

Uloga dekompresijske kranijektomije u liječenju malignog edema mozga u bolesnika s herpes simpleks virusnim encefalitisom

Kusulja, Marija

Master's thesis / Diplomski rad

2015

Degree Grantor / Ustanova koja je dodijelila akademski / stručni stupanj: **University of Zagreb, School of Medicine / Sveučilište u Zagrebu, Medicinski fakultet**

Permanent link / Trajna poveznica: <https://um.nsk.hr/um:nbn:hr:105:849419>

Rights / Prava: [In copyright](#)/[Zaštićeno autorskim pravom.](#)

Download date / Datum preuzimanja: **2024-06-30**



Repository / Repozitorij:

[Dr Med - University of Zagreb School of Medicine Digital Repository](#)



SVEUČILIŠTE U ZAGREBU – MEDICINSKI FAKULTET

Marija Kusulja

**Uloga dekompresijske kranijektomije u
liječenju malignog edema mozga u
bolesnika s herpes simpleks virusnim
encefalitisom**

DIPLOMSKI RAD



Zagreb, 2015.

Ovaj diplomski rad izrađen je u Zavodu za intenzivnu medicinu i neuroinfektologiju u Klinici za infektivne bolesti „dr.Fran Mihaljević“ pod vodstvom dr.sc. Marije Santini i predan je na ocjenu u akademskoj godini 2014/2015.

SADRŽAJ

1. Sažetak.....	
2. Summary.....	
3. Uvod	- 1 -
3.1. Herpes simpleks virusni encefalitis.....	- 1 -
3.1.1. Klinička slika i dijagnostika.....	- 1 -
3.1.2. Prognoza i liječenje HSVE	- 1 -
3.2. Edem mozga i povišeni intrakranijski tlak	- 2 -
3.2.1. Maligni edem mozga u HSVE	- 3 -
3.3. Dekompresijska kranijektomija	- 3 -
3.3.1. Indikacije.....	- 3 -
3.3.2. Učinkovitost u moždanom udaru.....	- 4 -
3.3.3. Učinkovitost u traumatskim ozljedama mozga	- 4 -
4. Uloga dekompresijske kranijektomije u encefalitisu	- 5 -
4.1. Nepoznanice o ulozi dekompresijske kranijektomije u HSVE	- 7 -
5. Prikaz dva slučaja bolesnica s HSVE i malignim edemom mozga liječenih dekompresijskom kranijektomijom.....	- 8 -
5.1. Prikaz prvog slučaja	- 9 -
5.2. Prikaz drugog slučaja	- 12 -
5.3. Rasprava	- 17 -
6. Zaključak	- 19 -
7. Zahvale.....	- 20 -
8. Literatura	- 21 -
9. Životopis	- 23 -

POPIS SLIKA

Slika 1 Vremenski slijed događaja u prve bolesnice	- 11 -
Slika 2 Neuroradiološka dijagnostika prve bolesnice: vremenski slijed	- 11 -
Slika 3 Vremenski slijed događaja u druge bolesnice	- 14 -
Slika 4 Neuroradiološka dijagnostika druge bolesnice: vremenski slijed	- 14 -

POPIS TABLICA

Tablica 1 Osnovni laboratorijski nalazi krvi pri hospitalizaciji bolesnica s HSVE	- 15 -
Tablica 2 Nalazi cerebrospinalnog likvora prve bolesnice.....	- 16 -
Tablica 3 Nalazi cerebrospinalnog likvora druge bolesnice	- 16 -

1. SAŽETAK

Naslov rada: Uloga dekompresijske kranijektomije u liječenju malignog edema mozga u bolesnika s herpes simpleks virusnim encefalitisom.

Autor: Marija Kusulja

Herpes simpleks virus uzročnik je 10-20% svih encefalitisa. Uvođenjem aciklovira u liječenje ove bolesti smanjena je smrtnost, no ona i dalje ostaje značajna, uglavnom zbog razvoja edema i hernijacije mozga.

Dekompresijska kranijektomija opisana je kao metoda liječenja edema mozga u moždanom udaru, traumatskim ozljedama mozga, subarahnoidalnom krvarenju, no jedini objavljeni radovi vezani uz ulogu ovog neurokirurškog postupka u encefalitisu su prikazi slučajeva.

U ovom radu prikazani su slučajevi dvaju odraslih bolesnica koje su zbog herpes simpleks encefalitisa liječene u Klinici za infektivne bolesti „dr.Fran Mihaljević“, uz potvrdu dijagnoze nalazom cerebrospinalnog likvora. U obje bolesnice je bolest progredirala uz poremećaj svijesti te respiratornu insuficijenciju. Neuroradiološkom slikovnom dijagnostikom utvrđen je edem mozga koji se pogoršavao do prijeteće hernijacije mozga, kada je indicirana i učinjena dekompresijska kranijektomija. Nakon operacije je uslijedio zamjetan fizički oporavak, no u obje bolesnice su prisutni trajni neuropsihološki poremećaji.

Prikazi ovih slučajeva doprinose dosadašnjim saznanjima o pozitivnoj ulozi dekompresijske kranijektomije u smanjenju mortaliteta od malignog edema kao komplikacije encefalitisa. Potrebna su daljnja, veća istraživanja kako bi se jasno definirale indikacije i vrijeme postupka, kao i kriteriji za praćenje oporavka.

Ključne riječi: encefalitis, herpes simpleks virus, edem mozga, dekompresijska kranijektomija

2. SUMMARY

Herpes simplex virus is the most common cause of encephalitis, making up to 10-20% of all cases. Introduction of acyclovir into the treatment of this infectious disease significantly reduced mortality, however mortality still remains significant, mostly as a consequence of brain oedema and subsequent herniation.

Decompressive craniectomy has been described in the treatment of brain oedema consequential to stroke, traumatic brain injury and subarachnoid hemorrhage. In the setting of encephalitis, however, this procedure has only been described in case reports.

This dissertation includes case reports of two adult female patients suffering from Herpes simplex viral encephalitis, treated in University Hospital for Infectious Diseases „Fran Mihaljević“. Diagnosis was confirmed with lumbar puncture results. Both patients' condition worsened with deteriorating level of consciousness and respiratory insufficiency. Neuroradiological imaging confirmed brain oedema which progressed to threatening herniation, when decompressive craniectomy was indicated and performed. Postoperatively, physical recovery was remarkable; however, both patients remain permanently psychologically impaired.

These two case reports contribute to the current scarce amount of published work on the positive effect decompressive craniectomy has on reducing mortality from brain oedema as a complication of encephalitis. Further, larger research is necessary to define clear indications and timing of this procedure, as well as recovery criteria.

Ključne riječi: encephalitis, Herpes Simplex virus, brain oedema, decompressive craniectomy

3. UVOD

3.1. Herpes simpleks virusni encefalitis

Herpes simpleks virusni encefalitis (HSVE) je teška i ozbiljna virusna infekcija središnjeg živčanog sustava čovjeka, važna ne samo zbog incidencije od 1/250.000-500.000 ljudi godišnje, već i zbog značajnog morbiditeta te visokog mortaliteta koji dostiže 29% u liječenih, odnosno 70% u neličenih (Safain, Roguski, Kryzanski, & Weller, 2015). Herpes simpleks virus (HSV) najčešći je uzročnik fatalnog sporadičnog encefalitisa u ljudi, s udjelom od 10 do 20% svih slučajeva encefalitisa u svijetu, a HSV tipa 1 uzročnik je 90% slučajeva HSVE. Bolest se javlja podjednako tijekom cijele godine, u oba spola i tijekom cijelog života (Polhill & Soni, 2007).

3.1.1. Klinička slika i dijagnostika

Najčešći simptom pri prijemu u bolnicu je vrućica, no normalna tjelesna temperatura ne isključuje dijagnozu. Ostali česti simptomi uključuju glavobolju, mučninu, povraćanje, dezorijentaciju, poremećaje svijesti, afaziju i konvulzije (Riancho, Delgado-Alvarado, Sedano, Polo, & Berciano, 2013). Turska studija 106 bolesnika s HSVE navodi prosječno vrijeme od početka simptoma do javljanja liječniku od 2 dana, kada većina bolesnika ima karakteristične promjene na magnetnoj rezonanci (MR), a nešto manja proporcija i pozitivnu lančanu reakciju polimeraze (PCR) na HSV u cerebrospinalnom likvoru (CSL) (Sili, Kaya, & Mert, 2014). PCR CSL-a je visoko specifična i osjetljiva metoda dijagnostike, no najbolje rezultate pokazuje između dva i deset dana trajanja simptoma. Karakterističan nalaz su mononuklearna pleocitoza te proteitorahija. Elektroencefalogram može pokazivati difuzno usporenje moždane aktivnosti u slučaju difuznog encefalitisa, ili karakteristične periodičke lateralizirane epileptiformne promjene s izvorom u temporalnim režnjevima u slučaju fokalne lezije. Kompjuterizirana tomografija (CT) prikazuje fokalne abnormalnosti u vidu promjena atenuacije te malih krvarenja, no često je normalna u prvih 5 dana. MR je osjetljivija slikovna dijagnostička metoda od CT-a, te je pouzdanija za ranu dijagnozu, s tipičnim promjenama u frontotemporalnim regijama (Polhill & Soni, 2007).

3.1.2. Prognoza i liječenje HSVE

Uočena je povezanost opsega zahvaćenog moždanog tkiva na MR-u i prognoze bolesti (Sili, Kaya, & Mert, 2014). Među negativne prognostičke čimbenike spadaju i starija dob, prisutnost vrućice pri prijemu, dezorijentacija, hiponatrijemija, rane promjene CT-a mozga (Riancho, Delgado-Alvarado, Sedano, Polo, & Berciano, 2013), te povišeni intrakranijski tlak (Safain, Roguski, Kryzanski, & Weller, 2015). Bolji ishod primijećen je u

bolesnika mlađih od 30 godina, kod početka terapije aciklovirom unutar 4 dana te dok je Glasgowska ljestvica kome (GCS, eng. Glasgow Coma Scale) iznad 6 (Polhill & Soni, 2007). Unatoč napretku u dijagnostici i liječenju, HSVE je i dalje teška bolest, s visokom smrtnosti i značajnim morbiditetom. Desetogodišnja retrospektivna studija bolesnika s HSVE u Švedskoj pokazala je smrtnost od 14%, a od preživjelih bolesnika 87% je ponovno hospitalizirano zbog epilepsije, neuropsihijatrijskih sekvela i tromboembolije (Hjalmarsson, Blomqvist, & Skoldernberg, 2007).

Liječenje HSVE aciklovirom je standardizirana terapija s dokazanom učinkovitošću i smanjenjem smrtnosti. Liječenje je potrebno započeti što ranije, već pri sumnji na HSVE prema povijesti bolesti i fizikalnom pregledu (Polhill & Soni, 2007). Odgađanje terapije u iščekivanju laboratorijske potvrde dijagnoze vodi većoj pojavnosti težih kognitivnih i fizičkih promjena. Uobičajeno doziranje aciklovira je 10 mg/kg tijekom 2 do 3 tjedna, uz adaptaciju trajanja s obzirom na odgovor bolesnika na liječenje (Stahl, Mailles, & De Broucker, 2012).

3.2. Edem mozga i povišeni intrakranijski tlak

Povišenjem intrakranijskog tlaka smanjuje se perfuzija moždanog tkiva. Time izazvana hipoksija dovodi do smrti stanica, a posljedični stanični edem vodi do daljnjeg porasta staničnog volumena i edema mozga, te daljnjeg rasta intrakranijskog tlaka, zatvarajući tako začarani krug. Budući da se mozak nalazi unutar rigidne koštane strukture lubanje, ekspanzija edematoznog moždanog tkiva vodi hernijaciji (Adewumi & Colohan, 2012).

Normalne vrijednosti intrakranijskog tlaka u odraslih osoba iznose 10 do 15 mmHg. Vrijednosti od 20 do 30 mmHg smatraju se blago povišenima, a vrijednosti iznad 40 mmHg su životno ugrožavajuće. Uz prisutnost lezije u temporalnom režnju moguća je hernijacija već i pri vrijednostima intrakranijskog tlaka ispod 20 mmHg. U većini slučajeva intrakranijski tlak iznad 20 mmHg zahtjeva liječenje (Rangel-Castillo, Gopinath, & Robertson, 2008).

Preporuke Cochrane kolaboracije za kontrolu povišenog intrakranijskog tlaka u slučaju traumatske ozljede mozga uključuju intubaciju, sedaciju barbituratima, hiperosmolarnu terapiju manitolom i hipertoničnom otopinom natrijevog klorida, hiperventilaciju, hipotermiju te dekompresijsku kranijektomiju (Cochrane Injuries Group, 2006).

3.2.1. Maligni edem mozga u HSVE

Maligni edem mozga komplikacija je HSVE koja nastaje zbog fokalne nekroze te prvotnog citotoksičnog i kasnijeg vazogenog edema, dovodeći do porasta intrakranijskog tlaka koji ne odgovara na konzervativnu terapiju (Safain, Roguski, Kryzanski, & Weller, 2015). U literaturi ne nalazim brojčane podatke o učestalosti ove komplikacije, no anegdotalna pojavnost ne umanjuje njezinu značajnost te potreba za adekvatnim liječenjem. Praćenje intrakranijskog tlaka je korisna, niskorizična te novčano isplativa intervencija opravdana u bolesnika sa znakovima povišenog intrakranijskog tlaka te soporoznih i komatoznih, s ciljem liječenja ukoliko intrakranijski tlak prijeđe vrijednosti od 20 mmHg (Kumar, Kalita, & Misra, 2009)

Dok je aciklovir nedvojbeno prvi izbor u liječenju HSVE, za maligni edem mozga u encefalitisu ne postoje propisane smjernice liječenja. Trenutni podaci o praćenju i kontroli intrakranijskog tlaka u virusnom encefalitisu ekstrapolirani su iz literature o traumatskim ozljedama mozga te se dijele na medicinske i kirurške intervencije. Konzervativno liječenje povišenog intrakranijskog tlaka uključuje hiperventilaciju, osmotsku terapiju manitolom ili hipertoničnom otopinom natrijevog klorida, kortikosteroide, barbituratnu komu te terapijsku hipotermiju. Kirurške metode liječenja su dekompresijska kranijektomija i/ili temporalna lobektomija. Iako ne postoje randomizirana i prospektivna istraživanja o učinku dekompresijske kranijektomije u liječenju teškog HSVE, najmanje 16 dosad objavljenih prikaza slučajeva ukazuju na dobrobit ovog postupka (Safain, Roguski, Kryzanski, & Weller, 2015).

3.3. Dekompresijska kranijektomija

Dekompresijska kranijektomija je neurokirurška operacija koja uključuje uklanjanje određene površine kosti lubanje, čime se uklanja mehaničko ograničenje i otvara prostor za vanjsku hernijaciju moždanog tkiva, s ciljem smanjenja intrakranijskog tlaka i prevencije hernijacije. Pokazalo se da ovaj pristup spašava živote, no veliki broj preživjelih ostavlja s neurološkim deficitom i invaliditetom.

3.3.1. Indikacije

Najviša razina dokaza o učinkovitosti dekompresijske kranijektomije dostupna je u vezi s moždanim udarom, a kohortne studije i randomizirana kontrolirana istraživanja postoje i za indikacije poput subarahnoidalnog krvarenja i traumatske ozljede mozga. Istraživanja vezana uz druge indikacije su puno rjeđa i nižeg stupnja vrijednosti, a te

indikacije uključuju moždanu vensku trombozu, encefalitis, subduralni empijem, meningitis, cerebralnu toksoplazmozu, demijelinizacijsku bolest središnjeg živčanog sustava, dijabetičku ketoacidozu, te Reyeov sindrom (Honeybul & Ho, 2013).

3.3.2. Učinkovitost u moždanom udaru

Tri su velika randomizirana kontrolirana istraživanja poduprla dekompresijsku kranijektomiju u liječenju malignog cerebralnog infarkta, pruživši dokaze prve razine: DECIMAL studija (Vahedi, et al., 2007), DESTINY studija (Jüttler, et al., 2007), te HAMLET studija (Hofmeijer, et al., 2009). Zajednička analiza ovih istraživanja utvrdila je da u bolesnika između 18 i 60 godina s moždanim udarom u području srednje cerebralne arterije hemikranijektomija učinjena unutar 48 sati od početka moždanog udara smanjuje mortalitet te osigurava bolji funkcionalni ishod u bolesnika (Vahedi, et al., 2007).

3.3.3. Učinkovitost u traumatskim ozljedama mozga

Dokazano je da dekompresijska kranijektomija učinkovito snižava intrakranijski tlak. Ipak, DECRA studija ispitala je učinak dekompresijske kranijektomije u traumatskim ozljedama mozga te pokazala veći udio loših ishoda u bolesnika liječenih kirurški u odnosu na one liječene standardnom terapijom, zaključivši da je standardna terapija ne samo ekonomski isplativija, već i sigurnija (Cooper, et al., 2011). Iako je ovo do danas jedina studija dekompresijske kranijektomije u traumatskim ozljedama mozga s dokazima prve razine, rezultati studije više su puta kritizirani, između ostaloga zbog odstupanja svrstavanja ispitanika u skupine te indikacije za operaciju koja ne održava kliničku praksu: indikacija za dekompresijsku kranijektomiju bila je povišeni intrakranijski tlak iznad 20 mmHg u trajanju dužem od 15 minuta (Honeybul & Ho, 2013). Očekuje se da će rezultati RESCUEicp studije, trenutno još u tijeku, utvrditi učinkovitost dekompresijske kranijektomije u usporedbi s konzervativnim pristupom u liječenju edema mozga te bolje definirati indikacije za ovu operaciju u bolesnika s traumatskom ozljedom mozga (Hutchinson & Kirkpatrick, 2015).

4. ULOGA DEKOMPRESIJSKE KRANIJEKTOMIJE U ENCEFALITISU

Porast intrakranijskog tlaka u HSVE koji ne odgovara na klasičnu terapiju je anegdotalna pojava (González Rabelino, Fons, Rey, Roussos, & Campistol, 2008). Stoga su kao jedini izvor podataka o kirurškom liječenju dekompresijskom kranijektomijom dostupni prikazi slučajeva čiji kratki pregled slijedi u daljnjem tekstu.

Yan je prikazao slučajeve dva odrasla bolesnika s HSVE u dobi od 37 i 48 godina. Bolesnici su hospitalizirani 4. i 11. dan bolesti, prvi zbog povišene temperature, glavobolje, poremećaja ponašanja i pamćenja te halucinacija, a drugi zbog glavobolje, poremećaja svijesti, pozitivnih meningitičkih znakova, i pozitivnog plantarnog refleksa. Odmah je započeto liječenje aciklovirom. Do neuroradiološke deterioracije došlo je 12. i 13. dan bolesti kada je zabilježen pad GCS skora, anizokorija te povećanja hematoma na CT-u. Istog dana, zbog prijeteće unkalne hernijacije, učinjena je dekompresijska kranijektomija. Odmah poslije operacije zabilježen je dobar ishod, a isti je potvrđen i godinu dana nakon operacije. (Yan, 2002)

Kannu i Pinnock prikazali su slučaj djevojčice u dobi od 9 godina, koja je došla u bolnicu nakon trodnevne povišene temperature, glavobolje, povraćanja i konvulzija. Unatoč odmah započetom liječenju aciklovirom, stanje bolesnice se progresivno pogoršavalo, te je 10. dana bolesti zbog unkalne hernijacije učinjena dekompresijska kranijektomija. Godinu dana nakon preboljene bolesti, djevojčica je pohađala školu po normalnom programu, uz prisutan deficit vida u obliku kvadrantopsije (Kannu & Pinnock, 2004).

Midi i suradnici prikazali su bolesnicu u dobi od 37 godina koja se 7. dana bolesti javila s glavoboljom, dizartrijom, poremećajem pamćenja, pozitivnim meningitičkim znakovima te smetenosti. Već tri dana kasnije primjećena je anizokorija te je na CT-u verificirana transtentorijska hernijacija zbog koje je učinjena dekompresijska kranijektomija. Bolesnica je postigla puni oporavak (Midi, et al., 2007).

Gonzales je sa suradnicima prikazao dva slučaja HSVE u prethodno zdrave djece u starosti od 13 i 16 godina, koji su se prezentirali 2. i 7. dan bolesti s povišenom temperaturom, glavoboljom, povraćanjem i konvulzijama. Unatoč liječenju aciklovirom došlo je do neuroradiološke deterioracije u vidu pada GCS skora, anizokorije, porasta vrijednosti intrakranijskog tlaka te promjena na kompjuteriziranoj tomografiji. Dekompresijska kranijektomija učinjena je 14. i 12. dan bolesti te su oba bolesnika postigla puni oporavak i povratak u školu uz uredne motoričke i kognitivne funkcije godinu

dana nakon kirurškog zahvata (González Rabelino, Fons, Rey, Roussos, & Campistol, 2008).

Bayram prikazuje djevojku s 15 godina koja se javila u bolnicu 7. dana bolesti zbog povišene temperature, glavobolje, povraćanja i konvulzija. Uz sumnju na HSVE odmah je započeto liječenje aciklovirom. Nakon čak osam dana liječenja razvio se edem mozga te je bila potrebna hitna dekompresijska kranijektomija. Bolesnica je postigla potpuni oporavak (Bayram, et al., 2008).

Perez-Bovet 2012. godine je napravio sustavni pregled svih dotad objavljenih prikaza slučajeva virusnih i bakterijskih encefalitisa liječenih dekompresijskom kranijektomijom. U ukupno prikazanih 48 bolesnika, 39 (81,25%) ih je imalo povoljan ishod, 9 ih je imalo nepovoljan ishod, a dvoje je umrlo. Primijećeno je i da je ishod bio bolji u bolesnika s virusnim encefalitiom, gdje ih je 92,3% imalo Glasgow outcome skor (GOS) 4-5, nego u onih s bakterijskim encefalitisom, gdje je tek 56,2% imalo GOS 4-5 (Pérez-Bovet, 2012).

Nakon ovog preglednog rada objavljena su još dva prikaza slučaja.

Singhi i suradnici prikazali su slučaj brzo progresivnog HSVE u dječaka u dobi od 7 godina, koji je drugi dan bolesti došao u bolnicu zbog afazije, desne hemipareze, anizokorije pospanosti, pozitivnih meningitičkih znakova, i pozitivnog plantarnog refleksa. Uz praćenje kliničkog statusa i intrakranijskog tlaka, već petog dana bolesti indicirana je dekompresijska kranijektomija. Godinu dana kasnije dječak se oporavio te je unatoč blagoj desnoj hemiparezi pohađao školu bez limitacija u svakodnevnim aktivnostima (Singhi, et al., 2014).

Safain i suradnici prikazali su slučaj 22-godišnje žene s HSVE koja se 8. dan bolesti prezentirala s glavoboljom i somnolencijom. Ova je bolesnica liječena svim poznatim modalitetima konzervativnog i kirurškog liječenja HSVE s ciljem kontrole intrakranijskog tlaka, a kao posljednja metoda učinjena je dekompresijska kranijektomija. Bolesnica je 6 mjeseci nakon preboljene bolesti bila bez motoričkih poremećaja, no imala je poremećaj pamćenja (Safain, Roguski, Kryzanski, & Weller, 2015).

Većina autora je u bolesnika s HSVE zamijetila pojavu malignog edema mozga između 10. i 15. dana bolesti. U liječenju ove komplikacije naglašena je važnost pravovremene kirurške intervencije prije pojave hernijacijskog sindroma kako bi se omogućio puni učinak operacije i najbolji mogući ishod (González Rabelino, Fons, Rey, Roussos, & Campistol, 2008). Agresivno liječenje HSVE dekompresijskom

kranijektomijom opravdano je jer i u najtežih oblika postoji šansa za potencijalno dobar oporavak (Safain, Roguski, Kryzanski, & Weller, 2015).

4.1. Nepoznanice o ulozi dekompresijske kranijektomije u HSVE

Ukupni broj bolesnika uključenih u randomizirana klinička istraživanja u vezi dekompresijske kranijektomije za razna neurološka hitna stanja uključujući traumatske ozljede mozga i moždani udar je manji od tisuću. Prema tome, teško je sa sigurnošću govoriti o dobrobiti ili riziku ovog postupka čak i za ove aktivno istraživane indikacije (Honeybul & Ho, 2013). Uloga dekompresijske kranijektomije u virusnom encefalitisu još je manje potkrijepljena dokazima, te su zaključci većinom ekstrapolirani iz rezultata istraživanja dekompresijske kranijektomije kao modusa liječenja za druge indikacije.

U literaturi nedostaju podaci o točnoj učestalosti razvoja povišenog intrakranijskog tlaka u HSVE. Također ne postoje jasno definirani kriteriji koji bi indicirali izravno mjerenje intrakranijskog tlaka u bolesnika s encefalitisom, a još je nejasniji podatak o vremenu kroz koje se povišeni intrakranijski tlak može tretirati samo konzervativnim mjerama, odnosno kada je potrebno pristupiti kirurškom liječenju.

Konačno, iako je u više slučajeva ukazano da je dekompresijskom kranijektomijom spašen život bolesnika s HSVE i malignim edemom mozga, praćenje bolesnika nakon operacije i mjerenje ishoda razlikuje se u različitim slučajevima, pa je prema tome teško govoriti o očekivanom funkcionalnom ishodu. U većini prikaza slučajeva prisutan je samo ograničen opis ishoda nakon godinu dana, a u kvantitativnoj analizi ishoda koristi se GOS ljestvica koja ne uključuje procjenu kognitivnog i bihevioralnog stanja, te gubitka pamćenja na koje HSVE može utjecati budući da se najčešće javlja u temporalnim i frontalnim režnjevima (Safain, Roguski, Kryzanski, & Weller, 2015).

5. PRIKAZ DVA SLUČAJA BOLESNICA S HSVE I MALIGNIM EDEMOM MOZGA LIJEČENIH DEKOMPRESIJSKOM KRANIJEKTOMIJOM

S ciljem doprinosa malobrojnim dokazima o povoljnom učinku dekompresijske kranijektomije na liječenje malignog edema mozga u HSVE, u ovom radu biti će prikazani slučajevi dvaju bolesnica liječenih u Klinici za infektivne bolesti „dr.Fran Mihaljević“ te u Kliničkom bolničkom centru Zagreb.

5.1. Prikaz prvog slučaja

Dana 30. studenog 2011. u hitnu službu Klinike za infektivne bolesti „Dr. Fran Mihaljević,“ javila se 20-godišnja pacijentica iz Tuhelja zbog trodnevnog povišenja temperature do 37.8 °C, progresivne glavobolje, inapetencije, mučnine, fotofobije, te nesanice. Pacijentica je bila prethodno zdrava i nije uzimala lijekove. Kod prijema bolesnica je negirala putovanja, ubode krpelja i komaraca. Redovito je cijepljena prema kalendaru Republike Hrvatske, a cjepivo protiv krpeljnog meningoencefalitisa nije primila.

Prilikom fizikalnog pregleda pacijentica je bila budna, orijentirana (GCS 15), ali se doimala usporenom i bezvoljnom. Ostali vitalni parametri su bili uredni. Meningealni sindrom je bio pozitivan, a ispada kranijalnih živaca nije bilo. Mišićna snaga, tonus i senzorijski bili su normalni, tetivni refleksi su bili simetrični (2+), plantarni odgovor obostrano negativan, a u Rombergu je bila stabilna. Ostali klinički pregled je bio bez osobitosti.

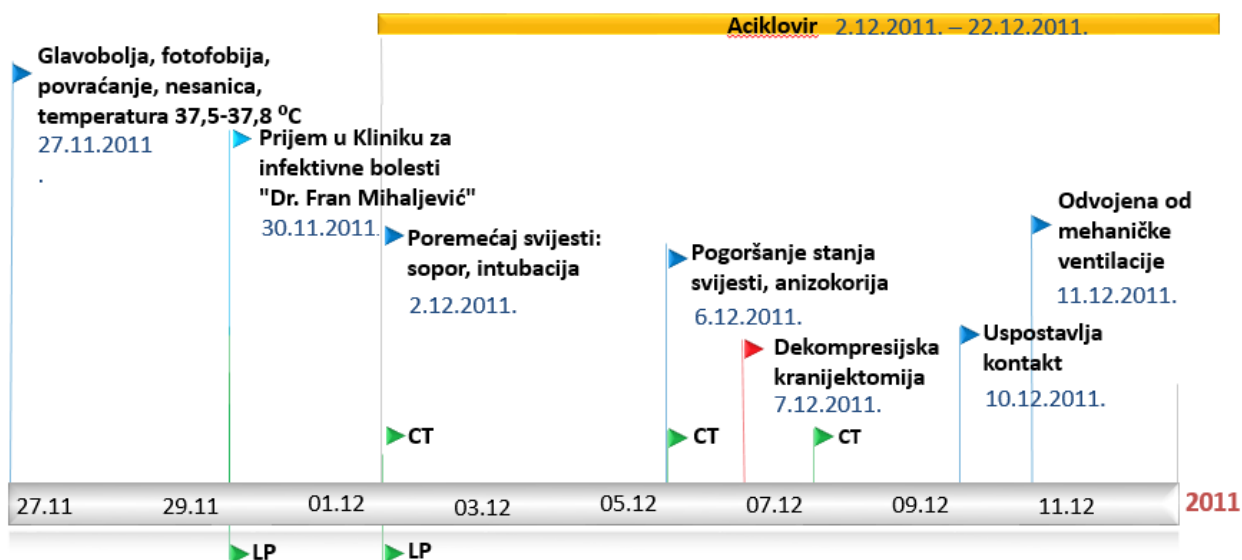Bolesnica je primljena u Kliniku za infektivne bolesti „Dr. Fran Mihaljević“ na klinički odjel. Nalazi laboratorijskih pretraga učinjenih kod primitka navedeni su u Tablici 1. Učinjena je i lumbalna punkcija koja je pokazala mononuklearnu pleocitozu u CSL-u (Tablica 2). Bolest je shvaćena kao virusni meningitis te su se kliničari odlučili za opservaciju bez primjene empirijske terapije. Bolesnica je inicijalno primala ibuprofen, ketoprofen, vitamin B6 i infuzije 0.9% NaCl.

Sljedećeg, petog dana bolesti, bolesnica je postala smetena i dezorijentirana (GCS 14). Neurološki pregled pokazao je pojačane mišićne reflekse na lijevoj ruci i nozi. Na usnici su primijećene početne herpetične eflorescence. Učinjen je nativni CT mozga koji je pokazao opsežnu hipodenznu zonu desnog temporalnog i dijela parijetalnog režnja uz difuzni edem, no bez pomaka moždanih masa, tek uz blagu asimetriju frontalnih rogova lateralnih komora (Slika 2A). Ponovljena je lumbalna punkcija, a analiza CSL-a je pokazala mononuklearnu pleocitozu i proteinoranhiju, bez hipoglikorahije (Tablica 2). PCR-om je potvrđena HSV-1 DNA u CSL-u. Bolesnica je premještena u Zavod za intenzivnu medicinu i neuroinfektologiju. Započeto je liječenje aciklovirom (3 x 750 mg intravenski) uz antikonvulzivnu profilaksu metilfenobarbitonom, te osmotsku terapiju manitolom i furosemidom.

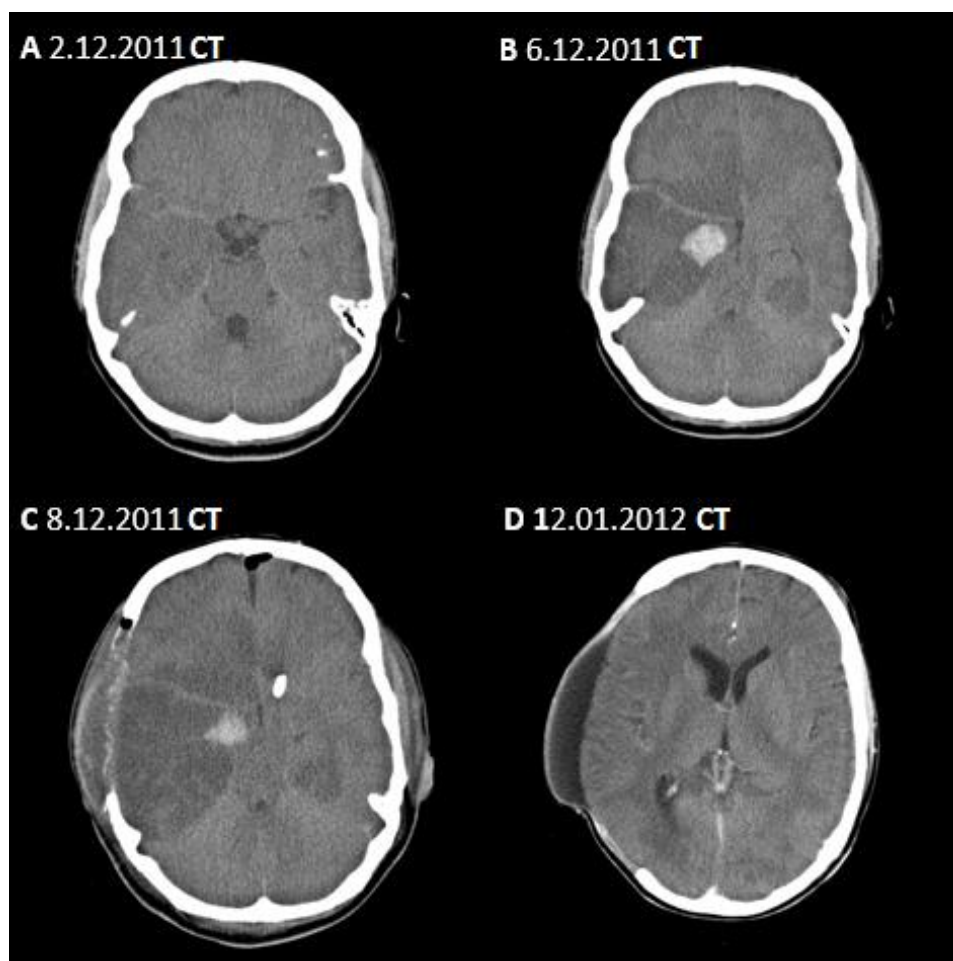
Stanje bolesnice je sljedeća četiri dana bilo stabilno, da bi devetog dana bolesti došlo do pogoršanja u smislu kvantitativnog poremećaja svijesti do razine sopora (GCS 8) te je bolesnica intubirana i mehanički ventilirana. Kontrolni CT mozga pokazao je deterioraciju s izrazitim edemom i hipodenzitetom cijelog desnog temporalno režnja i dijela parijetalnog režnja, uz prijetecu subfalcinu i transtentorijsku hernijaciju (Slika 2B).

Istog dana učinjena je dekompresijska osteoklastička kranijektomija u Klinici za neurokirurgiju KBC Zagreb te je postavljena ventrikulostomija s desne strane.

Neposredno postoperativno CT-om je prikazano stanje nakon kranijektomije desno s prolapsom mozgovine kroz otvor te smanjenje subfalcinog pomaka u odnosu na prethodnu snimku (Slika 2C). Trećeg postoperativnog dana bolesnica je bila u kontaktu te je izvršavala naloge, a šestog postoperativnog dana je ekstubirana. Ukupno trajanje parenteralnog liječenja aciklovirom iznosilo je 21 dan. Bolesnica je otpuštena nakon 44 dana hospitalizacije, kada su na CT-u s kontrastom desno fronto-temporo-parijetalno bili vidljivi znakovi encefalomalacije i početne atrofije moždanog parenhima (Slika 2D). Kod otpusta je u bolesnice GCS bio 14, a GOS 3. Bila je prisutna blaža ljevostrana hemipareza i lezija ličnog živca po centralnom tipu, a psihološkim testiranjem zamijećen je značajni mnestički deficit kratkoročnog i dugoročnog pamćenja, te ispodprosječno intelektualno funkcioniranje s obzirom na dob. Pri kontrolnom psihološkom testiranju 18 mjeseci kasnije primijećeno je poboljšanje kratkoročnog pamćenja u odnosu na prethodno testiranje, uz i dalje prisutan deficit dugoročnog pamćenja. Bolesnica je tri godine nakon preboljenog HSVE u postupku prijave za invalidsku mirovinu, živi s obitelji, pokretna je i aktivna, ali ne i samostalna.



Slika 1 Vremenski slijed događaja u prve bolesnice



Slika 2 Neuroradiološka dijagnostika prve bolesnice: vremenski slijed. A – CT 6. dana bolesti, prijem u bolnicu; B – CT 10. dana bolesti, deterioracija stanja svijesti; C – CT 1. dan nakon dekompresijske kranijektomije; D - CT godinu dana nakon preboljenog HSVE

5.2. Prikaz drugog slučaja

Dana 3. svibnja 2012. godine u hitnu službu Klinike za infektivne bolesti „Dr.Fran Mihaljević“ javila se 35-godišnja bolesnica iz Sesveta zbog trodnevnog povišenja tjelesne temperature do 37.5 °C te bolova uz mišićima i zglobovima. Bolesnica je prethodno bila potpuno zdrava, nije uzimala lijekove, a pet mjeseci ranije je rodila zdravo dijete kojeg je trenutno dojila. Epidemiološki nije bilo podataka o putovanjima, kao ni o ubodima krpelja i komaraca. Pacijentica je bila cijepljena prema redovitom kalendaru Republike Hrvatske.

Kod pregleda je bila urednog fizikalnog statusa, bez patoloških nalaza u kompletnoj krvnoj slici, urinu i na rentgenu pluća te je iz hitne službe otpuštena kao akutna nespecificirana virusna bolest bez terapije.

Petog dana bolesti bolesnica je i dalje imala blago povišenu tjelesnu temperaturu, a ukućani su primijetili da je psihički promijenjena, tj. navode da ne prepoznaje djecu, krivo imenuje predmete te ne uspostavlja suvisli kontakt. Istog dana bolesnica je na hitnom prijemu Kliničkog bolničkog centra Zagreb bila pregledana od psihijatra i neurologa. Učinjen je CT mozga s kontrastom koji je prikazao dobro vaskulariziranu okruglu hiperdenznu leziju u lijevom parijetalnom režnju, te hipodenznu leziju u lijevom temporalnom režnju (Slika 4A). Bolesnica je zbog sumnje na tumor središnjeg živčanog sustava hospitalizirana na odjelu za neurologiju Kliničkog bolničkog centra Zagreb, gdje je učinjen MR koji je pokazao hiperintenzitet i edem parenhima u mediobazalnom dijelu lijevog temporalnog režnja, te u posterobazalnom rubnom dijelu frontalnog režnja uz kompresivni učinak na lijevu lateralnu komoru, no bez značajnijeg kontralateralnog pomaka ventrikularnog sustava, a bila je vidljiva i početna tonzilarna hernijacija s lijeve strane (Slika 4B). Učinjena je lumbalna punkcija, a u likvoru je nađena mononuklearna pleocitoza, bez proteinorahnije i hipoglikorahnije (Tablica 3). Zbog sumnje na infektivni meningoencefalitis bolesnica je upućena u Zavod za intenzivnu medicinu i neuroinfektologiju Klinike za infektivne bolesti „dr. Fran Mihaljević“.

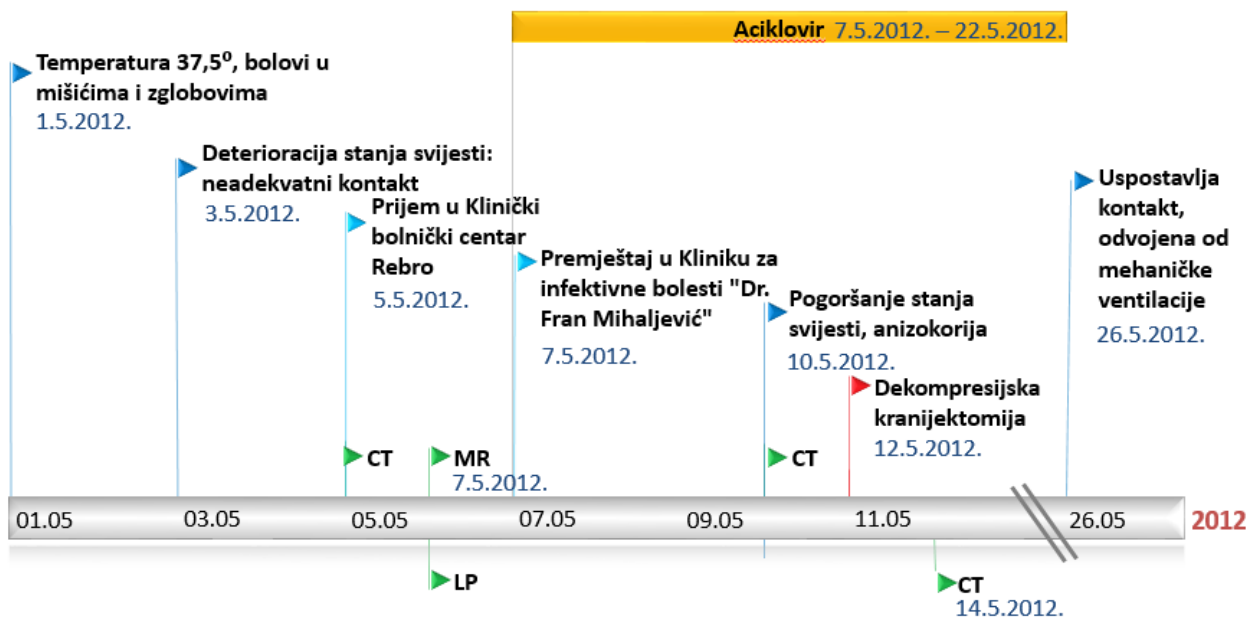
Bolesnica je pri prijemu bila afebrilna, budna, dezorjentirana, lokalizirala je bol (GCS 13), a ostali vitalni parametri su bili uredni. Meningealni sindrom je bio pozitivan, zamijećena je teška senzomotorna disfazija, a ostatak općeg i neurološkog statusa bio je uredan. Ponovljena je lumbalna punkcija te je nalaz CSL-a pokazao mononuklearnu pleocitozu i proteinorahniju, bez hipoglikorahnije, a PCR-om je utvrđen HSV tipa 1 (Tablica 3). EEG je bio difuzno usporen. Ostali nalazi laboratorijske obrade krvi i likvora vidljivi su u Tablici 1 i 3. Odmah je započeta terapija aciklovirom (3 x 750 mg intravenski) uz andiedematoznu terapiju manitolom i furosemidom, te antikonvulzivnu profilaksu

metilfenobarbitalom.

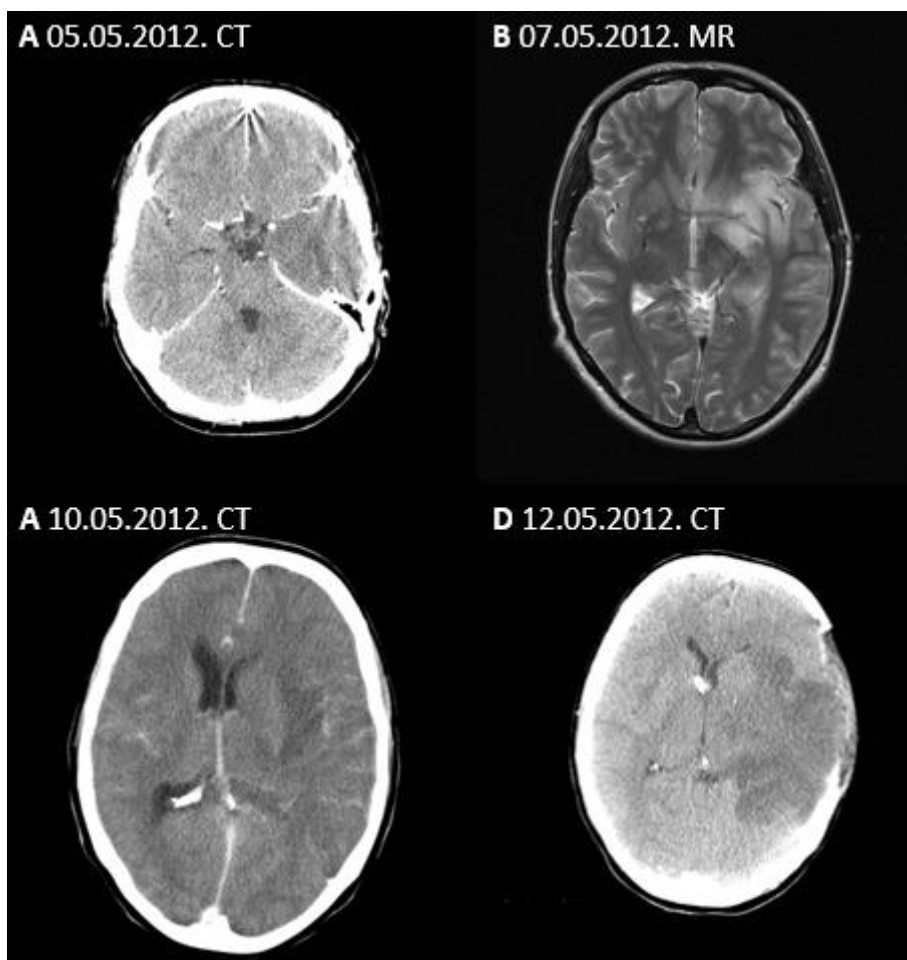
Unatoč navedenom liječenju, bolesnica je sljedećih dana bila visoko febrilna i somnolentna. Desetog dana bolesti došlo je do deterioracije: bolesnica je postala soporozna (GCS 5), anizokoričnih zjenica (L>D), te je intubirana i mehanički ventilirana. Hitni CT mozga ukazao je na progresiju edema lijeve hemisfere s kompresijom treće i lijeve lateralne komore te subfalcinom hernijacijom (Slika 4C). Istog dana postavljena je vanjska likvorska drenaža te je učinjena dekompresijska frontotemporalna osteoklastička kranijektomija u Klinici za neurokirurgiju Kliničkog bolničkog centra Zagreb.

CT mozga učinjen trećeg dana nakon operacije pokazao je stanje nakon kranijektomije lijevo s prolapsom mozgovine kroz otvor. Ventrikulski sustav naznačeno je pomaknut u desno, uz održane likvorske prostore baze mozga i reducirane likvorske prostore sulkusa konveksiteta obostrano (Slika 4D).

Bolesnica je bila premještena u Kliniku za infektivne bolesti radi nastavka liječenja koje je komplicirano pojavom sepse i pneumonije vezane uz mehaničku ventilaciju. Poboljšanje se bilježilo tek od 17. postoperativnog dana kada je bolesnica počela uspostavljati kontakt te je odvojena od mehaničke ventilacije. Liječenje aciklovirom je provedeno kroz ukupno 14 dana. Bolesnica se nadalje postupno oporavlja, no unatoč zamjetnom oporavku somatskog statusa, zaostaje teški kognitivni deficit. Nakon ukupno 59 dana hospitalizacije bolesnica je premještena u Kliniku za psihijatriju Vrapče. GCS je pri otpustu bio 14, a GOS 3. Bolesnica je tri godine nakon preboljenog HSVE pokretna, živi s obitelji, no ostala je teško psihički promjenjena.



Slika 3 Vremenski slijed događaja u druge bolesnice



Slika 4 Neuroradiološka dijagnostika druge bolesnice: vremenski slijed. A – CT 5. dana bolesti, prijem u bolnicu; B – MR 7. dana bolesti, premještaj na Kliniku za infektivne bolesti; C – CT 10. dana bolesti, deterioracija stanja svijesti; D – CT 1. dan nakon dekompresijske kranijektomije

Tablica 1 Osnovni laboratorijski nalazi krvi pri hospitalizaciji bolesnica s HSVE

	Bolesnica 1	Bolesnica 2	Referentne vrijednosti
Dan bolesti	4.	7.	
C-reaktivni protein (CRP) [mg/L]	1,6	3,2	<5
Leukociti [x10 ⁹ /L]	9,1	5,6	4-10
Trombociti [x10 ⁹ /L]	236	212	100-400
Eritrociti [x10 ¹² /L]	4,44	3,38	4,4-5,8
Hemoglobin [g/L]	141	101	140-180
Bilirubin [μmol/L]	17	6,8	3-20
Aspartat-aminotransferaza (AST) [U/L]	20	15	11-38
Alanin-aminotransferaza (ALT) [U/L]	16	4	12-48
Gama-glutamilttransferaza (GGT) [U/L]	11	14	11-55
Laktat dehidrogenaza (LDH) [U/L]	161	126	0-241

Tablica 2 Nalazi cerebrospinalnog likvora prve bolesnice

Dan bolesti	Bolesnica 1			Referentne vrijednosti
	4.	6.	18. (3. dan nakon operacije)	
Broj stanica [mm ³]	133	633	123	0-5
Polimorfonuklearne/mononuklearne stanice [%]	10/90	50/95	0/100	0/100
Proteini [g/L]		1,6	1,14	0,1–0,37
Glukoza [mmol/L]		2,9	4	2,5–4,4
Bakteriološki nalaz	Negativan	Negativan	Negativan	
PCR		HSV1 DNA		

Tablica 3 Nalazi cerebrospinalnog likvora druge bolesnice

Dan bolesti	Bolesnica 2			Referentne vrijednosti
	6.dan	7.dan	14.dan (3.dan nakon operacije)	
Broj stanica [mm ³]	828	1173	138	0-5
Polimorfonuklearne/mononuklearne stanice [%]	4% / 96%	10% / 90%	16% / 84%	0%/100%
Proteini [g/L]	2	3.9	0.67	0.1 –0.37
Glukoza [mmol/L]	2.9	3.8	5.2	2,5–4,4
Bakteriološki nalaz		Negativan		
PCR		HSV1 DNA		

5.3. Rasprava

Prikazana su dva slučaja mladih, prethodno zdravih bolesnica s teškim herpes simpleks virusnim encefalitisom tijekom kojeg je došlo do malignog edema temporalnog režnja i prijeteće hernijacije mozga te je u oba slučaja bilo potrebno izvršiti dekompresijsku osteoklastičku kranijektomiju. Nakon ovog postupka došlo je do stabilizacije stanja, a obje bolesnice su imale povoljan ishod glede preživljenja.

Teški oblik bolesti u prikazanih bolesnica potencijalno se može pripisati kasnoj primjeni specifične antivirusne terapije (6. i 7. dana bolesti), dok preporuke savjetuju početak terapije pri prvoj sumnji na herpetični encefalitis, odnosno unutar 24 od početka simptoma (Klein, 2015). Kod prve bolesnice do kasnog početka terapije je došlo zato što je shvaćena kao virusni meningitis te je zauzet ekspektativni stav, dok je druga bolesnica do petog dana bolesti imala potpuno nespecifične simptome (temperature, bol u mišićima i zglobovima).

U prikazanih bolesnica došlo je do razvoja edema mozga 12. i 11. dan bolesti, unatoč započetom liječenju aciklovirom 3 i 4 dana ranije. Slično je zabilježeno i u dosad objavljenim prikazima slučajeva, gdje je između početka liječenja aciklovirom i razvoja malignog edema mozga prošlo od 1 (Safain, Roguski, Kryzanski, & Weller, 2015) do 12 dana (González Rabelino, Fons, Rey, Roussos, & Campistol, 2008). Trend pojave malignog edema mozga koji zahtjeva dekompresijsku kranijektomiju u većini slučajeva zabilježen je oko 12. dana bolesti (Yan, 2002) te u tome naše bolesnice nisu iznimka (operirane su 11. i 12. dan bolest)

Mogući nedostatak prikaza naših dvaju bolesnica je izostanak invazivnog praćenja intrakranijskog tlaka kojim je pogoršanje edema mozga potencijalno moglo biti ranije zamijećeno. Povišenje intrakranijskog tlaka smatra se značajnim dijagnostičkim i prognostičkim indikatorom, za razliku od GCS-a koji ne korelira s ishodom u značajnoj mjeri (Barnett, Ropper, & J, 1988) (Kumar, Kalita, & Misra, 2009). Perez-Bovet navodi da je dekompresijsku kranijektomiju potrebno učiniti u prozoru između pojave simptoma koji ukazuju na zahvaćanje moždanog debla i razvoja kompresije (Pérez-Bovet, 2012). Međutim, opisani su slučajevi poput naših, gdje je pomno kliničko praćenje uz ranu neuroradiološku dijagnostiku pri sumnji na edem mozga i promptnu dekompresijsku kranijektomiju dovelo do potpunog oporavka bolesnika (Bayram, et al., 2008) (Midi, et al., 2007) (Kannu & Pinnock, 2004). Ovo ukazuje na dostatnost pomnog kliničkog praćenja, bez potrebe invazivnog mjerenja intrakranijskog tlaka.

U prikazanih bolesnica je nakon učinjene dekompresijske kranijektomije ubrzo došlo do neurološke stabilizacije i postupnog oporavka. Prva bolesnica je odvojena od mehaničke ventilacije već 6. dana, a druga tek 17. dana jer je liječenje komplicirano pojavom sepse i pneumonije. Obje pacijentice su se tjelesno oporavile te su pri otpustu bile samostalno pokretne, no dominirale su teške psihičke promjene. U preglednom radu dosad objavljenih prikaza slučajeva HSVE, Perez-Bovet donosi zaključak da dekompresijska kranijektomija ima povoljan ishod s GOS 4 do 5 nakon godinu dana u 92,3% slučajeva (Pérez-Bovet , 2012).

Prikazi slučajeva ovih dviju bolesnica doprinose dosadašnjim saznanjima o pozitivnoj ulozi dekompresijske kranijektomije u liječenju malignog edema mozga koji se može javiti tijekom HSVE te svakako pokazuju da je pacijente s HSVE potrebno pomno pratiti, na vrijeme uočiti prijeteću hernijaciju te izvršiti dekompresijsku kranijektomiju.

Kako je ovaj rad tek prikaz dva slučaja, njime nije pružena razina dokaza dovoljno visoka za generalizirane zaključke. Potrebna su opsežnija istraživanja s većim uzorkom bolesnika kako bi sa sigurnošću bila utvrđena uloga dekompresijske kranijektomije u bolesnika s HSVE, određeno pravo vrijeme za ovu kiruršku indikaciju, te utvrđeni kriteriji praćenja ishoda.

6. ZAKLJUČAK

Ovaj rad prikazuje dva nepovezana slučaja mladih, prethodno zdravih žena koje su zbog HSVE liječene u Klinici za infektivne bolesti „Dr. Fran Mihaljević“. Unatoč liječenju u obje je bolesnice došlo do neuroradiološke deterioracije, te je s ciljem sprečavanja hernijacije mozga učinjena dekompresijska kranijektomija.

Uz dosad prikazane slučajeve, i ovaj rad ukazuje na mogućnost razvoja edema mozga unatoč prepoznavanju i adekvatnom liječenju HSVE. Iz tog razloga bolesnike je potrebno pomno pratiti, što ranije uočiti znakove hernijacije, te učiniti dekompresijsku kranijektomiju.

Većina dosad objavljenih prikaza slučajeva pokazala je pozitivan ishod u bolesnika s HSVE koji su liječeni dekompresijskom kranijektomijom, te u tome ovaj rad nije iznimka. Potrebna su daljnja istraživanja na većim uzorcima kako bi se utvrdila definitivna uloga dekompresijske kranijektomije u liječenju edema mozga u HSVE, definicija pravog vremena za provođenje ovog postupka, te očekivani ishodi.

7. ZAHVALE

Zahvaljujem prije svega svojoj mentorici dr.sc. Mariji Santini za njezino vodstvo tijekom pisanja ovog rada, dr.sc. Klaudiji Višković za pomoć u pripremi radioloških slika, psihologinji Sanji Belak Kovačević, te administrativnoj referentici gđi. Pauli Halar. Zahvaljujem i dr.sc. Hrvoju Jednačku iz Klinike za neurokirurgiju Kliničkog bolničkog centra Zagreb.

8. LITERATURA

- Adewumi, D., & Colohan, A. (2012). Decompressive Craniectomy: Surgical Indications, Clinical Considerations and Rationale. U A. A, *Brain Injury - Pathogenesis, Monitoring, Recovery and Management* (str. Chapter 23). InTech.
- Barnett, G., Ropper, A., & J, R. (1988). Intracranial pressure and outcome in adult encephalitis. *J Neurosurg*, 68:585-8.
- Bayram, N., Ciftdogan, D., Karapinar, B., Ozgiray, E., Polat, M., Cagliyan, E., & Vardar, F. (2008). A case of herpes simplex encephalitis revealed by decompressive craniectomy. *Eur J Pediatr*, 167:821-822.
- Cochrane Injuries Group. (2006). Decompressive craniectomy for the treatment of refractory high intracranial pressure in traumatic brain injury. *The Cochrane Library*, DOI: 10.1002/14651858.CD003983.pub2.
- Cooper, D., Rosenfeld, J., Murray, L., Arabi, Y., Davies, A., D'Urso, P., . . . Wolfe, R. (2011). Decompressive Craniectomy in Diffuse Traumatic Brain Injury. *N Engl J Med*, 364:1493-1502.
- González Rabelino, G., Fons, C., Rey, A., Roussos, I., & Campistol, J. (2008). Craniectomy in Herpetic Encephalitis. *Pediatr Neurol*, 39:201-203.
- Hjalmarsson, A., Blomqvist, P., & Skoldernberg, B. (2007). Herpes Simplex Encephalitis in Sweden, 1990-2001: Incidence, Morbidity, and Mortality. *Clin. Infect. Dis.*, 45(7):875-880.
- Hofmeijer, J., Kappelle, L., Algra, A., Amelink, G., van Gijn, J., & van der Worp, H. (2009). Surgical decompression for space-occupying cerebral infarction (the Hemicraniectomy After Middle Cerebral Artery infarction with Life-threatening Edema Trial [HAMLET]): a multicentre, open, randomised trial. *Lancet Neurol*, 8(4):326-33.
- Honeybul, S., & Ho, K. (2013). The current role of decompressive craniectomy in the management of neurological emergencies. *Brain Inj*, 27(9):979-991.
- Hutchinson, P., & Kirkpatrick, P. (2015). *The RESCUEicp study*. Dohvaćeno iz Decompressive craniectomy trial: <http://www.rescueicp.com/frameset4.html>
- Jüttler, E., Schwab, S., Schmiedek, P., Unterberg, A., Hennerici, M., Woitzik, J., . . . Hacke, W. (2007). Decompressive Surgery for the Treatment of Malignant Infarction of the Middle Cerebral Artery (DESTINY). *Stroke*, 38: 2518-2525.
- Kannu, P., & Pinnock, R. (2004). Uncommon complication of herpes simplex encephalitis. *J. Paediatr. Child Health*, 40:711-713.
- Klein, R. (2015). Herpes simplex virus type 1 encephalitis. In: UpToDate. U M. (. In Hirsch, *UpToDate*.
- Kumar, G., Kalita, J., & Misra, U. (2009). Raised intracranial pressure in acute viral ecephalitis. *Clin Neurol Neurosur*, 111:399-406.
- Midi, I., Tuncer, N., Midi, A., Mollahasanoglu, A., Konya, D., & Sav, A. (2007). Effects of decompressive surgery on prognosis and cognitive deficits in herpes simplex encephalitis. *Behavioural Neurology*, 18:245-249.
- Pérez-Bovet, J. (2012). Decompressive craniectomy for encephalitis with brain herniation: case report and review of the literature. *Acta Neurochir*, 1717-1724.
- Polhill, S., & Soni, N. (2007). Encephalitis in the ICU setting. *Curr Anaesth Crit Care*, 18:107-116.
- Rangel-Castillo, L., Gopinath, S., & Robertson, C. (2008). Management of intracranial hypertension. *Neurol Clin*, 26(2): 521-541.
- Riancho, J., Delgado-Alvarado, M., Sedano, M., Polo, J., & Berciano, J. (2013). Herpes simplex encephalitis: clinical presentation, neurological sequelae and new prognostic factors. Ten years of experience. *Neurol Sci*, 34:1879-1881.
- Safain, M., Roguski, M., Kryzanski, J., & Weller, S. (2015). A review of the combined medical and surgical management in patients with herpes simplex encephalitis.

- Clin Neurol Neurosur*, 128:10-16.
- Sili, U., Kaya, A., & Mert, A. (2014). Herpes simplex virus encephalitis: Clinical manifestations, diagnosis and outcome in 106 adult patients. *J Clin Virol*, 60:112-118.
- Singhi, P., Saini, A., Sahu, J., Kumar, N., Vyas, S., Vasishta, R., & Aggarwal, A. (2014). Unusual Clinical Presentation and Role of Decompressive Craniectomy in Herpes Simplex Encephalitis. *Journal of Child Neurology*, pii: 0883073814546688. [Epub ahead of print].
- Stahl, J., Mailles, A., & De Broucker, T. (2012). Herpes Simplex Encephalitis and Management of Acyclovir in Encephalitis Patients in France. *Epidemiol. Infect.*, 140:372-381.
- Vahedi, K., Hofmeijer, J., Juettler, E., Vicaut, E., George, B., Algra, A., . . . Hacke, W. (2007). Early decompressive surgery in malignant infarction of the middle cerebral artery: a pooled analysis of three randomised controlled trials. *Lancet Neurol*, 3:215-22.
- Vahedi, K., Vicaut, E., Mateo, J., Kurtz, A., Orabi, M., Guichard, J., . . . Bousser, M. (2007). Sequential-design, multicenter, randomized, controlled trial of early decompressive craniectomy in malignant middle cerebral artery infarction (DECIMAL Trial). *Stroke*, 38(9):2506-17.
- Yan, H.-J. (2002). Herpes simplex encephalitis: the role of surgical decompression. *Surg Neurol*, 57:20-4.

9. ŽIVOTOPIS

Rođena sam 1991. godine u Zagrebu. Nakon završetka Osnovne škole Trnsko, pohađala sam bilingvalni program na engleskom jeziku u IV.gimnaziji u Zagrebu, te Srednju školu suvremenog plesa Ane Maletić. Medicinski fakultet u Zagrebu upisala sam 2009. godine, te sam trenutno student šeste godine.

Od 2010. godine do danas sam demonstrator na Katedri za fiziologiju i imunologiju, a od iste godine sam se priključila i timu autora časopisa Medicinar. 2011. godine osnovala sam Studentsku sekciju za anesteziologiju i reanimatologiju, te u suradnji sa specijalistima anesteziologije i intenzivne medicine organiziram praktične vježbe za studente u Kliničkoj bolnici Sveti Duh. 2012. godine bila sam pasivni sudionik na osmom CROSS kongresu, gdje sam sudjelovala u vježbi šivanja. U akademskoj godini 2012./2013. sudjelovala sam u timu prevoditelja poglavlja patofiziologije za prof. Zdenka Kovača. 2013. godine bila sam aktivni sudionik međunarodnog kongresa studenata medicine Pro et Contra u Bledu u Sloveniji, gdje sam zastupala „contra“ stranu debate „Koloidi su učinkovitiji u poboljšanju ishoda u kritično bolesnih ili ozljeđenih u odnosu na kristaloide“. Na istom sam kongresu ponovno sudjelovala 2014. godine u Ljubljani, zastupajući „contra“ stranu debate „Liječnik nije potreban u prijebolničkom hitnom zbrinjavanju“, te 2015. godine u Ljubljani, zastupajući „pro“ stranu debate „Hibridna radiofrekventna ablacija je bolja opcija u pacijenata s fibrilacijom atrijske“ (za zadnju debatu sam osvojila nagradu najboljeg stranog govornika). 2014. godine pismeni oblik debate o koloidima i kristaloidima objavljujem u slovenskom časopisu pHARMONIA. Od 2013. godine bavim se istraživačkim radom pod vodstvom dr.sc. Marije Santini na Odjelu intenzivnog liječenja Klinike za infektivne bolesti „dr.Fran Mihaljević“. Od 2014. godine počinjem pisati za Blog organizacije američkih studenata medicine The Medical Student Press, te 2015. godine službeno postajem glavni urednik njihovog Bloga. 2014. godine sudjelovala sam u jednodnevnoj radionici prve pomoći (CPR/AED) na engleskom jeziku „ABCs of Emergencies“ u organizaciji Studentske ekipe prve pomoći na Školi narodnog zdravlja Andrija Štampar. Od 2014. godine sudjelujem u pripremi tromjesečnih sažetaka novosti u infektologiji, te sam uz dr.sc. Mariju Santini koautor takvih radova u pet brojeva Infektološkog glasnika. Tri puta sam odlazila na stručnu praksu u inozemstvu: 2011. godine na odjelu pedijatrijske neurologije u Alder Hey bolnici u Liverpoolu, gdje mi je mentor bio konzultant Stefan Spinty, zatim 2013. godine u neurološkoj bolnici The Walton Centre u Liverpoolu, pod mentorstvom konzultanta Siva Sathasivam, i konačno 2014. godine na odjelu zaraznih bolesti u Liverpool Royal Hospital, gdje mi je mentor bio

konzultant Emmanuel Nsutebu.

Moj volonterski rad unutar medicine uključuje članstvo u Prevoditeljima bez granica (Translators without borders) kojima se pridružujem 2012. godine i u sklopu čega najviše prevodim medicinske tekstove Wikipedije s engleskog na hrvatski. Konačno, 2014. godine pridružujem se i volonterskim prevoditeljima hrvatske grane Cochrane kolaboracije.