

Karakterizacija intrakranijskih tumora difuzijski mjenim snimkama magnetne rezonancije i kvantifikacijom pojavnog difuzijskog koeficijenta

Pavliša, Goran

Doctoral thesis / Disertacija

2008

Degree Grantor / Ustanova koja je dodijelila akademski / stručni stupanj: **University of Zagreb, School of Medicine / Sveučilište u Zagrebu, Medicinski fakultet**

Permanent link / Trajna poveznica: <https://um.nsk.hr/um:nbn:hr:105:464718>

Rights / Prava: [In copyright](#)/[Zaštićeno autorskim pravom.](#)

Download date / Datum preuzimanja: **2025-01-19**



Repository / Repozitorij:

[Dr Med - University of Zagreb School of Medicine Digital Repository](#)





Središnja medicinska knjižnica

Pavliša, Goran (2008) *Karakterizacija intrakranijskih tumora difuzijski mjerenim snimkama magnetne rezonancije i kvantifikacijom pojavnog difuzijskog koeficijenta [Characterisation of intracranial tumors by diffusion-weighted magnetic resonance imaging and quantification of apparent diffusion coefficient]. Doktorska disertacija, Sveučilište u Zagrebu.*

<http://medlib.mef.hr/593>

University of Zagreb Medical School Repository

<http://medlib.mef.hr/>

**SVEUČILIŠTE U ZAGREBU
MEDICINSKI FAKULTET**

Goran Pavliša

**Karakterizacija intrakranijskih tumora
difuzijski mjerenim snimkama magnetne
rezonancije i kvantifikacijom pojavnog
difuzijskog koeficijenta**

DISERTACIJA



Zagreb, 2008.

**SVEUČILIŠTE U ZAGREBU
MEDICINSKI FAKULTET**

Goran Pavliša

**Karakterizacija intrakranijskih tumora
difuzijski mjerenim snimkama magnetne
rezonancije i kvantifikacijom pojava
difuzijskog koeficijenta**

DISERTACIJA

Zagreb, 2008

Disertacija je izrađena u Kliničkom zavodu za dijagnostičku i intervencijsku radiologiju Kliničkog bolničkog centra Zagreb, u jedinici magnetne rezonancije Odjela neuroradiologije na Rebru.

Voditelj rada: doc. dr. sc. Marko Radoš

ZAHVALA:

Zahvaljujem voditelju rada doc. dr. sc. Marku Radošu na neprocjenjivim savjetima i podršci.

Zahvaljujem na suradnji liječnicima radiolozima i inženjerima medicinske radiologije Kliničkog zavoda za dijagnostičku i intervencijsku radiologiju KBC-a Zagreb, koji su proveli snimanja bolesnika. Također zahvaljujem liječnicima patolozima Zavoda za neuropatologiju, Kliničkog zavoda za patologiju, KBC Zagreb, koji su proveli patohistološku analizu intrakranijskih tumora, kao i liječnicima neurokirurzima Klinike za neurokirurgiju, KBC Zagreb.

Osobito zahvaljujem na strpljivosti svojoj obitelji.

SADRŽAJ

1. UVOD I SVRHA RADA.....	1
1.1. INTRAKRANIJSKI TUMORI.....	1
1.1.1. Definicija i epidemiologija.....	1
1.1.2. Histološka klasifikacija intrakranijskih tumora.....	2
1.1.3. Etiologija i patogeneza intrakranijskih tumora.....	11
1.1.4. Klinička slika intrakranijskih tumora.....	12
1.1.5. Liječenje i prognoza intrakranijskih tumora.....	13
1.2. DIJAGNOSTIKA INTRAKRANIJSKIH TUMORA.....	14
1.2.1. Magnetna rezonancija.....	14
1.2.2. Difuzijski mjereno oslikavanje.....	22
1.2.3. Difuzijski mjerene snimke i ADC mape u dijagnostici intrakranijskih tumora.....	30
1.3. SVRHA RADA.....	34
2. HIPOTEZE I CILJEVI.....	36
2.1. HIPOTEZE.....	36
2.2. CILJEVI.....	37
3. ISPITANICI, PLAN RADA I METODE.....	38
3.1. ISPITANICI.....	38
3.2. PLAN RADA.....	39
3.2.1. MR snimanje.....	40
3.2.2. Procjena i obrada snimaka.....	41

3.3. ETIČKA NAČELA.....	43
3.4 STATISTIČKE METODE.....	43
4. REZULTATI.....	45
4.1. DEMOGRAFSKE OSOBINE BOLESNIKA.....	45
4.1.1 Raspodjela histoloških tipova tumora prema dobi i spolu bolesnika.....	45
4.2. RADIOMORFOLOŠKE MR OSOBINE ISPITIVANIH INTRAKRANIJSKIH TUMORA.....	46
4.2.1. MR slika pilocitičnog astrocitoma i ependimoma.....	46
4.2.2. MR slika astrocitoma II. stupnja, oligodendroglioma II. stupnja i disembrioplastičnog neuroepitelijalnog tumora (DNET).....	51
4.2.3. MR slika glioblastoma i metastatskog karcinoma.....	53
4.2.4. MR slika meningeoma i Schwannoma.....	55
4.3. RADIOMORFOLOŠKE MR OSOBINE ASTROCITOMA RAZLIČITIH STUPNJEVA BIOLOŠKE AKTIVNOSTI.....	56
4.3.1. MR slika astrocitoma II. stupnja, anaplastičnog astrocitoma i glioblastoma.....	56
4.4. RADIOMORFOLOŠKE MR OSOBINE PERITUMORSKOG VAZOGENOG EDEMA I TKIVA INFILTRIRANOG TUMORSKIM STANICAMA.....	58
4.4.1. MR peritumorskih područja infiltrativnih tumora: astrocitomi visokog stupnja.....	58
4.4.2. MR peritumorskih područja neinfektivnih tumora: metastatski karcinom.....	59
4.5. DIFUZIJSKE OSOBINE NORMALNOG TKIVA, INTRAKRANIJSKIH TUMORA I PERITUMORSKIH PODRUČJA.....	59
4.5.1. Difuzijske osobine normalne duboke bijele tvari.....	59

4.5.2. Difuzijske osobine intrakranijskih tumora i peritumorskih područja.....	60
4.5.3. Usporedba histoloških tipova tumora.....	61
4.5.4. Usporedba tumora različitog stupnja biološke aktivnosti.....	74
4.5.5. Usporedba peritumorskog tkiva.....	77
5. RASPRAVA.....	83
6. ZAKLJUČCI.....	103
7. SAŽETAK.....	107
8. SUMMARY.....	108
9. LITERATURA.....	109
10. ŽIVOTOPIS.....	126
11. POPIS PRILOGA.....	127

1. UVOD I SVRHA RADA

1.1. INTRAKRANIJSKI TUMORI

1.1.1. Definicija i epidemiologija

Intrakranijski su tumori zasebna i heterogena skupina novotvorina. Njihove su osobine na više razina različite u odnosu na tumore drugih organskih sustava. Razlika dobroćudnih i zloćudnih intrakranijskih tumora je manje izražena nego kod tumora drugih sustava, te i dobroćudni tumori mogu dovesti do smrtnog ishoda ili teškog neurološkog ispada. Ovisno o anatomskom smještaju, intrakranijski tumori mogu biti zloćudnog tijeka, bez obzira na histološke osobine. Vrlo rijetko metastaziraju izvan središnjeg živčanog sustava, ali su skloni infiltraciji okolnog tkiva. Prema literaturnim podacima, primarni intrakranijski tumori čine oko 2% svih zloćudnih bolesti, ali su treći najčešći uzrok smrti od zloćudnih bolesti u dobnoj skupini od 15 do 34 godine. Ukupna incidencija primarnih tumora središnjeg živčanog sustava iznosi 6,6 na 100,000 stanovnika godišnje, s procijenjenim mortalitetom od 4,7 na 100,000 stanovnika godišnje (1). Primarni tumori imaju najveću učestalost u dobi bolesnika od 60 do 69 godina, dok je drugo razdoblje najveće učestalosti između 5. i 9. godine života (2). Incidencija intrakranijskih tumora najveća je kod pripadnika bijele rase (3). Određeni histološki tipovi tumora nastaju u specifičnim dobnim skupinama, primjerice meduloblastom u djece, a glioblastom u starijih osoba. Primarni intrakranijski tumori imaju minimalno veću prevalenciju kod muškaraca (55%), uz izuzetak meningeoma koji su gotovo dvostruko češći kod žena (4). Najbrojniji primarni intrakranijski tumori su astrocitomi visokog stupnja zloćudnosti koji čine oko 38%, dok meningeomi i drugi mezenhimalni tumori čine oko 27% primarnih tumora (5). Metastatski tumori čine oko 40-50% svih moždanih tumora (6), a najčešće su to metastaze karcinoma pluća i dojke (7).

1.1.2. Histološka klasifikacija intrakranijskih tumora

U skladu s klasifikacijom intrakranijskih tumora Svjetske zdravstvene organizacije iz 2000. godine i posljednjom klasifikacijom iz 2007. godine (SZO 2007), tumori su grupirani prema biološkom potencijalu, u stupnjeve I do IV, što predstavlja uzlaznu ljestvicu njihove agresivnosti (8). Tumori niskog stupnja imaju bolju prognozu, te se I. stupanj odnosi na tumore sa stabilnom histološkom slikom, bez očekivane progresivne transformacije. U skladu s četiri ključna histološka obilježja, zloćudne intrakranijske tumore s visokim biološkim potencijalom karakterizira visoka celularnost, mitotička aktivnost stanica, endotelna proliferacija i nekroza, s postavljanjem dijagnoze na temelju najzloćudnijeg područja unutar tumora. Klasifikacija SZO (8) osniva se na pretpostavci da svaki tip tumora nastaje abnormalnim rastom specifičnog tipa stanica, te su definirane dvije osnovne skupine tumora, neuroepitelijalni tumori i tumori koji potječu od drugih vrsta stanica (Tablica 1).

Tablica 1. Histološka klasifikacija tumora središnjeg živčanog sustava prema Svjetskoj zdravstvenoj organizaciji (SZO 2007).

Tumori neuroepitelijalnog tkiva

- **Astrocitni tumori**
 - Pilocitični astrocitom
 - Pilomiksoidni astrocitom
 - Subependimalni gigantocelularni astrocitom
 - Pleomorfni ksantoastrocitom
 - Difuzni astrocitom
 - Fibrilarni
 - Protoplazmički
 - Gemistocitični
 - Anaplastični astrocitom
 - Glioblastom
 - Gigantocelularni glioblastom
 - Gliosarkom
- **Oligodendroglijalni tumori**
 - Oligodendrogliom
 - Anaplastični oligodendrogliom
- **Oligoastrocitni tumori**
 - Oligoastrocitom
 - Anaplastični oligoastrocitom

- **Ependimalni tumori**
 - Subependimom
 - Miksopapilarni ependimom
 - Ependimom
 - Celularni
 - Papilarni
 - Svijetlih stanica (Clear cell)
 - Tanicitični
 - Anaplastični ependimom
- **Tumori koroidnog pleksusa**
 - Papilom koroidnog pleksusa
 - Atipični papilom koroidnog pleksusa
 - Karcinom koroidnog pleksusa
- **Drugi neuroepitelijalni tumori**
 - Astroblastom
 - Kordoidni gliom treće komore
 - Angiocentrični gliom
- **Neuronalni i miješani neuronalno - glijalni tumori**
 - Displastični gangliocitom cerebeluma (Lhermitte-Duclos)
 - Dezmoplastični infantilni astroцитom / gangliogliom
 - Disembrioplastični neuroepitelijalni tumor
 - Gangliocitom
 - Gangliogliom
 - Anaplastični gangliogliom
 - Papilarni glioneuronalni tumor
 - Glioneuronalni tumor četvrte komore s formiranjem rozeta
 - Centralni neuroцитom
 - Ekstraventricularni neuroцитom
 - Cerebelarni liponeuroцитom
 - Paragangliom filuma terminale
- **Tumori pinealnog područja**
 - Pineocitom
 - Pinealni parenhimski tumor intermedijarne diferencijacije
 - Pineoblastom
 - Papilarni tumor pinealnog područja
- **Embrionalni tumori**
 - Meduloblastom
 - Dezmoplastični / nodularni
 - Meduloblastom s opsežnom nodularnošću
 - Anaplastični meduloblastom
 - Meduloblastom velikih stanica
 - Primitivni neuroektodermalni tumori središnjeg živčanog sustava (PNET)
 - PNET središnjeg živčanog sustava, NOS
 - Neuroblastom središnjeg živčanog sustava
 - Ganglioneuroblastom središnjeg živčanog sustava
 - Meduloepiteliom
 - Ependimoblastom
 - Atipični teratoidni / rabdoidni tumor

Tumori kranijalnih i paraspinalnih živaca

- Schwannom
 - Celularni
 - Pleksiformni
 - Melanotični
- Neurofibrom
 - Pleksiformni
- Perineuriom
 - Intraneuralni perineuriom
 - Perineuriom mekih tkiva
- Zloćudni tumor perifernih živčanih stanica
 - Epiteloid
 - Zloćudni tumor perifernih živčanih stanica s divergentnom mezenhimalnom i/ili epitelijelnom diferencijacijom
 - Melanotični

Tumori moždanih ovojnica

- **Tumori meningotelijalnih stanica**
 - Meningeom
 - Meningotelijalni
 - Fibrozni (fibroblastični)
 - Tranzicijski (miješani)
 - Psamomatozni
 - Angiomatozni
 - Mikrocistični
 - Sekretorni
 - Meningeom bogat limfoplazmocitima
 - Metaplastični
 - Kordoidni
 - Meningeom svijetlih stanica
 - Atipični
 - Papilarni
 - Rabdoidni
 - Anaplastični (zloćudni)
- **Mezenhimalni tumori**
 - Lipom
 - Angiolipom
 - Hibernom
 - Liposarkom (intrakranijski)
 - Solitarni fibrozni tumor
 - Fibrosarkom
 - Zloćudni fibrozni histiocitom
 - Leiomiom
 - Leiomiosarkom
 - Rabdomiom
 - Rabdomiosarkom
 - Hondrom
 - Hondrosarkom
 - Osteom
 - Osteosarkom
 - Osteohondrom
 - Hemangiom
 - Epiteloidni hemangioendotelium
 - Hemangiopericitom

- Angiosarkom
- Kaposijev sarkom
- **Primarne melanocitne lezije**
 - Difuzna melanocitoza
 - Melanocitom
 - Zloćudni melanom
 - Meningealna melanomatoza
- **Druge neoplazme vezane za moždane ovojnice**
 - Hemangioblastom

Limfomi i hematopoetske neoplazme

- Limfom
- Plazmocitom
- Granulocitni sarkom

Tumori zametnih stanica

- Germinom
- Embrionalni karcinom
- Tumor žumanjčane vreće
- Koriokarcinom
- Teratom
 - Zreli
 - Nezreli
 - Teratom sa zloćudnom transformacijom
- Miješani tumori zametnih stanica

Tumori selarnog područja

- Kraniofaringeom
 - Adamantinomatozni
 - Papilarni
- Tumor granularnih stanica
- Pituitom
- Onkocitom vretenastih stanica adenohipofize

Metastatski tumori

U ovom istraživanju pažnja je usredotočena na najučestalije tumore opisane u sljedećim odlomcima, koji se međusobno teško razlikuju neinvazivnim metodama dijagnostike.

1.1.2.1. Astroцитom

Astroцитomi čine većinu intrakranijskih tumora (5,9) i vrlo su heterogena skupina s međusobnim razlikama prema lokaciji, potencijalu rasta, morfološkim obilježjima, sklonosti progresiji i kliničkom tijeku. Stupanj astroцитoma određuje se na temelju gustoće stanica, pleomorfizma, anaplazije, atipije jezgara, mitozna, endotelne proliferacije i nekroze (8,10). Za procjenu ishoda koriste se stanični markeri poput Ki-67 protutijela, koje označava antigen u svim fazama staničnog ciklusa osim G₀ i omogućava korelaciju sa stupnjem astroцитoma i preživljenjem bolesnika. Stanična inkorporacija bromodeoksiuridina korelira sa fazom sinteze DNA u staničnom ciklusu i preživljenjem (11).

Pilocitični astroцитom je tumor I. stupnja, niske celularnosti, niske proliferacijske i mitotske aktivnosti s rijetkim metastaziranjem ili zloćudnom transformacijom. Njegovu histološku građu čine izmjenična gusta i rijetko strukturirana područja, s bipolarnim «piloidnim» astroцитima i karakterističnom mikrocističnom komponentom i Rosenthalovim vlaknima (12). Umnažanje kapilara u tumoru i nenormalna, često hijalinizirana vaskulatura su česti (13). Solidni dio tumora u obliku čvora opskrbljen je kapilarama s propusnom krvno-moždanom barijerom, što rezultira produkcijom proteinske tekućine koja ispunjava cistični dio tumora. Iako se smatra da su pilocitični astroцитomi jasno ograničeni od okoline (12,13), mnogi od ovih tumora infiltriraju okolno tkivo, osobito bijelu tvar (14). Nastaju u raznim dijelovima središnjeg živčanog sustava, a najčešće zahvaćaju optičku hijazmu, hipotalamus, talamus, mali mozak i moždano deblo. Najčešće se pojavljuju u dječjoj dobi i imaju dobru prognozu (15).

Difuzni astroцитom je označen kao tumor II. stupnja u klasifikaciji SZO (8). Umjereno je celularan i infiltrativnog rasta, s izobličavanjem i ekspanzijom susjednih anatomskih struktura, bez destrukcije. Sastoji se od GFAP (glijalni fibrilarni kiseli protein)-pozitivnih bipolarnih ili zvjezdastih stanica. Uglavnom nije mitotički aktivan. Raste pretežno u frontalnom i temporalnom režnju velikog mozga, moždanom deblu i leđnoj moždini. Astroцитomi niskog stupnja većinom nastaju u prvom desetljeću života i na granici prvog i drugog desetljeća. Nemaju

predilekcije prema spolu, osim supratentorijskih astrocitoma II. stupnja, koji su dvostruko češći u muškaraca (16).

Anaplastični astrocitom (III. stupnja) vrlo je agresivan tumor koji nastaje na istim lokacijama kao difuzni astrocitom. Karakteriziran je povišenom celularnošću, atipijom jezgara, značajnom mitotskom aktivnošću i infiltracijom okolnog tkiva. Prosječna dob bolesnika pri otkrivanju tumora je 40 godina (16,17).

Glioblastom (glioblastoma multiforme, stupanj IV), najčešće nastaje u supkortikalnoj bijeloj tvari moždanih hemisfera. Visoko je celularan tumor, s visokom proliferativnom i mitotskom aktivnošću, atipijom stanica i jezgara, nekrozom i endotelnom proliferacijom. Opsežno infiltrira okolinu, no rijetko metastazira (16). U otprilike 5% bolesnika tumor je multifokalan prilikom postavljanja dijagnoze, bez vidljivog kontinuiteta između lezija. Tipično se nalazi frontotemporalno s infiltracijom okoline, bazalnih ganglija i suprotne hemisfere, a u djece je najčešći tumor moždanog debla (17). Prosječna dob bolesnika u kojoj se pojavljuje glioblastom je 53 godine, češći je kod muškaraca u odnosu na žene, s omjerom 3:2 (18).

1.1.2.2. Oligodendrogliom

Oligodendrogliom II. stupnja lokaliziran je supratentorijski, obično u supkortikalnoj bijeloj tvari, infiltrirajući korteks. Visoko je celularan tumor, sa GFAP-pozitivnim, ovalnim, homogenim stanicama uniformnih jezgara (10,19,20). Potječe od oligodendrocita ili njihovih prekursora u OA2 staničnoj liniji (21). Često sadrži komponentu astrocitoma, međutim s teškom diferencijacijom neoplastičnih od reaktivnih astrocita. Miješani oligoastrocitomi imaju udio astrocita najmanje 10-25%, a smatra se da oba tipa neoplastičnih stanica takvih tumora potječu od zajedničkog oligodendrocitičkog prekursora (22). Relativno je dobre prognoze i uobičajeno kemosenzitivan (23), no s mogućim napredovanjem u anaplastični oligodendrogliom, stupnja III. Postoji nesuglasje oko kriterija stupnjevanja, s dokazima koji upućuju na potrebu dodavanja zasebne skupine u klasifikaciji, koja bi se odnosila na glioblastom s oligodendroglijalnom komponentom (24,25). Oligodendrogliom je češći kod muškaraca nego žena, s odnosom 2:1, a javlja se

pretežno u mladih i sredovječnih odraslih osoba, s vršnom incidencijom u dobi između 25 i 49 godina (16,26). U slučaju intraventrikularnog smještaja, diferencijalno dijagnostički uz oligodendrogliom u obzir dolazi centralni neurocitom.

1.1.2.3. Ependimom

Ependimom je tumor koji nastaje od stanica ependimalne linije, uz ependim ventrikularnog sustava i centralni kanal leđne moždine, a moguć je u rijetkim slučajevima na ektopičnim lokacijama medijastinuma, ovarija i širokog ligamenta (10). Umjereno je celularan, s područjima fibrilarnih, acelularnih perivaskularnih rozeta. Prema klasifikaciji SZO, može biti ependimom stupnja I, ependimom stupnja II i anaplastični ependimom stupnja III. Javlja se u djece i u prva dva desetljeća života, obično smješten u IV. moždanoj komori i čini oko 10% tumora središnjeg živčanog sustava, a u odrasloj dobi je češći u lateralnim komorama (8). Sveukupno većina ependimoma ima infratentorijski smještaj (60%) (27). U slučajevima supratentorijskih ependimoma, 50% ih je intraventrikularno, dok 50% čine parenhimski tumori koji potječu od ependimalnih gnijezda. Kromosomski poremećaju se nerijetko nalaze u bolesnika s ependimomom, što upućuje da je delecija tumorskih supresorskih gena uključena u nastanak tumora (28,29,30). Učestalost im ne ovisi o spolu. Ependimomi niskog stupnja ne rastu brzo, nisu invazivni i obično ne metastaziraju, ali lokalni recidiv nije rijedak (31).

1.1.2.4. Disembrioplastični neuroepitelijalni tumor

Disembrioplastični neuroepitelijalni tumor (DNET) je spororastući tumor SZO stupnja I. Histološki nalikuje hamartomu ili kortikalnoj displaziji, bez elemenata zloćudnosti, s niskom celularnošću i velikim volumenom izvanstaničnog prostora (8). Njegova histogeneza nije sasvim jasna, a pretpostavlja se da potječe od vanjskog granularnog sloja korteksa. Dijagnoza se postavlja dokazom specifičnog glioneuralnog elementa, koji se sastoji od oligodendrocita u mucinoznom matriksu u kojem neuroni imaju «plutajući» izgled, te nalazom glijalnih nodula vezanih s kortikalnom displazijom (32,33). Glijalni

(GFAP) i neuronalni markeri (sinaptofizin) su pozitivni. Smješten je kortikalno, dobro ograničen i često klinastog oblika. Najčešće nastaje u prva dva desetljeća života.

1.1.2.5. Meningeom

Meningeomi su ekstraaksijalni tumori, široko vezani uz duru s utiskivanjem u tkivo mozga, bez infiltracije (34). Nastaju od arahnoidalnih stanica, tipično su kuglastog oblika i dobro ograničeni od okoline. Ukoliko su plošno vezani uz duru bez invaginacije prema moždanom parenhimu, nazivaju se pločasti («en plaque») meningeomi. Zasebna morfološka varijanta su meningeomi kavernoznog sinusa koji su isprepleteni sa strukturama unutar sinusa; 90% meningeoma je SZO stupnja I, s najčešćim podtipovima meningotelijalnog (sincicijskog), fibroblastičnog i tranzicijskog meningeoma (8,34,35). Meningotelijalni su gusto celularni bez jasno vidljivih citoplazmatskih granica i s prisustvom kalcificiranih klupka nazvanih psamoznim tjelešcima. Fibroblastični meningeomi su građeni od isprepletenih vretenastih stanica i izvanstaničnog prostora od retikulina i kolagena, dok tranzicijski imaju osobine oba navedena podtipa. Meningeomi II. stupnja pokazuju agresivno ponašanje i veću učestalost recidiva, dok anaplastični meningeomi (III. stupnja) imaju invazivni rast, povećanu mitotičku aktivnost i ostale značajke zloćudnih tumora. Meningeomi su multipli u 5-40% bolesnika. Oko dva puta su češći u žena, a incidencija im se povećava s dobi. Karakterizira ih spori rast i relativno dobra prognoza (35). Gotovo 75% meningeoma sadrži citogenetske poremećaje; gubitak alela kromosoma 22 nalazi se u 60% slučajeva (36).

1.1.2.6. Schwannom

Schwannom je također ekstraaksijalni tumor, koji se tipično nalazi uz neki od kranijalnih živaca, a najčešći je vestibularni Schwannom, iako tumor može zahvatiti bilo koji od III. do XII. živca, kao i lokacije izvan središnjeg živčanog sustava. Nastaje iz ovojnice živca, građen je od Schwannovih stanica i kolagenoznog izvanstaničnog matriksa. Histološki termini Antoni tip A i Antoni tip B opisuju različite obrasce rasta (10,37). Tkivo tipa A je kompaktno i građeno je

od izduljenih vretenastih stanica. Tkivo tipa B ima manje gustu organizaciju, često sa cističnim prostorima. Schwannomi nemaju predilekciju s obzirom na rasu i spol, a mogu se javiti izolirano ili u sklopu neurofibromatoze tipa II, kada tipično nastaju obostrano vestibularno (38). Vestibularni Schwannomi su relativno češći u bolesnika u petom desetljeću života, a ako nastaju u sklopu neurofibromatoze češći su u dječjoj i adolescentskoj dobi i tada mogu biti obostrani (39,40).

1.1.2.7. Metastatski karcinom

Intrakranijske metastaze primarnog tumora drugog organskog sustava su najčešći intrakranijski tumor odrasle dobi (5,7,16). Prema učestalosti na prvom su mjestu metastaze karcinoma pluća, dojke, melanoma, te karcinoma bubrega i potom debelog crijeva. Intrakranijsko širenje metastatskog karcinoma odvija se pretežno arterijskom cirkulacijom, a rjeđe Batsonovim venskim pleksusom, kod bolesnika s gastrointestinalnim i zdjeličnim tumorima. Metastaze su tipično ovalne, dobro ograničene lezije na granici sive i bijele tvari, okružene opsežnim vazogenim edemom kao posljedicom narušavanja krvno-moždane barijere (41). U nešto više od 50% bolesnika javljaju se multiple metastaze, s većom vjerojatnošću multipliciteta u bolesnika s karcinomom pluća ili dojke, te melanomom. Većina intrakranijskih metastaza (80%) su lezije mozga i mekih moždanih ovojnica, smještene supratentorijski, dok je ostatak smješten na duri i kostima lubanje (42). Intracerebralno krvarenje je učestalije u metastazama melanoma i karcinoma bubrega. Leptomeningealna karcinomatosa se najčešće pojavljuje u bolesnika s karcinomom dojke. Intrakranijske metastaze se nalaze u otprilike 24% bolesnika koji umiru od zloćudnih tumora. Učestalost je značajno veća u odrasloj i starijoj životnoj dobi, dok je incidencija u djece oko 6% (43).

Najveći terapijski problem predstavljaju zloćudni gliomi, ne samo zbog infiltracije okoline, već i zbog sklonosti glioma niskog stupnja zloćudnoj transformaciji. Prilikom klasifikacije tumora vrlo često problem predstavlja pouzdanost analiziranog uzorka tumora. Heterogenost tumora može dovesti do greške u stupnjevanju, osobito nakon stereotaksijske biopsije. Reproducibilnost među različitim istraživačima nije uvijek na visokoj razini prilikom razlikovanja

astrocitnih od oligodendroglijalnih tumora (19,20), kao i u identifikaciji anaplastičnih astrocitoma (44). Tumori koji dijele istu morfologiju mogu biti genetski različiti s različitim kliničkim tijekom, te je vjerojatno da će molekularna genetska analiza postati visokovrijedan kriterij u klasifikaciji glioma.

1.1.3. Etiologija i patogeneza intrakranijskih tumora

Dokazani etiološki čimbenici u nastanku intrakranijskih tumora su iradijacijska terapija, imunosupresija, izloženost vinil kloridu, Epstein-Barrov virus, ozljeda glave i kemoterapija, no oni su uzroci relativno malog udjela ukupnog broja intrakranijskih tumora (45,46). U velikom broju slučajeva, etiologija tumora ostaje nepoznata. Veća učestalost glioma u muškaraca, a meningeoma u žena ne može se objasniti drugim čimbenicima osim hormonskih (47). Smatra se da primarni intrakranijski tumori nastaju nakupljanjem genskih poremećaja, čime stanice izbjegavaju normalne regulacijske mehanizme i uništenje od strane imunološkog sustava (48). Različiti nasljedni sindromi mogu biti predisponirajući čimbenik u pojavi tumora, među njima neurofibromatoza, tuberozna skleroza, von Hippel-Lindauova bolest, Turcotov sindrom i Li-Fraumeni sindrom. Poremećaji kromosoma imaju značajnu ulogu u nastanku tumora. Gubitak kromosoma 17p nalazi se u bolesnika s astroцитomom niskog stupnja zloćudnosti (49,50), a gubitak dijela kromosoma 10 vezan je uz pojavu glioblastoma multiforme (50,51). Pretpostavlja se da delecije kromosoma rezultiraju gubitkom tumorskih supresorskih gena koji normalno sprečavaju nastanak tumora, a jedan od primjera je povezanost nastanka meningeoma s multiplim delecijama kromosoma 22 (52). Nasuprot tome, proto-onkogeni kao *c-cis*, *c-erbB*, *gli*, *c-myc* i *n-ras* mogu biti pretjerano izraženi u nekih tumorima (48). Razlike između kliničkopatoloških entiteta astrocitoma posljedica su tipa i redoslijeda genetskih poremećaja stečenih za vrijeme transformacije. Više je molekularnih mehanizama uključeno u nastanak glioma i njihovu progresiju u zloćudnije tumore. Progresija glioma niskog u gliome visokog stupnja zloćudnosti vezana je s inaktivacijom p53 tumorskog supresorskog gena na kromosomu 17p i s prejakom ekspresijom čimbenika rasta koji potječe od trombocita (engl. *platelet-derived growth factor* – *PDGF*) (53,54). Nastanak glioblastoma uključuje pojačavanje receptora

epidermalnog čimbenika rasta (engl. *epidermal growth factor receptor – EGF-R*) i ekspresiju čimbenika angiogeneze kao što je vaskularni endotelni čimbenik rasta (engl. *vascular endothelial growth factor – VEGF*) (54,55). Različita istraživanja su pokazala da su bolesnici koji boluju od glioblastoma imunosuprimirani. Brojne imunosupresivne molekule, kao transformirajući čimbenik rasta - b (engl. *transforming growth factor - b*), interleukin-10 i prostaglandin E₂ uključene su u potiskivanje staničnog imunološkog odgovora u bolesnika s gliomima (56,57).

1.1.4. Klinička slika intrakranijskih tumora

Klinička slika tumora rezultat je njihove mase, okolnog edema, te infiltracije i destrukcije moždanog tkiva. Bez obzira na histološki tip tumora, na dijagnozu najčešće upućuju glavobolja i parcijalni ili generalizirani epileptički napadi (58). Takva klinička manifestacija karakteristična je posljedica kortikalno smještenih i spororastućih tumora, s pojavnošću oko 80% u glioma niskog stupnja zloćudnosti, u odnosu na 30% u glioma visokog stupnja (18). Povišeni intrakranijski tlak općenito je rezultat brzorastućih tumora i praćen je popuštanjem krvno-moždane barijere. Promjena propusnosti krvno-moždane barijere u tumoru pretežno nastaje otvaranjem tijesnih veza endotelnih stanica s posljedičnim kapilarnim fenestracijama, te stvaranjem pinocitičkih mjehurića (59). Kao posljedica nastaje vazogeni edem, s ekstravazacijom plazme u intersticijski prostor i nakupljanjem tekućine, najvećim dijelom u izvanstaničnom prostoru bijele tvari, koji je manje gustoće nego u visoko celularnoj sivoj tvari. Citotoksični edem uglavnom nije vezan uz tumore mozga, osim u slučajevima pritiska na mikrocirkulaciju ili u sindromima hernijacije mozga s kompresijom velikih moždanih arterija. Pritom se smanjuje volumen izvanstanične tekućine, a povećava unutarstanični volumen tekućine, zbog ishemijom uzrokovanog nedostatka adenozin-tri-fosfata i otkazivanja natrij-kalijske crpke. Mogući uzrok povećanog intrakranijskog tlaka je i opstruktivni hidrocefalus. Tada nastaje hidrostatski gradijent između ventrikularnog sustava i parenhima mozga sa transependimalnim pomakom likvora u izvanstanični prostor periventrikularnog

područja. Time nastaje intersticijski, odnosno hidrocefalički edem. Mehanizmi regulacije intrakranijskog tlaka budu nadvladani i bolesnik razvija progresivnu glavobolju, mučninu, povraćanje, psihomotornu usporenost i poremećaj vida s edemom papile vidnog živca. U trenutku kada vrlo mali porast volumena tumora može rezultirati značajnim rastom tlaka, nastaje opasnost od transtentorijske i tonzilarne hernijacije, kome i smrti. Neurološki ispadi ovise o smještaju tumora, a uključuju motorne ili osjetne ispade, hemianopsiju, afaziju ili kombinaciju navedenoga u supratentorijskih tumora, te pareze kranijalnih živaca i disfunkciju malog mozga u bolesnika s tumorom stražnje lubanjske jame (18).

1.1.5. Liječenje i prognoza intrakranijskih tumora

Usprkos značajnom razvoju novih metoda liječenja u posljednjih 20 godina, postignuto je tek skromno poboljšanje 5-godišnjeg preživljenja bolesnika s intrakranijskim tumorima (9). Preživljenje je općenito ovisno o histopatologiji tumora, njegovom smještaju i dobi bolesnika. Dob je važan prognostički čimbenik, stoga mlađi bolesnici s gliomima imaju duže preživljenje. Prosječno preživljenje bolesnika s glioblastomom s trenutnim metodama liječenja iznosi manje od 9 mjeseci. Čak i s agresivnom kombinacijom kirurgije, kemoterapije i radioterapije, do recidiva glioblastoma dolazi između 6 i 12 mjeseci nakon liječenja, a kod anaplastičnog astrocitoma unutar 18 do 36 mjeseci (60). Glavnu ulogu u liječenju glioma ima neurokirurgija. Tumori niskog stupnja zloćudnosti uklanjaju se do granice nastanka neurološkog ispada, dok klinički ishod u tumora visokog stupnja ima prednost pred opsegom resekcije. Važan kirurški rezultat je otklanjanje učinka mase tumora, te se smatra da resekcija glioblastoma može produžiti život bolesnika do 6 mjeseci (61), međutim granice tumora su često teško odredive, s pružanjem u makromorfološki normalno okolno tkivo. Smatra se da i djelomično uklanjanje tumora ima pozitivan učinak, zbog smanjenja intrakranijskog tlaka, prekida krvno-moždane barijere (62) i nastanku prostora za rast tumora, čime se postiže ciklus rasta stanica tumora. Čini se da navedene promjene omogućavaju pojačanu izloženost tumora kemoterapeutcima i bolji

odgovor na kemo- i radioterapiju. Radioterapija se primjenjuje na masu tumora i 2 cm okolnog tkiva, s mogućnošću hiperfrakcionirane radioterapije, odnosno primjene čestih frakcija manje doze zračenja na manju površinu mozga. Preciznija primjena većih doza zračenja moguća je stereotaksijskom radiokirurgijom, uz smanjenje izloženosti normalnog moždanog tkiva zračenju. Brahiterapija, odnosno intersticijska radioterapija može se koristiti za liječenje dobro ograničenih tumora promjera ispod 5 cm, s implantacijom radioaktivnog materijala u tumor. Kemoterapija produžuje preživljenje, osobito bolesnika s anaplastičnim astroцитomom, oligodendrogliomom i limfomom, dok je glioblastom često kemorezistentan (63). Cilj je kemoterapije kontrola rasta tumora i poboljšanje kvalitete života bolesnika.

Očekuje se da ponašanje tumora ovisi o osnovnom tipu stanica od kojih se on sastoji, pa klasifikacija SZO određuje izbor liječenja i prognozu. Međutim, pouzdanija prognoza odgovora na liječenje i kliničkog ishoda zahtijeva kombinaciju histopatoloških kriterija s kliničkim podacima. Također, identifikacija molekularnih markera tumora i analiza gena koji su potencijalno odgovorni za njihov nastanak postaju nezaobilazne metode u tipizaciji tumora i procjeni sklonosti pojedinca pojavi zloćudne bolesti. Molekularne modifikacije između i unutar histoloških tipova primarnih tumora su, međutim, izrazito raznolike, što predstavlja teškoću pri njihovoj klasifikaciji u homogene skupine. Preživljenje bolesnika sa zloćudnim gliomima, koji su najčešći primarni tumori, ograničeno je usprkos kombinacije različitih pristupa liječenja. Bolje razumijevanje njihovog nastanka ključno je za razvoj specifičnih molekularnih načina liječenja.

1.2. DIJAGNOSTIKA INTRAKRANIJSKIH TUMORA

Uloga slikovnih metoda u dijagnostici tumora nije samo procjena strukturalnih abnormalnosti i otkrivanje komplikacija, već obuhvaća prikaz funkcijskih, hemodinamskih, metaboličkih, staničnih i citoarhitektonskih poremećaja. Time se opisuju morfološke i biološke osobine s ciljem otkrivanja i

stupnjevanja intrakranijskih tumora, te s ciljem procjene odgovora na liječenje i prognoze.

1.2.1. Magnetna rezonancija

Oslikavanje magnetnom rezonancijom (engl. *magnetic resonance imaging* - *MRI*) vodeća je metoda u prikazu intrakranijskih tumora. Temelji se na pobudi jezgri atoma vodika u tkivima elektromagnetnim valovima, uz primjenu jakog osnovnog magnetnog polja (64,65,66,67,68,69). U kliničkoj primjeni danas je najraširenija upotreba MR uređaja snage polja 1,5 Tesla. Zbog velike rasprostranjenosti u ljudskom tijelu i neparnog broja nukleona, odnosno jednog protona u jezgri, sa snažnim magnetnim momentom, atomi vodika su izvor signala u dijagnostičkoj primjeni. Atom vodika, odnosno proton u njegovoj jezgri se rotira oko vlastite osi i ima vlastito magnetno polje čija se osovina opisuje magnetnim momentom. Magnetne momente protona možemo prikazati vektorima koji se u osnovnom magnetnom polju orijentiraju paralelno ili antiparalelno sa smjerom polja, tako da je maleni suvišak protona usmjeren paralelno. Taj suvišak protona proizvodi neto magnetni moment, odnosno longitudinalni magnetizacijski vektor (LMV). On se rotira, odnosno precesira oko smjera osnovnog magnetnog polja frekvencijom (ω) (Jednadžba 1).

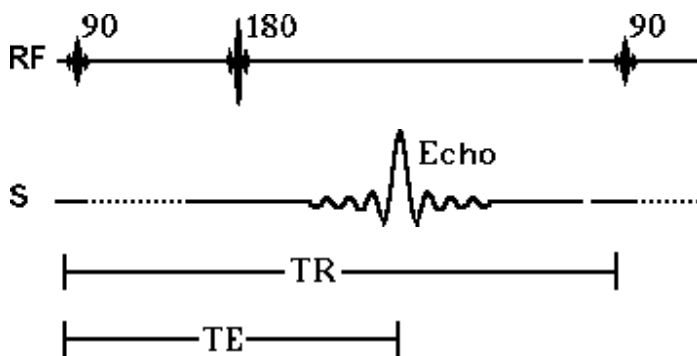
Jednadžba 1. (Larmorova jednadžba) (64,69).

$$\omega = \mathbf{B}_0 \times \gamma$$

B_0 - snaga osnovnog magnetnog polja, γ - giromagnetni indeks tvari.

Elektromagnetnim valom, odnosno radiofrekventnim pulsom (RF puls) frekvencije jednake frekvenciji precesije protona dolazi do ekscitacije tkiva, odnosno rezonancije protona, čime oni prelaze u stanje više energije i LMV mijenja smjer. RF puls dovoljnog trajanja i amplitude uzrokuje pomak LMV tako da postaje okomit na osnovno magnetno polje; takav puls naziva se 90° RF puls. Time nastaje mjerljiva transverzalna magnetizacija koja je izvor signala u MR-u.

Nastankom transverzalnog magnetskog vektora protoni vodika su fazno koherentni, odnosno magnetski momenti protona su na istom mjestu precesijske staze u istom trenutku. Kontrast na snimci, odnosno razlika između intenziteta signala, posljedica je različite brzine oporavka longitudinalne magnetizacije i nestanka transverzalne magnetizacije pojedinih tkiva, što se opisuje T1 i T2 relaksacijskim vremenom. T1 relaksacija predstavlja oporavak longitudinalne magnetizacije nakon prestanka djelovanja RF pulsa, predajom energije protona okolini, a određena je vremenskom konstantom T1. Nakon T1 vremena longitudinalna magnetizacija doseže 63% svoje početne vrijednosti. T2 relaksacija je nestajanje transverzalne magnetizacije zbog gubitka fazne koherencije protona, a određena je vremenskom konstantom T2, što je vrijeme u kojem nestaje 63% transverzalne magnetizacije. Manipulacijom parametara snimanja, kao što su vrijeme ponavljanja (engl. *repetition time* - TR) i vrijeme odjeka (engl. *echo time* - TE), do izražaja dolaze T1 ili T2 vremena relaksacije tkiva, čime nastaju razlike signala pojedinih tkiva. TR je vrijeme između ponavljanja RF pulseva, te s njegovim produženjem omogućavamo potpuniju T1 relaksaciju i smanjujemo utjecaj T1 vremena na intenzitet signala. TE je vrijeme između središnjeg trenutka djelovanja RF pulsa i maksimalnog odjeka, odnosno mjerenja signala. Njegovim skraćivanjem smanjuje se učinak T2 relaksacije na kontrast različitih tkiva. Primjerice, sekvenca snimanja s relativno kratkim TE, a s trajanjem TR u razini T1 konstanti tkiva je T1 mjerena sekvenca, što znači da je takvim parametrima snimanja naglašen utjecaj T1 vremena relaksacije na nastalu snimku. MR snimke stoga predstavljaju kompjuterski proizvedene mape prostornih razlika u T1 i T2 relaksacijskim karakteristikama protona vodika različitih tkiva. Klasična i najstarija vrsta sekvence snimanja je spin echo sekvenca (engl. *spin echo* - SE) koja se sastoji od 90° RF pulsa i 180° RF pulsa, koji je refazirajući puls i kojim se poništavaju učinci neizbježne inhomogenosti magnetnog polja u tkivima (Slika 1).



Slika 1. Spin echo sekvenca. Vrijeme između 90° RF pulsa i prikupljanja signala (echo) je TE, a vrijeme između dva 90° RF pulsa je TR.

Prednost magnetne rezonancije u odnosu na druge radiološke metode je visoka osjetljivost na promjene sadržaja vode unutar tkiva u patološkim stanjima, kao i visoka kontrastnost različitih tkiva. Standardne, morfološke tehnike MR-a su osjetljive u otkrivanju tumora, njihovog smještaja i odnosa prema okolini, te pružaju informacije o opsegu peritumorskog edema, krvarenju, nekrozi, kao i ependimalnom ili meningealnom širenju tumora. Primjenom paramagnetnog kontrastnog sredstva značajno se skraćuje T1 relaksacijsko vrijeme protona u neposrednoj blizini čestica kontrastnog sredstva. U slučajevima prekida krvno-moždane barijere, dolazi do postkontrastne imbibicije (PI) lezije, čime se povećava kontrast na snimci između normalnog tkiva i patološkog procesa, a omogućava se i djelomična procjena odgovora tumora na liječenje, na temelju stupnja i opsega imbibicije. Kontrastno sredstvo u najširoj primjeni je gadolinij-dietil-triamino-pentaocena kiselina (Gd DTPA). Međutim, propusnost krvno-moždane barijere nije osobina specifična isključivo za tumore, već se nalazi kod relativno širokog spektra patoloških promjena, kao što su upalne lezije, ishemijski infarkt, metaboličke i toksične lezije tkiva mozga i moždanih ovojnica. Iako podaci o nastanku, tijeku i simptomima bolesti, te dobi i spolu bolesnika, kao i neuroradiološka svojstva lezije na snimkama magnetne rezonancije značajno suzuju diferencijalnu dijagnozu, morfološkim metodama MR-a nije moguće pouzdano razlikovati tipove tumora.

1.2.1.1. MR osobine tumora malog mozga i IV. moždane komore: pilocitični astroцитom i ependimom

Tumori malog mozga i IV. komore uključuju, između ostalih, ependimom i pilocitični astroцитom. Kod većine se bolesnika dijagnoza pilocitičnog astroцитoma magnetnom rezonancijom postavlja relativno jednostavno, na temelju dobi bolesnika, cistične komponente i solidnog muralnog čvora tumora, koji se intenzivno imbibira kontrastnim sredstvom, a nalazi se paramedijalno u jednoj od hemisfera malog mozga (70,71). Većina cerebelarnih pilocitičnih astroцитoma je cistična s hipo- do izointenzitetom na T1 mjerenim snimkama (T1 m.s) i hiperintenzitetom na T2 mjerenim snimkama (T2 m.s), s jakim PI muralnih nodula i solidnih tumora. Pilocitični astroцитomi moždanog debla i hijazme-hipotalamusa su obično solidni tumori, s izointenzitetom u T1 m.s. i umjerenom PI. Ependimom je intraventrikularni tumor, također s intenzivnom PI, no uglavnom bez cistične komponente. Razlikovanje ependimoma od drugih glioma vezano je uz njihov smještaj i morfologiju, a ne intenzitet signala ili obrazac PI (71,72). Klasični izgled ependimoma stražnje lubanjske jame je onaj lobulirane mekotkivne mase koja ispunjava IV. komoru poput odljeva i širi se u otvore komore i subarahnoidalne prostore. Solidni ependimomi su hipo- do izointenzivni na T1 m.s. i hiperintenzivni na T2 m.s. u odnosu na okolno tkivo, a cistična područja tumora su blago hiperintenzivnija od likvora na T1 m.s. Heterogenost njihovog signala može biti posljedica nekroze, kalcifikacija, krvarenja i vaskularizacije tumora, a umjerena i inhomogena PI je tipična. Supratentorijski ependimomi su često nerazlučivi od astroцитoma. Posljedica pilocitičnog astroцитoma i ependimoma je nerijetko opstruktivni hidrocefalus koji akutno ugrožava bolesnika i u određenog broja bolesnika tek tada potakne radiološku obradu i omogućiti postavljanje dijagnoze.

1.2.1.2. MR osobine astroцитoma, oligodendroglioma i disembrioplastičnog neuroepitelijalnog tumora

Difuzni astroцитom, oligodendrogliom stupnja II i disembrioplastični neuroepitelijalni tumor (DNET) preklapaju se u značajnom broju radioloških

osobina (71,73,74). U većini slučajeva smješeni su supratentorijski, djeluju umjereno ekspanzivno, ne narušavaju krvno-moždanu barijeru i posljedično se ne imbibriraju kontrastnim sredstvom. Razlike u dobi bolesnika pri javljanju ovih tumora također nisu odlučujuće u postavljanju dijagnoze. U standardnim MR snimkama ovi tumori imaju hiperintenzivan signal na T2 m.s, a hipointenzivan signal na T1 m.s. Određene osobine su relativno specifične za tip tumora, te je oligodendrogliom skloniji kalcifikacijama koje su prisutne u oko 50% bolesnika, s nalazom hipointenziteta na T2* m.s, a smješten je periferno, infiltrirajući granicu sive i bijele tvari i samu sivu tvar, najčešće u frontalnom i temporalnom režnju. U slučaju imbibiције oligodendroglioma kontrastnim sredstvom, ona je mrljasta i umjerena. Difuzni astroцитom je češće smješten u dubokoj bijeloj tvari, s izobličavanjem anatomskih struktura, te s mogućim cističnim područjima, dok je smještaj u moždanom deblu, optičkoj hijazmi i hipotalamusu karakterističan za astroцитom. On je izo- ili hipointenzivan u odnosu na okolno moždano tkivo u T1 m.s. a homogeno hiperintenzivan u T2 m.s, s konfluentnim područjima infiltracije bijele tvari. Edem, krvarenje i imbibiција su relativno neuobičajeni. U nekim slučajevima nalazi se širenje kompaktnim putovima bijele tvari s blagim povećanjem zahvaćenog režnja. DNET je oštrije ograničen od okoline, jače hiperintenzivan na T2 m.s, s mogućim „mjehuričastim“ izgledom, te eventualnom blagom PI. Tumor je karakteriziran najmanje jednom od slijedećih osobina: specifičnim glioneuronalnim elementom, nodularnom komponentom, te povezanošću s kortikalnom displazijom (32,33). MR nalaz uključuje fokalnu kortikalnu leziju (obično temporalnog režnja) s hipointenzitetom na T1 m.s. i hiperintenzitetom na T2 m.s, u nekim slučajevima sa sitnim cističnim područjima, te je DNET morfološkim nalazom magnetne rezonancije nerazlučiv od astroцитoma niskog stupnja (74).

1.2.1.3. MR glioblastoma multiforme i solitarnog metastatskog tumora

Velik dijagnostički problem pri MR-u može predstavljati razlikovanje glioblastoma multiforme i solitarnog metastatskog karcinoma (71). U tipičnim slučajevima glioblastom je značajno većeg opsega prilikom postavljanja dijagnoze, s heterogenom radiološkom slikom što uključuje zone ciste, nekroze,

krvarenja i inhomogenu intenzivnu PI. Širenje perivaskularnim prostorima i sklonost infiltraciji bijele tvari, te zahvaćanje suprotne moždane hemisfere značajke su koje ih razlikuju od metastaza. Međutim, glioblastom se nerijetko predstavlja upravo takvom morfologijom, a kod bolesnika s multifokalnim glioblastomom višestruke lezije bez vidljive povezanosti diferencijalno dijagnostički su nerazlučive i od višestrukih metastaza. Metastatski tumori nastali hematogenim širenjem mogu zahvatiti kosti lubanje, moždane ovojnice i parenhim mozga. Intracerebralne metastaze imaju varijabilan intenzitet signala na MR snimkama. Ne-hemoragične metastaze su blago hipointenzivne na T1 m.s. i hiperintenzivne na T2 m.s. Multiple lezije su karakteristične za dijagnozu, a njihov najčešći smještaj je na granici sive i bijele tvari, i u velikoj se većini imbibiraju kontrastnim sredstvom. PI je jaka i tipično prstenasta, a u manjem broju slučajeva solidna, što dijelom ovisi o veličini tumora.

1.2.1.4. MR osobine ekstraaksijalnih tumora: meningeom i Schwannom

Meningeom I. stupnja obuhvaća različite podtipove, međutim bez značajne razlike u kliničkom tijeku i prognozi, kao i u radiološkim osobinama, te se često promatra kao jedna homogena skupina. Meningeom I. stupnja je ekstraaksijalni tumor, koji nastaje iz tkiva smještenih izvan moždanog parenhima, odnosno izvan pialne ovojnice, a utiskuje se prema moždanim strukturama. Značajke tipične za ekstraaksijalne tumore su kompresija i pomak granice sive i bijele tvari, te pseudokapsula likvora i krvnih žila koja okružuje tumor i odvaja ga od mozga. Neovisno o histološkom podtipu, većina meningeoma je izo- do blago hipointenzivna u odnosu na korteks na T1 m.s, s varijabilnim signalom na T2 m.s (71). Tumor je tipično hipervaskularan, s radijalnim uzorkom krvnih žila u nekim slučajevima. Različiti stupanj peritumorskog vazogenog edema je često vezan uz pialnu vaskularnu opskrbu (75). Gotovo svi meningeomi se brzo i intenzivno imbibiraju kontrastnim sredstvom (76), bez korelacije stupnja PI ili edema s veličinom i podtipom tumora (77,78). Otprilike 60% meningeoma ima zadebljano imbibirano tkivo koje okružuje njihovu vezu s durom, zvano „duralnim repićem“ (79). Takav je nalaz kod manjeg broja bolesnika moguć i kod Schwannoma. Meningeom i Schwannom imaju približno jednak intenzitet signala na MR

snimkama, osim većinom izraženijeg hiperintenziteta Schwannoma na T2 m.s. i veće sklonosti pojavi cističnih dijelova, osobito u većim lezijama. Oba tipa tumora se intenzivno imbibiraju kontrastnim sredstvom, s varijabilnom količinom peritumorskog vazogenog edema. Smještaj Schwannoma vezan je uz moždane živce, a najčešće uz vestibularni živac, s ispunjavanjem pontocerebelarnog kuta i čestim nalazom tumora u unutrašnjem slušnom hodniku. Meningeomi nastaju na brojnim intrakranijskim lokacijama, a ukoliko su u području pontocerebelarnog kuta, često su radiološki nerazlučivi od Schwannoma (71).

1.2.1.5. MR osobine astrocitoma različitog stupnja zloćudnosti

Teškoće razlučivanja tumora istog histološkog tipa, ali različitog stupnja zloćudnosti imaju izuzetno značajne posljedice u pristupu i opsegu liječenja, odnosno prognozi bolesnika. Astrocitomi različitog stupnja, odnosno difuzni astroцитom, anaplastični astroцитom i glioblastom predstavljaju različite stupnjeve napredovanja istog patološkog procesa. Većina astrocitoma niskog stupnja tijekom vremena zloćudno alterira i tada se na MR snimkama uz primjenu kontrastnog sredstva pojavljuje PI (71). Difuzni astroцитom najčešće ne narušava krvno-moždanu barijeru, dok se anaplastični astroцитom često imbibira kontrastnim sredstvom, barem u određenim dijelovima tumora. Anaplastični astroцитomi su slabo ograničene lezije s heterogenim signalom na T1 i T2 m.s, s mogućim hemoragičnim fokusima. Uobičajen je nalaz središnjeg hiperintenziteta na T2 m.s. okruženog izointenzivnim rubom s perifernim prstolikim hiperintenzivnim izdancima koji predstavljaju vazogeni edem. Često imaju umjereni ekspanzivni učinak i nepravilnu prstenastu imbibiciju (80,81). Anaplastični astroцитom se tipično širi putovima bijele tvari, a biopsijom se u većini slučajeva nalaze tumorske stanice u područjima edema koji okružuje imbibirani tumor, kao i izvan područja nenormalnosti signala na T2 snimkama (82).

Imbibicija je gotovo uvijek prisutna u glioblastomu, uz izraženiju heterogenost tumora i opsežniju infiltraciju okoline pri postavljanju dijagnoze. Međutim, nerijetko kod istog bolesnika postoje područja različitog histološkog stupnja. Glioblastom je najčešći primarni intrakranijski tumor, a izraz multiforme

označava njegov visoko varijabilni makro i mikroskopski izgled. Jedna od osnovnih značajki glioblastoma je nekroza (83). To su obično velike, heterogene mase sa središnjom nekrozom, debelim iregularnim stijenkama i povećanom vaskularnošću, čestim intratumorskim krvarenjem, te upadljivim ekspanzivnim učinkom i edemom. Visoko su celularni i vrlo širokog raspona staničnog sastava, od jednolikih malih stanica do „monstrocelularnih“ tumora bizarnih, pleomorfnih ili nediferenciranih stanica (84). Najčešće se pojavljuju u dubokoj bijeloj tvari, a rijetki su u stražnjoj lubanjskoj jami. MR odražava patološku heterogenost tumora, na T1 m.s. signal je miješan, pretežno nizak, a tumor neoštro ograničen, s cističnim ili nekrotičnim područjima, te intenzivnom, ali inhomogenom PI, a često se nalaze uklopljene umnožene krvne žile i krvarenje različitog stadija (71,80).

Multifokalni ili multicentrički gliomi čine 0,5-1% ovih tumora (85). Multifokalne su lezije mikroskopski parenhimski povezane ili se radi o satelitskim lezijama nastalih likvorskim širenjem, za razliku od izoliranih tumorskih multicentričnih tvorbi. Širenje je najizraženije uz vlakna bijele tvari, komisuralna vlakna, endodimalno i subependimalno, te likvorskim putem, uz zahvaćanje moždanih ovojnica, a ekstracerebralne metastaze su vrlo rijetke. Zbog ovih osobina, resekcija glioblastoma je gotovo uvijek nepotpuna, a rezidualni tumor je teško razlikovati od radionekroze nakon zračenja (86).

1.2.1.6. MR osobine peritumorskog vazogenog edema i moždanog tkiva infiltriranog tumorskim stanicama

Razlikovanje moždanog tkiva infiltriranog tumorom od područja peritumorskog edema na morfološkim snimkama MR-a je teško. Mikroskopska infiltracija okoline tumorskim stanicama prema radiološkim osobinama vrlo je slična području često opsežnog vazogenog edema. Oba se područja odlikuju hiperintenzitetom na T2 m.s, bez PI (71). Histološke razlike edema i tumorske infiltracije u razini celularnosti, sastavu izvanstaničnog prostora i građi tih područja nisu jasno prepoznatljive morfološki orijentiranim sekvencama magnetne rezonancije.

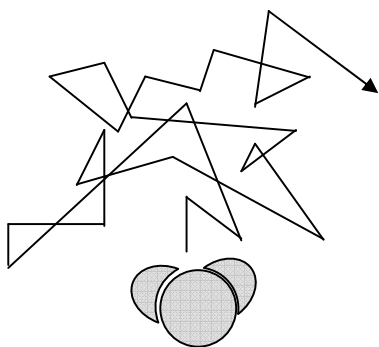
Postojanje krvno-moždane barijere i analiza PI nakon primjene kontrastnog sredstva predstavljaju vrlo bitnu dijagnostičku informaciju. Pored krvno-moždane barijere postoje i strukturne barijere koje stvaraju mijelinske ovojnice, aksoni bijele tvari i stanične jezgre sive tvari. Te barijere i citoarhitektura mozga pružaju mogućnosti magnetnoj rezonanciji da iskoristi gibanje protona i metaboličku aktivnost tumora, te poremećaj molekularnog ustroja za nastanak kontrasta u MR snimci, odnosno karakterizaciju tumora i peritumorskog područja.

1.2.2. Difuzijski mjereno oslikavanje

Difuzijski mjereno oslikavanje magnetnom rezonancijom (engl. *diffusion-weighted imaging - DWI*) pruža jedinstvene informacije o moždanom tkivu, zbog toga što slikovni kontrast između različitih struktura u ovoj tehnici ovisi o lokalnim osobinama difuzije molekula vode.

1.2.2.1. Difuzija

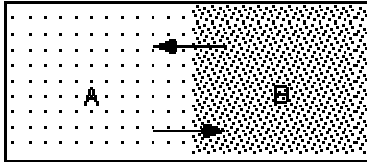
Difuzija je fizikalni pojam kojim se opisuje nasumično gibanje molekula bez specifičnih mehanizama transporta (87). Nasumično gibanje molekula prikazano je na Slici 2.




Slika 2. Nasumično Brownovo gibanje molekule u prostoru.

Takvo nasumično gibanje individualnih molekula na mikroskopskoj razini, nazvano Brownovo gibanje, makroskopski rezultira neto pomakom tvari (Slika 3).

Početno stanje:



Nakon određenog vremena:



Slika 3. Miješanje tvari A i B kao posljedica difuzije proporcionalne gradijentu koncentracije.

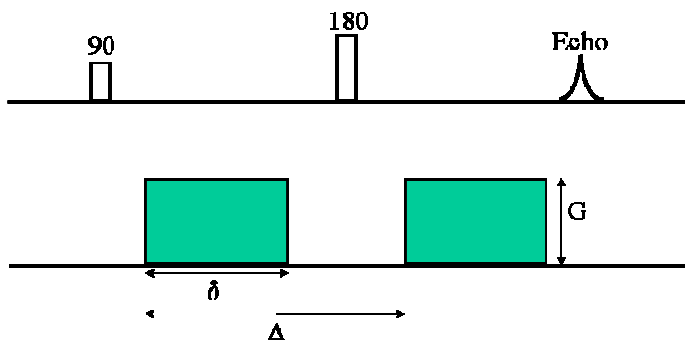
Neto pomak je proporcionalan gradijentu koncentracije, prema Fickovom zakonu difuzije, a konstanta proporcionalnosti je difuzijski koeficijent (88,89,90).

Na difuziju vode u živim tkivima utječu ograničavajući čimbenici, kao što su stanične pregrade, tip i broj stanica, gustoća staničnih membrana, veličina i tip makromolekula, zatim fizikalno-kemijska svojstva tkiva, kao viskoznost i temperatura, te perfuzija (91). U određenim patološkim stanjima dolazi do promjena difuzije molekula vode; primjerice, ona naglo pada s pojavom citotoksičnog edema u akutnoj fazi cerebrovaskularnog infarkta, a raste u slučajevima vazogenog edema, odnosno povećanog volumena izvanstanične tekućine.

1.2.2.2. Mjerenje difuzije u tkivu magnetnom rezonancijom

Osnovne principe mjerenja difuzije magnetnom rezonancijom iznijeli su Stejskal i Tanner (92). Protoni molekula vode izloženi su malenim razlikama magnetnog polja ovisno o svojem prostornom smještaju zbog lokalnih inhomogenosti osnovnog magnetnog polja. S obzirom da je frekvencija

precesiranja protona izravno proporcionalna snazi polja, protoni koji se kreću u magnetnom polju, za razliku od statičnih protona, razvijaju pomak u fazi precesije, odnosno dolazi do gubitka fazne koherencije. Gubitak fazne koherencije protona, uvjetovan inhomogenošću magnetnog polja u tkivima, dovodi do gubitka signala. U SE sekvenci signal tkiva pretežno ovisi o statičnim protonima, a tek se slabi signal detektira za gibajuće protone jer oni ne dosežu svoj maksimum transverzalne magnetizacije u trenutku prikupljanja signala TE. Dakle, utjecaj difuzije protona vode u tkivu na signal u SE sekvenci postoji, ali je nemjerljiv; tijekom tipičnog vremena prikupljanja signala u SE sekvenci pomak molekula vode u mozgu manji je od $14 \mu\text{m}$ (68,93). Osjetljivost na difuziju postiže se pojačavanjem, u tkivima već prisutne, inhomogenosti magnetnog polja pomoću difuzijskih gradijentnih pulseva (DGP) superponiranih na osnovno magnetno polje (Slika 4).



Slika 4. Difuzijski mjerena spin echo sekvenca. Difuzijski gradijentni pulsevi pojačavaju učinak inhomogenosti magnetnog polja i time povećavaju osjetljivost snimke na difuziju. Takvi se pulsevi primjenjuju vremenski simetrično prije i nakon 180° RF pulsa i uzrokuju gradijent magnetnog polja. G - amplituda DGP, δ - trajanje primjene DGP, Δ - razmak između dva susljedna DGP.

Osjetljivost sekvence na difuziju opisuje se faktorom b , koji ovisi o giromagnetnom indeksu γ , G , δ i Δ ; na način opisan Jednadžbom 2.

Jednadžba 2. Osjetljivost sekvence na difuziju (92).

$$b = \gamma^2 G^2 \delta^2 (\Delta - \delta/3)$$

Faktor b je mjera osjetljivosti sekvence na difuziju, te s njegovim povećanjem raste kontrast između tkiva različitih difuzijskih karakteristika.

Za mjerenje pomaka protona u smjeru x , DGP trebaju biti jednake amplitude, a suprotnog smjera. Stvoreni gradijent magnetnog polja pojačava se u smjeru x , te ako molekule vode u volumnom elementu (vokselu) tkiva ne difundiraju u tom smjeru, gradijenti se međusobno poništavaju, a rezultirajući intenzitet signala isti je kao u snimci bez difuzijskih gradijenata. Međutim, ako molekule vode difundiraju u smjeru x , izložene su različitim gradijentima magnetnog polja na različitim lokacijama, koji se ne poništavaju. Razlika u amplitudi DGP proporcionalna je difuziji u smjeru x , a protoni s bržom difuzijom imaju jači pomak u fazi.

Intenzitet signala na difuzijski mjerenoj snimci izražen je Stejskal-Tanner-ovom jednadžbom (Jednadžba 3).

Jednadžba 3. Stejskal-Tanner-ova jednadžba (92).

$$S = S_0 e^{-b \text{ADC}}$$

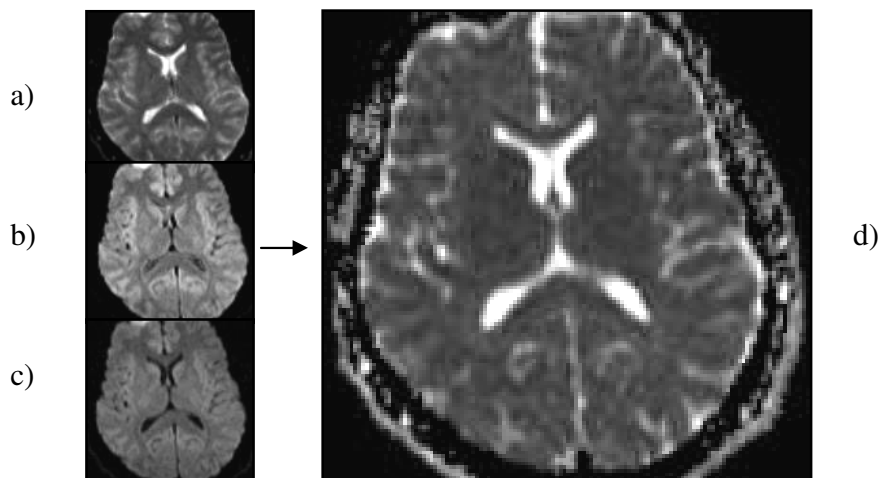
S - intenzitet signala na difuzijski mjerenoj snimci, S_0 - intenzitet signala bez osjetljivosti na difuziju, ADC (engl. *apparent diffusion coefficient*) - pojavni difuzijski koeficijent

Gubitak signala je izraženiji ako je difuzija protona veća, stoga se područje smanjene difuzije u odnosu na okolinu, kao što je područje ishemičnog infarkta, izdvaja od okoline hiperintenzitetom. U svakodnevnoj primjeni difuzijski mjenog oslikavanja su SE EPI (engl. *echo planar imaging*) sekvence, najčešće kao jednostruka (engl. *single-shot*) tehnika, gdje se cijeli k -prostor prikuplja nakon jedne ekscitacije tkiva. K -prostor je apstraktni, matematički prostor iz kojeg se računalnim algoritmom konstruira snimka iz sekvencom prikupljenih signala. EPI

sekvenca je kratkog trajanja, čime je relativno neosjetljiva na artefakte pomicanja bolesnika i fiziološke pulsacije tkiva, koji predstavljaju osnovnu manu drugih tehnika magnetne rezonancije, kao SE T2 mjerenih sekvenci, ranije upotrebljavanih za mjerenje difuzije. Pri SE sekvencama, mjerenje vrlo malih prostornih pomaka molekula pri difuziji onemogućeno je, odnosno «skriveno» znatno većim pomacima bolesnika tijekom snimanja. Za nastanak EPI snimaka potreban je uređaj visoke jakosti gradijentnih zavojnica, odnosno s mogućnošću brzog prebacivanja iz visokih pozitivnih u visoke negativne amplitude gradijenata magnetnog polja. Nedostaci EPI snimaka su relativno niska prostorna rezolucija i sklonost artefaktima, odnosno lažnim strukturama na snimci koje nastaju zbog nesavršenosti MR procedure. Susreću se artefakti kemijskog pomaka i magnetske osjetljivosti susjednih tkiva, osobito na bazi lubanje, te geometrijska distorzija. Distorzija nastaje zbog induciranih električnih struja ili inhomogenosti magnetnog polja, odnosno zbog nesavršenog ujednačavanja homogenosti. Spomenuti artefakti izraženiji su pri jačim gradijentima (94).

1.2.2.3. Pojavni difuzijski koeficijent

Pojavni difuzijski koeficijent (ADC) izračunava se usporedbom snimaka s dvije ili više različitih vrijednosti b faktora čime se difuzija može kvantificirati (Slika 5).



Slika 5. Izračunavanje i prikaz ADC mape: a) difuzijski mjerene snimke s faktorom $b = 0$ s/mm^2 ; b) difuzijski mjerene snimke s faktorom $b = 500$ s/mm^2 ; c) difuzijski mjerene snimke s faktorom $b = 1000$ s/mm^2 ; d) mapa pojavnog difuzijskog koeficijenta (ADC mapa). Na temelju difuzijskih snimaka s različitim faktorom b , izračunava se ADC mapa s mogućnošću preciznog mjerenja ADC-a.

Snimke na kojima je nijansa sive ljestvice pojedinog elementa slike (piksela) proporcionalna vrijednosti pojavnog difuzijskog koeficijenta su ADC mape. Na difuzijski mjerenim snimkama (DWI) intenzitetu signala pridonose difuzija i rezidualni T2 mjereni kontrast tkiva, tzv. T2 «prosijavanje». Hiperintenzitet na DWI snimkama može biti posljedica ograničene difuzije molekula vode u tkivu, no i rezidualnog T2 kontrasta tkiva. Ta pojava je prisutna zbog neizbježno relativno dugog vremena odjeka (TE), što je posljedica trajanja primjene difuzijskih gradijentnih pulseva, stoga su DWI snimke istodobno T2 mjerene i difuzijski mjerene (95,96). Na snimkama s visokim faktorom b , kontrast između različitih tkiva na snimci dominantno je određena difuzijom molekula vode. Kvantifikacijom difuzije na ADC mapi intenzitet signala ovisi samo o nekoherentnom difuzijskom gibanju protona unutar vokselu, pa se kombinacijom DWI snimaka s visokim faktorom b i ADC mape može prepoznati utjecaj T2 kontrasta. Izvedbom iz Stejskal-Tanner-ove jednadžbe dobivamo matematičku vrijednost pojavnog difuzijskog koeficijenta (Jednadžba 4).

Jednadžba 4. Matematička vrijednost pojavnog difuzijskog koeficijenta (92,95).

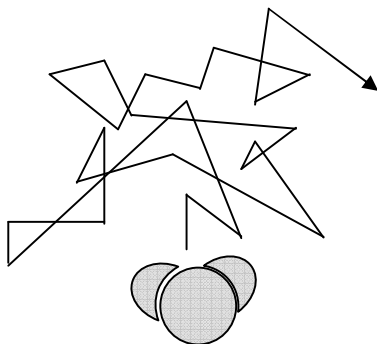
$$\text{ADC} = \ln(S_0 / S_1) / (b_1 - b_0)$$

S_0 - intenzitet signala pri $b_0=0 \text{ s/mm}^2$, S_1 - intenzitet signala pri $b_1=1000 \text{ s/mm}^2$.

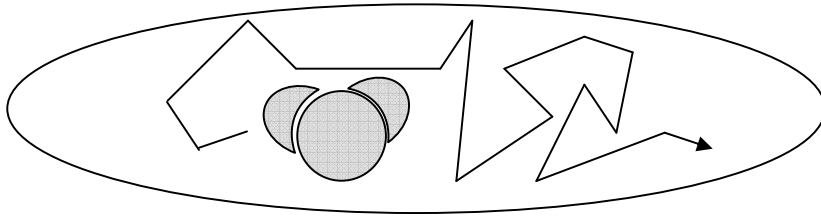
U ADC mapi, intenzitet signala predstavlja difuzijski koeficijent, dakle, područja jače difuzije imaju viši signal, što je suprotno signalu u DWI snimkama. S obzirom da MR ne razlikuje gibanje molekula uzrokovano koncentracijskim gradijentom od gibanja zbog gradijenta tlaka, topline i međudjelovanja iona ili od gibanja zbog protoka krvi, perfuzije i pulsacije tkiva, ne može se izračunati apsolutni, već samo primjetni, odnosno pojavni difuzijski koeficijent (97). Također, pomoću MR-a nema korekcije izračuna prema dostupnoj frakciji volumena ili „vijugavosti“ puta koji povećava udaljenost koju molekula prijeđe difuzijom. Brojčana vrijednost pojavnog difuzijskog koeficijenta može se izmjeriti postavljanjem mjernog područja (engl. *region of interest - ROI*) u strukturu na ADC mapi.

1.2.2.4. Anizotropija difuzije u tkivu

Difuzija vode u tkivu nije jednako moguća u svim smjerovima, već je ograničena strukturalnim svojstvima tkiva, odnosno anizotropna (98) (Slika 6).



Neograničena difuzija.



Ograničena difuzija.

Slika 6. Neograničena i ograničena difuzija. Smjer najjače difuzije molekule podudara se s orijentacijom vlakana bijele tvari u prostoru.

Anizotropija difuzije izražena je u mijeliniziranoj bijeloj tvari i snažnija je u smjeru vlakana nego okomito na njihov tijek. Međutim, uzrok anizotropije nije potpuno jasan, primjetna je i u dobi djeteta prije histološki ili MR-om dokazane mijelinizacije, te je moguće da anizotropiji pridonose cjelokupni izvanstanični protok tekućine, kapilarni protok krvi i unutarstanično strujanje (68,93). Uobičajeno se difuzija mjeri u tri ortogonalna smjera, a srednja vrijednost se koristi za aproksimaciju difuzije u bilo kojem smjeru. Ta srednja vrijednost je trag (engl. *trace*) difuzijskog tenzora, koji je matematički objekt potpunog prikaza ovisnosti difuzije o orijentaciji u prostoru. Da bi se tenzor sasvim odredio, potrebno je mjerenje difuzije u barem šest različitih smjerova, a ta svojstva koriste se u oslikavanju difuzijskim tenzorom, odnosno u traktografiji. Trag difuzije predstavlja srednji difuzijski koeficijent (ADC) u svim smjerovima i ovisi o veličini, a ne o usmjerenosti ADC-a. Snimka koja je rezultat mjerenja u tri ortogonalna smjera je izotropna difuzijska snimka. Matematički, to je korijen umnoška intenziteta signala pojedinih snimaka. U kliničkoj primjeni kombiniramo obje vrste prikaza; izotropne difuzijski mjerene snimke zbog visoke osjetljivosti na difuziju i kontrasta sive i bijele tvari kao posljedica rezidualnog T2 kontrasta, te ADC mape zbog isključivog prikaza učinka difuzije (94). Difuzijski mjereno oslikavanje (DWI) u današnjoj je kliničkoj praksi najčešće indicirano u procjeni hiperakutnog i akutnog cerebrovaskularnog infarkta, kada pad perfuzije tkiva ispod kritične razine uzrokuje zatajenje ionske crpke staničnih membrana i

citotoksični edem. To rezultira smanjenjem volumena izvanstanične na račun unutarstanične tekućine, te se smatra da je uzrok mjerljivom padu difuzije u akutnom inzultu. U subakutnoj fazi inzulta progredira vazogeni edem s porastom difuzije molekula vode (97).

1.2.3. Difuzijski mjerene snimke i ADC mape u dijagnostici intrakranijskih tumora

U dosadašnjoj dijagnostici intrakranijskih tumora, DWI snimke imaju najširu primjenu u razlikovanju cističnih od solidnih dijelova tumora, na temelju višeg koeficijenta difuzije u tekućini. Nadalje, dijagnostika epidermoidnog tumora je visoko specifična zbog jasne razlike difuzije u tumoru od morfološki vrlo slične arahnoidalne ciste (99). Hiperintenzitet epidermoidnog tumora na difuzijski mjerenim snimkama posljedica je mucinoznog matriksa s ograničenjem difuzije (100). Postoje različiti podaci o dijagnostičkoj vrijednosti DWI snimaka, a osobito ADC mapa, u procjeni tipa tumora i njihovog biološkog potencijala i u procjeni tumorske infiltracije okolnog tkiva. Odvajanje tumora od okoline pomoću vizualne, kvalitativne procjene morfologije na DWI snimkama i ADC mapama opisano je kao manje precizno ili jednako onome pomoću morfoloških tehnika magnetne rezonancije (101). U istoj studiji kvalitativna analiza intenziteta signala u DWI snimkama i ADC mapama pokazala je hiperintenzitet limfoma na DWI snimkama u odnosu na gliome, meningeome i metastaze, u područjima koja odgovaraju kontrastom imbibiranom tumoru. Takav signal upućuje na smanjenu difuziju unutar limfoma. Gliomi su bili pretežno heterogeni, a meningeomi i metastaze izointenzivnog signala sa sivom tvari.

1.2.3.1. Utjecaj celularnosti tumora na difuziju

Celularnost tumora smatra se jednim od glavnih čimbenika koji utječu na difuziju molekula vode unutar tumora. Visoka celularnost pridonosi gustoći smještaja molekula i zaprekama difuzije, međutim procjena difuzije je složena i ovisi i o drugim čimbenicima, kao što su viskoznost medija, aktivni transport, ukupni kapilarni protok i duljina vremena mjerenja difuzije (102,103). U više

studija pokazano je da ADC mape imaju prednost pred morfološkim snimkama u procjeni histološkog stupnja zloćudnosti; preciznije rečeno, da tumori većeg biološkog potencijala prema SZO imaju niži ADC, osobito neurogljalni tumori (104,105,106,107). Taj nalaz niskog ADC-a objašnjava se visokom celularnošću tumora (106,108), a nalazi se i u području tumora koje ima visoki postotak PI i spektroskopski visoku razinu kolina (109). Općenito se smatra da područja PI u tumoru upućuju na visoko celularno i visoko proliferativno tkivo koje sadrži patološku vaskularizaciju i endotelnu proliferaciju. Povišena razina kolina također se povezuje uz povećanu celularnost (110), proliferativnu aktivnost i sintezu staničnih membrana (111,112) te se smatra najpouzdanijim pokazateljem zloćudnosti glioma u okviru MR-a. Međutim, nije sasvim jasno u kojoj se mjeri podudaraju područja PI i područja visoke razine kolina, zbog suprotnih rezultata dosadašnjih studija (109,113). Nekoliko opisanih slučajeva visokog ADC-a u dijelu tumora sa spektroskopski povišenim kolinom objašnjeno je prisutnošću mikrocista i intersticijskog edema (114). Visoka celularnost najvjerojatnije je uzrok niskog intenziteta signala primarnih limfoma središnjeg živčanog sustava na T2 mjenim snimkama (115), kao i hiperintenziteta limfoma (100,116), meduloblastoma (117,118) i germinoma na DWI snimkama (119). S obzirom na povezanost niskog ADC-a s visokim stupnjem celularnosti tumora, postoje naznake da mjerenje najnižeg ADC-a unutar pojedinog tumora odgovara histološkom području najgušćeg smještaja stanica tumora, odnosno najveće zloćudnosti, što može pomoći u razlikovanju glioma visokog stupnja od glioma niskog stupnja zloćudnosti, kao i u dijagnostici limfoma (120). Osim celularnosti tkiva, na ADC utječe i razina hijaluronske kiseline u izvanstaničnom matriksu. Ona je važna u kontroli proliferacije tumora, a niže je razine u astrocitima visokog stupnja u odnosu na astrocitome niskog stupnja (121). Zanimljiv je nalaz da pad ADC-a tijekom vremena praćenja bolesnika s tumorom može upućivati na zloćudnu transformaciju dobroćudnog tumora, odnosno na promjenu histološkog stupnja; a isto tako da porast ADC-a može odgovarati pozitivnom odgovoru na liječenje, odnosno pojavi nekroze u tumoru (122). Magnetnom rezonancijom nije moguće odrediti je li tekući sadržaj tumora izraz nekroze ili predstavlja cistični dio

tumora, pa se uobičajeno koristi izraz nekrotični/cistični dio tumora. Takva se područja najčešće nalaze u glioblastomu multiforme i metastatskim tumorima, puno su rjeđa u astrocitoma II. stupnja, kao što je pleomorfni ksantoastrocitom. Nekrotični dijelovi tumora imaju uglavnom visoki ADC s niskim intenzitetom signala na DWI snimkama, zbog relativno niske celularnosti i viskoznosti, što omogućava jaču difuziju (102). S obzirom na osjetljivost DWI snimaka i ADC mapa na promjene cjelovitosti staničnih membrana, koje su uzrok povećanja izvanstaničnog volumena i mobilnosti molekula vode (123), prikaz i određivanje osobina tekućeg sadržaja u tumoru pomoću ovih tehnika značajan je u planiranju kirurškog pristupa i ranoj procjeni ishoda liječenja (102).

1.2.3.2. Razlike difuzije između histoloških tipova intrakranijskih tumora

Dosadašnja istraživanja upućuju na sposobnost difuzijskih tehnika MR-a da razlikuju morfološki slične tipove tumora, kao što su ependimomi i difuzni astrocitomi, te ependimomi i primitivni neuroektodermalni tumori (PNET), bez preklapanja raspona vrijednosti njihovih pojava difuzijskih koeficijenata (104). Opisane su i značajne razlike ADC-a Schwannoma od meningeoma, disembrioplastičnog neuroepitelijalnog tumora (DNET) od astrocitoma niskog stupnja, epidermoidnih tumora od kordoma, te kraniofaringeoma od paraselarnih meningeoma i adenoma hipofize (104). Takve razlike ADC-a između tipova tumora i tumora različitog biološkog potencijala nisu, međutim, dokazane drugim studijama (97,102,124,125,126).

S obzirom na navedeno, nalazi koji se odnose na razlikovanje tipova tumora i razlikovanje zloćudnih od dobroćudnih tumora su kontradiktorni, te su vjerojatno potrebna istraživanja na većem broju bolesnika za određivanje korisnosti mjerenja ADC-a u svrhu sužavanja diferencijalne dijagnoze intrakranijskih tumora (127).

1.2.3.3. Difuzijske osobine peritumorskih područja

Točno razgraničenje infiltrativnih tumora, odnosno njihovih dijelova koji se ne imbibiraju kontrastnim sredstvom od peritumorskog vazogenog edema vrlo je teško pomoću morfoloških snimaka, s obzirom da se oboje očituje

hiperintenzitetom na T2 mjerenim snimkama (T2 m.s.). Vazogeni edem nastaje poremećajem krvožilne propusnosti s povećanjem volumena izvanstaničnog prostora. U slučajevima metastatskih tumora ili neinfiltrativnih primarnih tumora, poput meningeoma, smatra se da područje PI predstavlja tumor, a da peritumorski hiperintenzitet na T2 m.s. predstavlja vazogeni edem. S druge strane, difuzni astrocitomi infiltriraju tkivo mozga duž vaskularnih kanala bijele tvari, često bez prekida krvno-moždane barijere. Stoga izostanak PI ne podrazumijeva izostanak tumorskih stanica. Zbog opsega resekcije, planiranja mjesta biopsije i iradijacije, određivanje granica tumora je vrlo važno, no stanice infiltrativnih zloćudnih tumora vrlo često su isprepletene s područjem vazogenog edema i mogu se naći značajno udaljene od primarne mase tumora, čak izvan hiperintenziteta na T2 m.s. (81,128,129) te se često može govoriti tek o područjima pretežnog edema, odnosno tumora. Smatra se da histološki obrazac gusto smještenih tumorskih stanica sprečava gibanje molekula vode, odnosno ograničava difuziju (130,131), za razliku od područja vazogenog edema gdje je takvo ograničenje značajno manje. Postoje izvještaji da je pomoću DWI snimaka i ADC mapa, odnosno na temelju razlika u difuziji molekula vode, moguće razlikovanje područja tumorske infiltracije koje se ne imbibira kontrastnim sredstvom od peritumorskog vazogenog edema (130,132). Međutim, u drugoj studiji, područja tumora bez PI i područja pretežno vazogenog edema nisu imala značajno različite vrijednosti ADC-a (102). Peritumorske vrijednosti ADC-a su značajno više uz astrocitome niskog stupnja, nego uz astrocitome visokog stupnja zloćudnosti, što je objašnjeno rubnom infiltracijom moždanog tkiva stanicama tumora visokog stupnja zloćudnosti, međutim bez mogućnosti pouzdanog određivanja širine infiltracije (126). Zabilježena je mogućnost razlikovanja astrocitoma visokog stupnja od metastaza na temelju višeg ADC-a u području PI unutar metastaza, te također višeg ADC-a rubnog hiperintenziteta na T2 m.s. uz metastaze (133,134). Ovaj nalaz sugerira razliku difuzije između infiltracije oko astrocitoma od kompresije bijele tvari u okolici metastaze, s višom izvanstaničnom i moguće unutarstaničnom frakcijom vode u metastaza, te većom produkcijom tekućine u okolini. U ekvivalentnoj usporedbi meningeoma i glioma

nisu nađene značajne razlike peritumorskog ADC-a između ta dva tipa tumora (135). Prema nekim autorima, kontrastnim sredstvom imbibirani tumori imaju značajno niži ADC nego okolni edem (122,130), dok drugi autori ne nalaze značajne razlike ADC-a imbibirajućeg i neimbibirajućeg tumora i edema, no opisuju razlike u indeksu anizotropije, zbog intaktnog mijelina u području vazogenog edema (102,109). U jednom od istraživanja, razlike ADC-a postojale su između tumora, edema i normalnog tkiva, ali su individualni podaci pokazali značajna preklapanja, s upitnom vrijednošću ADC mapa (136). U izravnoj korelaciji ADC-a i patohistološkog nalaza područja granice tumora i normalnog tkiva, također je ustanovljeno preklapanje vrijednosti ADC-a tumora i peritumorskog edema (137).

Neke su od značajki intrakranijskih tumora izvan dosega klasičnih metoda magnetne rezonancije. Uz klinički ključne podatke u klasifikaciji tumora, koje mogu pružiti metode molekularne genetske analize, važna je mogućnost magnetne rezonancije u prikazu funkcijskih i patofizioloških parametara u moždanom tkivu koji nastaju kao posljedica tumora. Jasniji prijeoperacijski kriteriji difuzijski osjetljivih metoda u procjeni građe tumora i njihove infiltracije okoline potencijalno su visokovrijedni čimbenici u zbrinjavanju intrakranijskih tumora, osobito zloćudnih glioma.

1.3. SVRHA RADA

Očekujemo da će istraživanje poboljšati postojeći način dijagnostike intrakranijskih tumora. Magnetna rezonancija ima značajne mogućnosti da iskoristi gibanje molekula vode i poremećaj molekularnog ustroja u tumorima za prikupljanje informacija o histološkoj građi tumora. Literaturni podaci o ulozi difuzijskih tehnika u dijagnostici intrakranijskih tumora su proturječni, te često usredotočeni samo na jedan ili nekoliko histoloških tipova tumora.

Rezultati u stupnjevanju biološkog potencijala, odnosno zloćudnosti tumora ovom neinvazivnom metodom mogu omogućiti točniji izbor liječenja i

prognozu ishoda. Ispitivanjem stupnja lokalne proširenosti tumora procjenom difuzijskih osobina nadamo se proširiti mogućnosti neinvazivne dijagnostike u procjeni citoarhitektonike i biokemijskih svojstava peritumorskog tkiva.

2. HIPOTEZE I CILJEVI

2.1. HIPOTEZE

Istražili smo dvije hipoteze:

1. Intrakranijski tumori imaju različita difuzijska svojstva zbog razlika u njihovoj histološkoj građi i biokemijskim osobinama. Na temelju tih svojstava, pomoću vrijednosti pojavnog difuzijskog koeficijenta unutar tumora, u kombinaciji s morfološkim snimkama, moguće je razlikovati histološke tipove tumora i njihov biološki potencijal.
2. Na temelju izmjerene vrijednosti pojavnog difuzijskog koeficijenta peritumorskog moždanog tkiva u bolesnika s intrakranijskim tumorom može se procijeniti širina tumorske infiltracije. Za razliku od izoliranog vazogenog edema, u području tkiva infiltriranog tumorom zbog gušće celularnosti očekuje se snižen ADC.

2.2. CILJEVI

Opći cilj istraživanja bio je ocijeniti dijagnostičku vrijednost kvantificiranog pojavnog difuzijskog koeficijenta i difuzijski mjerenih snimaka u određivanju osobina intrakranijskih tumora različitih tipova i biološkog potencijala, u kombinaciji s morfološkim snimkama magnetne rezonancije.

Specifični ciljevi bili su:

1. ustanoviti može li ADC mapa pomoći u razlikovanju histoloških tipova primarnih intrakranijskih tumora u skladu s klasifikacijom Svjetske zdravstvene organizacije,
2. ustanoviti može li ADC mapa pomoći u određivanju stupnja zloćudnosti intrakranijskih tumora,
3. ustanoviti postoje li mjerljive razlike ADC-a između peritumorskog vazogenog edema i područja infiltracije tkiva mozga tumorskim stanicama.

3. ISPITANICI, PLAN RADA I METODE

3.1. ISPITANICI

U istraživanje je bilo susljedno uključeno 149 bolesnika s intrakranijskim tumorom.

U istraživanje su bili uključeni bolesnici sljedećih osobina, bez obzira na dob i spol:

- Bolesnici s nalazom novootkrivenog intrakranijskog tumora na pregledu magnetne rezonancije, koji je naknadno dokazan patohistološkim nalazom.
- Na temelju pilot studije i analize potrebne veličine uzorka i snage istraživanja («power» analiza) predviđen najmanji broj bolesnika je iznosio 82, uzevši razinu pouzdanosti $1-\alpha \geq 0.95$ i statističku snagu $1-\beta \geq 0.8$. Predviđen najmanji broj bolesnika uključivao je najmanje po 16 bolesnika s astroцитomom II. stupnja, astroцитomom III. stupnja i glioblastomom, 5 bolesnika s pilocitičnim astroцитomom i ependimomom II. stupnja, 5 s oligodendrogliomom II. stupnja, 4 s disembrioplastičnim neuroepitelijalnim tumorom, te po 5 bolesnika s meningeomom I. stupnja, Schwannomom i s metastatskim karcinomom.

Iz istraživanja su isključeni slijedeći bolesnici:

- Bolesnici bez patohistološkog nalaza tumora.
- Bolesnici s intrakranijskim tumorom čije malene dimenzije nisu omogućile precizno postavljanje mjernog područja interesa i izbjegavanje parcijalnog volumnog učinka.

- Bolesnici s tumorom čiju analizu u ADC mapi su otežavali artefakti kemijskog pomaka, magnetske osjetljivosti ili geometrijska distorzija izvornih difuzijskih snimaka, kao i artefakti nastali zbog nemira bolesnika pri snimanju.
- Bolesnici koji su, uz morfološki nalaz tumora, imali nalaz opsežnih patoloških promjena druge etiologije, koje su onemogućile precizno mjerenje kontrolnog uzorka.

Kontrolni je uzorak bio odgovarajuće područje normalnog tkiva hemisfere velikog ili malog mozga suprotno od tumora, na snimkama bolesnika uključenih u istraživanje. U slučajevima kad je tumor zahvaćao suprotnu hemisferu, kontrolni je uzorak bio normalno tkivo udaljeno od tumora, morfološkim karakteristikama blisko zahvaćenom tkivu, odnosno sivoj ili bijeloj tvari. Dodatno je izvršena usporedba uzorka morfološki normalne bijele tvari centrum semiovale obje hemisfere.

3.2. PLAN RADA

Prilikom MR snimanja bolesnika s intrakranijskim tumorima u sklopu klinički indicirane obrade, u istom aktu snimanja, standardnom protokolu snimanja dodana je difuzijski mjerena sekvenca s automatskim prikazom mapa pojavnog difuzijskog koeficijenta.

Kontrolnu je skupinu predstavljao uzorak normalnog tkiva mozga na snimkama navedenih bolesnika.

Provedeno istraživanje je prospektivno, opservacijskog tipa.

U svrhu istraživanja bilježeni su podaci o tijeku bolesti, primijenjenom kirurškom ili adjuvantnom liječenju i patohistološki nalaz tumora.

Usporedba difuzije molekula vode na difuzijski mjerenim snimkama i mapama pojavnog difuzijskog koeficijenta provedena je između tipova tumora koji se standardnim sekvencama magnetne rezonancije ne mogu sa sigurnošću razlikovati. Mogućnost određivanja histološkog stupnja tumora ispitivana je na

modelu astrocitnih tumora: usporedbom astrocitoma II. stupnja, astrocitoma III. stupnja i glioblastoma. Mogućnost razlikovanja peritumorskog vazogenog edema od tkiva infiltriranog tumorskim stanicama, ispitivana je usporedbom ADC-a peritumorskih područja astrocitoma III. stupnja i glioblastoma, s peritumorskim područjima neinfektivnih tumora, odnosno metastaza.

3.2.1. MR snimanje

Snimanja svih bolesnika su provedena na uređaju magnetne rezonancije za prikaz cijelog tijela, snage magnetnog polja 1,5 Tesla (Siemens Symphony, Siemens Medical Systems, Erlangen, Njemačka), pomoću kružno polarizirane zavojnice za snimanje glave. Korištena je eho planarna (engl. *echo-planar imaging* - *EPI*) difuzijski mjerena sekvenca snimana u transverzalnoj ravnini, s primjenom difuzijskih gradijenata u tri ortogonalna smjera i procjenom traga difuzije, sa slijedećim parametrima snimanja:

Područje snimanja (engl. *field of view* - *FOV*): 22,8 x 22,8 cm; veličina matrice: 128 x 128; debljina snimanog sloja: 5 mm; razmak između slojeva: 1,5 mm; vrijednosti faktora b od 0, 500 i 1000 s/mm²; TR: 3200 ms; TE: 94 ms; broj mjerenja: 1; vrijeme trajanja: 1 min, 12 s.

ADC mape su se automatski izračunavale računalnim programom radne stanice MR uređaja, na temelju navedene difuzijski mjerene sekvence, prema jednadžbi 4. Vrijednosti ADC su izražene kao $N \times 10^{-5} \text{ mm}^2/\text{s}$.

DWI sekvenca je snimana prije intravenske primjene kontrastnog sredstva. Osim navedene, korištene su morfološke sekvence indicirane po protokolu za snimanje bolesnika sa sumnjom na intrakranijski tumor, a u svim slučajevima snimljene su T2 mjerene snimke u transverzalnoj ravnini i T1 mjerene snimke u transverzalnoj ravnini, prije i nakon intravenske primjene paramagnetskog kontrastnog sredstva, odnosno gadolinij-dietil-triaminopentaoktene kiseline (Gd DTPA) (Magnevist; Schering AG), u standardnoj dozi od 0,1 mmol/kg tjelesne težine.

3.2.2. Procjena i obrada snimaka

Na temelju morfoloških karakteristika, dva neuroradiologa su nezavisno definirala sljedeća područja na snimkama, uz konsenzus u slučaju neslaganja:

1) kontrastnim sredstvom imbibirani tumor, kao područje s ekspanzivnim učinkom na okolne strukture i postkontrastnom imbibicijom na T1 mjerenim snimkama;

2) tumor bez postkontrastne imbibicije, kao središnje područje hiperintenziteta na T2 mjerenim snimkama s ekspanzivnim učinkom;

3) peritumorski vazogeni edem/infiltracija, kao područje oko tumora, hiperintenzivno na T2 mjerenim snimkama, bez postkontrastne imbibicije i bez ekspanzivnog učinka;

4) normalno tkivo, kao područje urednog intenziteta signala u svim sekvencama.

5) cistični, odnosno nekrotični dio tumora, kao područje unutar tumora s hipointenzitetom na T1, a hiperintenzitetom na T2 mjerenim snimkama i bez postkontrastne imbibicije;

6) krvarenje u tumoru, kao hiperintenzitet na nativnim T1 mjerenim snimkama.

Mjerenja su provedena u solidnim dijelovima tumora, a isključeni su dijelovi tumora sa zonama nekroze/ciste, kao i dijelovi tumora sa zonama krvarenja gdje je nepouzdan prikaz ADC-a. U područjima tumora, edema i normalnog tkiva pojavni difuzijski koeficijent na ADC mapama izmjeren je postavljanjem uniformnih elipsoidnih mjernih područja (engl. *region of interest - ROI*) dimenzija $0,2 \text{ cm}^2$, što obuhvaća oko 10 elemenata slike (piksela). Mjerenje se provelo pomoću računalnog programa e-Film Workstation 2.1 (Merge Healthcare, Milwaukee, WI, USA), s istovremenim prikazom odgovarajućeg sloja snimke na T2 mjerenoj snimci, postkontrastnoj T1 mjerenoj snimci, difuzijski mjerenoj snimci i ADC mapi. Prilikom postavljanja mjernih područja izbjegavan je parcijalni volumni učinak. Mjerna su se područja u svakog bolesnika postavila na mape pojavnog difuzijskog koeficijenta, na tri mjesta koja odgovaraju tumoru, u

kontrastnim sredstvom imbibiranom tumoru ili u tumoru bez PI, ovisno o tome kojoj skupini tumor pripada. Reprezentativnom vrijednošću smatrana je aritmetička sredina s prikazom standardne devijacije i prikazom širine raspona tri vrijednosti. Nalaz je kombiniran s kvalitativnom procjenom intenziteta signala korištenjem DWI snimaka visoke osjetljivosti na difuziju vode u tkivu, s faktorom b koji je iznosio 1000 s/mm^2 . Signal na DWI snimkama je procijenjen vizualno i u odnosu na normalnu bijelu tvar okarakteriziran kao hiperintenzivan (visok), minimalno hiperintenzivan (blago povišen), izointenzivan (jednak bijeloj tvari) ili hipointenzivan (nizak); također od strane dva neuroradiologa nezavisno, uz konsenzus u slučaju neslaganja. U tumorima heterogenog signala, ocjena signala bila je donešena na temelju dominantne osobine. Jedno mjerno područje postavljeno je u područje najhomogenijeg peritumorskog vazogenog edema/infiltracije unutar 1 cm udaljenosti od tumora. Jedno dodatno mjerenje peritumorskog područja glioblastoma i metastaza izvršeno je postavljanjem ROI-a unutar 2 cm od tumora; pritom se vršilo mjerenje u homogenom hiperintenzitetu na T2 m.s, izbjegavajući sam prijelaz prema normalnom tkivu. Ovim mjerenjem je obuhvaćen ograničen broj bolesnika s obzirom da je uz neke od tumora hiperintenzitet na T2 m.s. bio manje opsežan. Jedno mjerno područje je postavljeno u odgovarajuće normalno tkivo u suprotnoj hemisferi, te jedno u normalnu bijelu tvar centruma semiovale obje hemisfere. Hiperintenzitet na DWI snimkama smatran je posljedicom rezidualnog T2 kontrasta snimke, a ne stvarnog ograničenja difuzije, ukoliko je signal također bio visok na T2 m.s, bez pada pojavnog difuzijskog koeficijenta na ADC mapi.

Razlika difuzije molekula vode između tumora različitog histološkog tipa i tumora istog histološkog tipa, ali različitog stupnja zloćudnosti ispitana je usporedbom ADC-a između tipova i stupnjeva tumora koji se morfološkim tehnikama teško razlikuju. Izvršena je usporedba ADC-a pilocitičnog astrocitoma s ependimomom; ADC-a astrocitoma II. stupnja s oligodendrogliomom II. stupnja i DNET-om; usporedba ADC-a glioblastoma multiforme s metastazama; te meningeoma sa Schwannomima. Ispitane su razlike ADC-a između astrocitoma II. stupnja, astrocitoma III. stupnja i glioblastoma. Pri ispitivanju razlika

astrocitoma različitog stupnja, nakon navedene usporedbe aritmetičkih sredina tri mjerenja u svakom tumoru, dodatno je izvršena usporedba minimalnog izmjerenog ADC-a astrocitoma II. stupnja, III. stupnja i glioblastoma.

U svrhu ispitivanja razlika difuzijskih osobina peritumorskog tkiva s vazogenim edemom i tkiva infiltriranog tumorskim stanicama, izvršena je usporedba ADC-a peritumorskih područja infiltrativnih tumora, odnosno astrocitoma III. stupnja i glioblastoma, s vrijednostima ADC-a peritumorskih područja neinfiltrativnih tumora, odnosno metastaza. Usporedba je ograničena na tumore oko kojih je postojao peritumorski hiperintenzitet na T2 m.s. bez postkontrastne imbibicije na T1 m.s.

3.3. ETIČKA NAČELA

Snimanje se provelo u skladu s etičkim načelima, nakon odobrenja etičkih povjerenstava Kliničkog bolničkog centra Zagreb i Medicinskog fakulteta Sveučilišta u Zagrebu. Svi sudionici ispitivanja dali su obaviješteni pristanak nakon što su im objašnjene metode, ciljevi i očekivane koristi istraživanja.

3.4 STATISTIČKE METODE

Podaci su analizirani prikladnim statističkim metodama. U obradi podataka korišteni su statistički programi StatView (SAS Institute Inc. Version 5.0.1) i Statistica 7 (StatSoft, Inc., Netherlands). Svaka kontinuirana varijabla je opisana osnovnim opisnim statističkim pokazateljima, uključujući aritmetičku sredinu, minimalnu i maksimalnu vrijednost, geometrijsku sredinu, medijan i mjere varijabilnosti. Mjere varijabilnosti uključuju standardnu devijaciju, koeficijent varijabilnosti i standardnu grešku. Nominalne su varijable izražene udjelom u populaciji, a kontinuirane varijable testirane su na normalnost distribucije Kolmogorov-Smirnovljevim testom.

Pojavni difuzijski koeficijent, izmjeren na tri mjesta koja odgovaraju tumoru, izražen je kao aritmetička sredina. Za ocjenu značajnosti razlike ADC-a između pojedinih područja tkiva u bolesnika s istim tipom tumora korišten je parni t-test, odnosno Wilcoxonov test. Testiranje značajnosti razlike ADC-a između različitih histoloških tipova tumora i različitih stupnjeva istog tipa tumora provedeno je jednosmjernim ANOVA, odnosno Kruskal-Wallisovim testom, dok su razlike između peritumorskih područja infiltrativnih i peritumorskih područja neinfiltrativnih tumora ispitane t-testom, odnosno Mann-Whitneyevim testom, uz razinu značajnosti pri $p < 0,05$.

4. REZULTATI

4.1. DEMOGRAFSKE OSOBINE BOLESNIKA

U istraživanje je bilo uključeno 149 bolesnika. Obuhvaćeni su bolesnici u skladu s kriterijima uključivanja, s novootkrivenim intrakranijskim tumorom, bez prethodnog neurokirurškog ili neuroonkološkog liječenja čije bi posljedice mogle utjecati na difuzijske osobine tumora i peritumorskog tkiva. Broj bolesnika i njihove demografske osobine prikazane su u Tablici 2.

Tablica 2. Broj, dob i spol bolesnika.

	Ukupno	Žene	Muškarci
Broj bolesnika	149	73 (49%)	76 (51%)
Prosječna dob i raspon dobi [g]	46,2 3-83	44,6 3-83	47,3 6-76

Ukupni udio bolesnika muškog spola bio je minimalno veći. Nije bilo statistički značajne razlike u prosječnoj dobi između žena i muškaraca ($p=0,6651$).

4.1.1 Raspodjela histoloških tipova tumora prema dobi i spolu bolesnika

Udio bolesnika s pojedinim histološkim tipom tumora i raspodjela tipova tumora prema dobi i spolu prikazani su u Tablici 3.

Tablica 3. Histološki tipovi tumora u usporedbi i raspodjela prema dobi i spolu bolesnika.

Tip tumora	SZO Stupanj	Broj	Prosječna dob bolesnika (raspon dobi) [g]	Spol Ž/M
Pilocitični astrocitom	I	12	18,7 (3-48)	7/5
Astrocitom	II	16	31,9 (9-53)	11/5
Anaplastični astrocitom	III	16	46,7 (8-62)	9/7
Glioblastom	IV	25	49,8 (15-73)	11/14
Oligodendrogliom	II	5	45,6 (33-66)	2/3
Ependimom	II	5	20 (6-36)	2/3
DNET	I	4	37 (16-58)	1/3
Meningeom	I	26	55,2 (33-83)	16/10
Schwannom	I	15	47 (18-67)	6/9
Metastatski karcinom		25	55,9 (36-69)	8/17

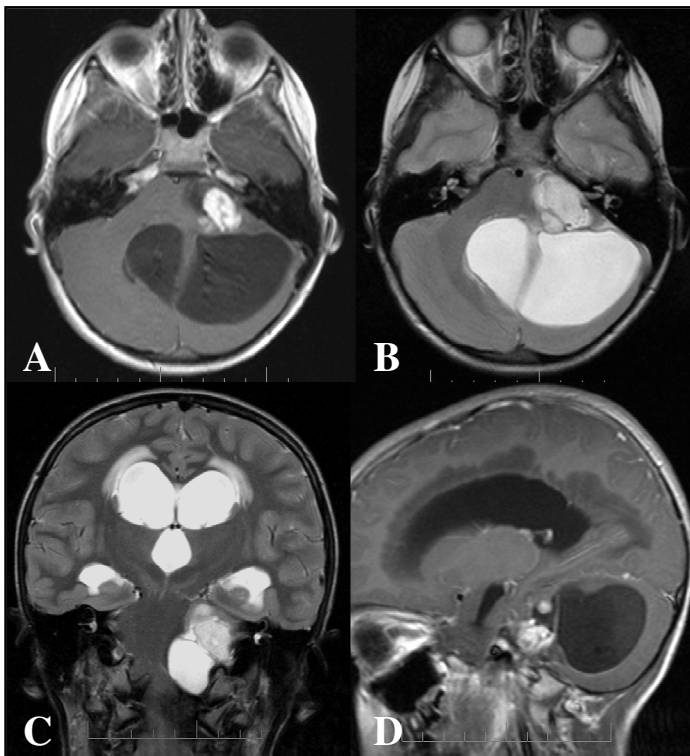
Bolesnici s primarnim tumorima imali su prosječno 39,1 godinu, a bolesnici s metastatskim karcinomom 55,9 godina. Omjer muškog i ženskog spola bolesnika s primarnim tumorima je 76/73, odnosno 51% muškaraca, uz izuzimanje meningeoma, koji su bili češći u žena.

4.2. RADIOMORFOLOŠKE MR OSOBINE ISPITIVANIH INTRAKRANIJSKIH TUMORA

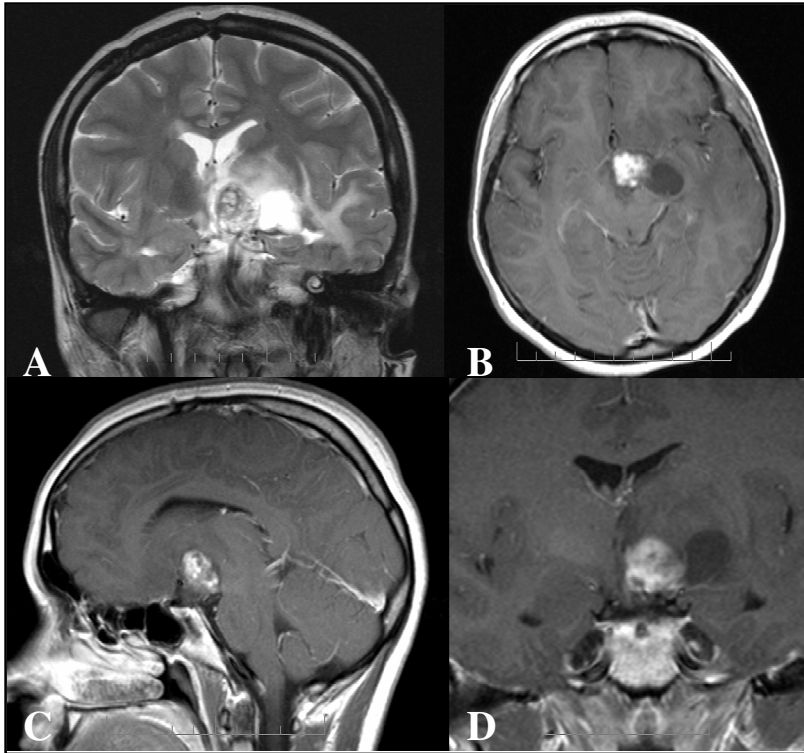
4.2.1. MR slika pilocitičnog astrocitoma i ependimoma

Najčešći smještaj pilocitičnog astrocitoma kod ispitivanih bolesnika bio je u jednoj od hemisfera malog mozga uz IV. moždanu komoru (7 bolesnika), u hipotalamusu (3 bolesnika), a zatim u ponsu (2 bolesnika). Tipična radiološka slika sastojala se od intenzivno imbibiranog solidnog dijela tumora na postkontrastnim T1 m.s, s varijabilno velikim cističnim dijelom koji je bio tipično

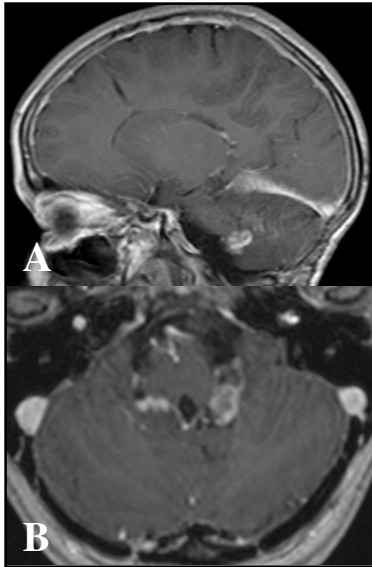
hipointenzivan na T1 m.s, a hiperintenzivan na T2 m.s, te s posljedičnim opstrukcijskim hidrocefalusom u 5/12 bolesnika (Slika 7). PI je izostala u dva bolesnika. Peritumorski hiperintenzitet na T2 m.s. koji bi ukazivao na edem uglavnom nije bio prisutan, a samo u jedne bolesnice s tumorom hipotalamusa bio je relativno opsežan (Slika 8). U tri bolesnika tumor se širio kroz otvore IV. komore (Slika 9).



Slika 7. MR snimke pilocitičnog astrocitoma pontocerebelarnog kuta u bolesnika starosti 5 godina. A, transverzalna T1 m.s: intenzivna PI solidnog tumorskog čvora u lijevom pontocerebelarnom kutu; B, transverzalna T2 m.s. prikazuje hiperintenzivni solidni dio tumora s velikom cističnom komponentom u malom mozgu i kompresijom IV. komore; C, koronarna T2 m.s. s prikazom solidnog i cističnog dijela tumora, te znakovima opstrukcijskog hidrocefalusa: proširenim lateralnim i III. moždanom komorom i periventrikularnim hiperintenzitetima zbog transudacije likvora kroz ependim; D, sagitalna postkontrastna T1 m.s: intenzivna inhomogena PI solidnog dijela tumora, hipointenzivan cistični dio tumora.

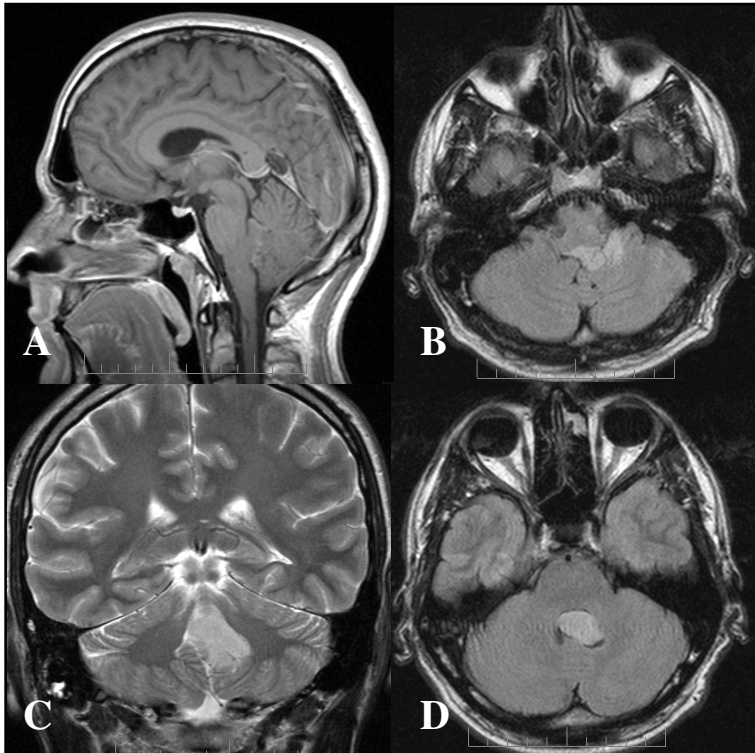


Slika 8. Snimke pilocitičnog astrocitoma hipotalamusa u bolesnice starosti 13 godina. A, koronarna T2 m.s: heterogeni signal solidnog dijela tumora hipotalamusa s lijeve strane s kompresijom III. moždane komore, hiperintenzivni cistični lateralni dio tumora, peritumorski edem s hiperintenzitetom bijele tvari; B, C, D, transverzalna, sagitalna i koronarna postkontrastna T1 m.s: intenzivna inhomogena PI solidnog dijela tumora s posljedičnim visokim signalom.

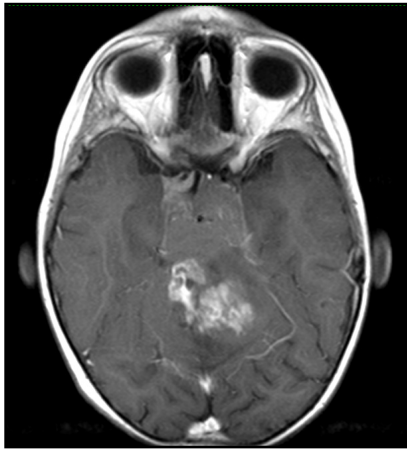


Slika 9. Pilocitični astrocitom u otvoru IV. moždane komore bolesnice stare 4 godine. A, sagitalna postkontrastna T1 m.s: intenzivna PI solidnog tumora u Luschkinom otvoru IV. moždane komore rezultira povišenjem signala; B, transverzalna postkontrastna T1 m.s: širenje tumora u oba Luschkina otvora s inhomogenom PI.

Ependimomi svih bolesnika bili su smješteni u IV. moždanoj komori, lobuliranih kontura, oblikom poput odljeva komore (Slika 10), a u svim slučajevima osim jednog, tumor je bio proširen u otvore komore, te u dva bolesnika u bazalne cisterne. PI je bila varijabilna, intenzivna u 3/5 tumora, a ostali tumori sastojali su se od imbibiranog dijela, obično intraventrikularnog smještaja, dok je dio tumora u otvorima IV. komore i cisternama baze bio bez PI (Slika 11).



Slika 10. Ependimom na snimkama bolesnika starog 13 godina. A, postkontrastna T1 m.s u sagitalnoj ravnini: minimalna PI tumora koji ispunjava IV. komoru s gotovo jednakim intenzitetom signala u odnosu na okolna tkiva; B, D, FLAIR (engl: *fluid attenuated inversion recovery*) snimke u transverzalnoj ravnini: hiperintenzivni solidni tumor u IV. komori koji ulazi u lijevi foramen Luschkae; C, koronarna T2 m.s: tumor poput odljeva IV. komore.



Slika 11. MR snimka ependimoma sa širenjem u bazalne cisterne u bolesnika starog 10 godina. Transverzalna postkontrastna T1 m.s. Tumor je proširen izvan IV. komore u bazalne cisterne. Intenzivna PI intraventrikularnog dijela tumora, a slaba u cisternama.

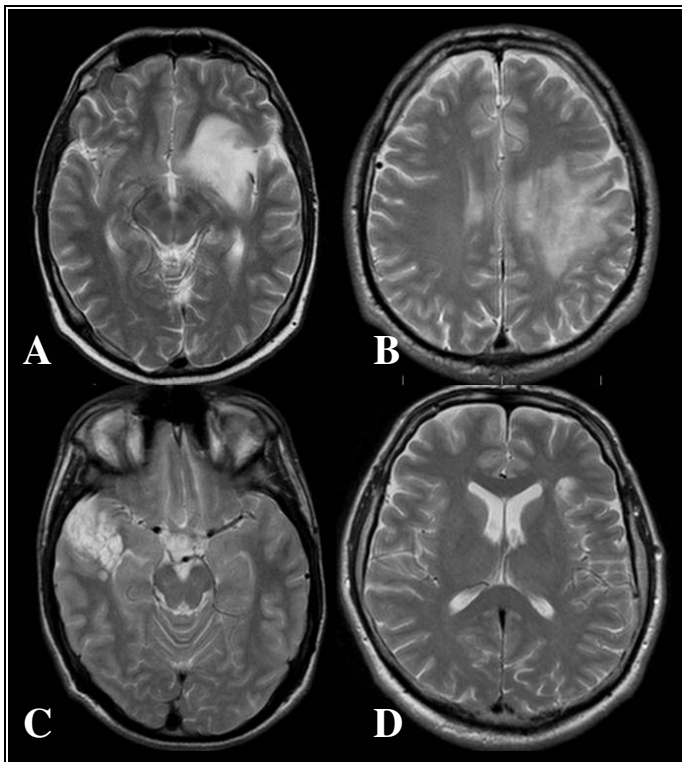
4.2.2. MR slika astrocitoma II. stupnja, oligodendroglioma II. stupnja i disembrioplastičnog neuroepitelijalnog tumora (DNET)

Astroцитomi II. stupnja bili su najčešće smješteni u temporalnom režnju (8 bolesnika), a zatim frontalnom režnju (6 bolesnika), te ponsu i pontomedularnom prijelazu (2 bolesnika). Većinom su imali mali ili umjereni ekspanzivni učinak, a PI je bila odsutna u 15/16 bolesnika, a prisutna, ali slabo izražena u 1 bolesnika. Infiltrativnim rastom su zahvaćali duboku, a u manjoj mjeri supkortikalnu bijelu tvar. Bili su relativno homogeno hiperintenzivni na T2 m.s. i hipointenzivni na T1 m.s, bez znakova nekroze, odnosno ciste (15/16 bolesnika). Nije bilo znakova krvarenja u tumor niti u jednom slučaju.

Oligodendrogliomi II. stupnja najčešće su bili smješteni u frontalnom režnju (3/5 bolesnika). Ekspanzivni učinak je također bio malen ili umjeren, u 3/5 bolesnika nije bilo PI, a intenzitetom signala na T1 i T2 m.s. nisu se značajno razlikovali od astrocitoma. Tip rasta je također bio infiltrativan, bez znakova nekroze ili krvarenja, a u jednom tumoru na DWI snimkama s faktorom $b=0$ postojali su sitni hipointenziteti kao znakovi kalcifikata. Oligodendrogliomi su bili

smješteni u dubokoj (3 bolesnika) i supkortikalnoj bijeloj tvari (2 bolesnika) s djelomičnom infiltracijom sive tvari.

Disembrioplastični neuroepitelijalni tumori bili su smješteni kortiko-supkortikalno u temporalnim režnjevima (3 bolesnika) ili frontalnom režnju (1 bolesnik). Intenzitet signala je bio visok i homogen na T2 m.s, a nizak ili jednak okolini na T1 m.s. PI je bila diskretna i prisutna u ograničenim dijelovima tumora, u 2 od 4 bolesnika. Blagi ekspanzivni učinak je bio prisutan u 2 bolesnika (Slika 12).

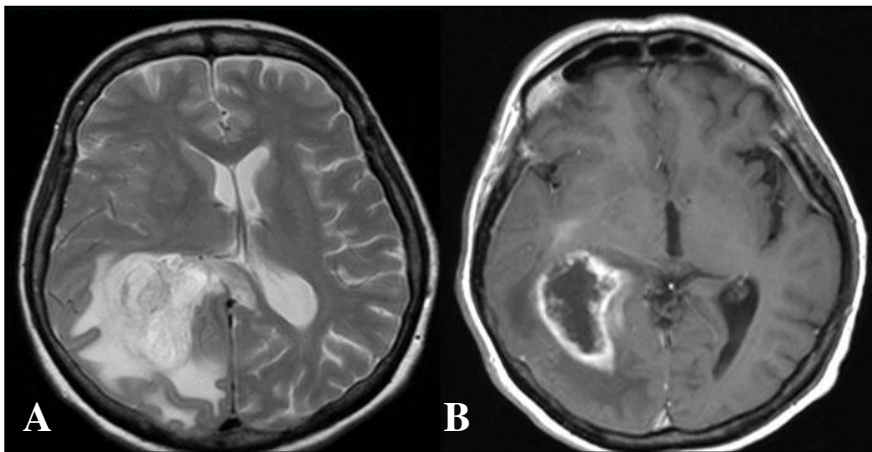


Slika 12. Astroцитом II. stupnja u bolesnice stare 23 godine, oligodendrogliom II. stupnja u bolesnika starog 39 godina i disembrioplastični neuroepitelijalni tumor u bolesnika starosti 16 godina. Transverzalne T2 m.s. A: Astroцитом II. stupnja: tumor bijele tvari zahvaća inzulu s homogenim hiperintenzitetom i minimalnim ekspanzivnim učinkom; B: Oligodendrogliom II. stupnja: zahvaćena duboka i supkortikalna bijela tvar s blagom ekspanzijom; C, DNET: hiperintenzitet sive i supkortikalne bijele tvari s minimalnom

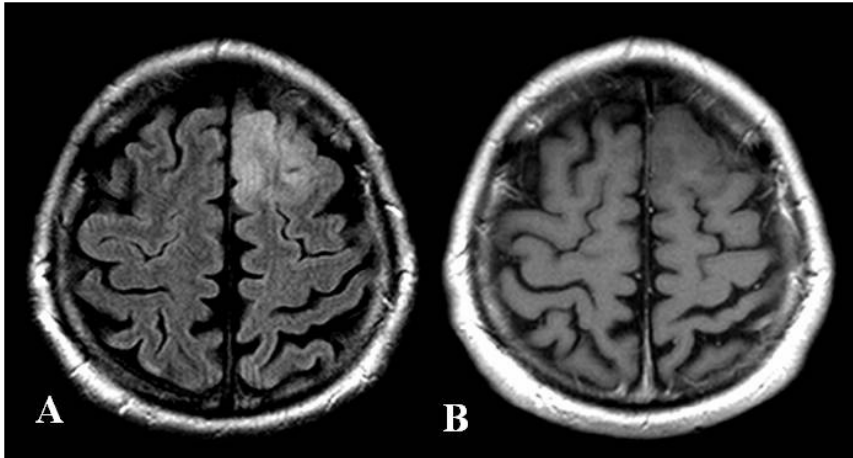
ekspanzijom; D, DNET: maleno područje hiperintenzivnog signala supkortikalne bijele tvari lijevog frontalnog režnja.

4.2.3. MR slika glioblastoma i metastatskog karcinoma

Glioblastomi u ispitivanih bolesnika bili su najčešće u dubokoj bijeloj tvari frontalnog režnja (9 bolesnika), od toga sa zahvaćanjem korpus kalozuma u 4 bolesnika, a sljedeća najčešća lokacija bio je temporalni režanj (7 bolesnika) sa sezanjem tumora do endrima lateralne komore, često i koroidnog pleksusa, dok je tumor bio u parijetalnom u 4, okcipitalnom režnju u 3 i u talamusu u 2 bolesnika. Prilikom otkrivanja, u 9 od 25 bolesnika tumor je zahvaćao dva režnja. Glioblastomi su bili većinom heterogenog signala, s pretežno rubnom i nepravilnom PI i opsežnim područjima nekroze (Slika 13), iako je bilo glioblastoma bez PI ili nekroze (2 bolesnika), koji su radiomorfološki prvenstveno odgovarali slici oligodendroglioma ili astrocitoma niskog stupnja (Slika 14). Kod jednog bolesnika radilo se o multicentričnom glioblastomu (Slika 15).

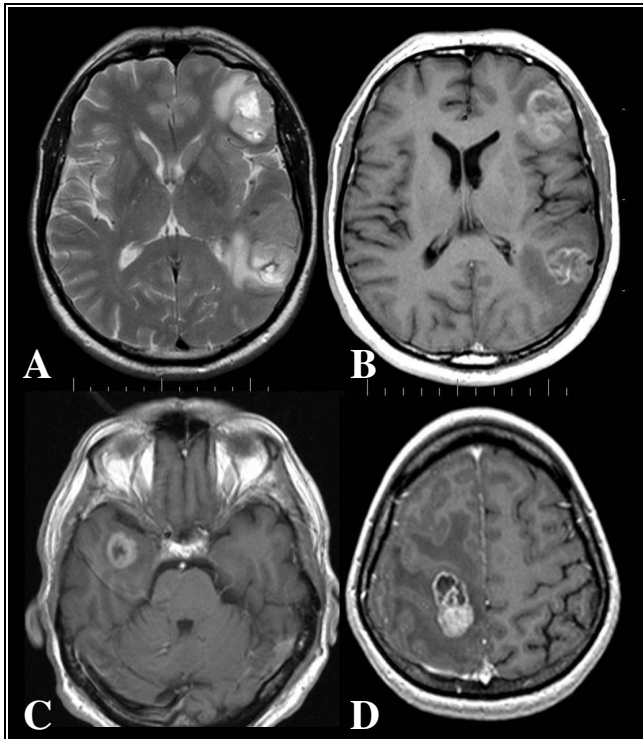


Slika 13. Glioblastom u bolesnice stare 49 godina s tipičnom radiomorfološkom slikom. A, transverzalna T2 m.s: heterogeni hiperintenzivni tumor vezan uz trigonum desne lateralne komore, s opsežnim peritumorskim hiperintenzitetom bijele tvari koji se širi u splenijum korpus kalozuma i izraženim ekspanzivnim učinkom; B, transverzalna postkontrastna T1 m.s: intenzivna rubna PI tumora sa središnjom opsežnom nekrozom.



Slika 14. Glioblastom bez radioloških znakova nekroze u bolesnika starog 51 godinu. A, transverzalna FLAIR snimka: hiperintenzivni tumor kore i supkortikalne bijele tvari lijevog gornjeg i srednjeg frontalnog girusa, bez znakova nekroze; B, transverzalna postkontrastna T1 m.s: izostanak PI, te je tumor gotovo jednakog signala kao okolina.

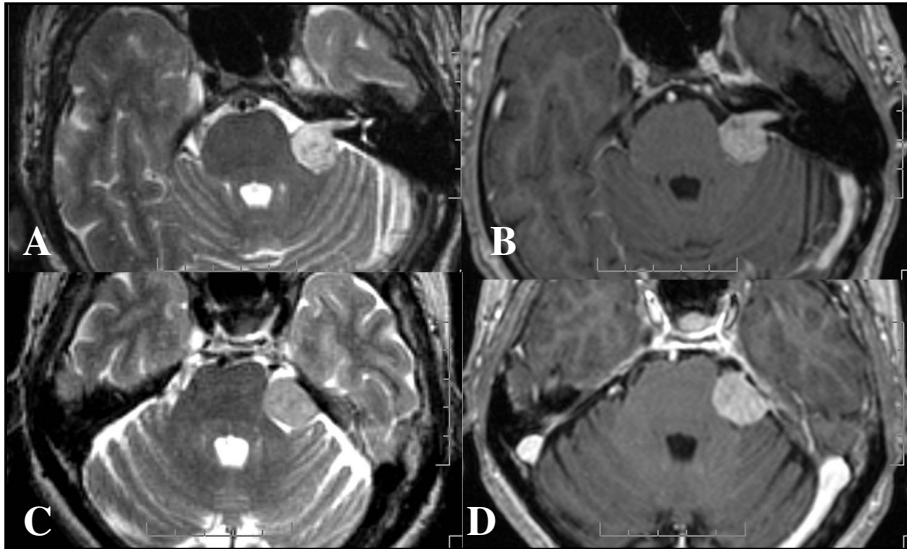
Osobine relativno specifične za metastatski karcinom bile su supkortikalni smještaj i gotovo obavezna rubna, prstenasta PI, sa središnjom nekrozom (Slika 15). U oba tipa tumora, ekspanzivni učinak i peritumorski hiperintenzitet u T2 m.s. bili su značajni, iako je posljednji bio češće prisutan uz glioblastom (21/25), nego uz metastatski karcinom (19/25).



Slika 15. Multicentrični glioblastom u bolesnika starog 43 godine i metastatski karcinom u bolesnice starosti 36 godina. A, B, transversalna T2 m.s. i postkontrastna T1 m.s.: multicentrični glioblastom: dvije ekspanzivne tvorbe s nepravilnom prstenastom PI i peritumorskim hiperintenzitetom na T2 m.s; C, postkontrastna T1 m.s.: glioblastom: solitarni prstenasto imbibirani tumor sa središnjom nekrozom; D, postkontrastna T1 m.s.: solitarna metastaza karcinoma dojke s opsežnim peritumorskim edemom koji je hipointenzivan i uzrokuje suženje sulkusa frontalnog i parijetalnog režnja.

4.2.4. MR slika meningeoma i Schwannoma

Meningeomi i Schwannomi imali su umjereno ili vrlo visok signal na T2 m.s, a PI je bila intenzivna i uglavnom homogena. Tumori su bili jasno ograničeni od okoline, s najčešćom lokacijom meningeoma na konveksitetu, a Schwannoma u pontocerebelarnom kutu (Slika 16). Meningeomi su imali veću pojavnost u ženskih bolesnika (16 žena / 10 muškaraca), dok su Schwannomi bili češći u muškaraca (9 muškaraca / 6 žena). Relativno specifičan za Schwannome bio je značajniji hiperintenzitet u T2 m.s, kao posljedica cističnih područja tumora.



Slika 16. Snimke magnetne rezonancije Schwannoma u bolesnika starosti 68 godina i meningeoma u bolesnice starosti 54 godine. A, B, transverzalna T2 m.s. i postkontrastna T1 m.s.: Schwannom: ovalni tumor lijevog pontocerebelarnog kuta i unutrašnjeg slušnog hodnika; C, D, transverzalna T2 m.s. i postkontrastna T1 m.s.: meningeom: umjereni hiperintenzitet na T2 m.s. i intenzivna imbibicija.

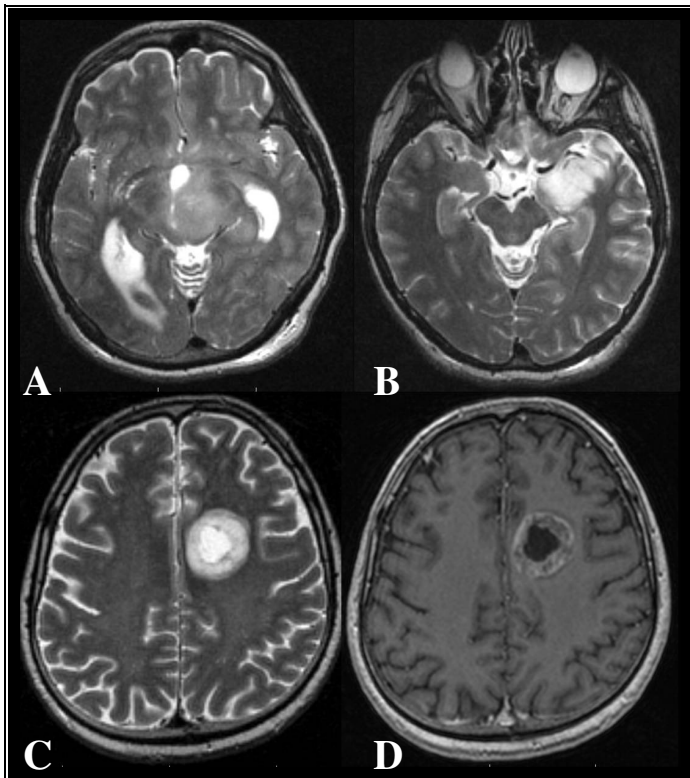
4.3. RADIOMORFOLOŠKE MR OSOBINE ASTROCITOMA RAZLIČITIH STUPNJEVA BIOLOŠKE AKTIVNOSTI

Astrocitomi različitih stupnjeva biološke aktivnosti su najčešći primarni intrakranijski tumori, te su u našem istraživanju također bili najbrojniji, kod ukupno 55 bolesnika.

4.3.1. MR slika astrocitoma II. stupnja, anaplastičnog astrocitoma i glioblastoma

Osam anaplastičnih astrocitoma bilo je u frontalnom režnju, 4 u ponsu i pontomedularnom prijelazu, a po 2 u parijetalnom režnju i talamusu. Postkontrastna imbibicija bila je diskretna, ali prisutna u 8 bolesnika, intenzivna i prstenastog oblika u 4, a odsutna u 4 bolesnika. Tumor je bio u svim slučajevima hiperintenzivan na T2 m.s, uglavnom homogen, s ekspanzivnim učinkom u većini

slučajeva, osim kod 2 bolesnika. Astroцитом II. stupnja bio je istog intenziteta signala, većinom bez PI (15/16 bolesnika). Nekroza je bila prisutna kod 22 od 25 glioblastoma, u 3 od 16 anaplastičnih astrocitoma (Slika 17), a kod astrocitoma II. stupnja nije bila prisutna.



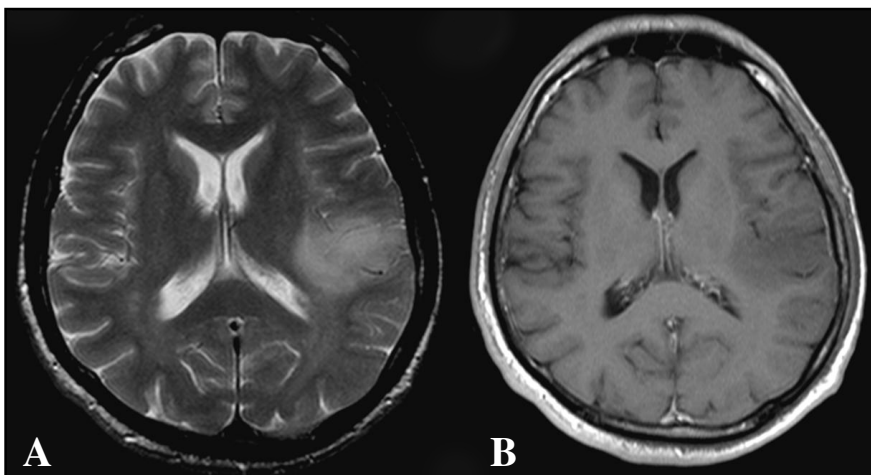
Slika 17. Snimke magnetne rezonancije prikazuju anaplastični astroцитом u tri bolesnika; starosti 14 godina, 33 godine i 50 godina. A, transverzalna T2 m.s. prikazuje hiperintenzivni tumor s ekspanzijom krus cerebri i talamusa; B, transverzalna T2 m.s. s tumorom amigdala i ekspanzivnim učinkom; tumori A i B dijele morfološke osobine s astroцитомима niskog stupnja. C, D: transverzalna T2 m.s. i postkontrastna T1 m.s.: rubno imbibiran tumor duboke bijele tvari frontalnog režnja sa središnjom nekrozom.

4.4. RADIOMORFOLOŠKE MR OSOBINE PERITUMORSKOG VAZOGENOG EDEMA I TKIVA INFILTRIRANOG TUMORSKIM STANICAMA

Peritumorska područja uz rub postkontrastno imbibiranih tumora bila su hiperintenzivna na T2 m.s. u većini slučajeva. Na temelju intenziteta signala i morfologije, edem i područja tumorske infiltracije nisu se međusobno mogla razlikovati.

4.4.1. MR peritumorskih područja infiltrativnih tumora: astrocitomi visokog stupnja

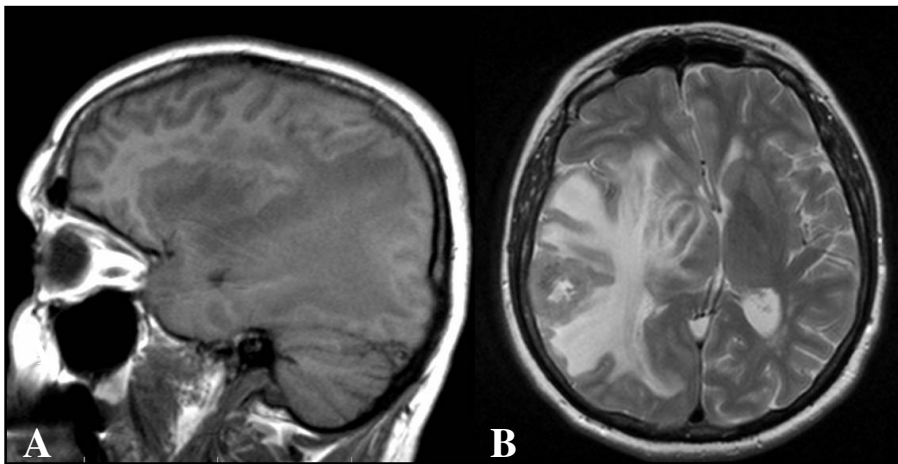
Kod svih bolesnika s glioblastomom peritumorski hiperintenzitet na T2 m.s. bio je prisutan i u većine opsežan (21/25 bolesnika) (Slika 13), kao i u slučajevima anaplastičnog astrocitoma, gdje je tek u 2 bolesnika od ukupno 16 bio diskretan (Slika 18). Navedena su peritumorska područja bila karakteristično hipointenzivna na T1 m.s. bez postkontrastne imbibicije.



Slika 18. Anaplastični astrocitom s oskudnim peritumorskim promjenama u bolesnice starosti 29 godina. A, transverzalna T2 m.s, B, transverzalna postkontrastna T1 m.s.: neoštro ograničen tumor dorzalnog dijela inzularnog korteksa i frontalnog operkuluma bez PI.

4.4.2. MR peritumorskih područja neinfiltrativnih tumora: metastatski karcinom

Peritumorska područja uz metastatske karcinome bila su varijabilnog intenziteta signala u standardnim sekvencama. Kod dijela bolesnika nije bilo patološke promjene signala oko tumora (6 bolesnika), dok je u većine (19) bolesnika postojao peritumorski hiperintenzitet na T2 m.s, a hipointenzitet na T1 m.s (Slika 19).



Slika 19. Snimke metastatskog karcinoma dojke bolesnice starosti 42 godine. A, sagitalna T1 m.s, B, transverzalna T2 m.s. Metastatski tumor kortiko-supkortikalno smješten u desnom temporalnom režnju. Peritumorski hiperintenzitet na T2, a hipointenzitet na T1 m.s.

4.5. DIFUZIJSKE OSOBINE NORMALNOG TKIVA, INTRAKRANIJSKIH TUMORA I PERITUMORSKIH PODRUČJA

4.5.1. Difuzijske osobine normalne duboke bijele tvari

Nije bilo značajne razlike ADC-a normalne, tumorom nezahvaćene duboke bijele tvari centra semiovale između desne i lijeve hemisfere, bez obzira na tip tumora (Tablica 4).

Tablica 4. Aritmetička sredina ADC-a normalne duboke bijele tvari obje hemisfere mozga.

Tip tumora	Centrum semiovale desno	Centrum semiovale lijevo	p
Pilocitični astroцитom	81,9 ± 10	80,6 ± 9	0,1400
Astroцитom	76,1 ± 9	75,2 ± 11	0,6353
Anaplastični astroцитom	75,3 ± 4	75,1 ± 5	0,8489
Glioblastom	72,3 ± 7	72,5 ± 6	0,7160
Oligodendrogliom	72,5 ± 5	73,7 ± 7	0,7911
Ependimom	80,9 ± 10	80,9 ± 8,4	-
DNET	70,9 ± 5	73,2 ± 3	0,4052
Meningeom	75,9 ± 7	75,7 ± 6	0,6452
Schwannom	76,9 ± 5	75 ± 6	0,0849
Metastatski karcinom	73,7 ± 6	72,6 ± 7	0,1084

4.5.2. Difuzijske osobine intrakranijskih tumora i peritumorskih područja

Izvršena je kvalitativna procjena signala na DWI snimkama i kvantifikacija pojavnog difuzijskog koeficijenta na ADC mapama, s prikazom opisa kontinuiranih varijabli (Tablica 5).

Tablica 5. Opis kontinuiranih varijabli za područja tumora i peritumorsko tkivo. PT tkivo - peritumorsko tkivo, GS - geometrijska sredina, SD - standardna devijacija, KV - koeficijent varijabilnosti, SG - standardna greška.

Tumor		ADC ($N \times 10^{-5} \text{ mm}^2/\text{s}$)						
		Aritmetička sredina	Raspon	GS	Medijan	SD	KV	SG
Pilocitični astroцитom		156,7	117,5 - 226,9	152,6	152,1	38	0,244	11
Astroцитom		131,1	108,3 - 148,1	130,3	135,1	15	0,115	5
Anaplastični astroцитom	Tumor	105,1	69,1 - 133	102,8	109,2	22	0,211	7
	PT tkivo	112,1	86,8 - 140,3	110,4	110	21	0,190	8
Glioblastom	Tumor	99,8	44,9 - 156,8	96,5	96,6	25	0,251	5
	PT tkivo	129,3	68,9 - 191,2	125,5	128	31	0,239	7
Oligodendrogliom		109,6	86,6 - 146	107,4	102,9	26	0,238	13
Ependimom		97,6	80,4 - 121,9	96,4	94	17	0,181	8
DNET		187,8	150,2 - 221,9	185,5	191,3	36	0,191	21
Meningeom		93,5	81,4 - 105,4	93,3	91,9	6	0,068	1
Schwannom		133,4	106,3 - 192,5	131,9	127,2	21	0,158	5
Metastatski karcinom	Tumor	100,2	66 - 128,5	98,5	102,5	19	0,185	4
	PT tkivo	160,9	119,4 - 199	159,6	159,4	21	0,129	4

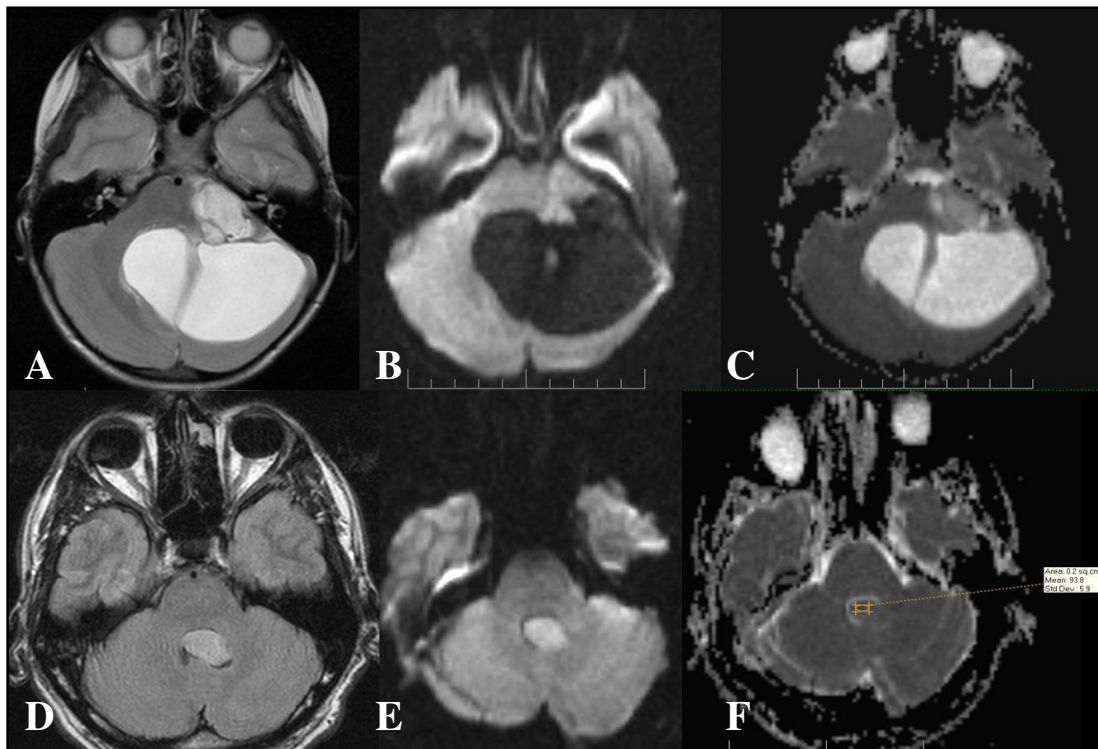
4.5.3. Usporedba histoloških tipova tumora

4.5.3.1. DWI snimke i ADC mape pilocitičnog astrocitoma i ependimoma

Kvalitativna procjena

Signal solidnih dijelova pilocitičnih astrocitoma na DWI snimkama bio je hipointenzivan u 2, izointenzivan u 4, a minimalno hiperintenzivan kod 6 bolesnika (50%). U kombiniranoj procjeni DWI snimaka i ADC mapa, minimalni hiperintenzitet u DWI snimkama kod svih 6 bolesnika bio je posljedica rezidualnog T2 kontrasta tkiva (engl. *T2 shine-through*) (Slika 20).

Ependimomi su bili hiperintenzivni na DWI snimkama u 4 bolesnika, a minimalno hiperintenzivan tumor bio je u jednog bolesnika, što nije bilo posljedica rezidualnog T2 kontrasta.



Slika 20. T2 mjerene snimke, DWI snimke i ADC mape pri pregledu magnetnom rezonancijom pilocitičnog astrocitoma bolesnika starosti 5 godina i snimke ependimoma bolesnika starosti 13 godina. A,B,C, transverzalna T2 m.s, DWI snimka i ADC mapa pilocitičnog astrocitoma čiji solidni dio u lijevom pontocerebelarnom kutu ima visok signal na T2 m.s kao i na DWI snimci zbog rezidualnog T2 kontrasta, te relativno visok ADC. D,E,F, transverzalna FLAIR snimka, DWI snimka i ADC mapa ependimoma IV. komore. Tumor je hiperintenzivan na FLAIR snimci, a hiperintenzitet na DWI snimci je relativno jače izražen nego u pilocitičnog astrocitoma na snimci B, uz izo- do hipointenzitet u ADC mapi, kao znak relativno ograničene difuzije, gdje je na slici F izmjereni ADC u tumoru u IV. Komori iznosio $93 \times 10^{-5} \text{ mm}^2/\text{s}$.

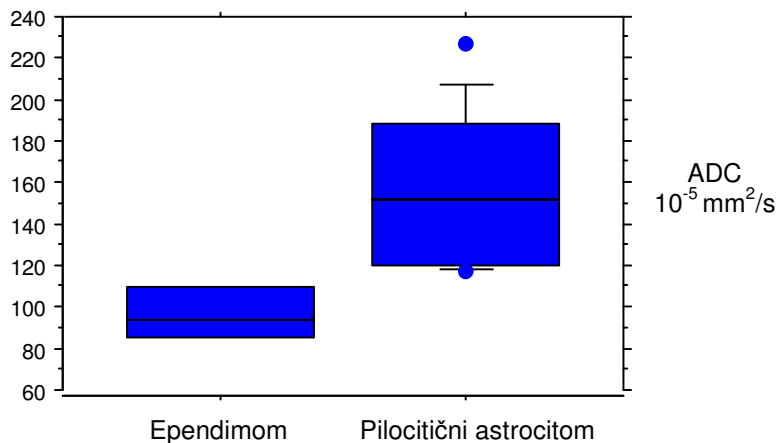
Kvantitativna procjena i analiza povezanosti varijabli

Brojčane vrijednosti pojavnog difuzijskog koeficijenta pilocitičnih astrocitoma i ependimoma prikazane su u Tablici 4. Razlika ADC-a tumora i normalnog tkiva mozga na snimkama bolesnika s pilocitičnim astrocitomom bila je statistički značajna, dok nije bilo značajne razlike ADC-a između ependimoma i normalnog tkiva. Ocjena razlika ADC-a tumora i ADC-a normalnog tkiva mozga u bolesnika s pilocitičnim astrocitomom i ependimomom prikazana je u Tablici 6.

Tablica 6. Ocjena razlika ADC-a tumora i ADC-a normalnog tkiva mozga u bolesnika s pilocitičnim astrocitomom i ependimomom. Razlika ADC-a između ova dva tipa tumora bila je statistički značajna, a nije bilo značajne razlike normalnog tkiva mozga između bolesnika s pilocitičnim astrocitomom i ependimomom. Potrcano - statistički značajna razlika.

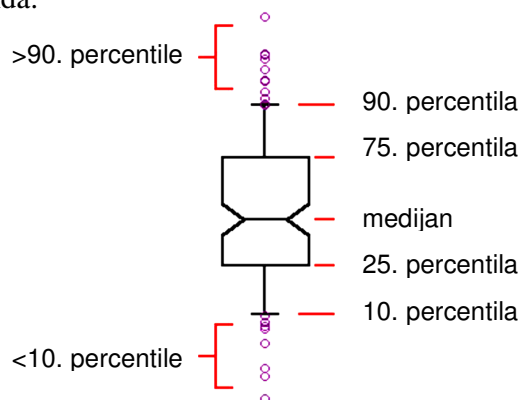
Tip tumora	ADC ($N \times 10^{-5} \text{ mm}^2/\text{s}$) \pm SD		p
	Tumor	Normalno tkivo	
Pilocitični astrocitom	156,7 \pm 38	85,7 \pm 9	<u>$\leq 0,0001$</u>
Ependimom	97,6 \pm 17	83,8 \pm 12	0,3858
p	<u>0,0212</u>	0,9035	

Raspon vrijednosti ADC-a ovih tumora prikazan je grafički (Slika 21).



Slika 21. Raspon vrijednosti ADC-a pilocitičnih astrocitoma i ependimoma. Preklapanje raspona vrijednosti bilo je minimalno, između vrijednosti ADC-a $117,5 \times 10^{-5} \text{ mm}^2/\text{s}$ pilocitičnog astrocitoma i $121,9 \times 10^{-5} \text{ mm}^2/\text{s}$ ependimoma.

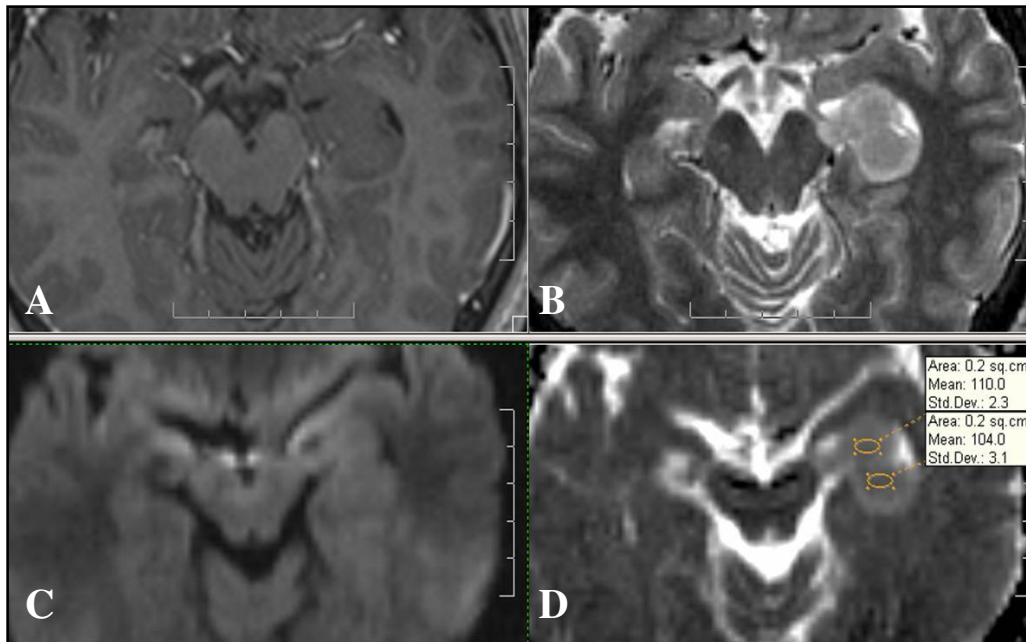
Legenda:



4.5.3.2. DWI snimke i ADC mape astrocitoma II. stupnja, oligodendroglioma II. stupnja i disembrioplastičnog neuroepitelijalnog tumora (DNET)

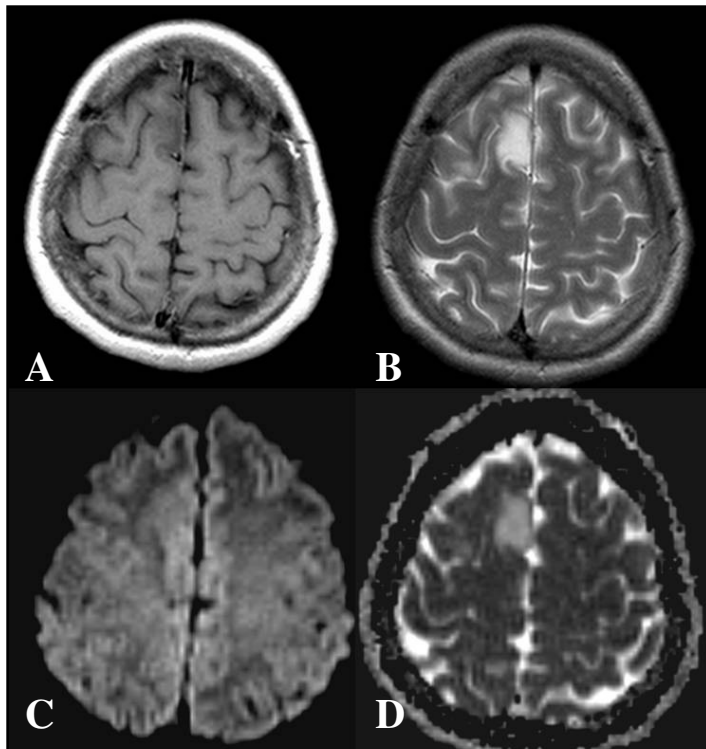
Kvalitativna procjena

Astroцитomi II. stupnja su najčešće bili izointenzivni s bijelom tvari na DWI snimkama (6 bolesnika) (Slika 22), minimalno hiperintenzivni i hiperintenzivni u po 4 bolesnika, a hipointenzivni u 2 bolesnika. Minimalni hiperintenzitet u sva 4 bolesnika bio je posljedica T2 kontrasta.



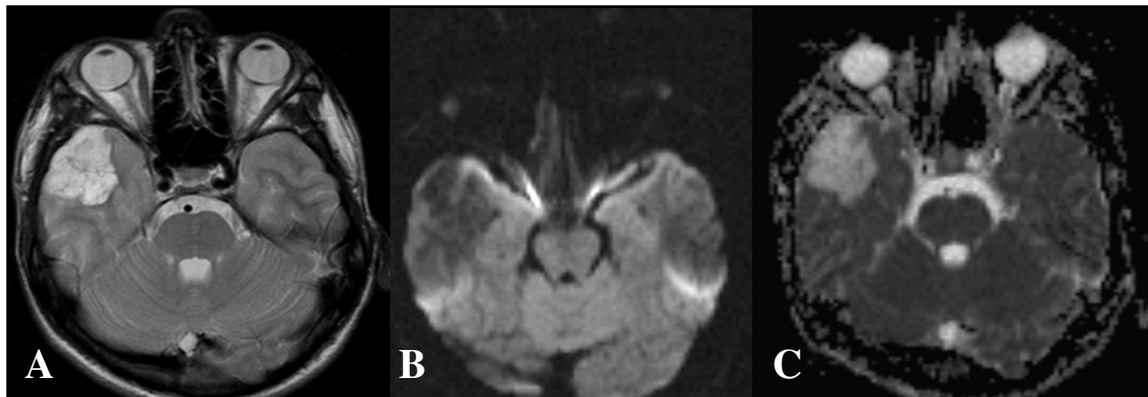
Slika 22. Difuzijske osobine astrocitoma II. stupnja u bolesnice starosti 38 godina. Transverzalne snimke: A, T1 m.s, B, T2 m.s, C, DWI snimka, D, ADC mapa s izmjerenim ADC-om. Tumor infiltrira i ekspandira područje amigdala s lijeve strane, hiperintenzivan je na T2 m.s, izointenzivan na DWI snimci, s ADC-om između 104 i 110 $\times 10^{-5} \text{ mm}^2/\text{s}$.

Oligodendrogliomi II. stupnja bili su hiperintenzivni na DWI snimkama u 4, a signal je bio izointenzivan u jednog bolesnika (Slika 23).



Slika 23. Difuzijske osobine oligodendroglioma II. stupnja u bolesnice starosti 33 godine. Snimke u transverzalnim ravninama. A, postkontrastna T1 m.s, B, T2 m.s: kortikalni tumor desnog gornjeg frontalnog girusa. B, minimalno hiperintenzivni signal tumora na difuzijskoj snimci je posljedica T2 kontrasta; C, ADC mapa: hiperintenzitet tumora.

Signal disembrioplastičnih neuroepitelijalnih tumora na DWI snimkama bio je hipointenzivan u svih bolesnika (Slika 24).



Slika 24. Snimke disembrioplastičnog neuroepitelijalnog tumora u bolesnika starog 16 godina. Snimke u transverzalnim ravninama. A, T2 m.s. s hiperintenzivnim tumorom desnog temporalnog režnja; B, DWI snimka istog bolesnika: hipointenzivan tumor; C, na ADC mapi tumor je hiperintenzivan, kao znak visoke razine difuzije.

Kvantitativna procjena i analiza povezanosti varijabli

Razlika ADC-a i ADC-a normalnog tkiva mozga je prikazana u Tablici 7.

Tablica 7. Ocjena razlika ADC-a astrocitoma II. stupnja, oligodendroglioma II. stupnja i DNET-a u odnosu na ADC normalnog tkiva mozga. Razlika ADC-a tumora i ADC-a normalnog tkiva mozga bila je statistički značajna kod bolesnika sa ovim tumorima. Potrcano - statistički značajna razlika.

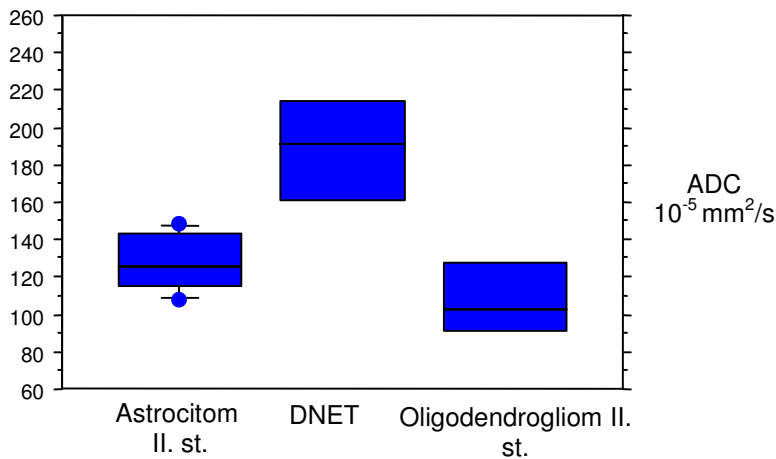
Tip tumora	ADC ($N \times 10^{-5} \text{ mm}^2/\text{s}$) \pm SD		p
	Tumor	Normalno tkivo	
Astroцитom II. st.	131,1 \pm 15	80,3 \pm 14	<u>0,0062</u>
Oligodendrogliom II. st.	109,6 \pm 26	72,7 \pm 7	<u>0,0497</u>
DNET	187,8 \pm 36	74,1 \pm 8	<u>0,0233</u>

ADC DNET-a bio je statistički značajno različit od astrocitoma i oligodendroglioma (Tablica 8).

Tablica 8. Razlika ADC-a astrocitoma II. stupnja, oligodendroglioma II. stupnja i DNET-a. Potretano - statistički značajna razlika.

Tip tumora	ADC tumora ($N \times 10^{-5} \text{ mm}^2/\text{s}$)			
	p	Aritmetička sredina \pm SD	p	Raspon vrijednosti
Astroцитom II. st.	<u>0,0143</u>	131,1 \pm 15	0,1742	108,3 - 148,1
Oligodendrogliom II. st.		109,6 \pm 26		<u>0,0339</u>
DNET		187,8 \pm 36		

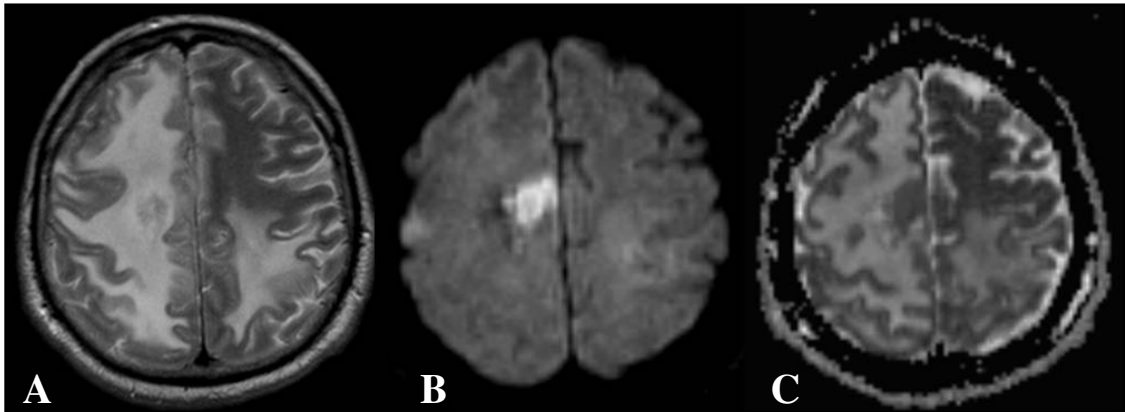
Razlika aritmetičkih sredina astrocitoma i oligodendroglioma nije bila značajna. Raspon vrijednosti ADC-a ovih tipova tumora prikazan je na Slici 25.



Slika 25. Raspon ADC-a DNET-a, astrocitoma II. i oligodendroglioma II. stupnja. Preklapanja raspona ADC-a postojala su između astrocitoma i oligodendroglioma, uz nižu minimalnu izmjerenu vrijednost ADC-a oligodendroglioma od $86,6 \times 10^{-5} \text{ mm}^2/\text{s}$, u odnosu na $108,2 \times 10^{-5} \text{ mm}^2/\text{s}$ kod astrocitoma, dok je raspon ADC-a disembrioplastičnog neuroepitelijalnog tumora bio viši i nije se preklapao s vrijednostima prethodna dva tipa tumora.

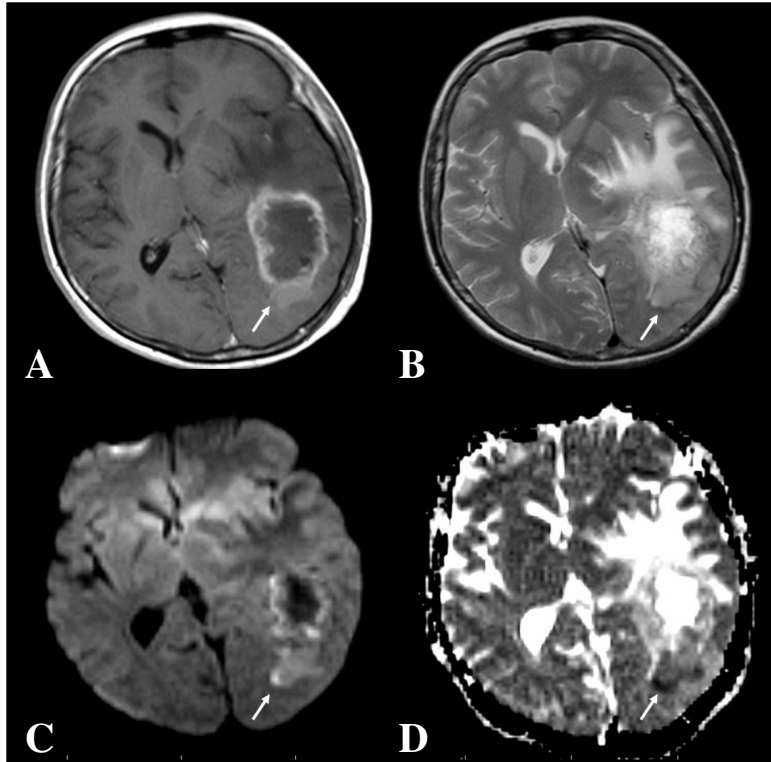
4.5.3.3 DWI snimke i ADC mape metastatskih karcinoma i glioblastoma **Kvalitativna procjena**

Metastatski karcinomi bili su hiperintenzivni u 10 bolesnika, minimalno hiperintenzivni u 2, izointenzivni u 9, a hipointenzivni u 4 bolesnika (Slika 26).



Slika 26. Difuzijske osobine metastatskog karcinoma u bolesnika starosti 69 godina. Transverzalne snimke. A, T2 m.s: vrlo opsežan hiperintenzitet oko tumora gornjeg frontalnog girusa. B, DWI snimka pokazuje izrazito hiperintenzivan tumor, s peritumorskim hipointenzivnim područjem; C, relativno snižen ADC.

U bolesnika s glioblastomom signal tumora na DWI snimkama bio je hiperintenzivan u 14 bolesnika, od čega u jednog bolesnika kao posljedica T2 kontrasta, u 7 bolesnika je bio minimalno hiperintenzivan, od čega u 4 bolesnika zbog T2 kontrasta, a u po 2 bolesnika signal glioblastoma je bio izo- i hipointenzivan (Slika 27).



Slika 27. Difuzijske osobine glioblastoma u bolesnice starosti 60 godina. Transverzalne snimke. A, T1 m.s. nakon primjene kontrastnog sredstva: rubno imbibiran, a centralno nekrotičan tumor, B, T2 m.s. opsežan peritumorski hiperintenzitet. C, DWI snimka: hiperintenzitet rubnog tkiva tumora označen strelicom, u području niskog ADC-a na D, ADC mapi. Peritumorsko tkivo hipointenzivno je na DWI snimci, a visokog signala na ADC mapi.

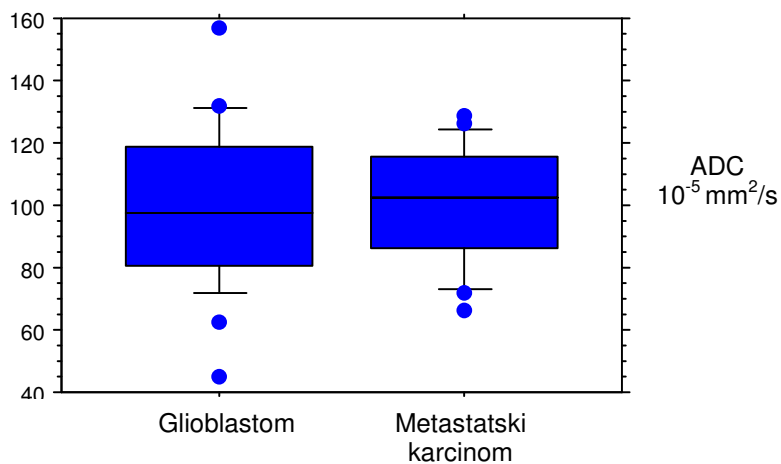
Kvantitativna procjena i analiza povezanosti varijabli

ADC tumora i normalnog tkiva na snimkama bolesnika s metastatskim karcinomom, kao i bolesnika s glioblastomom bio je značajno različit (Tablica 9).

Tablica 9. Analiza značajnosti razlika ADC-a tumora i normalnog tkiva bolesnika s metastatskim tumorom i bolesnika s glioblastomom. Potrcano - statistički značajna razlika.

Tip tumora	ADC ($N \times 10^{-5} \text{ mm}^2/\text{s}$) \pm SD		p
	Tumor	Normalno tkivo	
Metastatski karcinom	100,2 \pm 19	76,1 \pm 10	<u><0,0001</u>
Glioblastom	99,8 \pm 25	78 \pm 10	<u>0,0007</u>
p	0,9845	0,4902	

ADC ova dva tipa tumora nije bio značajno različit, kao niti ADC normalnog tkiva mozga bolesnika s ova dva tipa tumora. Slika 28 prikazuje raspon vrijednosti ADC-a područja tumora glioblastoma i metastatskih karcinoma.

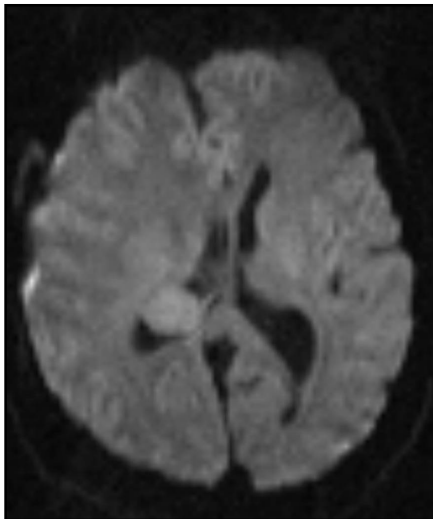


Slika 28. Raspon vrijednosti ADC-a tkiva tumora glioblastoma i metastatskih karcinoma. Raspon vrijednosti se preklapao, iako je najniža vrijednost ADC-a glioblastoma ($44,9 \times 10^{-5} \text{ mm}^2/\text{s}$) bila niža od one metastatskog karcinoma ($66 \times 10^{-5} \text{ mm}^2/\text{s}$). Raspon ADC-a metastatskog karcinoma bio je uži.

4.5.3.4. DWI snimke i ADC mape meningeoma i Schwannoma

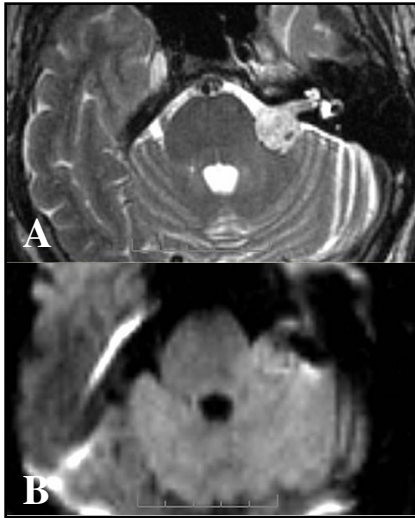
Kvalitativna procjena

Meningeomi su bili minimalno hiperintenzivni u 15 bolesnika, od čega u većine bolesnika (12) zbog preostalog T2 kontrasta (Slika 29). U 8 bolesnika bili su izointenzivni, u 2 hiperintenzivni, a u jednog bolesnika meningeom je bio hipointenzivan na DWI snimkama.



Slika 29. Difuzijske osobine meningeoma u bolesnice starosti 57 godina. DWI snimka: intraventrikularni meningeom s minimalnim hiperintenzitetom zbog rezidualnog T2 kontrasta snimke.

Schwannomi su bili minimalno hiperintenzivni u 7 bolesnika, također u većine (6) zbog T2 kontrasta, dok je signal bio izointenzivan u 7, a hipointenzivan u jednog bolesnika (Slika 30).



Slika 30. Difuzijske osobine Schwannoma u bolesnika starosti 47 godina. A, transverzalna T2 m.s: hiperintenzivni tumor lijevog pontocerebelarnog kuta i unutrašnjeg slušnog hodnika. B, DWI snimka s minimalnim hiperintenzitetom tumora zbog T2 kontrasta.

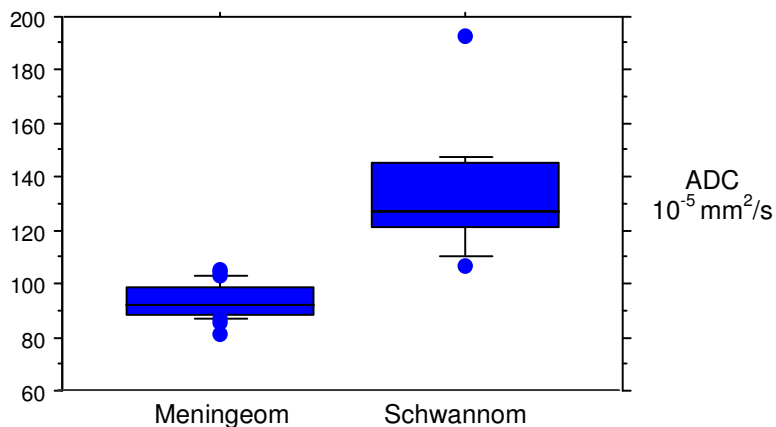
Kvantitativna procjena i analiza povezanosti varijabli

Pojavni difuzijski koeficijent meningeoma i Schwannoma prikazan je u Tablici 10. Razlika ADC-a tumora i normalnog tkiva mozga kod bolesnika s oba tipa tumora bila je statistički značajna. Razlika ADC-a ova dva tipa tumora također je bila značajna, a normalno tkivo mozga bolesnika s ovim tumorima nije bilo značajno različitog ADC-a.

Tablica 10. Ocjena razlika ADC-a meningeoma i Schwannoma i ADC-a normalnog tkiva mozga. Potcrtano - statistički značajna razlika.

Tip tumora	ADC (N x 10 ⁻⁵ mm ² /s) ± SD		p
	Tumor	Normalno tkivo	
Meningeom	93,5 ± 6	79,4 ± 7	<u><0,0001</u>
Schwannom	133,4 ± 21	80,8 ± 7	<u><0,0001</u>
p	<u><0,0001</u>	0,7351	

Raspon vrijednosti ADC-a meningeoma i Schwannoma prikazan je na Slici 31. Rasponi vrijednosti nisu se preklapali.



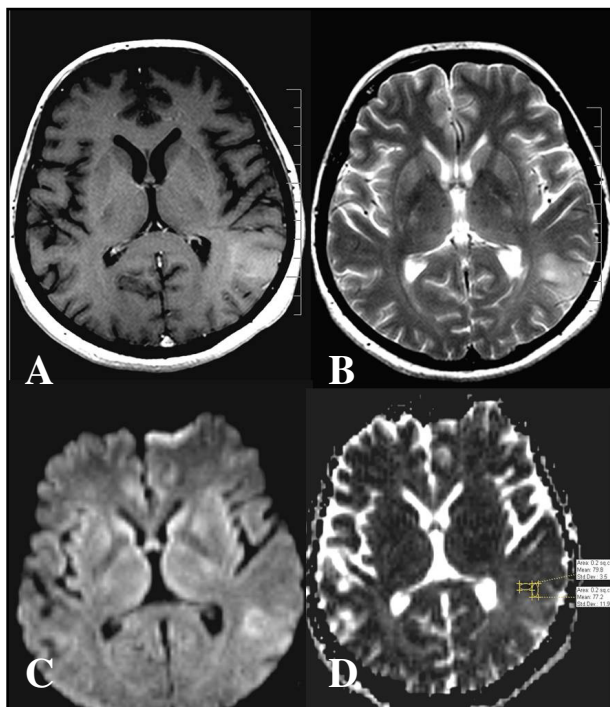
Slika 31. Raspon vrijednosti ADC-a meningeoma i Schwannoma.

4.5.4. Usporedba tumora različitog stupnja biološke aktivnosti

4.5.4.1. DWI snimke i ADC mape astrocitoma II. stupnja, astrocitoma III. stupnja i glioblastoma

Kvalitativna procjena

Astrocitomi III. stupnja najčešće su bili izointenzivni (7 bolesnika), minimalno hiperintenzivni u 4 bolesnika, od toga u jednog kao posljedica rezidualnog T2 učinka, te hiperintenzivni u 5 bolesnika (Slika 32).



Slika 32. Difuzijske osobine astrocitoma III. stupnja u bolesnika starosti 43 godine. Transverzalne snimke. A, postkontrastna T1 m.s.: minimalna PI kortikalno-supkortikalnog tumora temporoparijetalnog prijelaza lijeve hemisfere; B, T2 m.s, C, DWI: hiperintenzitet tumora. D, ADC mapa s rubnim hipointenzitetom tumora, što upućuje na relativno ograničenje difuzije, dok dva područja mjerenja pokazuju ADC između 77 i 79 x 10⁻⁵ mm²/s.

Kvalitativna procjena astrocitoma II. stupnja je navedena pod **4.5.3.2.** (Slika 22), a glioblastoma pod **4.5.3.3.** (Slika 27).

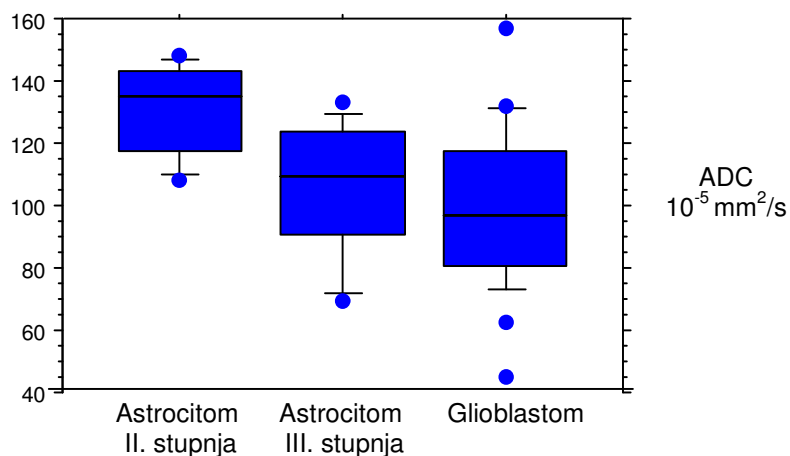
Kvantitativna procjena i analiza povezanosti varijabli

Postojala je statistički značajna razlika ADC-a tumora i normalnog tkiva mozga kod bolesnika sa sva tri tipa tumora. ADC astrocitoma II. stupnja i astrocitoma III. stupnja, te astrocitoma II. stupnja i glioblastoma bili su značajno različiti, a nije bilo značajne razlike ADC-a između astrocitoma III. stupnja i glioblastoma (Tablica 11).

Tablica 11. Ocjena razlika ADC-a astrocitoma II. i III. stupnja i glioblastoma. Potcrtano - statistički značajna razlika.

Tip tumora	ADC tumora ($N \times 10^{-5} \text{ mm}^2/\text{s}$)			
	p	Aritmetička sredina \pm SD	p	Raspon vrijednosti
Astrocitom II. stupnja	<u>0,0029</u>	131,1 \pm 15	<u>0,0269</u>	108,3 - 148,1
Astrocitom III. stupnja		105,1 \pm 22		69,1 - 133
Glioblastom		99,8 \pm 25	0,5195	44,9 - 156,8

Slika 33 prikazuje raspon vrijednosti ADC-a astrocitoma II. i III. stupnja i glioblastoma. Preklapanje raspona između sva tri tipa tumora postojalo je na razinama 108,3 - 133 $\times 10^{-5} \text{ mm}^2/\text{s}$, a najniža pojedinačna vrijednost ADC-a izmjerena je kod glioblastoma ($44,9 \times 10^{-5} \text{ mm}^2/\text{s}$), kao i najširi raspon vrijednosti.



Slika 33. Raspon vrijednosti ADC-a astrocitoma II. stupnja, astrocitoma III. stupnja i glioblastoma.

Dodatno je izvršena usporedba najnižih izmjerenih vrijednosti ADC-a astrocitoma, s prikazanim rezultatima u Tablici 12. Astroцитom II. stupnja imao je značajno viši minimalni ADC od glioblastoma, a nije bilo značajnih razlika astrocitoma II. od III. stupnja i III. stupnja od glioblastoma.

Tablica 12. Najniži ADC astrocitoma različitog stupnja. Pocrtano - statistički značajna razlika.

Tip tumora	ADC tumora ($N \times 10^{-5} \text{ mm}^2/\text{s}$)		
	p	Najniža vrijednost \pm SD	p
Astroцитom II. stupnja	<u>0,0010</u>	121,4 \pm 14	0,0675
Astroцитom III. stupnja		97,8 \pm 26	
Glioblastom		90,7 \pm 22	0,4727

4.5.5. Usporedba peritumorskog tkiva

4.5.5.1 DWI snimke i ADC mape astrocitoma visokog stupnja i metastatskih karcinoma

Kvalitativna procjena

Signal peritumorskog moždanog tkiva na snimkama bolesnika s astroцитomom III. stupnja bio je izointenzivan u 8 bolesnika, hipointenzivan u 2 i hiperintenzivan u 4 bolesnika, od čega se kod dva bolesnika radilo o rezidualnom T2 kontrastu DWI snimke (Slika 32).

Peritumorsko tkivo uz glioblastom bilo je minimalno hiperintenzivno na DWI snimkama kod 8 bolesnika, kod svih zbog T2 kontrasta; izointenzivan signal bio je kod 6, hipointenzivan kod 3, a hiperintenzivan kod 4 bolesnika (Slika 27).

Kod bolesnika s metastatskim karcinomom peritumorska područja bila su hipointenzivna u 10 bolesnika, izointenzivna u 3 bolesnika, signal je bio

minimalno hiperintenzivan u 3 bolesnika kao posljedica T2 kontrasta, a hiperintenzivan u 3 bolesnika, od čega kod jednog zbog T2 kontrasta (Slika 26).

Kvantitativna procjena i analiza povezanosti varijabli

ADC tumora i peritumorskog tkiva unutar 1 cm od tumora na snimkama bolesnika s anaplastičnim astroцитomom nije bio značajno različit. Razlika ADC-a bila je značajna između tumora i normalnog tkiva, te peritumorskog i normalnog tkiva mozga (Tablica 13).

Tablica 13. Analiza značajnosti razlika ADC-a tumora, normalnog i peritumorskog tkiva na snimkama bolesnika s anaplastičnim astroцитomom. Potertano - statistički značajna razlika.

Anaplastični astroцитom	Tumor	Normalno tkivo	PT tkivo
ADC (N x 10⁻⁵ mm²/s) ± SD	105,1 ± 22	77,2 ± 3	112,1 ± 21

$p = 0,5097$

$p = 0,0175$ $p = 0,0046$

ADC tumora, normalnog tkiva mozga i peritumorskog tkiva na snimkama bolesnika s glioblastomom, kao i kod bolesnika s metastatskim karcinomom bio je značajno različit (Tablice 14 i 15).

Tablica 14. Analiza značajnosti razlika ADC-a tumora, normalnog i peritumorskog tkiva na snimkama bolesnika s glioblastomom. Potcrtano - statistički značajna razlika.

Glioblastom	Tumor	Normalno tkivo	PT tkivo
ADC ($N \times 10^{-5} \text{ mm}^2/\text{s}$) \pm SD	99,8 \pm 25	78 \pm 10	129,3 \pm 31

$p = \underline{0.0004}$
 $p = \underline{0.0007}$ $p < \underline{0.0001}$

Tablica 15. Analiza značajnosti razlika ADC-a tumora, normalnog i peritumorskog tkiva na snimkama bolesnika s metastatskim karcinomom. Potcrtano - statistički značajna razlika.

Metastatski karcinom	Tumor	Normalno tkivo	PT tkivo
ADC ($N \times 10^{-5} \text{ mm}^2/\text{s}$) \pm SD	100,2 \pm 19	76,1 \pm 10	160,9 \pm 21

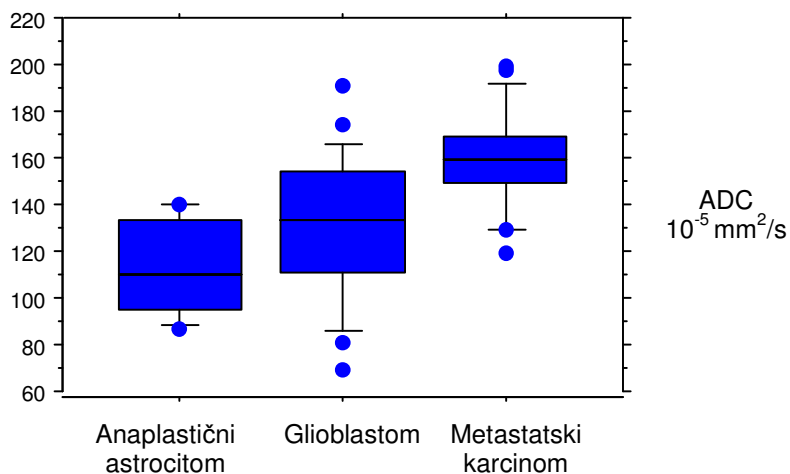
$p < \underline{0.0001}$
 $p < \underline{0.0001}$ $p < \underline{0.0001}$

Peritumorsko tkivo na snimkama bolesnika s metastatskim karcinomom imalo je značajno različit pojavni difuzijski koeficijent od peritumorskog tkiva bolesnika s astrocitomom III. stupnja, kao i bolesnika s glioblastomom. Razlika nije bila značajna između peritumorskog tkiva astrocitoma III. stupnja i glioblastoma (Tablica 16).

Tablica 16. Ocjena razlika ADC-a peritumorskog tkiva na snimkama bolesnika s astroцитomom III. stupnja, glioblastomom i metastatskim karcinomom. Potertano - statistički značajna razlika.

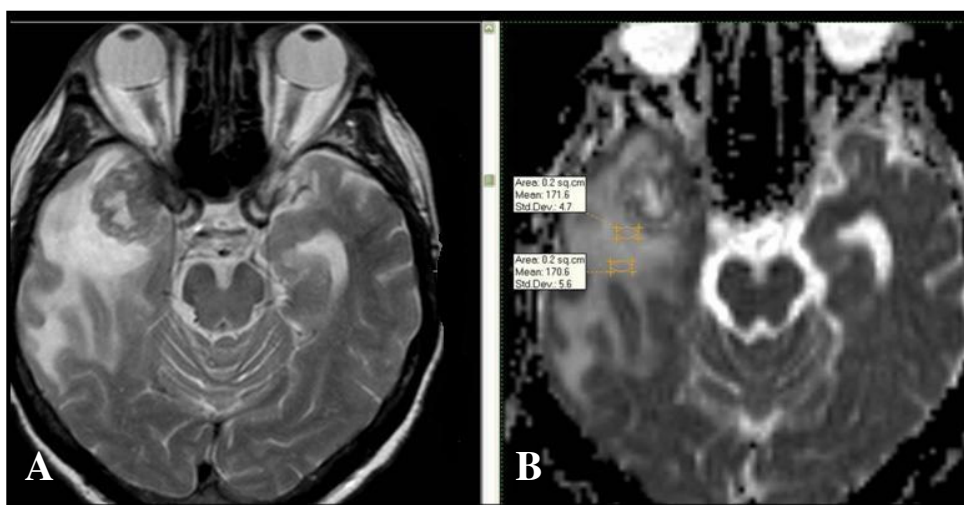
Tip tumora	ADC peritumorskog tkiva ($N \times 10^{-5} \text{ mm}^2/\text{s}$)			
	p	Aritmetička sredina \pm SD	p	Raspon vrijednosti
Astroцитom III. stupnja	<u>0,0003</u>	112,1 \pm 21	0,1536	86,8 - 140,3
Glioblastom		129,3 \pm 31		68,9 - 191,2
Metastatski karcinom		160,9 \pm 21	<u>0,0002</u>	119,4 - 199

Razlika pojavnog difuzijskog koeficijenta peritumorskih područja bolesnika s anaplastičnim astroцитomom, glioblastomom i metastatskim karcinomom prikazana je grafički (Slika 34). Vrijednosti tipova tumora se djelomično preklapaju, te su razine ADC-a 119,4 - 140,3 $\times 10^{-5} \text{ mm}^2/\text{s}$ zajedničke za peritumorska područja sva tri tipa tumora. Raspon je najširi uz glioblastom, s najnižom izmjerenom vrijednosti od uspoređivanih tipova tumora.



Slika 34. ADC peritumorskih područja uz anaplastični astroцитom, glioblastom i metastatski karcinom.

Provedeno je mjerenje pojavnog difuzijskog koeficijenta peritumorskih područja glioblastoma i metastatskih karcinoma unutar 2 cm udaljenosti od tumora. ADC tih područja je uspoređen s prvotno izmjerenim ADC-om unutar 1 cm od tumora (Slika 35).



Slika 35. Primjer mjerenja ADC-a na različitim udaljenostima od imbibiranog tumora, kod metastatskog karcinoma, u bolesnika starosti 56 godina. A, transversalna T2 m.s. s prikazom metastatskog tumora desnog temporalnog režnja i opsežnim peritumorskim hiperintenzitetom. B, ADC mapa s mjerenjima ADC-a unutar 1 cm i 2 cm od ruba tumora.

Ova usporedba je provedena na ograničenom broju bolesnika, između 19 bolesnika s glioblastomom i 18 bolesnika s metastatskim tumorom, jer mjerenja nisu bila moguća kod svih bolesnika zbog manje opsežnog peritumorskog hiperintenziteta na T2 m.s. Rezultati su prikazani u Tablici 17. ADC peritumorskog tkiva glioblastoma izmjeren unutar 1 cm od ruba tumora bio je značajno manji od ADC-a unutar 2 cm od tumora. Kod metastatskih karcinoma, razlika ovih područja nije bila statistički značajna. Peritumorsko područje 2 cm od

rubu tumora imalo je niži ADC kod glioblastoma nego metastatskih karcinoma, ali ispod razine statističke značajnosti.

Tablica 17. ADC peritumorskih područja glioblastoma i metastatskih karcinoma na udaljenosti 1 cm i 2 cm od tumora. Pocrtano - statistički značajna razlika. PT 1 cm - peritumorsko tkivo unutar 1 cm od tumora, PT 2 cm - peritumorsko tkivo unutar 2 cm od tumora.

Tip tumora	ADC ($N \times 10^{-5} \text{ mm}^2/\text{s}$) \pm SD		
	PT 1 cm	PT 2 cm	
Glioblastom	132 \pm 28	152 \pm 29	<u>p < 0,0001</u>
Metastatski karcinom	164,3 \pm 20	166,4 \pm 21	p = 0,0796
	<u>p = 0,0003</u>	p = 0,0638	

5. RASPRAVA

Usprkos napretku dijagnostike i liječenja, prognoza bolesnika sa zloćudnim gliomima je izuzetno loša, s prosječnim preživljenjem bolesnika s glioblastomom do 12 mjeseci, bez značajne promjene tijekom poslijednjih nekoliko desetljeća (138). Neuspjeh novih načina liječenja, poput kemoterapije, u poboljšanju preživljenja bolesnika ogleda se u pozitivnom odgovoru na liječenje u manje od 50% tumora (139). Racionalna strategija je određivanje liječenja na osnovi specifičnih osobina tumora izvan određenog tipa i stupnja tumora (140). Za uspjeh takvog pristupa, od velike je važnosti da radiološka procjena pruži informacije o morfologiji, fiziologiji i heterogenosti tumora u trenutku postavljanja dijagnoze, kao i tijekom liječenja. Konvencionalne metode magnetne rezonancije, uključujući snimke nakon primjene kontrastnog sredstva, imaju ograničenu specifičnost u razlikovanju tumora, nekroze i edema (141). Trenutna klinička vrijednost konvencionalnih metoda MR-a počiva na mogućnosti neinvazivnog prikaza morfologije tumora i promjene tijekom vremena praćenja bolesnika. Opseg tumora može se procijeniti na temelju tkivnih osobina poput T2 kontrasta i Gd-DTPA T1 kontrasta. Točne vrijednosti visine signala pojedinih tkiva i kontrasta između njih su rijetko kvantificirane i uobičajeno se arbitrarno interpretiraju, te nemaju jednostavan odnos s mikroskopskim osobinama tkiva (140). Stoga postoji značajan klinički potencijal za tehnike MR-a koje pružaju dodatne funkcijske, strukturne ili molekularne informacije vezane uz biologiju i fiziologiju tumora. Očekuje se da su fiziološke metode oslikavanja osjetljive na tkivne osobine, poput metabolizma, perfuzije i gustoće stanica, čime MR spektroskopija, MR perfuzijske i difuzijske snimke mogu poboljšati procjenu odgovora tumora na liječenje. Upotreba difuzijskih tehnika trebala bi poboljšati karakterizaciju tumora, planiranje i praćenje liječenja. Podaci o mikroskopskoj staničnoj okolini u solidnim tumorima proistječu iz regionalnih vrijednosti ADC-a, kao mjere pokretljivosti molekula vode u tkivu koje se snima. Time se dobiva informacija o prostornom rasporedu gustoće stanica tumora. Korištenje difuzije vode za ispitivanje tkivne celularnosti je snažno pod utjecajem propusnosti

membrana između staničnih i izvanstaničnih odjeljaka tkiva, aktivnog transporta i protoka, kao i usmjerenosti tkivnih i staničnih struktura koje ograničavaju pokretljivost vode. Stoga se DWI može koristiti za razlikovanje solidnih od cističnih područja, kao i određivanje celularnosti tumora. Za primjenu u neuroonkologiji, izbjegava se kompleksni prikaz difuzije koji ovisi o orijentaciji vlakana bijele tvari u prostoru, osim u slučaju potrebe za traktografijom prikazom difuzijskog tenzora. Zbog toga se na ADC mapama prikazuje jačina, a ne usmjerenost difuzije, izračunom prosjeka ADC-a na temelju tri mjerenja pomoću difuzijskih gradijenata (142). Promjene difuzije vode u tkivu su pretežno posljedica složene građe izvanstaničnog prostora i promjene njegovog volumena (143,144). Ta svojstva su prvenstveno funkcija gustoće stanica i više istraživanja je pokazalo da je difuzija vode u tumorima povezana sa celularnošću (105,107,114). U kombinaciji s drugim tehnikama, ADC može razlikovati tumore od ne-neoplastičnih lezija za koje je liječenje značajno različito. Također, DWI snimke mogu biti vrlo važne u dijagnostici tipa i opsega edema koji je posljedica tumora (133,136,137,145,146). Međutim, prema nekim istraživanjima samostalna upotreba ADC mapa nije dovoljna za predviđanje celularnosti tumora, tipa tumora i stupnja zloćudnosti, već je potrebna kombinacija podataka iz drugih radioloških snimaka (105,147).

Prosječna dob bolesnika s pojedinim tipom intrakranijskog tumora u našem istraživanju u skladu je s očekivanom prevalencijom (2,4,9). Bolesnici s primarnim tumorima imali su prosječno 39,1 godinu, a bolesnici sa metastatskim karcinomom 55,9 godina, što je također u okviru ranijih epidemioloških istraživanja. Nešto niža dob bolesnika s primarnim tumorima u našem istraživanju vjerojatno je posljedica odabira populacije, odnosno uključenja bolesnika dječje dobi, kao što su bolesnici s pilocitičnim astroцитomom. Omjer muškog i ženskog spola bolesnika s primarnim tumorima je 76/73, odnosno 51% bolesnika su bili muškarci, a izuzetak su meningeomi, koji su bili češći u žena, što je također očekivano. Prosječna dob i raspodjela prema spolu bolesnika s pilocitičnim astroцитomom, astroцитomom II. stupnja, III. stupnja i glioblastomom je

bila u skladu s literaturnim podacima, kao i raspodjela drugih istraživanih tumora. Izuzetak su bili bolesnici s disembrioplastičnim neuroepitelijalnim tumorom, čija je dob bila relativno viša od očekivane, međutim ukupan broj bolesnika s ovim rijetkim tumorom bio je malen.

Radiomorfološki nalazi ispitivanih tipova tumora bili su u okvirima ranije opisanih (70,71,72,73,74,76) s većinom tipičnim intenzitetom i načinom postkontrastne imbibicije i izgledom okolnog edema (77,78,79,80,81,82,83). U slučajevima solidnog, imbibiranog tumora IV. komore pouzdano postavljanje dijagnoze ependimoma ili pilocitičnog astrocitoma nije bilo moguće. Astrocitom i oligodendrogliom II. stupnja i DNET imali su gotovo jednak intenzitet signala, smještaj, relativno očuvanu krvno-moždanu barijeru i malen ili odsutan ekspanzivni učinak. Usprkos pojedinih specifičnosti za tip tumora, poput kortikalnog smještaja oligodendroglioma, a centralnijeg astrocitoma ili sklonosti pojave DNET-a i astrocitoma u mlađoj dobi, ove osobine često nisu bile dovoljno izražene za pouzdanu dijagnozu konvencionalnim sekvencama. Nekolicina glioblastoma bez PI ili nekroze (2 bolesnika) morfološki su prvenstveno odgovarali slici oligodendroglioma ili astrocitoma niskog stupnja. Solitarni metastatski karcinom bilo je nerijetko teško razlikovati od glioblastoma. Ekspanzivni učinak bio je u oba tumora prisutan. Meningeom i Schwannom imali su sličan ili jednak intenzitet signala i obrazac PI, a bili su jasno ograničeni od okoline. Pojedini slučajevi meningeoma pontocerebelarnog kuta (4 bolesnika) i kavernoznog sinusa (3 bolesnika) morfološkim MR osobinama bili su izuzetno bliski Schwannomima. Također, nije bilo moguće pouzdano razlikovati astrocitome različitog stupnja, iako je u glioblastoma bila značajnije i gotovo uvijek narušena krvno-moždana barijera, dok je u tumora niskog stupnja uglavnom bila očuvana. Nekroza je bila karakteristična za glioblastom, rjeđa u anaplastičnim astrocitomima, a gotovo uvijek odsutna u astrocitomima II. stupnja. Intenzitet signala i opseg peritumorskog hiperintenziteta na T2 m.s. nisu bili različiti kod ispitivanih infiltrativnih i neinfektivnih tumora, iako su nešto češće bili prisutni uz glioblastom (84% bolesnika), nego uz metastatski karcinom (76%

bolesnika). Većina je tumora bila hiperintenzivna na T2 m.s. u odnosu na normalnu bijelu tvar, što se smatra izrazom povećane količine tkivne vode, odnosno intersticijskog edema i mikronekroze, čak i u celularnijim komponentama tumora (114,148).

Difuzijske osobine normalnog tkiva. Tkivo urednog signala i morfologije na konvencionalnim snimkama, smatrano normalnim tkivom, bilo je bliskih difuzijskih osobina kod bolesnika s različitim tipovima intrakranijskih tumora. Niti u jedne skupine bolesnika nije bilo značajne razlike difuzije duboke bijele tvari lijeve i desne moždane hemisfere, što pruža mjeru sigurnosti da kvantifikacija tumora i peritumorskog tkiva nije bila ovisna o drugim parametrima, poput razlike u dobi bolesnika ili lateralizaciji, nego upravo o patološkim promjenama koje su istraživane.

ADC svih tipova tumora, osim ependimoma, bio je značajno veći od normalnog moždanog tkiva, što je najvjerojatnije uzrokovano povećanom količinom tkivne vode u intrakranijskim tumorima (114). Ependimomi su također imali veći ADC od normalnog tkiva, no bez statistički značajne razlike, što je najvjerojatnije posljedica malog uzorka (5 bolesnika), a ne umjerene celularnosti njihove građe.

Vizualna procjena difuzijski mjerenih snimaka. Intenzitet signala na DWI snimkama bilo je vizualno znatno lakše procijeniti nego signal na ADC mapi, koji isključivo ovisi o koeficijentu difuzije. DWI snimke imaju veći kontrast između različitih tkiva, što je dijelom uvjetovano rezidualnim T2 kontrastom, a pruža mogućnost brze orijentacije o poremećaju difuzije i njezinom prostornom rasporedu u tkivu. Međutim, navedeni T2 kontrast je istovremeno i uzrok moguće pogreške, jer se hiperintenzitet zbog T2 «prosijavanja» može zamijeniti za stvarno ograničenje difuzije. Zbog toga je neophodna kombinacija s ADC mapom, gdje se ograničenje difuzije prikazuje sniženim signalom, a područje hiperintenziteta na T2 snimkama uglavnom visokim ili izointenzivnim signalom. U našoj analizi smo signal na DWI snimkama ocijenili kao hiperintenzivan ako je bio jasno svijetao, pri čemu smo pretpostavili da se radi o ograničenju difuzije; te

minimalno hiperintenzivan ako je bio blago svijetliji nego normalno tkivo, s pretpostavkom da se radi o rezidualnom T2 kontrastu snimke. Takva je analiza bila djelomično uspješna, s obzirom na podudarnost vizualnog nalaza s kvantificiranim ADC-om, ovisno o tipu i stupnju ispitivanih tumora. Bilo je moguće dobiti važne informacije o razlici između pilocitičnog astrocitoma i ependimoma i dijagnozi DNET-a, ali kod ostalih tumora intenzitet signala na DWI snimkama samostalno nije imao dovoljnu dijagnostičku vrijednost. U razlikovanju oligodendroglioma od astrocitoma II. stupnja i glioblastoma od astrocitoma nižeg stupnja bila je moguća tek gruba, orijentacijska procjena. Većina je dosadašnjih istraživanja bila usmjerena na mjerenje difuzijskog koeficijenta, a vizualna procjena bila je korištena uglavnom za delineaciju tumora od okoline, pri čemu je bila manje vrijedna od konvencionalnih MR snimaka (101,122,130). Međutim, prethodna su istraživanja DWI snimke analizirala bez rangiranja hiperintenziteta u smislu prisutnosti ili odsutnosti rezidualnog T2 kontrasta.

Ovisnost difuzijskih osobina o histološkom tipu tumora. Signal tumora na DWI snimkama visokog faktora b (1000 s/mm^2) neophodno je interpretirati zajedno s ADC mapom (96). Izraziti hiperintenzitet na DWI snimkama uglavnom je posljedica ograničene difuzije, a ne T2 kontrasta. Takva je procjena, međutim, subjektivna, te smo u našem istraživanju ispitali njezinu pouzdanost u procjeni ograničenja difuzije prilikom dijagnostike intrakranijskih tumora, uz istovremeno mjerenje pojavnog difuzijskog koeficijenta.

Pilocitični astrocitom i ependimom. Kvalitativnom analizom pilocitičnih astrocitoma nije bilo znakova ograničenja difuzije niti u jednog bolesnika, a u 50% tumora se radilo o minimalnom hiperintenzitetu na DWI snimkama zbog T2 kontrasta, dok je u ostalih signal bio izo- ili hipointenzivan. Svi su ependimomi imali znakove ograničene difuzije u odnosu na pilocitične astrocitome, s jasnim hiperintenzitetom na DWI snimkama kod 80% bolesnika.

Takva je vizualna procjena DWI snimaka potvrđena mjerenjem ADC-a, sa statistički značajno nižom vrijednosti ADC-a ependimoma u usporedbi s pilocitičnim astrocitomom. U odnosu na normalno tkivo, pilocitični astrocitom

imao je gotovo dvostruko viši ADC, a kod ependimoma ta razlika nije bila značajna. Raspon vrijednosti ADC-a oba tumora minimalno se preklapao, a ADC veći od $121,9 \times 10^{-5} \text{ mm}^2/\text{s}$ bio je prisutan samo kod pilocitičnog astrocitoma. Broj prethodnih istraživanja difuzije ovih tumora je ograničen. Prikazane vrijednosti ADC-a pilocitičnog astrocitoma i ependimoma u skladu su s pojedinim literaturnim podacima (149), dok su druga istraživanja pokazala viši ADC ependimoma (104) ili niži ADC pilocitičnih astrocitoma, nego kod naših bolesnika (150). Međutim, navedena su ranija istraživanja imala važne razlike; retrospektivni karakter, odsutnost izravne usporedbe ovih tipova tumora, te deblji sloj DWI snimke i jedno mjerenje ROI u tumoru (104) i/ili su provedena isključivo na pedijatrijskoj populaciji (149,150). U odnosu na normalno tkivo, pilocitični astrocitom u našem radu bio je znatno višeg ADC-a, dok je u ependimomu ADC bio blago povišen, bez statistički značajne razlike u usporedbi s normalnim tkivom.

Usporedbu smo proveli zbog teškog razlikovanja ovih tumora u slučajevima kad su solidne građe i smješteni u IV. komori. Radi se o tumorima različitog histološkog tipa i stupnja (8), što može objasniti značajnu razliku u difuzijskim osobinama. Pilocitični astrocitom (SZO stupnja I) ima klasični «bifazični obrazac» građe, s izmjenjujućim rjeđe građenim (vakuoliranim) dijelovima i gušćim područjima (151). Međutim, čak i relativno gušća područja su nisko ili umjereno celularna, s malenim jezgrama i mikrocističnom stromom (8,150). Ove osobine omogućavaju relativno slobodnu difuziju molekula vode, nasuprot ependimomu (SZO stupnja II), koji ima umjerenu gustoću stanica. Pri dijagnostici ovih tipova tumora u našem istraživanju su razina pojavnog difuzijskog koeficijenta i intenzitet signala na DWI snimkama bili pouzdan indikator histološkog tipa. ADC viši od $120 \times 10^{-5} \text{ mm}^2/\text{s}$ je ukazivao da se vrlo vjerojatno radi o pilocitičnom astrocitomu, a ADC između 80 i $120 \times 10^{-5} \text{ mm}^2/\text{s}$ bio je karakterističan za ependimom. Stoga, u slučajevima teškog razlikovanja ovih tumora morfološkim snimkama, možemo predložiti korištenje razine ADC-a od 120 (do 130) $\times 10^{-5} \text{ mm}^2/\text{s}$ kao granična razina difuzije iznad koje je

vjerojatnija dijagnoza pilocitičnog astrocitoma, a ispod te vrijednosti dijagnoza ependimoma.

Astrocitom II. stupnja, oligodendrogliom II. stupnja i DNET. Astrocitomi II. stupnja su u 25% bolesnika imali znakove ograničene difuzije s hiperintenzitetom na DWI snimkama, a kod ostalih su bili izointenzivni ili s rezidualnim T2 kontrastom, odnosno minimalnim hiperintenzitetom. Nasuprot tome, oligodendrogliomi su kod 80% bolesnika bili hiperintenzivni na DWI snimkama, kao znak ograničene difuzije, dok su svi disembrioplastični neuroepitelijalni tumori bili hipointenzivni, odnosno relativno neograničene difuzije vode u tumoru.

Mjerenje ADC-a bilo je u skladu s vizualnim nalazom DWI snimaka, te je u usporedbi ovih tumora pokazalo najnižu srednju vrijednost difuzijskog koeficijenta oligodendroglioma, $109,6 \times 10^{-5} \text{ mm}^2/\text{s}$, zatim astrocitoma, $131,1 \times 10^{-5} \text{ mm}^2/\text{s}$, a najviši ADC bio je u disembrioplastičnom neuroepitelijalnom tumoru, $187,8 \times 10^{-5} \text{ mm}^2/\text{s}$. Razlike difuzije su, kao i u usporedbi prethodnih tumora, uvjetovane ne samo razlikom histološkog tipa tumora, već i razlikom stupnja biološkog potencijala, s obzirom da je DNET I. stupnja, a druga dva tumora II. stupnja. Sva tri tumora imala su značajno viši ADC od normalnog kontralateralnog tkiva mozga. Samo jedno ranije istraživanje bavilo se procjenom difuzije disembrioplastičnog neuroepitelijalnog tumora, s nalazom višeg ADC-a nego kod bilo kojeg drugog neuroepitelijalnog tumora, te također bez preklapanja vrijednosti s radiomorfološki sličnim tumorima poput astrocitoma ili oligodendroglioma (104). Visok ADC može se objasniti postojanjem velikog volumena izvanstaničnog prostora i puno manjom gustoćom stanica nego u drugim intrakranijskim tumorima (8,32). Takav nalaz DNET-a s uniformnim hipointenzitetom na DWI snimkama i visokim ADC-om je tipičan. Prijeoperacijsko određivanje ADC-a, s nalazom iznad $150 \times 10^{-5} \text{ mm}^2/\text{s}$, može biti odlučujuća pretraga u postavljanju dijagnoze i razlikovanju od drugih glioma, s važnim utjecajem na opseg i način liječenja tumora, s obzirom da je pokazano da bolesnici s potpunom ili čak nepotpunom resekcijom DNET-a ne pokazuju kliničke ili radiološke znakove rekurentnog tumora (33,152).

Najniža vrijednost pojavnog difuzijskog koeficijenta u ovoj skupini tumora izmjerena je kod oligodendroglioma, međutim, razlika astrocitoma i oligodendroglioma nije bila statistički značajna, sa širokim područjem preklapanja vrijednosti, između razine $108,3$ i $146 \times 10^{-5} \text{ mm}^2/\text{s}$. Relativno je velik broj istraživanja poduzet u svrhu određivanja ADC-a glioma (101,102,105,107,126), međutim, nekolicina s izravnom usporedbom astrocitoma i oligodendroglioma II. stupnja bila je nesuglasnih rezultata. U istraživanju Tozera i sur. (153), oligodendrogliomi su imali značajno niži ADC od astrocitoma, s točnim određivanjem tipa tumora u 83% bolesnika, a druga istraživanja nisu našla značajnu razliku difuzije u ovim tumorima (104,126). Astrocitomi su imali viši ADC nego u našem istraživanju (104), ili su bili usporedivih vrijednosti (107). Astroцитom II. stupnja je umjereno celularan tumor s bipolarnim ili zvjezdastim stanicama, što je vjerojatno objašnjenje za nesignifikantno višu prosječnu i minimalnu vrijednost ADC-a od oligodendroglioma. Točna dijagnoza oligodendroglioma neinvazivnim putem vrlo je važno pitanje u neuroonkologiji, jer su odgovor na liječenje i ukupna stopa preživljenja značajno bolji nego kod drugih glioma, a kao marker kemosenzitivnosti nedavno je identificiran gubitak kromosoma 1p i 19q (18,122). Ovi su tumori visoko celularni (8), zbog čega se može očekivati nizak ADC, međutim kalcifikacije i krvarenje mogu pridonijeti heterogenosti MR signala (154). Temeljem tih osobina može se objasniti niža srednja vrijednost i najniži izmjeren ADC oligodendroglioma u odnosu na astroцитom istog stupnja, dok je heterogenost signala koja utječe na izvorne difuzijske snimke vjerojatan uzrok širokog raspona difuzijskog koeficijenta na ADC mapama, bez statistički značajne razlike između navedena dva tipa tumora. Najniža izmjerena vrijednost ADC-a bi, međutim, mogla biti pokazatelj histološkog tipa i stupnja tumora, kao vrijednost koja odgovara najcelularnijem dijelu tumora, imajući u vidu da se histološki stupanj heterogenog tumora temelji na nalazu područja najvećeg stupnja. Prema tom kriteriju i rezultatima ovog istraživanja, najniži ADC tumora manji od $100 \times 10^{-5} \text{ mm}^2/\text{s}$ bio bi pokazatelj da se radi o oligodendrogliomu, dok bi iznad tog praga najniže vrijednosti bila vjerojatna dijagnoza astrocitoma II. stupnja. Nejasne razlike difuzijskih osobina

astrocitoma i oligodendroglioma dijelom odražavaju nesuglasice u klasifikaciji ovih tumora, s obzirom da posljednjih godina značajno raste incidencija oligodendroglioma na račun incidencije astrocitoma u znanstvenim publikacijama, što sugerira da se neke tumore, ranije klasificirane kao astrocitome, sada označava oligodendrogliomima ili miješanim oligoastrocitomima (18,155,156,157). Reproducibilnost razlikovanja astrocitnih i oligodendroglijalnih tumora unutar i između različitih promatrača je često niska (155,156,157,158), uz ne sasvim jasne markere staničnih loza (159).

Glioblastom i metastatski karcinom. Dijagnostička dilema između metastaza i glioblastoma pri konvencionalnom MR pregledu postoji vrlo rijetko ukoliko se radi o multiplim lezijama bolesnika s poznatim primarnim zloćudnim tumorom. Međutim, razlikovanje solitarne metastaze od glioblastoma kada nije poznat primarni tumor, može radiološki biti vrlo teško, a pristup liječenju i praćenju bolesnika između ova dva patološka stanja je različit. Ranijim istraživanjem T1 i T2 relaksacijskog vremena glioma i metastatskih tumora također ih se nije moglo razlikovati (160).

Kvalitativnom procjenom DWI snimaka ispitivanih bolesnika glioblastomi su bili karakteristično heterogeni. Hiperintenzitet kao posljedica ograničene difuzije u tumoru bio je prisutan kod 64% bolesnika, jasni ili minimalni hiperintenzitet zbog T2 učinka kod 20%, a izointenzitet i hipointenzitet u po 8% bolesnika. Usprkos najvećem broju hiperintenzivnih tumora, signal je bio raznolik između, kao i unutar pojedinih glioblastoma. Na temelju ovog kriterija nije bilo moguće odrediti radi li se o glioblastomu ili metastatskom karcinomu, kod kojeg su također najbrojniji bili hiperintenzivni ili minimalno hiperintenzivni tumori s ograničenjem difuzije, u 48% bolesnika; u 36% su bili izointenzivni, a u 16% bolesnika hipointenzivni prema normalnom tkivu. Opisano je da histološke osobine metastatskih tumora mozga utječu na intenzitet signala na MR pregledu (161,162), te da njihove komponente, odnosno solidni tumor, nekroza, krvarenje i cista imaju različiti signal. Također se nalaze različiti intenziteti signala na DWI snimkama (100,119,163).

Pri pokušaju razlikovanja glioblastoma i metastaza u našem istraživanju vizualna procjena bila je bez uspjeha, prvenstveno zbog heterogenosti tumora i izmjenjivanja dijelova sa stvarnim poremećajem difuzije s dijelovima povišenog signala zbog T2 učinka snimaka.

Kvantifikacijom difuzije mjerenjem ADC-a nije nađena značajna razlika između glioblastoma i metastatskog karcinoma, a oba su tipa tumora imala značajno višu razinu difuzije od normalnog tkiva. Međutim, najniža prosječna razina ADC-a glioblastoma je iznosila $44,9 \times 10^{-5} \text{ mm}^2/\text{s}$ u odnosu na $66 \times 10^{-5} \text{ mm}^2/\text{s}$ kod metastatskog karcinoma. Bliske vrijednosti ADC-a glioblastoma i metastaza primijećene su u istraživanju Yamasakija i sur. (104), s usporedivim prosječnim vrijednostima i brojem bolesnika, a suprotno tome, Krabbe i sur. (133) našli su značajno niži ADC glioblastoma nego metastaza, u istraživanju na relativno malom uzorku. Prosječne opisane vrijednosti ADC-a glioblastoma u literaturi su $114 \times 10^{-5} \text{ mm}^2/\text{s}$ (119), $120 \times 10^{-5} \text{ mm}^2/\text{s}$ (106) i $82 \times 10^{-5} \text{ mm}^2/\text{s}$ (107), te $80 \times 10^{-5} \text{ mm}^2/\text{s}$ (105), a u istraživanju Calli i sur. (164) izmjeren je najniži intratumorski ADC od $92 \times 10^{-5} \text{ mm}^2/\text{s}$, uz pažljivo isključivanje cističnih/nekrotičnih dijelova tumora. Opisane prosječne razine ADC-a metastatskih tumora u ranijim istraživanjima iznose $120 - 273 \times 10^{-5} \text{ mm}^2/\text{s}$ (133), $80 - 124 \times 10^{-5} \text{ mm}^2/\text{s}$ (119), $79 \times 10^{-5} \text{ mm}^2/\text{s}$ (107), dok je mjerenjem najniže razine difuzijskog koeficijenta nađen ADC od $68 \times 10^{-5} \text{ mm}^2/\text{s}$ (164), što odgovara našem rezultatu najnižeg ADC-a metastaza. Niti jedna od spomenutih studija, iako uz korištenje različitih DWI sekvenci (spin echo EPI, te linijsko skeniranje), kao i minimalno različitih protokola i metoda mjerenja, također nije našla značajne razlike između ADC-a glioblastoma i metastatskih tumora. Međutim, studija izvedena na 3T MR uređaju našla je značajnu razliku najnižeg ADC-a glioblastoma i metastaza, sa relativno visokim ADC-om metastaza od $187 \times 10^{-5} \text{ mm}^2/\text{s}$ u odnosu na prethodne i našu studiju (134). Nalaz je objašnjen većim staničnim i izvanstaničnim frakcijama vode u metastazama nego u glioblastomu. Tkivo glioblastoma sastoji se od slabo diferenciranih pleomorfnih astrocitnih stanica i fokusa nekroze okruženih malenim fuziformnim gliomskim stanicama (pseudopalisadni obrazac) (8,18), s različitim udjelom intersticijskog edema.

Njihova raznolika građa, područja mikronekroze i edema vjerojatni su uzroci širine raspona pojavnog difuzijskog koeficijenta glioblastoma, odnosno najviših izmjerenih razina ADC-a, koje su se kretale do $156,8 \times 10^{-5} \text{ mm}^2/\text{s}$. Usprkos izbjegavanju mjerenja ADC-a u nekrotičnim dijelovima, prostorna rezolucija snimaka (debljine sloja 5 mm) vjerojatno nije dovoljna za njihovo potpuno isključenje iz analize, osobito uzevši u obzir mogućnost prolaza molekula gadolinijevog kontrastnog sredstva i u nekrotična područja. Najniže su razine ADC-a, s druge strane, prvenstveno posljedica visokocelularnih komponenti tumora, s ograničenjem izvanstaničnog prostora u kojem difundiraju molekule vode. Drugi je mogući uzrok niskog ADC-a relativno snižena razina hidrofilnih glikozaminoglikana u izvanstaničnom prostoru (121). Razina difuzije u metastatskim tumorima bila je užeg raspona, kao izraz manje, iako prisutne inhomogenosti tumora u odnosu na glioblastome.

Na temelju ovih rezultata, razlikovanje glioblastoma, kao i metastatskih tumora od normalnog tkiva mozga moguće je ADC mapama, sa značajnom razlikom pojavnog difuzijskog koeficijenta. Pomoću prosječne vrijednosti ADC-a nije bilo moguće razlikovati ova dva tipa tumora. Pretpostavljamo da je bitno viši minimalni ADC metastaza od glioblastoma posljedica njihove relativno manje gustoće stanica, što može biti metoda njihovog razlikovanja u slučaju dijagnostičke dileme. Pritom je potrebno pažljivo uzorkovanje na ADC mapama, kao i primjena u ciljanim slučajevima, uz neophodne parametre konvencionalnog MR pregleda i kliničke podatke.

Meningeom i Schwannom. Pri tipičnim radiomorfološkim slikama i intrakranijskim lokacijama, ovi tumori se lako razlikuju, ali pri smještaju u pontocerebelarnom kutu ili kavernožnom sinusu dijagnoza nije uvijek jasna, a u obzir dolaze i druge, neneoplastične lezije (165,166). Rub tumora i stupanj edema u nekim slučajevima meningeoma mogu izazvati zamjenu s agresivnijim tipovima tumora (167,168).

Vizualnim pregledom DWI snimaka meningeoma dominirao je rezidualni T2 kontrast tumora, s minimalnim hiperintenzitetom u dvije trećine bolesnika. Kod

nešto manje od jedne trećine tumor je bio izointenzivan, a kod 2 bolesnika hiperintenzivan. Schwannomi su bili bliskih karakteristika, s minimalnim hiperintenzitetom i T2 kontrastom kod polovice, a izointenzitetom kod druge polovice bolesnika, bez kvalitativnih znakova ograničenja difuzije. Ovakav DWI obrazac signala tumora je upućivao na umjereno do nisko-celularne tumore, bez karakterističnog signala koji bi omogućio razlikovanje meningeoma i Schwannoma.

Kvantitativnom procjenom nađena je statistički značajna razlika tumora i normalnog tkiva kod oba histološka tipa, na temelju koje su se jasno mogli odvojiti od okoline. Pojavni difuzijski koeficijent meningeoma i Schwannoma bio je različit, s visokom razinom statističke značajnosti ($p < 0,0001$). Rasponi vrijednosti ADC-a nisu se preklapali. Nekoliko dosadašnjih istraživanja na ograničenom broju bolesnika ispitivalo je difuziju u meningeomima i Schwannomima, s varijacijama prosječnih vrijednosti i raspona ADC-a tumora (104,169), a Yamasaki i sur. (104) izravno su usporedili ove tumore i našli značajno veći ADC-a Schwannoma. Raspon ADC-a meningeoma u našem istraživanju bio je uzak, što je najizraženije od svih ispitivanih tipova tumora, s obzirom na broj bolesnika s meningeomom, za razliku od literaturnih podataka (104,107,170,171). Uzak raspon najvjerojatnije odražava homogenu građu meningeoma, s obzirom da nije bilo prethodnog odabira sličnih tumora ili drugih čimbenika koji bi utjecali na rezultat, poput ekspanzivnog učinka u područjima mjerenja. Ovakav nalaz može biti važan u prijeoperacijskoj procjeni meningeoma, s većom vjerojatnošću postavljanja točne dijagnoze, odnosno razlikovanja od Schwannoma, ali i metastaza ili anaplastičnog meningeoma. U usporedbi meningeoma i Schwannoma radilo se o tumorima istog stupnja biološke aktivnosti (I. stupanj, SZO). Značajno veća razina difuzije unutar Schwannoma prvenstveno je odraz manje stanične gustoće. Duguljaste Schwannove stanice doprinose većem stupnju difuzije nego što je slučaj u meningeomu, a u većim Schwannomima postoji predominacija rijetko građenih i cističnih područja Antoni tipa B s istim učinkom (172,173,174).

Pomoću ADC-a može se s visokom vjerojatnošću razlikovati meningeom i Schwannom, u slučaju dileme na konvencionalnim MR snimkama, te se kao prag vrijednosti ADC-a, iznad kojeg je vjerojatna dijagnoza Schwannoma, a ispod koje se vjerojatnije radi o meningeomu, može koristiti $105 \times 10^{-5} \text{ mm}^2/\text{s}$. Nije bilo preklapanja razine ADC-a, a uzak raspon izmjerenih vrijednosti ADC-a meningeoma u ispitivanih bolesnika čini ovu tehniku klinički robusnom i olakšava njezinu primjenu.

Difuzijske osobine različitih stupnjeva tumora istog histološkog tipa: Astrocitomi različitog stupnja. Stupanj biološkog potencijala astrocitoma određuje se na temelju histoloških osobina: gustoće stanica, pleomorfizma, anaplazije, atipije jezgara, broja mitozâ, te endotelne proliferacije i nekroze (8). Pilocitični astrocitom ima najveću pojavnost u djece, a njegov smještaj i radiološka slika su relativno specifični u odnosu na astrocitome II. - IV. stupnja (2,70). Nasuprot tome, astrocitomi II. stupnja mogu imati poremećenu krvno-moždanu barijeru, ekspanzivni učinak i peritumorski edem te ih se može zamijeniti s astrocitomima visokog stupnja na konvencionalnim snimkama magnetne rezonancije (71).

Na difuzijski mjerenim snimkama većine ispitivanih bolesnika astrocitomi II. stupnja nisu bili hiperintenzivni, već je prevladavao izointenzitet ili minimalni hiperintenzitet, odnosno nisu imali znakove ograničenja difuzije. Poremećaj difuzije nije dominirao niti na DWI snimkama astrocitoma III. stupnja, za razliku od glioblastoma, gdje je kod većine (64%), usprkos heterogenosti, bio prisutan jasan hiperintenzitet, barem u pojedinim dijelovima tumora. Vizualna procjena DWI snimaka u ovoj usporedbi imala je ograničenu vrijednost, omogućavajući tek djelomično diferenciranje glioblastoma od astrocitoma II. i III. stupnja.

Pojavni difuzijski koeficijent astrocitoma II. stupnja bio je statistički značajno veće prosječne vrijednosti od tumora visokog stupnja, s većom razinom značajnosti razlike prema glioblastomu, omogućavajući razlikovanje navedenih tumora niskog od tumora visokog stupnja. Astrocitom III. stupnja imao je viši ADC od glioblastoma, međutim bez statističke značajnosti.

Razine ADC-a astrocitoma u literaturi variraju (105,106,107,119,175), ovisno o parcijalnom volumnom učinku, kao i vrsti MR sekvence, njezinoj debljini sloja i metodi, s nižim vrijednostima pri mjerenju isključivo solidnih dijelova tumora i ciljanom uzimanju najniže izmjerene vrijednosti u analizu (107,165). Više studija pokazalo je korisnost ADC-a u razlikovanju glioma niskog i visokog stupnja (105,106,107,126,176); s druge strane, razlike između astrocitoma III. stupnja i glioblastoma bile su značajne u nekim studijama (105,176) dok druge nisu podržale takav nalaz (147,175). Ovi nesuglasni nalazi nisu posljedica analize prosječnih ili najnižih vrijednosti ADC-a, s obzirom da su nesuglasja prisutna i među studijama s istom metodom analize, odnosno metodom minimalnog ADC-a (120,161,163). Svim je istraživanjima zajedničko da su postojala opsežna preklapanja raspona ADC-a, minimalnog ili prosječnog, te se samo na temelju tog nalaza nije moglo razlikovati tumore. U korelaciji prognoze tijeka bolesti i ADC-a tumora pokazano je da prag vrijednosti minimalnog ADC-a od $90 \times 10^{-5} \text{ mm}^2/\text{s}$ pruža visoku osjetljivost i specifičnost za prognozu (176). Skupina bolesnika s višim minimalnim ADC-om od praga imala je značajno bolju prognozu.

S obzirom na navedeni ukupno najniži izmjereni ADC u ovom istraživanju, dodatno smo usporedili najniže vrijednosti ADC-a svih astrocitoma II. - IV. stupnja, s ponovno značajno višim ADC-om astrocitoma niskog stupnja od glioblastoma. Razlike anaplastičnog astrocitoma i glioblastoma nisu niti u ovoj usporedbi bile značajne, kao niti razlike astrocitoma II. i III. stupnja.

Uzimanjem u obzir raspona ADC-a, u individualnim slučajevima kvantifikacija difuzije ima ograničenu vrijednost jer se raspon koeficijenata astrocitoma različitog stupnja preklapa. Brojčane vrijednosti ADC-a između 108,3 i $133 \times 10^{-5} \text{ mm}^2/\text{s}$ zajedničke su za sva tri stupnja. Međutim, ukoliko se kao reprezentativna uzme najniža izmjerena vrijednost pojavnog difuzijskog koeficijenta, tada je najniža, $44,9 \times 10^{-5} \text{ mm}^2/\text{s}$ izmjerena u glioblastomu, $69,1 \times 10^{-5} \text{ mm}^2/\text{s}$ u astrocitomu III. stupnja, a $108,3 \times 10^{-5} \text{ mm}^2/\text{s}$ u astrocitomu II. stupnja. Taj podatak, zajedno s prosječnim ADC-om, omogućavao je veću vjerojatnost u određivanju stupnja tumora.

U ovoj usporedbi unutar istog tipa tumora, možemo pretpostaviti da difuzija ovisi o gustoći stanica, sastavu izvanstaničnog prostora i mikroskopskoj nekrozi. S druge strane, glioblastom je izrazito heterogen tumor, koji čini kraj spektra astrocitnih tumora, međutim, može sadržavati i oligodendroglijalnu komponentu, te nije uvijek jednostavno protumačiti njegovu razinu ADC-a. Te su razine također širokog raspona, što najvjerojatnije reflektira navedenu histološku raznolikost, gdje su dijelovi tumora koji su na konvencionalnim snimkama ocijenjeni kao solidni pomiješani s područjima intersticijskog edema i mikroskopske nekroze. Također je vjerojatno neujednačen sastav izvanstaničnog matriksa unutar glioblastoma, s variranjem razine hidrofilnih glikozaminoglikana, odnosno hijaluronana. Time varira viskoznost izvanstaničnog prostora. Međutim, teško je odvojiti utjecaj gustoće stanica od utjecaja viskoznosti na difuziju, s obzirom da veća gustoća stanica uzrokuje manji volumen izvanstaničnog prostora, a time, naravno, manju količinu hijaluronana. Osim gustoće stanica, veličina stanica također smanjuje izvanstanični prostor, a na ADC mogu utjecati i gustoća kapilarne mreže, mikrokalifikacije i mikrokrvarenja, sve u smislu prividnog ili stvarnog smanjenja ADC-a. Ne-neoplastične stanice poput fibroblasta i upalnih stanica proizvode čimbenike rasta, citokine i proteolitičke molekule koje podržavaju rast tumora i remodeliraju izvanstanični matriks. Geni koji kodiraju proteine izvanstaničnog matriksa su različito izraženi u tumorima loše i dobre prognoze, stoga mikrookoliš djeluje na ključna svojstva tumora, poput održanja, migracije, diferencijacije, plasticiteta i izbjegavanja imunološkog sustava te rezistencije na liječenje (177). Osim hijaluronana, moguć je i utjecaj heparan sulfata i dermatan sulfata, gdje svakako postoji potreba za daljnjim istraživanjima (121). Svi spomenuti čimbenici, a gustoća stanica na prvom mjestu, najvjerojatniji su uzrok mogućnosti razlikovanja astrocitoma II. stupnja od viših stupnjeva pomoću njihove relativno visoke difuzije. Anaplastični astrocitom i glioblastom su vrlo bliskih difuzijskih osobina, bez mogućnosti razlikovanja, pretpostavljamo zbog nedostatnih histoloških razlika koje bi bile u dosegu magnetne rezonancije, odnosno zbog izražene heterogenosti tumora. Njihova

radiomorfološka svojstva, kao i prikaz difuzijskim tehnikama u skladu su s njihovim sličnim i vrlo nepovoljnim tijekom bolesti.

Difuzijske osobine peritumorskog tkiva: *Astrocitomi visokog stupnja i metastatski karcinom.*

Terapijski pristup i prognoza glijalnih tumora ovise, između ostaloga, o točnom određivanju granica tumora (178,179), s obzirom da ovaj podatak omogućuje planiranje stereotaksijske biopsije, kirurške resekcije i određivanje ciljnog volumena tkiva za radioterapiju. Uobičajene slikovne tehnike, poput magnetne rezonancije i kompjuterizirane tomografije imaju ograničenu osjetljivost i specifičnost u definiranju tumorske infiltracije okoline (178,180). Neuropatološka istraživanja pokazala su prisutnost tumorskih stanica izvan vanjskog ruba peritumorskog područja, kako je ono prikazano na T2 m.s. i postkontrastnim T1 m.s., a nalazi MR spektroskopije pokazali su metaboličke poremećaje koji upućuju na tumorsku infiltraciju do 2 cm izvan rubova hiperintenziteta na T2 m.s (181). Određivanjem ADC-a se, prema dosadašnjim podacima, može razlikovati tumor od nekroze/ciste ili normalnog okolnog tkiva (102,130), ali podaci o razdvajanju tumora od vazogenog edema su kontroverzni (106,133,134,182). Prosječna difuzivnost je pojačana, a frakcionalna anizotropija područja peritumorskog hiperintenziteta na T2 m.s. smanjena u odnosu na bijelu tvar normalnog MR signala, što se najbolje može objasniti povećanom količinom izvanstanične vode u hiperintenzivnim područjima (132). Veći ADC peritumorskih područja metastaza u odnosu na one zloćudnih glioma objašnjen je većom produkcijom tekućine od strane metastaza zbog propusnijih kapilara, te je sugerirana mogućnost određivanja ruba infiltracije (130,145,182). Osobit problem u određivanju granica tumora i razlikovanju od vazogenog edema i normalnog tkiva je izuzetna prostorna heterogenost zloćudnih astrocitoma, odnosno glioblastoma, te su opisani obrasci MR prikaza tumora, edema, tumora/edema u područjima oko imbibicije tumora, kao i obrazac prikaza infiltriranog tkiva u naizgled normalnim područjima (183). S histološkog gledišta, područja promijenjenog signala izvan postkontrastno imbibiranih rubova astrocitoma visokog stupnja predstavljaju različitu kombinaciju vazogenog edema i infiltrativnih tumorskih stanica (129,184). Moguće je da predominacija tumorskih

stanica smanjuje ADC zbog naglašene celularnosti. Ako je edem izražen, povećanje volumena intersticijske vode omogućava relativno slobodnu difuziju, dok u slučaju kombinacije tumorskih stanica i edema, tkivna voda vjerojatno smanjuje gustoću stanica tumora rezultirajući intermedijarnom razinom ADC-a u odnosu na onu u «čistom» tumoru. Za razliku od zloćudnih astrocitoma, gdje peritumorska područja sadrže stanice tumora koje infiltriraju tkivo duž perivaskularnih prostora, u slučaju metastatskih tumora područja izvan postkontrastne imbibicije predstavljaju isključivo vazogeni edem jer ne sadrže tumorske stanice (180).

Prema našim saznanjima, prethodna istraživanja nisu se bavila kvalitativnom procjenom intenziteta signala peritumorskih područja na difuzijskim mjenim snimkama. U skupini zloćudnih astrocitoma, od 41 bolesnika peritumorski signal je bio značajno patološki promijenjen kod 35, a od tog broja tek je kod 5, odnosno 14% bolesnika peritumorsko područje bilo hipointenzivno, kao znak relativno neograničene difuzije. Za razliku od toga, peritumorski hipointenzitet bio je prisutan uz 52% metastatskih tumora s peritumorskim hiperintenzitetom na T2 m.s. Kod ostalih bolesnika, podjednaki su udjelom bili zastupljeni ostali obrasci signala, odnosno izo- ili hiperintenzitet, što smanjuje mogućnost pouzdanog karakteriziranja peritumorskih područja ovom metodom. Bez obzira na to, peritumorski hipointenzitet na DWI snimkama bio je 3,7 puta učestaliji u slučaju metastaza nego zloćudnih astrocitoma, što dijelom može pomoći u razlikovanju ovih tumora, kao i u procjeni infiltracije tumorske okoline. Mjerenjem ADC-a bilo je moguće razlikovati peritumorsko tkivo od tkiva normalnog intenziteta signala na konvencionalnim snimkama kod sva tri tipa tumora. Također je postojala visoko značajna razlika između peritumorskog ADC-a metastatskih tumora i ADC-a oba stupnja zloćudnih glioma, koji međusobno nisu bili značajno različitog ADC-a. Smatramo da takva razlika peritumorskog ADC-a astrocitoma i metastaza predstavlja razliku između tumorske infiltracije i vazogenog edema. Ovi rezultati pokazuju osjetljivost difuzijskih metoda na razliku između infiltracije i vazogenog edema, koju nije moguće utvrditi konvencionalnim snimkama, te su u skladu s nalazom stanica

glioblastoma i izvan područja postkontrastne imbibicije. Najniži peritumorski ADC metastaza iznosio je $119,4 \times 10^{-5} \text{ mm}^2/\text{s}$, pa se može pretpostaviti da ta vrijednost, dakle oko $120 \times 10^{-5} \text{ mm}^2/\text{s}$, označava prag ispod kojeg se vjerojatno radi o tkivu infiltriranom stanicama tumora. Međutim, prema razinama ADC-a između $119,4$ i $191,2 \times 10^{-5} \text{ mm}^2/\text{s}$ nije moguće odrediti radi li se o tumorskoj infiltraciji, vazogenom edemu ili o kombinaciji oba entiteta, s obzirom da je navedeni raspon ADC-a bio prisutan kod metastatskih tumora, kao i kod glioblastoma. Također je moguće da je rezultat dijelom posljedica različite propusnosti krvno-moždane barijere između ovih različitih tumora, te da razina ADC-a $119 \times 10^{-5} \text{ mm}^2/\text{s}$ kod metastaza nema isto značenje kod glioblastoma. Nadalje, uska peritumorska zona sniženog pojavnog difuzijskog koeficijenta može odgovarati citotoksičnom edemu kao izrazu ishemije zbog pritiska tumora na okolinu. U skladu s time je u nekolicini istraživanja opisano sniženje relativnog moždanog volumena krvi (engl. rCBV - *relative cerebral blood volume*) (134), objašnjeno smanjenjem protoka krvi u edematoznom tkivu zbog lokalne kompresije mikrocirkulacije ekstravazatom tekućine, dokazanom i na istraživanju na životinjskom modelu (185). Ovakav je nalaz izraženiji uz metastaze, dok je oko glioblastoma postojao blago povišen rCBV, pretpostavljeno zbog hipervaskularizacije tumora (134,183).

Na temelju toga, eventualna klinička je primjena kvantifikacije ADC-a za određivanje ruba infiltrativnih tumora relativno kompleksna. Naš rezultat proistekao je iz mjerenja ADC-a unutar 1 cm od tumora, u skladu s definicijom tumora navedenom pod **3.2.2**, kao hiperintenzivnog područja na T2 m.s. sa ili bez PI i s ekspanzivnim učinkom. Stoga smo izvršili dodatno mjerenje pojavnog difuzijskog koeficijenta glioblastoma i metastaza postavljanjem ROI-a unutar 2 cm udaljenosti od tumora, s pretpostavkom da će značajna razlika tog mjerenja od onog unutar 1 cm od ruba tumora, s usporedbom između metastaza i glioblastoma, dati informaciju o širini infiltracije. Anaplastični astrocitom nije uključen u ovu usporedbu zbog mogućnosti da je manja pouzdanost i jednostavnost mjerenja kod anaplastičnog astrocitoma, nego kod glioblastoma, gdje je jasnije definirano i odvojeno područje postkontrastne imbibicije od

hiperintenziteta na T2 m.s. ADC peritumorskog tkiva glioblastoma izmjenenog unutar 1 cm od ruba tumora bio je značajno manji od ADC-a unutar 2 cm od tumora, što može odgovarati većoj gustoći tumorskog infiltrata u neposrednoj okolici područja imbibicije. S obzirom da je ADC tog perifernijeg područja T2 hiperintenziteta veći od onog bližeg tumoru, vjerujemo da su mjerenja točno izvedena i da nisu obuhvatila prijelaz prema normalnom tkivu, gdje je ADC značajno niži. Na 2 cm udaljenosti od imbibicije glioblastoma vjerojatno su prisutni i tumorski infiltrat i vazogeni edem (129,184,186), međutim nije moguće reći koja razina ADC-a odgovara dominaciji infiltrata ili edema. Manja difuzija tih perifernih peritumorskih područja glioblastoma u odnosu na one kod metastatskih tumora odgovara toj pretpostavci, ali je ova razlika bila ispod razine statističke značajnosti, što nije neočekivano s obzirom na različiti stupanj infiltracije, odnosno proširenosti pojedinih glioblastoma u usporedbi. Kod metastatskih tumora, razina difuzije vode u peritumorskim područjima na ove dvije udaljenosti od područja imbibicije nije bila značajno različita, što odgovara pretpostavci jednakomjernog vazogenog edema, bez rubne infiltracije tumora. S time je u skladu i značajno veći ADC unutar 1 cm od imbibiranog tumora nego kod glioblastoma, što potvrđuje da stanice metastatskih tumora nisu prisutne izvan područja imbibicije, odnosno tkiva s poremećenom krvno-moždanom barijerom. Brojčana vrijednost pojavnog difuzijskog koeficijenta iznad $160 \times 10^{-5} \text{ mm}^2/\text{s}$ koja je bila prisutna u peritumorskim područjima metastaza u našoj usporedbi vjerojatno odgovara vazogenom edemu bez tumorskih stanica, odnosno bez njihove prisutnosti u gustom smještaju koji bi ograničavao difuziju. Takva je prosječna razina difuzije bila jednakomjerno prisutna na različitim udaljenostima od metastatskih tumora. Između ranije navedenog ADC-a od oko $120 \times 10^{-5} \text{ mm}^2/\text{s}$ i poslijednjeg, $160 \times 10^{-5} \text{ mm}^2/\text{s}$, moguće je da se radi o kombinaciji infiltracije i edema, bez mogućnosti preciznijeg razgraničenja na temelju naših rezultata.

Osim za razlikovanje edema od tumorskog infiltrata, manji peritumorski ADC zloćudnih astrocitnih tumora od peritumorskog ADC-a metastatskih tumora

u određenim se slučajevima može upotrijebiti za razlikovanje ovih tipova tumora, što nije bilo moguće usporedbom intratumorskih difuzijskih svojstava.

Anaplastični astrocitomi su imali manji ADC peritumorskih područja od glioblastoma, iako razlika nije bila značajna. To je relativno neočekivano, imajući na umu njihov niži stupanj biološkog potencijala koji navodi na pretpostavku da je peritumorska infiltracija tumora III. stupnja manjeg opsega i gustoće stanica nego kod tumora IV. stupnja. Vjerojatno je objašnjenje u histološkoj heterogenosti glioblastoma multiforme s područjima gusto smještenih stanica izmiješanih s područjima nekroze, endotelne proliferacije i intersticijskog edema, čime je razina difuzije u središtu tumora i u peritumorskom području varijabilna. Tome odgovara i širi raspon izmjerenih vrijednosti ADC-a nego kod anaplastičnog astrocitoma, te je glioblastom imao nižu minimalnu i višu maksimalnu peritumorsku vrijednost ADC-a nego anaplastični astrocitom. Na temelju peritumorskog ADC-a nije bilo moguće reći o kojem se stupnju tumora radi, iako je najniža vrijednost ispod $80\text{--}85 \times 10^{-5} \text{ mm}^2/\text{s}$ bila prisutna samo uz glioblastom.

Tumorski i peritumorski ADC glioblastoma i metastatskih tumora u ovom istraživanju je djelomično u skladu s literaturnim podacima (133,134), uz također širok raspon, iako s nešto nižim razinama kod naših bolesnika. Moguće je da su razlike između studija posljedica akvizicije difuzijski mjerenih snimaka i metoda mjerenja, s obzirom da su neki autori proveli istraživanje na MR uređaju snage 3T (134), ili je korištena druga tehnika snimke (130), snimke debljeg sloja, s nižim b faktorom, a mjerenje nije bilo ograničeno samo na solidne dijelove tumora (133), što može proizvesti višu vrijednost difuzijskog koeficijenta zbog uključenja područja ciste/nekroze. Iako u nekim slučajevima male, ove razlike apsolutnih vrijednosti ADC-a u literaturi upućuju na moguću djelomičnu ovisnost rezultata o tehnologiji i metodama, pa je možda potrebno razmotriti treba li svaka ustanova analizirati vlastite rezultate i na temelju toga donijeti relevantne pragove ADC-a za određivanje osobina intrakranijskih tumora.

Ograničenje ovog istraživanja je nedostatak izravne korelacije s histopatološkim nalazom na mjestima mjerenja područja interesa (ROI), što je

teško provesti zbog velikog broja istraživanih voksela, te time i potrebe za velikim brojem biopsija. Vokseli i uzorci biopsije imaju različitu prostornu rezoluciju, što može smanjiti točnost korelacije.

6. ZAKLJUČCI

Istražili smo vrijednost difuzijski mjerenih snimaka i mapa pojavnog difuzijskog koeficijenta u prikazu osobina intrakranijskih tumora i peritumorskog moždanog tkiva, u kombinaciji s konvencionalnim snimkama magnetne rezonancije. Na temelju podataka i rezultata možemo donijeti specifične zaključke:

1. Procjenom difuzijski mjerenih snimaka i mapa pojavnog difuzijskog koeficijenta mogu se naći diferencijalno dijagnostički važne razlike između pojedinih ispitivanih tipova tumora.

Pilocitični astroцитom ima značajno veći intratumorski ADC od **ependimoma**, te ADC veći od $120 \times 10^{-5} \text{ mm}^2/\text{s}$ ukazuje da se vrlo vjerojatno radi o pilocitičnom astroцитomu. Pri kvalitativnoj procjeni DWI snimaka jasni se hiperintenzitet nalazi u većini ependimoma, a nije prisutan unutar pilocitičnog astroцитoma.

U usporedbi **astroцитoma II. stupnja, oligodendroglioma II. stupnja i disembrioplastičnog neuroepitelijskog tumora**, visoki ADC, iznad $150 \times 10^{-5} \text{ mm}^2/\text{s}$, s razmjernom sigurnošću upućuje na dijagnozu DNET-a, s obzirom da je raspon ADC-a preostala dva tipa tumora u usporedbi bio ispod te razine. Astroцитom II. stupnja i oligodendrogliom II. stupnja ne mogu se pouzdano razlikovati na temelju ADC mapa. U ograničenom broju slučajeva, najniži ADC može imati vrijednost u diferencijalnoj dijagnozi, pa ako je manji od 100 (do 108) $\times 10^{-5} \text{ mm}^2/\text{s}$ može upućivati na oligodendrogliom. Kvalitativnom procjenom DWI snimaka može se relativno pouzdano postaviti dijagnoza DNET-a s obzirom na hipointenzitet svih tumora ovog tipa u usporedbi, za razliku od astroцитoma i oligodendroglioma.

Multiformni glioblastom i solitarni **metastatski karcinom** nisu se razlikovali prosječnim vrijednostima ADC-a, iako minimalna izmjerena vrijednost ADC-a ispod $66 \times 10^{-5} \text{ mm}^2/\text{s}$ upućuje na glioblastom. Glioblastom i solitarni metastatski karcinom mogu se razlikovati na temelju njihovog peritumorskog ADC-a, te peritumorski ADC veći od $160 \times 10^{-5} \text{ mm}^2/\text{s}$ odgovara metastazi, a

manji od $120 \times 10^{-5} \text{ mm}^2/\text{s}$ glioblastomu. Dakle, njihovo je razlikovanje, u određenom broju slučajeva, moguće **kombinacijom mjerenja intratumorskog i peritumorskog ADC-a**.

Usporedbom ADC-a **meningeoma** i **Schwannoma** moglo ih se u svim slučajevima razlikovati na temelju značajno nižeg ADC-a meningeoma, s uskim rasponom vrijednosti i bez preklapanja s rasponom ADC-a Schwannoma. Prag vrijednosti ADC-a za razlikovanje ovih tumora bio je $105 \times 10^{-5} \text{ mm}^2/\text{s}$.

2. Određivanje stupnja biološkog potencijala tumora na modelu astrocitnih tumora II. - IV. stupnja djelomično je moguće.

Prosječni ADC **astrocitoma II. stupnja** bio je značajno veći od tumora visokog stupnja, osobito glioblastoma, što je omogućavalo njihovo razlikovanje. ADC veći od $108 \times 10^{-5} \text{ mm}^2/\text{s}$ upućuje na dijagnozu astrocitoma II. stupnja u ovoj usporedbi. **Astroцитom III. stupnja i glioblastom** bili su bliskih difuzijskih osobina, s nižim prosječnim ADC-om glioblastoma, međutim nedovoljne statističke značajnosti razlike. U njihovom razlikovanju, kao jedan od pokazatelja MR pregleda može pomoći prag vrijednosti 69, odnosno $65-70 \times 10^{-5} \text{ mm}^2/\text{s}$, ispod koje je vjerojatna dijagnoza glioblastoma.

3. Peritumorski vazogeni edem i peritumorsko tkivo infiltrirano tumorskim stanicama mogli su se razlikovati mjerenjem ADC-a. Analiza je izvršena usporedbom peritumorskih područja metastatskih karcinoma i astrocitnih tumora visokog stupnja.

Peritumorski ADC uz metastatski karcinom bio je značajno veći nego uz **astroцитom III. stupnja ili glioblastom**, te smatramo da takva razlika predstavlja olakšanu difuziju molekula vode u vazogenom edemu nego u području infiltracije tumorom. Možemo pretpostaviti da ADC manji od $120 \times 10^{-5} \text{ mm}^2/\text{s}$ označava infiltrirano područje, a ADC veći od $160 \times 10^{-5} \text{ mm}^2/\text{s}$ vazogeni edem. ADC peritumorskog područja glioblastoma unutar 1 cm od ruba tumora bio je značajno niži nego unutar 2 cm od tumora, što prvenstveno odražava gustoću tumorske infiltracije na različitoj udaljenosti od postkontrastno imbibiranog tumora. U okolici metastatskih tumora ADC je ukazivao na jednakomjerno prisutan vazogeni edem. Razlika stupnja infiltracije između astrocitoma III.

stupnja i glioblastoma nije se mogla utvrditi kvantifikacijom ADC-a. Iako je učestalost peritumorskog hipointenziteta na DWI snimkama bila tri puta veća u okolici metastaza nego u okolici zloćudnih astrocitnih tumora, signal je, ukupno gledano, bio varijabilan, bez bitne dijagnostičke vrijednosti.

Hipoteze istraživanja su, u velikoj mjeri, potvrđene:

4. Prva osnovna hipoteza istraživanja je djelomično potvrđena s mogućnošću razlikovanja **histoloških tipova tumora** na temelju njihovih difuzijskih svojstava, poput razlikovanja pilocitičnog astrocitoma od ependimoma, DNET-a od astrocitoma i oligodendroglioma II. stupnja, te jasnog razlikovanja meningeoma i Schwannoma. U ograničenom broju slučajeva mogu se razlikovati oligodendrogliom i astrocitom II. stupnja, te glioblastom i metastatski karcinom, na temelju najniže vrijednosti ADC-a, iako ne na temelju prosječne vrijednosti. U razlikovanju glioblastoma i metastatskog karcinoma, uz najniži intratumorski ADC, peritumorske vrijednosti mogu pomoći u predviđanju histološkog tipa.

Biološki potencijal tumora istražen na modelu astrocitnih tumora može se razlikovati između tumora niskog i tumora visokog stupnja.

5. Druga je hipoteza potvrđena nalazom značajne razlike pojavnog difuzijskog koeficijenta **peritumorskog područja** neinfiltrativnih tumora, odnosno metastatskog karcinoma i peritumorskog područja infiltrativnih tumora, odnosno astrocitoma III. stupnja i glioblastoma.

Opći je zaključak sljedeći:

U vizualnoj procjeni difuzijski mjerenih snimaka, smatramo da se minimalni hiperintenzitet može shvatiti kao posljedica T2 kontrasta, a jasni hiperintenzitet kao izraz ograničenja difuzije. Ovakvom analizom intenzitet signala na DWI snimkama je pouzdan indikator histološkog tipa pri diferenciranju pilocitičkih astrocitoma i ependimoma, kao i u dijagnosticiranju DNET-a, ali ima vrlo ograničenu vrijednost u oslikavanju drugih intrakranijskih tumora.

Kvantifikacija pojavnog difuzijskog koeficijenta vrijedna je dijagnostička metoda u prikazu osobina intrakranijskih tumora. Ako se primjenjuje u kombinaciji

s visoko rezolucijskim prikazom konvencionalnih snimaka magnetne rezonancije i s osnovnim kliničkim i epidemiološkim podacima, pružanjem značajnih informacija o histološkim osobinama tumora, a prvenstveno o gustoći stanica tumora, omogućava preciznije postavljanje prijeoperacijske dijagnoze.

Mjerenje ADC-a indicirano je u odabranim slučajevima za odgovor na ciljana pitanja, odnosno kad je diferencijalna dijagnoza sužena na temelju kliničkih podataka i drugih nalaza slikovnih metoda, te tada može biti odlučujući test za razlikovanje određenih histoloških tipova tumora. U nekim je slučajevima potrebno mjerenje najnižeg ADC-a tumora ili peritumorskog područja, pa je obično potrebno nekoliko mjerenja za donošenje zaključka.

Osim tipa tumora, kod određenih se bolesnika može procijeniti stupanj biološke aktivnosti tumora, osobito razlikovati tumor niskog stupnja od tumora visokog stupnja. Do određene se mjere pruža informacija o stupnju lokalne proširenosti tumora, razlikovanjem vazogenog edema od infiltracije, koji su nerazlučivi konvencionalnim snimkama magnetne rezonancije.

Difuzijskim se snimanjem dolazi do vrlo važnih zaključaka bez invazivnog postupka, s izravnim utjecajem na određivanje vrste i opsega liječenja, odnosno s mogućnošću dodatne procjene prognoze tijeka bolesti. Metoda mjerenja ADC-a je jednostavna, s manualnim postavljanjem mjernog područja u željeni dio tumora, kratkom analizom i bez značajnog produžavanja dijagnostičkog postupka, kako sa strane akvizicije snimaka, tako i samog mjerenja, koje se vrši na standardnim radnim stanicama MR uređaja ili uz korištenje komercijalnih računalnih programa.

7. SAŽETAK

Konvencionalne tehnike magnetne rezonancije (MR) nisu pouzdane u definiranju histološkog tipa i stupnja biološkog potencijala tumora, kao i razlikovanju tumora od peritumorskog vazogenog edema. Difuzijski mjerene snimke MR-a s mapama pojavnog difuzijskog koeficijenta (engl. *apparent diffusion coefficient* - ADC) pružaju informaciju o gustoći stanica u tumoru i peritumorskom tkivu. Stoga smo pretpostavili da je mjerenjem ADC-a tumora, u kombinaciji s morfološkim snimkama, moguće razlikovati histološke tipove tumora i njihov stupanj, te razlikovati tumor od vazogenog edema. U istraživanje je prospektivno uključeno 149 bolesnika s novootkrivenim intrakranijskim tumorom, uz patohistološki dokaz korištenjem trajnih rezova, a kontrolni uzorak bilo je normalno tkivo suprotne moždane hemisfere. Snimanja su provedena na MR uređaju snage magnetnog polja 1,5 Tesla, s mjerenjem ADC-a postavljanjem uniformnih mjernih područja. Usporedba tipova tumora provedena je između tumora koji se međusobno teško razlikuju neinvazivnim metodama dijagnostike. Na modelu astrocitnih tumora II. – IV. stupnja analizirali smo razlike difuzije između stupnjeva tumora, a razlikovanje peritumorskog edema od infiltracije provedeno je usporedbom ADC-a peritumorskih područja neinfiltrativnih tumora, odnosno metastatskih karcinoma, s onim infiltrativnih, odnosno anaplastičnih astrocitoma i multiformnog glioblastoma. Povezanost varijabli ispitana je parnim t-testom i neparametrijskim testovima, uz razinu značajnosti pri $p < 0,05$.

Na temelju difuzijskih osobina mogli smo razlikovati pilocitični astrocitom od ependimoma, disembrioplastični neuroepitelijalni tumor od astrocitoma ili oligodendroglioma II. stupnja i meningeom od Schwannoma, a u ograničenom broju bolesnika moglo se razlikovati oligodendrogliom i astrocitom II. stupnja, te glioblastom i metastatski karcinom. Također je bilo moguće razlikovati astrocitom II. stupnja od tumora visokog stupnja, te vazogeni edem od tumorske infiltracije. Kvantifikacija pojavnog difuzijskog koeficijenta omogućava preciznije postavljanje prijeoperacijske dijagnoze u odabranim slučajevima, u kombinaciji s konvencionalnim pregledom MR-a i s osnovnim kliničkim podacima.

8. SUMMARY

TITLE: Characterisation of intracranial tumors by diffusion-weighted magnetic resonance imaging and quantification of apparent diffusion coefficient

AUTHOR: Goran Pavliša (2008.)

Conventional magnetic resonance imaging (MRI) is not reliable in the definition of histological type and tumor grade and in the distinction of tumor from peritumoral vasogenic edema. Diffusion-weighted MRI with maps of apparent diffusion coefficient (ADC) provides the information about the cellularity of the tumor and peritumoral tissue. Therefore, we assumed that it is possible to distinguish tumor type and grade, as well as to differentiate tumor from vasogenic edema, by means of ADC measurement combined with morphological images. The investigation prospectively included 149 patients with newly discovered intracranial tumor which was pathohistologically confirmed using permanent sections. Contralateral normal tissue served as a control sample. Imaging was performed on a 1.5 Tesla MRI scanner. The comparison of tumor types was performed between radiologically similar tumors. We analyzed diffusion differences according to tumor grade on a model of astrocytic tumors grade II-IV, and the distinction of tumor from edema was made by the comparison of peritumoral ADCs of metastatic carcinomas as non-infiltrative tumors, with peritumoral areas of anaplastic astrocytomas and glioblastomas, as infiltrative tumors. The relationship between variables was assessed by t-test and non-parametric tests, with a $p < 0.05$.

Diffusion properties enabled distinction of pilocytic astrocytoma from ependymoma, dysembryoplastic neuroepithelial tumor from grade II astrocytoma or oligodendroglioma and meningioma from Schwannoma, while grade II oligodendroglioma and astrocytoma were distinguishable in a limited number of patients, as well as glioblastoma and metastatic carcinoma. With respect to the tumor grade, low grade astrocytoma had higher ADC from high grade astrocytomas, while vasogenic edema and tumor had significantly different ADCs.

The quantification of ADC enables high precision of preoperative diagnosis in selected cases, if combined with conventional MRI and basic clinical data.

9. LITERATURA

1. National Cancer Institute. Trends in SEER incidence and U.S. mortality using the joinpoint regression program 1975-2000 with up to three joinpoints by race and sex. U: Ries LAG, Eisner MP, Kosary CL, Hankey BF, Miller BA, Clegg L, Edwards BK, urednici. SEER Cancer Statistics Review, 1975-2000. Bethesda, MD: National Cancer Institute, 2003., Section 3: Brain and Other Nervous System Cancer (Invasive), Table III-1.
2. Sutherland GR, Florell R, Louw D, Choi NW, Sima AA. Epidemiology of primary intracranial neoplasms in Manitoba, Canada. *Can J Neurol Sci* 1987; 14:586-592.
3. McLendon RE, Robinson JS Jr, Chambers DB, Grufferman S, Burger PC. The glioblastoma multiforme in Georgia, 1977-1981. *Cancer* 1985; 56:894-897.
4. Cole GC, Wilkins PR, West RR. An epidemiological survey of primary tumours of the brain and spinal cord in South East Wales. *Br J Neurosurg* 1989; 3:487-493.
5. Levin VA, Leibel SA, Gutin PH. Neoplasms of the central nervous system. U: Practice of Oncology. 6th ed. Philadelphia, PA: Lippincott Williams & Wilkins, 2001; str. 2100-2160.
6. Annegers JF, Schoenberg BS, Okazaki H, Kurland LT. Epidemiologic study of primary intracranial neoplasms. *Arch Neurol* 1981; 38:217-219.
7. Patchell RA. The management of brain metastases. *Cancer Treat Rev* 2003; 29:533-540.
8. Louis DN, Ohgaki H, Wiestler OD, Cavenee WK, urednici. World Health Organization Classification of tumours of the central nervous system. Lyon, France: IARC Press, 2007.
9. Legler JM, Ries LA, Smith MA, Warren JL, Heineman EF, Kaplan RS, Linet MS. Cancer surveillance series: brain and other central nervous system cancers: recent trends in incidence and mortality. *J Natl Cancer Inst* 1999; 91:1382-1390.
10. Graham DI, Lantos PL, urednici. Greenfield's neuropathology, 7th Ed. London, UK: Hodder Arnold, 2002.

11. Bruner JM. Neuropathology of malignant gliomas. *Semin Oncol* 1994; 21:126-138.
12. Okazaki H, Scheithauer BW, urednici. Atlas of Neuropathology. New York: Gower Medical Publishing, 1988.
13. McComb RD, Burger PC. Pathologic analysis of primary brain tumors. *Neurol Clin* 1985; 3:711-728.
14. Coakley KJ, Huston J III, Scheithauer BW, Forbes G, Kelly PJ. Pilocytic astrocytomas: Well-demarcated magnetic resonance appearance despite frequent infiltration histologically. *Mayo Clin Proc* 1995; 70:747-751.
15. Kelly PJ. Stereotactic biopsy and resection of thalamic astrocytomas. *Neurosurgery* 1989; 25:185-194.
16. Buckner JC, Brown PD, O'Neill BP, Meyer FB, Wetmore CJ, Uhm JH. Central nervous system tumors. *Mayo Clin Proc* 2007; 82:1271-1286.
17. MacDonald T. Astrocytoma. E-Medicine Online [serial online] 2006 Jul [cited 2007 Apr 21st]; [1 screen] Dostupno sa URL: <http://www.emedicine.com/ped/topic154.htm>
18. Behin A, Hoang-Xuan K, Carpentier AF, Delattre J-Y. Primary brain tumours in adults. *Lancet* 2003; 361:322-331.
19. Dumas-Duport C, Tucker ML, Kolles H, Cervera P, Beuvon F, Varlet P, Udo N, Koziak M, Chodkiewicz JP. Oligodendrogliomas. Part II: A new grading system based on morphological and imaging criteria. *J Neurooncol* 1997; 34:61-78.
20. Coons SW, Johnson PC, Pearl DK. The prognostic significance of Ki-67 labeling indices for oligodendrogliomas. *Neurosurgery* 1997; 41:878-84.
21. Bishop M, de la Monte SM. Dual lineage of astrocytoma. *Am J Pathol* 1989, 135:517-527.
22. de la Monte SM. Uniform lineage of oligodendroglioma. *Am J Pathol* 1989; 135:529-540.
23. Mason WP, Krol GS, DeAngelis LM. Low-grade oligodendroglioma responds to chemotherapy. *Neurology* 1996; 46:203-207.
24. Vordermark D, Ruprecht K, Rieckmann P, Roggendorf W, Vince GH, Warmuth-Metz M, Kölbl O, Flentje M. Glioblastoma multiforme with oligodendroglial component (GBMO): favorable outcome after post-

operative radiotherapy and chemotherapy with nimustine (ACNU) and teniposide (VM26). *BMC Cancer* 2006; 6:247.

25. He J, Mokhtari K, Sanson M, Marie Y, Kujas M, Huguet S, Leuraud P, Capelle L, Delattre JY, Poirier J, Hoang-Xuan K. Glioblastomas with an oligodendroglial component: a pathological and molecular study. *J Neuropathol Exp Neurol* 2001; 60:863-871.
26. Uddin ABMS. Oligodendroglioma. *E-Medicine Online* [serial online] 2006 feb [cited 2007 Apr 21st]; [1 screen] Dostupno sa URL: <http://www.emedicine.com/neuro/topic281.htm>
27. Kernohan JW, Sayre GP. Tumors of the central nervous system, U: Atlas of Tumor Pathology, section 10, fascicle 35. Washington, DC, USA: Armed Forces Institute of Pathology, 1982.
28. Yamada K, Kasama M, Kondo T, Shinoura N, Yoshioka M. Chromosome studies in 70 brain tumors with special attention to sex chromosome loss and single autosomal trisomy. *Cancer Genet Cytogenet* 1994; 73:46-52.
29. Sawyer JR, Sammartino G, Husain M, Boop FA, Chadduck WM. Chromosome aberrations in four ependymomas. *Cancer Genet Cytogenet* 1994; 74:132-138.
30. Rogatto SR, Casartelli C, Rainho CA, Barbieri-Neto J. Chromosomes in the genesis and progression of ependymomas. *Cancer Genet Cytogenet* 1993; 69:146-152.
31. Ghosh S. Ependymoma. *E-Medicine Online* [serial online] 2005 Mar [cited 2007 Apr 21st]; [1 screen] Dostupno sa URL: <http://www.emedicine.com/neuro/topic281.htm>
32. Daumas-Duport C. Dysembrioplastic neuroepithelial tumors. *Brain Pathol* 1993; 3:283-295.
33. Daumas-Duport C, Scheithauer BW, Chodkiewicz JP, Laws ER Jr, Vedrenne C. Dysembryoplastic neuroepithelial tumor: a surgically curable tumor of young patients with intractable partial seizures. Report of thirty-nine cases. *Neurosurgery* 1988; 23:545-556.
34. De Monte F, Al-Mefty O. Meningiomas. U: Kaye AH, Laws ER, urednici. *Brain Tumors: An Encyclopedic Approach*. Edinburgh, Scotland: Churchill Livingstone; 1995, str. 675-704.

35. Haddad G. Meningioma. E-Medicine Online [serial online] 2005 Aug [cited 2007 Apr 21st]; [1 screen] Dostupno sa URL: <http://www.emedicine.com/neuro/topic209.htm>
36. Smith DA, Cahill DW. The biology of meningiomas. *Neurosurg Clin North Am* 1994; 5:201-215.
37. Rosai J, urednik. *Ackerman's surgical pathology*, 8th edition. St Louis, Missouri, USA: Mosby -Year Book Inc. 1995, 2:2264-2266.
38. Jayaraman M. Schwannoma, Cranial Nerve. E-Medicine Online [serial online] 2002 Jul [cited 2007 Apr 21st]; [1 screen] Dostupno sa URL: <http://www.emedicine.com/radio/topic7.htm>.
39. Adams RD, Victor M. *Principles of Neurology*. New York, USA: McGraw-Hill, 1977, str. 86.
40. Jackler RK, Pitts LH. Acoustic neuroma. *Neurosurg Clin N Am* 1990; 1:199-223.
41. Hwang TL, Close TP, Grego JM. Predilection of brain metastasis in gray and white matter junction and vascular border zones. *Cancer* 1996; 77:1551-1555.
42. Delattre JY, Krol G, Thaler HT. Distribution of brain metastases. *Arch Neurol* 1988; 45:741-744.
43. Khosla A. Brain, Metastases. E-Medicine Online [serial online] 2006 Feb [cited 2007 Apr 21st]; [1 screen] Dostupno sa URL: <http://www.emedicine.com/radio/topic101.htm>.
44. Sasaki T, Lopes MB, Hankins GR, Helm GA. Expression of survivin, an inhibitor of apoptosis protein, in tumors of the nervous system. *Acta Neuropathol* 2002, 104:105-109.
45. Schoenberg BS. Epidemiology of primary intracranial neoplasms: Disease distribution and risk factors. U Saleman M, urednik: *Neurobiology of Brain Tumors, Concepts in Neurosurgery*, vol 4. Baltimore, USA: Williams & Wilkins, 1991, str. 3-18.
46. Wrensch M, Minn Y, Chew T, Bondy M, Berger, MS. Epidemiology of primary brain tumors: Current concepts and review of the literature. *Neuro-Oncology* 2002; 4:278-299.
47. Bondy M, Ligon BL. Epidemiology and etiology of intracranial meningiomas: A review. *J Neurooncol* 1996; 29:197-205.

48. Soo EW, Galindo EG, Levin VA. Brain Tumors. Medical Oncology: A Comprehensive Review. Dostupno sa URL: <http://www.cancernetwork.com/textbook/morev30.htm>
49. James CD, Carlom E, Nordenskjold M, Collins VP, Cavenee WK. Mitotic recombination of chromosome 17 in astrocytomas. *Proc Natl Acad Sci USA* 1989; 86:2858-2862.
50. Lang FF, Miller DC, Koslow M, Newcomb EW. Pathways leading to glioblastoma multiforme: A molecular analysis of genetic alterations in 65 histocytic tumors. *J Neurosurg* 1994; 81:427-436.
51. Wong AJ, Zoltick PW, Moscatello DK. The molecular biology and molecular genetics of astrocytic neoplasms. *Semin Oncol* 1994; 21:126-138.
52. Dumanski JP, Rouleau GA, Nordenskjold M, Collins VP. Molecular genetic analysis of chromosome 22 in 81 cases of meningioma. *Cancer Res* 1990; 50:5863-5867.
53. Sidransky D, Mikkelsen T, Schwechheimer K, Rosenblum ML, Cavenee W, Vogelstein B. Clonal expansion of p53 mutant cells is associated with brain tumour progression. *Nature* 1992; 355:846-847.
54. Dunn IF, Heese O, Black PM. Growth factors in glioma angiogenesis: FGFs, PDGF, EGF, and TGFs. *J Neurooncol* 2000; 50:121-137.
55. Schlegel J, Scherthan H, Arens N, Stumm G, Cremer T, Kiessling M. Detection of amplified DNA sequences by comparative genomic in situ hybridization with human glioma tumor DNA as probe. *Verh Dtsch Ges Pathol* 1994; 78:204-207.
56. Roszman T, Elliott L, Brooks W. Modulation of T-cell function by gliomas. *Immunol Today* 1991; 12:370-374.
57. Dix AR, Brooks WH, Roszman TL, Morford LA. Immune defects observed in patients with primary malignant brain tumors. *J Neuroimmunol* 1999; 100:216-232.
58. Wilne SH, Ferris RC, Nathwani A, Kennedy CR. The presenting features of brain tumours: a review of 200 cases. *Arch Dis Child* 2006; 91:502-506.
59. Greenwood J. Mechanisms of blood-brain barrier breakdown. *Neuroradiology* 1991; 33:95-100.
60. Castro MG, Cowen R, Williamson IK, David A, Jimenez-Dalmaroni MJ, Yuan X, Bigliari A, Williams JC, Hu J, Lowenstein PR. Current and future

strategies for the treatment of malignant brain tumors. *Pharmacol Ther* 2003; 98:71-108.

61. Shand N, Weber F, Mariani L, Bernstein M, Gianella-Borradori A, Long Z, Sorensen A G, Barbier N. A phase 1–2 clinical trial of gene therapy for recurrent glioblastoma multiforme by tumor transduction with the herpes simplex thymidine kinase gene followed by ganciclovir. GLI328 European-Canadian Study Group. *Hum Gene Ther* 1999; 10:2325-2335.
62. Balmaceda C. General considerations. U: Rowland LP, urednik. *Merritt's Neurology, Section VI, Tumors, Ch 52 (10th ed.)*. Philadelphia, USA: Lippincott Williams & Wilkins, 2000, str. 297-303.
63. Stupp R, Mason WP, van den Bent MJ. European Organisation for Research and Treatment of Cancer Brain Tumor and Radiotherapy Groups, National Cancer Institute of Canada Clinical Trials Group. Radiotherapy plus concomitant and adjuvant temozolomide for glioblastoma. *N Engl J Med* 2005; 352:987-996.
64. Purcell EM, Torrey HC, Pound RV. Resonance absorption by nuclear magnetic moments in a solid. *Phys Rev* 1946; 69:37-38.
65. Bloch F, Hansen WW, Packard M. Nuclear induction. *Phys Rev* 1946; 69:127.
66. Lauterbur PC. Image formation by induced local interactions: examples employing nuclear magnetic resonance. *Nature* 1973; 242:190-191.
67. Mansfield P, Grannell PK. NMR 'diffraction' in solids? *J Phys* 1973; C6:L422-L426.
68. Atlas SW, urednik. *MRI of the Brain and Spine*. Baltimore, USA: Lippincott, Williams & Wilkins, 2003.
69. Vlaardingerbroek MT, den Boer JA, urednici. *Magnetic resonance imaging: Theory and practice*. 3rd edition. Berlin, Heidelberg, New York: Springer-Verlag, 2003.
70. Lee Y-Y, van Taseel P, Bruner JM, Lee YY, Van Tassel P, Bruner JM, Moser RP, Share JC. Juvenile pilocytic astrocytomas: CT and MR characteristics, *AJNR Am J Neuroradiol* 1989; 10:363-370.
71. Osborn AG, urednik. *Diagnostic neuroradiology*. St Louis, Missouri, USA: Mosby-Year Book Inc., 1994.

72. Spoto GP, Press GA, Hesselink JR, Solomon M. Intracranial ependymoma and subependymoma: MR manifestations. *AJNR Am J Neuroradiol* 1990; 11:83-91.
73. Ricci PE, Dungan DH. Imaging of low- and intermediate grade gliomas. *Semin Radiat Oncol* 2001; 11:103-112.
74. Koeller KK, Dillon WP. Dysembryoplastic neuroepithelial tumors: MR appearance. *AJNR Am J Neuroradiol* 1992; 13:1319-1325.
75. Inamura T, Nishio S, Takeshita I, Fujiwara S, Fukui M. Peritumoral brain edema in meningiomas: influence of vascular supply on its development. *Neurosurgery* 1992; 31:179-185.
76. Fujii K, Fujita N, Hirabuki N, Hashimoto T, Miura T, Kozuka T. Neuromas and meningiomas: evaluation of early enhancement with dynamic MR imaging. *AJNR Am J Neuroradiol* 1992; 13:1215-1220.
77. Chen TC, Zee CS, Miller CA, Weiss MH, Tang G, Chin L, Levy ML, Apuzzo ML. Magnetic resonance imaging and pathologic correlates of meningiomas. *Neurosurgery* 1992; 31:1015-1022.
78. Constantini S, Tamir J, Gomori MJ, Shohami E. Tumor prostaglandin levels correlate with edema around supratentorial meningiomas. *Neurosurgery* 1993; 33:204-211.
79. Goldsher D, Litt AW, Pinto RS, Bannon KR, Kricheff II. Dural "tail" associated with meningiomas on Gd-DTPA-enhanced MR images: characteristics, differential diagnostic value, and possible implications for treatment. *Radiology* 1990; 176:447-450.
80. Dean BL, Drayer BP, Bird CR, Flom RA, Hodak JA, Coons SW, Carey RG. Gliomas: classification with MR imaging. *Radiology* 1990; 174:411-415.
81. Watanabe M, Tanaka R, Takeda N. Magnetic resonance imaging and histopathology of cerebral gliomas. *Neuroradiology* 1992; 34:463-469.
82. Earnest F 4th, Kelly PJ, Scheithauer BW, Kall BA, Cascino TL, Ehman RL, Forbes GS, Axley PL. Cerebral astrocytomas: histopathologic correlation of MR and CT contrast enhancement with stereotactic biopsy. *Radiology* 1988; 166:823-827.
83. Burger PC, Scheithauer BW, Vogel FS, Uredneci. *Surgical pathology of the nervous system and its coverings*, 3rd ed. New York, USA: Churchill Livingstone, 1991, str. 193-405.

84. Margetts JC, Kalyan-Raman VP. Giant-celled glioblastomas of brain: a clinical, pathological and radiological study of ten cases (including immunohistochemistry and ultrastructure. *Cancer* 1989; 63:524-531.
85. Barnard RO, Geddes JF. The incidence of multifocal gliomas: a histologic study of large hemisphere sections. *Cancer* 1987; 60:1519-1531.
86. Ashdown BC, Boyko OB, Uglietta JP, Friedman HS, Hockenberger B, Oakes WJ, Fuller GN. Postradiation cerebellar necrosis mimicking tumor: MR appearance. *J Comput Tomogr* 1993; 17:124-126.
87. Agutter PS, Malone PC, Wheatley DN. Diffusion theory in biology: A relic of mechanistic materialism. *J Hist Biol* 2000; 33:71-111.
88. Fick AE. Über Diffusion. *Annalen der Physik* 1855; 94:59-86.
89. Einstein A. Von der molekulärkinetischen Theorie der Wärme geforderte Bewegung von in ruhenden Flüssigkeiten suspendierten Teilchen. *Annalen der Physik* 1905; 17:549-554.
90. Von Smoluchowski M. Zur kinetischen Theorie der brownischen Molekularbewegung und der Suspensionen. *Annalen der Physik* 1906; 21:756-780.
91. Tung GA, Evangelista P, Rogg JM, Duncan JA. Diffusion-weighted MR imaging of rim-enhancing brain masses: Is markedly decreased water diffusion specific for brain abscess? *AJR Am J Roentgenol* 2001; 177:709-712.
92. Stejskal E, Tanner J. Spin diffusion measurements: spin echoes in the presence of a time-dependent field gradient. *J Chem Phys* 1965; 42:288-292.
93. Aronen HJ, Korvenoja A, Martinkauppi S, Perkiö J, Karonen J, Carlson S. Clinical applications of functional magnetic resonance imaging. *Int J Bioelectromagnetism* 1999; 1:23-34.
94. Huisman TAGM. Diffusion-weighted imaging: Basic concepts and application in cerebral stroke and head trauma. *Eur Radiol* 2003; 13:2283-2297.
95. Jones DK. Fundamentals of diffusion MR imaging, U: Clinical MR neuroimaging: diffusion, perfusion and spectroscopy, Gillard J, Waldman A, Barker P, urednici. Cambridge, United Kingdom: Cambridge University Press, 2005.

96. Burdette JH, Elster AD, Ricci PE. Acute cerebral infarction: quantification of spin-density and T2-shine-through phenomena on diffusion-weighted MR images. *Radiology* 1999; 212:333-339.
97. Schaefer PW, Grant PE, Gonzalez RG. Diffusion-weighted MR imaging of the brain. *Radiology* 2000; 217:331-345.
98. Moseley ME, Cohen Y, Kucharczyk J, Mintorovitch J, Asgari HS, Wendland MF, Tsuruda J, Norman D. Diffusion-weighted MR imaging of anisotropic water diffusion in cat central nervous system. *Radiology* 1990; 176:439-446.
99. Parizel PM, Van Goethem J, van den Hauwe L, Salgado R, Vandervliet E, Leemans A. Characterization of brain tumors. *Neuroradiology* 2005; 47:80-83.
100. Okamoto K, Ito J, Ishikawa K, Sakai K, Tokiguchi S. Diffusion-weighted echoplanar MR imaging in differential diagnosis of brain tumors and tumor-like conditions. *Eur Radiol* 2000; 10:1342-1350.
101. Stadnik TW, Demaerel P, Luybaert RR, Chaskis C, Van Rompaey KL, Michotte A, Osteaux MJ. Imaging tutorial: differential diagnosis of bright lesions on diffusion-weighted MR images. *Radiographics* 2003; 23:e7-e7.
102. Brunbeg JA, Chenevert TL, McKeever PE, Ross DA, Junck LR, Muraszko KM, Dauser R, Pipe JG, Betley AT. In vivo MR determination of water diffusion coefficients and diffusion anisotropy: Correlation with structural alteration in gliomas of the cerebral hemispheres. *AJNR Am J Neuroradiol* 1995; 16:361-371.
103. Garcia-Perez AI, Lopez-Beltran EA, Kluner P, Luque J, Ballesteros P, Cerdan S. Molecular crowding and viscosity as determinants of translational diffusion of metabolites in subcellular organelles. *Arch Biochem Biophys* 1999; 362:329-338.
104. Yamasaki F, Kurisu K, Satoh K, Sugiyama K, Ohtaki M, Tominaga A, Hanaya R, Yoshioka H, Hama S, Ito Y, Kajiwara Y, Yahara K, Saito T, Thohar MA. Apparent diffusion coefficient of human brain tumors at MR imaging. *Radiology* 2005; 235:985-991.
105. Yang D, Korogi Y, Sugahara T, Kitajima M, Shigematsu Y, Liang L, Ushio Y, Takahashi M. Cerebral gliomas: prospective comparison of multivoxel 2D chemical-shift imaging proton MR spectroscopy, echoplanar perfusion and diffusion-weighted MRI. *Neuroradiology* 2002; 44:656-666.
106. Sugahara T, Korogi Y, Kochi M, Ikushima I, Shigematu Y, Hirai T, Okuda T, Liang L, Ge Y, Komohara Y, Ushio Y, Takahashi M. Usefulness of diffusion-

weighted MRI with echo-planar technique in the evaluation of cellularity in gliomas. *J Magn Reson Imaging* 1999; 9:53-60.

107. Kono K, Inoue Y, Nakayama K, Shakudo M, Morino M, Ohata K, Wakasa K, Yamada R. The role of diffusion-weighted imaging in patients with brain tumors. *AJNR Am J Neuroradiol* 2001; 22:1081-1088.
108. Guo AC, Cummings TJ, Dash RC, Provenzale JM. Lymphomas and high-grade astrocytomas: comparison of water diffusibility and histologic characteristics. *Radiology* 2002; 224:177-183.
109. Tzika AA, Zarifi MK, Goumnerova L, Astrakas LG, Zurakowski D, Young-Poussaint T, Anthony DC, Scott RM, Black P McL. Neuroimaging in pediatric brain tumors: Gd-DTPA-enhanced, hemodynamic, and diffusion MR imaging compared with MR spectroscopic imaging. *AJNR Am J Neuroradiol* 2002; 23:322-333.
110. Miller BL, Chang L, Booth R, Ernst T, Cornford M, Nikas D, Jenden DJ. In vivo ¹H MRS choline: correlation with in vitro chemistry/histology. *Life Sci* 1996; 58:1929-1935.
111. Tedeschi G, Lundbom N, Raman R, Bonavita S, Duyn JH, Alger JR, Di Chiro G. Increased choline signal coinciding with malignant degeneration of cerebral gliomas: a serial proton magnetic resonance spectroscopy imaging study. *J Neurosurg* 1997; 87:516-524.
112. Shimizu H, Kumabe T, Shirane R, Yoshimoto T. Correlation between choline level measured by proton MR spectroscopy and Ki-67 labeling index in gliomas. *AJNR Am J Neuroradiol* 2000; 21:659-665.
113. Sijens PE, van Dijk P, Oudkerk M. Correlation between choline level and Gd-DTPA enhancement in patients with brain metastases of mammary carcinoma. *Magn Reson Med* 1994; 32:549-555.
114. Gupta RK, Sinha U, Cloughesy TF, Alger JR. Inverse correlation between choline magnetic resonance spectroscopy signal intensity and the apparent diffusion coefficient in human glioma. *Magn Reson Med* 1999; 41:2-7.
115. Koeller KK, Smirniotopoulos JG, Jones RV. Primary central nervous system lymphoma: radiologic-pathologic correlation. *RadioGraphics* 1997; 17:1497-1526.
116. Teich DL, Bradley WG, Mandelker EM, Rogall B, Soong JC, Teresi LM. Some tumors are bright on diffusion imaging (abstr). *Radiology* 1998; 209(P): 204.

117. Kotsenas AL, Roth TC, Manness WK, Faerber EN. Abnormal diffusion-weighted MRI in medulloblastoma: does it reflect small cell histology? *Pediatr Radiol* 1999; 29:524-526.
118. Jouanneau E, Tovar RAG, Desuzinges C, Frappaz D, Louis-Tisserand G, Sunyach MP, Jouvet A, Sindou M. Very late frontal relapse of medulloblastoma mimicking a meningioma in an adult: Usefulness of 1H magnetic resonance spectroscopy and diffusion-perfusion magnetic resonance imaging for preoperative diagnosis: Case report. *Neurosurgery* 2006; 58:E789.
119. Stadnik TW, Chaskis C, Michotte A, Shabana WM, van Rompaey K, Luybaert R, Budinsky L, Jellus V, Osteaux M. Diffusion-weighted MR imaging of intracerebral masses: comparison with conventional MR imaging and histologic findings. *AJNR Am J Neuroradiol* 2001; 22:969-976.
120. Kitis O, Altay H, Calli C, Yunten N, Akalin T, Yurtseven T. Minimum apparent diffusion coefficients in the evaluation of brain tumors. *Eur J Radiol* 2005; 55:393-400.
121. Sadeghi N, Camby I, Goldman S, Gabius HJ, Baleriaux D, Salmon I, Decaesteckere C, Kiss R, Metens T. Effect of hydrophilic components of the extracellular matrix on quantifiable diffusion-weighted imaging of human gliomas: preliminary results of correlating apparent diffusion coefficient values and hyaluronan expression level. *AJR Am J Roentgenol* 2003; 181:235-241.
122. Jager HR, Waldman AD, Benton C, Fox N, Rees J. Differential chemosensitivity of tumor components in a malignant oligodendroglioma: assessment with diffusion-weighted, perfusion-weighted, and serial volumetric imaging. *AJNR Am J Neuroradiol* 2005; 26:274-278.
123. Chenevert TL, McKeever PE, Ross BD. Monitoring early response of experimental brain tumors to therapy using diffusion magnetic resonance imaging. *Clin Cancer Res* 1997; 3:1457-1466.
124. Aronen H, Cohen M, Belliveau J, Fordham J, Rosen B. Ultrafast imaging of brain tumors. *Top Magn Reson Imaging* 1993; 5:14-24.
125. Eis M, Els T, Hoehn-Berlage M. High resolution quantitative relaxation and diffusion MRI of three different experimental brain tumors in rats. *Magn Reson Med* 1995; 34:835-844.
126. Bulakbasi N, Kocaoglu M, Ors F, Tayfun C, Ucoz T. Combination of single-voxel proton MR spectroscopy and apparent diffusion coefficient calculation

in the evaluation of common brain tumors. *AJNR Am J Neuroradiol* 2003; 23:225-233.

127. Provenzale JM, Mukundan S, Barboriak DP. Diffusion-weighted and perfusion MR imaging for brain tumor characterization and assessment of treatment response. *Radiology* 2006; 239:632-649.
128. Johnson PC, Hunt SJ, Drayer BP. Human cerebral gliomas: correlation of postmortem imaging findings and neuropathologic findings. *Radiology* 1989; 170:211-217.
129. Kelly PJ, Dumas-Duport C, Kispert DB, Kall BA, Scheithauer BW, Illig JJ. Imaging-based stereotaxic serial biopsies in untreated intracranial neoplasms. *J Neurosurg* 1987; 66:865-874.
130. Tien R, Felsberg G, Friedman H, Brown M, MacFall J. MR imaging of high-grade cerebral gliomas: value of diffusion-weighted echoplanar pulse sequences. *AJR Am J Roentgenol* 1994; 162:671-677.
131. Le Bihan D, Douek P, Argyropoulou M, Turner R, Patronas N, Fulham M. Diffusion and perfusion magnetic resonance imaging in brain tumors. *Top Magn Reson Imaging* 1993; 5:25-31.
132. Lu S, Ahn D, Johnson G, Cha S. Peritumoral diffusion tensor imaging of high-grade gliomas and metastatic brain tumors. *AJNR Am J Neuroradiol* 2003; 24:937-941.
133. Krabbe K, Gideon P, Wang P, Hansen U, Thomsen C, Madsen F. MR diffusion imaging of human intracranial tumors. *Neuroradiology* 1997; 39:483-489.
134. Chiang IC, Kuo YT, Lu CY, Yeung KW, Lin WC, Sheu FO, Liu GC. Distinction between high-grade gliomas and solitary metastases using peritumoral 3-T magnetic resonance spectroscopy, diffusion, and perfusion imagings. *Neuroradiology* 2004; 46:619-627.
135. Provenzale JM, McGraw P, Mhatre P, Guo AC, DeLong D. Peritumoral brain regions in gliomas and meningiomas: investigation with isotropic diffusion-weighted MR imaging and diffusion-tensor MR imaging. *Radiology* 2004; 232:451-460.
136. Castillo M, Smith JK, Kwok L, Wilber K. Apparent diffusion coefficients in the evaluation of high-grade cerebral gliomas. *AJNR Am J Neuroradiol* 2001; 22:60-64.

137. Pauleit D, Langen KJ, Floeth F, Hautzel H, Riemenschneider MJ, Reifenberger G, Shah NJ, Muller HW. Can the apparent diffusion coefficient be used as a noninvasive parameter to distinguish tumor tissue from peritumoral tissue in cerebral gliomas? *J Magn Reson Imaging* 2004; 20:758-764.
138. Walker MD, Green SB, Byar DP, Alexander Jr E, Batzdorf U, Brooks WH, Hunt WE, McCarty CS, Mahaley Jr MS, Mealey Jr J, Owens G, Ransohoff J, Robertson JT, Shapiro WR, Smith Jr KR, Wilson CB, Strike TA. Randomized comparisons of radiotherapy and nitrosoureas for the treatment of malignant glioma after surgery. *N Engl J Med* 1980; 303:1323-1329.
139. Greenberg H, Chandler W, Sandler H. *Brain Tumors*. New York, USA: Oxford University Press, 1999.
140. Moffat BA, Chenevert TL, Ross BD. Diffusion MR imaging in adult neoplasia, U: *Clinical MR neuroimaging: diffusion, perfusion and spectroscopy*. Gillard J, Waldman A, Barker P, urednici. Cambridge, United Kingdom: Cambridge University Press, 2005; str. 312-328.
141. Mikkelsen T. Adult neoplasia: overview, U: *Clinical MR neuroimaging: diffusion, perfusion and spectroscopy*. Gillard J, Waldman A, Barker P, urednici. Cambridge, United Kingdom: Cambridge University Press, 2005; str. 279-287.
142. Chenevert TL, Brunberg JA, Pipe JG. Anisotropic diffusion in human white matter: demonstration with MR techniques in vivo. *Radiology* 1990; 177:401-405.
143. Norris DG, Niendorf T Leibfritz D. Health and infarcted brain tissues studied at short diffusion times: the origins of apparent restriction and the reduction in apparent diffusion coefficient. *NMR Biomed* 1994; 7:304-310.
144. Szafer A, Zhong J Gore JC. Theoretical model for water diffusion in tissues. *Magn Reson Med*. 1995; 33:697-712.
145. Steen RG. Edema and tumor perfusion: characterization by quantitative 1H MR imaging. *AJR Am J Roentgenol* 1992; 158:259-264.
146. Pronin IN, Kornienko VN, Fadeeva LM, Rodionov PV, Golanov AV. Diffusion-weighted image in the study of brain tumors and peritumoral edema. *Zh Vopr Neurokhir Im N N Burdenko* 2000; 3:14-16.

147. Lam WW, Poon WS, Metreweli C. Diffusion MR imaging in glioma: does it have any role in the pre-operation determination of grading of glioma? *Clin Radiol* 2002; 57:219-225.
148. Muti M, Aprile I, Principi M, Italiani M, Guiducci A, Giulianelli G, Ottaviano P. Study on the variations of the apparent diffusion coefficient in areas of solid tumor in high grade gliomas. *Magn Reson Imaging* 2002; 20:635-641.
149. Rumboldt Z, Camacho DLA, Lake D, Welsh CT, Castillo M. Apparent diffusion coefficients for differentiation of cerebellar tumors in children. *AJNR Am J Neuroradiol* 2006; 27:1362-1369.
150. Gauvain KM, McKinstry RC, Mukherjee P, Perry A, Neil JJ, Kaufman BA, Hayashi RJ. Evaluating pediatric brain tumor cellularity with diffusion-tensor imaging. *AJR Am J Roentgenol* 2001; 177:449-454.
151. Perry A. Pathology of low-grade gliomas: an update of emerging concepts. *Neurooncology* 2003; 5:168-178.
152. Taratuto AL, Pomata H, Sevlever G, Gallo G, Monges J. Dysembrioplastic neuroepithelial tumor: morphological, immunocytochemical, and deoxyribonucleic acid analyses in a pediatric series. *Neurosurgery* 1995; 36:474-481.
153. Tozer DJ, Jäger HR, Danchavijitr N, Benton CE, Tofts PS, Rees JH, Waldman AD. Apparent diffusion coefficient histograms may predict low-grade glioma subtype. *NMR Biomed* 2007; 20:49-57.
154. Megyesi JF, Kachur E, Lee DH, Zlatescu MC, Betensky RA, Forsyth PA, Okada Y, Sasaki H, Mizoguchi M, Louis DN, Cairncross JG. Imaging correlates of molecular signatures in oligodendrogliomas. *Clin Cancer Res* 2004; 10:4303-4306.
155. Daumas-Duport C, Varlet P, Tucker ML, Beuvon F, Cervera P, Chodkiewicz JP. Oligodendrogliomas, part I: patterns of growth, histological diagnosis, clinical and imaging correlations - a study of 153 cases. *J Neurooncol* 1997; 34:37-59.
156. Fortin D, Cairncross G, Hammond RR. Oligodendroglioma: an appraisal of recent data pertaining to diagnosis and treatment. *Neurosurgery* 1999; 45:1279-1291.
157. Burger PC. What is an oligodendroglioma? *Brain Pathol* 2002; 12:257-259.

158. Coons SW, Johnson PC, Scheithauer BW, Yates AJ, Pearl DK. Improving diagnostic accuracy and interobserver concordance in the classification and grading of primary gliomas. *Cancer* 1997; 79:1381-1393.
159. Marie Y, Sanson M, Mokhtari K, Leuraud P, Kujas M, Delattre JY, Poirier J, Zalc B, Hoang-Xuan K. OLIG2 as a specific marker of oligodendroglial tumour cells. *Lancet* 2001; 358:298-300.
160. Kjær L, Thomsen C, Gjerris F, Mosdal B, Henriksen O. Tissue characterization of intracranial tumors by MR imaging: in vivo evaluation of T1- and T2-relaxation behavior at 1.5 T. *Acta Radiol* 1991; 32:498-504.
161. Egelhoff JC, Ross JS, Modic MT, Masaryk TJ, Estes M. MR imaging of metastatic GI adenocarcinoma in brain. *AJNR Am J Neuroradiol* 1992; 13:1221-1224.
162. Carrier DA, Mawad ME, Kirkpatrick JB, Schmid MF. Metastatic adenocarcinoma to the brain: MR with pathologic correlation. *AJNR AM J Neuroradiol* 1994; 15:155-159.
163. Holtas S, Geijer B, Stromblad LG, Maly-Sundgren P, Burtscher IM. A ring-enhancing metastasis with central high signal on diffusion-weighted imaging and low apparent diffusion coefficients. *Neuroradiology* 2000; 42:824-827.
164. Calli C, Kitis O, Yuntan N, Yurtseven T, Islekel S, Akalin T. Perfusion and diffusion MR imaging in enhancing malignant cerebral tumors. *Eur J Radiol* 2006; 58:394-403.
165. Heier LA, Comunale JP Jr, Lavyne MH. Sensorineural hearing loss and cerebellopontine angle lesions. Not always an acoustic neuroma - a pictorial essay. *Clin Imaging* 1997; 21:213-223.
166. Wilson JD, Castillo M, Van Tassel P. MRI features of intracranial sarcoidosis mimicking meningiomas. *Clin Imaging* 1994; 18:184-188.
167. Nakano T, Asano K, Miura H, Itoh S, Suzuki S. Meningiomas with brain edema: radiological characteristics on MRI and review of the literature. *Clin Imaging* 2002; 26:243-249.
168. Ray C Jr, Nijensohn E, Aduana V, McDonald L. CT, MRI, and angiographic findings of a highly aggressive malignant meningioma. A case report. *Clin Imaging* 1993; 17:59-63.
169. Sener RN. Diffusion magnetic resonance imaging of solid vestibular Schwannomas. *J Comput Assist Tomogr* 2003; 27:249-252.

170. Filippi CG, Edgar MA, Ulug AM, Prowda JC, Heier LA, Zimmerman RD. Appearance of meningiomas on diffusion-weighted images: correlating diffusion constants with histopathologic findings. *AJNR Am J Neuroradiol* 2001; 22:65-72.
171. Hakyemez B, Yildirim N, Gokalp G, Erdogan C, Parlak M. The contribution of diffusion-weighted MR imaging to distinguishing typical from atypical meningiomas. *Neuroradiology* 2006; 48:513-520.
172. Maya MM, Lo WWM, Kovanlikaya I. Temporal bone tumors and cerebellopontine angle lesions. U: Som PM, Curtin HD, urednici. *Head and Neck Imaging 4th ed.* St Louis, MO: Mosby, 2003; str.1275-1360.
173. Jackler RK. Acoustic neuroma (vestibulocochlear Schwannoma). U: Jackler RK, Brackman DE, urednici. *Neurotology.* St Louis, MO: Mosby, 1994; str.729-785.
174. Tali ET, Yuh WTC, Nguyen HD, Feng. G, Koci TM, Jinkins JR, Robinson RA, Hasso AN. Cystic acoustic Schwannomas: MR characteristics. *AJNR Am J Neuroradiol* 1993; 14:1241-1247.
175. Knopp EA, Cha S, Johnson G, Mazumdar A, Golfinos JG, Zagzag D, Miller DC, Kelly PJ, Kricheff II. Glial neoplasms: dynamic contrast enhanced T2-weighted MR imaging. *Radiology* 1999; 211:791-798.
176. Higano S, Yun X, Kumabe T, Watanabe M, Mugikura S, Umetsu A, Sato A, Yamada T, Takahashi S. Malignant astrocytic tumors: Clinical importance of apparent diffusion coefficient in prediction of grade and prognosis. *Radiology* 2006; 241:839-846.
177. Pierotti MA. Experimental oncology and laboratories. Dostupno sa URL: <http://www.istitutotumori.mi.it/INT/struttura/pdf2005/sperimentale.pdf>.
178. Grant R. Overview: brain tumour diagnosis and management / Royal College of Physicians guidelines. *J Neurol Neurosurg Psychiatry* 2004; 75:18-23.
179. Schneider JP, Trantakis C, Rubach M, Schulz T, Dietrich J, Winkler D, Renner C, Schober R, Geiger K, Brosteanu O, Zimmer C, Kahn T. Intraoperative MRI to guide the resection of primary supratentorial glioblastoma multiforme - a quantitative radiological analysis. *Neuroradiology* 2005; 47:489-500.
180. Croteau D, Scarpace L, Hearshen D, Gutierrez J, Fisher JL, Rock JP, Mikkelsen T. Correlation between magnetic resonance spectroscopy imaging and image-guided biopsies: semiquantitative and qualitative

histopathological analyses of patients with untreated glioma. *Neurosurgery* 2001; 49:823-829.

181. Pirzkall A, McKnight TR, Graves EE, Carol MP, Sneed PK, Wara WW, Nelson SJ, Verhey LJ, Larson DA. MR-spectroscopy guided target delineation for high-grade gliomas. *Int J Radiat Oncol Biol Phys* 2001; 50:915-928.
182. Zhang M, Olsson Y. Hematogenous metastases of the human brain: characteristics of peritumoral brain changes - a review. *J Neurooncol* 1997; 35:81-89.
183. DiCostanzo A, Scarabino T, Trojsi F, Giannatempo GM, Popolizio T, Catapano D, Bonavita S, Maggialetti N, Tosetti M, Salvolini U, d'Angelo VA, Tedeschi G. Multiparametric 3T MR approach to the assessment of cerebral gliomas: tumor extent and malignancy. *Neuroradiology* 2006; 48:622-631.
184. Strugar JG, Criscuolo GR, Rothbart D, Harrington WN. Vascular endothelial growth/permeability factor expression in human glioma specimens: correlation with vasogenic brain edema and tumor-associated cysts. *J Neurosurg* 1995; 83:682-689.
185. Hossman KA, Bloink M. Blood flow and regulation of blood flow in experimental peritumoral edema. *Stroke* 1981; 12:211-217.
186. Burger P. Classification, grading, and patterns of spread of malignant gliomas. U: Apuzzo ML, urednik. *Neurosurgical topics: malignant cerebral glioma*. Park Ridge: American Association of Neurological Surgeons, 1990; str. 3-17.

10. ŽIVOTOPIS

Goran Pavliša rođen je 13. prosinca 1972. godine u Zagrebu, Republika Hrvatska.

Nakon završene osnovne škole, pohađao je zdravstveni Obrazovni Centar u Zagrebu, smjer farmaceutskog tehničara. 1991. godine upisao je Medicinski fakultet Sveučilišta u Zagrebu, a diplomirao je 1997. godine.

Pripravnički staž u trajanju od jedne godine obavio je u Klinici za infektivne bolesti «Dr. Fran Mihaljević» u Zagrebu. Od 1999. do 2001. godine radio je kao načelnik zdravstvene struke vojne postrojbe pri Ministarstvu obrane RH. Godine 2001. započeo je specijalizaciju radiologije na Kliničkom zavodu za dijagnostičku i intervencijsku radiologiju Kliničkog bolničkog centra Zagreb, a nakon završetka specijalizacije 2005. godine zaposlen je na mjestu radiologa, na odjelu neuroradiologije istog Zavoda. Trenutno je, od 2006. godine, na užoj specijalizaciji iz neuroradiologije.

Poslijediplomski stručni studij Radiologija pri Medicinskom fakultetu Sveučilišta u Zagrebu završio je 2004. godine, a doktorski studij Biomedicina i zdravstvo pri istom Fakultetu upisao školske godine 2004/2005. Aktivno je sudjelovao na domaćim i stranim radiološkim i neuroradiološkim kongresima i stručnim sastancima, s više završenih međunarodnih tečajeva iz područja dijagnostičke i intervencijske neuroradiologije. Član je uredničkog odbora časopisa Neurologia Croatica, indeksiranog u Neuroscience Citation Index, EMBASE/Excerpta Medica, Bowker Int. Series Data Base.

Govori engleski jezik.

Oženjen je, otac jednog djeteta.

11. POPIS PRILOGA

POPIS KRATICA

ADC - pojavni difuzijski koeficijent (engl. apparent diffusion coefficient)

DGP - difuzijski gradijentni puls

DNET - disembrioplastični neuroepitelijalni tumor

DNK - deoksiribonukleinska kiselina

DWI - difuzijski mjereno oslikavanje (engl. diffusion-weighted imaging)

EGF-R - receptor epidermalnog čimbenika rasta (engl. epidermal growth factor receptor)

EPI - eho planarno snimanje (engl. echo planar imaging)

FLAIR - snimka s potisnutim signalom vode, odnosno rijetke tekućine tehnikom inverznog oporavka (engl: *fluid attenuated inversion recovery*)

FOV - područje snimanja (engl. field of view)

Gd DTPA - gadolinij-dietil-triamino-pentaoctena kiselina

GFAP - glijalni fibrilarni kiseli protein

IS - intenzitet signala

GS - geometrijska sredina

LMV - longitudinalni magnetizacijski vektor

MED - medijan

MRI - oslikavanje magnetnom rezonancijom (engl. magnetic resonance imaging)

PDGF - čimbenik rasta koji potječe od trombocita (engl. platelet-derived growth factor)

PI - postkontrastna imbibicija

PNET - primitivni neuroepitelijalni tumor

PT - peritumorsko tkivo

RF puls- radiofrekventni puls

ROI - mjerno područje (engl. region of interest)

rCBV - relativni cerebralni volumen krvi (engl. relative cerebral blood volume)

SD - standardna devijacija

SE - spin eho (engl. spin echo)

SG - standardna greška

SZO - Svjetska zdravstvena organizacija

T - Tesla

T1 m.s. - T1 mjerene snimke

T2 m.s. - T2 mjerene snimke

TE - vrijeme odjeka (engl. echo time)

TR - vrijeme ponavljanja (engl. repetition time)

VEGF - vaskularni endotelni čimbenik rasta (engl. vascular endothelial growth factor)

POPIS SLIKA

Slika 1. Spin eho sekvenca.

Slika 2. Nasumično Brownovo gibanje molekule u prostoru.

Slika 3. Miješanje tvari A i B kao posljedica difuzije proporcionalne gradijentu koncentracije.

Slika 4. Difuzijski mjerena spin eho sekvenca.

Slika 5. Izračunavanje i prikaz ADC mape.

Slika 6. Neograničena i ograničena difuzija.

Slika 7. MR snimke pilocitičnog astrocitoma pontocerebelarnog kuta u bolesnika starosti 5 godina.

Slika 8. Snimke pilocitičnog astrocitoma hipotalamusa u bolesnice starosti 13 godina.

Slika 9. Pilocitični astrocitom u otvoru IV. moždane komore bolesnice stare 4 godine.

Slika 10. Ependimom na snimkama bolesnika starog 13 godina.

Slika 11. MR snimka ependimoma sa širenjem u bazalne cisterne u bolesnika starog 10 godina.

Slika 12. Astroцитом II. stupnja u bolesnice stare 23 godine, oligodendrogliom II. stupnja u bolesnika starog 39 godina i disembrioplastični neuroepitelijalni tumor u bolesnika starosti 16 godina.

Slika 13. Glioblastom u bolesnice stare 49 godina s tipičnom radiomorfološkom slikom.

Slika 14. Glioblastom bez radioloških znakova nekroze u bolesnika starog 51 godinu.

Slika 15. Multicentrični glioblastom u bolesnika starog 43 godine i metastatski karcinom u bolesnice starosti 36 godina.

Slika 16. Snimke magnetne rezonancije Schwannoma u bolesnika starosti 68 godina i meningeoma u bolesnice starosti 54 godine.

Slika 17. Snimke magnetne rezonancije prikazuju anaplastični astroцитом u tri bolesnika; starosti 14 godina, 33 godine i 50 godina.

Slika 18. Anaplastični astroцитом s oskudnim peritumorskim promjenama u bolesnice starosti 29 godina.

Slika 19. Snimke metastatskog karcinoma dojke bolesnice starosti 42 godine.

Slika 20. T2 mjerene snimke, DWI snimke i ADC mape pilocitičnog astroцитoma pri pregledu magnetnom rezonancijom bolesnika starosti 5 godina i snimke ependimoma bolesnika starosti 13 godina.

Slika 21. Raspon vrijednosti ADC-a pilocitičnih astroцитoma i ependimoma.

Slika 22. Difuzijske osobine astroцитoma II. stupnja u bolesnice starosti 38 godina.

Slika 23. Difuzijske osobine oligodendroglioma II. stupnja u bolesnice starosti 33 godine.

Slika 24. Snimke disembrioplastičnog neuroepitelijalnog tumora u bolesnika starog 16 godina.

Slika 25. Raspon ADC-a DNET-a, astroцитoma II. i oligodendroglioma II. stupnja.

Slika 26. Difuzijske osobine metastatskog karcinoma u bolesnika starosti 69 godina.

Slika 27. Difuzijske osobine glioblastoma u bolesnice starosti 60 godina.

Slika 28. Raspon vrijednosti ADC-a tkiva tumora glioblastoma i metastatskih karcinoma.

Slika 29. Difuzijske osobine meningeoma u bolesnice starosti 57 godina.

Slika 30. Difuzijske osobine Schwannoma u bolesnika starosti 47 godina.

Slika 31. Raspon vrijednosti ADC-a meningeoma i Schwannoma.

Slika 32. Difuzijske osobine astrocitoma III. stupnja u bolesnika starosti 43 godine.

Slika 33. Raspon vrijednosti ADC-a astrocitoma II. stupnja, astrocitoma III. stupnja i glioblastoma.

Slika 34. ADC peritumorskih područja uz anaplastični astrocitom, glioblastom i metastatski karcinom.

Slika 35. Primjer mjerenja ADC-a na različitim udaljenostima od imbibiranog tumora, kod metastatskog karcinoma, u bolesnika starosti 56 godina.

POPIS TABLICA

Tablica 1. Histološka klasifikacija tumora središnjeg živčanog sustava prema Svjetskoj zdravstvenoj organizaciji (SZO 2007).

Tablica 2. Broj, dob i spol bolesnika.

Tablica 3. Histološki tipovi tumora u usporedbi i raspodjela prema dobi i spolu bolesnika.

Tablica 4. Aritmetička sredina ADC-a normalne duboke bijele tvari obje hemisfere mozga.

Tablica 5. Opis kontinuiranih varijabli za područja tumora i peritumorsko tkivo.

Tablica 6. Ocjena razlika ADC-a tumora i ADC-a normalnog tkiva mozga u bolesnika s pilocitičnim astroцитomom i ependimomom.

Tablica 7. Ocjena razlika ADC-a astrocitoma II. stupnja, oligodendroglioma II. stupnja i DNET-a u odnosu na ADC normalnog tkiva mozga.

Tablica 8. Razlika ADC-a astrocitoma II. stupnja, oligodendroglioma II. stupnja i DNET-a.

Tablica 9. Analiza značajnosti razlika ADC-a tumora i normalnog tkiva bolesnika s metastatskim tumorom i bolesnika s glioblastomom.

Tablica 10. Ocjena razlika ADC-a meningeoma i Schwannoma i ADC-a normalnog tkiva mozga.

Tablica 11. Ocjena razlika ADC-a astrocitoma II. i III. stupnja i glioblastoma.

Tablica 12. Najniži ADC astrocitoma različitog stupnja.

Tablica 13. Analiza značajnosti razlika ADC-a tumora, normalnog i peritumorskog tkiva na snimkama bolesnika s anaplastičnim astroцитомом.

Tablica 14. Analiza značajnosti razlika ADC-a tumora, normalnog i peritumorskog tkiva na snimkama bolesnika s glioblastomom.

Tablica 15. Analiza značajnosti razlika ADC-a tumora, normalnog i peritumorskog tkiva na snimkama bolesnika s metastatskim karcinomom.

Tablica 16. Ocjena razlika ADC-a peritumorskog tkiva na snimkama bolesnika s astroцитомом III. stupnja, glioblastomom i metastatskim karcinomom.

Tablica 17. ADC peritumorskih područja glioblastoma i metastatskih karcinoma na udaljenosti 1 cm i 2 cm od tumora.