

# Postupnik kod nenormalnih krvarenja iz maternice

---

Škrljak Šoša, Dora

Master's thesis / Diplomski rad

2015

Degree Grantor / Ustanova koja je dodijelila akademski / stručni stupanj: **University of Zagreb, School of Medicine / Sveučilište u Zagrebu, Medicinski fakultet**

Permanent link / Trajna poveznica: <https://um.nsk.hr/um:nbn:hr:105:577492>

Rights / Prava: [In copyright](#)/[Zaštićeno autorskim pravom.](#)

Download date / Datum preuzimanja: **2025-02-28**



Repository / Repozitorij:

[Dr Med - University of Zagreb School of Medicine Digital Repository](#)



**SVEUČILIŠTE U ZAGREBU  
MEDICINSKI FAKULTET**

**Dora Škrljak Šoša**

**Postupnik kod nenormalnih krvarenja iz  
maternice**

**DIPLOMSKI RAD**



**Zagreb, 2015.**

**SVEUČILIŠTE U ZAGREBU  
MEDICINSKI FAKULTET**

**Dora Škrljak Šoša**

**Postupnik kod nenormalnih krvarenja iz  
maternice**

**DIPLOMSKI RAD**

**Zagreb, 2015.**

Ovaj diplomski rad izrađen je u Klinici za ženske bolesti i porode Kliničkog bolničkog centra Zagreb pod vodstvom dr. sc. Lane Škrgatić, dr. med. i predan je na ocjenu u akademskoj godini 2014./2015.

## POPIS I OBJAŠNJENJE KRATICA

17-OHP	17- hidroksiprogesteron
anti-TG	antitiroglobulinska protutijela
anti-TPO	tiroid specifična peroksidaza protutijela (engl. anti-thyroid peroxidase antibodies)
AUB	nenormalno krvarenje iz maternice (engl. abnormal uterine bleeding)
BTB	probojno krvarenje (engl. breakthrough bleeding)
CYP P450	citokrom P450
DHEAS	dehidroepiandrosteron-sulfat
DIDRO	didrogesteron
DMPA	depo medroksiprogesteron acetat
FIGO	Međunarodna federacija ginekologa i opstetričara (franc. Fédération Internationale de Gynécologie et d'Obstétrique)
FSH	folikulostimulirajući hormon
GnRH	gonadotropin otpuštajući hormona (engl. gonadotrophin-releasing hormone)
HMB	teško menstrualno krvarenja (engl. heavy menstrual bleeding)
HOK	hormonska oralna kontracepcija
IMB	intermenstrualno krvarenje (engl. intermenstrual bleeding)
LH	luteinizirajući hormon
LNG-IUS	intrauterini sustav sa levonorgestrelom (engl. Levonorgestrel intrauterine system)
MEGACE	megestrol acetat
MPA	medroksiprogesteron acetat
MR	magnetska rezonanca (engl. magnetic resonance)
NMK	nenormalna krvarenja iz maternice
NET	noretindron
NREA	neresektoskopska ablacija endometrija (engl. nonresectoscopic endometrial ablation)
NSAID	nesteroidni protupalni lijekovi (engl. nonsteroidal anti-inflammatory drugs)

PMB	postmenopausalno krvarenje (engl. postmenopausal bleeding)
REA	resektoskopska ablacija endometrija (engl. resectoscopic endometrial ablation)
SHBG	globulin koji veže spolne hormone (engl. sex hormone binding globulin)
SERM	selektivni modulatori estrogenskih receptora (engl. selective estrogen receptor modulators)
TA	traneksamična kiselina (engl. tranexamic acid)
TSH	tiroidni stimulirajući hormon
TIBC	ukupni kapacitet vezanja željeza (engl. total iron-binding capacity)
TLH	totalna laparoskopska histerektomija
UIBC	nezasićeni kapacitet vezanja željeza (engl. unsaturated iron binding capacity)
VH	vaginalna histerektomija
WHO	Svjetska zdravstvena organizacija (engl. World Health Organization)
βHCG	beta humani korionski gonadotropin (engl. beta human chorionic gonadotropin)

## SADRŽAJ

SAŽETAK

SUMMARY

1. UVOD .....	1
2. NORMALNA I NENORMALNA MENSTRUACIJA .....	2
2.1. Fiziologija menstruacije .....	2
2.2. Osobine normalne i nenormalne menstruacije .....	2
3. PALM COEIN KLASIFIKACIJA.....	3
4. DIJAGNOSTIKA NENORMALNIH KRVARENJA IZ MATERNICE .....	5
4.1 Akutno krvarenje iz maternice .....	5
4.2 Kronično krvarenje iz maternice .....	6
4.2.1 Anamneza.....	6
4.2.2 Opći i ginekološki status .....	8
4.2.3 Ginekološki ultrazvučni pregled .....	9
4.2.3 Laboratorijski nalazi .....	9
5. LIJEČENJE NENORMALNIH KRVARENJA IZ MATERNICE.....	10
5.1 Liječenje akutnih krvarenja iz maternice.....	10
5.2 Liječenje kroničnih krvarenja iz maternice .....	11
5.2.1 Strukturne abnormalnosti (AUB-P, AUB-A, AUB-L) .....	11
5.2.2 Premaligne i maligne promjene endometrija (AUB-M) .....	15
5.2.3 Koagulopatije (AUB-C).....	15
5.2.4 Ovulacijski poremećaji (AUB-O).....	16
5.2.5 Endometrijski uzroci (AUB-E).....	17
5.2.6 Jatrogeni uzroci (AUB-I).....	19
5.2.7 Neklasificirano (AUB-N) .....	20
6. DIJAGNOSTIKA I LIJEČENJE PREMENARHALNIH I POSTMENOPAUZALNIH KRVARENJA .....	21
6.1 Premenarhalno krvarenje .....	21
6.2 Postmenopauzalno krvarenje .....	23
7. ZAKLJUČAK.....	25
8. ZAHVALA .....	26
9. LITERATURA .....	27

10. ŽIVOTOPIS .....	31
---------------------	----



## SAŽETAK

Dora Škrljak Šoša

### POSTUPNIK KOD NENORMALNIH KRVARENJA IZ MATERNICE

Nenormalna krvarenja iz maternice (NKM) najčešći su problem u ginekološkoj praksi. Uzroci krvarenja su različiti i ovise o životnoj dobi. Dosadašnje nazivlje i klasifikacija nenormalnih krvarenja je često bilo inkonzistentno što je onemogućavalo znanstvenu analizu i usporedbu. Svjetska udruga ginekologa i opstetričara (FIGO) prihvatila je 2010. godine novu klasifikaciju NKM temeljenu na uzrocima krvarenja nazvanu PALM-COEIN klasifikacija. Akronim PALM-COEIN označava prva slova uzroka nenormalnih krvarenja (polip, adenomioza, leiomiom, malignost i hiperplazija, koagulopatija, poremećaji ovulacije, endometrialni uzroci, jatrogeni i neklasificirani). Dijagnostički postupci kod nenormalnih krvarenja iz maternice sastoje se od anamneze, općeg i ginekološkog statusa, ginekološkog ultrazvučnog pregleda te laboratorijskih nalaza. Anamnezom dobivamo podatke o učestalosti, predvidljivosti i obilnosti krvarenja dok ginekološkim i ultrazvučnim pregledom te laboratorijskom obradom definiramo uzroke nenormalnog krvarenja. Liječenje nenormalnih krvarenja iz maternice ovisi o hitnosti, uzrocima krvarenja, dobi pacijentice, reproduktivnim željama, mogućim posljedicama, obiteljskim i osobnim rizicima te uspjehu dotadašnjeg liječenja. Liječenje može biti medikamentozno ili kirurško. Prvi izbor pri liječenju nestrukturalnih nenormalnih krvarenja iz maternice je medikamentozan, a kirurški rješavamo simptomatske strukturalne uzroke. Kirurški se rješavaju i sva krvarenja refraktorna na medikamentoznu terapiju.

Ključne riječi: nenormalna krvarenja iz maternice, PALM-COEIN klasifikacija, dijagnostički postupci, liječenje

## SUMMARY

Dora Škrljak Šoša

### ALGORITHM FOR ABNORMAL UTERINE BLEEDING

Abnormal uterine bleeding (AUB) is the most common gynecological problem. The causes of bleeding are various and depend on the age of women. The inconsistency of nomenclature and classification of causes limits their effective use in medical communication and researches. In the year 2010. The International Federation of Gynecology and Obstetrics (FIGO) accepted new classification based upon the causes of bleeding and named it „PALM-COEIN classification“. The acronym PALM-COEIN stands for first letters of causes of abnormal bleeding (polyps, adenomyosis, leiomyoma, malignancy and hyperplasia–coagulopathy, ovulatory disorders, endometrial causes, iatrogenic, not classified). The investigation of abnormal uterine bleeding consists of medical history, physical and gynecological examination, gynecological ultrasonographic imaging and laboratory examination. History helps us to determine the frequency, predictability and the volume of bleeding and gynecological, sonographic and laboratory examination helps us define the causes of abnormal uterine bleeding. The therapy of abnormal uterine bleeding depends on emergency, causes of bleeding, the age of women, future reproductive wishes, possible outcomes, family and personal risks and the effectiveness of former treatment. Treatment can be conservative medical therapy or surgical. The treatment of nonstructural causes of abnormal uterine bleeding is usually medical, and surgical treatment is the first option in symptomatic structural causes of bleeding. All bleeding unresponsive to medical therapy is also treated surgically.

Key words: abnormal uterine bleeding, PALM-COEIN classification, investigation, treatment

## 1. UVOD

Nenormalna krvarenja iz maternice (NKM) ili engl. abnormal uterine bleeding (AUB) su jedan od najčešćih problema u ginekološkoj praksi. Definirana su kao krvarenja iz tijela maternica koja su nenormalna u pravilnosti, volumenu, učestalosti ili trajanju te se javljaju u odsutnosti trudnoće (Munro et al. 2011.). Više od 30% žena sporadično ili često, kronično ili akutno, nenormalno krvari iz maternice sa štetnim posljedicama za zdravlje i kvalitetu života općenito (Šimunić et al. 2001.). Uzroci krvarenja su različiti i ovise o životnoj dobi (Šimunić et al. 2014). Dosadašnje nazivlje i klasifikacija nenormalnih krvarenja je često bilo inkonzistentno i zbunjujuće što je otežavalo komunikaciju među stručnjacima i onemogućavalo znanstvenu analizu i usporedbu. Stoga je 2004. godine Svjetska udruga ginekologa i opstetričara (FIGO) utemeljila radnu grupu pod nazivom „Menstrual Disorder Working Group“ u kojoj su stručnjaci stvorili novo jedinstveno nazivlje i PALM-COEIN klasifikaciju koja je i službeno prihvaćena 2010. godine. Akronim PALM-COEIN označava prva slova uzroka nenormalnih krvarenja (polip, adenomioza, leiomiom, malignost i hiperplazija, koagulopatija, poremećaji ovulacije, endometrialni uzroci, jatrogeni i neklasificirani). U novoj klasifikaciji definirane su i normalne osobine menstruacije koje su definirane prema vrijednostima koje se nalaze između 5. i 95. percentilne krivulje za populaciju žena reproduktivske dobi (Munro 2010).

## 2. NORMALNA I NENORMALNA MENSTRUACIJA

### 2.1. Fiziologija menstruacije

Normalno krvarenje iz maternice je menstruacija. Menstruacija je prijelomno krvarenje do kojeg dolazi nakon pravilne cikličke promjene endogenih hormona (Šimunić et al. 2014). Pad proizvodnje progesterona i estradiola u žutom tijelu izostankom trudnoće potiče razgradnju lizosoma koji aktiviraju proteolitičke enzime, matriks metaloproteinazu i prostaglandin  $F_{2\alpha}$ . To dovodi do vazomotornih promjena (ishemije) i degenerativnih promjena (apoptoze) te odbacivanja funkcionalnog sloja endometrija. Nakon destrukcije stanica i odljuštenja funkcionalnog sloja endometrija prekidaju se površinske arteriole i kapilare te dolazi do menstruacijskog krvarenja. Kontrola i samoograničenje krvarenja posljedica su aktivacije i ravnoteže mehanizama zgrušavanja i fibrinolize, odnosno agregacije trombocita, oslobađanja trombokšana i drugih vazokonstriktorskih tvari te aktivatora i inhibitora plazminogena (Šimunić et al. 2001.).

### 2.2. Osobine normalne i nenormalne menstruacije

Osobine normalne menstruacije su: pojavnost svaka 22-35 dana, trajanje 3-8 dana, obilnost 30-60 ml, krvarenje je bez ugrušaka i bezbolno, 1/3 čini krv (eritrociti), a ostalo endometrij i serozni transudat, gubitak željeza manji je od 16 mg, 90% gubitka krvi u prva tri dana, događaju se jednakomjerne i sinkrone promjene u čitavom endometriju, pravodobna hemostaza te reepitelizacija 5. dana (Munro 2010; Šimunić et al. 2014).

Nenormalna menstruacija definirana je kao krvarenje iz tijela maternice nenormalno u pravilnosti, volumenu ili trajanju. Može biti akutno i kronično. Kronično najčešće ne zahtijeva hitno zbrinjavanje (Munro et al. 2011). Nasuprot tome akutno krvarenje uključuje epizodu teškog krvarenja koja zahtijeva žurni postupak i intervenciju kako bi se spriječio značajniji gubitak krvi. Može se javiti i u sklopu kroničnog krvarenja (Munro et al. 2011). Nenormalna menstruacija može biti preobilna engl. Heavy menstrual bleeding (HMB), može se javiti unutar ciklusa engl. Intermenstrual bleeding (IMB) ili kod hormonske neravnoteže kao probojno krvarenje engl. Breakthrough bleeding (BTB) (Šimunić et al. 2014).

U Tablici 1. prikazana je nova FIGO nomenklatura za normalnu i nenormalnu menstruaciju. Normalne i abnormalne menstruacije se opisuju s obzirom na četiri osobine: učestalost, pravilnost, trajanje i volumen. Pri tome se koriste samo 3 mogućnosti: normalno, iznad normalnog i ispod normalnog (Munro 2010.).

Tablica 1. FIGO nomenklatura za normalnu i nenormalnu menstruaciju (Munro 2010)

	<b>Normalno</b>	<b>Abnormalnost 1</b>	<b>Abnormalnost 2</b>
<b>Učestalost (dana)</b>	Normalne 24-38	Česte < 24	Rijetke > 38
<b>Pravilnost (dana u 12 mj)</b>	Regularne $\pm$ 2-20	Bez krvarenja	Iregularne > 20
<b>Trajanje (dana)</b>	Normalne 4,5-8	Produljene > 8	Kratke < 4,5
<b>Volumen (ml)</b>	Normalne	Obilne > 80	Slabe > 8

Nova FIGO nomenklatura odustaje od sljedećih naziva nenormalnih krvarenja: disfunkcijska uterina krvarenja, funkcijska uterina krvarenja, epimenorrhoea, menorrhagia, metrorrhagia, menometrorrhagia, hypermenorrhoea, hypomenorrhoea, oligomenorrhoea, polymenorrhoea i polymenorrhagia. Zadržan je naziv amenorrhoea (Munro 2010).

### 3. PALM COEIN KLASIFIKACIJA

Dosadašnje nazivlje i klasifikacija nenormalnih krvarenja je često bilo inkonzistentno i zbunjujuće što je otežavalo komunikaciju među stručnjacima i onemogućavalo znanstvenu analizu i usporedbu. Stoga je 2004. godine Svjetska udruga ginekologa i opstetričara (FIGO) utemeljila radnu grupu pod nazivom „Menstrual Disorder Working Group“ u kojoj su stručnjaci stvorili novo jedinstveno nazivlje i klasifikaciju koja je i službeno prihvaćena 2009. godine.

Nova klasifikacija nenormalnih krvarenja iz maternice (AUB) temelji se na njihovim uzrocima i naziva se PALM COEIN klasifikacija. Akronim PALM COEIN označava prva slova uzroka. Prva skupina (PALM) su strukturni (organski) uzroci koji se mogu i histološki klasificirati, dok drugi dio akronima (COEIN) objedinjuje nestrukturne (funkcionalne) poremećaje koji mogu nastati i na strukturno normalnoj maternici.

Odgovarajuće slovo slijedi iza opisa krvarenja kraticama „AUB“, „IMB“ ili „HMB“ uz prednost naziva HMB ukoliko je krvarenje obilno (Munro et al 2011). Ovakvom klasifikacijom se mogu opisati i krvarenja s više potencijalnih uzroka. Na primjer, ako je kod žene s polipom i adenomiozom prisutno blago intermenstrualno krvarenje to će se označiti kao IMB-P,A. Alternativno označivanje je P<sub>1</sub>A<sub>1</sub>L<sub>0</sub>M<sub>0</sub> C<sub>0</sub>O<sub>0</sub>E<sub>0</sub>I<sub>0</sub>N<sub>0</sub>. Ovakvom nomenklaturom se ne određuje koji je točan uzrok krvarenja već koje su sve prisutne promjene (Munro 2010.).

Tablica 2. PALM COEIN klasifikacija (Munro et al. 2011)

<b>Strukturni uzroci</b>	<b>Nestrukturni uzroci</b>
<b>P</b> – polip	<b>C</b> – koagulopatije
<b>A</b> – adenomioza	<b>O</b> - ovulacijski poremećaji
<b>L</b> – miom (engl.Leiomyoma)	<b>E</b> – endometrij
<b>M</b> – malignost, hiperplazija	<b>I</b> – jatrogeno
	<b>N</b> – neklasificirano

Uzroci krvarenja su različiti i ovise o životnoj dobi (Šimunić et al. 2014). U pretpubertetu su najčešći uzroci traume, strana tijela, preuranjeni pubertet, tumor, polipi i bolesti štitnjače. U adolescenciji su to anovulacije, koagulopatije, trudnoća i hormonsko liječenje. U reproduktivnoj dobi najčešći uzroci su trudnoća, anovulacija, hormonsko liječenje i miomi. U perimenopauzi su to anovulacije, miomi, polipi i bolesti štitnjače, a u postmenopauzi ginekološki rak, hormonsko liječenje i atrofični vaginitis (Šimunić et al. 2001.). Učestalost pojedinih AUB ovisi o dobi žene što je prikazano. U reproduktivnoj dobi 25-30% krvarenja je povezano s trudnoćom, a kod žena starijih od 45 god. 65-75% je strukturno uzrokovanih AUB (Šimunić et al. 2014). Okvirna procjena učestalosti pojedinih AUB prikazana je u tablici 3.

Tablica 3. Učestalost pojedinih AUB (Šimunić et al. 2014)

Hitna	7-10%
Kronična	90-93%
Probojna BTB	20-25%
Intermenstrualna IMB	30%

Obilna HMB	40-50%
<b>Strukturna PALM</b>	<b>38%</b>
Polip AUB-P	5%
Adenomioza AUB-A	18%
Miom (engl.Leiomyoma) AUB-L	10%
Maligna AUB-M	5%
<b>Nestrukturna COEIN</b>	<b>62%</b>
Koagulopatije AUB-C	10%
Anovulacije AUB-O	39%
Endometrijska AUB-E	4%
Jatrogena AUB-I	8%
Neodređena AUB-N	1%

#### 4. DIJAGNOSTIKA NENORMALNIH KRVARENJA IZ MATERNICE

Dijagnostički postupci kod nenormalnih krvarenja iz maternice ovise o tome je li krvarenje akutno ili kronično, odnosno o hemodinamskoj stabilnosti pacijentice. Kod svakog krvarenja važno je uvijek prvo isključiti trudnoću testiranjem urina ili seruma na prisutnost hormona trudnoće -  $\beta$ HCG-a (Munro 2010).

##### 4.1 Akutno krvarenje iz maternice

Kod akutnih krvarenja iz maternice dijagnostički postupak ovisi o tome je li pacijentica hemodinamski stabilna ili nije.

Kod hemodinamske nestabilnosti, primarno je postaviti venski put i započeti nadoknadu tekućine. Potrebno je uzeti krv za određivanje razine hemoglobina, vrijednosti HCG-a iz seruma te antigena krvne grupe u slučaju potrebe za transfuzijom. Istovremeno je potrebno uzeti detaljnu anamnezu i učiniti ginekološki pregled i ultrazvuk kako bi se potvrdilo da je uzrok krvarenju porijeklom iz maternice. Nakon hemodinamske stabilizacije potrebno je nastaviti sa daljnjim dijagnostičkim postupcima kako bi se izabrala pravilna strategija liječenja (Munro et al. 2011; Šimunić et al. 2001; Šimunić et al. 2014).

Kod hemodinamski stabilnih pacijentica započinje se detaljni dijagnostički postupak kako bi se utvrdio točan uzrok krvarenja. Postupak je isti kao i kod kroničnih krvarenja iz maternice (Munro 2010).

#### 4.2 Kronično krvarenje iz maternice

Kod žene s kroničnim krvarenjem iz maternice potrebno je utvrditi da se radi o krvarenju porijeklom iz maternice. Pacijentice često mogu zamijeniti krvarenje iz maternice sa krvarenjem iz gastrointestinalnog, urinarnog sustava ili sa krvarenjem iz drugih dijelova genitalnog sustava (stidnica, vagina, vrat maternice).

Dokaz ovulacije je važna smjernica pri traženju uzroka nenormalnog krvarenja. Kod izostanka ovulacije (AUB-O) treba istražiti sistemske uzroke izostanka ovulacije, a kod ovulacijskih krvarenja uzrok treba tražiti u poremećenoj sistemnoj (AUB-C) ili lokalnoj hemostazi (AUB-E) ili strukturnim razlozima kao što su submukozni miomi (AUB-Ls) ili adenomioza (AUB-A) (Munro 2010).

Neke patološke promjene iako prisutne ne moraju nužno biti i uzrok krvarenja (npr. adenomioza, intramuralni i subserozni miomi) pa uvijek treba dokazati povezanost patološke promjene s nenormalnim krvarenjem iz maternice kako bi i izbor terapije bio odgovarajući.

Dijagnostički postupak kod kroničnih krvarenja se sastoji od četiri glavna dijela: anamneze, općeg i ginekološkog statusa, ginekološkog ultrazvučnog pregleda te laboratorijskih nalaza.

##### 4.2.1 Anamneza

Anamnezom dobivamo podatke od učestalosti, predvidljivosti i obilnosti krvarenja koji nam mogu pomoći u definiranju uzroka nenormalnog krvarenja kao što je prikazano u tablici 4.

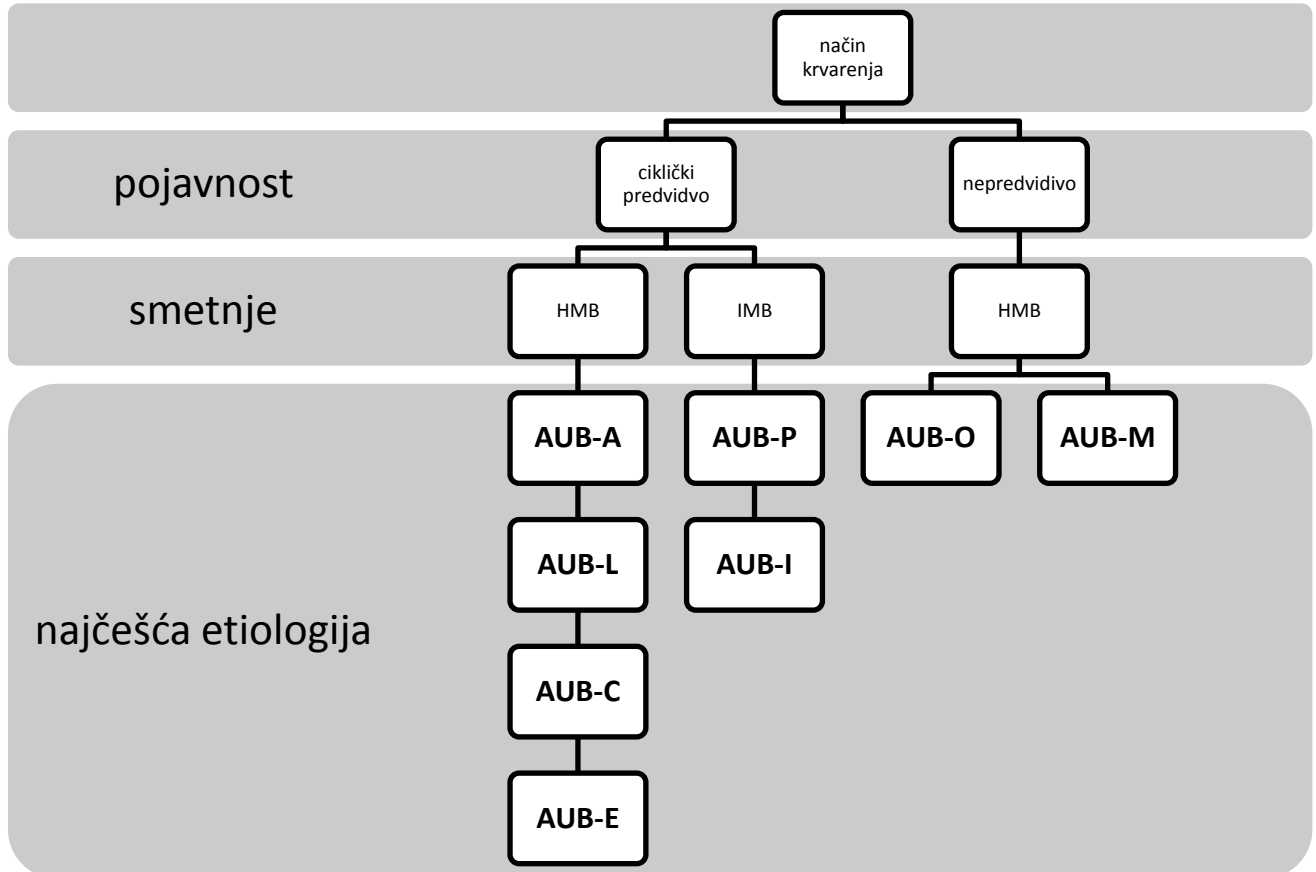
Anovulacijska krvarenja su tipično nepravilna u pojavnosti i količini. Najčešće nakon perioda amenoreje dolazi do obilnijeg prijelomnog krvarenja uzrokovanog dugotrajnim neoponiranim djelovanjem estrogena.

Kod žena sa redovitim cikličkim menstruacijama (svakih 22-35 dana) u više od 95% slučajeva možemo isključiti AUB-O. Drugi znaci koji isključuju AUB-O su jednostrana



bol u zdjelici u sredini ciklusa i predmenstrualni simptomi kao što su napetost grudi i nadutost (Munro 2010).

Tablica 4. Anamneza nenormalnih krvarenja (Munro 2010)



Kod pravilnih cikličkih obilnih krvarenja koje su najčešće prisutne od menarče potrebno je isključiti koagulopatiju u suradnji sa hematologom. Najčešće se radi o von Willebrandovoj bolesti.

Tablica 5. Probir na koagulopatije (Munro 2010)

## 1. Obilne menstruacije od menarche

## 2. Jedno od navedenog:

- postpartalno krvarenje
- obilno krvarenje kod operacije
- obilno krvarenje kod zubara

## 3. Dvoje od navedenog:

- hematom 1-2 puta mjesečno
- epistaksa 1-2 puta mjesečno
- često krvarenje iz desni
- obiteljska anamneza krvarenja

Ciklička nenormalno obilna krvarenja iz maternice često su posljedica prisutnosti submukoznih mioma (AUB-L) ili polipa endometrija (AUB-P).

Pacijentice s anamnezom policističnih jajnika ili pretile pacijentice s nenormalnim krvarenjima iz maternice u povećanom su riziku za hiperplaziju ili karcinom endometrija (AUB-M). Također treba utvrditi postoji li genetski povećan rizik za karcinom endometrija. Žene sa krvarenjem u postmenopauzi koje ne mora biti obilno uvijek treba obraditi da se isključi karcinom endometrija (AUB-M).

Detaljnou anamnezom dobivamo podatke o lijekovima koji mogu biti uzrokom jatrogenih nenormalnih krvarenja AUB-I.

### 4.2.2 Opći i ginekološki status

Pregled pacijentice s nenormalnim krvarenjima mora započeti uzimanjem općeg statusa. Pretilost ili nagli gubitak težine često su povezani s anovulacijom. Potrebno je objektivizirati prisutnost hirsutizma, uvećanost štitne žlijezde, prisutnost galaktoreje, prisutnost acanthosis nigricans koja ukazuje na prisutnost inzulinske rezistencije. Fizikalnim pregledom utvrđujemo postojanje masnica, petehija, hepatomegalije i splenomegalije koje mogu ukazivati na prisutnost koagulopatije (Munro 2010).

Nastavljamo sa uzimanjem ginekološkog statusa. Pažljivom inspekcijom perineuma i perianalnog područja se identificiraju krvarenja čiji je uzrok izvan genitalnog trakta. Slijedi pregled u spekulima u kojem procjenjujemo postoje li makroskopski vidljive abnormalnosti rodnice ili vrata maternice. Kolposkopijom i uzimanjem PAPA testa

isključujemo prisutnost cervikalne patologije. Izgledom vaginalnog iscjedka možemo se orijentirati o fazi menstruacijskog ciklusa. Bimanualnim pregledom definiramo položaj, veličinu, pomičnost i konzistenciju maternice koja nas može usmjeriti na postojanje strukturalnih uzroka krvarenja primjerice mioma i adenomioze (Šimunić et al. 2001).

#### 4.2.3 Ginekološki ultrazvučni pregled

Prva linija diferencijalne dijagnostike i evaluacije nenormalnih krvarenja iz maternice uključuje moderne pretrage ultrazvukom. Dvodimenzionalni, trodimenzionalni ultrazvuk, obojeni Doppler, sonohisterografija (sonoHSG) nezamjenjive su metode u dijagnostici strukturalnih i nestrukturalnih uzroka AUB (Šimunić et al. 2014).

Ginekološki ultrazvučni pregled neizostavan je u dijagnozi slijedećih uzroka AUB-a: anovulacijska krvarenja i poremećaji ciklusa (PCOS, funkcionalne ciste jajnika, insuficijencija žutog tijela, lutealna folikulogeneza), poremećaji endometrija (debljina, nepravilnost, fokalne promjene, prokrvljenost, arteriovenozne anastomoze, disfunkcija, acikličnost, hiperplazija, rak, atrofija, kalcifikacije), polipi endometrija i cerviksa, miometriji, adenomioza i miomi (Šimunić et al. 2014).

#### 4.2.3 Laboratorijski nalazi

Kod svake žene sa nenormalnim krvarenjem iz maternice nužno je isključiti sekundarnu anemiju određivanjem serumske razine hemoglobina i hematokrita te serumske razine željeza, nezasićenog i ukupnog kapaciteta vezanja željeza (UIBC i TIBC). Između 2. – 4. dana ciklusa potrebno je učiniti estradiol, folikulostimulirajući hormon (FSH), luteinizirajući hormon (LH) i prolaktin, a ukoliko sumnjamo na hiperandrogenizam dodatno ukupni testosteron, slobodni testosteron, SHBG, androstendion, DHEAS i 17-OHP. Ovulaciju dokazujemo određivanjem progesterona 7. dan nakon ultrazvučno dokazane ovulacije. Potrebno je odrediti hormone štitnjače (TSH, slobodni trijodtironin, slobodni tiroksin, anti-TPO, anti-TG). Rutinske laboratorijske pretrage su mjerenje hemoglobina i hematokrita, a ostale pretraga ovise o anamnezi i fizikalnom pregledu (Šimunić et al. 2001).

## 5. LIJEČENJE NENORMALNIH KRVARENJA IZ MATERNICE

Liječenje nenormalnih krvarenja iz maternice ovisi o hitnosti, uzrocima krvarenja, dobi pacijentice, reproduktivnim željama, mogućim posljedicama, obiteljskim i osobnim rizicima te uspjehu dotadašnjeg liječenja. Liječenje može biti medikamentozno ili kirurško. Prvi izbor pri liječenju nestrukturalnih nenormalnih krvarenja iz maternice je medikamentozan. Kirurški rješavamo simptomatske endometralne polipe, polipe veće od 10 mm i one koji ne prolaze spontano, submukozne miome te premaligne i maligne lezije endometrija. Kirurški se rješavaju i sva krvarenja refraktorna na medikamentoznu terapiju te ona koja ugrožavaju zdravlje, reproduktivsko zdravlje ili život (Šimunić et al. 2014).

### 5.1 Liječenje akutnih krvarenja iz maternice

Akutna AUB se javljaju najčešće u juvenilno i premenopauzalno doba i to najčešće AUB-O, AUB-E, AUB-C i AUB-M (Šimunić et al 2014).

Nakon postavljanja venskog puta i hemodinamske stabilizacije obradom se istražuje uzrok krvarenja. Prednost ima medikamentozno liječenje (Munro 2010).

Nužno je značajno umanjiti i zaustaviti krvarenje u prva 2 dana liječenja. To se pokušava postići dnevnom dozom jedne od kombinacija lijekova prikazanih u tablici 6. Neki preparati (agonisti ili antagonisti GnRH, ulipristil acetat, letrozol) nisu u potpunosti istraženi i registrirani za tu indikaciju.

Tablica 6. Medikamentozno liječenje akutnih krvarenja iz maternice. DIDRO – didrogesteron; MEGACE – megestrol acetat; MPA – medroksiprogesteron acetat (Šimunić et al. 2014)

---

estradiol 10-20 mg sam ili uz progesteron 100 mg i.m. (ili MPA depo)

estradiol 20-50 mg sam ili uz progesteron više doze (DIDRO, MPA, MEGACE) per os  
pilule više doze – 3x2 per os

agonist ili antagonist GnRH depo supkutano

visoke doze progestagena-depo Provera 150 mg i.m. ili per os (DIDRO 40-50 mg, MPA 60 mg)

ulipristil acetat 30-60 mg per os

---

Kod manje teških krvarenja moguća je primjena visokih doza kombinirane oralne kontracepcije. Smatra se da su najbolji monofazni preparati te inicijalna terapija 3 do 4 puta dnevno s postupnim smanjivanjem doze po prestanku krvarenja (Munro 2010).

Kirurško liječenje nije prvi izbor pri liječenju akutnih krvarenja, osim kod hemodinamski nestabilnih pacijentica, neuspjeha medikamentozne terapije te lezija unutar šupljine maternice kao što su rađajući miomi. Mogući kirurški postupci su intrakavitarna tamponada pomoću Foleyevog katetera, dilatacija i kiretaža s histeroskopom, ablacija endometrija, okluzija uterine arterije i histerektomija (Munro 2010).

Kada je akutna epizoda krvarenja uspješno riješena, važno je isključiti kronično zbivanje koje je dovelo do akutnog krvarenja kako bi se prevenirala ponovljena epizoda obilnog krvarenja (Munro 2010).

## 5.2 Liječenje kroničnih krvarenja iz maternice

### 5.2.1 Strukturne abnormalnosti (AUB-P, AUB-A, AUB-L)

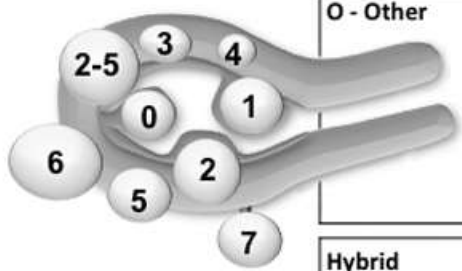
Tradicionalno je AUB izazvano strukturnim abnormalnostima liječeno primarno kirurški, ali u posljednje vrijeme prva linija liječenja je sve češće medikamentozna terapija primjerice liječenje mioma agonistima GnRH ili SPERM-ovima (ulipristal acetatom) (Munro 2010).

Endometralni polipi su lokalizirani tumori građeni od žlijezdanih i stromalnih elemenata. Mogu biti endocervikalni ili endometrijski, pedunkularni ili sesilni, veličine od nekoliko milimetara do nekoliko centimetara i obično imaju žilu hranilicu. Uglavnom su dobroćudni, ali rijetko mogu imati i atipične ili maligne elemente u 0.5 – 4.7% slučajeva (Anastasiadis et al. 2000; Shusan et al. 2004). Često su asimptomatski, a simptomatski uzrokuju povećan volumen krvarenja ili još češće nepredvidivo intermenstrualno krvarenje (IMB-P). Osim krvarenja mogu uzrokovati i neplodnost i boli (Munro 2010). Dijagnosticiraju se najčešće ultrazvučno (Munro et al.

2011). Zlatni standard u odstranjenju polipa maternice je histeroskopija kojom se polip odstranjuje direktnom vizualizacijom (Liberis et al. 2003; Preutthipan i Herabutya 2005)

Adenomioza je prisutnost endometrijskih žlijezdi i strome u miometriju. Žarišta mogu biti difuzna ili lokalizirana. Uglavnom se javlja u žena kasne reproduktivne dobi i u menopauzi (Šimunić et al, 2001). Prezentiraju se s HMB-A, dismenorejom, zdjelničnom boli ili asimptomatski. Dijagnosticira se tipičnim slikovnim prikazom ultrazvukom ili rjeđe magnetskom rezonancom (Munro, 2010). U liječenju dismenoreje i HMB-a povezanih s adenomiozom koristi se LNG-IUS. Ukoliko ne dolazi do poboljšanja često je indicirana histerektomija.

Leiomiomi (miomi, fibroidi) su najčešći dobroćudni tumori maternice građeni uglavnom od glatkih mišića. Miomi stvaraju simptome ovisno o njihovoj veličini i lokalizaciji. Simptomi povezani sa miomima jesu nepravilna i obilna krvarenja, bol i napetost u maloj zdjelici, neplodnost i spontani pobačaji (Šimunić et al 2001, Munro et al. 2011). PALM-COEIN klasifikacija primarno, sekundarno i tercijarno klasificira miome. Primarnom klasifikacijom se pomoću ultrazvuka određuje prisutnost ili odsutnost jednog ili više mioma. Sekundarna klasifikacija razlikuje leiomiome koji kompromitiraju šupljinu maternice (submukozni [SM]) i ostale (O). Ova klasifikacija je važna jer se smatra da su submukozni leiomiomi češći uzrok krvarenja (AUB-Ls) (Munro et al. 2011). Tercijarnom klasifikacijom su kao tip 0 klasificirani intrakavitarni miomi na peteljci, tip 1 su manje od 50%, a tip 2 više od 50% intramuralni. To su submukozni miomi. Tip 3 miomi ne kompromitiraju šupljinu maternice, no dodiruju endometrij, dok su tip 4 u potpunosti intramuralni. Tipovi 5-7 su subserozni i deformiraju serozu, s tim da je tip 5 najmanje 50% intramuralan, tip 6 manje od 50% intramuralan a tip 7 pričvršćen za serozu pomoću peteljke. Kod klasifikacije transmuralnih leiomioma prednost ima odnos prema endometriju a zatim se gleda odnos prema serozi. Tip 8 su miomi koji nisu povezani s miometrijem (parazitske lezije smještene u cerviksu, okruglom ili ravnom ligamentu...) (Munro 2013).



<b>SM - Submucous</b>	0	Pedunculated intracavitary
	1	<50% intramural
	2	≥50% intramural
<b>O - Other</b>	3	Contacts endometrium; 100% intramural
	4	Intramural
	5	Subserosal ≥50% intramural
	6	Subserosal <50% intramural
	7	Subserosal pedunculated
	8	Other (specify eg cervical, parasitic)
<b>Hybrid leiomyomas</b> (impact both endometrium and serosa)	Two numbers are listed separated by a hyphen. By convention, the first refers to the relationship with the relationship with the endometrium while the second refers to the relationship to the serosa. One example is below.	
	2-5	Submucosal and subserosal, each with less than half the diameter in the endometrial and peritoneal cavities, respectively.

Slika 1. Tercijarna klasifikacija mioma (Munro 2013)

Medikamentozno liječenje mioma uključuje agoniste GnRH-a i selektivne modulatore progesteronskih receptora (SPERM-ove). Agonisti GnRH-a uzrokuju medicinski inducirano hipogonadotropno stanje ili medikamentoznu menopauzu što se može iskoristiti kao terapija kod žena s AUB, posebice onih s miomima. Mogu se koristiti privremeno kao priprema za operaciju, ali i dugotrajno čime se može ukloniti potreba za operacijom. Osim amenoreje, GnRH agonisti uzrokuju i smanjenje mioma i volumena maternice za prosječno 50% u 12 tjedana, iako samo privremeno jer se veličina mioma i maternice vraća na početne vrijednosti nakon prekida terapije. Kratkotrajna upotreba (2 do 3 mjeseca) omogućuje ženama s anemijom povećanje razine hemoglobina i nadoknadu zaliha željeza bez transfuzije ili operacije. Također omogućuje ženama koje su se odlučile za operativni zahvat odgodu zahvata do oporavka crvene krvne slike. Preoperacijska upotreba GnRH agonista u svrhu smanjenja volumena maternice može olakšati kirurški postupak. Dugotrajna upotreba ima svoju vrijednost koje kod pacijentica koje nisu pogodne za kirurški zahvat. Nuspojave su posljedica hipoestrogenizma, a uključuju vazomotorne simptome, vaginalnu atrofiju i osteopeniju i osteoporozu koje su značajne ukoliko je terapija dulja od 6 mjeseci (Waibel-Treber 1989). Smanjenje gustoće kostiju se može ublažiti „add-back“ terapijom estrogenom, progestinima ili kombinacijom estrogena i progestina (Surrey i Hornstein 2002). Unatrag nekoliko godina za medikamentozno liječenje mioma registriran je SPERM ulipristal acetat. Ulipristal acetat registriran je za liječenje umjerenih do izraženih simptoma povezanih s miomima maternice kod

žena reproduktivne dobi s obzirom da dovodi do vrlo brzog, unutar 7 dana prestanka ili smanjenja krvarenja iz maternice povezanog s miomima, smanjuje volumen mioma i taj učinak traje najmanje 6 mjeseci. Dodatno liječenje s ulipristal acetatom smanjuje bol povezanu s miomima, poboljšava kvalitetu života uz istovremeni izostanak značajnih nuspojava koje prate liječenje sa GnRH agonistima (Donnez J et al. 2012; Donnez J et al. 2014).

U smanjenju simptoma i krvarenja iz maternice koristi se LNG-IUS-a, ali isključivo kod žena sa umjereno povećanom maternicom i najmanje tip 2 lejomiomima (Munro 2010).

Kirurško liječenje mioma uključuje miomektomiju koja se može vršiti laparoskopski, histeroskopski i laparotomijom. Brz rast vidljivih mioma kod žena u menopauzi je kontraindikacija za konzervativne kirurške zahvate zbog mogućnosti da se radi o sarkomu maternice (Šimunić et al. 2001).

Obostrana embolizacija uterinih arterija je radiološka metoda kojom se omogućava ženama s AUB-L dugotrajno rješenje bez potrebe za tradicionalnim kirurškim zahvatima. To je alternativno rješenje histerektomiji i u nekim slučajevima miomektomiji. Povezano je s kraćim boravkom u bolnici i bržim povratkom svakodnevnim aktivnostima, ali i s češćim ponovnim javljanjem u bolnicu zbog boli i vrućice (Gupta et al. 2006). Utjecaj ovog postupka na plodnost je nejasan te su potrebne daljnja istraživanja. Komplikacije su rijetke a to su post-embolizacijski sindrom (bol, vrućica, mučnina i povraćanje), pogrešna embolizacija tkiva i infekcija. Opisana je i lokalizirana okluzija uterine arterije pomoću struje ili kopči.

Kao zadnja mogućnost liječenja AUB uzrokovanih strukturalnim abnormalnostima je histerektomija. Histerektomija je operacija uklanjanja maternice. Može biti totalna ili subtotalna (supracervikalna), abdominalna ili vaginalna i laparoskopska ili pomoću laparotomije. Totalna abdominalna histerektomija zahtijeva veliki rez i duži postoperativni boravak u bolnici što je povezano s većim direktnim troškovima i morbiditetom od vaginalne histerektomije (VH) (Rees et al. 1988). Te osobine su dovele do razvoja totalne laparoskopske histerektomije. Totalna laparoskopska histerektomija (TLH) smanjuje vrijeme boravka u bolnici i povezane troškove ali je sama po sebi skuplja procedura zbog skuplje opreme i pribora. Vrijednost TLH



značajno ovisi o vještini kirurga i opremi. Ukoliko je VH prikladna i izvediva, TLH je nepotrebna i skuplja (Andersch et al. 1988).

### 5.2.2 Premaligne i maligne promjene endometrija (AUB-M)

Hiperplazija endometrija i maligne promjene endometrija moraju biti isključene kod svake žene s nenormalnim krvarenjem iz maternice, posebice kod žena s predisponirajućim faktorima kao što su kronične anovulacije, pretilost, inzulinska rezistencija te kod svake žene sa krvarenjem u poslijemenopauzi. (Munro et al. 2011; Šimunić et al. 2014). Takvo krvarenje se označava s AUB-M, a subklasifikacija se vrši prema WHO ili FIGO klasifikaciji (Munro et al. 2011).

Dokazana jednostavna hiperplazija endometrija (Hyperplasio simplex endometrii) može se liječiti medikamentozno dugotrajnom primjenom progestagena ili postavljenjm LNG-IUS. Kompleksne hiperplazije endometrija (Hyperplasio complex atypica) ili dokazani karcinom endometrija zahtijevaju totalnu histerektomiju.

### 5.2.3 Koagulopatije (AUB-C)

Poremećaji koagulacije mogu biti urođeni, stečeni ili jatrogeni (Munro 2010). 13% žena s HMB ima laboratorijski detektabilan sistemni poremećaj hemostaze, najčešće von Willebrandovu bolest (Shankar et al. 2004). 90% pacijentica sa sumnjom na koagulopatiju može biti identificirano odgovarajućim probirom (tablica 5.) (Kadir 1998). Nije jasno koliko često koagulopatije uzrokuju ili pridonose patogenezi nenormalnih krvarenja i koliko često su asimptomatske ili s minimalnim simptomima (Munro et al. 2011). Ostali uzroci su trombocitopenije, trombocitopatije i nedostatak faktora zgrušavanja (II, V, VII, VIII, IX, X, XI i XII). Pod jatrogene uzroke spada upotreba antikoagulanata što se klasificira kao AUB-I (Munro 2010).

Primarnu terapiju koagulopatija provode hematolozi, iako i druge medikamentozne i kirurške metode koji se inače koriste kod HMB-E ili HMB-O mogu biti nužne i učinkovite (Ong et al. 1998; Mohri 2002; Rubin et al. 2004).

Antifibrinolitik traneksamična kiselina (TA) se koristi kod žena s poremećajima krvarenja, samostalno ili kao adjuvanta terapija za prevenciju i liječenje krvarenja iz ušne šupljine, epistakse, gastrointestinalnih krvarenja i HMB, no postoji relativan manjak dokaza o učinkovitosti ove terapije u smanjenju gubitka menstrualne krvi kod HMB-C. Drugi antifibrinolitici koji se koriste za HMB su aminokaproična kiselina.

Danazol se koristi za liječenje ili prevenciju HMB-C kod pacijentica s idiopatskom trombocitopeničnom purpurom. Tipično doziranje je 400 – 600 mg dnevno, doza koja je nažalost često povezana s nuspojavama kao što su akne, masna koža i hirzutizam.

GnRH agonisti se uglavnom koriste kao kratkotrajna terapija (3-6 mjeseci) zbog nuspojava kao što su osteopenija i osteoporoza što se može spriječiti pomoću „add-back“ gonadne steroidne terapije i u tom slučaju poslužiti i kao dugotrajni način liječenja (Munro 2010).

Histeroskopska ablacija endometrija je opcija kod žena koje nemaju daljnih reproduktivskih želja. Ablacija endometrija može biti resektoskopska (REA) koja se vrši pod vizualnom kontrolom resektoskopa ili neresektoskopska (NREA) gdje se tkivo uništava raznim tehnikama pomoću krioterapije, radiofrekventne struje, mikrovalova ili grijanom tekućinom (toplinska ablacija balonom i ablacija slobodnom tekućinom). Nedostatak ove metode je da je kod nekih žena potrebna reablacija ili histerektomija.

#### 5.2.4 Ovulacijski poremećaji (AUB-O)

Poremećaji ovulacije mogu varirati od potpunog izostanka ovulacije do čestog ili izoliranog izostanka ovulacije (oligoanuvolucija). To rezultira poremećajem lučenja progesterona iz jajnika (Munro 2010). Uzroci takvih poremećaja su sistemni endokrinološki poremećaji kao što su sindrom policističnih jajnika, hipotiroidizam, hiperprolaktinemija, stres, debljina, anoreksija, gubitak težine, intenzivno vježbanje... Uzroci mogu biti i jatrogeni, uzrokovani primjenom gonadnih steroida ili lijekova koji utječu na metabolizam dopamina (fenotiazini i triciklički antidepresivi). Takvi se poremećaji također često javljaju na početku i na kraju reproduktivne dobi, tj. za vrijeme adolescencije i u menopauzi (Munro et al. 2011). Poremećaji ovulacije se mogu manifestirati sa širokim spektrom nepravilnosti krvarenja: amenorejom, slabim i rijetkim krvarenjima (Munro et al. 2011), ali obično se manifestiraju kombinacijom nepredvidljivog vremena krvarenja i promjenjive količine krvarenja što može rezultirati s HMB (Hale et al. 2009). Kronična anovulacija dovodi do kronične izloženosti neoponiranom estrogenu što potiče razvoj hiperplazije endometrija i karcinoma endometrija (Gannon et al. 1991; Dwyer et al. 1993)

Kod mnogih žena AUB uzrokuje trošenje zaliha željeza ili anemiju zbog čega je potrebna nadoknada željeza kao jedina terapija ili u kombinaciji s drugom medikamentoznom terapijom ili kirurškim postupcima. Povećana količina željeza se može unijeti hranom bogatom željezom kao što su mahunarke, kruh od cjelovitih žitarica, grožđice, riba, perad, govedina i jetrica. Kao dodatak prehrani mogu se uzimati tablete željeza optimalne doze 150-200 mg elementarnog željeza dnevno. Oralna terapija željezom je povezana s gastrointestinalnim nuspojavama kao što su mučnina, konstipacija, epigastrična bol i povraćanje na što se može utjecati smanjenjem količine elementarnog željeza, uporabom tekućih pripravaka ili konzumacijom s obrocima. Kod nemogućnosti oralnog unosa, željezo se unosi parenteralno (intramuskularno ili intravenozno). Smatra se da je potrebno 6-12 mjeseci terapije željezom kako bi se ispunile potrošene zalihe željeza.

Od medikamentozne terapije najčešće se primjenjuju progestageni ciklički 12 do 14 dana per os, progestageni kontinuirano 21 dan (ili dugi ciklus), kombinirane pilule, LNG-IUS ili NSAID. Potrebno je koristiti progestagene s najmanje nuspojava i štetnih metaboličkih učinaka ili androgenog efekta. To su tzv. progestageni didrogesteron i mikronizirani progesteron. Sljedeći izbor su MPA, NETA i MEGACE (Šimunić et al. 2014).

Kombinirana oralna kontracepcija se smatra učinkovitom u liječenju AUB-E i AUB-O. Ciklička primjena je povezana s manjim brojem dana krvarenja, dok su kod kontinuirane primjene češća intermenstrualna krvarenja (Shrader i Dickerson 2008).

#### 5.2.5 Endometrijski uzroci (AUB-E)

Kod žena reproduktivne dobi s urednim ovulacijskim ciklusima, normalne sistemske hemostaze i bez strukturnih promjena endometrija, uzrok AUB-a je vjerojatno funkcionalni poremećaj endometrija. HMB-E nastupi kada postoji gubitak lokalnih kontrolnih mehanizama koji inače ograničavaju volumen izgubljene krvi (Munro 2010). Ako se očituje s HMB, moguć je poremećaj mehanizma regulacije lokalne endometrijske hemostaze, odnosno manjak lokalne produkcije vazokonstriktora (endotelin-1 i prostaglandin  $F_{2\alpha}$ ) i/ili ubrzana fibrinoliza zbog povećane proizvodnje aktivatora plazminogena (Gleeson 1994) te povećana lokalna proizvodnja tvari koje potiču vazodilataciju (prostaglandin  $E_2$  i prostaciklin  $I_2$ ) (Smith et al. 1981.). Očituje se

produljenim trajanjem i/ili povećanim volumenom menstrualnog krvarenja, ali također je moguća i pojava intermenstrualnog krvarenja. Ne postoje specifični testovi za bilo koji od ovih poremećaja pa se dijagnoza AUB-E postavlja isključenjem drugih abnormalnosti kod žena reproduktivne dobi s normalnim ovulacijskim ciklusima (Munro et al. 2011).

Kao i kod AUB-O potrebna je nadoknada željeza.

Traneksamična kiselina je antifibrinolitik koji inhibira aktivator plazminogena. Primijenjen oralno, 1 gram svakih 6 sati tijekom prva 4 dana ciklusa, uzrokuje smanjenje volumena krvarenja za 40-60% te se smatra prvom linijom liječenja HMB-E (Auerbach et al. 2007).

NSAID inhibiraju ciklooksigenazu te time proizvodnju prostaglandina koji imaju značajnu ulogu u patogenezi HMB-E. Terapija se počinje uzimati prvog dana ciklusa i uzima se sljedećih 5 dana ili do prestanka menstruacije. Mefenamična kiselina i naproksen se obično prepisuju u dozi 250–500 mg 2 do 4 puta dnevno, a ibuprofen 600-1200 mg dnevno (Munro 2010).

LNG-IUS su vrlo uspješni kod liječenja AUB-E. Lokalni put primjene povećava lokalno djelovanje istodobno smanjujući mogućnost nedovoljne apsorpcije, nedovoljne dopreme u tkivo te sistemnih nuspojava. U roku od godine dana u trećine žena se javlja amenoreja što neke pacijentice smatraju nuspojavom, a neke povoljnim terapijskim rezultatom (Munro 2010).

Danazol je sintetski androgen koji u visokim dozama uspješno smanjuje volumen menstruacijskog krvarenja (Bonduelle 1991) s značajnim nuspojavama (debljanje, masna koža, akne, produbljenje glasa), no u manjim doza je koristan pri liječenju kronične mastalgije (Srivastava 2007). Zato bi Danazol mogao biti koristan kod žena koje istovremeno imaju HMB-E ili AUB-O i mastalgiju (Munro 2010). O vaginalno primjenjenom danazolu bi se trebalo razmišljati kod pacijentica kod kojih je oralna primjena gonadnih steroida neuspješna ili kod kojih intrauterini progestini nisu mogućnost (Srivastava 2007).

Opisana je i uspješna terapija GnRHa u kombinaciji s „add back“ terapijom kako bi se spriječili vazomotorni simptomi i osteopenija (Thomas 1996).

Kombinirala oralna kontracepcija i kirurški postupci su jednaki kao i za AUB-O.

#### 5.2.6 Jatrogeni uzroci (AUB-I)

Jatrogena nenormalna krvarenja iz maternice uključuju krvarenja uzrokovana primjenom intrauterinih uložaka, farmakoloških sredstava koji utječu na endometrij, koji djeluju na mehanizam zgrušavanja krvi ili sistemsku kontrolu ovulacije (Munro 2010). Većinu čine probojna krvarenja nastala terapijskom egzogenom primjenom gonadalnih steroida (Munro et al. 2011). Tu pripadaju i pacijentice koje koriste intrauterini sustav s levonorgestrelom (LNG-IUS) kod kojih su česta probojna krvarenja prvih 6 mjeseci terapije (Irvine et al. 1998). Farmakološka sredstva koja interferiraju s metabolizmom dopamina mogu uzrokovati AUB djelujući na ovulaciju (triciklički antidepresivi i fenotijazini). Korištenje antikoagulacijskih lijekova poput varfarina, heparina i niskomolekularnog heparina često za posljedicu ima HMB (Munro et al. 2011).

Najveći dio jatrogenih krvarenja su probojna krvarenja (BTB), neplanska krvarenja koja nastaju uslijed terapijske primjene gonadalnih steroida. Probojna krvarenja su čest razlog prekida hormonalne kontracepcije ili hormonskog nadomjesnog liječenja. Prilikom korištenja kombinirane HOK uzroci krvarenja mogu biti nepravilno uzimanje terapije, malapsorpcijski sindromi ili dijareja koji smanjuju apsorpciju oralno primjenjenih kontraceptiva, razne substance koje induciraju CYP-P450 sustav enzima (antikonvulzivi, antituberkulitik rifampicin, antifungik griseofulvin, djelatna tvar Gospine trave...). Pušenje cigareta povećava jetreni metabolizam i smanjuje razinu steroida u krvi što može objasniti relativno visoku incidenciju BTB kod pušača (Rosenberg 1996). Ženama koje počinju kombiniranu estrogen-progestinsku hormonsku kontracepciju treba objasniti kako je BTB vrlo često prvih mjeseci terapije te kako će vjerojatno s vremenom prestati (Darney 1997). Također kod pacijentica koje uzimaju oralnu terapiju treba naglasiti važnost dosljedne i pravilne upotrebe te savjetovati prestanak pušenja. Ukoliko se krvarenje nastavi nakon 4 mjeseca uputno je razmišljati o promjeni terapije. Za one pacijentice čiji životni stil onemogućava konzistentnu primjenu oralne kontracepcije, alternativa su transdermalni flaster ili vaginalni prsten.

Gotovo 55% žena koje koriste LNG-IUS doživi BTB u prvih 6 mjeseci terapije (Irvine et al. 1998). Smatra se da bi zbog relativnog lokalnog endometrijskog deficita

estradiola mogla biti uspješna terapija vrlo niskim dozama estradiola primjenjenog oralno ili transdermalno.

AUB-I uzrokovano primjenom DMPA može biti smanjeno oralnom primjenom etinil estradiola kroz 14 dana (Said et al. 1987) i pomoću NSAID; mefanemičkom kiselinom u dozi od 500 mg 2 puta dnevno kroz 5 dana (Tantiwattanakul i Taneepanichskul 2004) ili COX-2 inhibitorom valdecoxibom 40 mg dnevno (Nathirojanakun et al. 2006).

BTB koje je posljedica subdermalnog levonorgestrel implantanta može biti reducirano primjenom kombinirane HOK tijekom 21 dan (Alvarez-Sanchez et al. 1996; Witjaksono et al. 1996) i NSAID; ibuprofen 800 mg 3 puta dnevno kroz 5 dana (Diaz et al. 1990) ili mefanamička kiselina 500 mg 2 puta dnevno kroz 5 dana (Kaewrudee et al. 1999).

Probojno krvarenje povezano s hormonskom nadomjesnom terapijom zahtijeva ultrazvučnu procjenu debljine endometrija te u slučaju indikacije biopsiju endometrija zbog veće učestalosti hiperplazije endometrija i karcinoma endometrija u pripadajućoj dobnoj skupini (Munro 2010). Kod cikličke primjene progestina, krvarenje je normalno ubrzo nakon prestanka primjene progestina ili na početku njegove primjene. Krvarenje izvan ovog vremenskog okvira je abnormalno i zahtijeva evaluaciju šupljine maternice. Pri kontinuiranoj primjeni progestina, obrada je nužna ukoliko se krvarenje nastavi nakon 6 mjeseci ili ukoliko se krvarenja pojavi nakon perioda amenoreje. Terapijske opcije su prelazak na cikličku primjenu progestina, smanjenje doze estrogena i povećanje doze progestina.

#### 5.2.7 Neklasificirano (AUB-N)

U skupinu AUB-N pripadaju entiteti koji su izuzetno rijetki ili nedovoljno definirani. Na prvom mjestu su to arteriovenozne malformacije koje mogu izazvati akutna i teška krvarenja. Malformacije mogu biti urođene, ali su češće stečene kirurškim zahvatom. Dijagnosticiraju se color Doppler transvaginalnim ultrazvukom. Rjeđi uzrok je kronični endometritis koji se povezuje s intermenstrualnim krvarenjem i s produljenim i pojačanim menstrualnim krvarenjem a liječi se antibiotskom terapijom (Munro 2010).

## 6. DIJAGNOSTIKA I LIJEČENJE PREMENARHALNIH I POSTMENOPAUZALNIH KRVARENJA

### 6.1 Premenarhalno krvarenje

Premenarhalna krvarenja se uvijek smatraju abnormalnim i zahtijevaju obradu. Najčešći uzroci su infekcije vulve i vagine, a zatim strana tijela, trauma (uključujući seksualno zlostavljanje), tumori jajnika i vagine te egzogeni estrogen. Treba isključiti prijevremeni pubertet (Munro 2010).

U anamnezi treba prikupiti podatke o volumenu i učestalosti krvarenja te duljini trajanja simptoma. Treba ispitati o potencijalnoj izloženosti estrogenima, traumi i drugim podacima koji bi mogli ukazivati na uzrok krvarenja (Munro 2010).

Prije pregleda je korisno djetetu objasniti na koji način će se on odvijati te koji instrumenti će se koristiti. Pregled starijih djevojčica se vrši na stolu dok kod onih mlađih je moguć i u krilu roditelja. Dijete se pregledava u poziciji na leđima ili krilu roditelja s nogama savinutim u koljenima i u abdukciji ili alternativno klečeći na koljenima i laktovima (Šimunić et al. 2014; Munro 2010).

Pri sumnji na teško krvarenje, važno je pratiti vitalne znakove.

Utvrđuje se stadij razvoja dojki i pubične dlakavosti prema Tanneru kako bi se orijentirali o mogućem prijevremenom pubertetu i nastupu menarhe. Razvoj dojki bez adrenerarhe ukazuje na abnormalnu endogenu ili egzogenu estrogensku aktivnost. Potrebno je pregledati ima li dijete modrica, ne samo zbog fizičkog zlostavljanje nego i mogućih koagulopatija. Važno je i promotriti interakciju djeteta s roditeljem ili starateljem (Šimunić et al. 2014; Munro 2010).

Pregled himena je važan, pogotovo pri sumnji na seksualno zlostavljanje. Inspekcija vagine i cerviksa se izvodi u ambulanti ili prema potrebi u operacijskoj dvorani pod anestezijom. Maternica i adneksi se pregledavaju prstom pozicioniranim u rektumu a drugom rukom smještenom abdominalno te abdominalnim ultrazvukom i MRI. Važno je pregledati i potencijalne negenitalne izvore krvarenja u periuretralnoj i perianalnoj regiji (Munro 2010).

Kod traume treba razmotriti mogućnost rektalne ozljede ili ozljede mjehura. Za opsežan pregled nekad je potrebna opća anestezija. Kada je mokrenje ograničeno

zbog boli ili hematoma, potrebna je kateterizacija. U većini slučajeva će ekspektativna strategija, hemodinamsko praćenje i opservacija hematoma biti dovoljni. U slučaju nastavka krvarenja, što se očituje rastom hematoma ili padom hematokrita, potrebne su transfuzija i intervencije kao što su eksploracija i intervencijske radiološke tehnike pomoću katetera (Munro 2010).

Većina djece koja su žrtve seksualnog zlostavljanja ima normalan fizikalan nalaz reproduktivnog trakta. Nespecifični nalazi su labijalne adhezije, vaginalno iscjedak, vulvarni, introitalni ili analni eritem, analne fisure i analna dilatacija. Jasni dokazi penetracijske traume su akutne laceracije ili ekhimoze, odsutnost stražnjeg himena, zacijeljenja transekcija himena i duboke analne laceracije (Šimunić et al. 2014; Munro 2010).

Strana tijela dovode do ekskrijacije kože i vaginalnog epitela te uzrokuju gnojni, zaudarajući i ponekad krvav iscjedak. Obično se nalaze u donjoj trećini vagine i tada se uklanjaju bajonet kliještima ili ispiranjem toplom slanom otopinom. Kada se nalaze u gornjem dijelu vagine koristi se histeroskop (Munro 2010).

Upale i infekcije su najčešći uzrok krvarenja. Upalne reakcije mogu biti izazvane sapunima i ostalim higijenskim i kozmetičkim preparatima i odjećom. U slučaju infekcije s *C. trachomatis*, genitalnim herpesom ili nalazu bradavica humanog papilloma virusa treba posumnjati na seksualno zlostavljanje (Munro 2010).

Lichen sclerosis je dermatološka bolest koja uz simptome svrbeža i dizurije može uzrokovati ekskrijacije koje dovode do krvarenja (Poindexter i Morrell 2007).

Krvarenja iz urinarnog trakta može biti posljedica cistitisa, infekcije shistosomijazom te glomerularna i neglomerularna oboljenja gornjeg urinarnog trakta. Uretralni prolaps se često prikazuje kao mekana okrugla masa te može biti zamijenjena za tumor. Liječi se antibioticima i lokalnom primjenom estrogena, a u slučaju veliki nekrotičnih masa i urinarne retencije može se pristupiti eksciziji, ligaciji ili krioablaciji (Munro 2010).

Tumori mogu uzrokovati krvarenje per se ili indirektno zbog svoje estrogenske aktivnosti. Hiperestrogensko stanje dovodi do izoseksualnog preuranjenog puberteta (telarche i adrenarche stupanj 4 po Tanneru). Svaka neoplazma jajnika koja ima funkcionalne granulosa stanice može proizvesti dovoljnu količinu estradiola koja će



uzrokovati preuranjeno seksualno sazrijevanje i krvarenje. Od pretraga su važni serumski estradiol te HCG i  $\alpha$ -fetoprotein koji su markeri malignih novotvorina kao što su koriokarcinom, karcinom embrionalnih stanica i endodermalni sinus tumor (Munro 2010).

Krvarenje uzrokovano vanjskim estrogenima je moguće ako je dijete bilo izloženo lokalno ili sistemno primjenjivim estrogenskim preparatima (hormonska kontracepcija, hormonsko nadomjesno liječenje) u kućanstvu. Kod takvih slučajeva je najvažnija pažljivo uzeta anamneza (Munro 2010).

## 6.2 Postmenopauzalno krvarenje

Postmenopauzalno krvarenje (PMB) je razlog za brigu zbog moguće maligne etiologije iako je u većini slučajeva benigno. Postmenopauzalno krvarenje može biti spontano ili povezano s primjenom HNL-a. Kod žena s PMB koje ne koriste HNL rizik karcinoma endometrija je 5.7-11.5% (Ferazzi et al. 1996; Gredmark et al. 1995; Lidor et al. 1986). Rizični faktori karcinoma endometrija su dob, obiteljska anamneza (nasljedni nepolipozni kolorektalni karcinom) i primjena tamoxifena te gonadalnih steroida (neoponirani estrogen) (Munro 2010).

Pri pregledu treba utvrditi potječe li krvarenje iz maternice i u odsustvu aktivnog krvarenja postoje li primjetne lezije u urinarnom, gastrointestinalnom ili donjem genitalnom traktu.

Kod spontanog PMB nužno je ultrazvučno procijeniti debljinu endometrija. Ukoliko je kod pregleda ultrazvukom ustanovljena debljina endometrija veća od 5 mm, potrebna je frakcionirana kiretaža. Kada je debljina endometrija manja od 5 mm moguć je ekspektativni pristup odnosno ultrazvučna kontrola debljine endometrija za tri mjeseca uz uredan nalaz PAPA testa. Moguće je prije odluke o frakcioniranoj kiretaži učiniti uterobrush. (Munro 2010).

PMB kod žena na NHL neoponiranim estrogenom zahtijeva uvijek daljnju obradu. Daljnu obradu zahtijeva i neplanirano krvarenje kod žena koje ciklički primjenjuju progesterone kao i kod onih koje su na kontinuiranoj terapiji progesterinom a do krvarenja dolazi nakon 6 mjeseci terapije i posebno nakon razdoblja amenoreje (Munro 2010).

Kod svih žena u postmenopauzi koje su na terapiji tamoxifenom nužno je redovito ultrazvučno praćenje debljine endometrija, a posebice u slučaju pojave vaginalnog krvarenja. Ukoliko dođe do povećanja debljine endometrija nužna je frakcionirana kiretaža.

U slučaju patohistološkog nalaza atipične hiperplazije endometrija ili karcinoma endometrija indicirana je histerektomija.

## 7. ZAKLJUČAK

Nenormalno krvarenje iz maternice predstavlja najčešći uzrok posjete ginekološkoj ordinaciji. Patofiziološki uzroci nenormalnih krvarenja iz maternice često su složeni i ne uvijek u potpunosti jasni.

Nova klasifikacija uzroka nenormalnih krvarenja iz maternice temelji se na akronimu PALM-COEIN (polip, adenomioza, leiomiom, malignost i hiperplazija, koagulopatija, poremećaji ovulacije, endometrialni uzroci, jatrogeni i neklasificirani) i razvijena je uzimajući u obzir sve mehanizme koji su u podlozi nenormalnih krvarenja iz maternice.

U dijagnostici uzroka nenormalnih krvarenja iz maternice važno je dobro uzetom anamnezom dobiti podatke o učestalosti, predvidljivosti i obilnosti krvarenja. Daljnji postupak i klasifikacija uzroka ovisiti će o ginekološkom i ultrazvučnom pregledu te laboratorijskim nalazima.

Prvi izbor pri liječenju nestrukturalnih nenormalnih krvarenja iz maternice je medikamentozan, a većinom kirurški rješavamo simptomatske strukturalne uzroke. Kirurški se rješavaju i sva krvarenja refraktorna na medikamentoznu terapiju.

Prema dostupnoj literaturi postoje brojne mogućnosti i medikamentoznog i kirurškog liječenja nenormalnih krvarenja iz maternice. Upravo nova PALM-COEIN klasifikacija omogućiti će njihovu usporedljivost.

## 8. ZAHVALA

Zahvaljujem se svojoj mentorici, dr. sc. Lani Škrgatić na uloženoj energiji i vremenu te na njezinom pristupačnosti, posvećenosti, trudu i podršci pri izradi ovog diplomskog rada.

Također zahvaljujem svojoj obitelji i prijateljima na podršci, razumijevanju, strpljenju i pomoći koji su mi pružili tokom moga studija.

## 9. LITERATURA

1. 44 NCG (2007) Heavy menstrual bleeding. United Kingdom: National Institute for Health and Clinical Excellence
2. An evidence-based guideline for the management of heavy menstrual bleeding. Working Party for Guidelines for the Management of Heavy Menstrual Bleeding. *N Z Med J* 1999;112(1088):174–7.
3. Anastasiadis PG, Koutlaki NG, Skaphida PG, Galazios GC, Tsikouras PN, Liberis VA. (2000) Endometrial polyps: prevalence, detection, and malignant potential in women with abnormal uterine bleeding. *Eur J Gynaecol Oncol*;21(2):180–3.
4. Andersch B, Milsom I, Rybo G. (1988) An objective evaluation on flurbiprofen and tranexamic acid in the treatment of idiopathic menorrhagia. *Acta Obstet Gynecol Scand.* 67(7):645-8.
5. Ash SJ, Farrell SA, Flowerdew G. (1996) Endometrial biopsy in DUB. *J Reprod Med* 41(12):892–6.
6. Donnez J, Tatarchuk TF, Bouchard P, Puscasiu L, Zakharenko NF, Ivanova T, Ugocsai G, Mara M, Jilla MP, Bestel E, Terrill P, Osterloh I, Loumaye E; PEARL I Study Group. (2012) Ulipristal acetate versus placebo for fibroid treatment before surgery. *N Engl J Med.* 366(5):409-20.
7. Donnez J, Tomaszewski J, Vázquez F, Bouchard P, Lemieszczuk B, Baró F, Nouri K, Selvaggi L, Sadowski K, Bestel E, Terrill P, Osterloh I, Loumaye E; PEARL II Study Group. (2012) Ulipristal acetate versus leuprolide acetate for uterine fibroids. *N Engl J Med.* 366(5):421-32.
8. Donnez J, Vázquez F, Tomaszewski J, Nouri K, Bouchard P, Fauser BC, Barlow DH, Palacios S, Donnez O, Bestel E, Osterloh I, Loumaye E, PEARL III and PEARL III Extension Study Group. (2014) Long-term treatment of uterine fibroids with ulipristal acetate. *Fertil Steril.* 101(6):1565-73.
9. Dwyer N, Hutton J, Stirrat GM. (1993) Randomised controlled trial comparing endometrial resection with abdominal hysterectomy for the surgical treatment of menorrhagia. *Br J Obstet Gynaecol.* 100(3):237-43.
10. Farquhar CM, Lethaby A, Sowter M, Verry J, Baranyai J. (1999) An evaluation of risk factors for endometrial hyperplasia in premenopausal women with abnormal menstrual bleeding. *Am J Obstet Gynecol* 181(3):525–9.

11. Ferazzi E, Torri V, Trio D, Zannoni E, Filiberto S, Dordoni D. (1996) Sonographic endometrial thickness: a useful test to predict atrophy in patients with postmenopausal bleeding. An Italian multicenter study. *Ultrasound obstet Gynecol.* 7(5): 315-21.
12. Fraser IS. (1990) Treatment of ovulatory and anovulatory dysfunctional uterine bleeding with oral progestogens. *Aust N J Z Obstet Gynaecol.* 30(4):353-6.
13. Gannon DM, Lombardi AV Jr., Mallory TH, Vaughn BK, Finney CR, Niemcryk S. (1991) An evaluation of the efficiency of postoperative blood salvage after total joint arthroplasty. A prospective randomized trial. *J Arthroplasty* 6(2):109-14.
14. Gleeson NC. (1994) Cyclic changes in endometrial tissue plasminogen activator and plasminogen activator inhibitor type 1 in women with normal menstruation and essential menorrhagia. *Am J Obstet Gynecol* 171(1):178–83.
15. Gredmark T, Kvint S, Havel G, Mattsson LA. (1995) Histopathological findings in women with post-menopausal uterine bleeding. *Br J ObstetGynaecol.* 102(2): 133-6.
16. Guidelines for the management of abnormal uterine bleeding. *J Obstet Gynaecol Can* 2001;104:1–6.
17. Gupta JK, Sinha AS, Lumsden MA, Hickey M. (2006) Uterine artery embolization for symptomatic uterine fibroids. *Cochrane Database Syst Rev.* 1:CD005073.
18. Hale GE, Hughes CL, Burger HG, Robertson DM, Fraser IS. (2009) Atypical estradiol secretion and ovulation patterns caused by luteal out-of-phase (LOOP) events underlying irregular ovulatory menstrual cycles in the menopausal transition. *Menopause* 16(1):50–9.
19. Higham JM, Shaw RW. (1993) A comparative study of danazol, a regimen of decreasing doses of danazol, and norethindrone in the treatment of objectively proven unexplained menorrhagia. *Am J Obstet Gynecol.* 169(5):1134-9.
20. Irvine GA, Campbell-Brown MB, Lumsden MA, Heikkila A, Walker JJ, Cameron IT. (1998) Randomised comparative trial of the levonorgestrel intrauterine system and norethisterone for treatment of idiopathic menorrhagia. *Br J Obstet Gynaecol.* 105:592–8.
21. Kadir RA, Economides DL, Sabin CA, Owens D, Lee CA. (1998) Frequency of inherited bleeding disorders in women with menorrhagia. *Lancet*; 351:485–9.

22. Lethaby A, Irvine G, Cameron I. (2008) Cyclical progestogens for heavy menstrual bleeding. *Cochrane Database Syst Rev.* 1:CD001016
23. Liberis V, Dafopoulos K, Tsikouras P, Galazios G, Koutlaki N, Anastasiadis P et al. (2003) Removal of endometrial polyps by use of grasping forceps and curettage after diagnostic hysteroscopy. *Clin Exp Obstet Gynecol.* 30(1):29-31.
24. Lidor A, Ismajovich B, Confino E, David MP. (1986) Histopathological findings in 226 women with post-menopausal uterine bleeding. *Acta Obstet Gynecol Scand.* 65(1): 41-3.
25. Mohri H. (2002) High dose of tranexamic acid for treatment of severe menorrhagia in patients with von Willebrand disease. *J Thromb Thrombolysis.* 14(3):255-7.
26. Munro MG (2010) *Abnormal uterine bleeding.* Cambridge: Cambridge University press
27. Munro MG, Critchley HO, Broder MS, Fraser IS, FIGO Working Group on Menstrual Disorders. (2011) FIGO classification system (PALM-COEIN) for causes of abnormal uterine bleeding in nonpregnant women of reproductive age. *Int J Gynaecol Obstet.* 113:3–13.
28. Munro MG, Critchley HO, Fraser IS. (2011) The FIGO classification of causes of abnormal uterine bleeding in the reproductive years. *Fertil Steril.* 95(7):2204-8.
29. Munro MG. (2013) *Acute Uterine Bleeding Unrelated to Pregnancy: A Southern California Permanente Medical Group Practice Guideline.* *Perm J.* 17(3):43-56.
30. Ong YL, Hull DR, Mayne EE. (1998) Menorrhagia in von Willebrand disease successfully treated with single daily dose tranexamic acid. *Haemophilia.* 4(1):63-5.
31. Poindexter G, Morrell DS. (2007) Anogenital pruritus: lichen sclerosus in children. *Pediatr Ann.* 36(12): 785-91.
32. Preston JT, Cameron IT, Adams EJ, Smith SK. (1995) Comparative study of tranexamic acid and norethisterone in the treatment of ovulatory menorrhagia. *Br J Obstet Gynaecol.* 102(5):401-6.
33. Preutthipan S, Herabutya Y. (2005) Hysteroscopic polypectomy in 240 premenopausal and postmenopausal women. *Fertil Steril.* 83(3):705-9.
34. Rees MC, Canete-Soler R, Lopez Bernal A, Turnbull AC. (1988) Effect of fenamates on prostaglandin E receptor binding. *Lancet.* 2(8610):541-2.

35. Rubin G, Wortman M, Kouides PA. ( 2004) Endometrial ablation for von Willebrand disease-related menorrhagia – experience with seven cases. *Haemophilia*. 10(5):477-82
36. Shankar M, Lee CA, Sabin CA, Economides DL, Kadir RA. (2004) von Willebrand disease in women with menorrhagia: a systematic review. *BJOG*;111(7):734–40.
37. Shrader SP, Dickerson LM. (2008) Extended- and continuous-cycle oral contraceptives. *Pharmacotherapy* 28(8):1033-40.
38. Shushan A, Revel A, Rojansky N. (2004) How often are endometrial polyps malignant? *Gynecol Obstet Invest*; 58(4):212–5.
39. Smith SK, Abel MH, Kelly RW, Baird DT. (1981) A role for prostacyclin (PGi2) in excessive menstrual bleeding. *Lancet* 1(8219):522–4.
40. Smith SK, Abel MH, Kelly RW, Baird DT. (1981) Prostaglandin synthesis in the endometrium of women with ovular dysfunctional uterine bleeding. *Br J Obstet Gynaecol* 88(4):434–42.
41. Surrey ES, Hornstein MD. (2002) Prolonged GnRH agonist and add-back therapy for symptomatic endometriosis: long-term follow-up. *Obstet Gynecol*. 99(5 Pt 1): 709-19.
42. Šimunić V i suradnici (2001) *Ginekologija*. Zagreb: Naklada Ljevak
43. Šimunić V, Barišić D, Pavičić Baldani D. (2014) *Nenormalna krvarenja iz maternice; kliničke smjernice za dijagnostiku i liječenje*. Zagreb: Hrvatsko društvo za ginekološku endokrinologiju i humanu reprodukciju.
44. Waibel-Treber S, Minne HW, Scharla SH, Bremen T, Ziegler R, Leyendecker G. (1989) Reversible bone loss in women treated with GnRH-agonists for endometriosis and uterine leiomyoma. *Hum Reprod*. 4(4):384-8.



## 10. ŽIVOTOPIS

Rođena sam 13. rujna 1990. godine u Zagrebu. Pohađala sam Osnovu školu „Kreativan razvoj“ od 1997. do 2005. g u Zagrebu te V. gimnaziju od 2005 do 2009. g. također u Zagrebu. Na Medicinskom fakultetu Sveučilišta u Zagrebu školovala sam se od 2009. do 2015. godine. Aktivni sam član Sekcije za neuroznanost te sam sudjelovala u radu udruge „Veliko srce malom srcu“. Dobitnik sam Dekanove nagrade za postignut uspjeh u akademskoj godini 2013./2014.