

Uloga oksidativnog stresa pri fotokoagulaciji retine kod neproliferacijske dijabetičke retinopatije

Galetović, Davor

Doctoral thesis / Disertacija

2008

Degree Grantor / Ustanova koja je dodijelila akademski / stručni stupanj: **University of Zagreb, School of Medicine / Sveučilište u Zagrebu, Medicinski fakultet**

Permanent link / Trajna poveznica: <https://urn.nsk.hr/urn:nbn:hr:105:129792>

Rights / Prava: [In copyright](#)/[Zaštićeno autorskim pravom.](#)

Download date / Datum preuzimanja: **2024-12-02**



Repository / Repozitorij:

[Dr Med - University of Zagreb School of Medicine Digital Repository](#)



**SVEUČILIŠTE U ZAGREBU
MEDICINSKI FAKULTET**

Davor Galetović

**Uloga oksidativnog stresa pri
fotokoagulaciji retine kod
neproliferacijske dijabetičke
retinopatije**

DISERTACIJA



Zagreb, 2008
SVEUČILIŠTE U ZAGREBU
MEDICINSKI FAKULTET

Davor Galetović

**Uloga oksidativnog stresa pri
fotokoagulaciji retine kod
neproliferacijske dijabetičke
retinopatije**

DISERTACIJA

Zagreb, 2008.

Disertacija je izrađena na Klinici za očne bolesti Kliničkog bolničkog centra Split

Voditelj rada: prof. dr. sc. Lovro Bojić

Rad posvećujem:

Adeli, odanoj supruzi i majci, zbog ustrajnosti, podrške i pomoći, te kćeri Nikolini zbog ljubavi i radosti koju mi pruža.

Roditeljima koji su me usmjeravali ka humanom i intelektualnom.

Iskreno se zahvaljujem:

- Mentoru prof. dr.sc. Lovri Bojiću na cjelokupnoj pomoći, korisnim savjetima i sugestijama.
- Voditelju Klinike za očne bolesti prof. dr. sc. Milanu Ivaniševiću na razumijevanju.
- Voditeljici Odjela za kliničku laboratorijsku dijagnostiku KBC Split dipl. inž. Ivani Dujmov spec. med. biokem. i dr. sc. Ilzi Salamunić spec. med. biokem. na suradnji u realizaciji ovog rada.
- Svima koji su na bilo koji način svojim učešćem doprinijeli realizaciji ovog rada.

POPIS OZNAKA I KRATICA

DM – dijabetes melitus

DR – dijabetička retinopatija

LF – laser fotokoagulacija

PDR – proliferativna dijabetička retinopatij

NPDR – neproliferativna dijabetička retinopatija

DEM – dijabetički edem makule

PNV – papilarna neovaskularizacija

ENV – (engl. enywhere-neovascularisation) – neovaskularizacija na drugim djelovima retine

ARMD – (engl. age related macular degeneration) – senilna degeneracija makule

SR – slobodni radikali

RKS – reaktivni kisikovi spojevi

VEGF – (engl. vascular endothelial grow factor) – vaskularni endotelijalni faktor rasta

PKC β – protein kinaza C β

IL-6 – interleukin-6

FA – fluoresceinska angiografija

IRMA – intraretinalne mikrovaskularne abnormalnosti

IOT – intraokularni tlak

K1 – kontrolna skupina zdravih ispitanika

K2 – kontrolna skupina ispitanika oboljelih od DM bez kliničkih znakova DR

SOD – superoksid dismutaza

GPOD – glutation peroksidaza

KAT – katalaza

TAS – totalni antioksidativni status

Tf – transferin

Cp – ceruloplazmin

Hp – haptoglobin

Hx - hemopeksin

LPO – lipidna peroksidacija

SADRŽAJ

1. UVOD I SVRHA RADA	1
1.1. Dijabetes melitus	2
1.1.1. Klasifikacija šećerne bolesti	4
1.2. Dijabetička retinopatija	6
1.2.1. Epidemiologija dijabetičke retinopatije	6
1.2.1.1. Incidencija i progresija dijabetičke retinopatije	6
1.2.1.2. Osnovni rezultati studije	8
1.2.1.3. Incidencija vidnog oštećenja	9
1.2.1.4. Čimbenici rizika za gubitak vida i pravnu sljepoću	10
1.2.1.5. Rehabilitacija i ekonomska strana sljepoće	11
1.2.2. Patofiziologija i patogeneza dijabetičke retinopatije	12
1.2.2.1. Hiperglikemija i razni biokemijski putevi	12
1.2.2.2. Metaboličke nepravilnosti i odgovorni čimbenici	13
1.2.2.3. Predklinička retinopatija	20
1.2.2.4. Neproliferacijska retinopatija	22
1.2.2.5. Edem makule	24
1.2.2.6. Proliferacijska retinopatija	25
1.2.2.7. Uzroci gubitka vida kod dijabetičke retinopatije	27
1.2.3. Klasifikacija dijabetičke retinopatije	28
1.2.4. Neproliferacijska dijabetička retinopatija-kasne promjene: Umjerena do teška neproliferacijska retinopatija	28

1.2.5.	Terapija dijabetičke retinopatije	31
1.3.	Laser fotokoagulacija	32
1.3.1.	Povijest i djelovanje lasera	33
1.3.2.	Indikacija za laser fotokoagulaciju	35
1.3.3.	Tehnike laser fotokoagulacije	37
1.3.4.	Komplikacije laser fotokoagulacije	38
1.4.	Oksidativni stres	38
1.4.1.	Oksidativni čimbenici	39
1.4.2.	Toksični učinci slobodnih radikala in vivo	44
1.4.3.	Antioksidansi	45
1.4.4.	Oksidativni stres i dijabetička retinopatija	47
1.4.4.1.	Pojava slobodnih radikala i reaktivnih kisikovih spojeva u zdravoj i dijabetičkoj retini	47
	2. CILJ I HIPOTEZA	53
	3. ISPITANICI I METODE	55
3.1.	Ispitanici	55
3.1.1.	Ispitanici oboljeli od DM s klinički manifestnom "teškom" NPDR tretirani LF	55
3.1.2.	Kontrolna skupina zdravih ispitanika	56
3.1.3.	Kontrolna skupina ispitanika oboljelih od DM bez kliničkih simptoma DR	56
3.1.4.	Prikaz svih ispitanika po spolu	57
3.1.5.	Prikaz dobi ispitanika tretiranih LF	58

3.1.6.	Prikaz tipa i trajanja dijabetesa ispitanika tretiranih LF	59
3.2.	Metode	61
3.2.1.	Oftalmološki tretman i pregled	61
3.2.2.	Laboratorijske pretrage	61
3.3.	Statistička obrada	64
4.	REZULTATI	65
4.1.	Prikaz vrijednosti IOT prije i poslije LF	65
4.2.	Analiza rezultata prisutnosti makularnog edema prije i poslije LF	66
4.3.	Analiza vrijednosti vidne oštine prije i poslije LF	68
4.4.	Analiza vrijednosti antioksidansa ispitanika K1 i ispitanika K2	70
4.5.	Analiza vrijednosti antioksidansa ispitanika K1 i ispitanika predviđenih za LF	71
4.6.	Analiza vrijednosti antioksidansa ispitanika K2 i ispitanika predviđenih za LF	72
4.7.	Grafički prikaz vrijednosti antioksidansa ispitanika predviđenih za LF i ispitanika K1 i K2	73
4.8.	Analiza vrijednosti antioksidansa ispitanika prije i poslije LF	77
4.9.	Grafički prikaz vrijednosti antioksidansa ispitanika prije i poslije LF	78
5.	RASPRAVA	82
6.	ZAKLJUČCI	89

7. SAŽETAK	93
8. SUMMERY	98
9. POPIS LITERATURE	103
10. ŽIVOTOPIS	131

1. UVOD I SVRHA RADA

Razvojem društvenih uvjeta i poboljšanjem životnog standarda, šećerna bolest (lat. diabetes mellitus) postaje glavni rastući zdravstveni problem u Europi, problem svih dobi u svim državama, a ugrožava najmanje deset milijuna stanovnika Europe. Vodeći je uzrok sljepoće kod odraslih, radno sposobnih ljudi razvijenog zapadnog svijeta. Dijabetes melitus (DM) je kompleksna multifaktorijalna bolest, često udružena s progresivnom retinopatijom i gubitkom vida.

Kada su Banting i Best 1922. godine objavili preliminarno izvješće o primjeni inzulina u liječenju dijabetesa, glavne komplikacije na očima su bile zamagljeni vid i dijabetička mreža.^{1,2} Tretman inzulinom, međutim, čuvajući život, omogućio je osobama s dijabetesom dovoljno dug život da razviju devastirajuće komplikacije, uključujući mikrovaskularna oboljenja kao što su retinopatija, neuropatija i nefropatija. Od 1968. godine dijabetička retinopatija (DR) postaje vodećim uzrokom slabovidnosti. Iako smo još od temeljnih studija Bethama i Waita iz 1935. godine³ stekli značajna saznanja o DR i dijabetičkim komplikacijama oka, DR ostaje vodeći uzrok gubitka vida u SAD-u i u drugim industrijaliziranim zemljama.⁴

Pravo na vid je osnovno pravo čovjeka, a svaki slučaj sprječavanja nastajanja sljepoće opravdan je kako iz humanih, tako i iz socijalno-ekonomskih razloga.⁵

Laserskom fotokagulacijom (LF) retine moguće je spriječiti sljepoću, što nedvojbeno potvrđuje nekoliko velikih multicentričnih randomiziranih

studija.^{6,7} Povoljan efekt LF retine u DR poznat je približno 30 godina. Međutim, uz povoljan efekt, LF retine uključuje i mnoge popratne komplikacije.⁸ Jedna od najznačajnijih je stvaranje ili pojačavanje postojećeg edema makule, što dovodi do prolaznog ili trajnog smanjivanja vidne oštine. Uloga oksidativnog stresa u navedenim zbivanjima je vrlo izvjesna,⁹ a cilj ovoga rada je ocjena uloge istog u nastajanju edema makule nakon LF.

1.1 DIJABETES MELITUS

Šećerna bolest (lat. diabetes mellitus) je kronični i doživotni metabolički poremećaj s tendencijom stalnog porasta, na što utječe povećanje populacije starije dobi, kao i uspješno liječenje koje produžava život.

Prvi zapis o poliuriji nalazimo na staroegipatskom Ebersovom papirusu iz II. stoljeća p.n.e. Samu riječ "dijabetes" (grč. protjecanje) prvi put spominje Aretej iz Kapodakije u II. stoljeću n.e., opisujući bolest kod koje se "pùt otapa u mokraći", zajedno s klasičnim simptomima šećerne bolesti: poliurijom, polifagijom i polidipsijom. U sanskrtskoj literaturi iz II. stoljeća n.e. nalazi se opis bolesti "madhumeha" (medena mokraća), a u isto vrijeme se dijabetes kao bolest žeđi spominje i u Kini.¹⁰

Minkowski i von Mering su 1889. godine u pokusima na psima pokazali da pankreatektomija uzrokuje pojavu dijabetičkog stanja, dokazujući tako vezu između gušterače i šećerne bolesti. Karakteristične nakupine stanica u gušterači prvi je opisao Langerhans 1876. godine., ali je njihova prava uloga otkrivena tek kasnije (Laguesse 1893. god.). Jean de Megar 1909. godine pretpostavlja da

Langerhansovi otočići luče supstanciju koja regulira razinu šećera u krvi i daje joj ime inzulin. Sharpey-Schafer je 1916. godine pretpostavio da je inzulin glavni regulator metabolizma ugljikohidrata, što je konačno i potvrđeno otkrićem hormona inzulina 1921. godine (Banting i Best). Primarnu strukturu molekule inzulina riješio je Frederick Sanger 1955. godine. To otkriće je omogućilo ciljano kemijsko preoblikovanje molekule, čime su dobiveni pripravci inzulina visoke čistoće i slabe antigeničnosti. Sekundarnu i terciarnu strukturu inzulina otkrila je Dorothy Hodgkin rendgensko kristalografskom analizom. Razvojem molekularne biologije ta su istraživanja primijenjena u programiranju genoma *E. coli* i *Saccharomyces cerevisiae* i kontroli biotehničke produkcije inzulina s identičnom strukturom humanom inzulinu. Premda inzulin danas ima neprijeporni prioritet u fiziološkoj terapiji šećerne bolesti, otkriće tzv. oralnih antidijabetika, sulfonilurea i bigvanida, značajno je proširilo terapijske mogućnosti, poglavito u liječenju inzulinske neovisne šećerne bolesti.¹¹

Šećerna bolest je najčešća metabolička i endokrina bolest, a obuhvaća heterogenu skupinu poremećaja.¹² Osnovne su joj značajke hiperglikemija, glukozurija, povećana razgradnja proteina, ketoza i acidoza.¹³

Danas se DM smatra kompleksom smetnji izmjene tvari poligeno nasljednog karaktera, a nastaje zbog manjka inzulina u ciljnim tkivima uslijed nedovoljne proizvodnje u β stanicama Langerhansovih otočića gušterače. Posebno se to odnosi na inzulinsku ovisnu šećernu bolest koja nastaje kao posljedica postupnog, autoimunog razaranja β stanica Langerhansovih otočića,

u kojem sudjeluju stanični i humoralni čimbenici.¹² To je multifaktorijalna bolest s jakom genetskom komponentom histokompatibilnog kompleksa (MHC)-uvjetovane kombinacijom HLA-A-A, B i C alela skupa.¹⁴ Neki bolesnici pokazuju naklonjenost dominantnom obilježju, iako se bolest očituje kao recesivna. DM tip 1 (inzulin ovisni bolesnici) uglavnom se susreće kod mlađih osoba i češće oboljevaju bolesnici s HLA-B8, B15, i DW3 antigenima. Kod starijih osoba (>40 godina) češći su DM tip 2 (inzulin neovisni) bolesnici.¹⁵

Čimbenici koji utječu na pojavu i porast DM kod genetski predisponiranih osoba su najčešće visok životni standard, emocionalni stres, sedentarni način života, hiperalimentacija te ostali manje ili više poznati čimbenici. Suvremena terapija DM bitno je produžila život dijabetičkih bolesnika, ali i povećala broj i težinu dijabetičkih komplikacija. Glavne su im značajke vaskularne lezije (dijabetičke mikro i makro angiopatije) te metaboličke promjene koje dovode do morfoloških oštećenja u stanicama i tkivima organa s pato-anatomskim, histokemijskim i kliničkim specifičnostima.¹⁶

1.1.1. KLASIFIKACIJA ŠEĆERNE BOLEST

Suvremena se klasifikacija, koju je 1985.g predložila Svjetska zdravstvena organizacija, temelji isključivo na kliničkim kriterijima¹⁷ (Tablica 1).

A. KLINIČKA PODJELA

ŠEĆERNA BOLEST

- **INSULIN-OVISNA ŠEĆERNA BOLEST** (engl. Insulin-dependent diabetes mellitus-IDDM)

- **INSULIN-NEOVISNA ŠEĆERNA BOLEST** (Non-insulin dependent diabetes-NIDDM)

a) normalne tjelesne težine (engl. non-obese)

b) prekomjerne tjelesne težine (engl. obese)

- **MALNUTRICIJSKI DIJABETES** (engl. malnutrition-related diabetes-MRDM)
ŠEĆERNE BOLESTI POVEZANI SA STANJIMA I SINDROMI.

- **GESTACIJSKI DIJABETES** (engl. gestational diabetes mellitus, GDM)

POREMEĆENA TOLERANCIJA GLUKOZE (engl. Impaired glucose tolerance-IGT)

a) normalne tjelesne težine (engl. non-obese)

b) prekomjerne tjelesne težine (engl. obese)

c) povezana s određenim stanjima i sindromima

B. ČIMBENICI RIZIKA ZA RAZVOJ BOLEST

- **PREDHODNI POREMEĆAJ TOLERANCIJE GLUKOZE**

- **POTENCIJALNI POREMEĆAJ TOLERANCIJE GLUKOZE)**

- **DRUGI TIPOVI**

Tablica 1. Klasifikacija šećerne bolesti¹⁷

1.2. DIJABETIČKA RETINOPATIJA

Kronične komplikacije šećerne bolesti su nova stanja-bolesti, a nastaju kao posljedica mikrovaskularnih i/ili makrovaskularnih oštećenja. Postaju manifestne u ranoj odrasloj dobi, ali ih nalazimo i u pedijatrijskoj populaciji.

Dijabetička retinopatija (DR) spada u red najčešćih kroničnih komplikacija šećerne bolesti.

1.2.1. EPIDEMIOLOGIJA DIJABETIČKE RETINOPATIJE

Dijabetes, odnosno DR, vodeći je uzrok novih slučajeva sljepoće kod osoba u dobi od 20. do 74. godine u SAD-u i drugim razvijenim zemljama svijeta.¹⁸ Kod oko 8% pravno slijepih osoba, dijabetes je naveden kao uzrok, a 12% novih slučajeva sljepoće pripisuje se također dijabetesu. Kod inzulino-visnih bolesnika s 30 ili više godina dijabetesa 12% su slijepi, a vjerojatnost da će oslijepiti je 29 puta veća nego kod osoba bez DR.

Učestalost slučajeva sljepoće uzrokovane dijabetesom raste s dobi i dostiže maksimum kod bolesnika od 65. do 74. godine; nakon toga učestalost opada, vjerojatno radi oboljenja drugih organa i povećane smrtnosti dijabetičke populacije.

1.2.1.1. Incidencija i progresija dijabetičke retinopatije

Prema podacima većine referentnih studija u SAD-u i Europi, prosječna incidencija DR iznosi 40,3%. Mlađe skupine inzulino-visnih bolesnika imaju najveću incidenciju, procjenu progresije i progresiju u proliferacijsku

dijabetičku retinopatiju (PDR), dok starije skupine inzulín-neovísnih bolesnika imaju najmanju procjenu progresije. Starije skupine inzulín-ovísnih bolesnika imaju pak najveću incidenciju dijabetičkog edema makule (DEM).¹⁹ Incidencija DR (89%, 79% i 67%), progresije DR (76%, 69% i 53%) i progresije u PDR (3%, 24% i 10%) su najviše u skupini mlađih od 30 godina, srednje vrijednosti u skupini inzulín-ovísnih starijih od 30 godina, a najmanje pripadaju skupini inzulín-neovísnih bolesnika.²⁰

Spol

Najveća je učestalost PDR utvrđena u mlađih skupina muškaraca u odnosu na žene, ali nema značajne razlike u incidenciji i progresiji DR. Također nema značajne razlike u prevalenciji, incidenciji i slučajevima progresije u PDR kod starijih dijabetičkih bolesnika.

Genetika

Povezanost između genetskih čimbenika i prevalencije i incidencije DR je prijeporna. Kliničke studije izvješćuju o pozitivnoj povezanosti između težine DR i nazočnosti HLA-B8, HLA-B15 ili HLA-DR4 antigena kod bolesnika s tip 1 dijabetesom. Razlozi zbog kojih bi specifični HLA-DR antigeni mogli mijenjati rizik razvoja teže DR nisu razjašnjeni. Studije specifičnih genetskih čimbenika povezanih s hipotetskim patogenetskim čimbenicima za DR, kao što su glikozilacija, aktivnost aldozne reduktaze, kolagene formacije te adhezivnost i agregacija trombocita, možda će pomoći

boljem razumijevanju moguće povezanosti između genetskih čimbenika i DR.²¹

Dob

Prevalencija i težina DR rastu s porastom dobi mlađih bolesnika. U starijih bolesnika prevalencija DR ne raste usporedo s dobi. Kod mlađih inzulini-ovisnih bolesnika incidencija i progresija DR rastu s porastom dobi, dok kod starijih inzulini-ovisnih bolesnika incidencija bilo koje DR i progresija iste imaju tendenciju opadanja s porastom dobi.^{22,23}

Trajanje dijabetesa

Kod mlađih bolesnika, i učestalost i težina DR rastu s duljinom trajanja dijabetesa. Nakon otkrivenog dijabetesa, retinopatija je češća u starijih nego u mlađih dobnih skupina. Općenito, incidencija DR raste s povećanom dužinom trajanja dijabetesa.²⁴

Procjene o učestalosti oštećenja vida kod dijabetičkih bolesnika utemeljene na proučavanju stanovništva, najbolje su prikazane u Wisconsin Epidemiologic Study of Diabetic Retinopathy (WESDR).²⁵

1.2.1.2. Osnovni rezultati studije

Nisu pronađeni slučajevi sljepoće kod osoba mlađih od 25 godina. Stupanj sljepoće raste s dobi kod muškaraca i žena, dosegnuvši vrh od 14% i 20%, osobito kod bolesnika od 65.-74. godine. U starijoj skupini, stupanj sljepoće

raste s porastom dobi, za 2.2% u inzulin-neovisnih bolesnika, i 1.6% kod inzulin-ovisnih bolesnika. U obje populacijske skupine, starijoj i mlađoj, sljepoća je povezana s trajanjem dijabetesa. U mlađoj skupini, sljepoća se prvo pojavljuje u bolesnika s dijabetesom koji traje 15 i više godina, i raste 3% u onih s 15 do 19 godina trajanja, do 12% u bolesnika s dijabetesom od 30 i više godina. U starijoj skupini slučajevi sljepoće su rjeđi, i zahvaćaju samo 7% bolesnika s trajanjem dijabetesa od 20. do 24. godine.

DR je djelomice ili u cijelosti odgovorna za pravnu sljepoću (vidna oštrina 0.1 ili manja) u 86% očiju mladih bolesnika s teškim oštećenjima. Ona je pak manje čest uzrok sljepoće u starijoj populaciji; u ovoj skupini češći su drugi uzroci vidnih oštećenja, kao senilna degeneracija makule (ARMD) ili mrena.

U Engleskim ispitivanjima, 2% od 499 inzulin-neovisnih i 1% od 212 inzulin-ovisnih bolesnika su pravno slijepi.²⁶

U Danskim ispitivanjima, 3.4% muškaraca i 2.6% žena u skupini od 727 bolesnika s tip 1 dijabetesom otkrivenim u starijih od 30 godina, bili su pravno slijepi.²⁷

1.2.1.3. Incidencija vidnog oštećenja

Incidencija pravne sljepoće dostiže najvišu razinu od 45. do 64. godine, raste s dobi, i viša je u žena. Od novih slučajeva sljepoće za 12.4% je odgovoran dijabetes, poglavito DR. Ona je treća najčešća dijagnoza odgovorna za sljepoću u bolesnika svih dobi i vodeći je čimbenik novih slučajeva sljepoće

kod bolesnika u dobi od 20. do 74. godine. Recentna klinička istraživanja izvješćuju da je kod inzulino-ovisnih bolesnika, kod kojih je dijabetes otkriven u dvadesetoj godini i kasnije, incidencija sljepoće 0.15 nakon 10 godina, 1.65% nakon 20 godina i 3.5% nakon 30 godina trajanja dijabetesa.²⁸ Kod bolesnika kod kojih je dijabetes otkriven u šezdesetoj godini i kasnije, incidencija sljepoće je 1.8% nakon 10 godina i 5.5% nakon 20 godina trajanja dijabetesa.

1.2.1.4. Čimbenici rizika za gubitak vida i pravnu sljepoću

Spol

Spol nije izravno povezan s incidencijom sljepoće, osim neznatno povišene incidencije kod starijih inzulino-neovisnih žena u odnosu na starije inzulino-neovisne muškarce (5.8% prema 3.6%) i kod starijih inzulino-ovisnih žena u odnosu na inzulino-ovisne muškarce (5.4% prema 2.3%).²⁹

Dob i trajanje dijabetesa

Incidencija sljepoće i vidno oštećenje raste s rastom dobi u svim skupinama oboljelih, a raste s duljinom trajanja dijabetesa samo kod mlađih i starijih skupina inzulino-ovisnih bolesnika

Težina retinopatije i edem makule

Incidencija sljepoće raste s težinom retinopatije. Relativni rizik za sljepoću kod bolesnika s dijabetesom je 29 puta veći u odnosu na ostalu populaciju. Prije rasprostranjene primjene panretinalne fotokoagulacije, rizik

sljepoće udružen s težinom retinopatije bio je jako visok, a 50% bolesnika s dijabetesom tip 1 postali bi slijepi nakon 5 godina.³⁰ Incidencija pogoršanja vidne oštine značajno raste s razvojem edema makule. Rizik je povećan u starijih inzulin-neovisnih podskupina.

1.2.1.5 Rehabilitacija i ekonomska strana sljepoće

Razne studije opisuju socioekonomske i psihosocijalne osobitosti dijabetičkih bolesnika s oštećenjem vida, kojima je potrebna rehabilitacija. Mladi muškarci u dobi od 25 godina i više s PDR koji su zaposleni, imaju veliku mogućnost da nakon četiri godine izgube posao. Mlade udane žene s oštećenom vidnom oštrinom imaju povećanu incidenciju razvoda. Podaci iz dviju engleskih studija pokazuju da dijabetički bolesnici nailaze na veće teškoće prilikom pronalaženja posla, nego osobe s drugim oboljenjima.³¹ Neka ispitivanja u SAD-u su se bavila procjenom troškova vezanih sa sljepoćom uzrokovanom dijabetesom. Procjena minimalnih troškova za vladu iznosi oko 12.000 dolara godišnje za slijepu osobu u radnoj dobi. Prema istim studijama, troškovi za slijepo bolesnike od dijabetesa procjenjuju se na oko 500 milijuna dolara godišnje.³²

1.2.2. PATOFIZIOLOGIJA I PATOGENEZA DIJABETIČKE RETINOPATIJE

1.2.2.1. Hiperglikemija i razni biokemijski putevi

Hiperglikemija je označena kao vodeći čimbenik u patogenezi DR, a udružena je s različitim biološkim događanjima koja su ustanovljena za vrijeme trajanja i razvoja DR. Ispitivanja na životinjama poput streptozotocinskih štakora, ukazuju da je kronična hiperglikemija neophodna u poticanju promjena na retinalnim krvnim žilama.³³ Tri najvažnija klinička ispitivanja, Diabetes Control and Complication Trial u Sjedinjenim Državama, United Kingdom Prospective Study i Kumamoto Study u Japanu su nedvojbeno ukazale na povoljan učinak intenzivne kontrole glikemije u bolesnika s tip 1 i tip 2 dijabetesom, te su dugotrajnim praćenjem intenzivne glikemičke kontrole značajno umanjili razvoj i napredovanje DR.³⁴⁻³⁶

Hiperglikemija pokreće razne biokemijske puteve. Mnogi mogući mehanizmi, uključujući poliolski put, neenzimatski glikation, aktivaciju protein kinaze C β (PKC β) i oksidativni stres, ukazuju na ulogu u razvoju i napredovanju DR.

Važno je naglasiti da svi ovi čimbenici ne djeluju odvojeno, nego da postoji uzajamno čvrsto međudjelovanje. Zajedničko djelovanje navedenih mehanizama je stvaranje vazoaktivnih čimbenika, a njihovo međudjelovanje dovodi do budućih funkcionalnih i strukturnih promjena stanice.³⁷

1.2.2.2. Metaboličke nepravilnosti i odgovorni čimbenici

Poliolski put

Postoje ograničeni dokazi da je hiperglikemija u mogućnosti, u tkivu poput retine koje ne zahtjeva inzulin za stanični prijenos glukoze, potaknuti hiperaktivnosti poliolskog puta i pojavu aldoza reduktaze. Pored njegove dobro opisane uloge u metabolizmu glukoze, ustanovljeno je da poliolski put nastaje u stanicama retinalnih kapilara, kao i mehanizam pojave aldoza reduktaze, nomonalnog enzima poliolskog puta koji reducira glukozu u sorbitol.³⁸ Objavljeno je da inhibitor aldoza reduktaze sprječava smrtnost stanica retinalnih kapilara uzrokovanih povišenom glukozom.³⁹ Sorbitol, zajednički organski osmotik mnogih stanica, nakuplja se u stanicama retinalnih kapilara kao posljedica hiperglikemije, uzrokujući staničnu hiperosmolarnost.⁴⁰ Hiperosmolarnost potiče nakupljanje vode i stvaranje laktata unutar stanica, kao i smanjeni unos kisika. Drugi dio poliolskog puta uključuje glutathion reduktazu, koja reducira NADPH u NADP⁺, i nadomješta ga aldoza reduktaza. Poznato je da je NADPH potreban za redukciju oksidiranog glutathiona, ne samo uz glutathion reduktazu, nego i uz aldoza reduktazu za pretvorbu glukoze u sorbitol. Prekomjerno reducirani NADPH može također biti odgovoran za disfunkciju raznih endotelijalnih enzima.⁴¹

Glikationski put (neenzimatski glikation)

Neenzimatska preinaka tkivnih proteina fiziološkom heksozom je drugi važan mehanizam u patogenezi DR.⁴² Glukoza, glukoza-6 fosfat i fruktoze

nastale kao krajnji produkti poliolskog puta, uz pentoza fosfatni put, sudjeluju u neenzimatskom glikoziliranju proteina.⁴² Krajnji produkti glikoziliranja tada nastaju miješanjem snažno glikoziliranih dikarbonila. Ovi krajnji produkti se nakupljaju u tkivu s obzirom na vrijeme i koncentraciju glukoze kako u normalnim uvjetima, tako i kod DM. Mehanizmi kojima nastali krajnji produkti glikationa uzrokuju patološke promjene su intracelularna izmjena funkcije proteina, uplitanje u funkciju ekstracelularnih tvari (ECM) i porast stvaranja citokina i slobodnih radikala (SR) kroz interakciju s receptorima nastalih krajnjih produkata glikationa.^{42,43} Auto-oksidacija glukoze i nastali krajnji produkti glikationa stvaraju reaktivne kisikove spojeve (RKS). Nastali krajnji produkti glikationa i njihovi receptori međudjelovanjem izazivaju oksidativni stres i aktivaciju jezgrinog faktora-kB (NF-kB). U vaskularnim endotelijalnim stanicama nastali krajnji produkti glikationa izazivaju gensku pojavu trombomodulina ili endotelina-1 (ET-1), te oblikuju faktore rasta kao faktor rasta vaskularnog endotela (engl. vascular endothelial grow factor) (VEGF) i osnovni faktor rasta fibroblasta.^{42,44} U mikrovaskulariju, nastali krajnji produkti glikationa izazivaju stalne nepravilnosti (ECM) proteina. Štoviše, nastali krajnji produkti glikationa mijenjaju put preinake spojeva i razinu topivih spojeva kao što su citokini, hormoni i SR koji mogu izravno utjecati na proteine i DNA ciljnih tkiva.⁴² Nastali krajnji produkti glikationa su ujedno odgovorni za oslabljeni vazodilatirajući odgovor na dušični oksid. Antioksidativni tretman se pokazao djelotvornim u sprječavanju nastanka RKS, kao i glukozom potaknutih nastalih krajnjih produkata glikationa.⁴⁵

Oksidativni stres

Znanstveno je dokazano da povećani oksidativni stres, nastao pojavom slobodnih radikala (SR), igra značajnu ulogu u patogenezi DR. Povećana razina glukoze u slobodnom staničnom sustavu potiče nastanak SR. Hidroksilni radikali nastali autooksidacijom glukoze mogu izazvati oštećenje proteina. Hiperglikemija potiče i aktivira razne lipoksigenaza enzime, potičući međudjelovanje dušičnog oksida sa superoksidnim anionima, u stvaranju peroksinitritnih i hidroksilnih radikala. Peroksinitrit je toksičan za endotelialne stanice. Uz to, antioksidativna obrana je oštećena u pokusnih životinja s galaktozemijom i dijabetesom. Neenzimatski glikation izravno uzrokuje oksidativni stres, kao i nedjelotvornost superoksid dismutaze (SOD). Izvješća navode da su dva enzima uključena u antioksidativnu obranu, SOD i katalaza, značajno snižena u dijabetičkih štakora.⁴⁶ Dodatkom vitamina C i E uspješno su normalizirani čimbenici antioksidativne obrane dijabetičkih štakora. Oksidativno oštećenje zahvaća razne druge metaboličke puteve. Neprijeporno je dokazano da hiperglikemijom uvjetovani povećani nastanak superoksida dovodi do aktivacije protein kinaze C β (PKC β), porasta neenzimatskog glikationa, nakupljanje sorbitola i aktivaciju NF-kB u endotelijalnim stanicama.⁴⁷

Protein kinaza C β (put diacil glicerol-protein kinaze C)

PKC β se pojavljuje u formi nekoliko raznih izomera, s različitim enzimatskim svojstvima, funkcijama i raspodjelom. Bazirani na CA²⁺ i

osjetljivošću forbol estera, ovi su izoformi podijeljeni u tri podgrupe. Visoka razina glukoze vodi povećanoj sintezi diacilglicerola (DAG), koji je snažan aktivator PKC β ⁴⁵, koja se ujedno može aktivirati i preko PI₃ puta. Povećanje odnosa NADH/NAD⁺ također potiče sintezu DAG. Sinteza PKC inducirana hiperglikemijom i posredstvom Dag dokazana je i u retini.^{48,49} Sa sigurnošću je pokazano da hiper-heksosemija potiče povećanje razine Dag i aktivaciju PKC u retini i aorti dijabetičkih i galaktozemskih pasa, kao i slabljenje djelovanja Na⁺K⁺-ATP-aze i CA²⁺Mg²⁺-ATP aze u tkivima.^{46,50} Aktivacija PKC i slabljenje djelovanja Na⁺K⁺-ATP-aze u retini STZ-dijabetičkih štakora može se spriječiti specifičnim inhibitorima PKC β .⁴⁸ Povećana sinteza DAG i posljedično produženo djelovanje PKC može imati ozbiljan učinak na retinu. Pokazalo se da su izoformo PKC važni regulatori raznih čimbenika odgovornih za stanično preživljavanje i rast kao što su ET-1, VEGF, faktor rasta sličan inzulinu (IGF) i trombocit-derivatni faktor rasta (PDGF).⁴⁵ Pojačano djelovanje PKC vodi povećanom ili smanjenom stvaranju dušičnog oksida u specifičnim tkivima. Navedeni faktori rasta i citokin su također važni posrednici laserskog djelovanja kod DR, kao i kod proliferacije endotelijalnih stanica i neovaskularizacije.⁴⁵

Citokin i i faktori rasta

Dijabetes je povezan s povećanom nazočnošću i djelovanjem raznih citokina i faktora rasta. To pokazuje da posljedice događanja uvjetovanih hiperglikemijom uključuju aktivaciju poliolnog puta i aktivaciju PKC β ,

oksidativni stres, nakupljanje krajnjih produkata glikationa i nadregulaciju vazoaktivnih hormona kao angiotenzin II. Ovim se pokazuje da određeni citokini igraju djelomičnu ulogu u raznim vaskularnim oštećenjima uzrokovanim dijabetesom.

Sustav renin-angiotenzin

Sustav renin-angiotenzin se pokreće djelovanjem kronične hiperglikemije. Dijelovi ovog sustava su pronađeni u retini, a povišena koncentracija prorenina, renina i angiotenzina II utvrđena je u vitrealnoj tekućini bolesnika s PDR i DME.^{51,52} Angiotenzin II potiče rast kapilara u horioalantiočnoj membrani, kao i rast novih žilnih formacija u rožnici zeca. Izvijesćeno je da inhibitor enzima za pretvaranje angitenzina (ACE) sprječava slom hemato-retinalne barijere, te da može ublažiti napredovanje DR. Zaštitno djelovanje ACE inhibitora ili lijekova koji blokiraju receptore angiotenzina, na neovaskularizaciju uzrokovanu hiper ili normoksijom, prikazano je na novorođenim miševima.⁵³ Na STZ-dijabetičkim štakorima pokazalo se da ACE inhibicijom može umanjiti prekomjernu pojavu VEGF mRNA u retini.⁵⁴ Bolesnici s PDR tretirani ACE inhibitorima, imaju smanjenu koncentraciju VEGF u vitreusu⁵⁵, a povoljno djelovanje ACE inhibitora opisano je i u EUCLID ispitivanjima.⁵⁶ Receptore za angitenzin II nalazimo u endotelijalnim stanicama, te tako angitenzin II potiče rast endotelijalnih stanica i regulira prisustvo VEGF mRNA. Sposobnost VEGF da izazove snažan porast vaskularnog propuštanja i angiogenezu, sugerira nam da porast stvaranja

VEGF, potaknutog angiotenzinom II, može imati ključnu ulogu u nastanku povećane vaskularne propustljivosti i neovaskularizacije u bolesnika s DR.

Faktor rasta vaskularnog endotela

VEGF je jedan od najsnažnijih čimbenika vaskularnog propuštanja i dijeljenja endotelijanih stanica. Suvremena ispitivanja potvrđuju ulogu VEGF u patogenezi neovaskularizacije i povećanog vaskularnog propuštanja znakovitog za DR.⁵⁷ Navedeni su razni stimuli znakoviti za DR, koji povisuju vaskularnu prisutnost VEGF uključujući hipoksiju, hiperglikemiju, djelovanje nastalih krajnjih produkata glikationa, PKC β i angiotenzin II. Suvremena ispitivanja su također ustanovila povećanu prisutnost VEGF receptora u retini, a povišena razina VEGF je ustanovljena u retini, sobnoj vodici i vitrealnoj tekućini.^{51,52,58} U DR, VEGF nastaje u stanicama RPE, ganglijskim stanicama, Mullerovim stanicama i stanicama glatkih mišića.⁵⁹ VEGF može izravno djelovati na zbijeni poredak endotelijanih stanica, smanjenjem sadržaja proteina ili povećanom fosforilacijom, djelujući na povećanu paracelularnu propustljivost. Specifične molekule kojima je omogućeno kretanje kroz međustanični prostor ovise o koncentraciji i trajanju djelovanja VEGF, kao i njihovo međudjelovanje s drugim čimbenicima. Vjeruje se da bi terapijskim postupcima koji sprječavaju nastanak i djelovanje VEGF, bilo moguće spriječiti razvoj i napredovanje PDR i DME, a možda i preduhitriti razvoj ranih stadija DR. Izravno sprječavanje stvaranja i djelovanja VEGF izvršeno je na pokusnim životinjama s retinalnom neovaskularizacijom,

davanjem intravitrealnih anti-VEGF antitijela ili blokatora VEGF receptora. Posljednjih nekoliko godina u tijeku su multicentrične studije o humanom djelovanju inhibitora VEGF (Avastin, Lucentis, Makugen), poglavito u slučaju vlažne forme ARMD. Ukoliko se studije pokažu uspješnima, bit će velik napredak u liječenju DME i PDR.

Interleukin-6

Interleukin-6 (IL-6) je multifunkcionalni citokin koji može biti glavni posrednik kod prednjeg uveitisa i proliferativne vitreoretinopatije.⁶⁰ IL-6 nastaje u raznim stanicama uključujući fibroblaste, makrofage, epidermalne stanice, sinovijalne stanice, stanice žilnih glatkih mišića i vaskularne endotelijalne stanice. Unutar oka porijeklo IL-6 uključuje stanice RPE, stanice rožničkog epitela, šarenicu i cilijarno tijelo.⁶¹ IL-6 je u svezi s hiperglikemijom i smatra se neizravnim pokretačem povećanih vaskularnih propuštanja i angiogeneze, koji utječu na te aktivnosti povećanim stvaranjem VEGF. Intravitrealno unošenje IL-6 potiče upalu oka, koja je udružena sa slomom hemato-okularne barijere, što potvrđuje porast koncentracije proteina i u sobnoj vodici i vitrealnoj tekućini. *In vitro* IL-6 potiče povišeno propuštanje vaskularnog endotela, jer preinakom aktinskih vlakana mijenja oblik endotelijalnih stanica. Razina IL-6 u vitrealnoj tekućini korelira s težinom DR i DME, kao i s razinom VEGF.⁵⁸ VEGF može potaknuti djelovanje i migraciju monocita, a IL-6 posredničko djelovanje uključeno je u stvaranje VEGF putem

međudjelovanja monocita i stanica vaskularnih glatkih mišića.⁶² Stoga IL-6 u suradnji s VEGF može sudjelovati u nastanku i razvoju DR i DME.

Ostali citokini koji stimuliraju angiogenezu

Ispitivano je nekoliko ostalih citokina i faktora rasta, kao faktor rasta fibroblasta, IGF, PDGF, faktor rasta hepatocita, TGF- β i angiopoetin, u svezi njihove moguće uloge u DR. Većina ovih faktora su važni u procesu neovaskularizacije, a neki od njih mogu imati važnu ulogu u poticanju i posredovanju s drugim vazoaktivnim čimbenicima, dovodeći do strukturnih i funkcionalnih promjena u ranoj DR.

1.2.2.3. Predklinička retinopatija

U bolesnika s ranim početkom tip 1 dijabetesa, kod kojih je trajanje dijabetesa dobro poznato, u polovine bolesnika razmak između dijagnoze i razvoja retinopatije (mikroaneurizme) iznosi sedam godina.⁶³ U bolesnika s kasnijim početkom tip 2 dijabetesa, teže je odrediti interval između razvoja dijabetesa i pojave retinopatije, jer je potrebno otprilike sedam godina od pojave inzulins neovisnog dijabetesa i njegova dijagnosticiranja.⁶⁴ Funkcionalne i anatomske promjene nastaju prije pojave vaskularnih lezija i u tipu 1 i u tipu 2 dijabetesa.

Dijabetičari s normalnim nalazom na retini nemaju specifičnih vidnih simptoma. Ipak, provjere osjetljivim metodama pokazuju nježne defekte u funkciji neurosenzorne retine, uključujući opadanje plavo-žute kolarne

percepcije i kontrastne osjetljivosti.^{65,66} Uz to mogu biti reducirane oscilatorne amplitude na b-valovima elektroretinograma (ERG).⁶⁷ Multifokalna ERG ispitivanja kod dijabetičara pokazuju regionalne depresije ERG-a prije pojave vaskularnih lezija.⁶⁸ Ovi testovi ukazuju na disfunkciju unutarnjih slojeva retine. Iako nisu poznata specifična oštećenja koja uzrokuju ove funkcionalne promjene, one vjerojatno pokazuju disfunkciju unutarnjih retinalnih neurona. Kod dijabetičara s minimalnim ili gotovo nikakvim vaskularnim lezijama moguće je "red-free" fotografijom ustanoviti oštećenja u sloju nervnih vlakana retine.⁶⁹ Oštećenja retinalnih ganglijskih stanica ukazuju da retinalna funkcija može biti izmijenjena i prije pojave vaskularnih lezija, te da DR ne mora biti isključivo vaskularna bolest.⁷⁰

Eksperimentalne studije kod štakora oboljelih od dijabetesa pokazuju porast oštećenja neurona unutar jednog mjeseca od pojave dijabetesa, mnogo ranije od pojave tipičnih vaskularnih lezija.⁷¹ Ovakva ubrzana smrt stanica rezultira gubitkom ganglijskih stanica i unutarnjeg pleksiformnog sloja, s istanjenjem retine nakon osam mjeseci. Reducirani oscilatorni potencijali i debljina nervnih vlakana kod dijabetičkih štakora ukazuju na izmijenjeni metabolizam glutamata.⁷²⁻⁷⁴ Budući da su Mullerove stanice i astrociti odgovorni za metabolizam glutamata, akumuliranje istog ukazuje na oštećenja glialnih stanica, jer je dobro poznata smrt neuralnih stanica kod moždane ishemije, takozvana glutaminska ekscitotoksičnost.^{74,75}

Studije na dijabetičkim štakorima pokazuju povećanu propusnost hemato-retinalne barijere i poremećaje u cirkulaciji krvi unutar 1-3 mjeseca.⁷⁶ Ova

otkrića sugeriraju da je vaskularna autoregulacija oštećena prije pojave vaskularnih lezija.

1.2.2.4. Neproliferacijska retinopatija

Neproliferacijska dijabetička retinopatija (NPDR) je određena oftalmoskopskim značajkama kao što su vaskularne lezije, uključujući mikroaneurizme, intraretinalna krvarenja i vazodilataciju. Ovom definicijom implicira se teorija primarnog vaskularnog poremećaja. Ona je klinički korisna jer omogućava procjenu težine oštećenja vida s obzirom na oftalmoskopski vidljive očne faktore rizika. Kod nekih mlađih bolesnika (<45 godina) mogu se primijetiti fokalna udubljenja u makularnom refleksu "znak makularne depresije"⁷⁷, tako da se makula doima nešto tamnijom nego okolna retina. Uzrok istanjenosti je makularna ishemija i/ili neishemična neuroretinalna degeneracija (apoptoza). Ove promjene mogu objasniti pojavu paracentralnih skotoma i njihovu zamjenu s epiretinalnom membranom ili edemom makule.

Fluorescein angiografski-evidentna vaskularna propuštanja i kapilarne okluzije srednje periferije retine uzrokuju premoštenje retinalnog krvnog toka u stražnji pol, uslijed čega se povećava mogućnost nastajanja dijabetičkog edema makule (DME).⁷⁸ Kapilarna okluzija je karakterističan znak uznapredovale neproliferativne dijabetičke retinopatije. Ostaje nejasno potiču li vaskularnu okluziju krvne stanice - eritrociti, leukociti ili trombociti. Histopatološke studije pokazuju da kod bolesnika s DR glijalne stanice migriraju kroz stijenke krvnih žila i zatvaraju njihov lumen.⁷⁹ Zadebljanje bazalne membrane je

karakteristična histopatološka značajka i može biti prvi korak prema kapilarnoj okluziji, a uzrok tome se još ispituje.

Poznato je da su periciti osobito osjetljivi na djelovanje dijabetesa i da nestaju mnogo brže nego endotelijalne stanice. Iako periciti i endotelijalne stanice jasno podliježu staničnoj smrti apoptozom, upitno je da li su periciti ipak osjetljiviji na dijabetes⁸⁰, te da li je gubitak pericita primaran kod DR. "Cotton-wool" mrlje dugo su smatrane odrazom mikroinfarkta sloja nervnih vlakana; međutim, opisane su i kod bolesnika bez kliničkih i fluorescein-angiografskih dokaza za vaskularne okluzije i mogu perzistirati bez gubitka sloja nervnih vlakana. Stoga je moguće da su one rezultat oštećenja aksonskog prijenosa, osobito u bolesnika s loše reguliranom dijabetesom.

Biokemijska i celularna zbivanja koja potiču vaskularne lezije kod DR su složena i ponekad nedovoljno objašnjena. Većina podataka je dobivena iz studija na životinjama s izazvanim dijabetesom ili pokusima u kulturama stanica krvnih žila. Dok je potpuno jasno da intenzivno liječenje dijabetesa kod ljudi i životinja znakovito odgađa početak i napredovanje DR, nije sigurno je li razvoj DR odraz izravnog djelovanja inzulina, posljedica hiperglikemije ili drugih metaboličkih poremećaja povezanih s dijabetesom.⁸¹

Najčešće spominjani metabolički putevi, kao ključni čimbenici u nastanku i razvoju DR, uključuju poliolski put, neenzimatsku glikolizaciju, aktivaciju protein kinaze C (PKC β), oksidativni stres, te pojavu VEGF/VPF, angiotenzina II i interleukina-6.⁸²

1.2.2.5. Edem makule

Fiziološki faktori koji dovode do nastanka edema makule su jednaki onima uključenim u tkivni edem bilo gdje u tijelu. Povećani intravaskularni hidrostatski pritisak vodi prolazu tekućine kroz stijenku žile-Starlingov zakon.⁸³ Autoregulatorna vazodilatacija arteriola uzrokuje povišenje intravaskularnog pritiska u arteriolama, a sniženje istog u venulama-Poisuillev zakon. Povišeni hidrostatski pritisak povećava promjer arterija i vena-Lapalceov zakon, pa krvne žile postaju izdužene i izvijugane. Ovi fiziološki odnosi odgovaraju kliničkim znakovima proširenja i izvijuganosti žila kod DR. Uzastopnim pregledima kod bolesnika s dijabetesom ustanovljen je porast širine i dužine retinalnih krvnih žila prije pojave DME. Ova saznanja opravdavaju primjenu fotokoagulacije kod DME, kao i pojavu istog nakon panretinalne fotokoagulacije radi PDR^{84,78} Pored izmijenjene autoregulacije krvožilnog tijeka, narušen je bitno integritet hemato-retinalne barijere. Ispitivanja pomoću diferencirane fluorometrije staklovine kod ljudi u ranoj fazi DME, pokazuju da slom unutarnje hemato-retinalne barijere (izgrađen od gusto poredanih endotelijalnih stanica) dominira nad promjenama u vanjskoj barijeri (gusto poredane stanice retinalnog pigmentnog epitela).⁸⁵ Slom vanjske barijere događa se uglavnom kod bolesnika s kroničnim DME. U ranoj fazi dijabetesa proteini koji podržavaju gusti poredak među vaskularnim endotelijalnim stanicama su reducirani, što ima za posljedicu povećanu vaskularnu propusnost.⁸⁶ Hemodinamske abnormalnosti retine analogne su onima koje se događaju na bubrezima u ranoj fazi dijabetesa, a sastoje se od

povišenog renalnog protoka krvi i povećane propustljivosti glomerula s rezultirajućom albuminurijom.

Mikroaneurizme su najznakovitije pojave DR. Javljaju se na stražnjem polu i najčešće su u početku smještene temporalno od makule. Njihova je važnost u povezanosti s težinom DR, te kao povod za propuštanje tekućine i lipidnih transudata. Histološki su one vrećaste izbočine kapilara, s fokalnom proliferacijom endotelnih stanica i gubitkom pericita, najčešće granično sa zonama nonperfuzije. Čimbenici koji pridonose stvaranju mikroaneurizmi uključuju strukturne promjene (gubitak potpornih pericita i astrocita), hemodinamske promjene (povišeni intrakapilarni pritisak) i lokalno stvaranje vazoproliferativnog faktora (VEGF). Mikroaneurizme mogu, poput "cotton-wool" spotova, zadebljanja retine i hemoragija, rasti i opadati.

Sistemske čimbenici kao loše kontrolirani dijabetes, sistemna arterijalna hipertenzija, hiperlipidemija i hipoalbuminemija, zajednički pridonose razvoju DME.⁸⁷

1.2.2.6. Proliferacijska retinopatija

Proliferacijska dijabetička retinopatija (PDR), definirana neovaskularizacijom optičkog diska, retine i/ili šarenice, predstavlja pogrešan pokušaj kompenzacije kapilarne okluzije i retinalne hipoksije u očima s teškom NPDR. Nove žile bujaju iz venula okomito na površinu retine zaštićene korom vitreusa, znakovito na granici zona retinalne perfuzije i noperfuzije. Suprotno normalnim retinalnim žilama, koje nisu obavijene glijalnim stanicama,

neovaskulati su udruženi s reaktivnim glijalnim stanicama, koje omogućavaju gusto poredanim endotelijalnim stanicama da postanu propusne, s posljedičnom hiperfluorescencijom na fluoresceinskoj angiografiji (FA).⁸⁸

PDR, poput cijeljenja rana u drugim tkivima, prvo uključuje angiogenezu (neovaskularizaciju), slijedi remodeliranje rane, s posljedičnom fibrozom i eventualnim nadomještanjem vaskularnog tkiva fibrozom. Prirodni slijed netretirane PDR uključuje fibrozu, koja uzrokuje trakciju neovaskulata. Posljedice kontrakcije su preretinalna krvarenja, krvarenja u staklovini i trakcijska ablacija retine. Panretinalna fotokoagulacija modificira "odgovor cijeljenja" reducirajući neovaskularnu proliferaciju i posljedični razvoj fibroznih elemenata.

Stanična zbivanja koja vode prema neovaskularizaciji uključuju retinalnu hipoksiju, pojavu čimbenika koji potiču bujanje endotelijalnih stanica i skvrčavanje staklovine.⁸⁹ Mehanizam odgovoran za skvrčavanje staklovine vjerojatno je u križnom vezivanju vitrealnog kolagena putem neenzimatske glikozilacije. U patogenezu retinalne neovaskularizacije mogu biti uključeni brojni čimbenici, kao što su hormon rasta, faktor rasta kao-inzulin 1 (IGF-1), faktor rasta bazičnih fibroblasta (bFGF) i VEGF/vazoproliferativni faktor (VPF). Ranije spomenuti VEGF/VPF nastaju u stanicama neurosenzorne retine, i putem specifičnih izvanstaničnih receptora endotelijalnih stanica potiču retinalnu neovaskularizaciju. Razina VEGF/VPF raste u staklovini očiju s neovaskulatima, a opada nakon panretinalne fotokoagulacije.⁹⁰ Inhibicijom VEGF/VPF aktivnosti na pokusnim modelima putem neosjetljivih

oligonukleotida koji inhibiraju RNA glasnik VEGF/VPF ili antitijelima koja vezuju proteine prije aktiviranja njihovih receptora, smanjuje se neovaskularizacija retine.⁹¹

Stvaranje VEGF/VPF nije jedinstveno za DR: ono je povećano u prematurnoj retinopatiji i drugim okularnim neovaskularnim zbivanjima, kao i u fiziološkim uvjetima (menstruacija i cijeljenje rana), te u patološkoj vaskularizaciji (tumori) organizma. Kontrola retinalne angiogeneze je složena, a molekularne su zagonetke još u procesu rješavanja.⁹²

1.2.2.7. Uzroci gubitka vida kod dijabetičke retinopatije

Većina oftalmologa će se složiti da osobe s DR gube vid radi vidljivih vaskularnih promjena. Izvjesno je da dijabetes vodi gubitku vida iz više razloga. Oni se mogu podijeliti na abnormalnosti očnih medija i neurosenzornog sustava. Najčešće retinalne pojave udružene s poremetnjom vida, edem makule i trakcijska ablacija retine, povezane su s istaknutim vaskularnim nepravilnostima. Međutim, nije sugurno da su vaskularne promjene same po sebi uzročno vezane za gubitak vida. Drugim riječima, budući da retinalni neuroni (ne krvne žile) uobličavaju vid, slijedi da je gubitak neuralne funkcije odgovoran za vidne poremećaje.

Neuralna disfunkcija primarno nastaje u slučajevima retinalne ishemije (okluzija centralne retinalne arterije), ali i kao rezultat ablacije retine, nakupljanja retinalne ekstracelularne tekućine (edem makule) ili dijabetičke papilopatije. Radi toga gubitak vida obavezno uključuje neurone retine. S

obzirom da dijabetes vjerovatno ima izravno djelovanje na retinalne neurone, vidni poremećaji ne moraju primarno pripadati vaskularnim promjenama.⁷⁰

1.2.3. KLASIFIKACIJA DIJABETIČKE RETINOPATIJE

Počevši od Oakleya⁹³ 1967. i Štrige⁹⁴ 1981., preko nešto modificirane klasifikacije Fukude i Guyota⁹⁵ 1994. godine do najjednostavnije klasifikacije novijih autora Lloyd i Aiello⁹⁶ 2003. godine, DR se dijeli na neproliferacijsku i proliferacijsku dijabetičku retinopatiju.

1.2.4. Neproliferacijska dijabetička retinopatija - kasne promjene:

Umjerena - do teška neproliferacijska dijabetička retinopatija

Promjene na fudusu koje nastaju u DR slijede tijekom napredovanja od NPDR do PDR. Vjeruje se da su retinalne vaskularne okluzije, s posljedičnom ishemijom i pojačana vaskularna propustljivosti, glavni patofiziološki put koji uzrokuje klinički vidljive promjene fundusa.

Glavne značajke "srednje-do-umjerene" NPDR su mikroaneurizme, intraretinalne hemoragije, tvrdi eksudati, DME i nepravilnosti foveolarne avaskularne zone.

Kako retina postaje sve jače zahvaćena procesima vaskularne okluzije i povećanom vaskularnom propusnošću, NPDR se pogoršava. Nazočnost i težina navedenih kliničkih značajki će odrediti razinu NPDR u svakom oku. Podjela neproliferativnog oboljenja na srednju, umjerenu, tešku i vrlo tešku formu je korisna klinička mjera u pokušaju procjene koje će oči uznapredovati u PDR.

"Cotton-wool" spotovi ili meki eksudati

Nagovještaji uznapredovale NPDR su obimna arteriolarna zatvaranja i njihovo kliničko prikazivanje kao pamučasti (engl. cotton-wool) spotovi, točkaste i mrljaste hemoragije i vene poput bisernice.⁹⁷ "Cotton-wool" spotovi ili meki eksudati su, ustvari, mali infarkti sloja nervnih vlakana. Nastaju kao posljedica zatvaranja ili prolaznog smanjenja protoka u arteriolama, s posljedičnim aksoplazmatskim zastojem i oticanjem retinalnog tkiva u području odgovarajuće arteriole. Meki eksudati izgledaju kao pahuljasti bijeli spotovi, često označeni ispruganošću sloja nervnih vlakana.

Točkaste i mrljaste hemoragije su posljedica hemoragičkih retinalnih infarkta: uzrokovane su arteriolarnim zatvaranjem, s kasnijom reperfuzijom arteriole.⁹⁸ FA pokazuje ranu blokadu fluoresceina cotton-wool spotovima ili tamnim mrljastim hemoragijama u cijelosti udruženim sa zonama kapilarne nonperfuzije, koje okružuju okludiranu terminalnu arteriolu. Meki eksudati obično nestaju nakon 2 do 3 mjeseca, iako mogu trajati i duže (do jedne godine), ostavljajući nenormalni svijetleći refeleks na retini. To predstavlja rezidualnu atrofiju sloja nervnih vlakana i ganglijskih stanica, a naziva se i znak retinalne depresije.

"Perlaste" vene

Meki eksudati su najčešće udruženi s arteriolarnom i kapilarnom nonperfuzijom, kao i s venama poput bisernice. "Perlaste" vene predstavljaju fokalne zone venske dilatacije s očiglednim istanjenjem venskog zida. Ostale

venozne nepravilnosti uključuju omče poput omge (Ω), te oblaganje i fokalno suženje. Ove su promjene udružene s kapilarnom nonperfuzijom i retinalnom ishemijom, i nedvojbeno su povezane s povećanom mogućnošću napredovanja ka PDR.⁹⁹

Intraretinalne mikrovaskularne abnormalnosti

Intraretinalne mikrovaskularne abnormalnosti (IRMA) je zajednički naziv koji se koristi za opis ukupnih patoloških promjena koje nastaju u oboljeloj kapilarnoj mreži i odnosi se posebno na proširene, izvijugane i teleangiektatične kanale koji nastaju među oboljelim arteriolama i venulama.¹⁰⁰ Ovi prošireni kapilarni kanali su nazočni unutar zona arteriolarne i kapilarne nonperfuzije i pojavljuju se kao fine žile ispunjene krvlju. Ponekad je teško razlikovati intraretinalne mikrovaskularne abnormalnosti od ranih površnih neovaskularizacija; iako obje mogu propuštati fluorescein, IRMA ne pokazuju isti stupanj profuznog propuštanja kao neovaskularni pupoljci, iako i IRMA može predstavljati intraretinalnu neovaskularizaciju, prema opisu Muraoke.¹⁰⁰ Intraretinalnom neovaskularizacijom se smatraju nove kolateralizirane žile unutar neperfundirajuće retine, nastale iz retinalne venule, a razvijaju nove kapilarne omče koje se također dreniraju u retinalne venule. Ove nove žile, ili kanalići, pokazuju minimalno propuštanje tekućine, te mogu biti pokušaj da se popravi oštećena kapilarna mreža putem novih kanalića. Ove nepravilnosti su vjerojatno nastavak patoloških promjena kao odgovor na prisutnu kapilarnu

neperfuziju. Poput "perlastih " vena i IRMA su udružene s povećanim rizikom razvoja PDR.⁹⁹

Ishemia srednje periferije

Važnost područja aretriolarne okluzije opisana je u studijama fluoresceinske angiografije Shimizua i sur.¹⁰¹ Oni opisuju da je u srednjoj periferiji retine prisutna jača kapilarna neperfuzija nego u stražnjoj retini, te da je neperfuzija srednje periferije visoko udružena s neovaskularizacijom diska i kut. Premda ovo pokazuje da aretriolarne i kapilarna neperfuzija stražnjeg pola nemaju veliku ulogu u stvaranju neovaskulata, ishemija stražnjeg pola, posebice makule, stvara znakovita funkcionalna oštećenja.

Iako se perfuzija retine može odrediti samo angiografski, značajno ishemična retina izgleda bljeđa i mutnija od normalne.

Premda su angiografske značajke važne u povezivanju patofiziologije i razine retinopatije te u određivanju stupnja perfuzije ili neperfuzije kapilarne mreže, klinički, angiogram je minimalno praktički značajan u klasifikaciji retinopatije, dok su spoznaje o proliferativnoj i neproliferativnoj formi odlično povezane putem kliničke oftalmoskopije i fundus fotografije.

1.2.5. TERAPIJA DIJABETIČKE RETINOPATIJE

Terapijski pristup DR medikamentoznim tretmanom uz sva nastojanja i dalje je na eksperimentalnoj razini. Uz intenzivno liječenje osnovne bolesti, metoda izbora je fotokoagulacija, a za teže komplikacije (hemoftalmus,

trakcijska ablacija retine) vitrektomija. U tijeku su opsežne multicentrične studije o djelovanju inhibitora VEGF (Avastin, Lucentis, Macugen) na DME i PDR.

1.3. LASER FOTOKOAGULACIJA

Kako je dijabetes postajao vodeći uzrok gubitka vida, kliničari su nastojali iznaći načine i aparate za očuvanje vida. Neki su pokušaji djelovali prilično invazivno, kao djelomično pituitarno odstranjenje,¹⁰² neki su bili benigni, kao jedna tableta Aspirina dnevno, uglavnom bez efekta do pojave laser fotokoagulacije (LF).¹⁰³

Pet multicentričnih kliničkih ispitivanja, u koja je utkan trud stotina istraživača i kliničara te tisuća bolesnika, čine čvrst znanstveni temelj o modernom pristupu i tretmanu DR danas. Ova klinička istraživanja Diabetic Retinopathy Study (DRS),⁶ Early Treatment Diabetic Retinopathy Study (EDTRS),¹⁰⁴ Diabetic Retinopathy Vitrectomy Study (DRVS),¹⁰⁵ Diabetes Control and Complication Trial (DCCT)¹⁰⁶ i United Kingdom Prospective Study (UKPDS)¹⁰⁷, nedvojbeno pokazuju da "rastresita"(engl. scatter) panretinalna LF značajno smanjuje rizik od teškog gubitka vida kod teške forme NPDR i PDR, a fokalna LF smanjuje rizik umjerenog gubitka vida kod klinički znakovitog edema makule, te ujedno naglašava i važnost intenzivne kontrole glukoze u krvi, koja se očituje u vrijednostima HbA1c, smanjuje rizik nastajanja i napredovanja DR kao i drugih mikrovaskularnih komplikacija kod tip 1 i 2 dijabetesa.¹⁰⁸

DRS, EDTRS, DCCT i UKPDS, kao i ostala relevantna istraživanja, skrbe da se kod dijabetičkih bolesnika na znanstveni način vodi briga i preveniraju vidna oštećenja. Skrbeći se za bolesnike s DR, u procjeni liječenja osnovno je načelo odrediti razinu NPDR i PDR kao i DME, prisutnost drugih okularnih značajnosti i čimbenika na mrežnici, prisutnost pridruženih sistemskih stanja, te započeti tretman oka slijedeći procjene utemeljene na kliničkim saznanjima. Dok ova klinička istraživanja čvrsto određuju znanstvenu bazu skrbi, za sada nema istraživanja koja bi adekvatno odredila duh i nijanse skrbi zahtjevne za očuvanje vida. Prije svega, kod svakog bolesnika je potrebno utvrditi vidne potrebe i psihosocijalni status. Određivanje vidne oštine, vidnih simptoma i specifičnih vidnih potreba, pomaže nam u izboru prikladnog kirušskog pristupa.

Kod svakog pregleda oka s dijabetičkim oboljenjem potrebno je obratiti pažnju na odsustvo, nazočnost i pogoršanje tri elementa retinalnog oboljenja: (1) NPDR, (2) PDR i (3) DME. Upravo iz ranije navedenih razloga, kod bolesnika bez utvrđene PDR i sa ili bez DME, a koji ima tešku formu NPDR, preporučuje se "rastresita" LF, posebno kod bolesnika s tip 2 dijabetesom.^{109,110,111}

1.3.1. Povijest i djelovanje lasera

Prve eksperimente o korištenju svjetlosne koagulacije u terapijske svrhe na ljudskim i životinjskim očima vrše Moran-Salas 1940. godine, a svoje rezultate s ksenonskom lampom objavljuje 1949. i 1956. Mayer-

Schwickerat.¹¹² Maiman 1960. godine proizvodi rubinski laser, a u oftalmološku praksu ga uvode Campbell i Zweng 1962. godine.¹¹³ Od 1955. godine eksperimentalno se liječe retinalne vaskularne bolesti ionskim argon laserom, da bi 1968. bila izvršena prva fotokoagulacija retine ljudskih očiju na Edward Harkness Eye institutu, Columbia Presbyterian Medical Center. Redovita klinička primjena počela je 1969. godine.¹¹² Kod nas se prvi put primjenjuje rubinski laser na Klinici za očne bolesti bolnice "Dr. M. Stojanović" u Zagrebu 1975. godine.¹¹⁴

LASER - Light Amplification by Stimulated Emission of Radiation – (pojačanje svjetla postignuto stimuliranom emisijom zračenja) ima široku medicinsku primjenu.¹¹⁵

U oftalmološkoj praksi, a poglavito u liječenju DR, najčešće se koriste argonski ili diodni laser. Laser stvara svjetlosnu energiju valnih dužina u plavo-zelenom dijelu vidljivog spektra. Dominantne valne dužine su plava (488.0 nm) i zelena (514.5 nm), sa 70-80% laserske zrake.¹¹³

Glavna karakteristika laserskih zraka je monokromatičnost, vremenska i prostorna koherencija, koje nastaju stimuliranom emisijom iz atoma izabranih tvari, poredanih na poseban način. Stimulirana emisija je proces u kojem jedan foton istom energijom izvana uđe u probuđeni atom i izbije fotone iz ekscitiranog atoma. Izbijeni fotoni titraju uvijek istom valnom dužinom, oni su dakle monokromatični, usmjereni su u istom pravcu (prostorna koherencija) i izbijaju se u najmanjem djeliću sekunde, praktički istodobno (vremenska

koherencija). Emitirani fotoni su u istoj fazi, te takvu svjetlost zovemo koherentnom.¹¹²

Princip rada lasera jest pretvaranje svjetlosne energije u toplinsku i postizanje učinka na tkivima oka. Učinak na očnom tkivu ovisi o količini energije lasera koja se kanalizira preko optičkih medija do retine i žilnice. Rožnica, leća, vitreus i sama retina apsorbiraju malu količinu energije laserske zrake. Veliku apsorpcijsku moć ima pigmentni epitel (sa svojim pigmentnim granulama), ksantofil i hemoglobin koji apsorbiranu energiju pretvaraju u toplinu. Toplinski učinak je lociran i širi se iz pigmentnog epitela u duboki i površni vaskularni pleksus i sloj živčanih niti (ksantofil), te dolazi do termalnih oštećenja s koagulumom koji nastaje denaturacijom involviranih proteina. Ovime se izaziva reaktivni eksudativni, a zatim adhezivni horioretinitis, čime se senzorna retina pričvrsti za pigmentni epitel i žilnicu. U procesu reparacije pojavljuje se glijalno tkivo, ožiljak i atrofija retine uz prosijavanje žilnice.

Kao posljedica djelovanja laserske zrake na retinu očituje se oftalmoskopski vidljiv pečat kao fina okrugla sivkasto-bjelkasto mrlja. U daljnjem tijeku mrlja poprima izgled sivkasto-bjelkastog pečata s tamnim rubom, koji s vremenom prelazi u prsten.¹¹³

1.3.2. Indikacije za laser fotokoagulaciju

Najčešća indikacija za laser fotokoagulaciju (LF) je DR, kao ozbiljna komplikacija šećerne bolesti. Smisao liječenja DR putem LF je očuvanje hemodinamike, dinamike metaboličkog fluida i očuvanje strukturne fiziologije

makule koliko je to dulje moguće, a time i sprječavanje slabovidnosti i sljepoće.¹¹⁶

Liječenje LF zahtijeva dobro poznavanje patogeneze bolesti, njeno prepoznavanje u klinički manifestnim oblicima pojavljivanja, tehničku spremnost i educiranost operatera uz dobre uvjete rada i stalnu suradnju na relaciji bolesnik-endokrinolog. Posebno je značajna edukacija i upućivanje bolesnika u stanje bolesti, fluktuacije, prognozu i moguće komplikacije primjene lasera.

Standardi za dijagnozu i terapiju DR sadržani su u preporukama EDTRS^{117,118}, što predstavlja primjenu Saint Vincent deklaracije iz 1989. godine.

Indikacije za primjenu LF kod DR proistječu iz osnova klasifikacije DR. Klinička slika DR s gledišta laserske terapije dijeli se na neproliferativnu (engl. background) retinopatiju s ili bez edema makule, tešku (engl. severe) neproliferativnu retinopatiju i priličnu dijabetičku retinopatiju. Apsolutne indikacije za LF su:

- klinički znakovit edem makule
- vrlo teška forma NPDR
- PDR.

1.3.3. Tehnike laser fotokoagulacije

Prije svake aplikacije LF, operater mora posve sigurno definirati anatomske odnose tretiranog područja i brižljivo analizirati makularnu regiju, posebice foveolu.

U tretmanu edema makule najčešće se koriste plankonkavne kontaktne leće, iako pojedini kliničari preferiraju indirektni tip leća kao što su Volk Area Centralis ili Mainster Standard. Razni tipovi koriste se u tretmanu "rastresite" LF. Goldmanova lupa, koja je u uporabi već dugi niz godina, stvara uspravnu sliku s dobrim povećanjem i rezolucijom. Kod Rodenstokovog Panfundoskopa slika je obrnuta, ali je vidno polje 3.3 puta veće nego kod Goldmanove lupe, što osobito pogoduje "rastresitoj" tehnici fotokoagulacije.

Zeleno je najčešće upotrebljavana valna dužina u tretmanu edema makule. Zelena i žuta valna dužina preferiraju se prilikom "rastresite" fotokoagulacije, jer manje penetriraju u žilnicu, manje su bolne i teže perforiraju Bruchovu membranu.

Tehnike laserskog tretmana uglavnom se rukovode prema mjestu i načinu aplikacije na retini. Tako se kod edema makule koristi fokalna/izravna ili fokalna/mrežasta (engl. grid) tehnika apliciranja laserskih pečata oko makule. Kod teške NPDR ili PDR primjenjuje se "rastresita" panretinalna fotokoagulacija. U slučaju ENV (engl. anywhere neovascularisation), aplikacija se vrši izravno na neovaskulate.

1.3.4. Komplikacije laser fotokoagulacije

Brojne su komplikacije koje mogu nastati kao posljedica LF retine. Zone stanične destrukcije uzrokovane laserskim djelovanjem šire su od vidljivih pečata.¹¹⁹ Duboki efekti uključuju rupturu Bruchove membrane, koja može potaknuti razvoj klinički vidljive subretinalne fibroze.¹²⁰⁻¹²² Žilnička neovaskularizacija je također posljedica laserske fotokoagulacije stražnjeg pola, osobito u bolesnika koji su izloženi intenzivnijem tretmanu.^{123,124} Vidna prognoza u bolesnika sa sekundarnom žilničkom neovaskularizacijom stražnjeg pola je izrazito loša. Laserski ožiljci se vremenom povećavaju i radi atrofije pigmentnog epitela i fotoreceptora mogu izazvati gubitak vida.¹²⁵

Česta je pojava paracentralnih skotoma kao posljedica konfluencije laserskih pečata. Nastanak ili pogoršanje postojećeg edema makule najčešća je komplikacija "rastresite" panretinalne fotokoagulacije, a nastaje kao izravni termički efekt lasera na retinu.^{9,186}

1.4. OKSIDATIVNI STRES

Životni procesi odvijaju se samo u organizmu s očuvanim ustrojstvom. Kako bi se održala homeostaza, u organizmu stalno djeluju različiti regulacijski mehanizmi na svim razinama, od molekulske i stanične do tkivne. U organizmu je prisutna kontrolirana ravnoteža između oksidativnih i antioksidativnih čimbenika kao uvjet za stalno funkcioniranje stanica.

Slobodni radikali su produkti stalnih bioloških redoks procesa. Njihova reaktivnost dovodi do oksidativnih promjena biogenih molekula s vrlo štetnim

učincima, koji mogu reverzibilno i/ili letalno djelovati na žive stanice. Aerobni organizmi su tijekom evolucije razvili složeni sustav zaštite, kao odgovor na eventualno štetno djelovanje oksidativnih procesa. Svaki poremećaj ravnoteže između oksidativnih i antioksidativnih čimbenika dovodi do oštećenja stanica i tkiva. Ta se pojava naziva oksidativni stres. Uglavnom nastaje zbog povećanog stvaranja slobodnih radikala i oksidansa ili smanjene količine i/ili aktivnosti čimbenika antioksidativnog sustava.¹²⁶

Poznato je da su ove biološke i kemijske interakcije u svezi s etiologijom mnogih bolesti. Međutim, dio još nedovoljno razjašnjenih i nepobitno dokazanih postavki podložan je do konačane potvrde daljnjim istraživanjima.¹²⁷

1.4.1. Oksidativni čimbenici

Reaktivni kisikovi spojevi

Molekularni kisik (O₂) se pojavio u značajnoj količini prije 2-3 milijuna godina, a nastao je prvim fotosintetskim aktivnostima mikroorganizama. Aerobni oblici života koriste kisik za oksidaciju ugljikohidrata, masti i proteina, pri čemu se oslobađa energija potrebna za život. U stanicama se vrše tri tipa oksidacije: gubitak elektrona, gubitak vodikovog atoma i primanje kisikova atoma. U prirodi je najzastupljeniji slobodni radikal molekularni kisik, koji je jako reaktivan i spaja se s mnogim elementima. Tako nastaje čitav niz reaktivnih molekula, koje se zajednički nazivaju reaktivni kisikovi spojevi (RKS) (engl. Reactive Oxygen Species-ROS). Molekularni kisik sadrži dva

nesparena elektrona paralelnih spinova, po jedan u svakoj π razvezujućoj orbitali. Zato je kisik dobar oksidans (elektron donor), premda mu je reaktivnost značajno smanjena spinskom restrikcijom. Najčešći reaktivni kisikovi spojevi su:

Vodikov peroksid (H_2O_2) nije slobodni radikal, ali je jak oksidans, relativno stabilan u odsutnosti prelaznih metalnih iona.

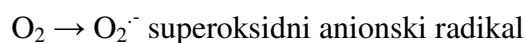
Singlet kisik ($^1\Delta \text{O}_2$) nije slobodni radikal jer ne sadrži nesporeni elektron. Ipak je to vrlo reaktivan oblik kisika, jer mu je uklonjena restrikcija spina.

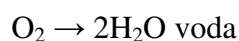
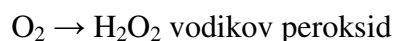Ozon (O_3) je u velikim količinama toksičan plin, brzo izaziva oksidaciju proteina, lipida i oštećuje DNA.

Hipoklorna kiselina (HOCl) je snažan oksidans koji u organizmu može oštetiti polunezasićene masne kiseline i započeti lipidnu peroksidaciju.

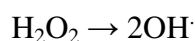
Slobodni radikali kisika

Slobodni radikal je bilo koji atom ili molekula s jednim nesporenim elektronom koji zauzima vanjsku orbitalu. Radikal ion je slobodni radikal s pozitivnim ili negativnim nabojem.¹²⁸ Dovođenjem dovoljno energije, koja je potrebna za uklanjanje spinske restrikcije, nastaju dva reaktivna oblika molekularnog kisika, (engl. singlet), od kojih, ipak, samo jedan ima osobinu slobodnog radikala. Spinska se restrikcija može ukloniti i redukcijom molekularnog kisika, pri čemu, ovisno o broju primljenih elektrona, nastaju superoksidni radikal, vodikov peroksid i voda:





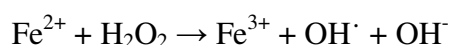Za razliku od slabo reaktivnog superoksidnog radikala, vodikov peroksid uopće nije radikal, ali je jak oksidans. Kako dodatni elektroni u ovim molekulama popunjavaju razvezujuće orbitale, to slabi jačina kovalentnih veza među atomima kisika. Tako su atomi u molekuli superoksidnog radikala vezani s jakošću 1.5 veze, a u molekuli peroksida samo jednom vezom, koja vrlo lako puca, a homolitičkom fisijom nastaje jako reaktivni hidroksilni radikal:



Prijelazni elementi

Vrlo značajnu ulogu u stvaranju slobodnih radikala imaju prijelazni element, koji su i sami slobodni radikali. Naime, svi elementi prvog niza d-skupine u periodnom sustavu elemenata, s iznimkom cinka, sadrže nesparene elektrone. Biološka važnost ovih elemenata je ogromna. Varijabilnost njihovih valencija, odnosno sposobnost izmjene elektrona, osnova je njihova potencijala u redoks reakcijama, a pritom mogu nastati vrlo toksični radikali.

Fentonova reakcija je jedan primjer takve reakcije, u kojoj djelovanjem iona željeza (Fe^{2+}) iz razmjerno slabo reaktivnog H_2O_2 , koji nije radikal, nastaje iznimno reaktivni i toksički hidroksilni radikal:



Reakciju istog tipa mogu katalizirati i ioni bakra (Cu^+).

Spojevi dušika, sumpora i ugljika

Radi visoke koncentracije kisika, u živom organizmu se najčešće nalaze upravo kisikovi slobodni radikali. Međutim, to ne znači da ne postoje i drugi biološki značajni radikali, primjerice dušikov oksid (NO \cdot). To je biološki osobito djelotvoran radikal, kojega sintetiziraju mnoge stanice. Dušikov dioksid (NO $_2\cdot$), također slobodni radikal, toksični je plin koji nastaje u gornjim slojevima atmosfere uslijed zagađenja, ali i oksidacijom NO ($2\text{NO} + \text{O}_2 \rightarrow 2\text{NO}_2$). Nadalje, tioloski spojevi lako se oksidiraju u prisutnosti iona prijelaznih elemenata, pa tako nastaju tiolni radikali (engl. *thyl-radicals*), koji također imaju značajnu reaktivnost ($\text{RSH} + \text{Cu}^{2+} \rightarrow \text{RS}\cdot + \text{Cu}^+ + \text{H}^+$).

Osim toga, u biološkim sustavima mogu se naći i ugljikovi radikali, koji nastaju kako oduzimanjem vodika iz nezasićenih veza masnih kiselina tijekom lipidne peroksidacije, tako i u metabolizmu ksenobiotika, poput ugljikova (IV) klorida.

Biološki aktivni slobodni radikali

Slobodni radikali nastaju *in vivo* iz više razloga. Prirodni i umjetni izvori elektromagnetskog zračenja malih valnih dužina mogu dati dovoljno energije za homolitičko cijepanje molekula vode, pri čemu nastaje hidroksilni radikal. Osim toga, u aerobnim stanicama postoje brojni mehanizmi za stvaranje slobodnih radikala, kako iz endogenog supstrata, tijekom fizioloških procesa, tako i iz različitih ksenobiotika, tijekom njihove biotransformacije. Aktivne

stanice imunološkog sustava su, također, mogući i značajni izvori slobodnih radikala.

Endogeni supstrati

Većina slobodnih kisikovih radikala u stanici nastaje u mitohondrijima tijekom oksidativne fosforilacije. Oksidacija reduciranih koenzima NADH i FADH se odvija u struji elektrona koji protječu kroz lančani sustav multienzimskih kompleksa, koji su smješteni u unutarnjoj membrani mitohondrija, a oslobođena energija se koristi za sintezu ATP. Postoji mogućnost da pokoji elektron "izmakne" lančanom sustavu i da reducira prisutni molekularni kisik do superoksidnog radikala.¹²⁸

Slobodni radikali, nadalje, nastaju i u mikrosomima djelovanjem tzv. oksidaza miješanih funkcija. To je skupina enzima zaduženih za oksidaciju različitih ksenobiotika. Poput mitohondrijskoga, i ovaj sustav može "ispustiti" pokoji elektron na molekularni kisik, uz nastanak superoksidnog radikala.¹²⁹

Stanice također sadrže brojne citosolne enzime iz skupine oksidaza. Njihova je zadaća oksidacija endogenih i egzogenih supstrata, među kojima je svakako najpoznatija ksantin-oksidoreduktaza, koja izravno reducira molekularni kisik do superoksidnog radikala i vodikovog peroksida.¹³⁰

1.4.2. Toksični učinci slobodnih radikala in vivo

Lipidna peroksidacija

Lipidna peroksidacija je zacijelo najbolje istražen mehanizam štetnog učinka slobodnih radikala na biomolekule. Ona se događa kako u svim živim stanicama, tako i u česticama lipoproteina u krvi.¹³¹ Dvostruke veze u polinezasićenim masnim kiselinama (PMK) su osobito podložne napadu slobodnih radikala i lipidnoj peroksidaciji. Ukupna je posljedica svih učinaka lipidne peroksidacije temeljito oštećenje i konačna smrt stanice.¹³²

Oksidacija DNA

Hidroksilni radikali i peroksinitriti djeluju mutageno, poradi reakcije s purinskim i pirimidimskim bazama, zaustavljajući replikaciju DNA. Ove se interakcije ne odnose samo na DNA, već i na čimbenike transkripcije i/ili enzime uključene u regulaciju ekspresije gena.¹³³

Oksidacija proteina

Interakcija slobodnih radikala s proteinima su predmet intenzivnog proučavanja. Oksidacija proteina dovodi do gubitka sulfhidrilnih skupina i konformacijskih promjena koje izazivaju ubranu proteolizu. Opravdano se smatra da je povećani udio oksidiranih proteina, koji može biti i odrazom poremećene sinteze uslijed oksidativnog oštećenja DNA, dijelom odgovoran za gubitke biokemijskih i fizioloških funkcija do kojih dolazi starenjem.¹²⁹

1.4.3. Antioksidansi

Aerobni su organizmi tijekom evolucije razvili sustav zaštite od slobodnih radikala i oksidansa. U taj sustav su uključeni brojni enzimi, vitamini i metaboliti.

Povećano stvaranje slobodnih radikala ili snižena otpornost prema njihovom djelovanju dovodi do različitih oštećenja makromolekula. Slobodni radikali reagiraju s malim molekulama (aminokiseline, peptidi, vitamini, nukleozidi) i makromolekulama (proteini, nukleinske kiseline, lipidi). Različite kemijske promjene na makromolekulama dovode do funkcionalnih oštećenja stanica, tkiva i organa.

Antioksidans je svaka tvar koja značajno smanjuje ili sprječava oksidaciju nekog supstrata. Pri tome je njezina koncentracija značajno manja od koncentracije supstrata.¹³⁴

Antioksidativni sustav čine tri glavne grupe:

Primarni antioksidansi sprječavaju stvaranje slobodnih radikala iz drugih molekula ili pretvaraju postojeće u manje štetne čestice prije nego one započnu svoje djelovanje, a to su:

- superoksid dismutaza (SOD) koja pretvara $O_2^{\cdot -}$ u H_2O_2
- glutation peroksidaza (GPOD) koja pretvara vodikov peroksid i lipidne peroksidi u manje reaktivne molekule prije nego stvore radikale
- proteini koji vežu ione prelaznih metala (npr.feritin i ceruloplazmin) ograničavaju raspoloživost metalnih iona potrebnih za stvaranje OH^{\cdot} radikala.

Sekundarni antioksidansi hvataju radikale i sprječavaju lančanu reakciju. U toj skupini su vitamin E, vitamin C, β -karoten, mokraćna kiselina, bilirubin i albumin.

Tercijarni antioksidansi popravljaju biomolekule oštećene slobodnim radikalima. U toj su skupini enzimi koji popravljaju DNA i metionin sulfoksid reduktaza.¹³⁵

Stanični antioksidansi

Stanice imaju razvijene obrambene mehanizme protiv štetnog djelovanja slobodnih radikala. Najznačajniji antioksidansi u stanici su enzimi. Od kemijskih spojeva značajna je u tom smislu funkcija glutationa. Specifični stanični proteini omogućavaju pohranjivanje iona prijelaznih metala u vezanom obliku i na taj način onemogućuju njihovo kataličko sujelovanje u reakcijama slobodnih radikala. Stanične antioksidanse dijelimo prema mjestu djelovanja na unutarstanične i membranske.

Unutarstanični antioksidansi

Stanice razvijaju obrambeni mehanizam protiv oksidativnog oštećenja. Antiooksidativna zaštita djeluje na nekoliko načina:

- preventivno djelovanje
- sprječavanje djelovanja već stvorenih radikala
- popravak već nastalih oštećenja djelovanjem slobodnih radikala
- ubzano uklanjanje oštećenih molekula
- sprječavanje obnove suviše oštećenih molekula, u cilju smanjenja mogućnosti mutacija.

Membranski antioksidansi

U hidrofobnoj sredini membranskog lipidnog dvosloja nastaju lipofilni radikali. Za uklanjanje lipofilnih radikala odgovorni su različiti tipovi antioksidansa, čija je zadaća održati strukturu membranskog dvosloja.

Izvanstanični antioksidansi

Reaktivni spojevi kisika u izvanstaničnoj tekućini nastaju djelovanjem enzima, oslobađanjem iz oksidiranih spojeva i aktivacijom fagocita. Endotelne stanice krvnih žila stvaraju superoksidni radikal koji se otpušta u cirkulaciju.

Antioksidansi izvanstanične tekućine su enzimi, proteini i male molekule, koje kemijski inaktiviraju i mijenjaju oksidans.¹²⁶

Ostali antioksidansi

Ostali antioksidansi su albumin, vitamin C, mokraćna kiselina, α -tokoferol i bilirubin vezan za albumin.

1.4.4. Oksidativni stres i dijabetička retinopatija

1.4.4.1. Pojava slobodnih radikala i reaktivnih kisikovih spojeva u

zdravoj i dijabetičkoj retini

Normalna retina

Apsorpcija svjetla fotoosjetljivih molekula izaziva fotokemijsku reakciju koja može potaknuti stvaranje SR i RKS, kao što su singlet kisik i superoksidni slobodni radikali.¹³⁶ Prisutnost fotoosjetljivih molekula u retini je kombinirana s produženom izloženosti energije zračenja, periodima povišene metaboličke aktivnosti i povećanoj potrošnji kisika, te se stvara ambijent u kojem se potiče

pojava SR i RKS te raste razina supstrata za oksidativna oštećenja.^{137,138} Membrane fotoreceptora kralježnjaka posebno su bogate polinezasićenim masnim kiselinama (PUFA), koje čine fotoreceptore visoko podložnima lipidnoj peroksidaciji; ovo se obično smatra potencijalnim mehanizmom posredno štetnog djelovanja RKS na retinu.¹³⁹ U svakom slučaju, fotopigment sadržan u vanjskim segmentima fotoreceptora-štapića, stalno fagocitira i reducira retinalni pigmentni epitel, te na taj način sprječava nastanak znatnijih oštećenja.¹⁴⁰ Recentne studije smatraju redukciju PUFA sadržanih u fotoreceptorima adaptivnim odgovorom na oksidativni stres.¹⁴¹

Vjeruje se da je uloga lipidne peroksidacije u promjenama vaskularnog endotela kod DR vrlo značajna. U odnosu na šire krvne žile, stanice retinalnog mikrožilnog sustava podložnije su djelovanju lipidne peroksidaze.¹⁴²

Oksidativni stres i hiperglikemija

Brojni su predloženi mehanizmi kojima hiperglikemija stvara oksidativni stres:

- oksidativni stres putem glukoze¹⁴³
- oslabljena antioksidativna obrana^{144,145}
- reaktivne kisikove vrste mitohondrija¹⁴⁶
- stvaranje oksidansa u vaskularnim stanicama^{147,148}
- oksidansi derivati leukocita.^{149,150}

Oksidativni stres i dijabetička retinopatija

Ispitivanja na životinjama ovise o faktorima kao što su trajanje ili težina dijabetesa te o razlici među vrstama/rodovima. Dio izvješća govori o slabijem djelovanju retinalne glutation reduktaze, ali ne i glutation sinteze.^{151,152} Smanjenje reduciranog glutationa sugerira povećano stvaranje radikala u dijabetičkih životinja, iako glutation može, za vrijeme oksidacije glukoze, eliminirati reaktivne karbonilne spojeve kao što su aldehidi.¹⁴³ Ispitivanja na dijabetičkim štakorima nisu pokazala rani porast odnosa retinalnog askorbata, kao ni rani porast u odnosu dehidroaskorbat/askorbat.¹⁵³

Kod dijabetičkih štakora izražen je rani porast superoksidne dismutaze u retini, s redukcijom djelovanja nekoliko antioksidativnih enzima (superoksidne dismutaze, glutation peroksidaze te u nekima ali ne u svim ispitivanjima i katalaze) retine nakon dužeg trajanja dijabetesa.¹⁵¹⁻¹⁵³

U dijabetičkih životinja povišena retinalna razina ukupnih tiobarbituratnih kiselih reaktivnih supstanci (TBARS) objašnjava se porastom lipidne peroksidacije.¹⁵⁵⁻¹⁵⁸ Ove je podatke potrebno oprezno interpretirati, s obzirom da će u dijabetičkom tkivu razina nizova TBARS-otkrivenih spojeva biti povišena s obzirom na prisutnost povišene koncentracije glukoze i povišenih razina gliciranih/glikoziliranih proteina.¹⁵⁹ Ipak, u nekim studijama, nadomjestci antioksidansa zaustavljaju utvrđeni porast ukupnih retinalnih TBARS u odsutnosti bilo kakvih efekata na razinu glukoze u krvi.¹⁵⁶⁻¹⁵⁸ U prilog tome, nedavne studije su pokazale da nadomjestci antioksidansa mogu zaustaviti porast specifičnih 4-hidroksialkena.^{151,152}

Sva navedena ispitivanja na životinjama općenito podržavaju porast oksidativnog stresa u dijabetičkoj retini, međutim ne pružaju pouzdane informacije o načinu "umiješanosti" oksidativnih spojeva.

Ispitivanja na ljudima donose ograničeni materijal dostupan od osoba oboljelih od DM, a ipak osigurava stanovite dokaze o povećanoj razini reaktivnih oksidativnih vrsta, kao i kompromitiranu antioksidativnu obranu dijabetičke retine. Kod osoba s DR pronađena je povišena razina markera za oksidativna oštećenja u subretinalnoj tekućini i vitreusu.^{160,161} Većina markera oksidativnog oštećenja (ukupni TBARS, proteinski karbonati i potrošnja protein-sulfhidrila) mogu nastati reakcijom supstrata s reaktivnim aldehydima nastalim u dijabetesu. Humani uzorci su obično u zadnjoj fazi oboljenja, te se ne mogu prikazati patološki procesi očiju koji nasataju u ranoj fazi oboljenja.

Moderne studije¹⁶² na pericitima izoliranima iz retine osoba s produženim trajanjem dijabetesa, pokazuju smanjenu prisutnost Cu,Zn-superoksidne dismutaze i glutathion reduktaze, što se slaže sa studijama na životinjama. Aktivnost glutathion peroksidaze je bila povećana, što je u suprotnosti sa životinjskim studijama, gdje je razina aktivnosti slabjela usporedo s dijabetesom. Količina nazočne katalaze i Mn-superoksidne dismutaze nisu se razlikovale od normalne retine.

Antioksidansi i dijabetička retinopatija

Ispitivanja na životinjama su pokazala povišeni oksidativni stres u ranoj fazi pojave dijabetesa, pa bi rano primijenjeni antioksidansi mogli smanjiti

incidenciju dijabetičke retinopatije. Uspjeh svake antioksidativne terapije oslanja se na prepoznavanje porijekla i tipa oksidansâ koji su uključeni, i postignuću visokih koncentracija antioksidansa na primijenjenom mjestu i vremenskom periodu.

U brojnim ispitivanjima na životinjama je ustanovljeno da nadopuna hrane antioksidansima (npr. Vitamin E, vitamin C, β -karoten, i tiol kao DL- α -lipoidna kiselina i N-acetil cistein) snizuje razinu glutationa i inhibira oksidativna oštećenja retine.^{151,153,156,158,163,164} Ova ispitivanja općenito prethode mjerljivoj retinalnoj patologiji, tako da je njihovo terapijsko značenje ograničeno.

Mali broj ispitivanja na životinjama pokušao je povezati retinalnu patologiju s oksidativnim oštećenjem. Prikazan je povoljan efekt vitamina E ili jednog antioksidativnog koktela sastavljenog od vitamina E i C, seleniuma, β -karotena i N-acetilcisteina, protiv mikrovaskularnih lezija kod dijabetesa.^{157,165}

Suvremena su klinička ispitivanja pokušala prikazati povezanost između povećanog unosa hranom antioksidantnih vitamina C i E, te β -karotena i smanjene incidencije DR. Ova se ispitivanja oslanjaju isključivo na točnom (24-satnom) unosu antioksidansa hranom, što nije neophodno usklađeno s bolesnikovim antioksidativnim statusom. Nadopuna vitaminom E u osoba s dijabetesom kratkog trajanja i s malo ili bez DR, rezultirala je normalizacijom retinalnog tijeka krvi.¹⁶⁶ U nedostatku podataka o oksidativnom statusu bolesnika, autori su zaključili da se mehanizam djelovanja temelji na inhibiciji utjecaja protein kinaze C.¹⁶⁷

U zaključku o djelovanju oksidativnog stresa na retinu dijabetičkih bolesnika potrebno je u cijelosti rasvijetliti prateće mehanizme. Najvjerojatniju ulogu u tome imaju oslabljena antioksidativna obrana i povećano stvaranje reaktivnih kisikovih spojeva, bilo endogenih ili stvorenih u infiltracijskim ili inflamatornim stanicama. Neophodan je dužni oprez prilikom ispitivanja oksidativnog stresa u cilju saznanja o osobinama oksidativnih spojeva i njihovog porijekla, poglavito ako bi nas to vodilo budućim terapijskim ispitivanjima o reagiranju tradicionalnih nutritivnih antioksidansa (vitamin E i C, te karotenoidi), ili novom pristupu redoks neaktivnim prijelaznim metalima ili možda antiupalnim terapijama.

Najnovije studije su podastrle čvrste dokaze o patogenetskoj ulozi oksidativnog stresa u DR. Međutim, prijeko je potrebno dokazati vezu između oksidativnog stresa i patološko relevantnih procesa kao što su povećana vaskularna propuštanja, ili gubitak vaskularnih stanica. Buduća ispitivanja moraju jasno pokazati obrat u ovim procesima nakon tretmana antioksidansima, usmjernim djelovanjem na oksidativne spojeve, i nazočnošću istih u visokim koncentracijama u ciljnim tkivima.

Svrha je rada znanstveni doprinos pokušaju pojašnjavanja djelovanja pratećih mehanizama o patogenetskoj ulozi oksidativnog stresa kod nastanka DR i edema makule nakon LF.

2. CILJ I HIPOTEZA

Suvremeni tretman DR uključuje laser fotokoagulaciju retine, kao jedini efikasni način liječenja DR. Rezultati Diabetic Retinopathy Study Research Group (DRSRG) pokazuju da tretman laser fotokoagulacijom smanjuje rizik teškog gubitka vida za 50%. Teški gubitak vida definiran je kao vidna oštrina manja od 5/200 na dva ili više uzastopnih pregleda u redovnom intervalu od četiri mjeseca.¹⁶⁸ Dok kod dijabetičkih bolesnika tretman laserom nedvojbeno smanjuje rizik sljepoće, on ujedno može biti destruktivan i ponekad neuspješan. Stoga bi terapijske strategije prevencije oštećenja kod dijabetesa mogle pomoći u smanjenju rizika gubitka vida.

Određivanjem antioksidativnog statusa moglo bi se predvidjeti kod kojih bolesnika "rastresita" laser fotokoagulacija retine može biti efikasna ili neefikasna s pojavom makularnog edema kao komplikacije.

Cilj rada je:

- procjena antioksidativnog statusa bolesnika s NPDR predviđenih za "rastresitu" laser fotokoagulaciju retine;
- ocijeniti jesu li laserski termički efekti povezani s produkcijom SR i RKS, što bi rezultiralo dodatnom oksidativnom lezijom tkiva, jer je poznato da su dijabetički bolesnici s retinopatijom pod povećanim oksidativnim stresom;^{138,166,169-173}
- ispitati povezanost antioksidativnog statusa s pojavom edema makule nakon "rastresite" laser fotokoagulacije retine, budući da

se nakon laserskih termičkih efekata na retini očekuje povećana produkcija slobodnih radikala.

- poznavajući specifične anatomske, histološke i fiziološke značajke oka (organ s relativno najintenzivnijom prokrvljenošću i najvećom potrošnjom kisika u organizmu - retina konzumira 6,5 cm³ kisika u minuti), opravdano smo očekivali da će se lokalne promjene na oku odraziti i na vrijednosti antoksidativnog statusa u perifernoj krvi, te da će te promjene biti mjerljive u plazmi i lizatu erocita, što su potvrdili autori Jennings *et al.*⁹ U prilog su nam govorili rezultati pilot ispitivanja naših ispitanika, te studije i rezultati objavljeni u člancima recentnih svjetskih časopisa;¹⁷⁴⁻¹⁸¹
- ova ispitivanja mogla bi implicirati mogućnost terapijske intervencije antioksidansima kao što su vitamini C i E, prije izvođenja "rastresite" laser fotokoagulacije retine, u cilju sprječavanja razvoja edema makule.^{182,183}

3. ISPITANICI I METODE

3.1 Ispitanici

3.1.1 Ispitanici oboljeli od DM s klinički manifestnom "teškom" NPDR tretirani LF

Ova skupina sastojala se od 30 ispitanika oboljelih od tip 1 i tip 2 DM, raznog spola u dobi od 40-60 godina, liječenih u ambulanti za bolesti retine Klinike za očne bolesti KBC Split. Da bi bili uključeni u ispitivanje, svi su bolesnici morali zadovoljiti sljedeće kriterije:

svi ispitanici imali su vidnu oštrinu 20/100 (0.2) ili bolju na svakom oku definiranu po Diabetic Retinopathy Study Research Group (DRSG).¹⁶⁸

- pregledom u midrijazi ustanovljena je teška neproliferativna dijabetička retinopatija sa svim svojim značajkama, kao što su: brojne mikroaneurizme, intraretinalne hemoragije, venske abnormalnosti, tvrdi lipidni eksudati, pamučasti (engl. cotton-wool) eksudati te eventualni edem makule;
- eventualni edem makule verificirao se fundoskopijom, fundus fotografijom i fluoresceinskom angiografijom;
- trajanje dijabetičke retinopatije iznosilo je najmanje 5 godina;
- kod svih ispitanika izvršena je "rastresita" laser fotokogulacija retine.

Iz ispitivanja su isključeni:

-
- svi ispitanici s neovaskularizacijom optičkog diska (PNV) ili drugdje (ENV), kao i ispitanici s hemoragijama u staklovini (otežana vizualizacija i laser fotokoagulacijska aplikacija).
 - pušači, bolesnici s hipertenzijom i bolesnici koji uzimaju vitamine s antioksidativnim učinkom.

3.1.2. Kontrolna skupina zdravih ispitanika

Prva kontrolna skupina sastojala se od 30 zdravih osoba prosječne dobi od 40-60 godina (K1). Iz ispitivanja su se isključili pušači, alkoholičari i osobe koje su uzimale vitamine s antioksidativnim učinkom.

3.1.3. Kontrolna skupina ispitanika oboljelih od DM bez kliničkih simptoma DR

Druga kontrolna skupina ispitanika sastojala se od 30 osoba oboljelih od tip 1 i tip 2 DM, u dobi od 40-60 godina, bez kliničkih simptoma DR s vrijednostima $HbA_{1c} < 8\%$ (K2).

3.1.4. Prikaz svih ispitanika po spolu

Tablica 2. Prikaz ispitanika po spolu

		SPOL		Ukupno	
		muški	ženski		
SKUPINA	Ispitanici LF	Broj ispitanika	16	14	30
		%	53,3%	46,7%	100,0%
K1		Broj ispitanika	7	23	30
		%	23,3%	76,7%	100,0%
K2		Broj ispitanika	15	15	30
		%	50,0%	50,0%	100,0%
Ukupno		Broj ispitanika	38	52	90
		%	42,2%	57,8%	100,0%

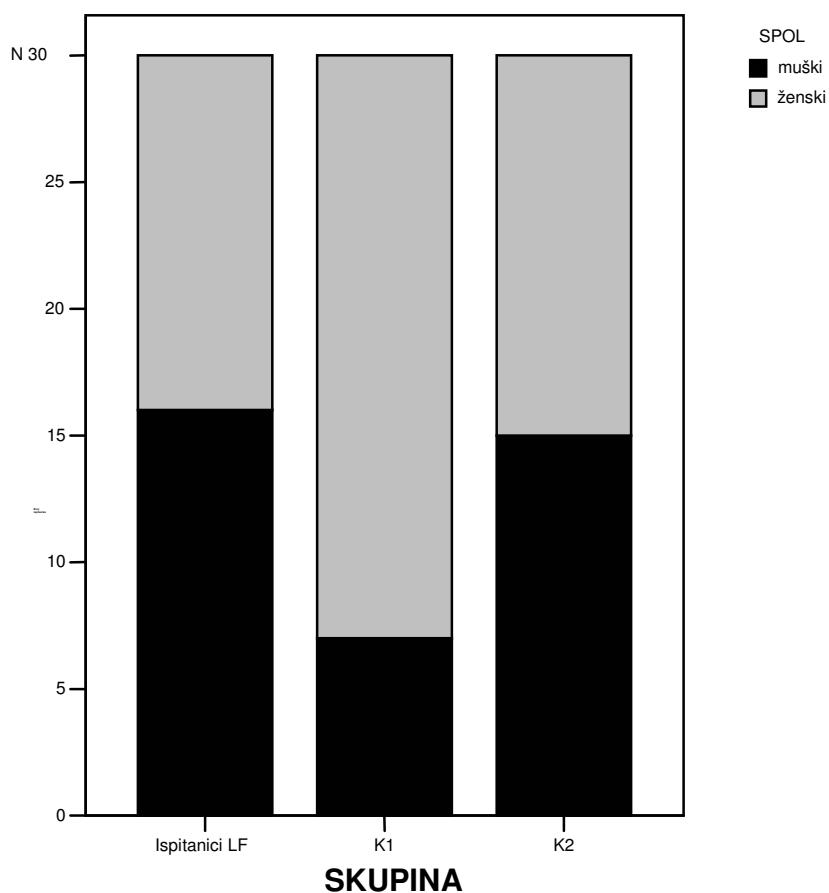
K1 = kontrolna skupina zdravih ispitanika

LF = laser fotokoagulacija

K2 = kontrolna skupina ispitanika oboljelih od DM bez kliničkih simptoma DR

Od 30 ispitanika predviđenih za LF bilo je 16 ili 53,3% muškaraca i 14 ili 46,7% žena. Kontrolna skupina K1 imala je 30 ispitanika, 7 ili 23,3% muškaraca i 23 ili 76,7% žena. U kontrolnoj skupini K2 bilo je također 30 ispitanika, od toga 15 ili 50% muškaraca i 15 ili 50% žena. Ukupno je u sve tri skupine bilo 90 ispitanika. (Tablica 2, slika 1)

Slika 1. Grafički prikaz ispitanika po spolu



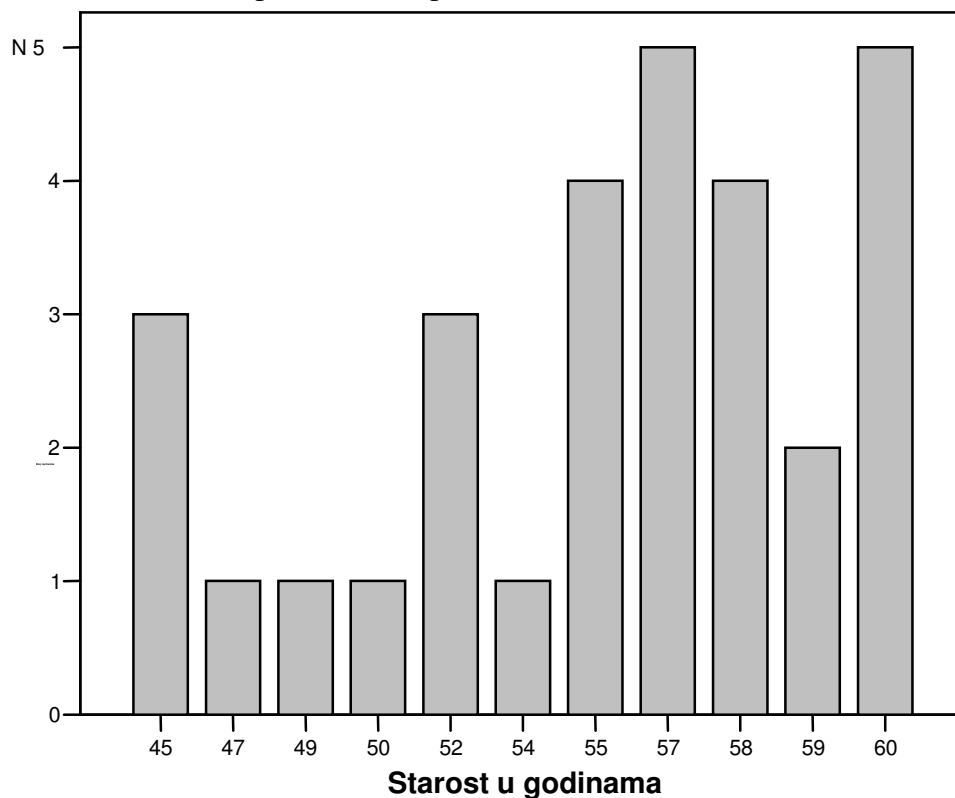
3.1.5. Prikaz dobi ispitanika tretiranih LF

Tablica 3. Prikaz dobi ispitanika tretiranih LF

Broj ispitanika	30
Aritmetička sredina	54,8
Standardna devijacija	4,8

Skupina ispitanika tretirana LF bila je u dobi od 40-60 godina, a prosječna dob iznosila je 54,8 godina ($SD \pm 4,8$). (Tablica 3, slika 2)

Slika 2. Grafički prikaz dobi ispitanika



3.1.6. Prikaz tipa i trajanja dijabetesa ispitanika tretiranih LF

U skupini predviđenoj za tretman LF bilo je 15 ili 50% ispitanika s tip 1 DM i 15 ili 50% ispitanika s tip 2 DM. Srednja vrijednost trajanja tip 1 DM iznosila je 12,2 godine ($SD\pm 1,9$), a tip 2 DM 13,3 godine ($SD\pm 2,1$), dok je ukupna srednja vrijednost trajanja DM iznosila 12,7 godina ($SD\pm 2,05$). (Tablica 4, slika 3)

Tablica 4. Prikaz tipa i trajanja dijabetesa

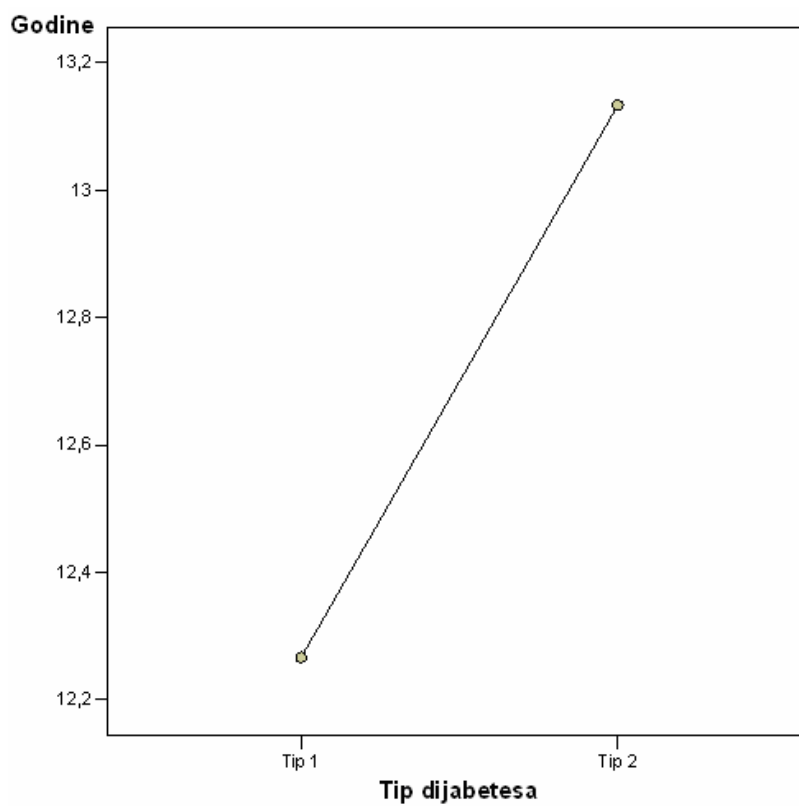
DM	Broj ispitanika	%	Srednja vrijednost	± SD
Tip 1	15	50	12,2	± 1,9
Tip 2	15	50	13,1	± 2,1
Ukupno	30	100	12,7	± 2,0

*p = 0.255

*Studentov t-test za nezavisne uzorke

DM = dijabetes melitus

Slika 3. Grafički prikaz trajanja dijabetesa



3.2. METODE

3.2.1. Oftalmološki tretman i pregled

1. Izvršila se "puna-rastresita" (engl. full-scatter) laser fotokoagulacija retine (LF), s brojem pečata N: 600-700, veličine 200-500 μm , snage 200-300mW, s ekspozicijom 0.20 sec., na diodnom laserskom aparatu marke "Zeiss".¹⁸⁴ U radu se koristio širokokutni Mainsterov WF panfundoskop.
2. Oštrina vida se ispitivala neposredno prije, 1 dan poslije, 7 dana poslije i 30 dana poslije LF retine internacionalnim tablicama na 5 metara.
3. Pregled fundusa u midrijazi uradio se širokokutnim Maisterovim WF panfundoskopom: neposredno prije, 1 dan poslije, 7 dana poslije i 30 dana poslije LF retine.
4. Fluoresceinska angiografija (FA) se radila povremeno kao pomoćna dijagnostička pretraga, poglavito kod neobjašnjivog gubitka vidne oštine. FA i fundus fotografije su se radile u ambulanti za bolesti retine Klinike za očne bolesti KBC Split, na fundus kameri marke "Zeiss".
5. Intraokularni tlak se mjerio prije i jedan dan poslije LF retine metodom aplanacije.

3.2.2 Laboratorijske pretrage

Ispitanicima eksperimentalne skupine venozna se krv vadila neposredno prije i 2 sata nakon standardne LF. Kontrolnim skupinama venozna se krv vadila jednokratno.

U tim uzorcima su se određivali sljedeći parametri:

1. Iz grupe primarnih antioksidansa koji sprječavaju stvaranje slobodnih radikala iz drugih molekula ili pretvaraju postojeće u manje štetne čestice prije nego započnu svoje djelovanje, određivani su:
 - a. Superoksid dismutaza (SOD) koja pretvara O_2 u H_2O_2
 - b. glutation peroksidaza (GPOD) koja pretvara vodikov peroksid i lipidne peroksidi u manje reaktivne molekule prije nego stvore slobodne radikale
 - c. katalaza kao citosolni enzim smješten u specifičnim organelama (tzv. peroksisomima), a odgovorna je za uklanjanje velikih količina H_2O_2 nastalog djelovanjem oksidaza u peroksisomima.
2. Transferin i ceruloplazmin, proteine koji vežu ione prelaznih metala (Fe i CU) te na taj način ograničavaju raspoloživost metalnih iona potrebnih za formiranje OH radikala.
3. Hemopeksin i haptoglobin koji vezuju slobodne jezgre hema koje nastaju raspadom hemoglobina i hemopeksina te tako onemogućuju njihovo sudjelovanje u reakcijama slobodnih radikala.
4. Totalni antioksidativni status (TAS), pomoću kojega određujemo razinu integriranog antioksidativnog sustava, koji obuhvaća sve biološke komponente s antioksidativnom aktivnošću.

Metode mjerenja

1. Katalitička koncentracija superoksid dismutaze (SOD) se određivala u lizatu eritrocita testom firma Randox Laboratories LTD, Andmore, Velika Britanija.
2. Katalitička koncentracija glutation peroksidaze (GPOD) se određivala u lizatu eritrocita testom firme Randox laboratories LTD, Andmore, Velika Britanija.
3. Katalaza se određivala u lizatu eritrocita testom firme Oxis International, Portland, SAD.
4. Koncentracija transferina u plazmi se određivala imunonefelometrijskom tehnikom, testom firme Dade-Behring.
5. Koncentracija ceruloplazmina u plazmi se određivala imunonefelometrijskom tehnikom, testom firme Dade-Behring.
6. Koncentracija haptoglobina u plazmi se određivala imunonefelometrijskom tehnikom na Nefelometer Analyzer-u firme Dade-Behring.
7. Koncentracija hemopeksina u plazmi se određivala imunonefelometrijskom tehnikom na Nefelometer Analyzer-u firme Dade-Behring.
8. Koncentraciju TAS-a u plazmi se određivalo testom firme Randox Laboratories LTD, Andmore, Velika Britanija, na aparatu Olympus AU2700.¹⁸⁵

3.3. Statistička obrada

Za statističku obradu podataka koristio se program za tabličnu i grafičku obradu podataka Excel 5.0, Microsoft, SAD.

Značajnost razlika u aritmetičkim sredinama pojedinih varijabli između dvaju nezavisnih uzoraka provjeravala se Studentovim t-testom za nezavisne uzorke.

Značajnost razlika u aritmetičkim sredinama pojedinih varijabli između dvaju zavisnih uzoraka provjeravala se Studentovim t-testom za zavisne uzorke.

Za testiranje razlika u aritmetičkim sredinama triju ili više uzoraka koristila se analiza varijanci s jednim promjenjivim faktorom (ANOVA).

Za provjeru povezanosti nominalnih varijabli korišten je Hi-kvadrat test.

Za odluku o prihvatanju alternativne hipoteze o značajnosti razlika korišten je uobičajeni nivo signifikantnosti od 0,05 (5%).

4. REZULTATI

4.1. Prikaz vrijednosti IOT ispitanika prije i poslije LF

Tablica 5. Prikaz vrijednosti intraokularnog tlaka ispitanika prije i poslije laser fotokoagulacije

Intraokularni tlak	Broj ispitanika	Srednja vrijednost	±	SD
Prije LF	30	16,9	±	1,4
Poslije LF	30	17,2	±	1,5

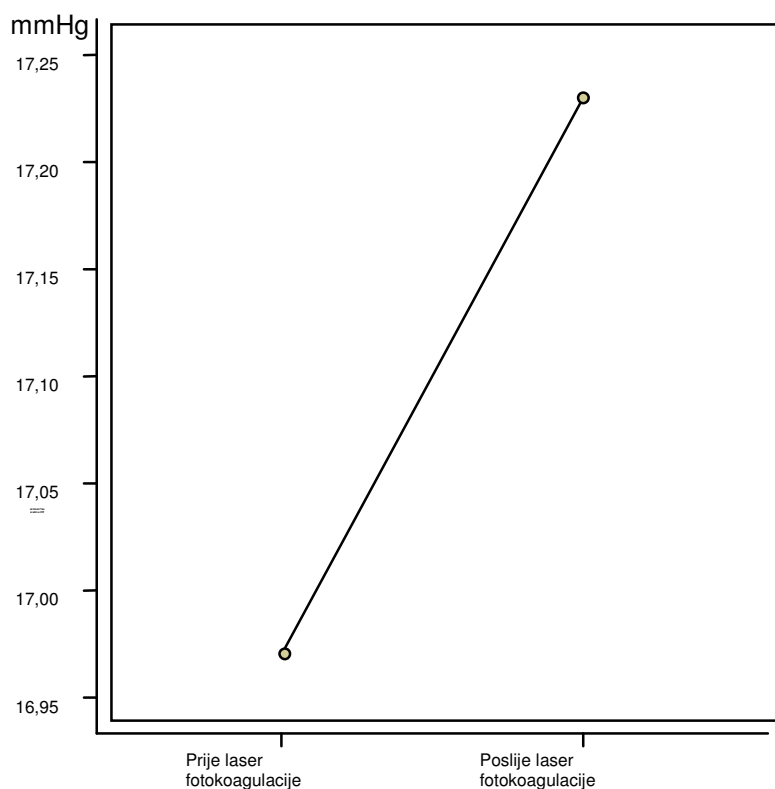
*p = 0.003

*Studentov t-test za zavisne uzorke

LF= laser fotokoagulacija

Srednja vrijednost IOT ispitanika prije LF iznosila je 16,9 mmHg (SD±1,4), dok je srednja vrijednost IOT jedan dan nakon LF iznosila 17,2 mmHg (SD±1,5). Razlika je značajna (p=0.003), ali su vrijednosti IOT unutar granica normale. (Tablica 5, slika 4)

Slika 4. Grafički prikaz vrijednosti intraokularnog tlaka ispitanika prije i poslije laser fotokoagulacije



4.2 Analiza rezultata prisutnosti makularnog edema prije i poslije LF

Tablica 6. Makularni edem prije laser fotokoagulacije

Makularni edem	Broj	
	ispitanika	Postotak
Odsutan	17	56,7
Prisutan	13	43,3
Ukupno	30	100,0

Od ukupno 30 ispitanika predviđenih za LF, 13 ili 43,3% imalo je kliničke simptome edema makule, a kod 17 ili 56,7% ispitanika nije bilo edema makule. (Tablica 6)

Tablica 7. Makularni edem poslije fotokoagulacije

Makularni edem	Broj ispitanika	Postotak
Pogoršanje	13	43,3
Nepromijenjeno	17	56,7
Ukupno	30	100,0

* $\chi^2=21,855$, $df=2$, $p<0,001$

*Hi-kvadrat test

Poslije izvršene LF, kod 13 ili 43,3 posto ispitanika došlo je do pojave ili pogoršanja edema makule, a kod 17 ili 56,7% ispitanika nije bilo promjene. Razlika je značajna ($p<0,001$). (Tablica 7)

4.3 Analiza vrijednosti vidne oštine prije i poslije LF

Tablica 8. Analiza vrijednosti vidne oštine.

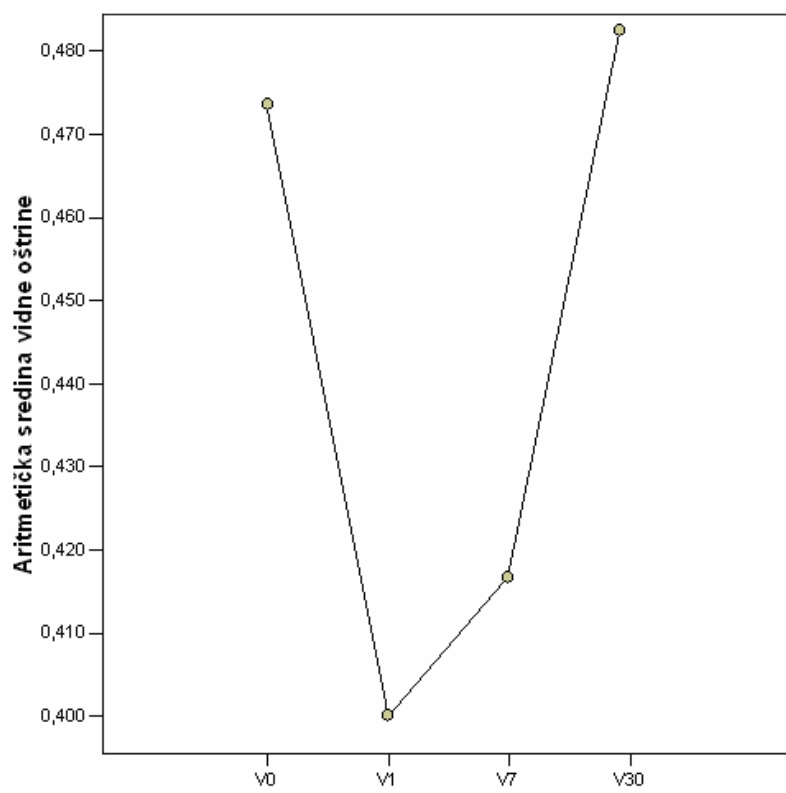
	Vidna oština prije LF	Vidna oština 1 dan poslije LF	Vidna oština 7 dana poslije LF	Vidna oština 30 dana poslije LF
Broj ispitanika	30	30	30	30
Aritmetička sredina	0.47	0.40	0.41	0.48
Standardna devijacija	0.2	0.2	0.2	0.2
* p		p<0.001	p=0.002	p=0.448

*ANOVA test

LF = laser fotokoagulacija

Srednja vrijednost vidne oštine ispitanika prije LF iznosila je 0,47 da bi se 1 dan nakon LF značajno smanjila na 0,40 ($p<0,001$), a 7 dana nakon LF i dalje je značajno smanjena (0,41) u odnosu na vrijednosti prije LF ($p=0,002$). Nakon 30 dana dolazi do poboljšanja u odnosu na vrijednosti prije LF (0,48) a razlika nije značajna ($p=0,448$). (Tablica 8, slika 5)

Slika 5. Grafički prikaz vrijednosti vidne oštine.



Vidna oštrina

4.4. Analiza vrijednosti antioksidansa ispitanika K1 i ispitanika K2

Srednje vrijednosti ispitivanih antioksidansa u plazmi i lizatu eritrocita (SOD, GPOD, katalaza, transferin, ceruloplazmin, haptoglobin, hemopeksin i TAS) ispitanika K2, značajno su smanjene u odnosu na vrijednosti ispitanika K1. (Tablica 9)

Tablica 9. Analiza vrijednosti antioksidansa ispitanika K1 i ispitanika K2.

Antioksidansi		Broj ispitanika	Aritmetička sredina	±	SD	*p
Superoksid	K1	30	1327.7	±	175.6	
dismutasa (Ij/gHb)	K2	30	900.7	±	179.1	<0.001
Glutation	K1	30	49.6	±	13.9	
peroksidaza(Ij/gHb)	K2	30	42.8	±	9.1	=0.030
Katalaza	K1	30	80.0	±	13.6	
(Ku/L)	K2	30	64.2	±	19.4	=0.001
Transferin	K1	30	2.85	±	0.38	
(g/L)	K2	30	2.27	±	0.24	<0.001
Ceruloplazmin	K1	30	0.404	±	0.08	
(g/L)	K2	30	0.288	±	0.03	<0.001
Haptoglobin	K1	30	1.47	±	0.44	
(g/L)	K2	30	1.34	±	0.21	=0.173
Hemopeksin	K1	30	1.15	±	0.17	
(g/L)	K2	30	1.03	±	0.12	=0.003
Totalni antioksidativni status(mmol/L)	K1	30	1.43	±	0.12	
	K2	30	1.05	±	0.09	<0.001

K1 = kontrolna skupina zdravih ispitanika *Studentov t-test za nezavisne uzorke
 K2 = kontrolna skupina ispitanika oboljelih od DM bez kliničkih simptoma DR

4.5. Analiza vrijednosti antioksidansa ispitanika K1 i ispitanika predviđenih za LF

Srednje vrijednosti ispitivanih antioksidansa u plazmi i lizatu eritrocita (SOD, GPOD, katalaza, transferin, ceruloplazmin, haptoglobin, hemopeksin i TAS) ispitanika predviđenih za LF, značajno su smanjene u odnosu na vrijednosti ispitanika K1. (Tablica 10)

Tablica 10. Analiza vrijednosti antioksidansa ispitanika K1 i ispitanika predviđenih za LF.

Antioksidansi		Broj ispitanika	Aritmetička sredina	±	SD	*p
Superoksid dismutasa (Ij/gHb)	Ispitanici prije LF	30	865.9	±	175.4	<0.001
	K1	30	1327.7	±	175.6	
Glutation peroksidaza(Ij/gHb)	Ispitanici prije LF	30	40.7	±	9.7	=0.005
	K1	30	49.6	±	13.9	
Katalaza (Ku/L)	Ispitanici prije LF	30	60.8	±	23.5	<0.001
	K1	30	80.0	±	13.6	
Transferin (g/L)	Ispitanici prije LF	30	2.23	±	0.30	<0.001
	K1	30	2.85	±	0.38	
Ceruloplazmin (g/L)	Ispitanici prije LF	30	0.282	±	0.04	<0.001
	K1	30	0.404	±	0.08	
Haptoglobin (g/L)	Ispitanici prije LF	30	1.30	±	0.53	=0.191
	K1	30	1.47	±	0.44	
Hemopeksin (g/L)	Ispitanici prije LF	30	1.03	±	0.11	=0.002
	K1	30	1.15	±	0.17	
Totalni antioksidativni status(mmol/L)	Ispitanici prije LF	30	1.05	±	0.09	<0.001
	K1	30	1.43	±	0.12	

LF= laser fotokoagulacija

*Studentov t-test za nezavisne uzorke

K1= kontrolna skupina zdravih ispitanika

4.6. Analiza vrijednosti antioksidansa ispitanika K2 i ispitanika

predviđenih za LF

Srednje vrijednosti ispitivanih antioksidansa u plazmi i lizatu eritrocita (SOD, GPOD, katalaza, transferin, ceruloplazmin, haptoglobin, hemopeksin i TAS) ispitanika predviđenih za LF, smanjene su u odnosu na vrijednosti ispitanika K2, a razlika nije značajna. (Tablica 11)

Tablica 11. Analiza vrijednosti antioksidansa ispitanika K2 i ispitanika predviđenih za LF.

Antioksidansi		Broj ispitanika	Aritmetička sredina	± SD	*p
Superoksid dismutasa (Ij/gHb)	Ispitanici prije LF	30	865.9	± 175.4	=0.451
	K2	30	900.7	± 179.1	
Glutation peroksidaza(Ij/gHb)	Ispitanici prije LF	30	40.7	± 9.7	=0.375
	K2	30	42.8	± 9.1	
Katalaza (Ku/L)	Ispitanici prije LF	30	60.8	± 23.5	=0.546
	K2	30	64.2	± 19.4	
Transferin (g/L)	Ispitanici prije LF	30	2.23	± 0.30	=0.556
	K2	30	2.27	± 0.24	
Ceruloplazmin (g/L)	Ispitanici prije LF	30	0.282	± 0.04	=0.535
	K2	30	0.288	± 0.03	
Haptoglobin (g/L)	Ispitanici prije LF	30	1.30	± 0.53	=0.679
	K2	30	1.34	± 0.21	
Hemopeksin (g/L)	Ispitanici prije LF	30	1.03	± 0.11	=0.951
	K2	30	1.03	± 0.12	
Totalni antioksidativni status(mmol/L)	Ispitanici prije LF	30	1.05	± 0.09	=0.848
	K2	30	1.05	± 0.09	

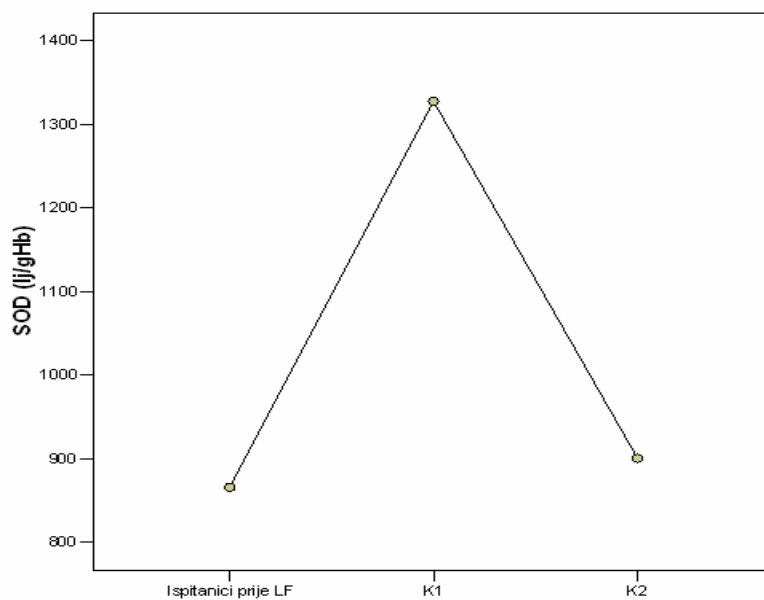
LF = laser fotokoagulacija

*Studentov t-test za nezavisne uzorke

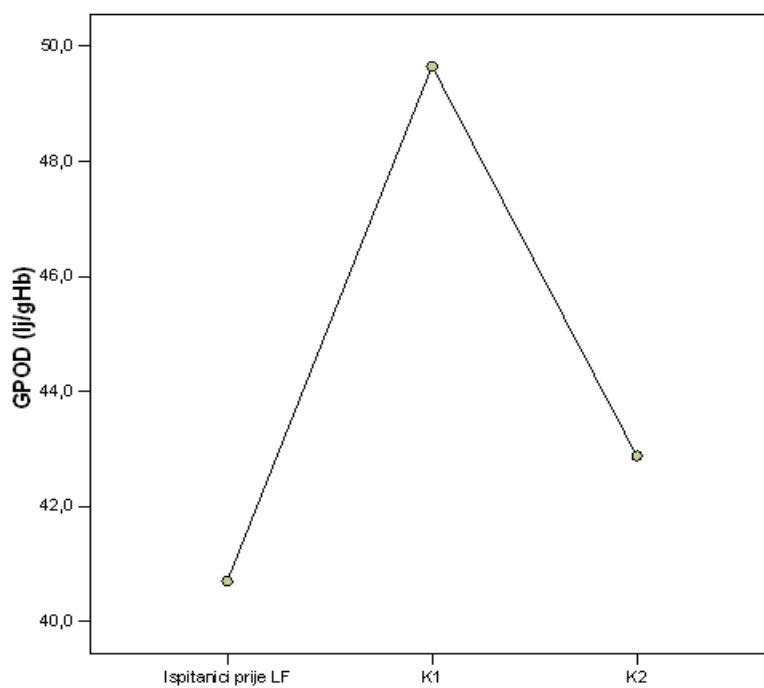
K2 = kontrolna skupina ispitanika oboljelih od DM bez kliničkih simptoma DR

4.7. Grafički prikaz srednjih vrijednosti antioksidansa ispitanika predviđenih za LF, ispitanika K1 i K2 (slike 6-13).

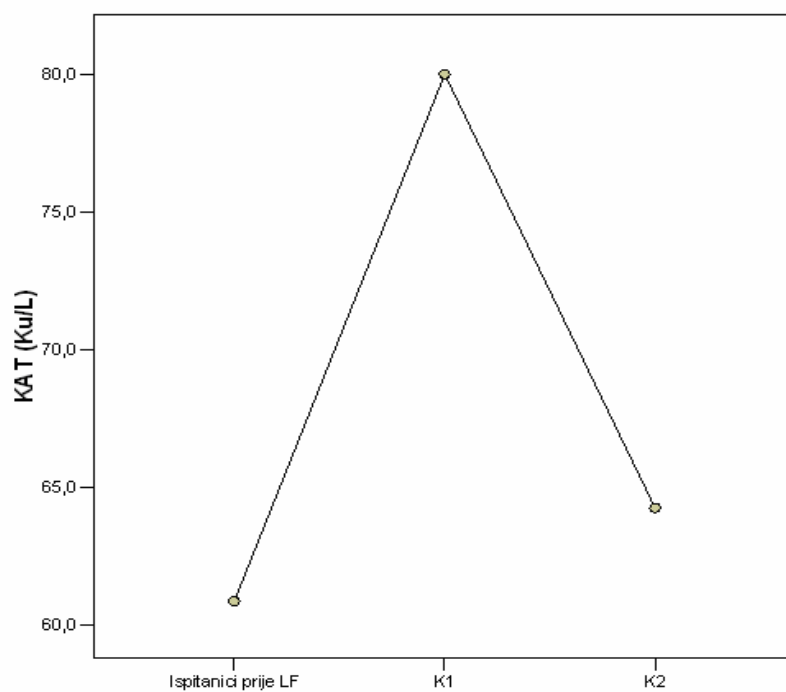
Slika 6. Superoksid dismutaza



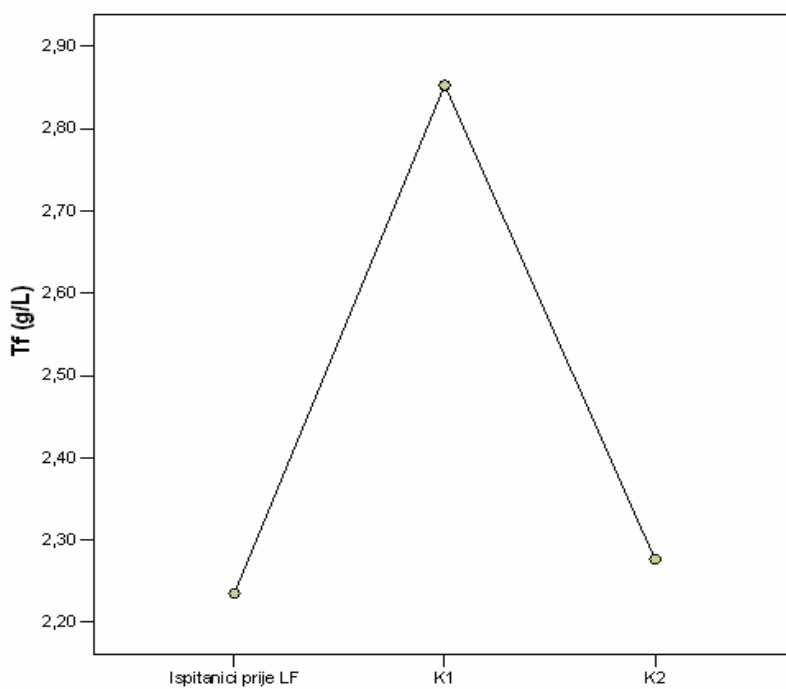
Slika 7 Glutation peroksidaza



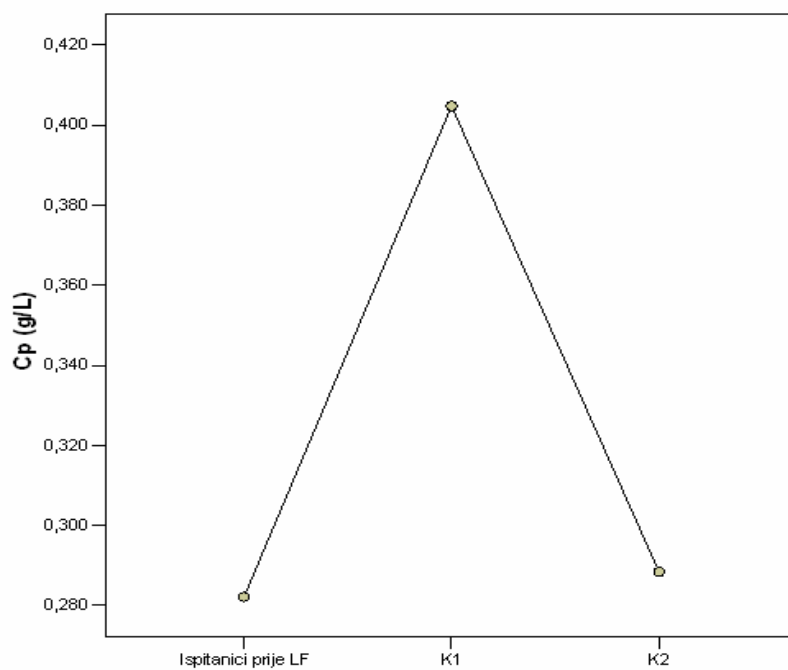
Slika 8. Katalaza



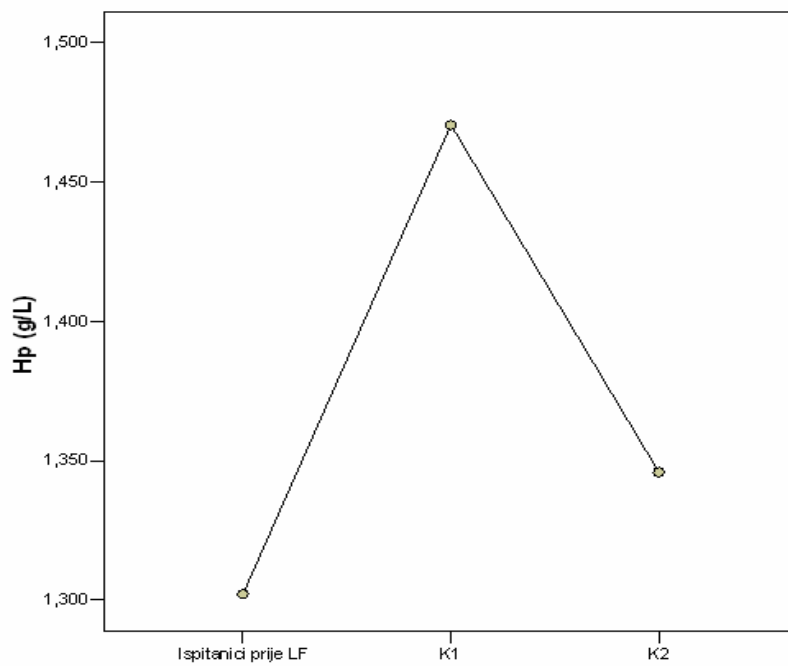
Slika 9. Transferin



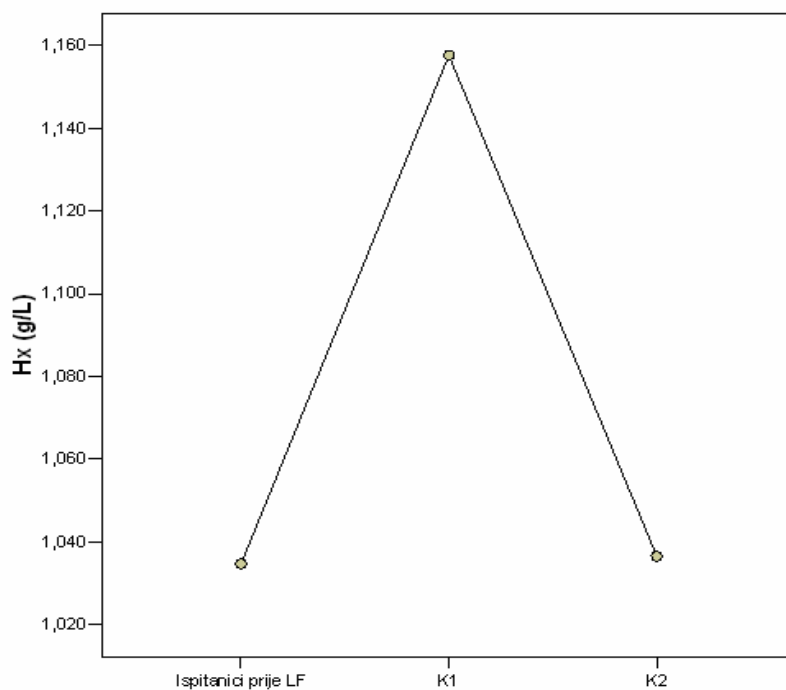
Slika 10. Ceruloplazmin



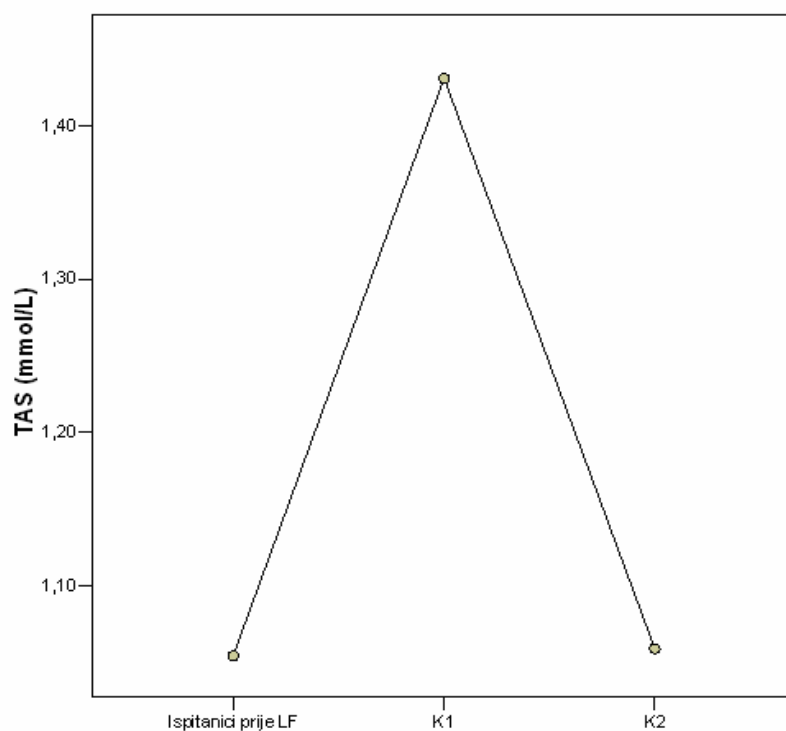
Slika 11. Haptoglobin



Slika 12. Hemopeksin



Slika 13. Totalni antioksidativni status



4.8. Analiza vrijednosti antioksidansa ispitanika prije i poslije LF

Tablica 12. Analiza vrijednosti antioksidansa ispitanika prije i poslije laser fotokoagulacije

Antioksidansi		Broj ispitanika	Aritmetička sredina	± SD	*p
Superoksid dismutasa (Ij/gHb)	Prije LF	30	865.9	± 175.4	<0.001
	Poslije LF	30	801.5	± 146.5	
Glutation peroksidaza(Ij/gHb)	Prije LF	30	40.7	± 9.7	<0.001
	Poslije LF	30	34.4	± 8.9	
Katalaza (Ku/L)	Prije LF	30	60.8	± 23.5	<0.001
	Poslije LF	30	50.1	± 21.6	
Transferin (g/L)	Prije LF	30	2.23	± 0.30	<0.001
	Poslije LF	30	2.18	± 0.29	
Ceruloplazmin (g/L)	Prije LF	30	0.282	± 0.04	=0.458
	Poslije LF	30	0.274	± 0.04	
Haptoglobin (g/L)	Prije LF	30	1.30	± 0.53	=0.470
	Poslije LF	30	1.26	± 0.50	
Hemopeksin (g/L)	Prije LF	30	1.03	± 0.11	=0.075
	Poslije LF	30	0.99	± 0.12	
Totalni antioksidativni status(mmol/L)	Prije LF	30	1.05	± 0.09	<0.001
	Poslije LF	30	0.98	± 0.08	

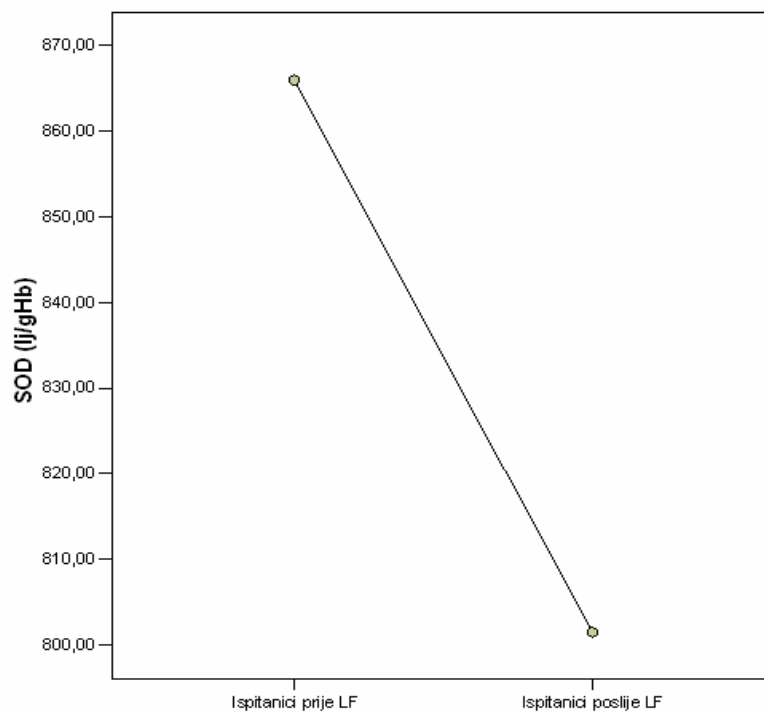
LF = laser fotokoagulacija

*Studentov t-test za zavisne uzorke

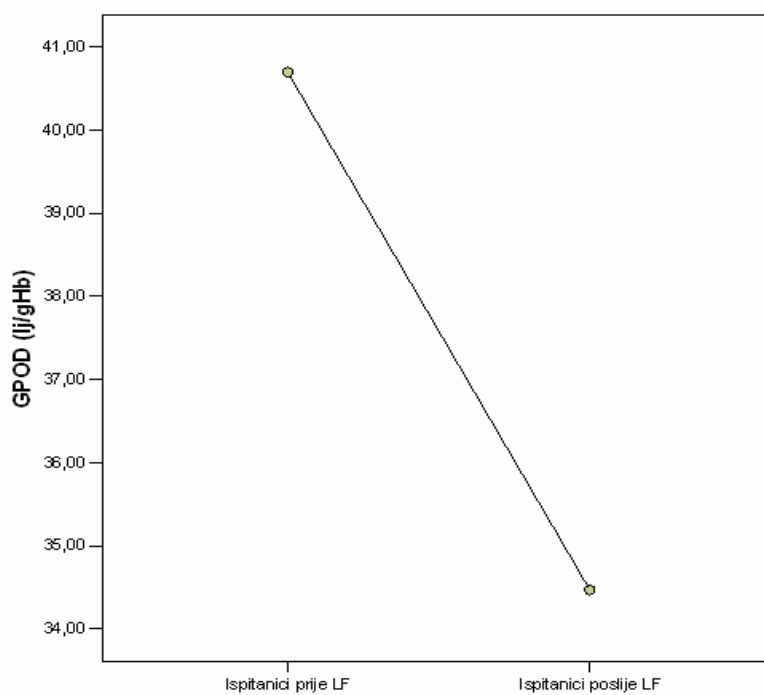
Srednje vrijednosti ispitivanih antioksidansa u plazmi i lizatu eritrocita (ceruloplazmin, haptoglobin i hemopeksin) su smanjene, a (SOD, GPOD, katalaza, transferin i TAS) značajno su smanjene poslije LF u odnosu na vrijednosti prije LF. (Tablica 12, slike 14-21)

4.9. Grafički prikaz vrijednosti antioksidansa ispitanika prije i poslije LF

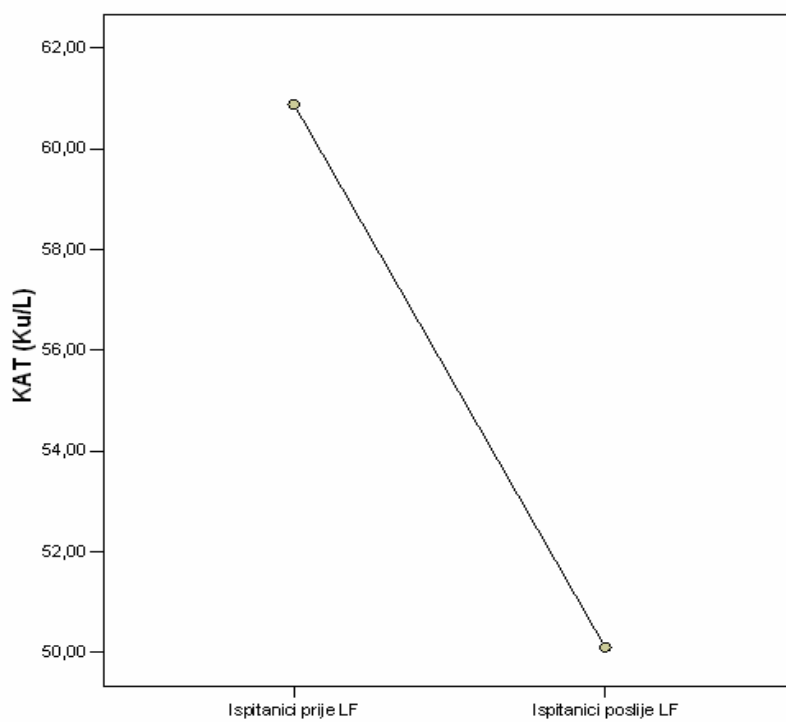
Slika 14. Superoksid dismutaza



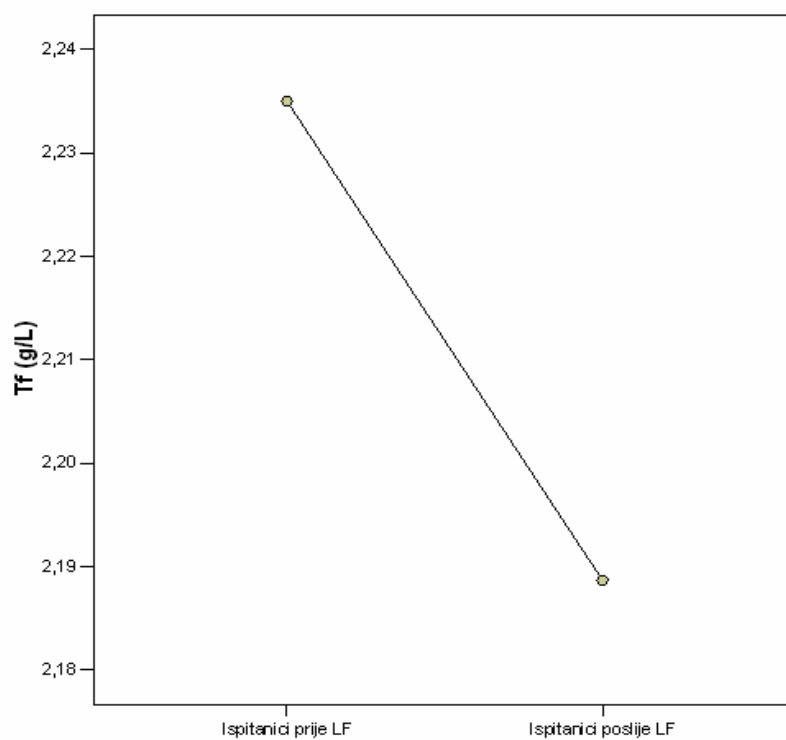
Slika 15. Glutation peroksidaza



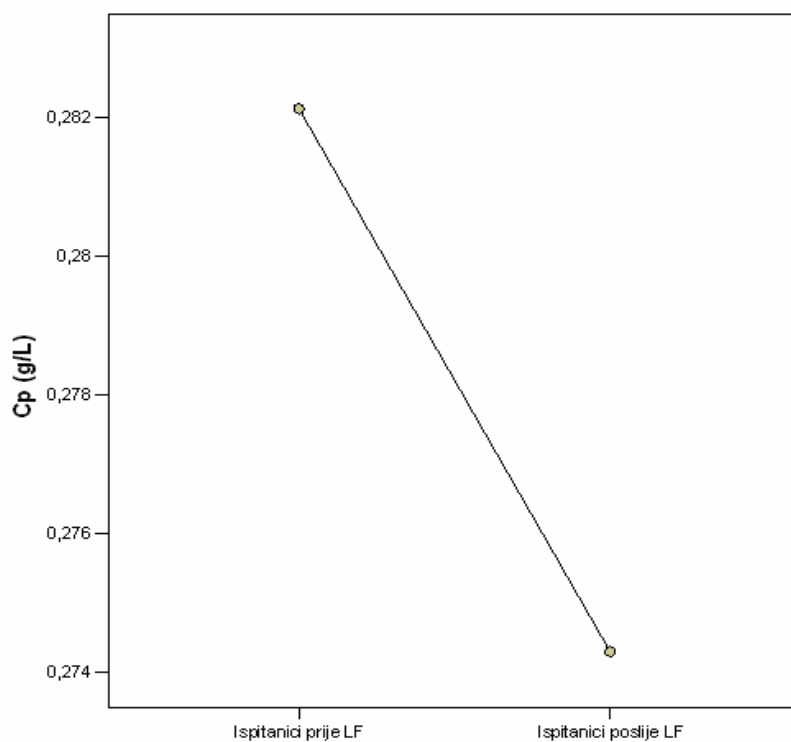
Slika 16. Katalaza



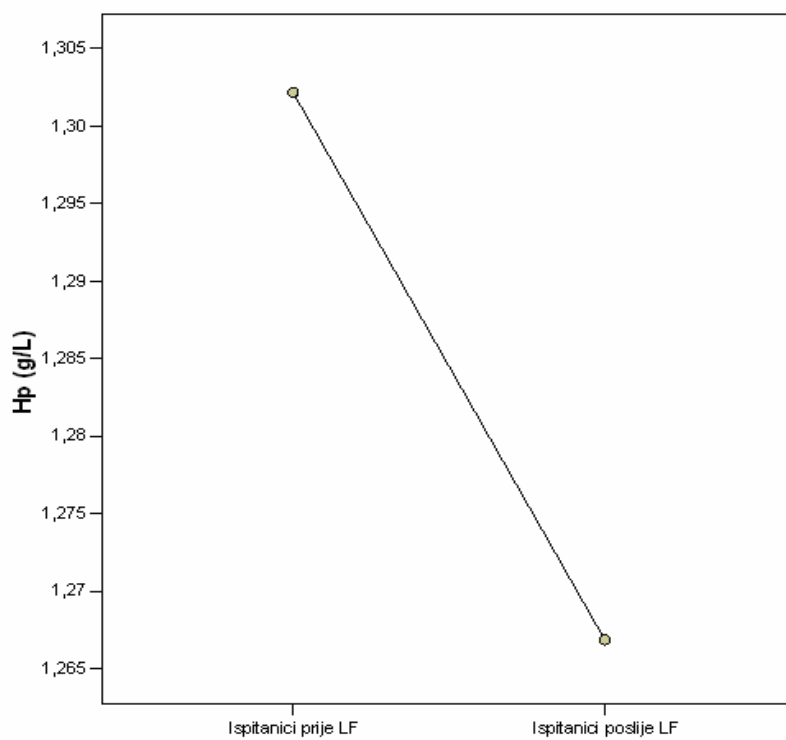
Slika 17. Transferin



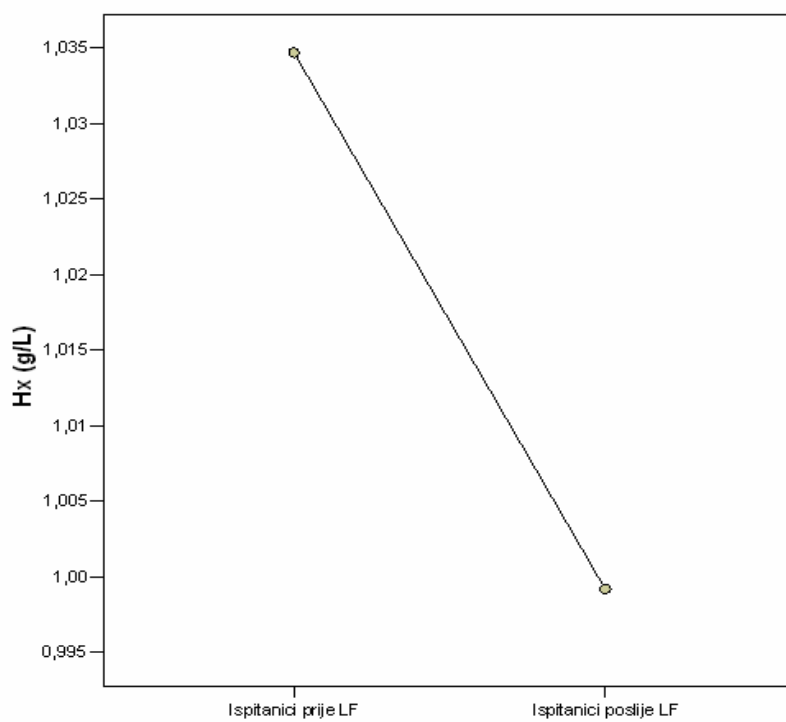
Slika 18. Ceruloplazmin



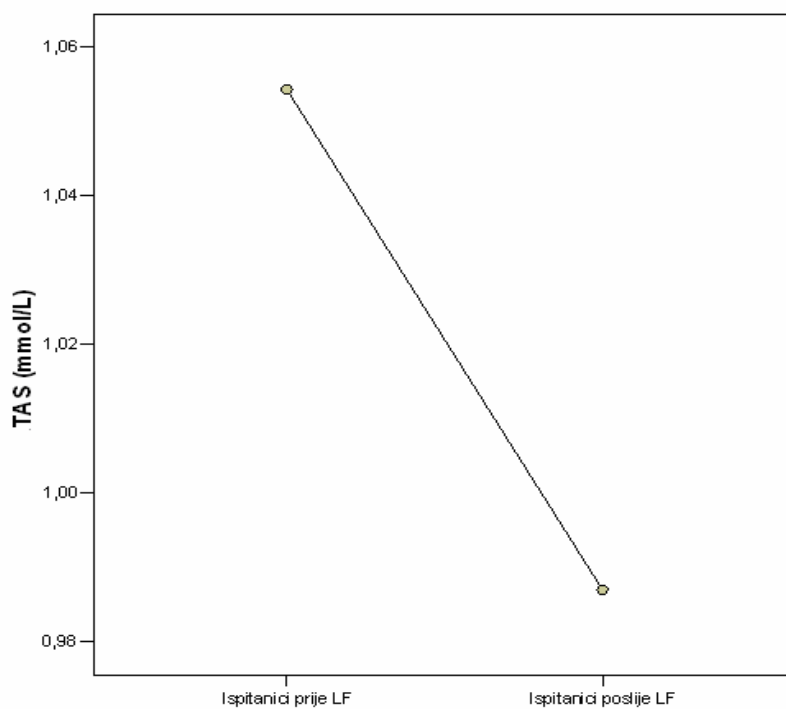
Slika 19. Haptoglobin



Slika 20. Hemopeksin



Slika 21. Totalni antioksidativni status



5. RASPRAVA

Suvremeni tretman DR uključuje LF retine kao jedini efikasni način liječenja. Rezultati Diabetic Retinopathy Study Research Group (DRSRG) pokazuju da tretman LF smanjuje rizik teškog gubitka vida za 50%. Kod dijabetičkih bolesnika tretman LF nedvojbeno smanjuje rizik sljepoće, ali ujedno može biti destruktivan i ponekad neuspješan, poradi štetnih sporednih efekata i komplikacija, poglavito stvaranjem ili pojačavanjem makularnog edema, što dovodi do prolaznog ili trajnog smanjena vidne oštine. Pojava ili pogoršanje postojećeg edema makule nastaje kao izravni termički efekt LF na retinu.^{9,186}

Životni procesi odvijaju se u organizmu s očuvanim ustrojstvom na svim razinama, od molekulske i stanične do tkivne, uz kontroliranu ravnotežu između oksidativnih i antioksidativnih čimbenika kao uvjeta za stalno funkcioniranje stanica. Svaki poremećaj ravnoteže između oksidativnih i antioksidativnih čimbenika dovodi do oštećenja stanice i tkiva. Ta se pojava naziva oksidativni stres.

Brojna su istraživanja i predloženi mehanizmi kojima hiperglikemija stvara oksidativni stres (oksidativni stres glukozom, oslabljena antioksidativna obrana, stvaranje oksidansa u vaskularnim satnicama i drugi). Sva navedena ispitivanja objašnjavaju i porast oksidativnog stresa u dijabetičkoj retini, kao i kompromitiranu antioksidativnu obranu iste.¹⁴³⁻¹⁵⁰

Pojavu ili pogoršanje makularnog edema nakon "rastresite" LF opisali su mnogi autori. Sam nastanak eksperimentalno je pokušano razjasniti slomom

vanjske i unutarnje hemato-okularne barijere. Na razini retinalnog pigmentnog epitela odvija se propuštanje tekućine iz žilnice prema retini, što pogoduje stvaranju makularnog edema. Nakon nekoliko tjedana ponovo se uspostavlja integritet retinalnog pigmentnog epitela. Stvaranje "reaktivnog" makularnog edema vjerovatni je razlog što u prvom tjednu nema poboljšanja prosječne vidne oštine, koja se nakon mjesec dana i više počinje stabilizirati.¹⁸⁷ Oštećenja endotelnih stanica žilnog sustava retine pridonose ekstravazaciji tekućine, što dodatno potencira pojavu ili pogoršanje makularnog edema.¹⁴²

McDonald^{188,189} navodi pogoršanje od 43% nakon terapije, Meyers¹⁹⁰ postoperativna pogoršanja s kasnijom stabilizacijom. Gardner¹⁹¹ iznosi dobre rezultate nakon LF u smislu konačnog smanjenja makularnog edema, a Ai¹⁹² redukciju edema kod 50% ispitanika.

U našoj studiji, od ukupno 30 ispitanika, 17 ili 56,7% nije imalo makularni edem, dok je 13 ili 43,3% ispitanika imalo kliničke znakove makularnog edema. Nakon LF tretmana u 13 ili 43,3% ispitanika došlo je do nastanka ili pogoršanja već postojećeg makularnog edema, što predstavlja značajnu razliku ($p < 0,001$). Naši rezultati uglavnom se slažu s rezultatima ranije navedenih autora.

Redukciju makularnog edema evaluiralo se kliničkim pregledim (fundoskopija, FA i ispitivanjem vidne oštine).

Štriga¹⁹³ nalazi pogoršanje vida za dvije ili više linija na Snellenovim optotipima nakon "rastresite" LF, a Blankenship¹⁹⁴ za dvije ili više linija, dok McDonald¹⁸⁹ nalazi pogoršanje vida za 25%. Kod mnogih autora, ovisno o

odabiru grupe, stanja DR i korištenja laserske tehnike, rezultati variraju od 8,6% do 89% ispitanika s promjenama u vidnoj oštrini.¹⁹⁵⁻¹⁹⁸

Posječna vidna oštrina naših ispitanika prije LF tretmana iznosila je 0,47, da bi se prvi dan nakon LF pogoršala na 0,40, a 7 dana nakon LF iznosila 0,41, što je i dalje predstavljalo pogoršanje u odnosu na početne vrijednosti. Ispitivanja 30 dana nakon LF pokazuju poboljšanje srednje vidne oštrine na 0.48 u odnosu na početne vrijednosti.

Rezultati pokazuju značajna pogoršanja srednje vidne oštrine unutar prvih tjedana, da bi se nakon mjesec dana srednja vidna oštrina poboljšala, ali ne značajno. Ispitivanja govore u prilog nastanka makularnog edema kao posljedice termičkog djelovanja LF, s posljedičnom lezijom srednje vidne oštrine. Rezultati glede konačnog smanjenja makularnog edema približni su rezultatima Gardnera i Aia.^{191, 192}

Odavno postoje znanstvena saznanja da u bolesnika s DM postoji nesrazmjer između vrijednosti oksidansa i antioksidansa. Još 1979. godine Sato i sur.¹⁹⁹ izvješćuju o razini lipidne peroksidaze (LPO) u plazmi dijabetičkih bolesnika. Ova saznanja su potvrđena novijim ispitivanjima brojnih autora, koja pokazuju da je u plazmi bolesnika s DM (oba tipa 1 i 2) povećano stvaranje reaktivnih O₂ metabolita.^{200,201} Reaktivni O₂ metaboliti, uključujući i SR, u DM rastu s auto-oksidacijom glukoze i glikoziliranih proteina, kao i s uspostavom sorbitolskog puta za vrijeme hiperglikemije. Ovakvi oksidativni procesi dovode do oštećenja vaskularnih endotelijalnih stanica. Stoga se s pravom smatra da je za dugotrajne komplikacije DR odgovorno nakupljanje

brojnih produkata SR i LPO.¹⁹⁹⁻²⁰⁵ Ispitivanja Gurlera i sur.²⁰⁶ opisuju porast LPO produkata u tkivu i plazmi dijabetičkih bolesnika u odnosu na zdrave ispitanike. Ujedno su ustanovili da je razina LPO u serumu osoba s DR viša nego u dijabetičkih bolesnika bez komplikacija i zdravih ispitanika; razlika je bila statistički vrlo značajna. Istodobno je razina LPO u serumu dijabetičkih bolesnika bez komplikacija bila povišena u odnosu na razinu LPO zdravih ispitanika. Ustanovljen je pozitivan odnos između razine LPO i trajanja DM. Što duže traje DM, to je viša razina LPO (što znači jači oksidativni stres), a ova saznanja objašnjavaju činjenicu da pojava DR raste s trajanjem DM.^{24,207} Rezultati ovih ispitivanja se slažu s rezultatima većine drugih autora.^{201,203,204}

Oslabljena antioksidativna obrana retine dijabetičara (ljudi i životinja) opisana je u brojnim studijama.^{142,143,145,151,152,155-157} Metabolički poremećaji udruženi s hiperglikemijom vode oslabljenoj sintezi i regeneraciji antioksidansa. Ograničeni materijal dostupan od ljudi s dijabetesom ipak osigurava dokaze o povećanoj razini RKS i kompromitiranoj antioksidativnoj obrani retine. Kod osoba s DR pronađen je povišena razina markera za oksidativna oštećenja u subretinalnoj tekućini i vitreusu.¹⁵⁹⁻¹⁶² Superoksid dismutaza (SOD) i glutation peroksidaza (GPOD), uz ostale antioksidanse, imaju ključnu ulogu u obrambenom sustavu, odstranjujući perokside (H₂O₂ lipide ili organski peroksid). U literaturi su objavljeni različiti rezultati za pojedine organe i tkiva vezana za razinu ovih dvaju enzima u DM (ljudskom ili eksperimentalnom).^{147,148} Moderne studije na pericitima, izoliranim iz retine osoba s produženim trajanjem DM, pokazuju smanjene vrijednosti SOD i

GPOD seruma, što korelira s rezultatima ispitivanja na životinjama.¹⁶² Gurler i sur.²⁰⁶ nalaze vrijednosti SOD i GPOD u svakoj grupi ispitanika približno jednakima. U nekim ispitivanjima razina SOD je bila snižena²⁰⁸⁻²¹¹, ali je u drugima razina SOD bila normalna²¹² ili povišena.^{213,214} Dok su u ispitivanjima Hagglofa i sur.²¹⁵ aktivnosti SOD, GPOD i katalaze bile snižene, u ispitivanjima Sundarma i sur.²⁰⁴ aktivnost SOD bila je snižena, a aktivnost GPOD povišena. Ruiz i sur.²¹⁶, Jos i sur.²¹⁷ te Walter i sur.²¹⁸ izvještavaju o jednakoj aktivnosti SOD i GPOD kod dijabetičnih bolesnika i zdravih osoba. Ispitivanja Hartnett i sur.²¹⁹ navode povišenu razinu LPO i snižene razine SOD i GPOD dijabetičkih bolesnika u odnosu na kontrolnu skupinu, ali bez značajnije povezanosti između razina ovih supstancije i težine DR.

U ovoj studiji analizirano je 90 ispitanika. Kontrolnu skupinu K1 činilo je 30 zdravih ispitanika, kontrolnu skupinu K2 30 ispitanika s DM, bez DR kao komplikacije, i 30 ispitanika s DM i teškim oblikom DR kao komplikacijom. Ispitivane su vrijednosti antioksidansa (SOD, GPOD, TAS, katalaza, ceruloplazmin, transferin, hemopeksin i haptoglobin). Rezultati ispitivanja pokazuju da su vrijednosti razine antioksidansa u plazmi dijabetičkih bolesnika s ili bez DR značajno snižene u odnosu na zdrave ispitanike. Vrijednosti svih antioksidansa u plazmi dijabetičkih bolesnika s DR bile su snižene u odnosu na vrijednosti dijabetičkih bolesnika bez DR, ali ne značajno.

Ostaje djelomice nerazjašnjena različitost rezultata pojedinih autora, što se može objasniti različitim metodama ispitivanja, kompenzatornim mehanizmima, ili su pak uzrok dob, trajanje i metaboličko stanje ispitanika s

DM. Suglasno autorima koji su izvijestili o sniženim vrijednostima antioksidativnih enzima kod DM, kao što su Hagglof i sur.²¹⁵, te Arial i sur.²¹¹, ova studija pokazuje da oslabljeni antioksidativni sustav kod dijabetičnih bolesnika pogoduje razvoju oksidativnog stresa, kao jednog od značajnih čimbenika za nastanak i razvoj DR. Potaknuti ovim saznanjima mnogi autori pokušavaju ispitati potencijalne terapijske efekte antioksidansa.^{157,165-167,220}

Apsorpcijom termičke i svjetlosne energija RPE i fotoreceptora tijekom LF dijabetičke retine, nastale fotokemijske i termičke reakcije pogoduju stvaranju SR i RKS. Posljedica njihovog djelovanja je pojačana lipidna peroksidacija u fotoreceptorima i endotelijalnim stanicama, što se smatra potencijalnim mehanizmom posrednog štetnog djelovanja RKS na retinu i njen mikrožilni sustav.^{9,221}

Pojavu i pogoršanje postojećeg edema makule, kao komplikacije "rastresite" LF, opisali su brojni autori.^{142,187-192} Međutim, mali je broj publikacija koje se bave izravnim uzrokom nastanka makularnog edema, a još je manje onih koje ga izravno povezuju s djelovanjem oksidativnog stresa. Jenings i sur.⁹ izvještavaju o izravnom utjecaju oksidativnog stresa na pojavu edema makule nakon LF retine. Naime, dva sata nakon "rastresite" LF ustanovili su statistički značajan porast aktivnosti oksidativnih spojeva u plazmi ispitanika u odnosu na vrijednosti prije LF. Zaključili su da termički efekt LF uzrokuje povišene aktivnosti SR i RKS, s izravnim djelovanjem lipidne peroksidacije.

Ova studija uspoređivala je vrijednosti antioksidansa (SOD, GPOD, TAS, katalaza, ceruloplazmin, transferin, hemopeksin i haptoglobin) dijabetičkih bolesnika s DR, prije i dva sata nakon "rastresite" LF. Rezultati su pokazali smanjene vrijednosti (ceruloplazmin, haptoglobin i hemopeksin), a značajno smanjene vrijednosti (SOD, GPOD, katalaza, transferin i TAS) ispitivanih antioksidansa ispitanika nakon "rastresite" LF.

Dobiveni rezultati nedvojbeno sugeriraju da termički efekt laser koagulacije pogoduje stvaranju slobodnih radikala i reaktivnih kisikovih spojeva, ključnih čimbenika u nastajanju oksidativnog stresa. Izravno djelovanje na pericite i endotelijalne stanice u konačnici dovodi do disfunkcije mikrožilnog sustava retine, s posljedičnim edemom makule.

U kontekstu ranije navedenih činjenica, izvjesno je da su snižene vrijednosti antioksidansa nakon laser fotokoagulacije retine posljedica antioksidativnog djelovanja, u cilju neutralizacije povećanih aktivnosti reaktivnih kisikovih spojeva i slobodnih radikala, nastalih kao produkt laser fotokoagulacije retine.

6. ZAKLJUČCI

Ispitivale su se vrijednosti antioksidativnih enzima u plazmi i lizatu eritrocita, zdravih ispitanika, dijabetičkih bolesnika bez DR, i dijabetičkih bolesnika s klinički manifestnom teškom formom NPDR. Cilj ispitivanja bilo je saznanje o utjecaju oksidativnog stresa nakon "rastresite" LF retine kao mogućeg uzroka nastanka ili pogoršanja postojećeg makularnog edema, i promjene u vidnoj oštrini ispitanika. Ispitivanjem su se dobili sljedeći rezultati:

1. Nakon izvršene "rastresite" LF retine kod 13 ili 43,3% ispitanika došlo je do pojave ili pogoršanja već postojećeg edema makule, razlika je značajna ($\chi^2=21,855$; $p<0.001$).

2. Neposredno 1 dan nakon tretmana LF srednja vrijednost vidne oštrine ispitanika je pogoršana (0,40), u odnosu na vidnu oštrinu prije LF (0.47), a razlika je značajna ($p=0.001$). Srednja vrijednost vidne oštrine ispitanika 7 dana nakon LF i dalje je pogoršana (0.41) u odnosu na vidnu oštrinu prije LF, sa značajnom razlikom ($p=0,002$). Nakon 30 dana dolazi do poboljšanja srednje vrijednosti vidne oštrine ispitanika (0,48), u odnosu na vidnu oštrinu prije LF, ali razlika nije značajna ($p>0.448$).

3. Srednje vrijednosti IOT prije i nakon LF pokazuju značajne razlike ($p=0,003$), ali unutar granica normale.

4. Ispitivana je razlika vrijednosti antioksidansa zdravih bolesnika K1, dobro reguliranih dijabetičkih bolesnika ($HbA1c<8\%$) bez DR kao komplikacije K2, i dijabetičkih bolesnika s teškom DR kao komplikacijom.

-
- Katalitička koncentracija SOD u lizatu eritrocita ispitanika K2 značajno je smanjena u odnosu na ispitanike K1 ($p < 0,001$), a također je značajno smanjena i kod ispitanika s DR u odnosu na ispitanike K1 ($p < 0,001$). Vrijednosti kod ispitanika s DR nisu bile značajno smanjene u odnosu na ispitanike K2 ($p = 0,415$).
 - Katalitička koncentracija GPOD ispitanika K2 značajno je smanjena u odnosu na ispitanike K1 ($p = 0,030$), a također je značajno smanjena i kod ispitanika s DR u odnosu na ispitanike K1 ($p = 0,005$). Vrijednosti kod ispitanika s DR nisu bile značajno smanjene u odnosu na ispitanike K2 ($p = 0,375$).
 - TAS u plazmi ispitanika K2 značajno je snižen u odnosu na ispitanike K1 ($p = < 0,001$), a također je značajno snižen i kod ispitanika s DR u odnosu na ispitanike K1 ($p < 0,001$). Vrijednosti kod ispitanika s DR nisu bile značajno snižene u odnosu na ispitanike K2 ($p = 0,848$).
 - Katalitička koncentracija katalaze u lizatu eritrocita ispitanika K2 s značajno je smanjena u odnosu na ispitanike K1 ($p = 0,001$), a također je značajno smanjena i kod ispitanika s DR u odnosu na ispitanike K1 ($p < 0,001$). Vrijednosti kod ispitanika s DR nisu bile značajno smanjene u odnosu na ispitanike K2 ($p = 0,546$).

-
- Koncentracija preventivnih antioksidansa u serumu ispitanika K2 značajno je snižena u odnosu na ispitanike K1: transferin ($p < 0,001$), ceruloplazmin ($p < 0,001$), haptoglobin ($p = 0,173$), hemopeksin ($p < 0,003$), a također je značajno snižena i kod ispitanika s DR u odnosu na ispitanike K1: transferin ($p < 0,001$), ceruloplazmin ($p < 0,001$), haptoglobin ($p = 0,191$), hemopeksin ($p = 0,002$). Vrijednosti kod ispitanika s DR nisu bile značajno snižene u odnosu na ispitanike K2.
5. Ispitivana je razlika vrijednosti antioksidansa kod ispitanika s teškom DR prije i nakon "rastresite" LF. Poslije LF značajno su bile snižene vrijednosti ispitivanih antioksidansa: SOD ($p = 0,001$), GPOD ($p = 0,001$), TAS ($p = 0,001$), katalaza ($p = 0,001$) i transferin ($p = 0,001$), a snižene vrijednosti: ceruloplazmin ($p = 0,458$), haptoglobin ($p = 0,470$) i hemopeksin ($p = 0,075$).

Temeljem dobivenih rezultata može se zaključiti:

Vrijednosti antioksidansa ispitanika K2, kao i dijabetičkih bolesnika s DR kao komplikacijom, značajno su snižene u odnosu na ispitanike K1, što govori u prilog oslabljenoj antioksidativnoj obrani bolesnika s DM.

Vrijednosti kod dijabetičkih bolesnika s DR kao komplikacijom, nisu značajno snižene u odnosu na ispitanike K2.

Edem makule predstavlja značajnu komplikaciju "rastresite" LF.

Srednja vidna oštrina ispitanika 1. i 7. dan nakon LF značajno je snižena u odnosu na vidnu oštrinu prije LF, kao izravna posljedica pojave ili pogoršanja postojećeg edema makule, da bi se nakon 30 dana neznatno poboljšala.

Vrijednosti antioksidansa dijabetičkih bolesnika s DR snižene su i značajno snižena nakon "rastresite" LF, kao izravna posljedica oksidativnog stresa retine izazvanog termičkim djelovanjem LF.

Oksidativni stres potaknut stvaranjem SR i RKS izravno ili neizravno oštećuje mikrožilni endotel, što vodi povećanoj vaskularnoj propustljivosti koja se manifestira kao edem makule.

Procjenom antioksidativne rezerve bolesnika predviđenih za "rastresitu" LF, moglo bi se predvidjeti neučinkovitost ili rizičnost tretmana u smislu pojave edema makule kao komplikacije.

Mogućom terapijskom intervencijom, jednostavnim i sigurnim antioksidansima kao što su vitamini C i E, omogućili bi tako osjetljivim bolesnicima da djelotvornije podnesu predviđenu laser fotokoagulaciju, ujedno sugerirajući da se kod takvih bolesnika primjeni višekratni LF tretman, ali sa manjim brojem spotova, i smanjenog intenziteta.

7. SAŽETAK

Dijabetes melitus (DM) je kompleksna multifaktorijska bolest, često udružena s progresivnom retinopatijom i gubitkom vida.

Razvojem društvenih uvjeta i poboljšanjem životnog standarda DM postaje glavni rastući zdravstveni problem u Europi, problem svih dobi u svim državama, a ugrožava najmanje deset milijuna stanovnika Europe. Dijabetička retinopatija (DR), kao jedna od najtežih komplikacija DM, vodeći je uzrok sljepoće kod odraslih, radno sposobnih ljudi razvijenog zapadnog svijeta.

Laserskom fotokoagulacijom (LF) retine moguće je spriječiti sljepoću, što nedvojbeno potvrđuje nekoliko velikih, multicentričnih randomiziranih studija. Povoljan efekt LF retine kod DR poznat je približno 30 godina. Međutim, uz povoljan efekt, LF retine uključuje i mnoge popratne komplikacije. Jedna od najznačajnijih je nastanak ili pogoršanje postojećeg edema makule, što dovodi do prolaznog ili trajnog oštećenja vidne oštine. Uloga oksidativnog stresa u navedenim zbivanjima je vrlo izvjesna, a cilj ove studije je utvrđivanje stanja antioksidativne obrane dijabetičkih bolesnika i ocjena uloge oksidativnog stresa u nastajanju edema makule nakon "rastresite" (engl. scatter) LF.

U ovu prospektivnu kliničku studiju uključeno je 90 ispitanika. Ispitanici su podijeljeni u tri skupine:

- 7 muških i 23 ženska zdrava ispitanika, u dobi od 40-60 godina (kontrolna skupina K1);

- 15 muškaraca i 15 žena oboljelih od tip 1 i tip 2 DM, u dobi od 40-60 godina, bez kliničkih znakova DR, s vrijednostima HbA_{1c} do 8% (kontrolna skupina K2).

- 16 muškaraca i 14 žena, oboljelih od tip 1 15 (50%) i tip 2 15(50%) DM, s prosječnim trajanjem DM od 12,7±2,05 godina, u dobi od 40-60 godina. Svi ispitanici imali su kliničku sliku teške neproliferativne dijabetičke retinopatije (NPDR), i predviđeni su za "rastresitu" LF.

Provedena je "puna-rastresita" (engl. full-scatter) LF retine, s brojem pečata N=600-700, veličine 200-500 μm, snage 200-300 mW, s ekspozicijom od 0.20 sec. U radu se koristio širokokutni Mainsterov WF panfundoskop. Oštrina vida se ispitivala neposredno prije, 1 dan poslije, 7 dana poslije i 30 dana poslije LF retine internacionalnim tablicama na 5 m. Pregled fundusa u midrijazi uradio se širokokutnim Mainsterovim WF panfundoskopom: neposredno prije, 1 dan poslije, 7 dana poslije i 30 dana poslije LF retine. Fluoresceinska angiografija (FA) se koristila po potrebi kao pomoćna dijagnostička pretraga. Intraokularni tlak (IOT) se mjerio prije i 1 dan poslije LF retine metodom aplanacije.

Ispitanicima oboljelima od DM s DR tretiranih LF, venozna se krv vadila neposredno prije i 2 sata poslije standardne LF. Kontrolnim skupinama K1 i K2 venozna se krv vadila jednokratno. U uzorcima plazma i lizata eritrocita ispitivali su se sljedeći antioksidansi: superoksid dismutaza (SOD), glutation peroksidaza (GPOD), totalni antioksidativni status (TAS), katalaza, transferin, ceruloplazmin, hemopeksin i haptoglobin.

Nakon izvršene "rastresite" LF retine, kod 13 ili 43,3% ispitanika došlo je do pojave ili pogoršanja već postojećeg edema makule, razlika je značajna ($\chi^2=21,8$; $p=0.001$). Neposredno 1 dan nakon tretmana LF, srednja vrijednost vidne oštine ispitanika je pogoršana (0,40) u odnosu na vidnu oštinu prije LF (0.47), a razlika je značajna ($p=0.001$). Srednja vrijednost vidne oštine ispitanika 7 dana nakon LF i dalje je pogoršana (0.41) u odnosu na vidnu oštinu prije LF, sa značajnom razlikom ($p=0,002$), što predstavlja izravnu posljedicu nastalog ili pogoršanja postojećeg EM. Nakon 30 dana dolazi do poboljšanja srednje vrijednosti vidne oštine ispitanika (0,48) u odnosu na vidnu oštinu prije LF, ali razlika nije značajna ($p>0.448$). Srednje vrijednosti IOT prije i nakon LF pokazuju značajne razlike ($p=0,003$), ali unutar gornje granice normale. Koncentracije ispitivanih antioksidansa u lizatu eritrocita i plazmi značajno su snižene kod ispitanika K2, u odnosu na ispitanike K1: SOD ($p<0,001$), GPOD ($p=0,030$), TAS ($p<0,001$), katalaza ($p=0,001$), transferin ($p<0,001$), ceruloplazmin ($p<0,001$), hemopeksin ($p=0,003$), haptoglobin ($p=0,173$), a također su značajno snižene i vrijednosti ispitanika s DR u odnosu na ispitanike K1: SOD ($p<0.001$), GPOD ($p=0,005$), TAS ($p<0,001$), katalaza ($p<0,001$), transferin ($p<0,001$), ceruloplazmin ($p<0,001$), hemopeksin ($p=0,002$), haptoglobin ($p=0,191$). Vrijednosti ispitanika s DR nisu bile značajno snižene u odnosu na ispitanike K2. Ispitivana je razlika vrijednosti antioksidansa u lizatu eritrocita i plazmi kod ispitanika s teškom DR prije i nakon "rastresite" LF. Vrijednosti ispitivanih antioksidansa bile su snižene nakon LF: ceruloplazmin ($p=0.458$), haptoglobin ($p=0.470$) i hemopeksin

($p=0.075$), a značajno smanjenje bile su vrijednosti SOD ($p=0,001$), GPOD ($p=0,001$), TAS ($p=0,001$), katalaza ($p=0,001$), transferin ($p=0,001$),.

Vrijednosti antioksidansa ispitanika K2, kao i dijabetičkih bolesnika s DR kao komplikacijom, značajno su snižene u odnosu na ispitanike K1, što govori za oslabljenu antioksidativnu obranu bolesnika s DM. Vrijednosti kod dijabetičkih bolesnika s DR kao komplikacijom, nisu značajno snižene u odnosu na ispitanike K2. Edem makule predstavlja značajnu komplikaciju "rastresite" LF. Srednja vidna oštrina ispitanika 1. i 7. dan nakon LF značajno je snižena u odnosu na vidnu oštrinu prije LF, kao izravni rezultat pojave ili pogoršanja postojećeg edema makule, da bi se nakon 30 dana neznatno poboljšala. Vrijednosti antioksidansa dijabetičkih bolesnika s DR značajno su sniženi nakon "rastresite" LF, kao izravna posljedica oksidativnog stresa retine izazvanog termičkim djelovanjem LF. Oksidativni stres potaknut stvaranjem SR i RKS, najčešće putem lipidne peroksidacije, izravno ili neizravno oštećuje mikrožilni endotel. Oštećenja endotela nužno vode povećanoj vaskularnoj propustljivosti, koja se u konačnici manifestira kao edem makule.

Procjenom antioksidativne rezerve bolesnika predviđenih za "rastresite" LF moglo bi se predvidjeti neučinkovitost ili rizičnost LF tretmana u smislu pojave edema makule kao komplikacije.

Mogućom terapijskom intervencijom jednostavnim i sigurnim antioksidansima, kao što su vitamini C i E, omogućili bi tako osjetljivim bolesnicima da djelotvornije podnesu planiranu laser fotokoagulaciju, ujedno

sugerirajući da se kod takvih bolesnika primjeni višekratni LF tretman, ali sa manjim brojem spotova, i smanjenog intenziteta.

8. SUMMARY

TITLE: The role of the oxidant stress in laser photocoagulation retinopathy at neoproliferative diabetic retinopathy.

Diabetes mellitus (DM) is a complex multifactorial disease, often accompanied by progressive retinopathy and vision loss.

With the development of social conditions and improvement of the living standard DM has become the main growing health problem in Europe, a problem of all ages in all countries that puts in danger at least ten million European citizens. Diabetic retinopathy (DR), as one of the worst DM complications, is leading cause of blindness in fit for work adults of the developed western world.

Applying retinal laser photocoagulation (LP) it is possible to prevent blindness, which has been proved, beyond doubt, by several multicentered randomized studies. A favourable impact of retinal LP in DM has been known for approximately 30 years. However, along with this favourable impact, retinal LP involves a number of side-effects complications. One of the most significant of them is development, or deterioration of the existing macular oedema, leading to temporary or permanent impairment of visual acuity. The role of the oxidant stress in the mentioned complications is quite certain. This study aims at determining the state of antioxidant defense in diabetic

patients, as well as assessing the oxidant stress role in the macular oedema development after "scatter" LP.

This prospective clinical study involves 90 subjects divided into three groups:

- 7 male and 23 female healthy subjects aged between 40 and 60 (control group C1),
- 15 men and 15 women suffering from DM type 1 and type 2, aged between 40 and 60, with no DR clinical symptoms, having HbA_{1c} to 8% (control group C2),
- 16 men and 14 women suffering from type 1 15 (50%) and type 2 15 (50%), with average DM duration of 12,7±2,05 years, aged between 40 and 60. All subjects had clinical picture of severe nonproliferative diabetic retinopathy (NPDR), and are scheduled for "scatter" LP.

"Full-scatter" retinal LP was applied with the number of burns N= 600-700, using 200-500µm size, with the power of 200-300 mW for 0,2 second duration. Wide-angle Mainster's WF panfunduscope was used. Visual acuity was tested just prior to, one day after, 7 days after and 30 days after retinal LP, using international tables at 5m. Optic fundus examination in mydriasis was carried out by Wide-angle Mainster's panfunduscope: just prior to, one day after, 7 days after and 30 days after retinal LP. Fluorescein angiography was

applied, when needed, as supporting diagnostic test. Intraocular pressure (IOP) was taken prior to and one day after retinal LP using the applanation method.

Venous blood was taken from the subjects suffering from DM with DR treated by LP, just before and 2 hours after standard LP. Venous blood was taken from subjects belonging to the control groups C1 and C2. The following antioxidants from plasma samples and erythrocyte lysate samples were tested: superoxide dismutase (SOD), glutathione peroxidase (GPOD), total antioxidant status (TAS), catalase, transferrin, ceruloplasmin, hemopexin and haptoglobin.

After applying the "scatter" retinal LP, 13 or 43,3% of the subjects either developed macular oedema or suffered from deterioration of the existing macular oedema; the difference is significant ($\chi^2=21,8$; $p=0,001$). Immediately one day after LP treatment the mean value of the subjects' visual acuity worsened (0,40), as compared to the visual acuity prior to LP (0,47), the difference being significant ($p=0,001$). Seven days after LP the subjects' visual acuity mean value is further worsened (0,41) as compared to the visual acuity prior to LP, with significant difference ($p=0,002$), that represents a direct consequence of a developed, or deterioration of the existing macular oedema. 30 days after LP there is a slight improvement of the subjects' visual acuity mean value (0,48), as compared to the visual acuity prior to LP, the difference not being significant ($p>0,448$). IOP mean values prior to and after LP show substantial differences ($p=0,003$) but not exceeding the limits. Concentrations of the tested antioxidants from plasma samples and erythrocytes lysate samples

are significantly lowered in C2 subjects as compared to C1 subjects: SOD ($p < 0,001$), GPOD ($p = 0,030$), TAS ($p < 0,001$), catalase ($p = 0,001$), transferrin ($p < 0,001$), ceruloplasmin ($p < 0,001$), hemopexin ($p = 0,003$), haptoglobin ($p = 0,173$). Values in subjects with DR are also significantly lowered as compared to C1 subjects: SOD ($p < 0,001$), GPOD ($p = 0,001$), TAS ($p < 0,001$), catalase ($p < 0,001$), transferrin ($p < 0,001$), ceruloplasmin ($p < 0,001$), hemopexin ($p = 0,002$), haptoglobin ($p = 0,019$). Values in subjects with DR were not significantly lowered when compared to C2 subjects. The difference in antioxidant values from plasma samples and erythrocyte lysate samples in subjects with severe DR was tested prior and after the "scatter" LP. Values of all tested antioxidants were lowered after LP in: ceruloplasmin ($p = 0,458$), hemopexin ($p = 0,075$) and haptoglobin ($p = 0,470$), and were significantly lowered in SOD ($p = 0,001$), GPOD ($p = 0,001$), TAS ($p = 0,001$), catalase ($p = 0,001$) and transferrin ($p = 0,001$).

Antioxidant values in C2 subjects, as well as in diabetic patients with DR as a complication, were significantly lowered as compared to C1 subjects, indicating weakened antioxidant defence in patients with DM. Values in diabetic patients with DR as a complication, were not significantly lowered as compared to C2 subjects. Macular oedema represents a significant complication of "scatter" LP. Subjects' mean visual acuity on the first and seventh day after LP were significantly lowered as compared to the visual acuity prior to LP, as a direct result of AA developed, or deterioration of the existing macular oedema, with a slight improvement after 30 days. Antioxidant

values in diabetic patients with DR were significantly lowered after "scatter" LP, as a direct consequence of the retinal oxidant stress caused by thermal treatment. Oxidant stress caused by production of free radicals (FR) and reactive oxidant species (ROS), most often by lipid peroxidation, directly or indirectly damages microvascular endothelium. Endothelial damage necessarily leads to increased vascular permeability, finally resulting in macular oedema development. Assessing antioxidant reserves of the patient scheduled for "scatter" LP, it is possible to predict LP treatment inefficiency or risk factor, regarding macular oedema developments as a complication, possible therapeutic intervention with simple and safe antioxidants, such as vitamins C and E, would enable these susceptible patients to undergo scheduled laser photocoagulation more effectively, simultaneously suggested manifold LP procedure to these susceptible patients, but with less numbers of spots and decrease of power.

9. POPIS LITERATURE

1. Banting FG, Best CH, Colip JB, Fletcher AA. Pancreatic extracts in the treatment of diabetes mellitus: preliminary report. 1922. *Can Med Assoc J* 1991;145:281-286.
2. Banting FG, Best CH. Pancreatic extract. 1922. *J Lab Clin Med* 1990;115:254-272.
3. Waite Jh, Beetham WP. The visual mechanism in diabetes mellitus: a comparative study of 2002 diabetic and 457 non-diabetic for control. *N Engl J Med* 1935;212:367-443.
4. Klein R Klein BEK, Moss SE. Epidemiology of proliferative diabetic retinopathy. *Diabetes Care* 1992;15:1875-1891.
5. World Health Organisation. Prevention of Blindness: Report of a WHO Study Group. *Tech Rep Ser World Health Org* 1973;518.
6. Diabetic Retinopathy Study Research Group. Photocoagulation treatment of proliferative diabetic retinopathy: Clinical application of Diabetic Retinopathy Study (DRS) findings, DRS report No 8. *Invest Ophthalmol Vis Sci* 1981;88:583-600.
7. Early treatment diabetic retinopathy study research group: early photocoagulation for diabetic retinopathy, EDTRS report No 9. *Ophthalmology* 1991;98 (suppl):765-785.
8. Regillo CD, Brown GC, Flynn HW Jr: *Vitreoretinal Disease: The Essentials*. New York: Thieme; 1999.

-
9. Jennings PE, MacEwen CJ, Fallon TJ, Scott N, Haining WM, Belch JFF. Oxidative effects of laser photocoagulation. *Free Radical Biology & Medicine* 1991;11:327-330.
 10. Škrabalo Z. Dijabetes melitus. *Medicinska enciklopedija*, JLZ 1968.
 11. Loubatieres A, Renold AE. Pharmacokinetic and mode of action of oral hypoglycemic drugs. *Acta Diabetol Lat* 1969;6:216-636.
 12. Zimmet P. Diabetes: definitions and classification. *Medicine international* 1993; 21: 237-239.
 13. Metelko Ž, Lipovac M, Žmire J, Škrabalo Z, Prašek M, Granić M. Šećerna bolest. U Vrhovac B. I suradnici, ur. *Interna medicina*. Zagreb: Naprijed. 1991:1308.
 14. Hitman GA. The immunogenetic of insulin-dependent diabetes. *Eye* 1993;7:209-213.
 15. Šikić J. Mrežnica. U Čupak K, ur. *Oftalmologija*. Zagreb: nakladni zavod Globus, 1994;611-628.
 16. Škrabalo Z. Komplikacije šećerne bolesti, *Diab Croat*, Zbornik radova III Jugoslavenskog simpozija o šećernoj bolesti. 1977;6(suppl):143.
 17. Diabetes Mellitus. Report of a WHO Study Group, Geneva, Switzerland, 1985 (WHO Tehnical Report Series, No. 727).
 18. Brechner RJ, Cowie CC, Howie LJ, et all. Ophthalmic examination among adults with diagnosed diabetes mellitus. *J Am Med Assoc* 1993;270:1714-1718.

-
19. Klein R, Moss SE, Klein Bek, et al. The Wisconsin Epidemiologic Study of Diabetic Retinopathy, XI: the incidence of macular edema. *Ophthalmology* 1989;96:1501-1510.
 20. Klein R, Klein Bek, Moss SE, Cruickshanks Kj. The Wisconsin Epidemiologic Study of diabetic Retinopathy, XIV: ten-years incidence and progression of diabetic retinopathy. *Arch Ophthalmol* 1994;101:1217-1228.
 21. Cruickshanks KJ, Klein R, Klein BEK, et al. HLA-DR4 and incidence of proliferative retinopathy. *Diabetes* 1993;42:33A.
 22. Klein R, Klein BEK, Moss SE, et al: The Wisconsin Epidemiologic Study Of Diabetic Retinopathy, II: prevalence and risk of diabetic retinopathy when age at diagnostic is less than 30 years. *Arch Ophthalmol* 1984;102: 520-526.
 23. Klein R, Klein BEK, Moss SE, et al: The Wisconsin Epidemiologic study of Diabetic Retinopathy, III: prevalence and risk of diabetic retinopathy when age at diagnosis is 30 or more years. *Arch Ophthalmol* 1984;102:527-532.
 24. Galetović D. Utjecaj kliničkih i metaboličkih faktora na učestalost dijabetičke retinopatije. *Magistarski rad* 1991;76-77.
 25. Klein R, Klein BEK, Moss SE, et al: The Wisconsin Epidemiologic Study of Diabetic Retinopathy, X: four-year incidence and progression of diabetic retinopathy when age at diagnosis is 30 years or more. *Arch Ophthalmol* 1989;107:244-249.
 26. Houston A. Retinopathy in the Poole area: an epidemiological inquiry. In: Eschwege E, ed. *Advances in Diabetes Epidemiology*. Amsterdam: Elsevier 1982;199-206).

-
27. Sjoljie AK, Green A. Blindness in insulin-treated diabetic patients with age onset<30 years. *J Chron Dis* 1987;40:215-220.
 28. Moss SE, Klein R, Klein BEK. The incidence of vision loss in a diabetic population. *Ophthalmology* 1989;95:1340-1348.
 29. Moss SE, Klein R, Klein BEK. Ten years incidence of visula los in a diabetic population. *Ophthalmology* 1994;101:1061-1070.
 30. Deckert T, Simonsen SE, Poulsen JE. Prognosis of proliferative retinopathy in juvenile diabetics. *Diabetes* 1967,16:728-733.
 31. Robinson N. Distability and diabetis. *Int Disabil Stud* 1990;12:28-31.
 32. Chiang YP, Bass LJ, Javitt JC. Federal budgetary costs of blindness. *Milbank Q* 1992;70:319-340.
 33. Alder VA, Su EN, Yu DY, Cringle SJ, Yu PK. Diabetic retinopathy: Early functional changes. *Clin Exp Pharmacol Physiol* 1997;24:785-7
 34. The Diabetes Control and Complications Trial Reserach Group . The effect of intensive treatment of diabetes on the develpment and progression of long- term complications in insulin-dependent diabetes mellitus. *N Engl J Med* 1993;329:977-986.
 35. United Kigdom Prospective Diabetes Study (UKPDS) Group. Intensive blood-glucose contro with sulphonyiureas or insulin compared with conventional treatment and risk of complications in patients with type 2 diabetes (UPKDS 33). *Lanset* 1998;352:837-853.

-
36. Shichiri M, Kishikava H, Ohkubo Y, Wake N. Long-term results of the Kumamoto Study on optimal diabetes control in type 2 diabetic patients. *Diabetes Care* 2000; 23 (Suppl 2):821-829.
 37. Funatsu H, Yamashita H. Patophysiology of Diabetic Ratinopathy. *Drug News Prospect* 2002;15:633-639.
 38. Segawa M, HirataY, Fujimori S, Okada K. The development of electroretinogram abnormalites and the possible role of polyol pathway activity in diabetic hyperglycemia and galactosemia. *Mertabolism* 1988;37:454-460.
 39. Narayanan S. Aldose reductase and its inhibition in the control of diabetic complications. *Ann Clin Lab Sci* 1993;23: 148-158.
 40. Stevens MJ, Henry DN, Thomas TP, Killen PD, Greene DA. Aldose reductase gene expression and osmotic dysregulation in cultured human pigment epithelial cells. *Am Physiol* 1993;265: 428-438.
 41. Stevens MJ, Dananberg J, feldman EL, et al. The linked roles of nitric oxide, aldose reductase and (Na⁺, K⁺) ATPase in the slowing of nerve conduction in the streptozotocin diabetic rat. *J Clin Invest* 1994;94: 853-859.
 42. Vlassara H. Recent progression in advanced glycation end products and diabetic complications. *Diabetes* 1997;46(Suppl 2): 19-25.
 43. Stitt AW, He C, Vlassara H. Characterization of the advanced glycation end-products receptor complex in human vascular endothelial cells. *Biochem Biophys Res Commun* 1999;256: 549-566.
 44. Yamagishi SI, Yonekuru H, Yamamoto Y, et al. Advanced glycation end products-driven angiogenesis in vitro. Inducation of the growth and tube

formation of human microvascular endothelial cells through autocrine vascular endothelial growth factor. *J Biol Chem* 1997;272:8723-8730.

45. King GI, Brownice M. The cellular and molecular mechanism of diabetic complications. *Endocrinol Metab Clin North Am* 1996;25: 255-270.

46. Kern TS, Kowluru RA, Engerman RI. Abnormalities of retinal metabolism in diabetes or galactosemia: ATPases and glutathione. *Invest Ophthalmol Vis Sci* 1994;35: 2962-2967.

47. Nishikawa T, Edelstein D, Du XL, et al. Normalizing mitochondrial superoxide production blocks three pathways of hyperglycemic damage. *Nature* 2000;404: 787-790.

48. Ishii H, Jirousek MR, Koya D, et al. Amelioration of vascular dysfunction in diabetic rats by an oral PKC beta inhibitor. *Science* 1996;272: 723-731.

49. Shiba T, Inoguchi T, Sportsman JR, Heath WF, Bursell S, King GL. Correlation of diacylglycerol level and protein kinase C activity in rat retina to retinal circulation. *Am J Physiol* 1993;265: 783-793.

50. Xia P, Inoguchi T, Kern TS, Engerman RI, Oates PJ, King GL. Characterisation of the mechanism of the chronic activation of DAG-PKC pathway in diabetes and hypergalactosemia. *Diabetes* 1994;43: 1122-1129.

51. Funatsu H, Yamashita H, Nakanishi H, et al. Angiotensin II and vascular endothelial growth factor in the vitreous fluid of patients with proliferative diabetic retinopathy. *Br J Ophthalmol* 2002;86. 311-5.

-
52. Funatsu H, Yamashita H, Ikeda T, et al. Angiotensin II and vascular endothelial growth factor in the vitreous fluid of patients with diabetic macular edema and other retinal disorders. *Am J Ophthalmol* 2002;133: 537-544.
53. Lonchampt M, Pennel L, Dubault J. Hyperoxia/normoxia-driven retinal angiogenesis in mice: A role for angiotensin II. *Invest Ophthalmol Vis Sci* 2001;42: 429-432.
54. Gilbert RE, Kelly DJ, Cox AJ, et al. Angiotensin converting enzyme inhibition reduces retinal overexpression of vascular endothelial growth factor and hyperpermeability in experimental diabetes. *Diabetologia* 2000;43: 1360-1367.
55. van Buggenum IMH, Polak BCP, Reichert-Thoen JWM, et al. Angiotensin converting enzyme inhibiting therapy is associated with lower vitreous vascular endothelial growth factor concentrations in patients with proliferative diabetic retinopathy. *Diabetologia* 2002;45 203-209.
56. Chaturvedi N, Sjolie AK, Stephenson JM, et al, and the EUCLID Study Group. Effects of lisinopril on progression of retinopathy in normotensive people with type 1 diabetes. *Lancet* 1998;351: 28-31.
57. Aiello LP, Avery RI, Arrigg PG, et al. Vascular endothelial growth factor in ocular fluid of patients with diabetic retinopathy and other retinal disorders. *N Engl J Med* 1994;331: 1480-1487.
58. Funatsu H, Yamashita H, Shimizu E, et al. Relationship between vascular endothelial growth factor and interleukin-6 in diabetic retinopathy. *Retina* 2001;21: 469-477.

-
59. Luty GA; McLeod DS; Merges C, et al. Localization of vascular endothelial growth factor in human retina and choroid. *Arch Ophthalmol* 1996;114: 971-979.
60. Kauffmann DJH, van Meurs JC, Mertens DAE, et al. Cytokines in vitreous humor: Interleukin-6 is elevated in proliferative vitreoretinopathy. *Invest Ophthalmol Vis Sci* 1994;35: 900-906.
61. Plank SR, Dang TT, Graves D, et al. Retinal pigment epithelium cells secrete interleukin-6 in response to interleukin-1. *Invest Ophthalmol Vis Sci* 1992;33: 78-82.
62. Hoyo Y, Ikeda U, Maeda Y, et al. Interaction between human monocytes and vascular smooth muscle cells induces vascular endothelial growth factor expression. *Atherosclerosis* 2000;150: 63-70.
63. Klein R, Klein BEK. Vision disorders in diabetes. In: *Diabetes in America*. 2nd ed. NIH Publication 95-1468. Bethesda MD: National Institute of Health 1995: 311-338.
64. Harris MI, Klein R, Welborn TA, Knudman MW. Onset of NIDDM occurs at least 4-7 yr before clinical diagnosis. *Diabetes Care* 1992;15: 815-819.
65. Sokol S, Moskowitz A, Skarf B, et al. Contact sensitivity in diabetics with and without background retinopathy. *Arch Ophthalmol* 1985;103: 51-54.
66. Daley ML, Watzke RC, Ridlle MC. Early loss of blue-sensitive color vision in patients with type 1 diabetes. *Diabetes Care* 1987;10: 777-781.

-
67. Coupland SG. a comparison of oscillatory potential and pattern electroretinogram measures in diabetic retiniopathy. *Doc Ophthalmol* 1987;66: 207-218.
68. Palmowski AM, Sutter EE, Bearse MA Jr, Fung W. Mapping of retinal function in diabetic retinopathy using the multifocal electroretinogram. *Invest Ophthalmol Vis Sci* 1997;38: 2586-2596.
69. Chihara E, Matsuoka T, Oguar Y, Matsumara M. retinal nerve fiber layer defects as an early manifestation of diabteic retinopathy. *Ophtalmology* 1993;100: 1147-1151.
70. Barber AJ,Leith E, Antonetti DA, et al. Penn State Retina Research Group: Neural apoptosis in the retina during experimental and human diabetes: early onset and effect of insulin. *J Clin Invest* 1998;102: 783-791.
71. Sakai H, Tani Y, Shirasawa E, et al.Development of electroretinographic alterations in streptozotocin-induced diabetes in rat. *Ophthalmic Res* 1995;25: 57-63.
72. Leith E, Barber AJ, Xu B,et al. Penn State Retina Reserach Group: Glial reactivity and impaired glutamate metabolism in short-term experimental diabetic retinopathy. *Diabetes* 1998;47: 815-820.
73. Mizutani N, Gerhardinger C, Lorenzi M. Muller cell changes in human diabetic retinopathy. *Diabetes* 1998;47: 445-449.
74. Lipton SA, Rosenberg PA. Excitatory aminoacids as a final common pathway for neurologic disorders. *N Engl J Med* 1994;330: 613-622.

-
75. Vorwek CK, Lipton SA, Zurakowski D, et al. Chronic low-dose glutamate is toxic to retinalganglion cells: toxicity blocked by memantine. *Invest Ophthalmol Vis Sci* 1996;37: 1618-1624.
76. Grunwald JE, Du Pont J, Riva CE. retinalhaemodynamics in patients with early diabetes mellitus. *Br J Ophthalmol* 1996;80: 327-331.
77. Gardner TW, Miller ML, Cunningham D, Blankenship GW. The retinal depression sign in diabetic retinopathy. *Graefes Arch Klin Exp Ophthalmol* 1995;233: 617-620.
78. Grunwald JE, Brucker AJ, Petrig BL, Riva CE. Retinal blood flow regulation and the clinical response to panretinal photocoagulation in proliferative diabetic retinopathy. *Ophthalmology* 1989;96: 1518-1522.
79. Bek T. Glial cell involvement in vascular occlusion of diabetic retinopathy. *Acta Ophthalmol Scand* 1997;75: 239-243.
80. Mizutani M, Kern TS, Lorenzi M. Accelerated death of retinal microvascular cell in human and experimental diabetic retinopathy *J Clin Invest* 1996;97: 2883-2890.
81. Diabetes Control and Complications Trial Research Group. <the effest of intensive treatmnet of diabetes on the developmnet and progressin of long-term complications in insulindependent diabetes mellitus. *N Engl Me* 1993;329:977-986.
82. Clermont AC, Aiello LP, Mori F, et al. Vascular endothelial growth factor and severity of NPDR mediate retinal hemodynamics in vivo: a potential

role of vascular endothelial growth factor in progression of nonproliferative diabetic retinopathy. *Am J Ophthalmol* 1997;124: 433-446.

83. Kristinsson JK, Gottfredsdottir MS, Stefansson E. Retinal vessel dilatation and elongation precedes diabetic macular oedema. *Br J Ophthalmol* 1997;81: 274-278.

84. Gottfredsdottir MS, Stefansson E, Jonason F, Gislason I. retinal vasoconstriction after laser treatment for diabetic macular edema. *Br. J Ophthalmol* 1993;115:64-67.

85. Larsen M, Dalgaard P, Lund-Andersen H. Differential spectrofluorometry in the human vitreous: blood-retinal barrier permeability to fluorescein and fluorescein glucuronide. *Graefes Arch Klin Exp Ophthalmol* 1991;229: 350-357.

86. Antonetti DA, Barber AJ, Leith E, et al. Vascular permeability in experimental diabetes is associated with reduced endothelial occludin content: occludin expression is decreased in experimental diabetic retinopathy. *Diabetes* 1998;47: 1953-1959.

87. Chew EY, Klein ML, Ferris FL III, et al. Association of elevated serum lipid levels with retinal hard exudate in diabetic retinopathy. ETDRS Report Number 22. *Arch Ophthalmol* 1996;114:1079-1084.

88. Ohira A, de Juan E Jr. Characterization of glial involvement in proliferative diabetic retinopathy. *Ophthalmologica* 1990;201: 187-195.

89. Casey R, Li WW. Factors controlling ocular angiogenesis. *Am J Ophthalmol* 1997;124: 521-529.

-
90. Aiello LP, Avery RL, Arrigg PG, et al. Vascular endothelial growth factor in ocular fluid of patients with diabetic retinopathy and other retinal disorders. *N Engl J Med* 1994;331: 1480-1487.
91. Aiello LP. Vascular endothelial growth factor: 20th-century mechanisms, 21st-century therapies. *Invest Ophthalmol Vis Sci* 1997;38: 1647-1652.
92. Neely KA Gardner TW. Ocular neovascularization: clarifying complex interactions. *Am J Pathol* 1998;153:665-670.
93. Oakley NW. Diabetic retinopathy I. Assessment of severity and progress by comparison with a set of standard fundus photographs. *Diabetologia* 1967;3: 402
94. Štriga M. Suvremene spoznaje o kliničkim karakteristikama i klasifikaciji dijabetičke retinopatije. U: *Dijabetes i oko*. Čupak K, Škrabalo Z, ur. Zagreb: SNL; 1981: 7-18.
95. Fukuda M. Classification and treatment of diabetic retinopathy. *Diabetes Res Clin Pract* 1994;24: 171-176.
96. Lloyd M, Aiello MD. Perspectives on diabetic retinopathy. *Am J Ophthalmol* 2003;13:122-125.
97. Sleightholm MA, Aldington SJ, Arnold J, Kohner EM. Diabetic retinopathy: Assessment of severity and progression from fluorescein angiograms. *J Diabetic Complications* 1988;2: 117-120.
98. Bresnick GH. Background diabetic retinopathy. In: Ryan S ed. *Retina*. vol 2. St Louis: CV Mosby Co; 1990:327-366.

-
99. Early Treatment Diabetic Retinopathy Study Group. ETDRS Report No 12: Fundus photographic risk factors for progression of diabetic retinopathy. *Ophthalmology* 1991; 98: 823-833.
100. Muraoka K, Shimizu K. Intraretinal neovascularisation in diabetic retinopathy. *Ophthalmology* 1984;93: 1440-1446.
101. Shimizu K, Kobayashi Y, Muraoka K. Midperipheral fundus involvement in diabetic retinopathy. *Ophthalmology* 1981;88: 601-612.
102. Goldberg MF, Fine SL, editors. Symposium on the treatment of diabetic retinopathy. Publication No 1890 ed. Arlington, VA: US Department of Health, Education and Welfare, 1968.
103. Beetham WP, Aiello LM, Balodimos MC, Koncz L. Ruby-laser photocoagulation of early diabetic neovascular retinopathy: preliminary report of a long-term controlled study. *Trans Am ophthalmol Soc* 1969;67: 39-67.
104. Early Treatment Diabetic Retinopathy Study research Group. early photocoagulation for diabetic retinopathy. EDTRS report number 9, *Ophthalmology* 1991;98: 766-785.
105. Diabetic Retinopathy Vitrectomy Study Research Group. Early vitrectomy for severe vitreous hemorrhage in diabetic retinopathy. Four years results of randomized trial: Diabetic Retinopathy Vitrectomy Study report 5. *Arch Ophthalmol* 1990;108: 958-964.
106. The Diabetes Control and Complications Trial/Epidemiology of Diabetes Interventions and Complications Research Group. retinopathy and nephropathy

in patients with type 1 diabetes four years after a trial of intensive therapy. *Am J Ophthalmol* 2000; 129: 704-705.

107. Kohner EM, Stratton IM, Aldington SJ, Holman RR, Mathews DR. Relationship between the severity of retinopathy and progression to photocoagulation in patients with type 2 diabetes mellitus in the UKPDS (UKPDS 52). *Diabet Med* 2001;18: 178-184.

108. Kohner EM, Aldington SJ, Stratton IM, et al. United Kingdom Prospective Diabetes Study, 30: diabetic retinopathy at diagnosis of non-insulin-dependent diabetes mellitus and associated factors. *Arch Ophthalmol* 1998;116: 297-303.

109. Feris F. Early photocoagulation in patients with either type 1 or type 2 diabetes. *Trns Am Ophthalmol Soc* 1996;94: 505-537.

110. Lovestam-Adrian M, Agardh CD, Torffvit O, Agardh E. Type 1 diabetes patients with severe non-proliferative retinopathy may benefit from panretinal photocoagulation. *Acta Ophthalmol Scand* 2003;81: 221-225.

111. Basteau F, Mortemousque B, Verin P, Barac'h D, Dorot M, Chraïbi-Asseini K. Nouvelle technique de photocoagulation des retinopathies diabétiques non prolifératives sévères. *J Fr Ophthalmol* 1998;21(2): 83-93.

112. Čupak K. Laser u oftalmologiji. U: Čupak K, ur.. Fotokoagulacija. Laser u oftalmologiji. Čakovec: Zrinjski; 1979: 19-26.

113. Salopek-Rabatić J. Argon laser fotokoagulacija. U: Čupak K, ur. Oftalmologija. Zagreb: NZG; 1994: 683-692.

-
114. Čupak k, Laktić N, Pentz A. Primjena lasera u oftalmologiji-II Klinički dio. U: Čupak K, ur. Fotokoagulacija. laser u oftalmologiji. Čakovec: Zrinjski; 1979: 27-32.
115. Čupak K. Hystory of laser application. U: Krajina Z, Čupak K, ur. Laser in medicine. Zagreb, SNL;1984: 93-101.
116. L'Esperance FA, ed. Ophthalmic laser: photocoagulation, photoradiation and surgery (2nd ed.). St. Luis: CV Mosby;1982: 283-284.
117. Early Treatment Diabetic Retinopathy Study Research Group. Grading diabetic retinopathy from stereoscopic color fundus photographs-an extensin of the modified Arlie House classification. ETDRS Report Number 10. Ophthalmology 1991;98(Suppl): 786-806.
118. Early Treatment Diabetic Retinopathy Study Research Group. Fundus photographic risk factors for progerSSION of diabetic retinopathy.ETDRS report nubur 12. Ophthalmology 1991;98(Suppl): 823-833.
119. Wallow IH, Bindley CD. Focal photocoagulation of diabetic macular edema: a clinicopathologic case report. Retina 1988;8: 261-269.
120. Rutledge BK, Wallow IH, poulsen GL. Subpigment epitehelial membranes after photocoagulation for diabetic macular edema. Arch Ophthalmmol 1993;111: 608-613.
121. Guyer DR, D'Amico DJ, Smith CW. Suretinal fibrosis after laser photocoagulation for diabetic macular edema. Am J Ophthalmol 1992;113: 652-656.

-
122. Han DP; Mieler WF, Burton TC. Submacular fibrosis after photocoagulation for diabetic macular edema. *Am J Ophthalmol* 1992;113: 513-521.
123. Levis H, Schachat AP, Haiman MH, et al. Choroidal neovascularisation after laser photocoagulation for diabetic macular edema. *Ophthalmology* 1990;97: 503-510.
124. Varly MP, Frank E, Purnell EW. Subretinal neovascularization after focal argon laser for diabetic macular edema. *Ophthalmology* 1988;95: 567-573.
125. Schatz H, Madeira D, Mc Donald HR, Johnson RN. Progressive enlargement of laser scars following grid laser photocoagulation for diffuse diabetic macular edema. *Arch Ophthalmol* 1991;109: 1549-1551.
126. Gutteridge JMC. Lipid peroxidation and antioxidants as biomarkers of tissue damage. *Clin Chem* 1995;41: 1819-1829.
127. Salamunić I. Antioksidansi u eritrocitima i serumu bolesnika na hemodijalizi. Magistarski rad 1998:1-2.
128. Halliwell B, Gutteridge JMC. Free radicals in biology and medicine. Oxford: Clarendon Press (2. ed.); 1989.
129. Kehrer JP. Free radicals as mediators of tissue injury and disease. *Crit Rev Toxicol* 1993;23: 21-48.
130. Becker BF. Towards the physiological function of uric acid. *Free radicals Biol Med* 1993;14: 615-631.
131. Horton AA, Fairhurst S. Lipid peroxidation and mechanisms of toxicity. *Crit Rev Toxicol* 1987;18:27-79.

-
132. Comporti M. Lipid peroxidation. Biopathological significance. *Molec Aspects Med* 1993;14: 199-207.
133. Davies KJA, Wiese AG, Pacifici RE, Davies JMS. Regulation of gene expression in adaptation to oxidative stress. In: Poli G, Albano E & Dianzani MU (eds.) *Free Radicals From Basic Science to Medicine*. Basel: Birkhauser Verlag, 1993; 18-30.
134. Halliwell B, Gutteridge JMC. The antioxidants of human extracellular fluids. *Arch Biochem Biophys* 1990;220: No 1;1-8.
135. Marx JL. Free radicals linked to many diseases. *Science* 1987;235:529-531.
136. Andley UP. Photodamage in the eye. *Photochem Photobiol* 1987;46:1057-1066.
137. Delmelle M. Possible implication of photooxidation reactions in retinal photo-damage. *Photochem Photobiol* 1979;29: 713-716.
138. Sickel W. Retinal metabolism in dark and light. In: Fuortes MGF. (ed) *Physiology of Photoreceptor organs*. Berlin: Springer 1972;667-727.
139. Stone WL, Fransworth CC, Dratz EA. A reinvestigation of the fatty acid content of bovine, rat and frog retinal outer segments. *Exp Eye Res* 1979;28: 387-397.
140. Miceli MV, Liles MR, Newsome DA. Evaluation of oxidative processes in human pigment epithelial cells associated with retinal outer segment phagocytosis. *Exp Cell Res* 1994;214: 242-249.

-
141. Anderson RE, Maude MB, McLean M, Matthes MT, Yasumura D, LaVial M. Low docosahexaenoic acid levels in rod outer segments of rats with P23H and S334ter rhodopsin mutations. *Mol vision* 2002;8: 351-358.
142. Paget C, Lecomte M, Ruggiero D, Wiernsperger N, Lagarde M. Modification of enzymatic antioxidants in retinal microvascular cells by glucose or advanced glycation end products. *Free Radic Biol Med* 1998;25: 121-129.
143. Baynes JV, Thorpe SR. Role of oxidative stress in diabetic complications. A new perspective on an old paradigm. *Diabetes* 1999;48: 1-9.
144. Yan H, Hardin JJ. Glycation-induced inactivation and loss of antigenicity of catalase and superoxide dismutase. *Biochem J* 1997;197: 599-605.
145. Takata I, Kawamura T, Myint T et al. Glycated Cu, Zn-superoxide dismutase in rat lenses: evidence for the presence of fragmentation in vivo. *Biochem Biophys Res Commun* 1996;219: 243-248.
146. Brownlee M. Biochemistry and molecular cell biology of diabetic complications. *Nature* 2001;414: 813-820.
147. Inoguchi T, Li P, Umeda F et al. High glucose level and free fatty acid stimulate reactive oxygen species production through protein-kinase C-dependent activation of NAD(P)H oxidase in cultured vascular cells. *Diabetes* 2000;49: 1939-1945.
148. Guzik TJ, Mussa S, Gastaldi D et al. Mechanisms of increased vascular superoxide production in human diabetes mellitus. Role of NAD(P)H oxidase and endothelial nitric oxide synthase. *Circulation* 2002;105: 1656-1662.

-
149. Myamoto K, Khosrof S, Bursell S-E et al. Prevention of leukostasis and vascular leakage in streptozotocin-induced diabetic retinopathy via intercellular adhesion molecule-1 inhibition. *Proc Natl Acad Sci USA* 1999;96: 10836-10841.
150. Wierusz-Wysocki B, Wysocki H, Siekerki H, Wykretowicz A, Szczaepanik A, Klimas R. Evidence of polymorphonuclear neutrophil (PNM) activation with insulin-dependent diabetes mellitus. *J Leukoc Biol* 1987;42: 519-523.
151. Obrosova IG, Fathallah L, Greene DA. Early changes in lipid peroxidation and antioxidative defense in diabetic rat retina: effect of DL- α -lipoic acid. *Eur J Pharmacol* 2000;398:139-146.
152. Kowluru R, Kern TS; Engerman RL. Abnormalities of retinal metabolism in diabetes or experimental galactosemia. IV: Antioxidant defense system. *Free Radic Biol Med* 1997;22: 587-592.
153. Obrosova IG, Minschenko AG, Marinescu V. Antioxidants attenuate early up-regulation of retinal vascular endothelial growth factor in streptozotocin-diabetic rats. *Diabetologia* 2001;44: 1102-1110.
154. Jousseaume AM, Huang S, Poulaki V et al. In vivo retinal gene expression in early diabetes. *Invest Ophthalmol Vis Sci* 2001; 42: 3047-3057.
155. Kowluru R, Engerman RL, Kern TS. Abnormalities of retinal metabolism in diabetes or experimental galactosemia VIII. Prevention by aminoguanidine. *Curr Eye Res* 2000;21: 814-819.

-
156. Kowluru R, Kern TS, Engerman RL, Armstrong D. Abnormalities of retinal metabolism in diabetes or experimental galactosemia. III. Effects of antioxidants. *Diabetes* 1996;45: 1233-1237.
157. Kowluru R, Tang J, Kern TS. Abnormalities of retinal metabolism in diabetes or experimental galactosemia VII. Effects of long term administration of antioxidants on the development of retinopathy. *Diabetes* 2001;50: 1938-1942.
158. Kowluru RA. Diabetic-induced elevations in retinal oxidative stress, protein kinase C and nitric oxide are interrelated. *Acta Diabetol* 2001;38: 179-185.
159. Halliwell B, Gutteridge JMC. *Free Radicals in Biology and Medicine*. Oxford: Oxford University Press, 1999.
160. Altomare E, Grattagliano I, Vendemaile G, Micelli-Ferrari T, Signorile A, Cardia I. Oxidative protein damage in human diabetic eye: evidence of a retinal participation. *Eur j Clin Invest* 1997;27: 141-147.
161. Grattagliano I, Vendemaile G, Boscia F, Micelli-Ferrari T, Cardia L, Altomare E. Oxidative retinal products and ocular damage in diabetic patients. *Free Radic Biol Med* 1998;25: 369-372.
162. Li W, Yanoff M, Jian B, He Z. Altered mRNA levels of antioxidant enzymes from human diabetic retinas. *Ceil Mol Biol* 1999;45: 59-66.
163. Kowluru R, Kern TS, Engerman RL. Abnormalities of retinal metabolism in diabetes or galactosemia II. Comparison of γ -glutamyl transpeptidase in

retina and cerebral cortex, and effects of antioxidants therapy. *Curr Eye Res* 1994;13: 891-896.

164. Agardh E, Hultberg B, Agardh CD. Effects of inhibition of glycation and oxidative stress on the development of cataract and retinal vessels abnormalities in diabetic rats. *Curr Eye Res* 2000;21: 543-549.

165. Ansari NH, Zhang W, Fulep E, Mansour A. Prevention of pericyte loss by trolox in diabetic retina. *J Toxicol Environ Health A* 1998;54: 467-475.

166. Bursell S-E, Clermont A, Aiello LP, et al. High-dose vitamin E supplementation normalizes retinal blood flow and creatinine clearance in patient with type 1 diabetes. *Diabetes Care* 1999;22: 1245-1251.

167. Kunisaki M, Bursell S-E, Clermont A et al. Vitamin E prevents diabetes-induced abnormal retinal blood flow via the diacylglycerol-protein kinase C. *Am. J Physiol* 1995;269: E239-E246.

168. Diabetic Retinopathy Study Research Group: Design, methods and baseline results. DSR report Number 6. *Invest ophthalmol* 1981;21: 149-209.

169. Del Maestro RF. An approach to free radicals in medicine and biology. *Acta Physiol Scand* 1980;492: 153-168.

170. van Reyk DM, Gilles MC, Davies MJ. The retina: oxidative stress and diabetes. *Redox report* 2003;8: 187-192.

171. Gramas P, Riden M. Retinal endothelial cells are more susceptible to oxidative stress and increased permeability than brain-derived endothelial cells. *Microvasc Res* 2003;65(1): 18-23.

-
172. Obrosova IG, Minchenko AG, Vasupram R, White L, Abatan OI, Kumagai AK, Frank RN, Stevens MJ. Aldose reductase inhibitor fidarestat prevents retinal oxidative stress and vascular endothelial growth factor overexpression in streptozotocin-diabetic rats. *Diabetes* 2003; 52: 864-871.
173. Yagihashi S, Wada R, Yamagishi S. Diabetic microangiopathy. Pathology and current understanding of its pathogenesis. *Varth Dtch Ges Pathol* 2002;86: 91-100.
174. Diabetic Retinopathy Study Research Group. Photocoagulation treatment of proliferative diabetic retinopathy: relationship of adverse treatment effects to retinopathy severity. DRS report Number 5. *Dev Ophthalmol* 1981;2: 248-261
175. Chakraborty SK. Comparison of plasma ascorbate status between diabetic retinopathy subjects with and without photo-coagulation therapy. *Bengladesh Med Res Counc Bull* 1993;19(2): 39-44.
176. Augustin AJ, Keller A, Koch F, Jurklics B, Dick B. Effects of retinal coagulation status on oxidative metabolite and VEGF in 208 patients with proliferative diabetic retinopathy. *Klinische Monatsblätter für Augenheilkunde* 2001;218: 89-94.
177. Ozden S, Tatlipinar S, Bicer N, Yaylali V, Yildirim C, Ozabay D, Guner G. Basal serum nitric oxide levels in patient with type 2 diabetes mellitus and different stages of retinopathy. *Can Ophthalmol* 2003;38: 393-396.
178. Hartnett ME, Stratton RD, Grown RW, Rosner BA, Langham RJ, Armstrong D. Serum markers of oxidative stress and severity of diabetic retinopathy. *Diabetes Care* 2000;23: 234-240.

-
179. Andley UP. Photodamage of the eye. *Photochem Photobiol* 1987;46: 1057-1066.
180. Sharpe PC, Liu WH, Yue KKM et al. Glucose induced oxidative stress in vascular contractile cells: comparison of aortic smooth muscle cells and retinal pericytes. *Diabetes* 1998;47: 801-809.
181. Sander B, Lčarsen M Engler C Moldow B, Lund-Andersen H. Diabetic macular edema. The effects of photocoagulation on fluorescein transport across blood retinal barrier. *Br J Ophthalmol* 2002;86: 1139-1142.
182. Di Leo MA, Ghirlanda G, Gentiloni Silveri N, Giardina B, Franconio Santini SA. Potential therapeutic effects of antioxidants in experimental diabetic retina: a comparison between chronic taurine and vitamin E plus Selenium supplementations. *Free Radic Res* 2003;37: 323-330.
183. Kowluru RA, Kennedy A. Therapeutic potential of antioxidants and diabetic retinopathy. *Expert Opin Investig Drugs* 2001;10(9): 1665-1676.
184. *Ophthalmology Monographs. Diabetes and Ocular Disease.* San Francisco. American Academy of Ophthalmology: 2000;14: 101-113.
185. Rumley AG, Peterson JR: Analytical aspects of antioxidants and free radicals in clinical biochemistry. *Ann Clin Biochem* 1998;35: 181-200.
186. Dowler JG. Laser management of diabetic retinopathy. *J R Soc Med* 2003;96(6): 277-279.
187. Wallov IH. Repair of the pigment epithelial barrier following photocoagulation. *Arch Ophthalmol* 1984;102: 126-35.

-
188. McDonald RH, Schatz H. Macular edema following panretinal photocoagulation. *Retina* 1985;5: 5-10.
189. McDonald HR, Schatz H. Visual loss following panretinal photocoagulation for proliferative diabetic retinopathy. *Ophthalmology* 1985;92: 388-93.
190. Meyers SM. Macular edema after scatter laser photocoagulation for proliferative diabetic retinopathy. *Am J Ophthalmol* 1980;90: 210-216.
191. Gardner TW, Eller AW, Friberg TR. Reduction of severe macular edema in eyes with poor vision after panretinal photocoagulation for proliferative diabetic retinopathy. *Ann Intern Med* 1992;116: 660-671.
192. Ai E. Current management of diabetic retinopathy. *West J Med* 1992;157: 67-70.
193. Štiga M, Katušić D. Traumatic lesion and complications after argon laser photocoagulation treatment of diabetic retinopathy. *Diab Croat* 1990;19: 87-98.
194. Blankenship GW. A clinical comparison of central and peripheral argon laser panretinal photocoagulation for proliferative diabetic retinopathy. *Ophthalmology* 1988;95: 170-177.
195. Zhang CF. Clinical study on preproliferative and proliferative diabetic retinopathy. *Chung Kuo I Hsueh Ko Hsueh Yuan Hsueh Pao* 1989;11: 224-225.
196. Doft BH, Blankenship GW. Retinopathy risk factors regression after laser photocoagulation for proliferative diabetic retinopathy. *Ophthalmology* 1984;91: 1453-1457.

-
197. Asher R, Hunt S, Hamilton AM, Townsend C. Photocoagulation for optic disk new vessels in diabetes mellitus. *Int Ophthalmol* 1981;3: 79-85.
198. Bailey CC, Sparrow Jm, Grey RH, Cheng H. The national diabetic retinopathy laser treatment audit. III. Clinical outcomes. *Eye* 1999;48: 151-159.
199. Sato Y, Hotta N, Sakamoto N, Matsuoka S, Ohishi N, Yagi K. Lipid peroxide level in plasma of diabetic patients. *Biochem Med* 1979;21: 104-107.
200. Baynes JW. Perspectives in diabetes. Role of oxidative stress in development of complications in diabetes (Review). *Diabetes* 1991;40: 405-412.
201. Giugliano D, Ceriello A, Paolisso G. Oxidative stress and diabetic vascular complications. *Diabetes Care* 1996;19: 257-267.
202. Augustin AJ, Breipohl W, Boker T, Luiz J, Spitznas M. Increased lipid peroxide levels and myeloperoxidase activity in the vitreous of patient suffering from proliferative diabetic retinopathy. *Graefes Arch Cli Exp Opththalmol* 1993;231: 647-650.
203. Losada M, alio JL. Malomdialdehyde serum concentration in type 1 diabetic with and without retinopathy. *Doc Ophthalmol* 1996;93: 223-229.
204. Sundaram RK, Bhashar A, Vijayalingam S, Viswanathan M, Mohan R, Shanmugasundaram KR: Antioxidant status and lipid peroxidation in type II diabetes mellitus with and without complications. *Clin Sci* 1996;90: 255-260.
205. Verdejo C, Marco P, Renau-Piqueras J, Pinazo-Duran MD. Lipid peroxidation in proliferative vitreoretinopathies. *Eye* 1999;13: 183-188.

-
206. Gurler B, Vural H, Yilmaz N, Oguz H, Satici A, Aksoy N. The role of oxidative stress in diabetic retinopathy. *Eye* 2000;14: 730-735.
207. Kanski JJ. Diabetic retinopathy. Retinal vascular disorders. In Kanski JJ, editor. *Clinical ophthalmology*. London: Butterworth-Heinemann, 1992;300-337.
208. Yadav P, Sarkar S, Bhatnager D. Lipid peroxidation and antioxidants enzymes in erythrocytes and tissues in aged diabetic rats. *Indian J Exp Biol* 1997;35: 389-392.
209. Loven D, Schedl H, Wilson H, Daabees TT, Stegnik LD Diekus M, et al. Effects of insulin and oral glutathione on glutathione levels and superoxid dismutase activities in organs of rats with streptozotocin-induced diabetes. *Diabetes* 1986;35: 503-507.
210. Crauch R, Kimsey G, Priest DG, Sarda A, Buse MG. Effect of streptozotocin on erythrocyte and retinal superoxid dismutase. *Diabetologia* 1978;15: 53-57.
211. Arai K, Lizuka S, Tada Y, Oikawa K, Taniguchi N. Increase in the glycosylated form of erythrocyte Cu-Zn-superoxid dismutase in diabetes and close association of the nonenzymatic glycosylation with enzyme activity. *Biochim Biophys Acta* 1987;924: 292-296.
212. Faure P, Corticelli P, Richard MJ, Arnaud J, Coudray C, Halimi S, et al. Lipid peroxidation and trace element status in diabetic ketotic patients: influence of insulin therapy. *Clin Chem* 1993;39: 789-93.

-
213. Kawamura N, Ookawara T, Suzuki K, Konishi K, Mino N, Taniguchi N. Increased glycosylated Cu-Zn-superoxide dismutase levels in erythrocytes of patients with insulin-dependent diabetes mellitus. *J Clin Endocrinol Metab* 1992;74: 1352-1354.
214. Strange RC, Jones P, Bicknell J, Scarpello J. Expression of Cu-Zn-superoxide dismutase and glutathione peroxidase in erythrocytes from diabetic and non-diabetic subjects. *Clin Chim Acta* 1992;207: 261-263.
215. Hagglof B, Marklund SL, Holmgren G. Cu-Zn-superoxide dismutase, Mn-superoxide dismutase, catalase and glutathione peroxidase in lymphocytes and erythrocytes in IDDM. *Acta Endocrinol* 1983;102: 235-239.
216. Ruiz C, Barbera AR, Farre R, Lagarda MJ. Lipid peroxidation and antioxidant enzyme activities in patient with type 1 diabetes mellitus. *Scand J Clin Lab Invest* 1999;59: 99-106.
217. Jos J, Rybak M, Patin PH, Robert JJ, Boitard C, Thevenin R. Antioxidant enzymes in insulin-dependent diabetes in the child and adolescent. *Diabetes Metab* 1990;16: 498-503.
218. Walter RM, Uriu-Hare JY, Olin KL, Oster MH, Anawalt BD, Critchfield JW, et al. Copper, zinc, manganese and magnesium status and complications of diabetes mellitus. *Diabetes Care* 1991;14: 1050-1056.
219. Hartnett EM, Stratton RD, Browne RW, Rosner BA, Lanham RJ, Armstrong D. Serum markers of oxidative stress and severity of diabetic Retinopathy. *Diabetes Care* 2000;23: 234-240.

220. Di Leo MA, Ghirlanda G, Gentolino Silveri N, Giardina B, Franconi Santini SA. Potential therapeutic effect of antioxidants in experimental diabetic retina: a comparison between chronic taurine and vitamin E plus selenium supplementations. *Free Radic Res* 2003;37(3): 323-330.

221. Grammas P, Riden M. Retinal endothelial cells are more susceptible to oxidative stress and increased permeability than brain-derived endothelial cells. *Microvas Res* 2003;65(1): 18-23

10. ŽIVOTOPIS

Rođen sam 5. lipnja 1951. godine u Splitu, gdje sam pohađao osnovnu školu i gimnaziju. Maturirao sam 1969. godine u Klasičnoj gimnaziji "Natko Nodilo" u Splitu. Diplomirao sam na Medicinskom fakultetu Sveučilišta u Zagrebu 1975. godine. Prije specijalizacije radio sam u Domu zdravlja Split. Specijalistički ispit iz oftalmologije položio sam 1980. godine na Klinici za očne bolesti bolnice "Dr. Mladen Stojanović" u Zagrebu. Nakon završene specijalizacije radio sam na Odjelu za očne bolesti Vojne bolnice u Splitu. Poslijediplomski studij iz oftalmologije pohađao sam na Medicinskom fakultetu Sveučilišta u Zagrebu, a 1991. godine stekao sam akademski stupanj magistra medicinskih znanosti iz oftalmologije, obranom kvalifikacijskog rada "Utjecaj kliničkih i metaboličkih faktora na učestalost dijabetičke retinopatije". Od 1994. godine radim kao oftalmolog na Klinici za očne bolesti KBC Split. Fakultetsko vijeće Medicinskog fakulteta Sveučilišta u Splitu 2005. godine izabralo me je u suradničko zvanje naslovnog asistenta na Katedri za bolesti glave i vrata, predmet Oftalmologija. Fakultetsko vijeće Medicinskog fakulteta u Zagrebu 2004. godine odobrilo mi je izradu doktorske disertacije pod naslovom "Uloga oksidativnog stresa pri fotokoagulaciji retine kod neproliferativne dijabetičke retinopatije". Imam više objavljenih radova u stranim i domaćim indeksiranim časopisima. Aktivni sam sudionik oftalmoloških kongresa, seminara i kurseva u Hrvatskoj i inozemstvu. Član sam Hrvatske liječničke komore, Hrvatskog liječničkog zbora i Hrvatskog oftalmološkog društva, te retinološke i neurooftalmološke sekcije pri HOD-u.
