

Citomorfološka i imunocitokemijska analiza u dijagnostici T i B nodalnih i Hodgkinovih limfoma

Gjadrov Kuveždić, Koraljka

Doctoral thesis / Disertacija

2011

Degree Grantor / Ustanova koja je dodijelila akademski / stručni stupanj: **University of Zagreb, School of Medicine / Sveučilište u Zagrebu, Medicinski fakultet**

Permanent link / Trajna poveznica: <https://um.nsk.hr/um:nbn:hr:105:610155>

Rights / Prava: [In copyright](#)/[Zaštićeno autorskim pravom.](#)

Download date / Datum preuzimanja: **2024-07-14**



Repository / Repozitorij:

[Dr Med - University of Zagreb School of Medicine Digital Repository](#)





Središnja medicinska knjižnica

Gjadrov Kuveždić, Koraljka (2011) *Citomorfološka i imunocitokemijska analiza u dijagnostici T i B nodalnih i Hodgkinovih limfoma* [*Cytomorphologic and immunocytochemical analyses in nodal T- and B-cell and Hodgkin's lymphoma diagnostics*]. Doktorska disertacija, Sveučilište u Zagrebu.

<http://medlib.mef.hr/984>

University of Zagreb Medical School Repository

<http://medlib.mef.hr/>

**SVEUČILIŠTE U ZAGREBU
MEDICINSKI FAKULTET**

Koraljka Gjadrov Kuveždić

**Citomorfološka i imunocitokemijska analiza u
dijagnostici T i B nodalnih i Hodgkinovih
limfoma**

DISERTACIJA

Zagreb, 2011.

Disertacija je izrađena na Zavodu za patologiju i citologiju KBC-a «Zagreb» Medicinskog fakulteta sveučilišta u Zagrebu

Voditelj rada: prof.dr.sc. Igor Aurer

Zahvaljujem se svim kolegama koji su mi pomogli u izradi rada, posebno dr. Sunčici Ries, dr.sc. Goranu Ferenčaku i prof.dr. Igoru Aureru; prof.dr. Mirjani Kujundžić-Tiljak na savjetima u izradi statističkih analiza; prof. Mirjam Kuveždić i prof. Riti Radman na lektoriranju tekstova; i Marinu, čije savjete još čujem u svojim mislima.

Ovaj rad posvećujem Luciji, Hrvoju, Angelini i Igoru koji me iznova podsjećaju da razumijevanje ne poznaje dobne granice.

SADRŽAJ

	POPIS OZNAKA I KRATICA	VI
1.	UVOD	1
1.1.	STOLJEĆE RAZVOJA LIMFOMSKIH KLASIFIKACIJA	1
1.1.1.	<i>KLASIFIKACIJA NOVOTVORINA HEMATOPOETSKIH I LIMFOIDNIH TKIVA SVJETSKE ZDRAVSTVENE ORGANIZACIJE (SZO)</i>	6
1.1.1.1.	<i>Tipovi i podtipovi limfoma</i>	6
1.1.1.2.	<i>Novotvorine B i T prekursora</i>	6
1.1.1.3.	<i>Zrele B stanične novotvorine koje se češće javljaju nodalno</i>	7
1.1.1.4.	<i>Zrele (periferne) T i NK stanične novotvorine koje se češće javljaju nodalno</i>	9
1.1.1.5.	<i>Hodgkinov limfom</i>	11
1.1.2.	<i>PODJELA LIMFOMA U SKUPINE PREMA BIOLOŠKOM PONAŠANJU BOLESTI</i>	14
1.2.	CITOMORFOLOŠKA ANALIZA LIMFNIH ČVOROVA	14
1.2.1.	<i>TEMELJNA ANALIZA PUNKTATA</i>	14
1.2.2.	<i>IMUNOCITOKEMIJSKA ANALIZA</i>	15
1.2.2.1.	<i>Dosadašnji rezultati korištenja imunocitokemije u dijagnostici limfoma</i>	17
1.2.2.2.	<i>Mogući problemi pri korištenju imunocitokemije u dijagnostici limfoma</i>	18
2.	HIPOTEZA	21
3.	CILJ ISTRAŽIVANJA	21
3.1.	OPĆI CILJ	21
3.2.	POSEBNI CILJEVI	21

4.	<i>BOLESNICI I METODE</i>	22
4.1.	BOLESNICI	22
4.2.	METODE	22
4.2.1.	<i>UZIMANJE UZORAKA ZA CITOMORFOLOŠKU I IMUNOCITOKEMIJSKU ANALIZU</i>	22
4.2.2.	<i>ANALIZA CITOMORFOLOŠKOG RAZMAZA</i>	22
4.2.3.	<i>IMUNOCITOKEMIJSKE METODE</i>	23
4.2.3.1.	<i>Avidin-biotin kompleks (ABC) imunocitokemijska metoda</i>	23
4.2.3.2.	<i>Odabir protutijela</i>	24
4.2.3.3.	<i>Analiza i očitavanje rezultata imunocitokemijske reakcije</i>	25
4.2.3.4.	<i>Kontrolne reakcije</i>	26
4.2.4.	<i>PATOHISTOLOŠKA OBRADA UZORKA</i>	29
4.2.4.1.	<i>Postupak s izvađenim limfnim čvorom</i>	29
4.2.5.	<i>STATISTIČKA ANALIZA DOBIVENIH REZULTATA</i>	29
4.2.6.	<i>ETIKA</i>	30
5.	<i>REZULTATI</i>	31
5.1.	RASPODJELA CITOMORFOLOŠKIH DIJAGNOZA OBA CITOLOGA U USPOREDBI S PATOHISTOLOŠKIM DIJAGNOZAMA	31
5.1.1.	<i>REZULTATI ANALIZA CITOMORFOLOŠKIH UZORAKA CITOLOGA A</i>	33
5.1.2.	<i>REZULTATI ANALIZA CITOMORFOLOŠKIH UZORAKA CITOLOGA B</i>	42
5.2.	PODUDARNOST NALAZA CITOLOGA A I CITOLOGA B I USPOREDBA S NALAZIMA PATOHISTOLOŠKE ANALIZE	52

5.2.1.	<i>USPOREDBA CITOMORFOLOŠKIH I PATOHISTOLOŠKE DIJAGNOZE PODTIPOVA B-STANIČNIH LIMFOMA</i>	52
5.2.2.	<i>USPOREDBA CITOMORFOLOŠKIH I PATOHISTOLOŠKE DIJAGNOZE PODTIPOVA T-STANIČNIH I HODGKINOVOG LIMFOMA</i>	55
6.	<i>RASPRAVA</i>	60
7.	<i>ZAKLJUČCI</i>	75
8.	<i>SAŽETAK</i>	77
9.	<i>SUMMARY</i>	79
10.	<i>LITERATURA</i>	81
11.	<i>ŽIVOTOPIS</i>	91

POPIS OZNAKA I KRATICA

T	limfocitno obilježje
B	limfocitno obilježje
SAD	Sjedinjene Američke Države
NCI	engl. National Cancer Institute
ILSG	engl. International Lymphoma Study Group
REAL	engl. Revised European-American Lymphoma
SZO	Svjetska zdravstvena organizacija
TdT	Trideoxinukleotidil-transferaza
CD	razlikovni biljeg (engl. cluster of differentiation)
t	genetički pojmovnik – oznaka za translokaciju
TEL1	protein kinaza
AML1	RNA vežući protein
SLL/CLL	limfom malih stanica/kronična limfocitna leukemija
LPL	limfoplazmacitni limfom
IgM	imunoglobulin klase M
MZL	limfom marginalne zone
NMZL	nodalni limfom marginalne zone
MALT	engl. mucosa associated lymphoid tissue
MCL	limfom plaštene zone
BCL1	gen koji kodira protein regulator CDK kinaze (engl. B-cell lymphoma)
BCL2	gen koji kodira protein regulator apoptoze
FL	folikularni limfom

Ig	imunoglobulin
DLBCL	velikostanični difuzni limfom B-straničnog tipa
HIV	virus humane imunodeficijencije
EMA	epitelni membranski antigen
BCL6	gen koji kodira protein regulator transkripcije
BL	Burkittov limfom
c-myc	gen koji kodira transkripcijski faktor
NK	natural killer stanica
PTCL	periferni T-stanični limfom
AIL	angioimunoblastični T limfom
EBV	Epstein-Barr-ov virus
ALCL	anaplastični velikostanični limfom
ALK	engl. anaplastic lymphoma kinaze
MF	mycosis fungoides
RS	Reed-Sternberg (stanica)
LP	stanica limfocitne predominacije
LCA	razlikovni biljeg leukocita (engl. leukocyte common antigen)
APAAP	alkalna fosfataza-anti alkalna fosfataza
PAP	peroksidaza-anti peroksidaza
TCR	receptor T limfocita (engl. T- cell receptor)
CALLA	engl. common acute lymphoblastic leukemia antigen
LGL	engl. large granular cell
DNA	deoksi- ribonukleinska kiselina
UZV	ultrazvuk
CT	engl. computed tomography

MGG	May-Grúwald Giemsa
ABC	avidin-biotin kompleks
TBS	engl. TRIS buffered saline
TRIS	trihidroksiaminometil
AP	alkalna fosfataza
PPV	pozitivna prediktivna vrijednost
NPV	negativna prediktivna vrijednost
sur.	suradnici
LH	limfo-histiocitna stanica
KROHEM	Hrvatska kooperativna grupa za hematološke bolesti
ROC	engl. receiver operating characteristics
AUC	engl. area under the ROC curve
ROSE	engl. rapid on site evaluation

1. UVOD

1.1. STOLJEĆE RAZVOJA LIMFOMSKIH KLASIFIKACIJA

Zloćudni tumori limfocitne loze, tj. limfomi, nastaju klonalnim umnažanjem zloćudne limfatične stanice, koja fenotipski slični «normalnoj» limfatičnoj stanici na određenom stupnju razvoja. Najčešće nastaju u limfnim čvorovima, no mogu se javiti i u ekstralimfatičkim organima ili kao proširena bolest s leukemijskom slikom.¹

Iako termin «limfom» prvi koristi Virchow 1858 godine, a termin «maligni limfom» Billroth 1871., prvim opisom bolesti limforetikularnog sustava smatra se izvješće o bolesti apsorbirajućih žlijezda i slezene Thomasa Hodgkina 1832. godine.²⁻⁴ Dreschfeld i Kunrath su 1893. godine razdijelili limfom u dvije kategorije.^{5,6} Uočili su da je Hodgkinov limfom, tada zvan limfosarkom, prema svom biološkom ponašanju drugačija bolest od ostalih oblika malignih bolesti limforetikularnog sustava. Oberling je 1928. opisao bolest u koštanoj srži (danas se smatra da se radilo o Ewingovu sarkomu) i svrstao ga u kategoriju sarkoma retikularnih stanica.⁷ Ghon i Roman su izdvojili kategoriju folikularnog limfoma velikih stanica 1916. godine.⁸ Time je nastala prva i najstarija klasifikacija limfoma koja je opisivala četiri kategorije iste bolesti: limfosarkom, sarkom retikulurnih stanica, gigantfolikularni limfom i Hodgkinov limfom. Tijekom slijedećih nekoliko godina Brill i Symmers su neovisno jedan o drugom, objavili studije o dvije skupine bolesnika s generaliziranom limfadenopatijom i splenomegalijom, gdje je patohistološkom analizom pronađena masivna hiperplazija germinativnih centara. U jedne skupine bolesnika navedeno stanje je progrediralo u limfom.^{9,10} Godinama se hiperplazija germinativnih centara nazivala Brill-Symmersova bolest, kao jedan oblik premalignog stanja. Međutim, Gall i Mallory su, u svojoj studiji koja je učinjena na 618 bolesnika, definirali jasne kriterije kojima se zloćudna proliferacija germinativnih centara razlikuje od dobroćudnog poremećaja (1942.).¹¹ Slijedećih desetljeća, u

traženju uporabljive klasifikacije koja bi bila razumljiva i kliničarima i patolozima, malo područja u patologiji izazvalo je toliko kontroverzi kao pokušaj klasificiranja limfoma. Rappaport i suradnici prepoznali su važnost uzorka rasta, što je, uz citološke značajke poput oblika i veličine stanice, temelj Rappaportove klasifikacije (1966.). Limfomi se dijele u dvije velike skupine prema uzorku rasta, potom u podskupine prema citomorfološkim karakteristikama stanica. Bilo da su nodularnog ili difuznog uzorka rasta, stanice kod visoko diferenciranih limfocitnih limfoma podudarne su sa svojim «normalnim» inačicama. Rappaport tako razlikuje limfocitne nisko i visoko diferencirane limfome, dok su limfomi većih stanica obilne citoplazme označeni kao histiocitni limfomi (vjerovalo se da potječu od histiocitnih a ne retikularnih stanica). Nediferencirani limfomi ne mogu se citomorfološki svrstati ni u jednu od tih skupina, dok mješoviti limfocitno-histiocitni pokazuju osobine i jednih i drugih stanica.¹² Iako je Rappaport smatrao da stanice limfoma različitih citomorfoloških značajki mogu rasti prema nodularnom ili difuznom uzorku, vremenom je postalo jasno da samo tri podtipa limfoma mogu rasti i nodularno i difuzno. U vrijeme kada je nastala Rappaportova klasifikacija (također i njezina modifikacija) vrlo malo se znalo o staničnoj imunologiji. S novim saznanjima o biologiji i funkciji imunološkog sistema otkrivene su dvije populacije limfocita: T i B stanice, kao i njihove manje subpopulacije. Primijećeno je da limfociti istih citomorfoloških osobina nemaju istu funkciju u organizmu; «mali» limfocit u perifernoj krvi ili limfatičnom organu nije posljednji izdanak u nizu razvojnog procesa, a podvrsta histiocitnih limfoma nije porijekla histiocita. Kielska klasifikacija (1974.) i njezina modifikacija (1988.) predložena od Lennerta i suradnika opisuje tipove i podtipove limfoma prema citomorfološkim osobinama i imunološkim značajkama, te ih dijeli na one visokog i niskog zloćudnog potencijala.^{13,14} Lukes-Collinsova klasifikacija (1974., modificirana 1978.) sugerira da se limfomi B i T-staničnog porijekla mogu razlikovati i prema citomorfološkim značajkama.¹⁵ Uporaba nekoliko različitih klasifikacija nastalih

tijekom sedamdesetih godina prošlog stoljeća otežala je komunikaciju između različitih struka uključenih u dijagnostiku i liječenje limfoma, zbog preklapanja istih izraza za različite entitete ili istih entiteta s različitim imenima u postojećim klasifikacijama. Nacionalni institut za istraživanje raka Sjedinjenih Američkih Država (engl. National Cancer Institute) započeo je multicentričnu studiju ispitujući šest klasifikacija na 1175 bolesnika s ne-Hodgkinovim limfomom koji su bili liječeni na gotovo isti način. Iako je time bilo moguće odijeliti velike skupine bolesnika prema kliničkim pokazateljima i vremenu preživljenja, nijedna klasifikacija nije se pokazala primjerenijom od drugih u novonastaloj situaciji, te je 1982. predložena Radna klasifikacija ne-Hodgkinovih limfoma za kliničku uporabu (engl. Working formulation for clinical usage). Nastala je kao pokušaj uvođenja jedinstvene terminologije koja je kliničarima i istraživačima omogućila lakše prepoznavanje podtipova limfoma unutar različitih klasifikacija (tablica 1).^{16,17} Razvojem molekularnih i genetičkih analiza postalo je jasno da definiranje pojedinog entiteta ovisi i o promjenama na substancijskoj razini. Prepoznavanje novih podtipova limfoma zahtijevalo je promjene u klasificiranju limfocitnih novotvorina. Radna klasifikacija, korištena najviše na prostoru Sjedinjenih Američkih Država (SAD), grupirala je podtipove najviše prema kliničkim značajkama, zanemarujući morfološke razlike između njih, dok modificirana Kielska i Lukes-Collinsova klasifikacija nisu uključivale ektranodalne limfome, a i reproducibilnost pojedinih kategorija je bila mala. Hodgkinov limfom prvi su klasificirali Jackson i Parker 1947. godine (tablica 2), a ponovno Komitet za nomenklaturu pod predsjedanjem Lukesa i Butlera (1966.) određujući 4 podvrste Hodgkinovog limfoma koje se, uz manje prilagodbe, rabe još i danas.^{18,19}

Međunarodna grupa za istraživanje limfoma (engl. International Lymphoma Study Group, ILSG), osnovana 1993. godine, predložila je klasifikaciju temeljenu na postavkama Kielske i Radne klasifikacije. Grupa stručnjaka provela je retrospektivno istraživanje predložene klasifikacije na 1403 bolesnika iz devet centara. Uzorak svakog tumora je pregledalo pet

hematopatologa, neovisno jedan o drugome. Svaki patolog je prvo, na temelju morfološke analize uzoraka obojanih Giemsom ili hemalaun-eozinom, postavio preliminarnu dijagnozu. Nakon toga je na temelju imunohistokemije, citogenetskih i molekularnih tehnika te protočne citometrije postavio drugu dijagnozu tumora. Naposljetku su patolozima prezentirani klinički podaci nakon čega su postavili konačnu dijagnozu. U istraživanje su bili uključeni i bolesnici s plazmocitomom, leukemijama i Hodgkinovim limfomom. Smatralo se da je konsenzus stručnjaka postignut ako su 4 od 5 patologa (80%) postavili istu konačnu dijagnozu. Za konsenzus nije bilo važno da li su se patolozi složili oko stupnja folikularnog limfoma, odnosno podtipa perifernog T-staničnog limfoma. Za konsenzus oko stupnja folikularnog limfoma ili podtipa perifernog T-staničnog limfoma bilo je dovoljno slaganje 3 od 5 patologa. Tako su definirane podtipovi T i B limfoma koje mogu biti prepoznati na temelju dostupnih patohistoloških tehnika i kliničkih značajki. Tumori limfocitne loze raspodijeljeni su u tri velike kategorije: B-stanični, T-stanični i Hodgkinov limfom. Svaki entitet definiran je morfološki, imunofenotipski, molekularno i klinički, te se pokušalo odrediti iz koje «normalne» limfatične stanice nastaje. Klasifikacija proizašla iz ovog istraživanja nazvana je REAL (engl. Revised European-American Lymphoma) klasifikacijom.^{20,21}

Tablica 1. Radna klasifikacija za kliničku uporabu i njezini istoznačni i pridruženi nazivi u Lukes-Collinsovoj i Kielskoj klasifikaciji

Radna klasifikacija	Lukes-Collinsova klasifikacija (modificirana 1979)	Kielska klasifikacija (modificirana 1988)
<i>Niski stupanj zloćudnosti</i>	<i>B- stanični</i>	<i>Niski stupanj zloćudnosti</i>
Malih limfocita (limfoplazmacitni)	Malih i plazmacitoidnih limfocita	Limfocitni (T, B-KLL, vlasastih stanica, kožni T), imunocitom, limfoplazmacitni, polimorfni
Folikularni, većinom malih zarezanih stanica	Folikularni, malih zarezanih stanica	Folikularni
Folikularni, malih zarezanih i velikih stanica	Folikularni, malih i velikih zarezanih stanica	Folikularni
<i>Srednji stupanj zloćudnosti</i>		
Folikularni, velikih stanica	Folikularni, velikih zarezanih ili nezarezanih stanica	Folikularni
Difuzni, malih zarezanih stanica	Difuzni, malih zarezanih stanica	Centrocitni
Difuzni, miješani, malih i velikih stanica	Folikularni malih i velikih zarezanih ili nezarezanih velikih stanica	Centrocitno-centroblastni
		<i>Visoki stupanj zloćudnosti</i>
Difuzni, velikih stanica	Folikularni, velikih zarezanih ili nezarezanih stanica	Centroblastni, limfoblastni
<i>Visoki stupanj zloćudnosti</i>		
Imunoblastni, velikih stanica	Imunoblastni (B ili T)	Imunoblastni (B ili T)
Limfoblastni (konvolutnih ili nekonvolutnih stanica)	T-stanični tipa konvolutnih stanica	T-stanični (konvolutnih i drugi neklasificirani)
Malih nezarezanih stanica	Malih nezarezanih stanica	B-stanični (Burkitt i drugi)
<i>Neklasificirani</i>		

Tablica 2. Usporedba klasifikacija Hodgkinovog limfoma

Jackson i Parker	Lukes i Butler
Paragranulom	Limfocitna predominacija
	Nodularna skleroza
Granulom	Miješana celularnost
Sarkom	Limfocitna deplecija

1.1.1. KLASIFIKACIJA NOVOTVORINA HEMATOPOETSКИH I LIMFATIČNIH TKIVA SVJETSKE ZDRAVSTVENE ORGANIZACIJE (SZO)

Klasifikacija SZO (2000., modifikacija 2008.) prva je globalno prihvaćena klasifikacija hematopoetskih novotvorina, koja se temelji na načelima REAL klasifikacije novotvorina limfocitne loze Međunarodne grupe za istraživanje limfoma (ILSG). Prema REAL klasifikaciji dijagnostički pristup limfomima određen je ukupnošću morfoloških, imunofenotipskih, genetičkih i kliničkih karakteristika različitih podvrsta limfoma. Temelj dijagnoze limfoma prema SZO klasifikaciji nije samo histopatološki i imunohistokemijski nalaz («zlatni standard» prijašnjih klasifikacija), već kombinacija morfoloških, imunoloških, citogenetičkih, molekularnih i kliničkih pokazatelja bolesti. Klasifikacija SZO je te dijagnostičke postavke proširila i na mijeloidne, mastocitne i histiocitne novotvorine, čija dijagnostika također ovisi o trenutnim spoznajama o uzroku nastanka i razvoju pojedinih bolesti.

1.1.1.1. Tipovi i podtipovi limfoma

Osim osnovne podjele na B, T i Hodgkinov limfom, limfomi su nadalje podijeljeni u dvije veće skupine: *novotvorine B i T prekursora*, koje odgovaraju limfatičnim stanicama na najranijem stupnju razvoja, te *zrele B i T novotvorine* koje odgovaraju «normalnim» limfocitima zaustavljenim na pojedinom stupnju razvoja. Prema mjestu nastanka i raspodjeli tumorske mase limfomi se mogu podijeliti na nodalne (koji su predmet našeg istraživanja), ektranodalne i leukemijske oblike.

1.1.1.2. Novotvorine B i T prekursora

Kod **limfoblastičnog limfoma/leukemije** nalazimo brojne nezrele zloćudne stanice (blaste), a prema antigenom profilu određujemo da li je B-stanične vrste (TdT+, PAX5+, CD10+,

CD19+, CD22+, CD79a+, CD34-/+, CD45-/+) ili T-stanične vrste (TdT+, CD1a+/-, citoplazmatski CD3+, CD7+, CD4 i/iliCD8+, CD10+/-, varijabilno CD2+, CD5+).

B- stanični limfoblastični limfom/leukemija (LBLB) najčešće se javlja kao diseminirani (leukemijski) oblik kod djece i mlađih odraslih pacijenata. Često se nalazi strukturna kromosomska promjena t(12;21) kojom dolazi do preraspodjele gena *TEL1* i *AML1*.

T-stanični limfoblastični limfom/leukemija (LBLT) javlja se najčešće kod adolescenata kao medijastinalna masa (tablica 3).

1.1.1.3. Zrele B- stanične novotvorine koje se češće javljaju nodalno

Preko 85% novotkrivenih zloćudnih ne-Hodgkinovih limfoma čine zrele B-stanične novotvorine. U više od 50% slučajeva novootkrivenog zloćudnog limfoma dijagnosticiraju se folikularni limfom i difuzni velikostanični limfom B tipa, koji uz limfom malih stanica/kroničnu limfocitnu leukemiju, limfoplazmicitni limfom, limfom marginalne zone, limfom plaštene zone (engl. mantle cell lymphoma), Burkittov limfom i plazmocitom čine najčešće dijagnosticirane podtipove nodalnih zrelih B-staničnih novotvorina.

Limfom malih stanica/kronična limfocitna leukemija (CLL/SLL) može se javiti kao lokalizirana ili proširena bolest. U tumoru se nalaze brojne male limfatične stanice pravilne jezgrine membrane i grubo grudastog kromatina, uz nešto veće limfatične stanice - prolimfocite (veće stanice istaknutog nukleola smještenog u sredini jezgre), antigenog profila CD5+, CD10-, CD19+, CD20-/+, CD22+, CD23+, CD43+, CD79a+, BCL1- (engl. B-cell lymphoma), BCL2+, restrikcije κ ili λ lakog lanca imunoglobulina i slabo pozitivnog IgM-a ili IgD-a. Javlja se u starijih odraslih (>50 god), češće u muškaraca..

Limfoplazmicitni limfom (LPL) javlja se u starijih odraslih, češće u muškaraca, a pri postavljanju dijagnoze uz limfne čvorove često je proširen i u koštanu srž i slezenu. Većina pacijenata uslijed lučenja monoklonskog serumskog IgM paraproteina ima i simptome

hiperviskoziteta. Morfološke osobine su miješani infiltrat malih limfocita, plazmocitoidnih limfocita, plazma stanica i plazmocitoidnih imunoblasta, a stanice pokazuju antigeni profil CD5-, CD10-, CD19+, CD20+/-, CD22+, CD23-, CD43+, CD79a+, BCL1-, BCL2+, i izražavaju citoplazmatski IgM.

Limfom marginalne zone (MZL) ima tri podvrste: **nodalni (NMZL)**, **ekstranodalni (MALT limfom, engl. mucosa associated lymphoid tissue)** te **splenični limfom marginalne zone**; nalaze se male limfatične stanice zgusnutog kromatina uz monocitoidne i plazmacitoidne stanice kao i nešto imunoblasta (u spleničnom limfomu marginalne zone i limfatične stanice s vlasastim produljcima citoplazme). Stanice pokazuju antigeni profil CD5-, CD10-, CD19+, CD20+, CD23-, CD43+/-, CD79a+, BCL1-, BCL2+/-, CD68-/+. Bolest se javlja kod starijih odraslih, podjednako često u oba spola.

Kod **limfoma plaštene zone (engl. mantle cell lymphoma, MCL)** nalazimo jednoličnu populaciju malih do srednje velikih limfatičnih stanica nepravilnih jezgara (zarezano jezgre), a stanice su CD5+, CD10-, CD19+, CD20+, CD23-, CD43+, BCL1+, BCL2+ i BCL6-. U većine bolesnika nalazi se strukturna kromosomska promjena t(11;14) koja uključuje *BCL1* gen i potiče veliki izražaj ciklina D1. Obolijevaju stariji odrasli, češće muškarci, a pri postavljanju dijagnoze bolest je često proširena u koštano srž i slezenu.

Kod **folikularnog limfoma (FL)** nalazimo miješani infiltrat malih i velikih limfatičnih stanica nepravilnih (zarezanih) jezgara i veće limfatične stanice pravilnih (nezarezanih) jezgara (centroblasti). Ovisno o udjelu velikih limfatičnih stanica (centroblasta) dijele se na 3 stupnja. Limfatične stanice su antigenog profila CD5-, CD10+, CD19+, CD20+, CD22+, CD23-, CD43-, BCL1-, BCL2+, BCL6- (osim kod folikularnog limfoma 3. stupnja koji je BCL6+), kao i izražaj jednog od lakih Ig lanaca. U većine bolesnika prisutan je velika izraženost proteina BCL2 (inhibitora apoptoze) kao posljedica translokacije t(14;18).

Velikostanični difuzni limfom B tipa (DLBCL) heterogena je kategorija. U tumoru se većinom nalaze velike limfatične stanice tipa imunoblasta ili centroblasta, antigenog profila CD5-/+ , CD10-/+ , CD19+ , CD20+ , CD22+ , CD23- (osim u medijastinalnom velikostaničnom B limfomu koji je CD23+), CD43-/+ , BCL1- , BCL2+ , BCL6+/- i površinski ili citoplazmatski Ig. Bolest pogađa sve dobne skupine (ipak češće odrasle), dio bolesnika pokazuje izražaj proteina BCL2, dok dio bolesnika pokazuje izražaj BCL6, zbog prepraspodjele gena na kromosomu 3 uslijed translokacije t(3;14).

Kod **Burkittova limfoma/leukemije (BL)** stanice su jednolične, srednje velike, pravilnih okruglih jezgara s nekoliko istaknutih nukleola, bazofilne vakuolizirane citoplazme, a mogu se naći i histiociti. Stanice izražavaju antigeni profil CD5- , CD10+ , CD19+ , CD20+ , CD22+ , CD23- , CD43+/- , CD38- , CD79a+ , BCL1- , BCL2- , BCL6+ , TdT-. Javlja se kod adolescenata i mladih odraslih. Često se nalaze translokacije kromosoma koje uključuju gene *c-myc* i *Ig* (t(8;14)).

1.1.1.4. Zrele (periferne) T i NK- stanične novotvorine koje se češće javljaju nodalno

Većina T-staničnih limfoma pokazuju agresivno ponašanje. Citomorfološki se nalazi polimorfni stanični infiltrat limfocita, eozinofila i histiocita. Uz pan-T pozitivne biljege nalazi se aberantni gubitak jednog od T- staničnih biljega.

Kod **perifernog T- staničnog limfoma nesvrstanog drugačije (PTCL)** nalazimo brojne atipične limfatične stanice koje variraju u veličini i obliku, nepravilnih jezgara, istaknutih nukleola, dok u pozadini preparata nalazimo infiltrat koji se sastoji od limfocita i većih limfatičnih stanica B tipa ponekad poput Reed-Sternbergovih stanica, histiocita, plazma stanica i eozinofila. Atipične limfatične stanice su najčešće CD4+/CD8- , CD3+ , većinom CD5- i CD7- , u oko 30% slučajeva CD30+ , a povremeno i CD56+ (biljeg NK stanica). Molekularnim analizama može se dokazati preuredba gena za T-stanični receptor. U

pacijenta je prisutna generalizirana limfadenopatija, a često su zahvaćeni i koža, jetra i slezena.

Osobitost **angioimunoblastičnog limfoma (AIL)** je nagli nastanak sistemskih simptoma, s limfadenopatijom, hepatosplenomegalijom i autoimunim reakcijama (poput hemolitičke anemije). Citomorfološka slika je polimorfna, s proliferacijom endotela kapilara. Uz CD2+, CD3+, CD4+, CD5+ i CD8-/+ čest je i nalaz CD10+. U gotovo svim slučajevima moguće je dokazati infekciju Epstein-Barrovim virusom (EBV) i to u poliklonalnim stanicama B tipa.

Obilježje **anaplastičnog velikostaničnog limfoma (ALCL)** su stanice ekscentrično postavljene jezgre bubrežastog oblika poput potkove (engl. hallmark cells), stanice s jezgrama postavljenim poput vjenčića (engl. wreath-like cells), stanice lobuliranih jezgara s invaginacijama citoplazme u jezgru (engl. doughnut cells) kao i plazmacitoidne stanice, uz polimorfni infiltrat u pozadini. Može biti i ektranodalni i kožni, a stanice su antigenog profila CD30+, CD15-, EMA+, ALK+/-, T-staničnog imunofenotipa a ponekad i 0 fenotipa (kada nije dokazan diferencijacijski biljeg). Ovisno o ALK statusu koji ima prognostičku važnost, današnja klasifikacija SZO-e razlikuje dva tipa ALCL-a. *ALK pozitivni tip (ALCL ALK+)* javlja se u mlađih odraslih, češće muškaraca. Morfološki se uobičajeno prezentira «hallmark» stanicama, ponekad s infiltratom reaktivnih histiocita u pozadini (limfohistiocitna varijanta) ili rijetko manjim ili srednje velikim limfatičnim stanicama nepravilnih jezgara (varijanta malih stanica). Stanice su najčešće CD2+, CD3-/+ , CD4+, CD5+, CD8-, CD43+/- . *ALCL ALK negativni tip (ALCL ALK-)* javlja se u starijih odraslih i ima agresivniji klinički tijek; nalaze se polimorfne «hallmark» stanice, kao i stanice poput vjenčića, CD2+, CD3+, CD4+, CD5-/+ , CD8-, CD43+.

Mycosis fungoides (MF) najčešći je kožni T-stanični limfom, javlja se u starijih odraslih, češće muškaraca. Ima indolentan klinički tijek, diseminira nakon niza godina najprije u limfne čvorove, potom u jetru, slezenu, pluća i koštano srž. Pri progresiji u limfni čvor nalaze se

male do srednje velike limfatične stanicama cerebriformnih jezgara, najčešće CD2+, CD3+, CD5+, CD4+, CD7-, CD8- (tablica 4).

1.1.1.5. Hodgkinov limfom

Klasifikacija SZO razlikuje dvije vrste Hodgkinova limfoma: klasični Hodgkinov limfom i nodularnu limfocitnu predominaciju. Za postavljanje dijagnoze **klasičnog Hodgkinovog limfoma (cHL)** potreban je nalaz Reed-Sternbergovih stanica ili Hodgkinovih stanica (RS/Hodgkinovih stanica), većih binuklearnih stanica s istaknutim nukleolima, koje su CD30+, u većini slučajeva CD15+, CD45-, EMA-, PAX5+ (što upućuje na njihovo B-stanično porijeklo). U pozadini se nalazi infiltrat limfocita (većinom T-staničnog tipa), histiocita, eozinofila i plazma stanica. cHL javlja se u nekoliko morfoloških varijanti: nodularna skleroza, miješana celularnost, limfocitna deplecija i difuzna limfocitna predominacija.

Za postavljanje dijagnoze **Hodgkinovog limfoma nodularne limfocitne predominacije** bitan je nalaz multinuklearnih limfo-histiocitnih stanica poput kokica (engl. pop-corn cells), koje su CD20+, CD45+, EMA+/-, CD30-/+, CD15-. SZO danas preporučuje naziv stanica limfocitne predominacije (engl. lymphocyte predominant cell), LP stanica. Obje vrste Hodgkinovog limfoma dijele slične kliničke značajke: obično se javljaju kod mlađih odraslih, nastaju u limfnim čvorovima, najčešće vratnim i nerijetko su lokalizirani pri postavljanju dijagnoze (tablica 5).^{22,23,24}

Tablica 3. Klasifikacija SZO: Limfoidne novotvorine T i B prekursora

B limfoblastična leukemija/limfom
B limfoblastična leukemija/limfom, NOS (engl. not otherwise specified, bez posebnih značajki)
B limfoblastična leukemija/limfom s ponavljanim genetičkim poremećajima B limfoblastična leukemija/limfom s t(9;22)(q34;q11.2); <i>BCR-ABL1</i> B limfoblastična leukemija/limfom s t(v;11q23); <i>MLL</i> preraspodjela B limfoblastična leukemija/limfom s t(12;21)(p13;q22); <i>TEL-AML1 (ETV6-RUNX1)</i> B limfoblastična leukemija/limfom s hiperdiploidijom B limfoblastična leukemija/limfom s hipodiploidijom (hipodiploidna ALL) B limfoblastična leukemija/limfom s t(5;14)(q31;q32); <i>IL3-IGH</i> B limfoblastična leukemija/limfom s t(1;19)(q23;p13.3); <i>E2A-PBX1 (TCF3-PBX1)</i>
T limfoblastična leukemija/limfom

Tablica 4. Klasifikacija SZO: Zrele (periferne) limfocitne novotvorine

Zrele (periferne) B-stanične novotvorine
Kronična limfocitna leukemija/limfom malih limfocita
B-stanična prolimfocitna leukemija
Splenični B-stanični limfom marginalne zone
Leukemija vlasastih stanica
<i>Splenični B-stanični limfom/leukemija, neklasificirani</i> <i>Splenični difuzni limfom malih stanica B tipa crvene pulpe</i> <i>Leukemija vlasatih stanica, varijanta</i>
Limfoplazmacitni limfom Waldenstroemova makroglobulinemija
Bolest teških lanaca Bolest teških alfa lanaca Bolest teških gama lanaca Bolest teških mu lanaca
Plazmastanični mijelom
Solitarni plazmacitom kosti
Ekstraosalni plazmacitom
Ekstranodalni limfom marginalne zone MALT (engl. mucosa associated lymphoid tissue, limfatično tkivo povezano s mukozom) tipa
Nodalni limfom marginalne zone
<i>Pedijatrijski limfom marginalne zone</i>
Folikularni limfom
<i>Pedijatrijski folikularni limfom</i>
Primarni kožni limfom stanica centra folikla
Limfom plaštene zone (engl. mantle cell lymphoma)
Difuzni B-velikostanični limfom (engl. diffuse large B cell lymphoma, DLBCL) NOS B-velikostanični limfom bogat T stanicama i histiocitima Primarni DLBCL središnjeg živčanog sustava Primarni kožni DLBCL «leg type»
<i>EBV pozitivni DLBCL starije dobi</i>

DLBCL udružen s kroničnom upalom
Limfomatoidna granulomatoza
Primarni medijastinalni B-velikostanični limfom
Intravaskularni B-velikostanični limfom
ALK pozitivni B-velikostanični limfom
Plazmablastični limfom
B-velikostanični limfom koji nastaje u multicentričnoj Castlemanovoj bolesti povezan s HHV8
Primarni limfom u izljevu
Burkittov limfom
Limfom B stanica, neklasificirani, sa značajkama između DLBCL-a i Burkittovog limfoma
Limfom B stanica, neklasificirani, sa značajkama između DLBCL-a i klasičnog Hodgkinovog limfoma
Zrele (periferne) T i NK-stanične novotvorine
T-stanična prolimfocitna leukemija
T-stanična leukemija velikih granuliranih limfocita
<i>Kronični limfoproliferativni poremećaj NK stanica</i>
Agresivna NK-stanična leukemija
Sistemska EBV pozitivna T-stanična limfoproliferativna poremećaj dječje dobi
Hidroa vakciniiformni limfom
T-stanična leukemija/limfom odrasle dobi
Ekstranodalni T/NK stanični limfom, «nasal type»
T-stanični limfom povezan s enteropatijom
Hepatosplenični T-stanični limfom
Potkožni T-stanični limfom sličan panikulitisu
Mycosis fungoides
Sézary sindrom
Primarno kožni CD30 pozitivni T-stanični limfoproliferativni poremećaj
Limfomatoidna papulomatoza
Primarno kožni anaplastični limfom velikih stanica (ALCL engl. anaplastic large cell lymphoma)
Primarno kožni gama-delta T stanični limfom
<i>Primarno kožni CD8 pozitivni agresivni epidermotropni citotoksični T-stanični limfom</i>
<i>Primarno kožni CD4 pozitivni T-stanični limfom malih ili srednje velikih stanica</i>
Periferni T-stanični limfom, NOS (engl. not otherwise specified, bez posebnih značajki)
Angioimunoblastični T-stanični limfom
Anaplastični velikostanični limfom
<i>Anaplastični velikostanični limfom, ALK pozitivni</i>
<i>Anaplastični velikostanični limfom, ALK negativni</i>

Tablica 5. Klasifikacija SZO: Hodgkinov limfom

Hodgkinov limfom – nodularna limfocitna predominacija
Klasični Hodgkinov limfom
Klasični Hodgkinov limfom - nodularna skleroza
Klasični Hodgkinov limfom - bogat limfocitima
Klasični Hodgkinov limfom - miješana celularnost
Klasični Hodgkinov limfom - siromašan limfocitima

1.1.2. PODJELA LIMFOMA U SKUPINE PREMA BIOLOŠKOM PONAŠANJU BOLESTI

Ne-Hodgkinovi limfomi se prema biološkom ponašanju i tijeku bolesti dijele na: indolentne, agresivne i visoko agresivne limfome. Dijagnostički i terapijski pristup bolesniku ovisi o tome u koju skupinu je dijagnosticiran njegov limfom. U našim krajevima u limfnim čvorovima se češće javljaju **indolentni limfomi** B-staničnog tipa (FL 1. i 2. stupnja, CLL/SLL, LPL i MZL); od indolentnih limfoma T-staničnog tipa javljaju se uglavnom samo kožni limfomi: MF i kožni ALCL. Limfomi indolentnog biološkog ponašanja sporo rastu, pa bolesnici i bez liječenja mogu preživjeti nekoliko godina. Pri postavljanju dijagnoze bolest je u većini slučajeva već proširena u koštanu srž, a standardna kemoterapija ne dovodi do izliječenja. U **agresivne limfome** svrstavaju se DLBCL, FL 3. stupnja, MCL, PTCL, AIL i ALCL. Mogu se javiti u bilo kojoj dobi, neliječeni dovode do smrtnog ishoda unutar nekoliko mjeseci, a standardnom kemoterapijom moguće je izliječiti oko polovicu bolesnika. BL i LBL su **visoko agresivni limfomi**, javljaju se gotovo isključivo kod djece i mlađih odraslih; pri dijagnozi su u većini slučajeva prošireni u koštanu srž. To su brzo rastući limfomi koji neliječeni dovode do smrtnog ishoda kroz nekoliko tjedana. Agresivna kemoterapija dovodi do remisije bolesti u većine bolesnika. cHL se prema biološkom ponašanju očituje kao agresivni limfom.²⁵

1.2. CITOMORFOLOŠKA ANALIZA LIMFNIH ČVOROVA

1.2.1. TEMELJNA ANALIZA PUNKTATA

Citomorfološka analiza godinama je prvi korak u rutinskoj dijagnostičkoj obradi povećanih limfnih čvorova. Prvotno je rabljena za dokaz parazita *trypansome* i bakterije *treponeme pallidum* u dostupnim limfnim čvorovima bolesnika. Početkom prošlog stoljeća Ward je nagovijestio mogućnost identifikacije zloćudnih stanica u punktatima limfnih čvorova, a Guthrie u svojoj knjizi «Punkcija limfnih čvorova kao dijagnostička metoda» (1921.) sustavno prikazuje patologiju limfnih čvorova dijagnosticiranu na uzorcima dobivenim

aspiracijom i bojenim prema Romanovskom (May-Grünwald Giemsa).^{26,27} Monografija Pavlovskog, objavljena 1934., također obrađuje ovu temu uz veliki broj prikaza bolesnika i udara temelje modernog viđenja citomorfologije kao prve dijagnostičke metode u postupniku dijagnostike limfnog čvora.²⁸ I danas je aspiracijska citomorfologija dijagnostička metoda za postavljanje dijagnoze reaktivne limfocitne hiperplazije, limfadenitisa infektivne geneze, te metastaza drugih tumora u limfnom čvoru kod djece i odraslih. Nakon postavljanja citološke dijagnoze limfoma uobičajena je biopsija (ekscizijska, incizijska, iglena «core») dostupnih limfnih čvorova radi dobivanja uzorka za patohistološku dijagnozu, jer se ona i dalje smatra «zlatnim standardom» postavljanja dijagnoze na temelju histološke strukture uzorka limfocitne proliferacije, morfologije limfatičnih stanica i imunohistokemijskog određivanja staničnih biljega. Također se smatra da se aspiracijom tankom iglom ne može dobiti dovoljno adekvatnog materijala za postavljanje točne dijagnoze pojedinih tipova limfoma. Same citomorfološke značajke zloćudnih stanica nisu dostatan kriterij za postavljanje dijagnoze podtipova limfoma, međutim uključanjem dodatnih metoda poput imunocitokemijske analize točnost citomorfološke dijagnoze značajno raste.

1.2.2. IMUNOCITOKEMIJSKA ANALIZA

Imunocitokemija je dodatna metoda citomorfologije, a temelji se na uporabi protutijela specifičnog za pojedine epitope staničnih biljega.

Počeci imunocitokemije datiraju od 40-tih godina prošlog stoljeća, od prvih radova Alberta Coonsa, koji je obilježavao protutijela direktno fluorescein-izocijanatom. Osnovni princip metode je otkrivanje staničnih antigena uporabom specifičnih protutijela. Protutijela mogu biti usmjerena protiv proteina koji čine citoskelet (intermedijarni filamenta, aktin – citoplazmatska protutijela) ili membranske strukture (LCA, melanociti) i dati informaciju o histološkom tipu pojedinih tumora. Monoklonska protutijela specifična su za pojedine antigene ili njihove

epitope, dok se poliklonska vežu za više sličnih epitopa različitih antigena. Osim pravilnog odabira protutijela, koje mora imati veliki afinitet za ispitivani antigen, priprema uzorka je od velike važnosti za uspjeh imunoreakcije, gdje je najvažnija pravilna fiksacija uzorka koja je ovisna o vrsti epitopa koji dokazujemo (pojedini fiksativi, koji su idealni za neke epitope, uništavaju reaktivnost drugih epitopa). Da bi se reakcija antigen (epitop)-protutijelo mogla ostvariti potrebno je pojedine epitope «demaskirati», tj učiniti ih reaktivnijim na protutijela (npr. pomoću topline i citratnog pufera, ili digestijom tkiva proteinazama). Ovisno o tipu indikatora koji je vezan na protutijelo imunoreakcije se dijele na imunofluorescencije i imunoenzimske metode. Kod imunofluorescencije na protutijelo je vezana fluorescentna boja (fluorokrom), koja nakon stvaranja reakcije antigen-protutijelo daje signal vidljiv u fluorescentnom mikroskopu. U imunoenzimskoj metodi na protutijelo je vezan indikatorski enzim (peroksidaza, alkalna fosfataza, biotin-avidin). Enzim može biti direktno vezan za protutijelo, te se stanični biljeg otkriva nakon reakcije antigen- protutijelo dodatkom supstrata (određena boja npr. «fast red»), koji se istaloži na mjestu reakcije. Osjetljivija indirektna tehnika odvija se u dva koraka, gdje se nakon vezivanja primarnog neobilježenog protutijela za antigen veže protu-protutijelo (sekundarno protutijelo) obilježeno indikatorskim enzimom (ABC metoda: streptavidin-biotin kompleks, APAAP metoda: alkalna fosfataza-anti alkalna fosfataza, PAP metoda: peroksidaza-antiperoksidaza). Rezultat se analizira svjetlosnim mikroskopom semikvantitativnom metodom (određivanjem postotka pozitivnih stanica). Odabir vrste protutijela također djelomično utječe na tijek reakcije. Monoklonska protutijela su mišjeg porijekla, dok su poliklonska obično zečja, pa je potrebno odabrati odgovarajuće sekundarno protutijelo (protumišje, protuzečje) za indirektnu imunocitokemijske metode.²⁹

Zloćudne limfatične stanice najčešće imaju biljege istovjetne biljezima normalnih limfatičnih stanica na određenom stupnju razvoja. Zbog bloka u daljnjem sazrijevanju umnaža

se zloćudni klon, a odabranim panelom protutijela možemo postojeće biljege dokazati ili isključiti i tako izdvojiti pojedin tip ili podtip limfoma (tablica 6).

1.2.2.1. Dosadašnji rezultati korištenja imunocitokemije u dijagnostici limfoma

Već i prije prihvaćanja REAL klasifikacije u istraživanjima su se ispitivale mogućnosti citomorfološke i imunocitokemijske metode u dijagnosticiranju tipova limfoma na uzorku dobivenom aspiracijom tankom iglom.³⁰⁻³⁴ Tijekom devedesetih godina 20. stoljeća u pojedinim studijama se ispitivala mogućnost dijagnosticiranja limfoma prema REAL klasifikaciji, na materijalu dobivenom aspiracijom tankom iglom. Većina autora se slaže da je potrebno više puta ponoviti postupak aspiracije (punkcija poput obrnutog slova Y) da bi materijal bio dostatan i za citomorfološku analizu i imunofenotipiziranje, te da uzorak mora uzimati i analizirati educirana osoba.^{35,36} Pojedini autori su u svojim istraživanjima uzorke imunofenotipizirali protočnom citometrijom, pri čemu je bilo moguće primijeniti veliki broj različitih protutijela za analizu, kao i višestruka bojanja za analize dva ili više biljega, a rezultati su se potom mogli i kvantificirati. Nedostatak imunocitokemijske analize istaknut je u studijama u kojima se uspoređivala imunofenotipizacija protočnom citometrijom i imunocitokemijom: često nije bilo moguće primijeniti veći broj protutijela (zbog spomenutih ograničenja u dostatnosti materijala) kao kada se materijal analizira u protočnom citometru.³⁷⁻
³⁹ Drugi autori davali su prednost imunocitokemiji nad protočnom citometrijom, jer treba manje stanica za imunofenotipiziranje i istodobno se može analizirati i stanična morfologija. U svojim retrospektivnim istraživanjima pokazali su da postoji velika podudarnost između nalaza imunofenotipiziranja protočnom citometrijom i imunocitokemijskom analizom (98%).⁴⁰⁻⁴³ Aspiracijska punkcija je istaknuta kao uporabljiva dijagnostička metoda u studijama o zahvaćenosti ekстранodalnih područja zloćudnim limfatičnim stanicama (kože, slezene, mekih tkiva, posebice tjelesnih šupljina gdje su zloćudne stanice prisutne u izljevu),

zbog lakše dostupnosti zahvaćenih područja, a često i nemogućnosti dobivanja dijagnoze drugim postupcima.⁴⁴⁻⁴⁶ Međutim, u većini radova nije bilo standardno određene metode za usporedbu nalaza. U dijelu radova uspoređivana je imunocitokemijska analiza s imunofenotipizacijom istih uzoraka, limfomi su bili svrstani prema starijim klasifikacijama (većinom prilagođenoj Kielskoj klasifikaciji), te u većini radova nalazi dobiveni citomorfološkom i imunocitokemijskom analizom nisu bili uspoređivani s patohistološkim nalazima uzoraka istih limfnih čvorova ili je uspoređen tek dio uzoraka. Rassidakis i sur. su dijagnoze, temeljene na citomorfološkoj i imunocitokemijskoj analizi u 65 bolesnika (analizirali su folikularne i limfome plaštene zone) usporedili s nalazima dobivenim patohistološkom analizom, gdje su imali podudarnost 83%.⁴¹ Landgren i sur. našli su u 76% citomorfološki postavljenih dijagnoza podudarnost s nalazima patohistološke dijagnoze.⁴⁷ Van Heerde i sur. (1984) su, u svojoj studiji na 215 bolesnika, reanalizirali uzorke limfnih čvorova 136 bolesnika s patohistološki dijagnosticiranim limfomom, gdje je kirurškoj biopsiji prethodila aspiracijska punkcija, citomorfološka i osnovna imunocitokemijska analiza (određivanje da li je limfom B ili T- staničnog porijekla) istog čvora. Osnova za klasificiranje limfoma bila je tadašnja općeprihvaćena Kielska klasifikacija, koja se temelji na citomorfološkim značajkama stanica u uzorku. Koristeći se slijepim pokusom dokazali su visoki stupanj korelacije nalaza dobivenih citomorfološkom i patohistološkom analizom limfnih čvorova. Slično istraživanje, međutim, nije provedeno otkada postoji SZO klasifikacija limfoma, niti otkada je poznat znatno veći broj imunocitokemijskih biljega (tablica 6).⁴⁸

1.2.2.2. Mogući problemi pri korištenju imunocitokemije u dijagnostici limfoma

Osim pitanja dostatnosti uzorka kao općenitog problema pri dobivanju uzoraka aspiracijom tankom iglom, postoje problemi i u tumačenju nalaza zbog preklapanja citomorfoloških slika

između reaktivnih/infektivnih limfadenopatija i limfoma malih stanica B tipa. Tada je imunofenotipiziranje neophodno, a potrebno je dokazati i klonalnost ne samo imunofenotipizacijom već i metodama molekularne dijagnostike. Kod T-staničnih limfoma uvijek uz zloćudne stanice imamo i reaktivni uzorak u pozadini citološkog uzorka, a ne postoji imunološki biljeg kojim se može razlučiti dobroćudni od zloćudnog procesa. Zbog toga su za postavljanje dijagnoze bitne citomorfološke značajke zloćudnih T stanica na kojima se imunocitokemijski mogu dokazati T-stanični biljezi uz gubitak jednog od pan-T biljega. Kod T stanicama bogatog B-staničnog limfoma veći broj stanica s T-staničnim biljezima može uputiti na pogrešnu dijagnozu perifernog T-staničnog limfoma ili cHL-a tipa limfocitne predominacije, ukoliko se ne uoče velike neoplastične stanice B-staničnog imunofenotipa.

Da bi se analiziralo da li citomorfološka i imunocitokemijska analiza zajedno mogu doprinijeti točnijoj dijagnostici limfoma u odnosu na samu citomorfološku analizu, potrebno je ponajprije osigurati dostatan uzorak za analizu, iskusnog citologa, postaviti jasne morfološke kriterije na temelju kojih se postavlja radna citološka dijagnoza, primijeniti odgovarajući panel protutijela i usporediti citomorfološku i imunocitokemijsku analizu limfoma sa odgovarajućim patohistološkim nalazom. Citomorfološka i imunocitokemijska metoda dijagnosticiranja limfoma ne može zamijeniti «zlatni standard», patohistološku analizu, ali može biti komplementarna metoda ili uporabljiva metoda u pojedinih bolesnika.

U ovom istraživanju će se pokušati analizirati koliko imunocitokemija pridonosi mogućnosti citomorfologije u postavljanju dijagnoze tipa i podtipa limfoma prema SZO klasifikaciji. Ustanovit će se pouzdanost citomorfološke dijagnoze i reproducibilnost dogovorenih kriterija postavljanja dijagnoze limfoma analiziranjem uzoraka slijepim pokusom dva citologa i usporedbom njihovih dijagnoza međusobno i s patohistološkim dijagnozama istih uzoraka.

Tablica 6. Najčešće određivani biljezi limfatičnih stanica

biljeg	stanice na kojima se nalazi	porijeklo i/ili funkcija
CD2	T limfociti, NK stanice	adhezijska molekula, T-stanični površinski antigen
CD3	stanice T loze	dio receptora na površini limfocita (TCR/ ζ /CD3)
CD5	T limfociti, mala populacija B limfocita	površinski glikoprotein
CD7	zrele T stanice, timociti	transmembranski protein
CD10	neoplastične limfatične stanice, mala populacija normalnih limfatičnih stanica u koštanoj srži	CALLA (engl. Common Acute Lymphoblastic Leukemia Antigen)
CD19	prekursor i zreli B limfociti	transmembranski polipeptid
CD20	prekursori i zreli B limfociti	fosfoprotein, nalazi se na aktiviranim B limfocitima
CD23	B limfociti, monociti	membranski glikoprotein
CD43	leukocitni biljeg	membranski protein, sudjeluje u signalizaciji i citoskeletnoj interakciji
CD45	leukocitni biljeg	glikoprotein prisutan na većini hematopoetskih stanica
CD56	NK stanice, LGL leukemija, mijelom	adhezijska molekula
CD68	monociti, granulociti, makrofagi	transmembranski protein lociran u lizosomima
CD79a	B limfociti	dio površinskog imunoglobulina (antigen receptora)
κ	B limfociti	laki lanac imunoglobulina
Λ	B limfociti	laki lanac imunoglobulina
Ciklin 1	brojne neoplazme	regulatorni protein staničnog ciklusa, kodiran protoonkogenom BCL1
BCL2	inhibitor apoptoze	onkoprotein koji blokira apoptozu, kodiran istoimenim genom; t(14;18) potiče velik izražaj u folikularnom limf.
BCL6	neoplastične stanice velikostaničnog B limfoma	«zink-finger» protein, transkripcijski faktor koji sudjeluje u regulaciji B-st. diferencijacije
CD15	granulociti, monociti, Reed-Sternbergove i Hodgkinove stanice	granulocitu pridruženi antigen
CD30	Reed-Sternbergove stanice, ALCL, aktivirani T i B limfociti	transmembranski receptor, regulira funkciju, diferencijaciju i proliferaciju limfatičnih stanica
EMA	normalne i neoplastične epitelne stanice	epitelni membranski antigen
ALK	limfatične stanice kod ALCL-a	protein čiji je izražaj posljedica t(2;5)
TdT	Biljeg najmlađih limfatičnih stanica	jezgrin enzim, katalizira polimerizaciju deoksinukleotidil trifosfata na 3' kraju jednostruke DNA

2. HIPOTEZA

Citomorfološka i imunocitokemijska analiza aspirata limfnog čvora omogućuje postavljanje dijagnoze limfoma. Tim metodama moguće je razlučiti imunološko porijeklo zloćudnih limfocitnih stanica u uzorku (B ili T-stanični limfomi) te dijagnosticirati i pojedine podtipove limfoma prepoznate u SZO klasifikaciji.

3. CILJ ISTRAŽIVANJA

3.1. OPĆI CILJ

Ustanoviti pouzdanost citomorfologije upotunjene imunocitokemijom u dijagnosticiranju zloćudnih tumora limfocitne loze.

3.2. POSEBNI CILJEVI

1. Utvrditi pouzdanost i reproducibilnost citomorfološke i imunocitokemijske analize punktata limfnog čvora zahvaćenog limfomom u klasificiranju limfoma u podtipove definirane klasifikacijom SZO, analiziranjem uzorka dva citologa prema dogovorenim citomorfološkim i imunocitokemijskim kriterijima.
2. Utvrditi pouzdanost citomorfološke i imunocitokemijske analize punktata limfnog čvora u razlikovanju B i T- staničnih limfoma, te Hodgkinovog limfoma.
3. Utvrditi osjetljivost citomorfološke i imunocitokemijske analize punktata limfnog čvora zahvaćenog limfomom u dijagnosticiranju limfoma.

4. BOLESNICI I METODE

4.1. BOLESNICI

U istraživanje je uključeno 250 bolesnika s patohistološki dijagnosticiranim limfomom, kojima je tijekom dijagnostičke obrade učinjena citološka punkcija suspektog limfnog čvora, a potom i biopsija istog čvora. U istraživanje su uključeni novodijagnosticirani bolesnici, kao i oni već ranije liječeni zbog limfoma kojima je od zadnje terapije prošlo više od 6 mjeseci.

4.2. METODE

4.2.1. UZIMANJE UZORAKA ZA CITOMORFOLOŠKU I IMUNOCITOKEMIJSKU ANALIZU

Povećani limfni čvorovi otkriveni palpacijom ili radiologijskim metodama (ultrazvučnom dijagnostikom, kompjutoriziranom tomografijom ili konvencionalnom radiologijskom metodom) punktirani su najmanje dva puta «naslijepo» prema palpatornom nalazu ili uz prikaz radiologijskim slikovnim metodama injekcijskim iglama 0.4-0.6 mm dužine 3 cm i štrcaljkama od 10 ml. Smjer igle se pri punkciji mijenjao u obliku obrnutog slova «Y». Uzorak se nanio na stakla, koja su potom bila raspodijeljena za standardno bojenje (May - Grünwald Giemsa bojenje, MGG) i imunocitokemijsku analizu.²⁷

4.2.2. ANALIZA CITOMORFOLOŠKOG RAZMAZA

Nakon bojenja MGG-om uzorci su analizirani pod svjetlosnim mikroskopom s obzirom na slijedeće karakteristike: celularnost uzorka, homogenost populacije stanica (monomorfna ili polimorfna), veličina limfatičnih stanica, izgled kromatina, prisutnost nukleola, kontinuitet jezgrine membrane, prisutnost mitozna i pozadinskog infiltrata. Radna citomorfološka dijagnoza postavljena je na osnovu citomorfološke analize, a završna dijagnoza dodatnim imunocitokemijskim analiziranjem uzoraka. Uzorci su dijagnosticirani kao limfom i

neadekvatan uzorak. Uzorci, dijagnosticirani kao limfom, svrstani su u podvrste prema SZO klasifikaciji. Slično kriterijima koje je postavila ILSG, dijagnoza FL-a 1., 2. i 3.A stupnja citomorfološki je dijagnosticirana kao FL. Svaki uzorak B-staničnog limfoma koji je imao više od 40% većih u populaciji malih ili srednje velikih stanica, dijagnosticiran je kao DLBCL. Pri nejasnoj citomorfološkoj slici B-staničnih limfoma malih stanica uzorci su svrstani u podtip ne-Hodgkinovog limfoma B-staničnog tipa (NHLB). Morfološke varijante cHL-a citomorfološki su dijagnosticirane kao cHL.

4.2.3. IMUNOCITOKEMIJSKE METODE

4.2.3.1. Avidin-biotin kompleks (ABC) imunocitokemijska metoda

Avidin-biotin kompleks (ABC) je indirektna imunocitokemijska metoda, gdje glikoprotein bjelanjka jajeta neimunološki veže 4 molekule biotina (vitamin H). U istraživanju je korišten LSAB+Kit, AP (DAKO K0679, Glostrup, Danska), koji koristi avidin-biotin tehniku (umjesto avidina koristi se streptavidin, osjetljivija molekula), gdje biotinizirano sekundarno protutijelo stvara reakciju s neobilježenim protutijelom na koje se veže streptavidinski kompleks s konjugiranim kromogenom (peroksidaza ili alkalna fosfataza). U ovom istraživanju kao kromogen korištena je alkalna fosfataza.

Postupak:

1. Posušene razmaze staviti na -20°C (mogu se čuvati nekoliko tjedana).
2. Fiksirati razmaze u hladnom acetonu (-4°) 90 s, prebaciti u TBS (puferirana otopina TRIS-a: trihidroksimetilaminometil i natrijev klorid pH 7.6) i posušiti na sobnoj temperaturi.
3. Suhe preparate prelići peroksidaza «blokingom» 10 min.

4. Primijeniti primarno protutijelo (mišje protutijelo) 20 min u vlažnoj komori, razrijeđeno u TBS-u prema zasebnim protokolima (tablica 7).
5. Otresti primarno protutijelo, isprati u TBS-u.
6. Primijeniti protumišja vezna protutijela («link») i inkubirati 15 min u vlažnoj komori.
7. Lagano isprati protutijelo TBS-om.
8. Primijeniti streptavidin i inkubirati u vlažnoj komori 15 min.
9. Lagano isprati protutijelo TBS-om.
10. Primijeniti supstrat s kromogenom (alkalna fosfataza) i inkubirati 15 min u vlažnoj komori.

Supstrat za alkalnu fosfatazu:

AP supstratni pufer 5 μ l

Levamisol 2 μ l

Na 750 μ l supstrata doda se po 30 μ l kromogena 1, 2 i 3.

11. Isprati razmaze u TBS-u, potom u destiliranoj vodi. Kontrastno bojati Mayerovim hematoksilinom 5 min, vlažni razmaz uklopiti glicerinskim gelom (DAKO C 563).⁴⁹

4.2.3.2. Odabir protutijela

Na svim pregledanim uzorcima uzetim pri dijagnostičkoj obradi i dijagnosticiranim citomorfološki kao limfom, primijenili smo najprije **CD3, CD20 i CD43** kao **osnovni panel** probiranja između dviju populacija limfocita. Određivanje klonalnosti (omjer $\kappa:\lambda$) primijenjeno je u pojedinim slučajevima gdje je postojala dilema o zloćudnosti lezije.

Ovisno o morfologiji stanica, te nalazu primijenjenog osnovnog panela, u analizu su bila uključena i dodatna protutijela poput **CD2, CD4, CD5, CD7, CD8, CD10, CD19, CD23, CD138, CD56, BCL1, BCL2, BCL6, TdT**, (slika 1).

Kod sumnje na HL ili ALCL-a primijenili su se **CD15, CD30, EMA, ALK**.

Ako su se citomorfološkom analizom uočile nisko diferenciranih pojedinačne zloćudne stanice primijenio se panel **pancitokeratin, LCA, desmin, vimentin**; nakon što se imunocitokemijski potvrdilo limfatično porijeklo stanica slijedio je panel **CD3, CD19, κ, λ, CD30, CD15, CD68, EMA**.

4.2.3.3. Analiza i očitavanje rezultata imunocitokemijske reakcije

Nakon analize citomorfoloških značajki zloćudnih stanica i primijenjenog osnovnog panela dijagnosticiran je tip limfoma. Kod citomorfološkog nalaza stanica tipa blasta učinjene su dodatne analize s TdT, CD10, CD19, CD79a, CD4 i CD8. Kod citomorfološkog nalaza manjih limfatičnih stanica B-staničnog tipa učinjene su dodatne imunocitokemijske analize sa slijedećim biljezima: pri nalazu populacije predominantno malih limfatičnih stanica CD5, CD10, CD23; pri nalazu malih i velikih zarezanih, te većih nezarezanih stanica CD5, CD10, CD23 i BCL2, kada je nađen veći broj većih nezarezanih stanica i BCL6; pri nalazu populacije srednje velikih stanica uleknutih jezgara CD5, CD10, CD23 i BCL1; uz nalaz monocitoidne populacije stanica primijenjeni su CD5, CD10, CD23, BCL2; uz nalaz populacije limfoplazmacitnih stanica CD5, CD10, CD23. Kod citomorfološkog nalaza većinom većih limfatičnih stanica (barem 2 puta veličine limfocita) tipa centroblasta i imunoblasta učinjene su imunocitokemijske analize sa slijedećim biljezima: CD19, BCL2, BCL6; pri nalazu većih limfatičnih stanica vakuolizirane citoplazme istaknutog nukleola CD19, BCL2, BCL6, TdT. Kod nalaza limfatičnih stanica bazofilne citoplazme, uz pozadinski infiltrat reaktivnih limfocita primijenjeni su CD5, CD7, CD4, CD8; pri sumnji na ALCL, kao i HL učinjene su dodatne citokemijske analize sa CD15, CD30, EMA i ALK. Dobiveni rezultati analizirani su semikvantitativno, brojanjem stanica s vidljivom pozitivnom

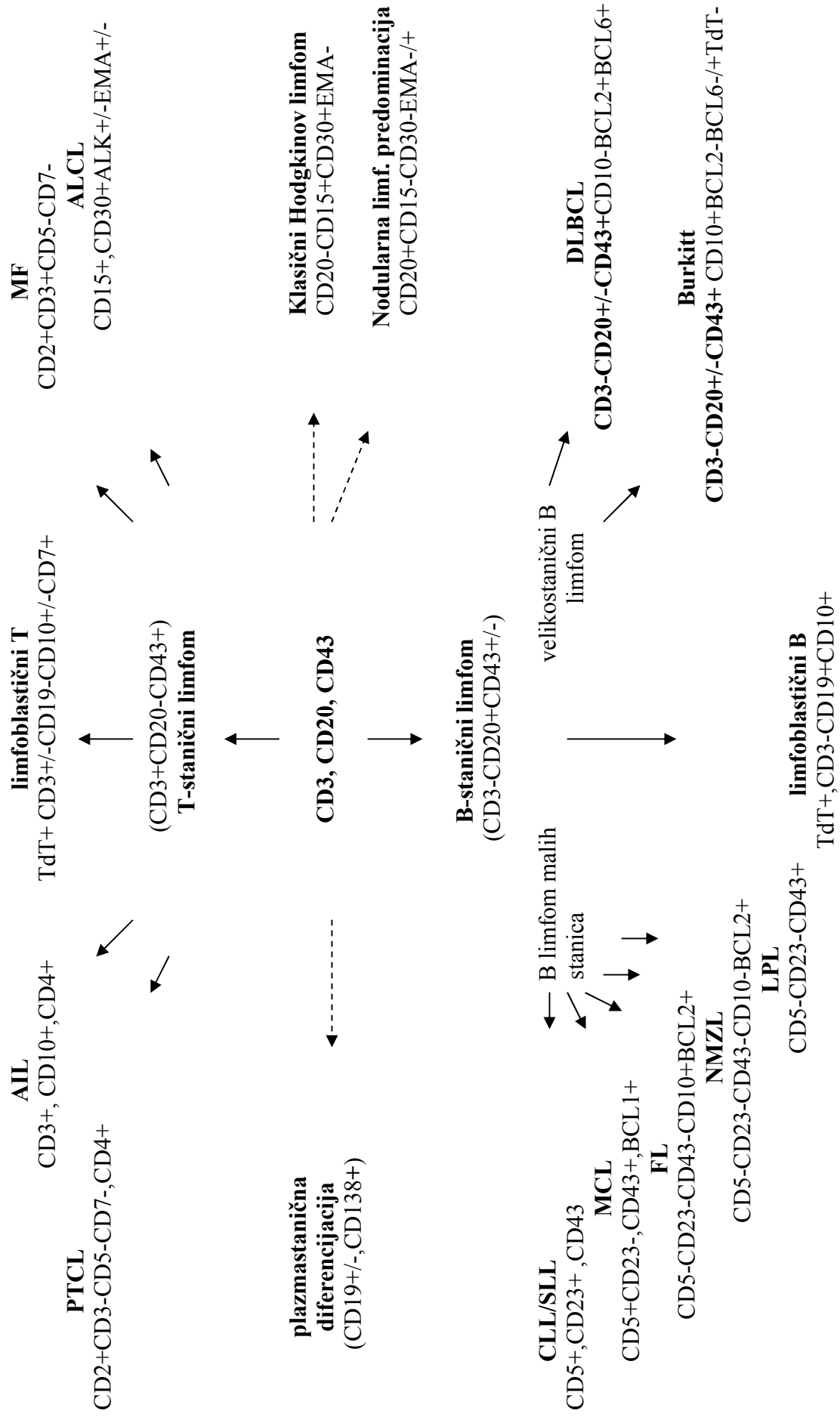
reakcijom na najmanje 100 zloćudnih stanica u nasumce izabrana najmanje dva dijela uzorka (povećanje 10x40). Rezultat su bili označeni kao pozitivni (+) pri nalazu do >80% pozitivnih stanica, pozitivni u većem dijelu stanica (+/-) pri nalazu 50 do 80% pozitivnih stanica, pozitivni u manjem dijelu stanica (-/+) pri nalazu 20 do 50% pozitivnih stanica, te negativni (-) pri nalazu <20% pozitivnih stanica. Monoklonalnost lakih lanaca imunoglobulina definirana je omjerom κ/λ ili λ/κ većim od 5:1.

4.2.3.4. Kontrolne reakcije

Uz svaku imunocitokemijsku analizu na dodatnim razmazima punktata limfnih čvorova primijenjeni su kao pozitivna kontrolna reakcija κ i λ , te **CD3**. Kao negativna kontrolna reakcija primijenjeno je (također na dodatnim uzorcima) mišje monoklonsko protutijelo **IgG1**, **IgG2a ili IgG2b** (kao primarno protutijelo) za enzim oksidazu glukoze iz gljivice *Aspergillus niger* (enzim nije prisutan u tkivima sisavaca). Za različita primijenjena protutijela korišteni su dodatni uzorci pozitivni za dato protutijelo. Imunocitokemijska analiza ocijenjena je dostatnom za postavljanje dijagnoze samo uz očekivane rezultate kontrolnih reakcija.

Tablica 7. Protutijela korištena u istraživanju

Biljeg (Dako, Glostrup, Danska)	klon	Razrijeđenje (TBS pufer)
CD3	UCHT 1	1:50
CD4	4B12	1:50
CD5	DK23	1:50
CD7	DK24	1:10
CD8	C8/144B	1:10
CD10	SS2/36	1:25
CD15	C3D-1	1:25
CD19	HD37	1:50
CD20	L26	1:50
CD23	MHM6	1:5
CD30	Ber-H2	1:20
CD43	DF-T1	1:25
CD45	2B11+PD7/26	1:50
CD56	T199	1:25
CD68	KP1	1:50
CD138	MI15	1:25
K	A8B5	1:50
Λ	N10/2	1:50
BCL1	DCS-6	1:25
BCL2	124	1:40
BCL6	PG-B6P	1:10
EMA	E29	1:50
ALK	ALK1	1:50
TdT	poliklonski	1:10



Slika 1. Panel protutijela s obzirom na morfološki izgled stanica

4.2.4. PATOHISTOLOŠKA OBRADA UZORKA

4.2.4.1. Postupak s izvađenim limfnim čvorom

Čitav limfni čvor s netaknutom kapsulom transportiran je u fiziološkoj otopini u laboratorij unutar 1 do 2 sata. Čvor je preuzet u tankim isječcima (3 do 4 mm) pod pravim kutom na najdužu os organa. Isječci tkiva su fiksirani u 10% puferiranom formaldehidu (u TBS-u), dehidrirani u uzlaznom nizu alkohola u stroju Histokinet (Leica TP 1020, Leipzig, Njemačka), uklopljeni u parafin i obojeni standardnim bojenjem (hemalaun-eozin). Za imunohistokemijsko analiziranje uzorci su deparafinizirani u ksilolu (3 x 5 min), rehidrirani u silaznom nizu alkohola i stavljeni u destiliranu vodu. Rezovi debljine 3 µm stavljeni su na silanizirana stakla, inkubirani protutijelima prema standardnom postupku u stroju DakoAutostainer (Dako, Glostrup, Danska), te analizirani svjetlosnim mikroskopom.

4.2.5. STATISTIČKA ANALIZA DOBIVENIH REZULTATA

Za određivanje reproducibilnosti neovisna osoba je patohistološkoj dijagnozi svakog pojedinog bolesnika pridružila citomorfološku dijagnozu istog bolesnika pod određenim brojem. Nasumično odabrane uzorke su reanalizirali dva citologa (za drugog citologa uzorci su bili ponovno šifrirani) s iskustvom u hematocitologiji, neovisno jedan o drugom. Njihovi rezultati potom su uspoređeni s rezultatima patohistološke analize, «zlatnim standardom» dijagnostike limfoma. Za opis raspodjele istraživanih obilježja primijenile su se deskriptivne statističke metode. Pogrešna citomorfološka dijagnoza u tipu limfoma, kao i pogrešna citomorfološka dijagnoza u podtipu limfoma između skupina različitog biološkog ponašanja limfoma smatrana je značajnom dijagnostičkom pogreškom. Točnost i pouzdanost citomorfološke dijagnostike limfoma oba citologa ispitali smo određivanjem osjetljivosti i specifičnosti, pozitivne prediktivne vrijednosti (PPV) i negativne prediktivne vrijednosti (NPV), gdje su kao test pozitivni smatrani citomorfološki točno dijagnosticirani tip i /ili

podtip limfoma u usporedbi s patohistološkom dijagnozom istih uzoraka, a test negativnima oni uzorci koji nisu prepoznati kao određeni tip i/ili podtip limfoma u usporedbi s patohistološkom dijagnozom istih uzoraka. Dobivene vrijednosti uspoređene su i prikazane ROC (engl. **R**eceiver **O**perating **C**haracteristics) krivuljom uz interval pouzdanosti 95%, upotrebom statističkog programa MedCalc (version 11.4.4.0).⁵⁰ Povezanost ispitivanih obilježja citomorfoloških i patohistoloških dijagnoza procijenila se χ^2 testom ili Fisherovim egzaktnim testom za kategorijske varijable upotrebom statističkog programa SPSS(version 14.0, SPSS, Chicago, IL). Razlika ispitivanih obilježja smatrala se statistički značajnom pri vrijednosti $p \leq 0.05$. Konsenzus dijagnozom smatrano je podudaranje dijagnoza u tipu i podtipu limfoma oba citologa i podudaranje njihovih dijagnoza s patohistološkom dijagnozom istog uzorka. Slično kriterijima korištenim prilikom sastavljanja REAL i SZO klasifikacije, citomorfološka i imunocitokemijska dijagnostika dovoljno je pouzdana ako je podudarnost između citomorfološke i patohistološke dijagnoze veća ili jednaka 80%.

4.2.6. ETIKA

Citomorfološka analiza uobičajena je metoda u dijagnostičkoj obradi povećanog limfnog čvora i provodi se u sklopu uobičajene dijagnostičke obrade za koju bolesnik daje zajednički obavješteni pristanak (engl. informed consent). Istraživanje je kao dio projekta «Dijagnostika i liječenje limfoma» odobrilo Etičko povjerenstvo KBC-a Zagreb.

5. REZULTATI

U istraživanje je uključeno 250 bolesnika s patohistološkom dijagnozom limfoma, kojima je prethodno učinjena aspiracijska punkcija istog čvora. Uzorci dobiveni aspiracijskom punkcijom uključeni su u istraživanje bez obzira na adekvatnost dobivenog uzorka. Uzorci su označeni brojevima od 1 do 250 i dani na analizu dvojici citomorfologa, nazvanima citolog A i citolog B, koji su preparate pregledavali i analizirali neovisno jedan o drugome. Svi uzorci su obojeni standardnim bojenjima i osnovnim imunocitokemijskim panelom. Prema morfološkom izgledu stanica i rezultatima analize osnovnog imunocitokemijskog panela uzorci su nadalje analizirani i dodatnim imunocitokemijskim panelom. U 47 uzoraka (šest patohistološki potvrđenih slučajeva ALCL-a, 17 HL-a, četiri LBLT, jednom BL-u, devet DLBCL-a, dva CLL/SLL-a, dva AIL-a, tri PTCL-a i tri FL-a) to nije bilo moguće zbog oskudnosti dobivenog uzorka.

5.1. RASPODJELA CITOMORFOLOŠKIH DIJAGNOZA OBA CITOLOGA U USPOREDBI S PATOHISTOLOŠKIM DIJAGNOZAMA

Patohistološkom analizom uzoraka limfnih čvorova bolesnika sa sumnjom na limfom dijagnosticirano je 136 limfoma B-staničnog tipa, 66 Hodgkinova limfoma (nodularna limfocitna predominacija u 6 uzoraka) i 48 limfoma T-staničnog tipa. Raspodjela patohistoloških dijagnoza prema podtipu limfoma prikazana je na tablici 8. Citolog A i citolog B su pri analizi našli da su uzorci jedanaest bolesnika bili neadekvatni za postavljanje citomorfološke dijagnoze. Prema patohistološkoj analizi uzoraka tih bolesnika u četiri bolesnika dijagnosticiran je DLBCL, u šest cHL i u jednog bolesnika CLL/SLL. Citolog A i citolog B analizirali su uzorke 239 bolesnika. Citolog A je u 131-og bolesnika dijagnosticirao limfom B-staničnog tipa, u 49 bolesnika limfom T-staničnog tipa i u 59 bolesnika Hodgkinov limfom; citolog B dijagnosticirao je B-stanični limfom u 132 bolesnika, T-stanični limfom u 50 bolesnika i Hodgkinov limfom u 57 bolesnika (tablica 9).

Tablica 8. Raspodjela podtipova limfoma prema patohistološkoj dijagnozi u 250 bolesnika

<i>podtipovi limfoma</i>	<i>broj uzoraka</i>
podtipovi B-staničnih limfoma	
CLL/SLL	15
FL	35
1. stupnja	13
2. stupnja	16
3A stupanj	4
3B stupanj	2
DLBCL	44
LPL	2
NMZL	16
MCL	3
BL	6
NHLB	15
ukupno	136
podtipovi T-staničnih limfoma	
LBLT	9
PTCL	10
AIL	4
ALCL	15
MF	10
ukupno	48
Hodgkinov limfom	
cHL	60
NLPHL	6
ukupno	66

CLL/SLL-kronična limfocitna leukemija/limfom malih stanica; FL-folikularni limfom; DLBCL-difuzni B-velikostanični limfom; LPL-limfoplazmacitni limfom; NMZL-nodalni limfom marginalne zone; MCL-limfom plaštene zone(engl. mantle-cell lymphoma), BL-Burkittov limfom; NHLB-B-stanični limfom, nesvrstan drugačije; LBLT-limfoblastični T-stanični limfom; PTCL- periferni t-stanični limfom, nesvrstan drugačije; AIL-angioimunoblastični limfom; ALCL-anaplastični limfom velikih stanica; MF-mycosis fungoides; cHL-klasični Hodgkinov limfom; NLPHL-nodularna limfocitna predominacija

Tablica 9. Raspodjela citomorfoloških dijagnoza kako su ih dijagnosticirali citologa A i citologa B

	<i>B-NHL</i>	<i>T-NHL</i>	<i>HL</i>	<i>NEAD</i>	<i>ukupno</i>
citolog A	131	49	59	11	250
citolog B	132	50	57	11	250

B-NHL-B-stanični limfomi; T-NHL-T-stanični limfomi; HL-Hodgkinovi limfomi, NEAD-neadekvatni uzorci

5.1.1. REZULTATI ANALIZA CITOMORFOLOŠKIH UZORAKA CITOLOGA A

Citolog A postavio je dijagnozu B-staničnog limfoma na uzorcima 131-og bolesnika, osjetljivost je bila 99.2%, specifičnost 99.0%, 99.2% pozitivna (PPV) i 99.0% negativna prediktivna vrijednost (NPV) (tablice 10 i 11). Agresivni B-stanični limfom dijagnosticirao je na uzorcima 50 bolesnika, osjetljivost je bila 93.8%, specifičnost 97,8%, PPV 92.0%, a NPV 98.4%. Dijagnoze B-staničnih indolentnih limfoma postavio je u 81-og bolesnika, uz osjetljivost od 95.5%, specifičnost od 98.0%, PPV od 96.2% i NPV od 97.4%(tablice 12 i 13). Raspodjela citomorfoloških dijagnoza, kao i osjetljivost, specifičnost, PPV i NPV za pojedine podtipove limfoma prikazani su na tablicama 14 i 15. Tip limfoma pogrešno je dijagnosticiran u uzorku jednog bolesnika; jedan patohistološki dijagnosticiran cHL citolog A je dijagnosticirao kao NHLB (slika 2). Citolog A je pogrešno klasificirao 13 indolentnih B-staničnih limfoma: jedan citomorfološki dijagnosticiran kao CLL/SLL patohistološki je dijagnosticiran kao NMZL; od pet uzoraka citomorfološki dijagnosticirana kao FL dva su patohistološki dijagnosticirani kao NHLB, a 3 kao NMZL; 3 limfoma citomorfološki dijagnosticirana kao NHLB patohistološki su dijagnosticirana kao NMZL, a jedan kao FL; od tri citomorfološki dijagnosticirana uzorka LPL-a dva su patohistološki dijagnosticirana kao NMZL, a jedan kao NHLB. Šest uzoraka pogrešno je dijagnosticirano između skupina različitog biološkog ponašanja B-staničnih limfoma: četiri uzorka citomorfološki dijagnosticirana kao DLBCL patohistološki su dijagnosticirana kao FL, dok su dva citomorfološki dijagnosticirana NHLB-a patohistološki dijagnosticirana kao DLBCL (slika 3).

Tablica 10. Raspodjela citomorfoloških dijagnoza B- i T-staničnih i Hodgkinovog limfoma citologa A u 239 bolesnika

PHD	citolog A		
	točna dijagnoza	lažno pozitivni	lažno negativni
B-NHL 131	130	1	1
T-NHL 48	46	3	2
HL 60	57	2	3

PHD-patohistološka dijagnoza; B-NHL-B-stanični limfom; T-NHL-T-stanični limfom; HL-Hodgkinov limfom

Tablica 11. Osjetljivost, specifičnost, pozitivna i negativna prediktivna vrijednost citomorfoloških dijagnoza B- i T-staničnih i Hodgkinovog limfoma citologa A

	OS	PPV	SP	NPV
B-NHL	99.2%	99.2%	99.0%	99.0%
T-NHL	95.8%	93.8%	98.4%	99.0%
HL	95.0%	96.6%	98.8%	98.9%

B-NHL-B-stanični limfom; T-NHL-T-stanični limfom; HL-Hodgkinov limfom; OS - osjetljivost; PPV - pozitivna prediktivna vrijednost; SP - specifičnost; NPV - negativna prediktivna vrijednost

Tablica 12. Raspodjela citomorfoloških dijagnoza unutar skupina različitog biološkog ponašanja B-staničnih limfoma citologa A

PHD	citolog A		
	točna dijagnoza	lažno pozitivni	lažno negativni
agr B-NHL 49	46	4	3
ind B-NHL 82	78	3	4

PHD-patohistološka dijagnoza; agr- klinička skupina agresivnog tijeka; B-NHL-B-stanični limfom; ind-klinička skupina indolentnog tijeka

Tablica 13. Osjetljivost, specifičnost, pozitivna i negativna prediktivna vrijednost citomorfoloških dijagnoza unutar skupina različitog biološkog ponašanja B-staničnih limfoma citologa A

	OS	PPV	SP	NPV
agr B-NHL	93.8%	92.0%	97.8%	98.4%
ind B-NHL	95.5%	96.2%	98.0%	97.4%

agr- klinička skupina agresivnog tijeka; B-NHL-B-stanični limfom; ind-klinička skupina indolentnog tijeka; OS - osjetljivost; PPV - pozitivna prediktivna vrijednost; SP - specifičnost; NPV - negativna prediktivna vrijednost

Tablica 14. Raspodjela citomorfoloških dijagnoza podtipova B-staničnih limfoma citologa A

<i>PHD</i>		<i>citolog A</i>			
		<i>cit dg</i>	<i>točna dg</i>	<i>LP</i>	<i>LN</i>
CLL/SLL	14	15	14	1	
FL *	35	35	30	5	5
DLBCL	40	41	37	4	3
LPL	2	5	2	3	
NMZL	16	7	7		9
MCL	3	3	3		
BL	6	6	6		
NHLB	15	19**	12	7	3
ukupno	131	131	111	20	20

PHD-patohistološka dijagnoza; cit dg-dijagnoza podtipa postavljena od citologa; točna dg-točna citološka dijagnoza u usporedbi s PHD-om; LP-lažno pozitivni; LN-lažno negativni; CLL/SLL-kronična limfocitna leukemija/limfom malih stanica;FL-folikularni limfom;DLBCL-difuzni B-velikostanični limfom; LPL-limfoplazmacitni limfom;NMZL-nodalni limfom marginalne zone;MCL-limfom plaštene zone(engl. mantle-cell lymphoma), BL-Burkittov limfom; NHLB-B-stanični limfom, nesvrstan drugačije;

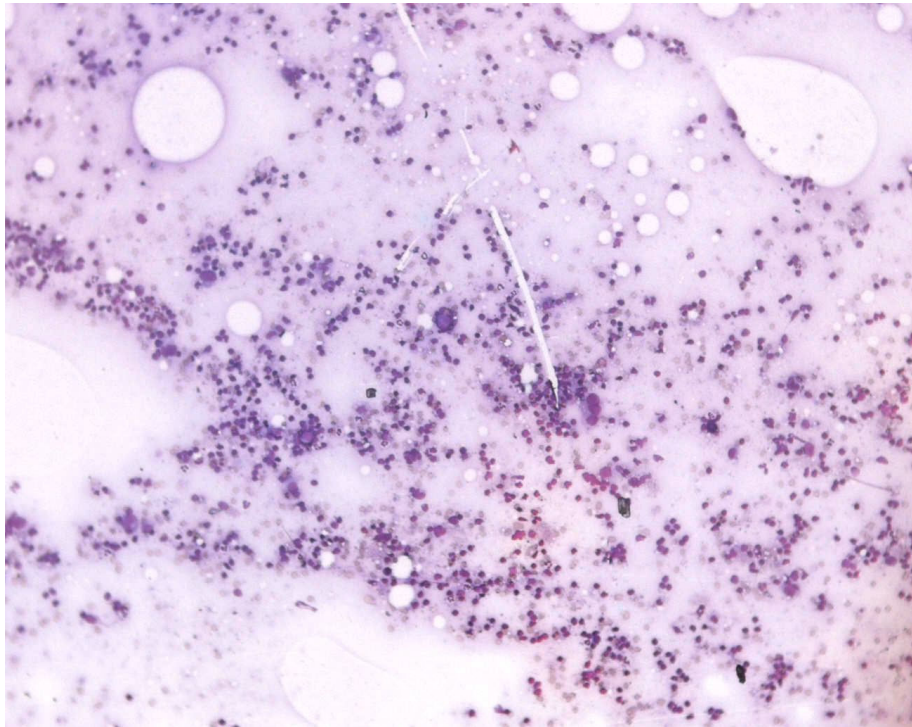
* zbog usporedbe s citomorfološkim dijagnozama prikazani su svi stupnjevi FL-a zajedno

** u jednom slučaju pogreška u tipu limfoma

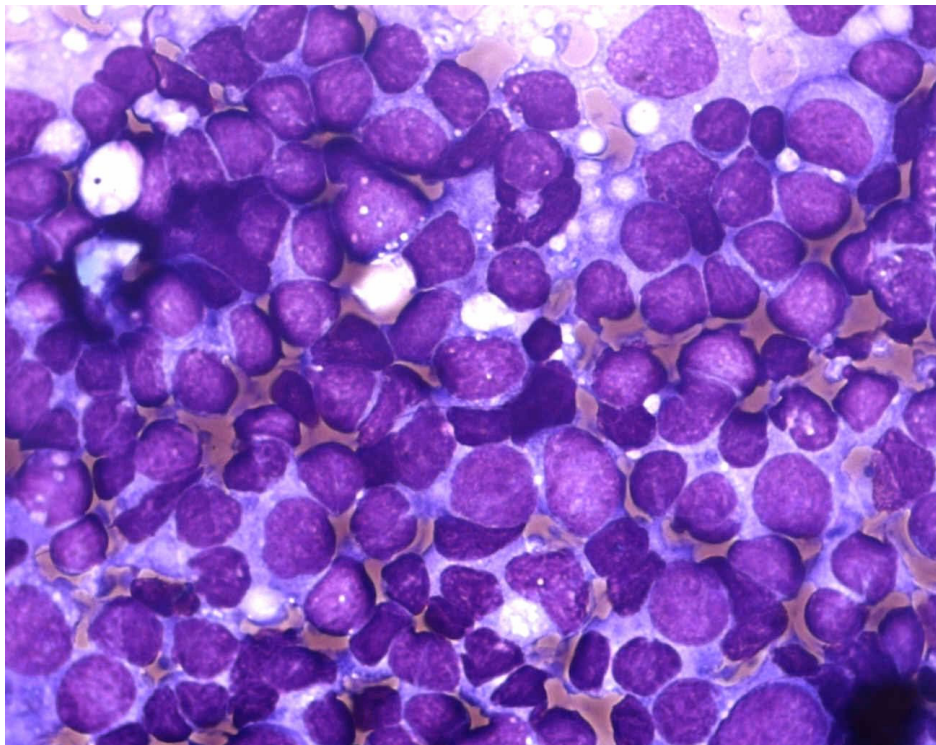
Tablica 15. Osjetljivost, specifičnost, pozitivna i negativna prediktivna vrijednost citomorfoloških dijagnoza podtipova B-staničnih limfoma citologa A

	OS	PPV	SP	NPV
CLL/SLL	100%	93.3%	99.5%	100%
FL	85.7%	85.7%	97.5%	97.5%
LPL	100%	40.0%	98.7%	100%
NMZL	43.7%	100%	100%	96.1%
NHLB	80.0%	63.1%	96.8%	98.6%
MCL	100%	100%	100%	100%
BL	100%	100%	100%	100%
DLBCL	92.5%	90.2%	97.9%	98.4%

CLL/SLL-kronična limfocitna leukemija/limfom malih stanica; FL-folikularni limfom;DLBCL-difuzni B-velikostanični limfom; LPL-limfoplazmacitni limfom; NMZL-nodalni limfom marginalne zone; MCL-limfom plaštene zone(engl. mantle-cell lymphoma), BL-Burkittov limfom; NHLB-B-stanični limfom, nesvrstan drugačije; OS - osjetljivost; PPV- pozitivna prediktivna vrijednost; SP - specifičnost; NPV - negativna prediktivna vrijednost



Slika 2. Citolog je ocijenio nalaz atipičnih CD20+ stanica kao NHLB, patohistološka dijagnoza CHL



Slika 3. Patohistološki dijagnosticiran FL. Broj većih limfatičnih stanica između 20 i 40%, Citolog A postavio je dijagnozu DLBCL-a.

Citolog A postavio je dijagnozu T-staničnog limfoma iz 49 uzoraka, osjetljivost je bila 95.8%, specifičnost 98.4%, PPV 93.8%, a NPV 99.0% (tablice 10 i 11). Citolog A postavio je dijagnozu agresivnog T-staničnog limfoma na uzorcima 43 bolesnika; osjetljivost je bila 95.0%, specifičnost 97.4%, PPV 88.3%, a NPV 98.9% (tablice 16 i 17). Citolog A pogrešno je dijagnosticirao tip limfoma na uzorcima tri bolesnika. Uzorci dijagnosticirani citomorfološki kao ALCL u dva bolesnika su patohistološki dijagnosticirani kao cHL, a u jednom kao DLBCL (slika 4 i 5). Unutar skupine agresivnih T-staničnih limfoma jedan citomorfološki dijagnosticiran ALCL patohistološki je dijagnosticiran kao PTCL, a pet citomorfološki dijagnosticiranih PTCL-a dijagnosticirani su u dva bolesnika kao ALCL, a u tri bolesnika kao AIL. Dva bolesnika s patohistološki dijagnosticiranim MF-om citolog A je dijagnosticirao kao PTCL (slika 6). Raspodjela podtipova T-staničnih limfoma prikazana je na tablici 18, a osjetljivost, specifičnost, PPV i NPV uključujući i MF, jedini T-stanični limfom indolentnog biološkog ponašanja, prikazani su na tablici 19.

Tablica 16. Raspodjela citomorfoloških dijagnoza unutar skupina različitog biološkog ponašanja T-staničnih limfoma citologa A

PHD	citolog A		
	točna dijagnoza	lažno pozitivni	lažno negativni
agr T-NHL 38	38	5	2
ind T-NHL 10	8	0	2

PHD-patohistološka dijagnoza; agr- klinička skupina agresivnog tijeka; T-NHL-T-stanični limfomi; ind-klinička skupina indolentnog tijeka

Tablica 17. Osjetljivost, specifičnost, pozitivna i negativna prediktivna vrijednost citomorfoloških dijagnoza unutar skupina različitog biološkog ponašanja T-staničnih limfoma citologa A

	OS	PPV	SP	NPV
agr T-NHL	95.0%	88.3%	97.4%	98.9%
ind T-NHL	80.0%	100%	100%	99.1%

agr- klinička skupina agresivnog tijeka; T-NHL-T-stanični limfom; ind-klinička skupina indolentnog tijeka; OS - osjetljivost; PPV - pozitivna prediktivna vrijednost; SP - specifičnost; NPV - negativna prediktivna vrijednost

Tablica 18. Raspodjela citomorfoloških dijagnoza podtipova T-staničnih limfoma citologa A

<i>PHD</i>		<i>citolog A</i>			
		<i>cit dg</i>	<i>točna dg</i>	<i>LP</i>	<i>LN</i>
LBLT	9	9	9		
PTCL	10	16	9	7	1
AIL	4	1	1		3
ALCL	15	15*	11	4	4
MF**	10	8	8		2
ukupno	48	49	38	11	10

PHD-patohistološka dijagnoza; cit dg-dijagnoza podtipa postavljena od citologa; točna dg-točna citološka dijagnoza u usporedbi s PHD-om; LP-lažno pozitivni; LN-lažno negativni; limfoblastični limfom T-staničnog tipa; PTCL-periferni T-stanični limfom, nesvrstan drugačije; AIL-angioimunoblastični limfom; ALCL-anaplastični veliko stanični limfom; MF-mycosis fungoides;

* u tri slučaja pogreška u tipu limfoma

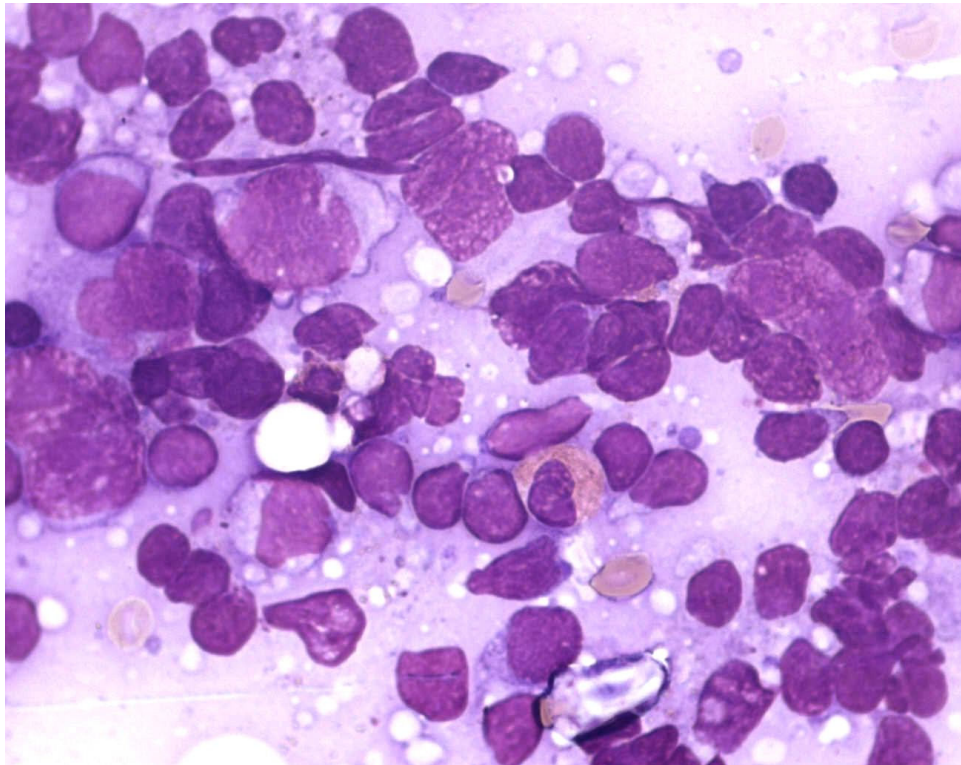
** progresija bolesti u limfni čvor

Tablica 19. Osjetljivost, specifičnost, pozitivna i negativna prediktivna vrijednost citomorfoloških dijagnoza podtipova T-staničnih limfoma citologa A

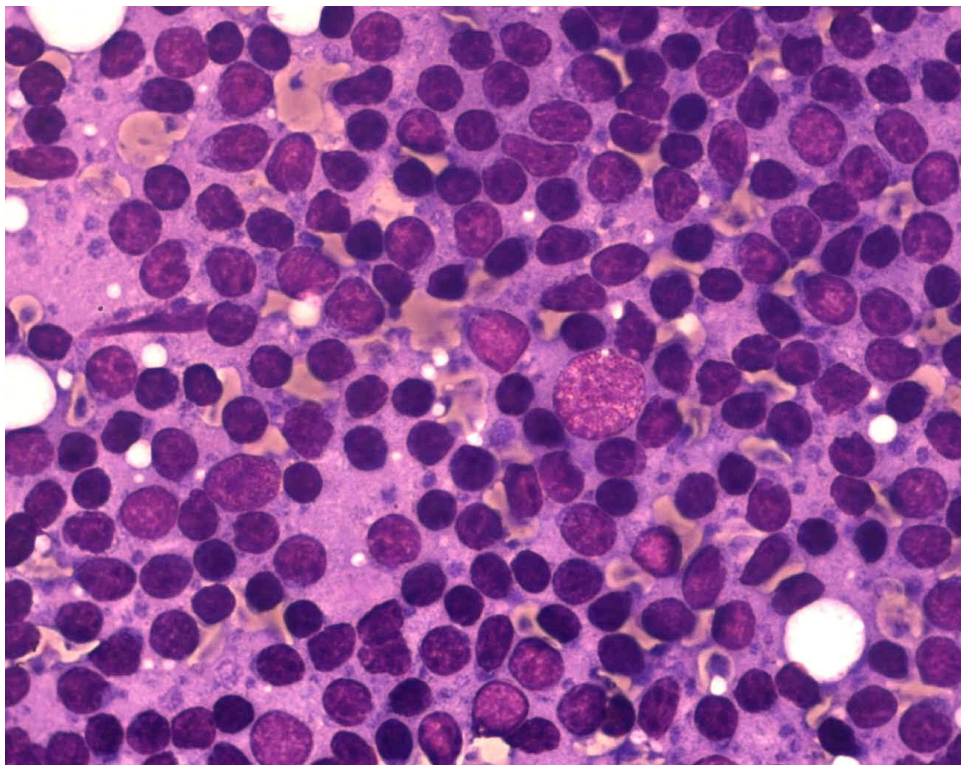
	OS	PPV	SP	NPV
LBLT	100%	100%	100%	100%
PTCL	90.0%	56.2%	96.9%	99.5%
AIL	25.0%	100%	100%	98.7%
ALCL	73.3%	73.3%	98.2%	98.2%
MF	80.0%	100%	100%	99.1%

Limfoblastični limfom T-staničnog tipa; PTCL-periferni T-stanični limfom, nesvrstan drugačije; AIL-angioimunoblastični limfom; ALCL-anaplastični veliko stanični limfom; MF-mycosis fungoides;

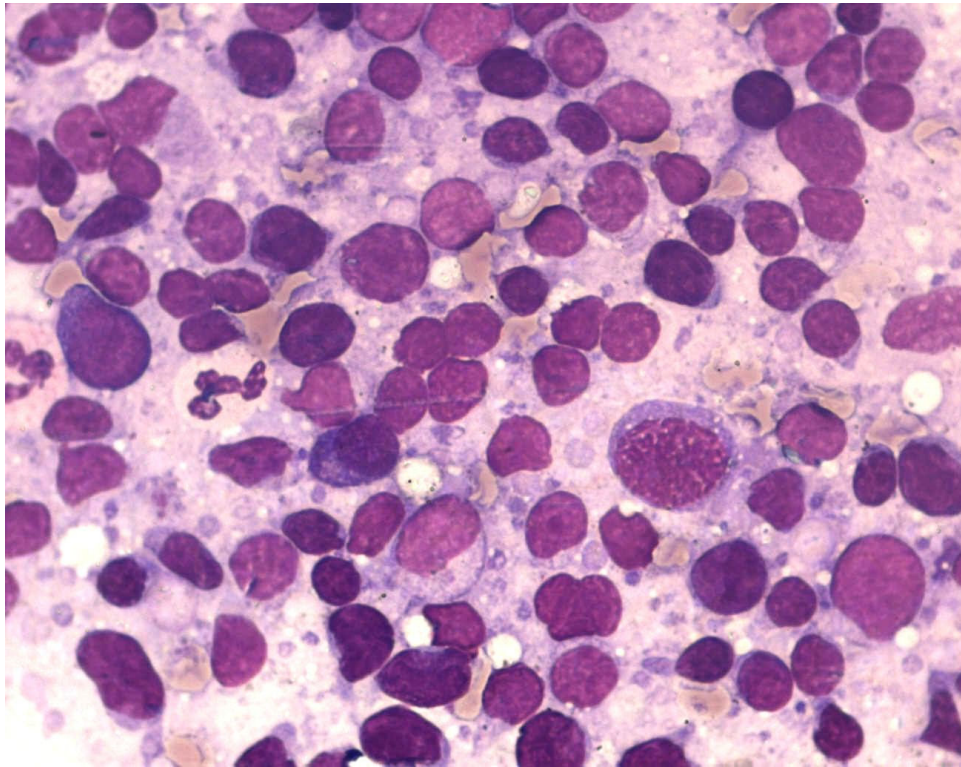
OS- osjetljivost, PPV- pozitivna prediktivna vrijednost, SP- specifičnost, NPV- negativna prediktivna vrijednost



Slika 4. Patohistološki dijagnosticiran cHL. Citolog A dijagnosticirao ga je kao ALCL



Slika 5. Patohistološki dijagnosticiran DLBCL. Citolog A dijagnosticirao ga je kao ALCL, zbog CD3+ većih limfatičnih stanica



Slika 6. Citolog A dijagnosticirao je uzorak kao PTCL, primijenjen je osnovni imunocitokemijski panel, patohistološki je potvrđen MF

Citolog A je u 59 bolesnika dijagnosticirao HL; osjetljivost je bila 95.0%, specifičnost 98.8%, PPV 96.6%, a NPV 98.9% (tablice 10 i 11). Uzorci dvaju bolesnika citomorfološki dijagnosticirani kao cHL patohistološki su dijagnosticirani kao T-stanični limfom (ALCL). U skupini HL jedan uzorak dijagnosticiran kao cHL patohistološki je dijagnosticiran kao NLPHL (tablice 20 i 21).

Tablica 20. Raspodjela citomorfoloških dijagnoza podtipova Hodgkinovog limfoma citologa A

<i>PHD</i>		<i>citolog A</i>			
		<i>cit dg</i>	<i>točna dg</i>	<i>LP</i>	<i>LN</i>
cHL *	54	54**	51	3	3
NLPHL	6	5	5		1
ukupno	60	59	56	3	4

PHD-patohistološka dijagnoza; cit dg-dijagnoza podtipa postavljena od citologa; točna dg-točna citološka dijagnoza u usporedbi s PHD-om; LP-lažno pozitivni; LN-lažno negativni cHL-klasični tip Hodgkinovog limfoma; NLPHL-nodularna limfocitna predominacija;

* zbog usporedbe s citomorfološkim dijagnozama prikazane su sve morfološke varijante cHL-a zajedno

** u dva slučaja pogreška u tipu limfoma

Tablica 21. Osjetljivost, specifičnost, pozitivna i negativna prediktivna vrijednost citomorfoloških dijagnoza podtipova Hodgkinovih limfoma citologa A

	OS	PPV	SP	NPV
cHL	94.4%	94.4%	98.3%	98.3%
NLPHL	83.3%	100%	100%	99.5%

cHL-klasični tip Hodgkinovog limfoma; NLPHL-nodularna limfocitna predominacija; OS- osjetljivost, PPV- pozitivna prediktivna vrijednost, SP- specifičnost, NPV- negativna prediktivna vrijednost

5.1.2. REZULTATI ANALIZA CITOMORFOLOŠKIH UZORAKA CITOLOGA B

Citolog B je dijagnosticirao B-stanični limfom na uzorcima 132 bolesnika; osjetljivost je bila 100%, specifičnost 99.0%, PPV 99.2%, a NPV 100% (tablice 22 i 23). 52 limfoma svrstao je u skupinu agresivnih limfoma; osjetljivost je bila 97.9%, specifičnost 97.8%, PPV 92.3%, a NPV 99.4%. Indolentne limfome dijagnosticirao je u 80 bolesnika; osjetljivost je bila 96.3%, specifičnost 99.3%, PPV 98.7%, a NPV 98.1% (tablice 24 i 25). Raspodjela citomorfoloških dijagnoza prikazana je u tablici 26, a osjetljivost, specifičnost, PPV i NPV za pojedine podtipove prikazani su u tablici 27. Citolog B u jednog je bolesnika pogrešno dijagnosticirao tip B-staničnog limfoma; uzorak dijagnosticiran citomorfološki kao DLBCL patohistološki je dijagnosticiran kao cHL (slika 7). Unutar kliničke skupine indolentnih limfoma najčešće je pogrešno dijagnosticirao patohistološki dokazane NMZL-e, u četiri bolesnika kao NHLB, u dva bolesnika kao FL i po jednom kao CLL/SLL i LPL (slika 8 i 9). Dva bolesnika s patohistološki dijagnosticiranim NHLB-om citomorfološki su dijagnosticirani kao CLL/SLL i FL; jedan bolesnik s patohistološki dijagnosticiranim FL-om citomorfološki je dijagnosticiran kao NHLB. Bolesnik s patohistološki dijagnosticiranim CLL/SLL-om citomorfološki je dijagnosticiran kao FL. Između skupina indolentnih i agresivnih limfoma jedan bolesnik s patohistološkom dijagnozom NHLB-a, jedan s dijagnozom NMZL-a i jedan s dijagnozom NMZL-a citomorfološki su dijagnosticirani kao DLBCL; jedan bolesnik s patohistološki dijagnosticiranim DLBCL-om citomorfološki je dijagnosticiran kao NHLB (slika 10 i 11).

Tablica 22. Raspodjela citomorfoloških dijagnoza B- i T-staničnih i Hodgkinovog limfoma citologa B u 239 bolesnika

PHD	citolog B		
	točna dijagnoza	lažno pozitivni	lažno negativni
B-NHL 131	132	1	0
T-NHL 48	48	2	0
HL 60	57	0	3

PHD-patohistološka dijagnoza; B-NHL-B-stanični limfom; T-NHL-T-stanični limfom; HL-Hodgkinov limfom

Tablica 23. Osjetljivost, specifičnost, pozitivna i negativna prediktivna vrijednost citomorfoloških dijagnoza B- i T-staničnih i Hodgkinovog limfoma citologa B

	OS	PPV	SP	NPV
B-NHL	100%	99.2%	99.0%	100%
T-NHL	100%	96.0%	98.9%	100%
HL	95.0	100%	100%	98.3%

B-NHL-B-stanični limfom; T-NHL-T-stanični limfom; HL-Hodgkinov limfom; OS - osjetljivost; PPV - pozitivna prediktivna vrijednost; SP - specifičnost; NPV - negativna prediktivna vrijednost

Tablica 24. Raspodjela citomorfoloških dijagnoza unutar skupina različitog biološkog ponašanja B-staničnih limfoma citologa B

PHD	citolog A		
	točna dijagnoza	lažno pozitivni	lažno negativni
agr B-NHL 49	48	4	1
ind B-NHL 82	79	1	3

PHD-patohistološka dijagnoza; agr- klinička skupina agresivnog tijeka; B-NHL-B-stanični limfom; ind-klinička skupina indolentnog tijeka

Tablica 25. Osjetljivost, specifičnost, pozitivna i negativna prediktivna vrijednost citomorfoloških dijagnoza unutar skupina različitog biološkog ponašanja B-staničnih limfoma citologa B

	OS	PPV	SP	NPV
agr B-NHL	97.9%	92.3%	97.8%	99.4%
ind B-NHL	96.3%	98.7%	99.3%	98.1%

agr- klinička skupina agresivnog tijeka; B-NHL-B-stanični limfom; ind-klinička skupina indolentnog tijeka; OS - osjetljivost; PPV - pozitivna prediktivna vrijednost; SP - specifičnost; NPV - negativna prediktivna vrijednost

Tablica 26. Raspodjela citomorfoloških dijagnoza podtipova B-staničnih limfoma citologa B

<i>PHD</i>		<i>citolog B</i>			
		<i>cit dg</i>	<i>točna dg</i>	<i>LP</i>	<i>LN</i>
CLL/SLL	14	15	13	2	1
FL *	35	37	33	4	2
DLBCL	40	43**	39	4	1
LPL	2	3	2	1	
NMZL	16	7	7		9
MCL	3	3	3		
BL	6	6	6		
NHLB	15	18	12	6	3
ukupno	131	132	115	17	16

PHD-patohistološka dijagnoza; cit dg-dijagnoza podtipa postavljena od citologa; točna dg-točna citološka dijagnoza u usporedbi s PHD-om; LP-lažno pozitivni; LN-lažno negativni; CLL/SLL-kronična limfocitna leukemija/limfom malih stanica; FL-folikularni limfom; DLBCL-difuzni B-velikostanični limfom; LPL-limfoplazmacitni limfom; NMZL-nodalni limfom marginalne zone; MCL-limfom plaštene zone(engl. mantle-cell lymphoma), BL-Burkittov limfom; NHLB-B-stanični limfom, nesvrstan drugačije

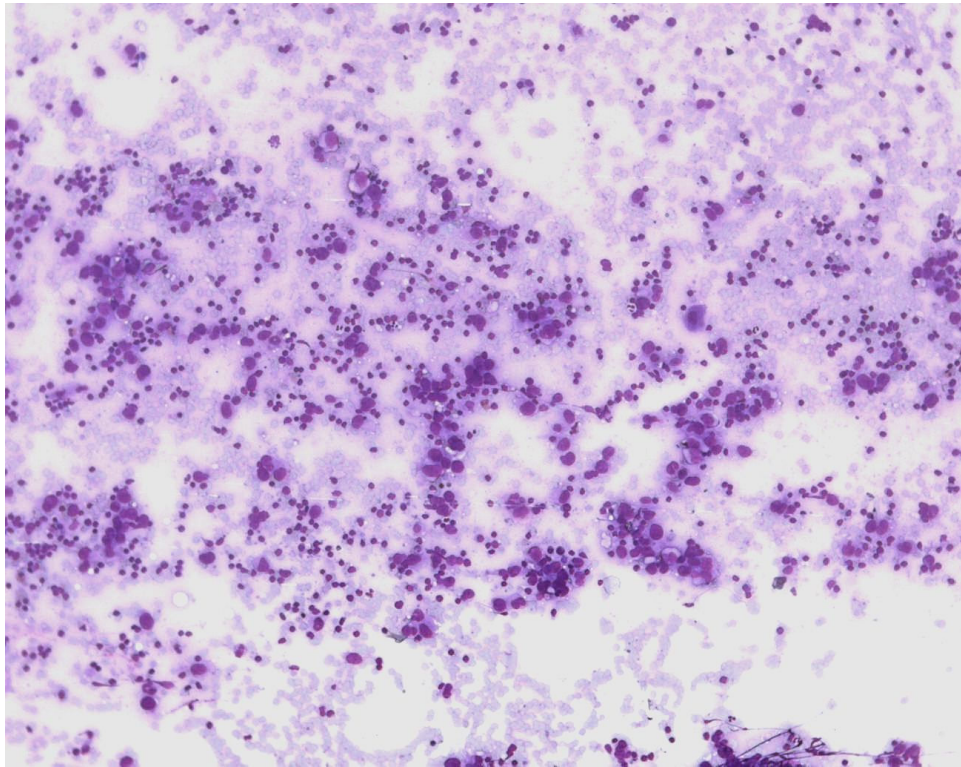
* radi usporedbe s citomorfološkim dijagnozama prikazani su svi stupnjevi FL-a zajedno

** u jednom slučaju pogreška u tipu limfoma

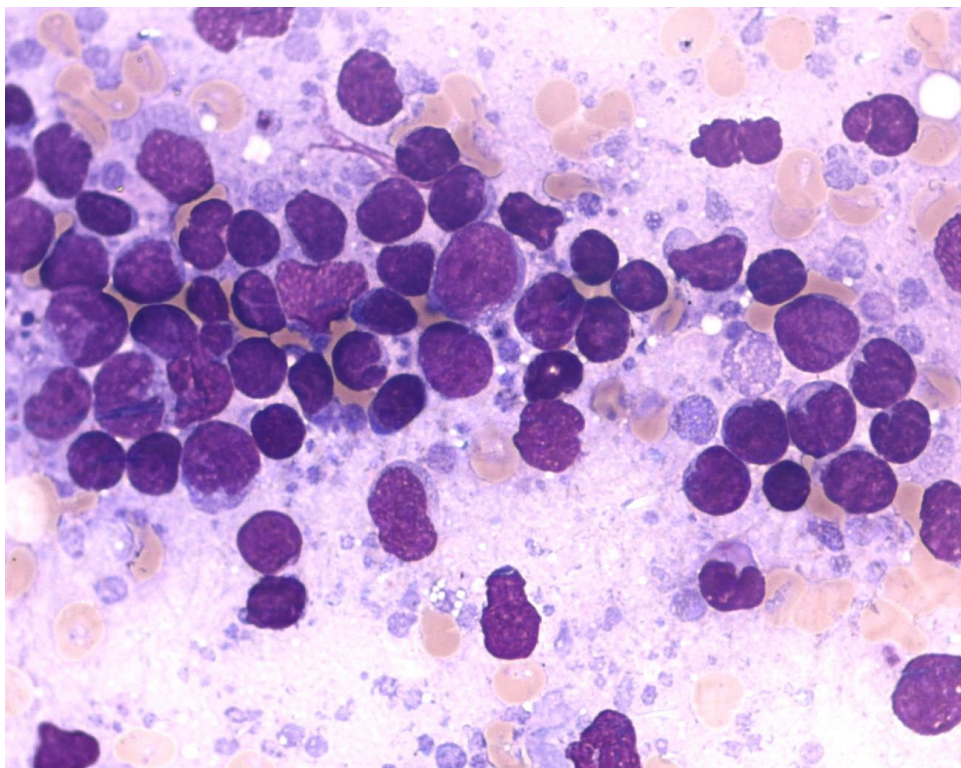
Tablica 27. Osjetljivost, specifičnost, pozitivna i negativna prediktivna vrijednost testa citomorfoloških dijagnoza podtipova B-staničnih limfoma citologa B

	OS	PPV	SP	NPV
CLL/SLL	92.8%	86.6%	99.1%	99.5%
FL	94.2%	89.1%	98.0%	99.0%
LPL	100%	66.6%	99.5%	100%
NMZL	43.7%	100%	100%	96.1%
NHLB	80.0%	66.6%	97.3%	98.6%
MCL	100%	100%	100%	100%
BL	100%	100%	100%	100%
DLBCL	97.5%	90.6%	97.9%	99.4%

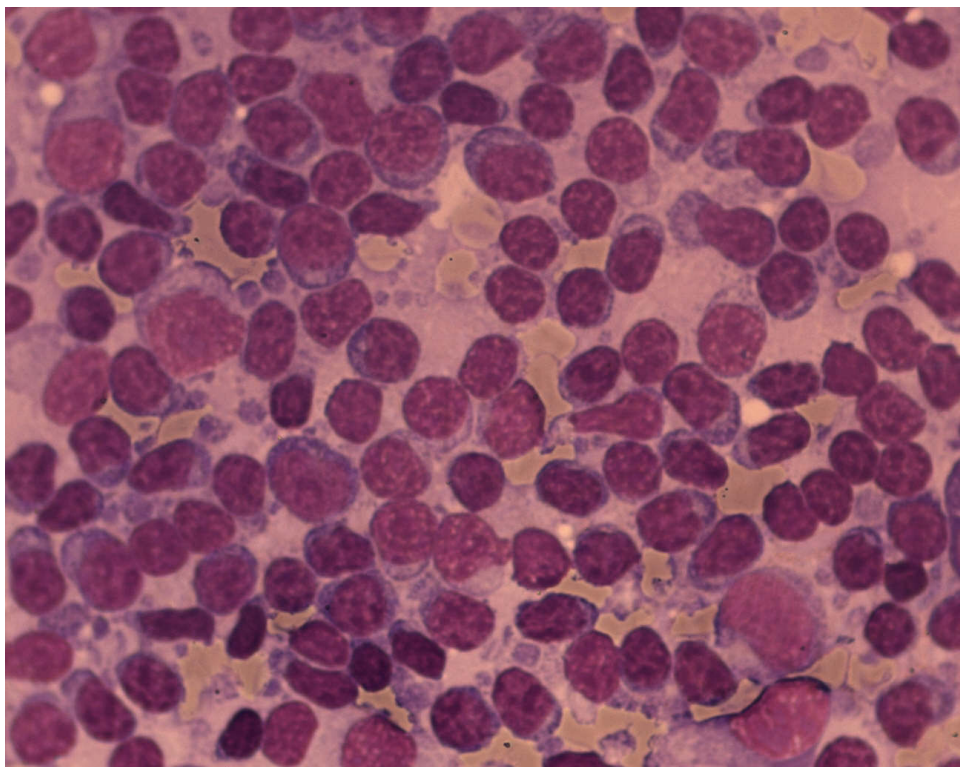
CLL/SLL-kronična limfocitna leukemija/limfom malih stanica;FL-folikularni limfom; DLBCL-difuzni B-velikostanični limfom; LPL-limfoplazmacitni limfom; NMZL-nodalni limfom marginalne zone; MCL-limfom plaštene zone(engl. mantle-cell lymphoma), BL-Burkittov limfom; NHLB-B-stanični limfom, nesvrstan drugačije; OS- osjetljivost, PPV- pozitivna prediktivna vrijednost, SP- specifičnost, NPV- negativna prediktivna vrijednost



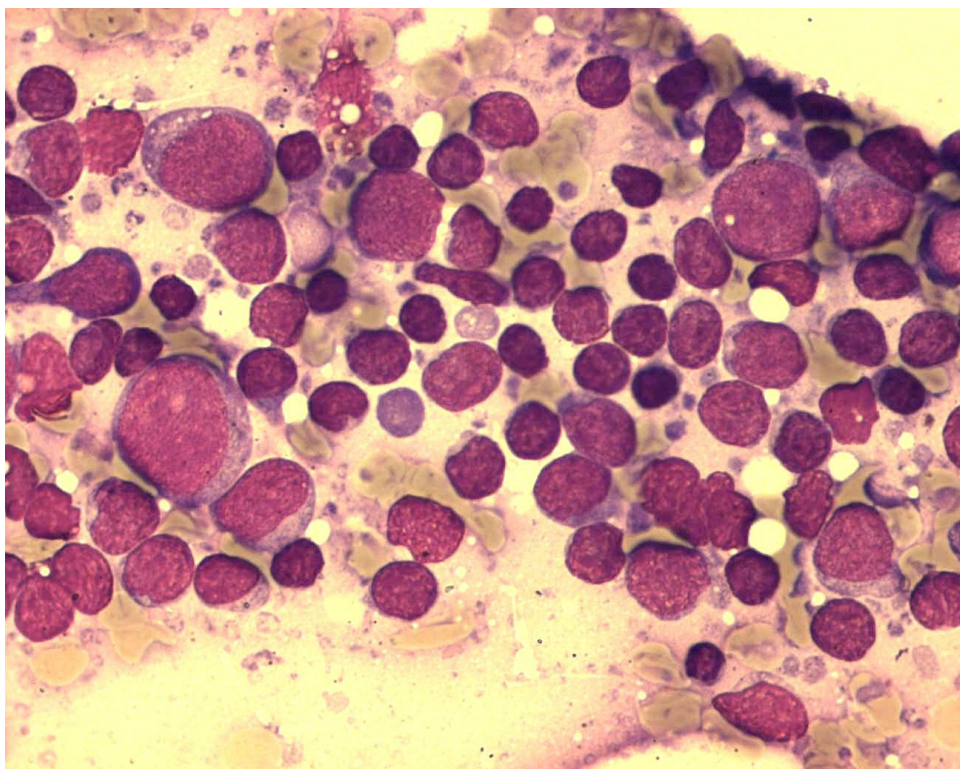
Slika 7. Citolog B postavio je dijagnozu DLBCL-a, radi CD20+ limfatičnih stanica. Patohistološka dijagnoza: cHL.



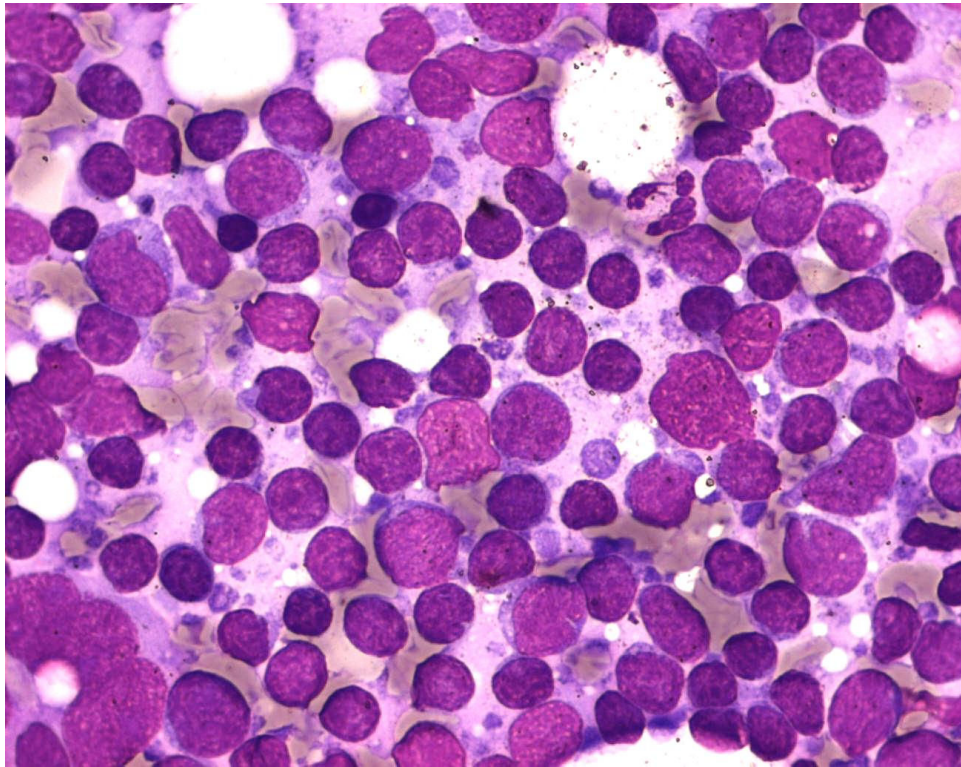
Slika 8. Patohistološka dijagnoza: NMZL. Citolog B postavio je dijagnozu FL na temelju CD20+ i BCL2+ stanica.



Slika 9. Citolog A postavio je dijagnozu BNHL-a, citolog B FL-a, patohistološka dijagnoza NMZL



Slika 10. Citolog B postavio je dijagnozu DLBCL-a, broj većih limfatičnih stanica između 20 i 40%. Patohistološka dijagnoza:FL



Slika 11. Patohistološka dijagnoza NHLB. Citolog A postavio je dijagnozu FL-a a citolog B DLBCL-a.

Citolog B dijagnosticirao je 50 T-staničnih limfoma, osjetljivost je bila 100%, specifičnost 98.9%, PPV 96.0%, a NPV 100% (tablice 22 i 23). U 40 bolesnika dijagnosticirao je limfom agresivnog ponašanja, osjetljivost i NPV su bile jednake (100%), specifičnost je bila 99%, a PPV 95%. Osjetljivost dijagnoze T-staničnog limfoma indolentnog kliničkog ponašanja, MF, bila je 100% (10 od 10) (tablice 28 i 29). Raspodjela citomorfoloških dijagnoza prikazana je na tablici 30, a osjetljivost, specifičnost, NPV za dijagnozu pojedinih podtipova limfoma prikazani su na tablici 31. U dva bolesnika citolog B pogrešno je postavio dijagnozu T-staničnog limfoma; dva citomorfološki dijagnosticirana ALCL-a patohistološki su dijagnosticirana kao cHL (slika 12). Unutar kliničke skupine agresivnih T-staničnih limfoma tri citomorfološki dijagnosticirana PTCL-a patohistološki su dijagnosticirana kao AIL (slika 13). Jedan citomorfološki dijagnosticiran PTCL patohistološki je dijagnosticiran kao ALCL.

Tablica 28. Raspodjela citomorfoloških dijagnoza unutar skupina različitog biološkog ponašanja T-staničnih limfoma citologa B

PHD	citolog B		
	točna dijagnoza	lažno pozitivni	lažno negativni
agr T-NHL 38	38	2	0
ind T-NHL 10	10	0	0

PHD-patohistološka dijagnoza; agr- klinička skupina agresivnog tijeka; T-NHL-T-stanični limfomi; ind-klinička skupina indolentnog tijeka

Tablica 29. Osjetljivost, specifičnost, pozitivna i negativna prediktivna vrijednost citomorfoloških dijagnoza unutar skupina različitog biološkog ponašanja T-staničnih limfoma citologa B

	OS	PPV	SP	NPV
agr T-NHL	100%	95.0%	99.0%	100%
ind T-NHL	100%	100%	100%	100%

agr- klinička skupina agresivnog tijeka; T-NHL-T-stanični limfom; ind-klinička skupina indolentnog tijeka; OS - osjetljivost; PPV - pozitivna prediktivna vrijednost; SP - specifičnost; NPV - negativna prediktivna vrijednost

Tablica 30 . Raspodjela citomorfoloških dijagnoza podtipova T-staničnih limfoma citologa B

<i>PHD</i>		<i>citolog B</i>			
		<i>cit dg</i>	<i>točna dg</i>	<i>LP</i>	<i>LN</i>
LBLT	9	9	9		
PTCL	10	14	10	4	
AIL	4	1	1		3
ALCL	15	16*	14	2	1
MF **	10	10	10		
ukupno	48	50	44	6	4

PHD-patohistološka dijagnoza; cit dg-dijagnoza podtipa postavljena od citologa; točna dg-točna citološka dijagnoza u usporedbi s PHD-om; LP-lažno pozitivni; LN-lažno negativni; limfoblastični limfom T-staničnog tipa; PTCL-periferni T-stanični limfom, nesvrstan drugačije; AIL-angioimunoblastični limfom; ALCL-anaplastični veliko stanični limfom; MF-mycosis fungoides;

* u dva slučaja pogreška u tipu limfoma

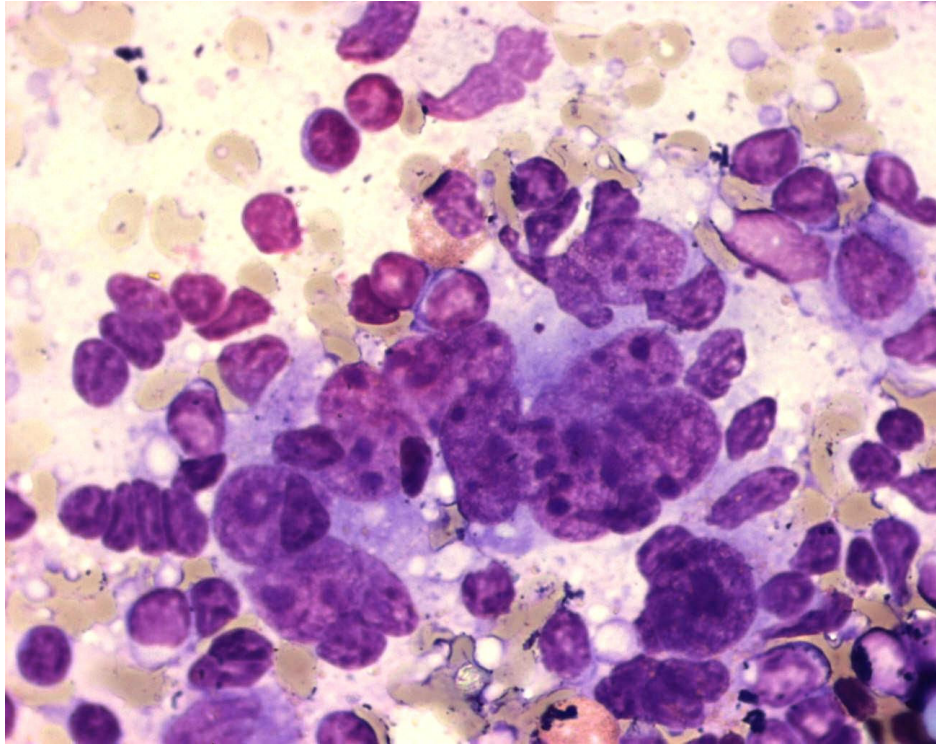
** progresija bolesti u limfni čvor

Tablica 31. Osjetljivost, specifičnost, pozitivna i negativna vrijednost prediktivnog testa citomorfoloških dijagnoza podtipova T-staničnih limfoma citologa B

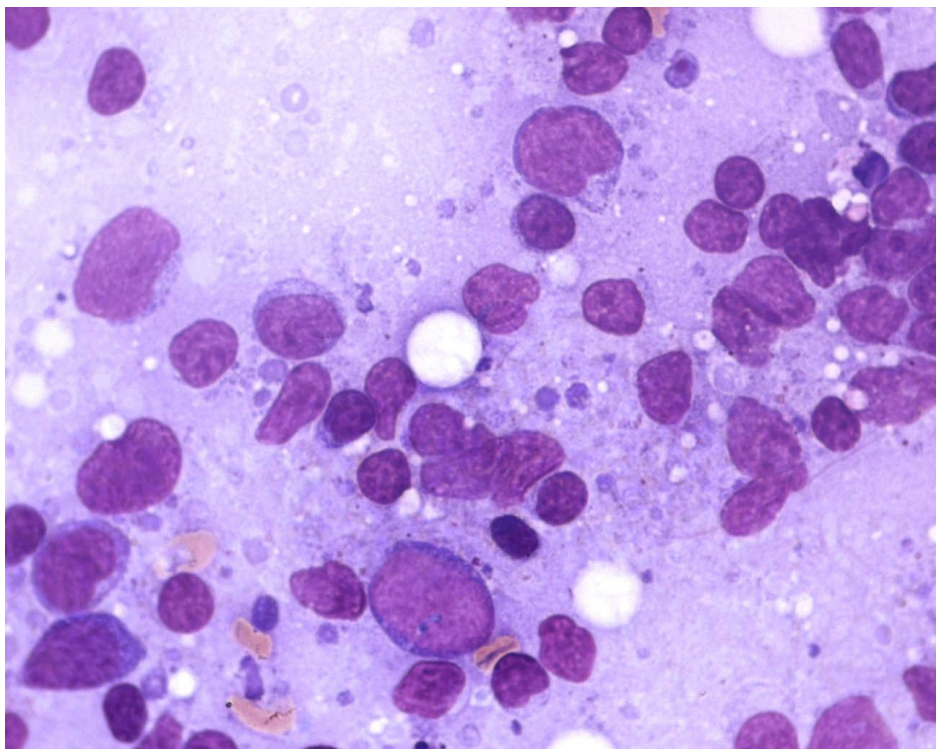
	OS	PPV	SP	NPV
LBLT	100%	100%	100%	100%
PTCL	100%	71.4%	98.2%	100%
AIL	25.0%	100%	100%	98.7%
ALCL	93.3%	87.5%	99.1%	99.5%
MF	100%	100%	100%	100%

Limfoblastični limfom T-staničnog tipa; PTCL-periferni T-stanični limfom, nesvrstan drugačije; AIL-angioimunoblastični limfom; ALCL-anaplastični veliko stanični limfom; MF-mycosis fungoides;

OS- osjetljivost, PPV- pozitivna prediktivna vrijednost, SP- specifičnost, NPV- negativna prediktivna vrijednost



Slika 12. Patohistološki potvrđen cHL, koji su oba citologa dijagnosticirali kao ALCL.



Slika 13. Patohistološka dijagnoza:AIL, oba citologa: PTCL

U 57 bolesnika citolog B dijagnosticirao je Hodgkinov limfom; osjetljivost je bila 95.0%, specifičnost i PPV 100%, a NPV 98.3% (tablice 22 i 23). Osjetljivost dijagnoze cHL bila je 94.4%, a NPV 98.3%, uz 100%-tnu specifičnost i PPV. U svih šest bolesnika s patohistološkom dijagnozom NLPHL-a citolog B je postavio istovjetnu dijagnozu (tablice 32 i 33).

Tablica 32. Raspodjela citomorfoloških dijagnoza podtipova Hodgkinovog limfoma citologa B

<i>PHD</i>		<i>citolog B</i>			
		<i>cit dg</i>	<i>točna dg</i>	<i>LP</i>	<i>LN</i>
cHL*	54	51	51		3
NLPHL	6	6	6		
ukupno	60	57	57		3

PHD-patohistološka dijagnoza; cit dg-dijagnoza podtipa postavljena od citologa; točna dg-točna citološka dijagnoza u usporedbi s PHD-om; LP-lažno pozitivni; LN-lažno negativni cHL-klasični tip Hodgkinovog limfoma; NLPHL-nodularna limfocitna predominacija

* zbog usporedbe s citomorfološkim dijagnozama prikazane su sve morfološke varijante cHL-a zajedno

Tablica 33. Osjetljivost, specifičnost, pozitivna i negativna vrijednost prediktivnog testa citomorfoloških dijagnoza podtipova Hodgkinovih limfoma citologa B

	OS	PPV	SP	NPV
cHL	94.4%	100%	100%	98.3%
NLPHL	100%	100%	100%	100%

cHL-klasični tip Hodgkinovog limfoma; NLPHL-nodularna limfocitna predominacija;

OS- osjetljivost, PPV- pozitivna prediktivna vrijednost, SP- specifičnost, NPV- negativna prediktivna vrijednost

5.2. PODUDARNOST NALAZA CITOLOGA A I CITOLOGA B I USPOREDBA S NALAZIMA PTOHISTOLOŠKE ANALIZE

U 197 od 239 (82.4%) bolesnika citolog A i citolog B dijagnosticirali su limfomski tip i podtip istovjetan s patohistološkom dijagnozom. U 42 bolesnika postoji nepodudarnost s nalazima patohistologije, gdje su u njih 12 citolozi imali podudarne dijagnoze međusobno, ali nepodudarne s nalazom patohistologije. U 30 bolesnika postoji nepodudarnost dijagnoza između dva citologa, gdje je jedan od citologa u 27 bolesnika postavio istu dijagnozu kao i patohistolog. Od tih 27 bolesnika u 7 je razlika bila i u tipu limfoma, a u preostalih 20 se radilo o razlici u podtipu unutar istog staničnog tipa. U tri bolesnika citolog A i B postavili su različite dijagnoze, obje nepodudarne s patohistološkom dijagnozom.

5.2.1. USPOREDBA CITOMORFOLOŠKIH I PTOHISTOLOŠKE DIJAGNOZE PODTIPOVA B-STANIČNIH LIMFOMA

Oba citologa su postavili dijagnozu koja je ista kao i patohistološka u 105 od 131-og bolesnika s B-staničnim limfomom (80.1%) i podudaraju se međusobno u dijagnozi podtipova B-staničnih limfoma u 112 od 131-og bolesnika (85.4%). U tri od 131-og (2.2%) ne podudaraju ni međusobno niti s patohistološkom dijagnozom. Dijagnoze citologa A ne podudaraju se s patohistološkim u 20 od 131-e (15.2%) dijagnoze podtipova B-staničnih limfoma, a citologa B u 16 od 131-e dijagnoze (12.2%) (tablica 34). U 7 od 131-og (5.34%) bolesnika citolozi se podudaraju međusobno, ali se ne podudaraju s patohistološkom dijagnozom (tablica 35). Rezultati dobiveni ROC analizom pokazali su, uz interval pouzdanosti od 95%, da se radi o pouzdanom testu u dijagnostici B-staničnih limfoma (mjera točnosti testa 0.90-1), uz razinu značajnosti između dijagnoza oba citologa pri usporedbi površina ispod ROC krivulje $p=0.3173$ (dijagram 1)⁵¹. Statistički značajna razlika ($p\leq 0.05$) postoji pri usporedbi citomorfoloških s patohistološkim dijagnozama pojedinih podtipova B-staničnih limfoma (FL i NMZL kod citologa A, NMZL kod citologa B) (tablica 36).

Tablica 34. Uzorci patohistološki dijagnosticiranih B-staničnih limfoma u kojima su citolozi postavili različite dijagnoze

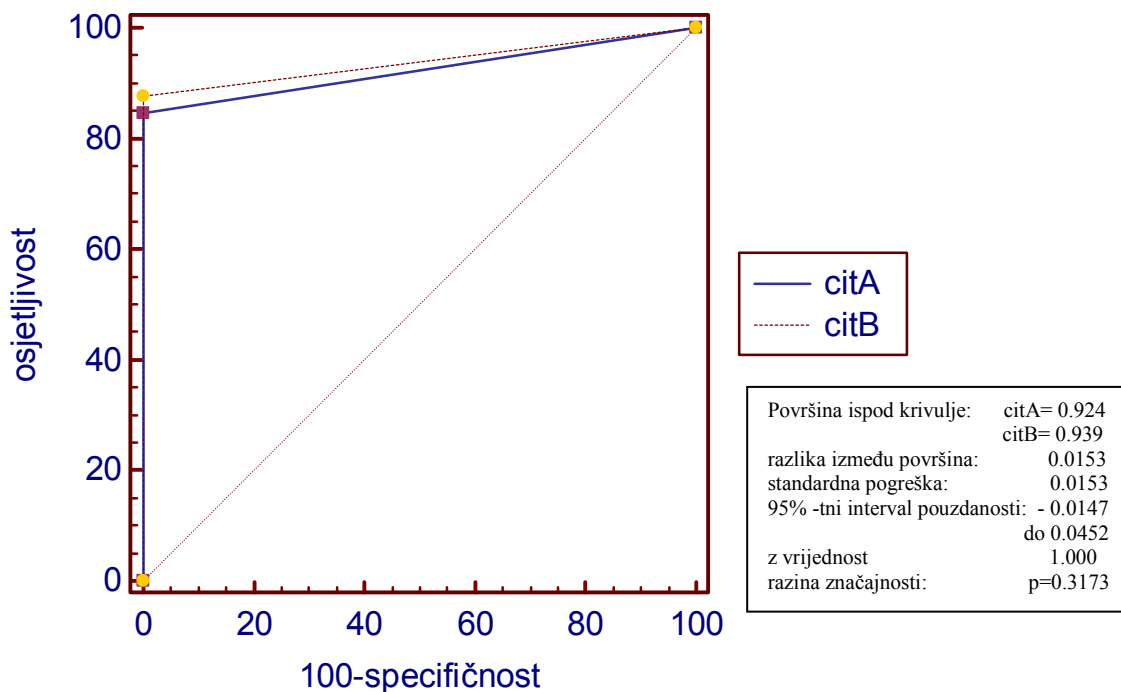
PHD-om potvrđeni indolentni limfomi	citolog A	citolog B
CLL/SLL	CLL/SLL	FL
FL	DLBCL	FL
FL	NHLB	FL
FL	FL	NHLB
FL	DLBCL	FL
FL	DLBCL	FL
NMZL	DLBCL	FL
NMZL	NHLB	NMZL
NMZL	NMZL	DLBCL
NMZL	FL	NMZL
NMZL	LPL	NMZL
NMZL	NMZL	CLL/SLL
NMZL	FL	NHLB
NMZL	CLL/SLL	NHLB
NHLB	LPL	NHLB
NHLB	NHLB	CLL/SLL
NHLB	FL	DLBCL
PHD-om potvrđeni agresivni limfomi	citolog A	citolog B
DLBCL	NHLB	DLBCL
DLBCL	ALCL	DLBCL

PHD-patohistološka dijagnoza; CLL/SLL-kronična limfocitna leukemija/limfom malih stanica; FL-folikularni limfom; DLBCL-difuzni B-velikostanični limfom; NMZL-nodalni limfom marginalne zone; NHLB-B-stanični limfom, nesvrstan drugačije; ALCL-anaplastični veliko stanični limfom

Tablica 35. Uzorci patohistološki dijagnosticiranih B-staničnih limfoma u kojima su citolozi postavili istu dijagnozu, ali različitu od patohistološke

PHD-om dijagnosticirani indolentni limfomi	citolog A	citolog B
FL	DLBCL	DLBCL
NMZL	NHLB	NHLB
NMZL	NHLB	NHLB
NMZL	FL	FL
NMZL	LPL	LPL
NHL-B	FL	FL
PHD-om dijagnosticirani agresivni limfomi	citolog A	citolog B
DLBCL	NHLB	NHLB

CLL/SLL-kronična limfocitna leukemija/limfom malih stanica; FL-folikularni limfom; DLBCL-difuzni B-velikostanični limfom; LPL-limfoplazmatični limfom; NMZL-nodalni limfom marginalne zone; NHLB-B-stanični limfom, nesvrstan drugačije



Dijagram 1. Rezultati ROC analize u dijagnostici B-staničnih limfoma oba citologa

Tablica 36. P-vrijednosti Fisherovog ili χ^2 testa pri usporedbi citomorfoloških dijagnoza podtipova B- staničnih limfoma citologa A i B i patohistoloških dijagnoza

PHD	citolog A	citolog B
CLL/SLL	1.0000	1.0000
FL	0.0056	0.2464
NMZL	0.0014	0.0014
LPL	1.0000	1.0000
NHLB	0.1121	0.1121
MCL	1.0000	1.0000
BL	1.0000	1.0000
DLBCL	0.2405	1.0000

PHD-patohistološka dijagnoza; CLL/SLL-kronična limfocitna leukemija/limfom malih stanica; FL-folikularni limfom; DLBCL-difuzni B-velikostanični limfom; LPL-limfoplazmacitni limfom; NMZL-nodalni limfom marginalne zone; MCL-limfom plaštene zone(engl. mantle-cell lymphoma), BL-Burkittov limfom; NHLB-B-stanični limfom, nesvrstan drugačije

5.2.2. USPOREDBA CITOMORFOLOŠKIH I PATOHISTOLOŠKE DIJAGNOZE PODTIPOVA T-STANIČNIH I HODGKINOVOG LIMFOMA

Oba citologa su postavili dijagnozu koja je ista kao i patohistološka u 38 od 48 bolesnika (79%) s T-staničnim NHL-om. Dijagnoze citologa A ne podudaraju se s patohistološkom dijagnozom 10 od 48 (21%) podtipova T-staničnih limfoma; dijagnoze citologa B ne podudaraju se s patohistološkim u četiri od 48 dijagnoza podtipova T-staničnih limfoma (8%) (tablica 37). U četiri od 48 (8%) bolesnika citolozi se podudaraju međusobno, ali ne i s patohistološkom dijagnozom (tablica 38). Oba citologa se međusobno podudaraju u dijagnozama u 42 od 48 bolesnika (88%). U dijagnostici limfoma T-staničnog tipa ROC analizom je pokazano da je, uz interval pouzdanosti od 95%, citomorfološka analiza pouzdan test u dijagnostici T-staničnih limfoma (mjera točnosti testa 0.90-1), uz razinu značajnosti pri usporedbi površina ispod ROC krivulje oba citologa $p=0.0717$ (dijagram 2). U usporedbi citomorfoloških dijagnoza oba citologa i patohistoloških dijagnoza nema statistički značajne razlike ($p \leq 0.05$) između citomorfoloških i patohistoloških dijagnoza pojedinih podtipova T-staničnih limfoma oba citologa, osim pri usporedbi dijagnoza ALCL-a citologa A s patohistološkom dijagnozom gdje je vrijednost razlike granična. (tablica 39).

Tablica 37. Uzorci patohistološki dijagnosticiranih T-staničnih limfoma u kojima su citolozi postavili različite dijagnoze

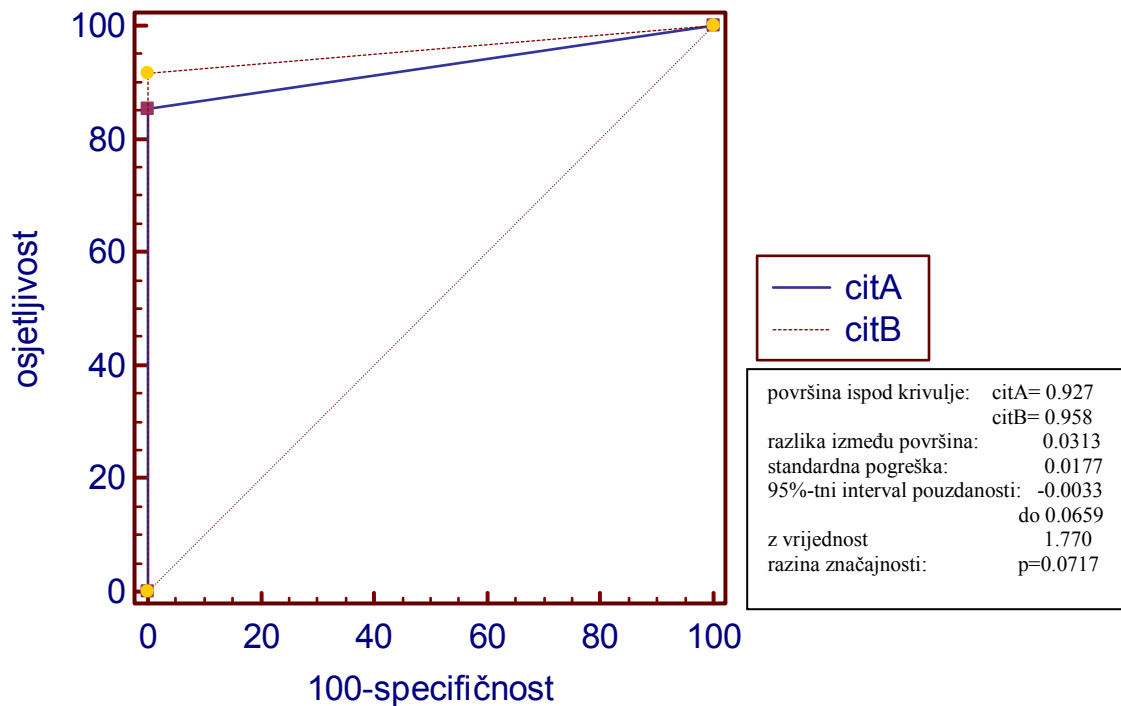
PHD-om potvrđeni agresivni limfomi	citolog A	citolog B
ALCL	PTCL	ALCL
ALCL	cHL	ALCL
ALCL	cHL	ALCL
PTCL	ALCL	PTCL
PHD-om dijagnosticirani indolentni limfomi	citolog A	citolog B
MF	PTCL	MF
MF	PTCL	MF

PHD-patohistološka dijagnoza; cHL-klasični Hodgkinov limfom; PTCL-t-stanični limfom, nesvrstan drugačije; ALCL-anaplastični limfom velikih stanica; MF-mycosis fungoides

Tablica 38. Uzorci patohistološki dijagnosticiranih T-staničnih limfoma u kojima su citolozi postavili istu dijagnozu, ali različitu od patohistološke

PHD-om dijagnosticirani agresivni limfomi	citolog A	citolog B
AIL	PTCL	PTCL
AIL	PTCL	PTCL
AIL	PTCL	PTCL
ALCL	PTCL	PTCL

PHD-patohistološka dijagnoza; PTCL-t-stanični limfom, nesvrstan drugačije; AIL-angioimunoblastični limfom; ALCL-anaplastični limfom velikih stanica;



Dijagram 2. Rezultati ROC analize u dijagnostici T-staničnih limfoma oba citologa

Tablica 39. P-vrijednosti Fisherovog ili χ^2 testa pri usporedbi citomorfoloških dijagnoza podtipova T-staničnih limfoma citologa A i B i patohistoloških dijagnoza

PHD	citolog A	citolog B
LBLT	1.0000	1.0000
PTCL	0.5000	1.0000
AIL	0.0714	0.0714
ALCL	0.0498	0.5000
MF	0.2368	1.0000

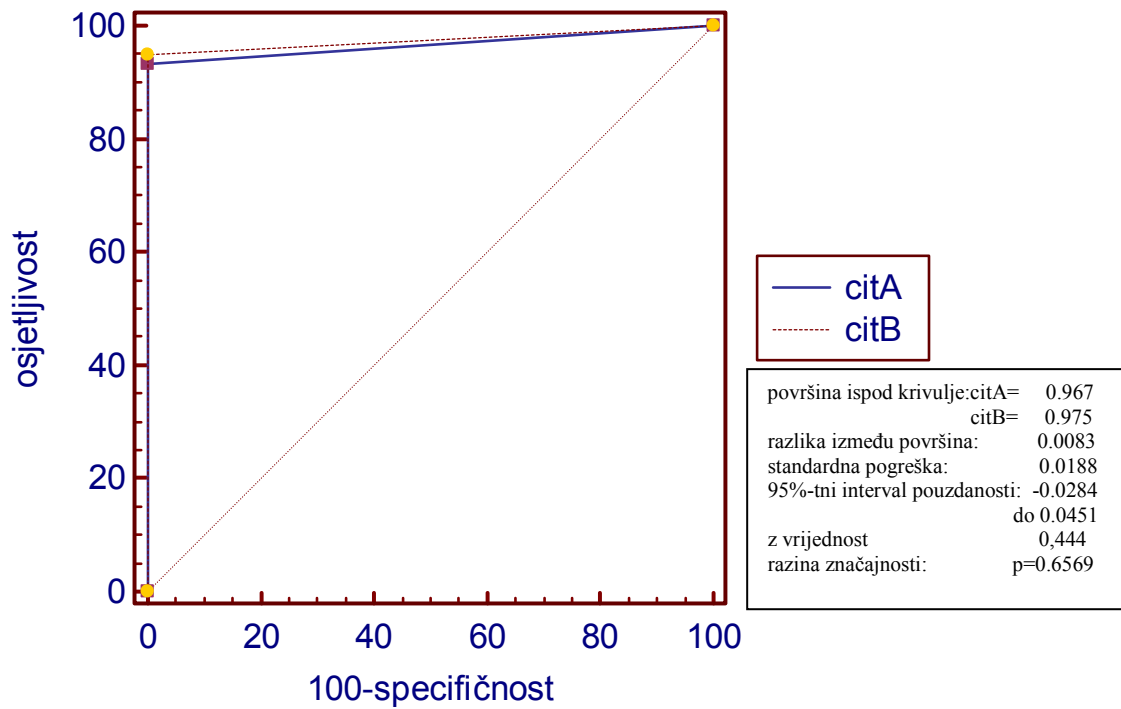
PHD-patohistološka dijagnoza; LBLT-limfoblastični T-stanični limfom; PTCL-t-stanični limfom, nesvrstan drugačije; AIL-angioimunoblastični limfom; ALCL-anaplastični limfom velikih stanica; MF-mycosis fungoides

Oba citologa su postavili dijagnozu koja je ista kao i patohistološka u 54 od 60 (90.0%) bolesnika s HL. U jednog (1.6%) bolesnika citolozi se podudaraju međusobno, ali ne s patohistološkom dijagnozom. Oba citologa podudaraju se međusobno u dijagnozi podtipova Hodgkinovog limfoma u 55 od 60 bolesnika (91.6%). Citolog A ne podudara se s patohistološkom dijagnozom u četiri od 60 (6.6%) dijagnoza podtipova HL, a citolog B u tri od 60 dijagnoza (5.0%) (tablica 40). ROC analizom nađena je visoka pouzdanost test (razina točnosti testa 0.90-1) pri usporedbi dijagnoza dva citologa u dijagnostici Hodgkinovog limfoma, uz razinu značajnosti $p=0.6569$ (dijagram 3). Nema statistički značajne razlike ($p \leq 0.05$) između citomorfoloških i patohistoloških dijagnoza podtipova HL-a (tablica 41).

Tablica 40. Uzorci patohistološki dijagnosticiranih Hodgkinovih limfoma u kojima su citolozi postavili različite dijagnoze, i jedan u kojima su postavili istu dijagnozu, ali različitu od patohistološke dijagnoze

PHD-om dijagnosticirani Hodgkinovi limfomi	citolog A	citolog B
cHL	cHL	DLBCL
cHL	ALCL	cHL
cHL	cHL	ALCL
cHL	NHLB	cHL
NLPHL	cHL	NLPHL
cHL	ALCL	ALCL

PHD-patohistološka dijagnoza; NHLB-B-stanični limfom, nesvrstan drugačije; cHL-klasični Hodgkinov limfom; NLPHL-nodularna limfocitna predominacija; DLBCL-difuzni B-velikostanični limfom; ALCL-anaplastični limfom velikih stanica;



Dijagram 3. Rezultati ROC analize u dijagnostici Hodgkinovog limfoma oba citologa

Tablica 41. P-vrijednosti Fisherovog ili χ^2 testa pri usporedbi citomorfoloških dijagnoza podtipova Hodgkinovog limfoma citologa A i B i patohistoloških dijagnoza

PHD	citolog A	citolog B
cHL	0.2430	0.2340
NLPHL	0.5000	1.0000

PHD-patohistološka dijagnoza; cHL-klasični Hodgkinov limfom; NLPHL-nodularna limfocitna predominacija

6. RASPRAVA

Mogućnost dijagnosticiranja limfoma na uzorku dobivenom punkcijom tankom iglom istraživale su različite studije već i prije donošenja REAL, a potom i SZO klasifikacije.^{48,30,31} REAL i SZO klasifikacije, uz općeprihvaćeni princip dijagnostike na temelju morfologije, imunofenotipa, citogenetičkih i molekularnih pokazatelja, prepoznaju važnost kliničkog i biološkog ponašanja pojedinih tipova i podtipova limfoma. Takav pristup osnova je istraživanja klasificiranja limfoma citomorfološki, posebice ako se uz morfologiju analizira i stanični imunofenotip.

Punkcija tankom iglom predstavlja odličnu preliminarnu dijagnostičku pretragu jer je minimalno invazivna, za nju nije potrebno puno potrošnog materijala, a rezultate je moguće brzo dobiti.^{52,53} Brojna istraživanja su pokazala da citomorfološka analiza uzorka dobivenog punkcijom povećanih limfnih čvorova, palpabilnih ili uz prikaz radiologijskih slikovnih metoda, omogućava s visokom osjetljivošću razlikovanje dobroćudnih promjena od zloćudnih metastatskih ili primarnih tumora limfnih čvorova.⁵⁴⁻⁵⁷ U dijagnostičkoj obradi čvorova suspektnih na limfom analiza uzoraka dobivenih tankom iglom idealna je metoda probiranja, koja izdvaja zahvaćeni limfni čvor za otvorenu ili iglenu biopsiju. Može li se potencijal citomorfološke analize iskoristiti i kao alternativna metoda za dijagnostiku i klasificiranje limfoma pitanje je koje uvijek ponovno intrigira morfologe. Nadopunjujući citomorfološku dijagnozu imunocitokemijskim analizama, osjetljivost citomorfološkog dijagnosticiranja limfoma dobro je dokumentirana i između različitih studija varira od 59 do 95%.^{58-62,30,31,20,22}

Cilj našeg istraživanja bio je do koje je mjere moguće izdvojiti neadekvatne uzorke, pravilno dijagnosticirati tip i podtip limfoma i ustanoviti ujednačenost kriterija pri citomorfološkom analiziranju uzoraka. Istraživanje se temeljilo na citomorfološkom i imunocitokemijskom analiziranju uzoraka bolesnika oboljelih od limfoma, obrađivanih u našoj ustanovi (KBC Zagreb). Kriterij za uključivanje u istraživanje bio je bolesnik s

patohistološkom dijagnozom limfoma, kojemu je prije biopsije suspektan limfnog čvora učinjena aspiracijska punkcija istog čvora. Uzorci dobiveni aspiracijskom punkcijom uvršteni su u studiju bez obzira na adekvatnost dobivenog uzorka. Točnost citomorfološke dijagnoze ispitali smo određivanjem osjetljivosti i specifičnosti, te PPV-i i NPV-i citomorfoloških dijagnoza tipa i podtipa limfoma uspoređujući ih s patohistološkim dijagnozama na uzorcima dobivenim od istih bolesnika. Reproducibilnost citomorfoloških kriterija ispitali smo analiziranjem dijagnoza koje su postavila dva citologa, kojima nije bila poznata patohistološka dijagnoza niti dijagnoza drugog citologa; temeljem dobivenih rezultata pouzdanost metode ocijenjena je ROC analizom. Dijagnoze su postavljene na osnovu citomorfoloških i imunocitokemijskih analiza, bez poznavanja kliničkih podataka o bolesnicima. Uzorci su svrstani u podtipove prepoznate u SZO klasifikaciji, s iznimkom kategorije B-staničnog limfoma, nesvrstanog drugačije, koju smo primijenili na uzorke s citomorfološki dijagnosticiranim limfomom u kojima su prevladavale male limfomske CD20+ stanice. Kada smo počinjali istraživanje ALK+ALCL nije bio prepoznat kao entitet, i nije uvršten kao zasebna kategorija u istraživanje.

Oba citologa su neadekvatnim za postavljanje dijagnoze ocijenili istih 11 uzoraka (4,4%). Sličan postotak neadekvatnih uzoraka (6 do 14%) bio je i u drugim istraživanjima.^{55,56,63-65} Više od polovice uzoraka neadekvatnih za citomorfološku analizu (šest od 11) patohistološki je dijagnosticirano kao cHL. Urađanje veziva iz promijenjene vezivne čahure u parenhim čvora, posebice u nodularnoj sklerozi kao najčešćem obliku cHL-a, onemogućava aspiraciju punkcijom. U svih šest uzoraka dobiven je oskudan uzorak s nakupinama fibrocita. Patohistološki je u pet od šest uzoraka dijagnosticirana nodularna skleroza, u jednom cHL-miješana celularnost. Četiri neadekvatna uzorka patohistološki su dijagnosticirani kao DLBCL, u dva uzorka nalaz nakon citomorfološke analize bio je periferna krv, dok su dva uzorka bila niske celularnosti. U ovih bolesnika limfom se najčešće očituje paketima limfnih

čvorova, tako da je ponekad teško bez pomoći radioloških slikovnih metoda punktirati bolešću zahvaćen čvor iz kojeg se može dobiti dovoljno materijala. U jednog bolesnika s patohistološki dijagnosticiranim CLL/SLL-om citomorfološki uzorak je ocijenjen neadekvatnim zbog prožimanja uzorka masnim tkivom iz okolne potkožne regije. Većinu oskudnih uzoraka je najčešće ipak moguće opisati bez postavljanja konačne citomorfološke dijagnoze, no ne mogu se napraviti dodatne npr. imunocitokemijske analize. Od 239 uzoraka, dobivenih aspiracijskom punkcijom, u 42 slučaja (17.5%) nije mogao biti primijenjen potpuni planirani panel protutijela.

Naše istraživanje je temeljeno na populaciji bolesnika kojima je citomorfološki uzorak uzet iz istog suspektnog limfnog čvora koji je kirurški odstranjen zbog patohistološke analize. Time se može objasniti činjenica da je učestalost pojavnosti pojedinih limfomskih podtipova u našem uzorku dijelom odudarala od pojavnosti limfomskih podtipova u epidemiološkim istraživanjima provedenim u Hrvatskoj (prema podacima Hrvatske kooperativne grupe za hematološke bolesti, KROHEM-a), i istraživanjima SZO provedenim u zapadnim zemljama. Najčešće B-stanične novotvorine su DLBCL i FL. Prema podacima iz 2008. godine u Hrvatskoj u 30% svih limfocitnih neoplazmi dijagnosticira se DLBCL, i u 13% FL. U našem uzorku ne-Hodgkinovih limfoma na DLBCL otpada 24% (44 od 184), a na FL 19% (35 od 184). Učestalost CLL/SLL-a je 8%, LPL-a 1%, MCL-a 1.6% i Burkittovih limfoma 3.2%, što ne odstupa od podataka navedenim u SZO klasifikaciji.⁶⁶ Učestalost NMZL-a (8%) je veća nego se navodi u istraživanjima u zapadnim zemljama (učestalost 2%), ali donekle odgovara podacima navedenim u istraživanju u Hrvatskoj (6.5%). Ponovnim analiziranjem kliničkih podataka ustanovljeno je da bolesnici nisu imali znakove ektranodalne bolesti. Sličan postotak NMZL-a, učestalost od 6.6%, pronašli su i autori iz Litve u retrospektivnom istraživanju prema podacima iz Litvanskog registra zloćudnih bolesti. U istom istraživanju pronašli su i nisku učestalost (4.3%) FL-a u svojoj populaciji.⁶⁷

Veći postotak patohistoloških dijagnoza uočen je kod perifernih T-staničnih limfoma (20%), zbog brojnijih bolesnika s uznapredovalim MF-om koji se liječe na Klinici za dermatologiju naše ustanove.⁶⁸ Učestalost ostalih podtipova perifernih T-staničnih limfoma ne razlikuje se od podataka navedenih u literaturi, osim ALCL-a (8%). To je moguće objasniti time jer su u naše istraživanje bila uključena i djeca, u kojih ALCL čini 10 do 20% svih NHL-a.⁶⁶ Učestalost Hodgkinovog limfoma (cHL i NLPHL) je 26%, sukladno incidenciji prema istraživanjima SZO.⁶⁹

B-stanični limfomi malih i srednje velikih stanica dijele slične citomorfološke značajke, ali se razlikuju u izražavanju staničnih biljega i biološkom ponašanju. Nalaz homogene populacije stanica izgleda i veličine limfocita, CD5+, CD23+ a CD10- govori u prilog CLL/SLL-a, dok nalaz homogene populacije stanica, većinom limfoplazmicitnog izgleda, uz nešto plazma stanica i limfocita, pan-B+ otkriva LPL. U FL-u nalazimo miješanu populaciju stanica veličine limfocita dijelom zarezanih jezgara tipa centrocita, uz stanice dva puta veće od limfocita nezarezanih jezgara tipa centroblasta; većina stanica su antigenog profila CD10+, CD43+, BCL2+, a CD5- i CD23-.⁷⁰ Nalaz povećanog broja većih limfatičnih stanica tipa centroblasta ili imunoblasta u populaciji manjih limfatičnih stanica tipa centrocita može značiti prijelaz prema transformaciji bolesti iz indolentnog u agresivni stadij, jer je taj postotak obično proporcionalan s razinom kliničke agresivnosti limfoma. Prema istraživanju Young i sur. moguće je semikvantitativno čak i razlikovati stadije FL-a brojeći velike stanice unutar populacije od minimalno 200 stanica u četiri velika vidna polja (ekvivalent brojenja velikih stanica u 10 folikula pri povećanju 40x).⁷¹ Young i sur. složili su se s tezom Gongga i sur. da nalaz preko 40% velikih stanica u populaciji malih stanica znači transformaciju iz indolentnog u agresivni oblik ili primarnu dijagnozu DLBCL-a. U istraživanju Gongga i sur na 48 bolesnika s B-staničnim limfomom, svi limfomi s brojem velikih stanica ispod 20%, citomorfološki i patohistološki su bili dijagnostificirani kao indolenti (najčešće FL), dok su oni

s više od 40% velikih stanica dijagnosticirani kao DLBCL. U bolesnika u kojih je broj velikih stanica između 20 i 40%, autori su zaključili da se dijagnoza ne može postaviti citomorfološki, jer nisu imali visoku podudarnost rezultata uspoređujući ih s patohistološkim dijagnozama.⁷⁰ Istih postavki držali su se i Shin i sur. istražujući 59 bolesnika s dijagnozom CLL/SLL-a, prateći tijek njihove bolesti, kliničke pokazatelje i analizu aspirata limfnih čvorova, te progresiju u velikostanični limfom.⁷² Morfološka slika NMZL-a pokazuje preklapanja s dosad spomenutim limfomima; uz stanice veličine i izgleda limfocita nalazimo i limfoplazmatične stanice, monocitoidne stanice, nešto plazma stanica i većih stanica tipa centroblasta. Antigeni profil je nespecifičan, često su stanice samo pan B+ i BCL2+, ponekad CD43+, tako da se dijagnoza najčešće temelji na isključivanju. Limfomi malih stanica B-staničnog tipa svrstavaju se u skupinu limfoma indolentnog kliničkog tijeka, tako da razlikovanje prema podtipovima nema utjecaja na samu strategiju terapije. Međutim, pri nalazu homogene populacije srednje velikih stanica (1.5 puta veličine limfocita, ali ne više od 2 puta veličine limfocita) s nepravilnim uleknućima jezgre treba svakako posumnjati na MCL koji, za razliku od ostalih limfoma malih i srednje velikih stanica, najčešće pokazuje agresivno ponašanje, iako se može ponašati i kao indolentni limfom. Ukoliko su te stanice CD20+, CD5+, CD43+, CD10- i CD23-, kao i BCL1+, dijagnoza je jasna.^{73,74} Nekoliko autora istraživalo je mogućnosti citomorfološke analize u dijagnostici i klasifikaciji B-limfoma malih i srednje velikih stanica. Chhieng i sur. u svom istraživanju pokazali su korelaciju rezultata od 85% između dijagnoza postavljenih citomorfološki i patohistološki. U istraživanju Rassidakisa i sur. dijagnostička točnost citomorfološke analize dosegla je 81% u populaciji FL-a i 63% u dijagnostici MCL-a, dok su Zeppa i sur. uspjeli podtipizirati B limfome malih stanica s osjetljivošću od 63%. Murphy i sur. su na temelju analize citomorfoloških uzoraka sedam bolesnika s MCL-om i sedam bolesnika s NMZL-om podvukli citomorfološke sličnosti ova dva podtipa i zaključili da bez pažljive citomorfološke i

imunocitokemijske analize, te informacija o kliničkim pokazateljima svakog individualnog bolesnika, nije moguće postaviti jasnu dijagnozu na temelju aspiracijskog uzorka.⁷⁵⁻⁷⁸

U našem istraživanju analizirali smo uzorke citomorfološki i imunocitokemijski bez poznavanja kliničkih podataka o pojedinim bolesnicima. Citomorfološku dijagnozu limfoma B-staničnog tipa i citolog A i citolog B postavili su s visokom osjetljivošću i specifičnošću, i visokim vrijednostima PPV-i i NPV-i. Ujednačeno analiziranje prema unaprijed dogovorenim kriterijima rezultiralo je visokim postotkom podudarnosti dijagnoza između dvaju citologa. Razina podudarnosti citomorfoloških i patohistoloških dijagnoza razlikovala se između različitih podtipova limfoma. B-stanični limfomi s jasnom citomorfološkom slikom i specifičnim izražajem biljega, kao CLL/SLL, LPL i BL dijagnosticirani su od citologa A i B s visokom osjetljivošću i specifičnošću. U ispitivanoj skupini u tri bolesnika je patohistološki i citomorfološki (od oba citologa) dijagnosticiran MCL. Već spomenuti limfomi, poput FL-a, LPL-a, CLL/SLL-a i NMZL-a, većinom izraženih malim stanicama, imaju indolentan klinički tijek, međutim ako je broj centroblasta veći, ponašanje postaje agresivnije pa je potrebno primijeniti drugačiju (agresivniju) terapiju. Zato smo se u našem istraživanju držali postavki Gongga i sur. i svaki uzorak limfoma, koji je imao više od 40% većih u populaciji malih ili srednje velikih stanica, dijagnosticirali kao velikostanični B limfom. Na poteškoće smo naišli pri analiziranju uzoraka s miješanom populacijom manjih i većih stanica, sa graničnim postotkom većih stanica (oko 40%), gdje smo primijetili nižu osjetljivost citomorfološke analize pri diferencijalno dijagnostičkoj dilemi između FL-a i DLBCL-a. Citolog A dijagnosticirao je DLBCL u četiri bolesnika s patohistološki dijagnosticiranim FL-om, dok je citolog B dijagnosticirao isto u jednog bolesnika (istom kao i citolog A). Citolog A je u dva bolesnika s patohistološki potvrđenim DLBCL-om dijagnosticirao NHLB, a citolog B u jednog bolesnika (istog kao i citolog A). Nisku osjetljivost pronašli smo i pri dijagnosticiranju NMZL-a, gdje ne postoji karakteristični antigeni profil limfatičkih stanica, već se

citomorfološka dijagnoza postavlja prvenstveno na temelju isključivanja. I citolog A i citolog B postavili su točnu dijagnozu u sedam bolesnika s patohistološki dijagnosticiranim NMZL-om, sa 100% specifičnošću. U samo četiri bolesnika citolog A i B slagali su se oko dijagnoze NMZL-a, i to u uzorcima zastupljenim ponajprije monocitoidnim CD20+, BCL2+ i CD43+ limfatičnim stanicama. U većini ostalih uzoraka dijagnoza je temeljena na isključivanju ostalih limfoma, prema morfološkim značajkama stanica i izraženosti staničnih biljega. U dva bolesnika s patohistološki dijagnosticiranim NMZL-om citolog A i citolog B dijagnosticirali su NHLB zbog nalaza većinom manjih stanica poput centrocita i vrlo malog broja limfoplazmacitnih stanica. Stanice su bile samo CD20+, te je limfom označen samo kao B-stanični limfom. Uzorak bolesnika s patohistološki potvrđenim NMZL-om, zastupljen prvenstveno limfoplazmacitnim i tek manjim dijelom monocitoidnim stanicama, oba citologa su dijagnosticirala kao LPL. Citolog A označio je jedan uzorak kao NHLB, dok je citolog B postavio dijagnozu NMZL-a, radi CD20+, i BCL2+ stanica. U jednog bolesnika uzorak s većinom monocitoidnim pan-B pozitivnim stanica citolog B dijagnosticirao je kao DLBCL, dok je citolog A postavio dijagnozu NMZL-a. U preostalih pet bolesnika s patohistološkom dijagnozom NMZL-a, citomorfološka slika uzorka bila je mješovita, te je jedan od citologa najčešće dijagnosticirao uzorke kao FL, uz nalaz pan-B pozitivnih biljega.

Kako ne postoji stanični biljeg, koji bi uputio na monoklonalnu proliferaciju T stanica, citomorfološki nalaz mješovite populacije atipičnih limfatičnih stanica konvolutnih jezgara antigenog profila T limfocita uz pozadinski upalni infiltrat upućuje na T-staničnu novotvorinu. Imunocitokemijski dokazan gubitak jednog od pan-T biljega upotpunjuje dijagnozu. Limfoblastični (prekursor) T-stanični limfomi imaju jasnu citomorfološku sliku i uz imunocitokemijsku analizu nije teško postaviti pravilnu dijagnozu. Periferne T-stanične novotvorine skupina su različitog kliničkog ponašanja, uz manje ili više specifične morfološke značajke. Prema klasifikaciji SZO u toj skupini je najčešća kategorija perifernog

T-staničnog limfoma nesvrstanog drugačije (PTCL) u koju se svrstaju sve T-stanične novotvorine zrelih limfocita, koje ne pripadaju niti jednom specifičnom podtipu T-staničnog limfoma. Reproducibilnost perifernih T-staničnih novotvorina u prijašnjim klasifikacijama bila je niska. U Radnoj klasifikaciji periferne T-stanične novotvorine najčešće su svrstane u populaciju mješovitih stanica difuznog tipa rasta, uz ostale novotvorine sličnih morfoloških značajki neovisno o staničnoj liniji ili biološkom ponašanju. Temelj Kielske klasifikacije bio je da razina citomorfoloških promjena na stanicama može predvidjeti biološko ponašanje novotvorine. Iako je tijekom bolesti u bolesnika s B-staničnim novotvorinama većinom u skladu s time, postalo je jasno da za T-stanične novotvorine ovakve postavke ne vrijede. T-stanični limfomi poput ALCL-a pokazuju veliki polimorfizam zloćudnih stanica. U takvih bolesnika postiže se dobar odgovor na primijenjenu terapiju. Naprotiv stanice kod AIL-a su monomorfna populacija zloćudnih stanica tek nešto većih i bazofilnijih od limfocita, a bolest ima izrazito nepovoljan klinički tijek. Pet patohistologa eksperata su u istraživanju ILSG-a konsenzus dijagnozama smatrali slaganje dijagnoza tri od pet patologa u dijagnozi periferne T-stanične novotvorine, bez obzira na njegov podtip.²¹ Mayall i sur. i al Shanqeety se slažu da ih je moguće dijagnosticirati na osnovu aspiracijske citomorfologije. Preporučuju fenotipiziranje imunocitokemijski, zbog mogućnosti vizualnog određivanja zloćudnih aberantnih T stanica unutar populacije reaktivnih limfocita.^{79,80} Yao i sur. analizirajući 33 periferna T-stanična limfoma citomorfološki, kao i protočnom citometrijom i imunocitokemijski, imali su podudarnost s patohistološkim nalazima od 77%.⁸¹ U našem istraživanju nastojali smo citomorfološki razlučiti podtipove T-staničnih limfoma u 48 patohistološki dijagnosticiranih limfoblastičnih (n=9) i perifernih (n=39) novotvorina. Između postavljenih dijagnoza citologa A i B nismo primijetili statistički značajnu razliku. Međutim, pri podtipiziranju T-staničnih limfoma osjetljivost, specifičnost, PPV i NPV citomorfološke dijagnostike citologa A razlikovala se od one citologa B, što je najviše bilo izraženo u

dijagnostičkoj dilemi u tipu limfoma između ALCL-a i HL-a. Naše istraživanje temeljeno je na morfološkom i imunofenotipskom aspektu dijagnostike limfoma i nisu nam bili poznati klinički podaci vezani uz pojedini uzorak, što je dodatno utjecalo na nisku osjetljivost pri dijagnosticiranju pojedinih podtipova T-staničnih limfoma. Kako se AIL pravilno može dijagnosticirati samo uz kliničke podatke o naglom nastanku bolesti uz infektivne simptome, limfadenopatiju, hepatosplenomegaliju i nerijetko autoimuni fenomen (najčešće hemolitičku anemiju), u tri od četiri bolesnika s patohistološki dijagnosticiranim AIL-om i citolog A i citolog B dijagnosticirali su PTCL (u dva slučaja AIL-a primijenjen je osnovni panel, treći je bio antigenog profila CD3+, CD4+, CD10 nije primijenjen).⁸² U četvrtog bolesnika radilo se o proliferaciji endotela krvnih kapilara u limfnom čvoru, tako da, uz nalaz atipičnih CD3+ i CD10+ stanica i pozadinskog upalnog infiltrata, nije bilo teško postaviti dijagnozu na citomorfološkom uzorku. Patohistološki je u deset bolesnika dijagnosticiran PTCL; citolog B je uzorke istih deset bolesnika riješio kao PTCL. Dijagnoze citologa A bile su istovjetne patohistološkim dijagnozama u devet od deset bolesnika. Imunofenotip atipičnih stanica PTCL-a najčešće je CD4+, CD5-, CD7- i u oko 30% slučajeva i CD30+.⁸³ U patohistološki dijagnosticiranom PTCL-u, koji je citolog A dijagnosticirao kao ALCL, atipija stanica očitovala se u CD3+CD30+ i CD5- stanicama izgleda poput imunoblasta. Citolog B dijagnosticirao je MF na osnovi citomorfološkog izgleda stanica i karakterističnog fenotipa (pan-T+, CD7-) s potpunom podudarnošću s patohistološkim dijagnozama (u 10 od 10 bolesnika). Citolog A je dijagnosticirao PTCL u jednog bolesnika s patohistološki dijagnosticiranim MF-om, sa CD3+, CD5+, CD7- limfatičnim stanicama, gdje su tipične limfatične stanice cerebriformnih jezgara nađene u malom broju. U drugog bolesnika citolog A nije se mogao odlučiti oko podtipa dijagnoze T-staničnog limfoma, te je uzorak dijagnosticirao kao PTCL. U preostalim bolesnika s patohistološki dijagnosticiranim MF-om citolog A i citolog B postavili su istovjetne dijagnoze, podudarne s patohistološkim

dijagnozama. U dijagnosticiranju limfoblastičnih T-staničnih novotvorina citomorfološke dijagnoze citologa A i citologa B bile su u potpunosti istovjetne dijagnozama postavljenim patohistološki.

Morfološke sličnosti između cHL-a i ALCL-a odavno su poznate i dobro dokumentirane. Zloćudne stanice u ALCL-u najčešće su definirane većim stanicama s ekscentrično postavljenim jezgrama poput potkova, koje su obilježje ove novotvorine («hallmark» stanice); međutim nema jasno definirane dijagnostičke stanice, poput RS/Hodgkinove stanice Hodgkinovog limfoma. Multinuklearne stanice, s jezgrama postavljenim poput vjenčića (engl. wreath-like cells), kada se nađu uz «hallmark» stanice mogu pomoći pri postavljanju dijagnoze. Dokaz kromosomske aberacije, koja uključuje ALK gen na kromosomu 2p23, nalazi se u oko 60% svih slučajeva ALCL-a. Iako se danas zna da mala podvrsta DLBCL-a s morfološkom slikom monotonih stanica poput plazmablasta ili imunoblasta također može biti ALK pozitivna, a takva morfološka slika čini i diferencijalno dijagnostički problem prema tumorima malih plavih stanica dječje dobi, dokaz ovog poremećaja gotovo nedvojbeno upućuje na ALCL. ALK status bolesnika ima prognostičku važnost, ALK pozitivni bolesnici u pravilu pokazuju bolji odgovor na terapiju i imaju dulje preživljenje od ALK negativnih. Današnja klasifikacija SZO-e razlikuje ALCL ALK pozitivni tip i ALCL ALK negativni tip. Upravo kod ALCL ALK negativnog tipa može doći do dijagnostičkih citomorfoloških dilema.⁸⁴⁻⁸⁶ U našem istraživanju nismo tipizirali ALCL prema ALK+ i ALK- podtipu, jer u vrijeme kad smo započinjali istraživanje ALK+ALCL nije još bio prepoznat kao zasebni entitet. Od 15 bolesnika s patohistološki dijagnosticiranim ALCL-om u njih šest citomorfološki je dijagnosticiran ALCL na temelju CD3+, CD15-, CD30+, ALK+ atipičnih stanica. U tri bolesnika atipične stanice su bile CD3+, CD4+, CD15-, CD30+, ALK-, tako da je dijagnoza postavljena prema morfološkim značajkama i CD3+ i CD30+ atipičnim stanicama. U preostalih šest bolesnika nismo primijenili potpuni panel predviđenih protutijela

zbog oskudnosti uzorka. Svih šest bolesnika u čijim su uzorcima bile ALK+ atipične stanice oba citologa su dijagnosticirali kao ALCL što se podudaralo s patohistološkim dijagnozama tih bolesnika. Problem je nastao u slučajevima u kojima nije dokazan ALK protein. U jednog bolesnika i citolog A i citolog B uzorak su dijagnosticirali kao PTCL, atipične stanice su bile CD3+, CD30 nije rađen. U našem istraživanju, kao i prema podacima u literaturi, najčešće pogreške nastaju u diferencijalnoj dijagnozi prema cHL-u. Nalaz multinuklearnih RS/Hodgkinovih stanica, koje podsjećaju na «wreath-like» stanice, polimorfni upalni infiltrat u pozadini, kao i pozitivitet CD30 biljega javljaju se u oba tipa limfoma. Mourad i sur. pokazali su u svom istraživanju da su brojnost zloćudnih stanica i njihov polimorfizam, te nalaz multinuklearnih stanica citomorfološki znakovi koji na prvom mjestu upućuju na ALCL.⁸⁷ cHL je najčešće CD30+ and CD15+, a negativan na CD45, CD3, a ALCL je CD45, CD3 i EMA pozitivan (uz ALK status koji određuje podtipove ALCL-a). Zloćudne stanice kod cHL-a mogu biti blago pozitivne na biljege B loze.⁸⁸ U našem istraživanju citolozi se nisu složili oko dijagnostičke dileme između cHL-a i ALCL-a u četiri bolesnika. U dva bolesnika s patohistološki dijagnosticiranim cHL-om citolog A je u jednom, a citolog B u drugom slučaju dijagnosticirao ALCL; u dva bolesnika s patohistološki potvrđenim ALCL-om citolog A dijagnosticirao je cHL (citolog B dijagnosticirao je ALCL). Na uzorcima tih bolesnika imunocitokemijski panel nije u potpunosti primijenjen tako da je dijagnoza postavljana primarno na analiziranu morfoloških značajki zloćudnih stanica i dostupnih staničnih biljega. U jednog bolesnika patohistološki dijagnosticiranim cHL-om oba citologa su postavila dijagnozu ALCL-a, na temelju citomorfološke dijagnoze i primijenjenog panela biljega ograničenog na analizu CD15 i CD30. U tom slučaju RS/Hodgkinove stanice bile su CD30+ i CD15-, a morfološki su bile slične «wreath-like» stanicama kod ALCL-a.

U 9% svih uzoraka cHL-a nije bilo dovoljno materijala za adekvatnu citomorfološku analizu, što je u skladu s nalazima drugih autora.^{65,89,79} Taj postotak zasjenjuje činjenicu da su

osjetljivost i specifičnost dijagnosticiranja ove lezije prelazili 90% kod oba citologa. Nodularna skleroza najčešći je podtip cHL-a, a zbog svojih bioloških značajki je i najčešći uzrok dobivanja oskudnog materijala kod bolesnika s cHL-om. Dobivanje oskudnog uzorka pri punkciji suspektog limfnog čvora kod pacijenta s kliničkim simptomima upućuje na potrebu daljnje obrade, obično kiruršku biopsiju. Nalaz Reed-Sternbergovih stanica (RS stanica) omogućava postavljanje dijagnoze već na temelju citomorfološke analize, međutim, zloćudne stanice u cHL-u prisutne su u malom broju u odnosu na okolni limfocitni infiltrat većinom T-staničnog porijekla, histiocite i nešto rjeđe (eozinofilne) granulocite i plazma stanice. Danas se RS stanice i mononuklearne Hodgkinove stanice opisuju kao zajednički kompleks stanica (Hodgkin/RS stanice). Zloćudne LP stanice NLPHL-a su brojnije, a zbog polilobuliranih jezgara bez istaknutih nukleola ranije su zvane LH (limfo-histiocitne prema Lukesu i Butleru) stanicama, kao i «stanice poput kokica» (engl. pop-corn) stanice. Uz LP stanice u punktatima se nalazi i limfocitni infiltrat B-staničnog porijekla. Danas se smatra da su RS stanice i LP stanice B-staničnog porijekla, post-germinalnog nivoa sazrijevanja. RS stanice u potpunosti gube izraženost B-staničnih biljega i nefunkcionalne su u proizvodnji imunoglobulina, osim u varijanti lakunarnih stanica kod nodularne skleroze.⁹⁰⁻⁹² U dva bolesnika s patohistološki potvrđenim cHL-om citolog A, a potom i citolog B postavili su dijagnozu B-staničnog limfoma. Citolog B u jednog je bolesnika uzorak riješio kao DLBCL, dok je citolog A u drugog bolesnika uzorak dijagnosticirao kao NHLB. U uzorcima oba bolesnika postojao je slabi pozitivitet RS/Hodgkinovih stanica na B-stanični biljeg CD20. U preostalim slučajevima značajne dijagnostičke pogreške citolog A i B dijagnosticirali su u dva različita slučaja ALCL (drugi citolog je u tim slučajevima postavio dijagnozu cHL-a).

Od 250 bolesnika uključenih u istraživanje oba citologa našli su jedanaest uzoraka neadekvatnim za postavljanje dijagnoze. Od preostalih 239 bolesnika složili su se u dijagnozama tipa i podtipa limfoma međusobno i s patohistološkim dijagnozama u 197

bolesnika (82.4%). U 42 bolesnika postoji neslaganje između citomorfoloških i patohistološke dijagnoze. U 12 od 42 bolesnika citolozi su na temelju dogovorenih citomorfoloških kriterija postavili iste dijagnoze, ali različite od patohistološke. U sedam bolesnika s patohistološki dijagnosticiranim B-staničnim limfomom, dvaput je učinjena značajna dijagnostička pogreška, kod patohistološki dijagnosticiranog FL-a citolozi su dijagnosticirali DLBCL, a kod patohistološki dijagnosticiranog DLBCL-a NHLB. U preostalih pet bolesnika radilo se o pogreškama unutar skupina limfoma indolentnog ponašanja, ponajprije patohistološki dijagnosticiranim NMZL-ima koji su dijagnosticirani kao NHLB (dva bolesnika), FL (dva bolesnika) i LPL. U četiri bolesnika s patohistološkom dijagnozom T-staničnog limfoma citolozi su dijagnosticirali PTCL kod tri bolesnika s AIL-om i jednog s ALCL-om. Kod jednog bolesnika s patohistološkom dijagnozom cHL-a učinjena je značajna dijagnostička pogreška u tipu limfoma, koji su citolozi dijagnosticirali kao ALCL. U 30 od 42 bolesnika citolozi su postavili različite dijagnoze, gdje su se u 27 bolesnika dijagnoze jednog od citologa slagale s patohistološkim. U skupini B-staničnih limfoma u jednog bolesnika učinjena je značajna dijagnostička pogreška u tipu limfoma (DLBCL je dijagnosticiran kao ALCL) i u šest bolesnika između skupina različitog biološkog ponašanja (većinom između FL-a i DLBCL-a gdje je udio većih limfatičnih stanica bio između 20 i 40%). U devet bolesnika pogrešno je unutar skupine limfoma indolentnog ponašanja najčešće dijagnosticiran NMZL. U skupinama T-staničnog i Hodgkinovog limfoma učinjena je velika dijagnostička pogreška u četiri bolesnika radi dijagnostičke dileme između cHL-a i ALCL-a, u dva bolesnika gdje je cHL citomorfološki dijagnosticiran kao B-stanični limfom (zbog CD20+ stanica u uzorku) i u dva bolesnika s MF-om koji su citomorfološki dijagnosticirani kao PTCL. U preostala dva bolesnika pogrešno je dijagnosticiran tip agresivnog T-staničnog limfoma (između ALCL-a i PTCL-a) i kod jednog je NLPHL dijagnosticirana kao cHL. Tek u tri bolesnika citolozi se nisu složili oko dijagnoze ni međusobno niti s patologom. U dva slučaja se radilo o

dijagnostičkoj pogreški unutar skupine indolentnog biološkog ponašanja, patohistološki dijagnosticiranim NMZL-ima bez monocitoidnih stanica u uzorcima, u kojima su prevladavale CD20+ stanice izgleda i veličine limfocita dijelom zarezanih jezgara, uz vrlo malo limfoplazmacitnih stanica. U jednom slučaju radilo se o značajnoj dijagnostičkoj pogreški jednog citologa (dijagnosticirao je DLBCL), zbog dijagnostičke dileme oko broja većih limfatičnih stanica u uzorku patohistološki dijagnosticiranom kao NHLB.

Usporedba površina ispod ROC krivulje oba citologa pokazuju da se razlika između dvaju površina (engl. area under the ROC curve, AUC) oba tipa ne-Hodkinovih i Hodgkinovog limfoma nalazi unutar granica 95%-tnog intervala pouzdanosti (uz pripadajuće z vrijednosti), što znači da nije statistički značajna. Obuchowski je u svom istraživanju odredila stupnjeve očekivanih razlika između dijagnoza dva analitičara (engl. interobserver variability) koristeći razliku između površina ispod ROC krivulje; ukoliko je razlika između krivulja 0.01 radi se maloj raznolikosti između analitičara, 0.05 upućuje na umjerenu, a 0.10 veliku raznolikost između analitičara.⁹³ Oba citologa imali su (prema razlici površina ispod krivulja) malu raznolikost između svojih dijagnoza, iako je iz krivulja vidljivo da je jedan od citologa (citolog B) bio točniji u svojim analizama od drugog citologa. U velikoj većini uzoraka oba citologa su imali iste kriterije za postavljanje dijagnoze. U preostalim slučajevima, gdje se dijagnoze citologa nisu međusobno podudarale, radilo se o patohistološkim dijagnozama podtipova limfoma, koji su i u velikim multicentričnim istraživanjima na uzorku dobivenom biopsijom limfnog čvora, poput istraživanja ILSG i Međunarodnog projekta istraživanja T-staničnih limfoma (engl. International T-cell lymphoma project) također imali nisku reproducibilnost, bez obzira na jasno postavljene dogovorene kriterije dijagnostike.^{21,94} Osjetljivost citomorfološke dijagnostike, posebno kod NMZL-a i AIL-a, bi bila veća ako bi citolog bio upoznat s kliničkim podacima.

Razvoj posebnih brzih tehnika bojenja uzorka na licu mjesta (engl. ROSE - rapid on site evaluation) danas omogućava analiziranje uzorka neposredno nakon aspiracije unutar nekoliko minuta, gdje je odmah jasno da li je uzorak adekvatan za primjenu odgovarajućih analiza. Dostatan uzorak omogućava, osim citomorfološke i imunocitokemijske metode, raspoređivanje uzorka za citogenetičke i molekularne analize, kao daljnji korak u dijagnostici limfoma prema uputama SZO. Citogenetički biljezi poput t(14;18) prisutne u oko 80% FL-a ili t(11;14) prisutne u 99% MCL-a, trisomija 3, 7 ili 18 kromosoma kod NMZL-a, in situ hibridizacija kao dokaz Epstein-Barr infekcije u bolesnika s AIL-om, molekularni dokaz transkripcijskog faktora NFκB u RS/Hodgkinovim stanicama, dio su analiza koje je moguće učiniti na uzorku dobivenom rutinskom aspiracijom. Stoga, ukoliko aspiraciju izvodi i analizira educirana osoba, poput citologa s dugogodišnjim iskustvom u hematološkoj citomorfološkoj dijagnostici, koji na licu mjesta može procijeniti adekvatnost dobivenog uzorka, citomorfološka metoda može, kao metoda komplementarna patohistološkoj analizi pa čak i alternativna morfološka metoda, poslužiti kao ishodišna točka u procjeni bolesti u dijagnostičkom timu, uzimajući u obzir planiranje terapije unutar kliničkih skupina limfoma.

7. ZAKLJUČCI

1. Citomorfološkom analizom, upotpunjenom imunocitokemijskim metodama, može se s visokom pouzdanošću postaviti dijagnoza limfoma, odrediti jesu li B-, T-staničnog tipa ili tipa Hodgkinovog limfoma. Metoda je reproducibilna što proizlazi iz jasno postavljenih kriterija citomorfološke i imunocitokemijske dijagnostike.

2. Preduvjet za daljnje klasificiranje limfoma u podtipove prepoznate u SZO klasifikaciji je dobivanje uzorka adekvatnog za primjenu dovoljnog broja protutijela specifičnih za određeni podtip limfoma.

3. Citomorfološka i imunocitokemijska analiza pouzdana je i reproducibilna metoda u dijagnosticiranju pojedinih podtipova limfoma s karakterističnom citomorfološkom slikom i imunocitokemijskim obilježjima:

- u skupini B-staničnih limfoma citomorfološka i imunocitokemijska analiza pouzdane su i reproducibilne u dijagnozi CLL/SLL-a, LPL-a, BL-a i MCL-a. Iako su pouzdane metode dijagnostike pri analiziranju DLBCL-a, osjetljivost je smanjena zbog neadekvatnih uzoraka.

Pri analiziranju FL-a nisu dovoljno pouzdane i reproducibilne metode u dijagnostici lezija gdje udio većih limfatičnih stanica prelazi 20%. Citomorfološka i imunocitokemijska analiza nije dovoljno pouzdana i reproducibilna metoda dijagnostike NMZL-a.

- u skupini T-staničnih limfoma citomorfološka i imunocitokemijska analiza pouzdane su i reproducibilne metode pri dijagnostici limfoblastičnih novotvorina. U dijagnostici perifernih T-staničnih novotvorina citomorfološka i imunocitokemijska metoda pouzdane su i reproducibilne u dijagnostici PTCL-a, ALCL-a i pri potvrdi progresije bolesti u limfni čvor

bolesnika s kožnim oblikom MF-a. Citomorfološka i imunocitokemijska analiza nije pouzdana i reproducibilna metoda u dijagnostici AIL-a.

- u skupini HL-a citomorfološka i imunocitokemijska analiza pouzdane su i reproducibilne u dijagnostici NLPHL, dok je u dijagnostici cHL-a osjetljivost smanjena zbog neadekvatnih uzoraka i diferencijalno dijagnostičke dileme s ALCL-om.

4. Temeljem prikazanog istraživanja citomorfološka analiza dopunjena imunocitokemijskim metodama može biti komplementarna morfološka metoda u dijagnostici CLL/SLL-a, BL-a, limfoblastičnih T-staničnih limfoma, PTCL-a i MF-a pri progresiji u limfni čvor. Broj uzoraka u dijagnostici LPL-a i MCL-a je premali za završni zaključak. Modifikacija SZO klasifikacije prepoznaje dva tipa ALCL-a, koja nisu uvrštena u ovo istraživanje, tako da usprkos visokoj pouzdanosti citomorfološke analize nije moguće dati završni zaključak. Za ostale podtipove B i T-staničnog, te u dijagnostici Hodgkinovog limfoma neophodno je, nakon preliminarnog citomorfološke dijagnoze, učiniti biopsiju limfnog čvora.

8. SAŽETAK

Uvod: SZO klasifikacija limfoma temelji se na ukupnosti morfoloških, imunofenotipskih, genetičkih i kliničkih karakteristika različitih podtipova. Takvo shvaćanje teoretski omogućuje da se i citomorfologija, a ne samo patologija, u pojedinim slučajevima koristi kao osnovna morfološka metoda u postupniku dijagnostike pacijenata sa limfomom.

Cilj: Ustanoviti mogućnosti citomorfologije, dopunjene imunocitokemijom u postavljanju dijagnoze zloćudnih tumora limfocitne loze, određivanjem osjetljivosti citološke i imunocitokemijske analize punktata limfnog čvora zahvaćenog limfomom u postavljanju dijagnoze limfoma, pouzdanosti u razlikovanju B i T- staničnih limfoma i Hodgkinovog limfoma, te pouzdanosti i reproducibilnosti u svrstavanju limfoma u podtipove.

Bolesnici i metode: U istraživanje je bilo uključeno 250 bolesnika kojima je patohistološki dijagnosticiran limfom, novootkrivenih kao i onih već ranije liječenih zbog limfoma; biopsiji suspektog limfnog čvora prethodila je citološka punkcija istog čvora. Uzorci dobiveni aspiracijom uključeni su u istraživanje bez obzira na adekvatnost uzorka. Uzorci su bojani May - Grünwald Giemsa bojenjem, potom su primijenjene imunocitokemijske analize. Uzorci, dijagnosticirani kao limfom, klasificirani su prema SZO klasifikaciji. Šifrirane uzorke su reanalizirali dva citomorfologa (nazvani A i B) neovisno jedan o drugome; njihove dijagnoze uspoređene su s patohistološkim. Dobiveni rezultati statistički su obrađeni deskriptivnim statističkim metodama, određivanjem osjetljivosti i specifičnosti, ROC analizom i χ^2 ili Fisherovim egzaktnim testom.

Rezultati: Citolog A i citolog B našli su 11 neadekvatnih uzoraka, na citomorfološkim uzorcima šest bolesnika patohistološki dijagnosticiranih kao cHL, pet kao DLBCL i jednog kao CLL/SLL. U 197 od 239 (82.4%) slučajeva citolozi su dijagnosticirali istovjetan limfomski tip i podtip, podudaran s patohistološkom dijagnozom. Citolog A dijagnosticirao je B-stanične limfome uz osjetljivost od 99.2% i specifičnost 99.0%; T-stanične limfome uz

osjetljivost od 95.8% i specifičnost 98.4%; Hodgkinove limfome s osjetljivošću 95.0% i specifičnošću 98.8%. Citolog B dijagnosticirao je B-stanične limfome uz osjetljivost od 100% i specifičnost 99.0%; T-stanične limfome uz osjetljivost od 100% i specifičnost 98.9%; Hodgkinove limfome s osjetljivošću 95.0% i specifičnošću 100%. Statistički značajna razlika ($p \leq 0.05$) pronađena je pri usporedbi dijagnoza citologa A i B s patohistološkim dijagnozama pojedinih podtipova B i T-staničnog limfoma (NMZL, FL i ALCL), ali ne pri usporedbi dijagnoza oba citologa. ROC analiza (interval pouzdanosti 95%) je pokazala da su citomorfološka i imunocitokemijska metoda pouzdane metode u dijagnostici limfoma.

Zaključci: Citomorfološka analiza, dopunjena imunocitokemijskim metodama, može s visokom pouzdanošću postaviti dijagnozu limfoma, odrediti jesu li B-, T-staničnog tipa ili tipa Hodgkinovog limfoma, te dijagnosticirati podtipove limfoma koji imaju karakterističnu citomorfološku sliku, kao CLL/SLL, BL, limfoblastični T-stanični limfom, PTCL i MF pri progresiji u limfni čvor. Metoda je reproducibilna što proizlazi iz jasno postavljenih kriterija citomorfološke i imunocitokemijske dijagnostike.

9. SUMMARY

CYTOMORPHOLOGIC AND IMMUNOCYTOCHEMICAL ANALYSES IN NODAL T- AND B-CELL AND HODGKIN'S LYMPHOMA DIAGNOSTICS

Koraljka Gjadrov Kuveždić, 2011.

Introduction: According to the World Health Organization classification of lymphoid neoplasms, it is important to recognize cell morphology and reveal its phenotype, then combine it with different genotypic information and clinical data to provide appropriate therapy. In theory, this enables cytomorphology, not just pathology, to serve as a primary morphologic method in evaluation of lymphoma patients.

Aim: To assess the efficacy and reproducibility of FNA and immunocytochemistry based lymphoma diagnostics, estimate usefulness in diagnosing T-, B-cell or Hodgkin's lymphoma, and classify it upon the WHO classification.

Patients and methods: Specimens of 250 biopsy proven lymphoma patients, newly recognized or with relapsing disease, in whom FNA preceded other procedures were included in the study, regardless of its adequacy. Smears were stained with May - Grünwald Giemsa, and immunocytochemical analyses were performed; those diagnosed as lymphoma were classified according to WHO classification. Two blindly performed consecutive cytomorphological analyses, indicated as cytomorphologist A and B, were compared with histopathology. Data obtained were submitted to ROC analysis, χ^2 or Fischer exact test along with descriptive statistical methods.

Results: Eleven samples were found inadequate by each cytomorphologist, in six patients histopathologically diagnosed as cHL, in five as DLBCL and in one as CLL/SLL. Compared with histopathologic diagnoses exact agreement in lymphoma subtype was reached in 197/239 (82.4%) patients. Cytomorphologist A diagnosed B-cell lymphomas with 99.2% sensitivity and 99.0% specificity; T-cell lymphomas with 95.8% sensitivity and 98.4% specificity;

Hodgkin's lymphoma with 95.0% sensitivity and 98.8% specificity. Cytomorphologist B diagnosed B-cell lymphomas with 100% sensitivity and 99.0% specificity; T-cell lymphomas with 100% sensitivity and 98.9% specificity; Hodgkin's lymphoma with 95.0% sensitivity and 100% specificity. Statistically significant difference ($p \leq 0.05$) was found comparing histopathologic and cytomorphologic diagnoses in some subtypes of B and T-cell lymphomas (NMZL, FL, ALCL), but not comparing diagnoses between two cytomorphologists. ROC analysis (confidence interval 95%) proved high reliability of the method.

Conclusion: FNA, corroborated with immunocytochemistry, is an accurate method in the diagnosing T-, B-cell and Hodgkin's lymphoma, as well as in lymphoma subtypes with characteristic cytomorphologic picture, such as CLL/SLL, BL, precursor T-cell lymphoma, PTCL and MF progressing to lymph node. High rate of consensus diagnoses between two cytomorphologists indicates reproducibility of the method.

10. LITERATURA

1. Swerdlow SH, Campo E, Harris NL, Jaffe ES, Pileri SA, Stein H i sur. Introduction to the Classification of Tumors of Haematopoietic and Lymphoid tissues. U: Jaffe ES, ur. WHO Classification of Tumors of Haematopoietic and Lymphoid Tissues. 4. izd. Lyon:IARC press; 2008, str. 14-17.
2. Virchow R. Die celluläre Pathologie in ihrer Begründung auf physiologische und pathologische Gewebelehre. Berlin: Hirschwald; 1858.
3. Billroth T. Multiple Lymphome: Erfolgreiche Bechandlung mit Arsenic. Wien Med Wochenschr 1871;21:1066-7.
4. Hodgkin T. On some morbid appereances of the absorbent glands and spleen. Trans Med Chir Soc Lond 1832; 17:68-114.
5. Drehfeld J. Ein Beitrag zur Lehre von den Lymphosarcomen. Dtsch Med Wochenschr 1893;17:1175-7.
6. Kundrat H. Über Lympho-sarcomatosis. Wien Klin Wochenschr 1893;6:211-13.
7. Oberling C. Les reticulosarcomes et les reticulo-endotheliosarcomes de la moelle osseuse (sarcomes d'Ewing). Bull Cancer (Paris) 1928;17:290-6.
8. Ghon A, Roman B. Über das Lymphosarcom. Frankfurt Z Pathol 1916;19:131-8.
9. Brill NE, Baehr G, Rosenthal N. Generalized giant lymph follicle hyperplasia of the lymph nodes and spleen: A hitherto undescribed type. JAMA 1925; 84:668-71.
10. Symmers D. Follicular lymphadenopathy with splenomegaly: A newly recognised disease of the lymphatic system. Arch Pathol 1927; 3:816-20.
11. Gall EA, Mallory TB. Malignant lymphoma: A clinico pathologic survey of 618 cases. Am J pathol 1942; 18:381-429.
12. Jaffe ES, ur. An overwiev of the Classification of Non-Hodgkin Lymphomas. U: Surgical Pathology of the Lymph Node and Related Organs. 2. izd. Philadelphia: WB Saunders; 1995,

str.193-204.

13. Lennert K, Stein H, Kaiserling E. Cytological and functional criteria for the classification of malignant lymphomata. *Br J Cancer* 1975; 2(Suppl):29-43.

14. Lennert K, Feller AC. *Histopathology of the non-Hodgkin's lymphomas*. Berlin: Springer-Verlag; 1992, str. 16.

15. Lukes RJ, Collins RD. Immunological characterisation of human malignant lymphomas. *Cancer* 1974; 34:1488-503.

16. National Cancer Institute- sponsored study of classification of non-Hodgkin's lymphomas: Summary and description of a working formulation for clinical usage (editorial). *Cancer* 1982; 49:2112-35.

17. Banks PM. *Pathology of Malignant Lymphoma*. U: Beutler E, Lichtman MA, Coller BS, Kipps TJ, ur. *Williams Hematology*. 5. izd. New York: McGraw-Hill, Inc;1994, str. 1049-55.

18. Robbins SL. *Patologijske osnove bolesti*. 1. izd. Zagreb: Školska knjiga; 1979, str. 831.

19. Lukes RJ, Butler JJ. The pathology and nomenclature of Hodgkin's disease. *Cancer res* 1966; 26:1063-81.

20. Harris NL, Jaffe ES, Stein H, Banks PM, Chan JK, Cleary ML i sur. A Revised European-American Classification of Lymphoid Neoplasms: a Proposal from the International Lymphoma Study Group. *Blood* 1994; 84:1361-92.

21. A Clinical Evaluation of the International Lymphoma Study Group Classification of Non-Hodgkin Lymphoma (editorial). *Blood* 1997; 89(11):3909-18.

22. Harris NL, Jaffe ES, Vardiman JW, Stein H, Diebold J, Mueller-Hermelink HK. WHO classification of haematopoietic and lymphoid tissues: Introduction. U: Jaffe ES, ur. *Tumors of haematopoietic and lymphoid tissues*. 2. izd. Lyon:IARC Press; 2008, str. 1-3.

23. Paulli M. Immunohistological analysis of malignant lymphomas on paraffin-embedded section with commercially available antibodies. U: Bračko M, Jančar J, Zidar A, ur. *An update*

of diagnostic approach to malignant lymphomas proceedings/ XXXIII memorial meeting for professor Janez Plečnik with international participation. Ljubljana: Faculty of medicine:Institute of oncology; 2002, str.15-20.

24. Chu PG, Chang KL, Arberda DA, Weiss LM. Immunophenotyping of Hematopoietic Neoplasms. *Sem Diagn Pathol* 2000; 17(3):2367-81.

25. Jakić-Razumović J, Aurer I. The World Health Organisation of Lymphomas. *Croat Med J* 2002; 43:527-34.

26. Ward GR. *Bedside Haemathology*. 1. izd. Philadelphia : W.B.Saunders; 1914, str. 129.

27. Guthrie CG. Gland puncture as a diagnostic measure.*Johns Hopkins Bull* 1921;32:266-71.

28. Grunze H, Spriggs AI. *History of Clinical Cytology*. 2. izd. Darmstadt:GIT Verlag Ernst Giebler; 1983, str. 149-54.

29. Chivukula M, Dabbs DJ. *Immunocytochemistry*. U: Bibbo M, Wilbur D, ur. *Comprehensive Cytopathology*. 3. izd. Philadelphia: Saunders Elsevier; 2008, str. 1043-50.

30. Tani EM, Christensson B, Porwit A, Skoog L. Immunocytochemical Analysis and Cytomorphologic Diagnosis on Fine Needle Aspirates of Lymphoproliferative Diseases. *Acta Cytol* 1988; 32:209-15.

31. Sneige N, Dekmezian RH, Katz RL, Fanning TV, Lukeman JL, Ordonez NT i sur. Morphologic and Immunocytochemical Evaluation of 220 Fine Needle Aspirates of Malignant Lymphoma And Lymphoid Hyperplasia. *Acta Cytol* 1990; 34:311-22.

32. Katz, Gritsman A, Cabanillas GF, Fanning TV, Dekmezian R, Ordonez NG i sur. Fine-Needle Aspiration Cytology of Peripheral T-Cell Lymphoma. *Am J Clin Pathol* 1989; 91:120-31.

33. Katz RL, Raval P, Manning JT, Mclaughlin P, Barlogie B. A Morphologic, Immunologic and Cytometric Approach to the Classification of Non-Hodgkin`S Lymphoma in Effusions. *Diagn Cytopahol* 1987; 3:91-101.

34. Das D, Gupta S, Datta B, Sharma S. Fine Needle Aspiration Cytodiagnosis of Hodgkin's Disease and Its Subtypes. *Acta Cytol* 1989; 34:329-36.
35. Young NA, Al-Saleem TI, Ehya H, Smith MR. Utilization of Fine-Needle Aspiration Cytology and Flow Cytometry in the Diagnosis and Subclassification of Primary and Recurrent Lymphoma. *Cancer* 1998;84:252-61.
36. Young NA, Al-Saleem T. Diagnosis of Lymphoma by Fine-Needle Aspiration Cytology Using the Revised European-American Classification of Lymphoid Neoplasms. *Cancer* 1999;87:325-45.
37. Meda BA, Buss DH, Woodruff RD, Appellari JO, Reiner RO, Powell BL. Diagnosis and Subclassification of Primary and Recurrent Lymphoma – The Usefulness and Limitations of Combined Fine-Needle Aspiration Cytomorphology and Flow Cytometry. *Am J Clin Pathol* 2000; 113:688-99.
38. Dong HY, Harris NL, Preffer FI, Pitman MB. Fine-needle aspiration biopsy in the diagnosis and classification of primary and recurrent lymphoma: a retrospective analysis of the utility of cytomorphology and flow cytometry. *Mod Pathol* 2001; 14(5):472-81.
39. Lee MJ, Kee KH, Jeon HJ. Mantle Cell Lymphoma, Blastoid Variant, Diagnosed on the Basis of Cytomorphology and Flow Cytometric Immunophenotyping of the Lymph Node Aspirate and Peripheral Blood. *J Korean Med Sci* 2002;17(2):173-8.
40. Simsir A, Fetsch P, Stetler-Stevenson M, Abati A. Immunophenotypic Analysis of Non-Hodgkin's Lymphomas in Cytologic Specimens: A Correlative Study of Immunocytochemical and Flow Cytometric Techniques. *Diagn Cytopathol* 1999;20:278-84.
41. Rassidakis GZ, Tani E, Svedmyre E, Porwit A, Skoog L. Diagnosis and Subclassification of Follicle Center and Mantle Cell Lymphomas on Fine-Needle Aspirates. *Cancer* 1999;87:216-23.

42. Ng W, Ip P, Choy C, Collins RJ. Cytologic and Immunocytochemical Findings of Anaplastic Large Cell Lymphoma. *Cancer* 2003; 99:33-43.
43. Lin F, Staerkel G, Fanning TV. Cytodiagnosis of Primary lymphoma of Bone on Fine-Needle Aspiration Cytology Specimens: Review of 25 Cases. *Diagn Cytopathol* 2003;28:205-11.
44. Stewart CJ, Jackson R, Farquharson M, Richmond J. Fine-needle aspiration cytology of extranodal lymphoma. *Diagn Cytopathol* 1998;19(4):260-6.
45. Wakely P, Frable WJ, Kneisl JS. Soft tissue aspiration cytopathology of malignant lymphoma and leukemia. *Cancer* 2001; 93(1):35-9.
46. Zeppa P, Picardi M, Marino G, Troncone G, Fulciniti F, Vetranim A. Fine-needle aspiration biopsy and flow cytometry immunophenotyping of lymphoid and myeloproliferative diseases of the spleen. *Cancer* 2003; 99(2):118-27.
47. Landgren O, Porwit Macdonald A, Tanie E, Czader M, Grinfors G, Skoog I. A prospective comparison of fine-needle aspiration cytology and histopathology in the diagnosis and classification of lymphomas. *Hematol J* 2004; 5(1):69-76.
48. Van Heerde P, Go D, Koolman-Schellekens MA, Peterse JL. Cytodiagnosis of non-Hodgkin's Lymphoma. *Virchows Arch (Pathol Anat)* 1984;403:213-33.
49. Naish SJ, Boenisch T, Farmilo AJ, Stead RH. *Imunochemical staining methods*. Carpinteria: DAKO Corporation; 1989.
50. Ivanković D i sur. *Osnove statističke analize za medicinare*. 1 izd. Zagreb: Medicinski fakultet Sveučilišta u Zagrebu; 1989.
51. Božikov J. *Matematička podloga kliničkog prosuđivanja*. U: Ivančević D, Bakran I, ur. *Osobitosti kliničkih medicinskih istraživanja*. 1 izd. Zagreb: Medicinski fakultet Sveučilišta u Zagrebu; 2003, str. 7-16.

52. Rimm DL, Stasny JF, Rimm EB, Ayer S, Frable WJ. Comparison of the Costs of Fine-Needle Aspiration and Open Surgical Biopsy as Method for Obtaining a Pathologic Diagnosis. *Cancer (Cancer Cytopathol)* 1997;81:51–6.
53. Nasuti JF, Gupta PK, Baloch ZW. Diagnostic Value and Cost-Effectiveness of On-Site Evaluation of Fine-Needle Aspiration Specimens: Review of 5688 Cases. *Diagn Cytopathol* 2002;27:1–4.
54. Nasuti JF, Mehrotra R, Gupta PK. Diagnostic Value of Fine- Needle Aspiration in Supraclavicular Lymphadenopathy: A Study of 106 Patients and Review of the Literature. *Diagn Cytopathol* 2001;25:351–5.
55. Pleotis Howell L. Changing Role of Fine-Needle Aspiration in the Evaluation of Pediatric Masses. *Diagn Cytopathol* 2001;24:65–70.
56. Jaffer S, Zakowski M. Fine-Needle Aspiration Biopsy of Axillary lymph Nodes. *Diagn Cytopathol* 2002;26:69–74.
57. Bezabih M. Superficial Malignant Neoplasms in Southwestrn Ethiopia: A Cytopathological Approach. *Diagn Cytopathol* 2004;31:347–51.
58. Roh JL, Lee YW, Kim JM. Clinical Utility of Fine- Needle Aspiration for Diagnosis of Head and Neck Lymphoma. *Eur J Surg Oncol* 2008; 34(7):817-21.
59. Cafferty LL, Katz RL, Ordonez NG, Carrasco CH, Cabanillas FR. Fine Needle Aspiration Diagnosis of Intraabdominal and Retroperitoneal Lymphomas by Morphologic and Immunocytochemical Approach. *Cancer* 1990;65:72-7.
60. Stewart CRJ, Duncan JA, Farquaharson M, Richmond J. Fine Needle Aspiration Cytology Diagnosis of Malignant Lymphoma and Lymphoid Hyperplasia. *J Clin Pathol* 1998;51:197-203.
61. Zeppa P, Marino G, Troncone G, Fulciniti F, De Renzo A, Picardi M i sur. Fine-needle cytology and flow cytometry immunophenotyping and subclassification of non-Hodgkin

lymphoma: a critical review of 307 cases with technical suggestions. *Cancer* 2004; 102 (1): 55-65.

62. Mourad WA, Tulbah A, Shoukri M, Al Dayel F, Akhtar M, Ali MA i sur. Primary Diagnosis and REAL/WHO Classification of Non-Hodgkin's Lymphoma by Fine-Needle Aspiration: Cytomorphologic and Immunophenotypic Approach. *Diagn Cytopathol* 2003;28(4):191-5.

63. Sack MJ, Weber RS, Weinstein GS, Chalian AA, Nisenbaum HL, Yousem DM. Image-Guided Fine-Needle Aspiration of the Head and Neck. *Arch Otolaryngol Head Neck Surg* 1998;124:1155-61.

64. Martins RM, da Cunha Santos G. Fine-Needle Aspiration Cytology in the Diagnosis of Superficial Lymphadenopathy: a 5-year Brazilian Experience. *Diagn Cytopathol* 2006; 34:130-4.

65. Chhieng DC, Cangiarella JF, Fraser Symmans W, Cohen JM. Fine-Needle Aspiration Cytology of Hodgkin Disease. *Cancer (Cancer Cytopathol)* 2001; 93:52-9.

66. Swerdlow SH, Campo E, Harris NL, Jaffe ES, Pileri SA, Stein H i sur. Introduction and overview of the classification of the lymphoid neoplasms. U: Jaffe ES, ur. WHO Classification of Tumors of Haematopoietic and Lymphoid Tissues. 4. izd. Lyon:IARC; 2008, str. 157-67.

67. Griškevičius L, Daubarienė J, Griniūtė R, Jurgutis M, Kurtinaitis J, Mickys J i sur. Introduction.U:Lymphoma in Lithuania, Retrospective Analysis 2004-2006. Vilnius:Baltijos Oncologijos Iniciatyva; 2007, str. 33-5.

68. Olsen E, Vonderheid E, Pimpinelli N, Willemze R, Kim Y, Knobler R i sur. Revision to the Staging and Classification of Mycosis Fungoides and Sezary Syndrome: a Proposal of the International Society for Cutaneous Lymphomas (ISCL) and the Cutaneous Lymphoma

Task Force of the European Organization of Research and Treatment of Cancer (EORTC).
Blood 2007;110:1713-22.

69. Swerdlow SH, Campo E, Harris NL, Jaffe ES, Pileri SA, Stein H i sur. Hodgkin lymphoma, Introduction. U: Jaffe ES, ur. WHO Classification of Tumors of Haematopoietic and Lymphoid Tissues. 4. izd. IARC: Lyon; 2008, str. 321-3.

70. Gong JZ, Williams DC Jr, Liu K, Jones C. Fine-Needle Aspiration in Non-Hodgkin Lymphoma: Evaluation of Cell Size by Cytomorphology and Flow Cytometry. Am J Clin Pathol 2002;117:880-8.

71. Young NA. Grading Follicular Lymphoma on Fine-Needle Aspiration Specimens – A Practical Approach. Cancer (Cancer Cytopathol) 2006; 108:1-9.

72. Shin HJC, Caraway NP, Katz RL. Cytomorphologic Spectrum of Small Lymphocytic Lymphoma in Patients with Accelerated Clinical Course: A Study of 59 Patients. Cancer (Cancer Cytopathol) 2003;99:293-300.

73. Pileri SA, Zinzani PL, Went P, Pileri A Jr, Bendandi M. Indolent Lymphoma: the Pathologist Viewpoint. Ann Oncol 2004; 15:12-8.

74. Gascoyne RD. Hematopathology Approaches to Diagnosis and prognosis of Indolent B-Cell Lymphomas. Hematology (Am Soc Hematol Educ Program) 2005; str.299-306.

75. Chhieng DC, Cohen JM, Cangiarella JF. Cytology and immunophenotyping of low- and intermediate-grade B-cell non-Hodgkin's lymphomas with a predominant small-cell component: A study of 56 cases. Diagn Cytopathol 2001; 24:90-7.

76. Rassidakis GZ, Tani E, Svedmyr E, Porwit A, Skoog L. Diagnosis and Subclassification of Follicle Center and Mantle Cell Lymphomas on Fine-Needle Aspirates. Cancer (Cancer Cytopathol) 1999; 87:216-23.

77. Zeppa P, Marino G, Troncone G, Fulciniti F, De Renzo A, Picardi M i sur. Fine-Needle Cytology and Flow Cytometry Immunophenotyping and Subclassification of Non-Hodgkin Lymphoma. *Cancer (Cancer Cytopathol)* 2004;102:55-65.
78. Murphy BA, Meda BA, Buss DH, Geisinger KR. Marginal Zone and Mantle Zone Lymphomas: Assessment of Cytomorphology in Subtyping Small B-Cell Lymphomas. *Diagn Cytopathol* 2003; 28:126-30.
79. Mayall F, Darlington A, Harrison B. Fine Needle Aspiration Cytology in the Diagnosis of Uncommon Types of Lymphoma. *J Clin Pathol* 2003; 56(11):821-5.
80. Al Shanqeety O, Mourad WA. Diagnosis of Peripheral T-Cell Lymphoma by Fine-Needle Aspiration Biopsy: a Cytomorphologic and Immunophenotypic Approach. *Diagn Cytopathol* 2000; 23(6):375-9.
81. Yao JL, Cangiarella JF, Cohen JM, Chhieng DC. Fine- Needle Aspiration Biopsy of Peripheral T-Cell Lymphomas. *Cancer (Cancer Cytopathol)* 2001; 93:151-9.
82. Iannitto E, Ferreri AJM, Minardi V, Tripodo C, Hans H. Kreipe HH. Angioimmunoblastic T-cell lymphoma. *Crit Rev Oncol Hematol* 2008;68(3):264-71.
83. O'Leary H, Savage KJ. The Spectrum of Peripheral T-cell Lymphomas. *Curr Opin Hematol* 2009; 16:292-8.
84. Gustafson S, Medeiros LJ, Kalhor N, Bueso-Ramos CE. Anaplastic large cell lymphoma: another entity in the differential diagnosis of small round blue cell tumors. *Ann Diagn Pathol* 2009; 13(6): 413-27.
85. Rapkiewicz A, Wen H, Sen F, Das K. Cytomorphologic examination of anaplastic large cell lymphoma by fine-needle aspiration cytology. *Cancer (Cancer Cytopathol)* 2007; 111(6):499-507.
86. Beltran B, Castillo J, Salas R , Quiñones P, Morales D, Hurtado B i sur. ALK-Positive Diffuse Large B-Cell Lymphoma: Report of Four Cases and Review of the Literature.

J Hematol Oncol 2009; 2:11-20.

87. Mourad WA, al Nazer M, Tulbah A. Cytomorphologic differentiation of Hodgkin's lymphoma and Ki-1+ anaplastic large cell lymphoma in fine needle aspirates. Acta Cytol 2003; 47: 744.

88. Zhao XF. Pitfalls in Diagnostic Hematopathology – Part II. Int J Clin Exp Pathol 2010;3(1):39-46.

89. Friedman M, Kim U, Shimaoka K, Panahon A, Han T, Stutzman L. Appraisal of aspiration cytology in management of Hodgkin's disease. Cancer 1980; 45:1653-63.

90. Zhang JR, Raza AS, Greaves TS, Cobb CJ. Fine- Needle Aspiration Diagnosis of Hodgkin Lymphoma Using Current WHO Classification- Re-Evaluation of Cases From 1999-2004 With New Proposals. Diagn Cytopathol 2006;34:397-402.

91. Mani H, Jaffe ES. Hodgkin Lymphoma: An Update on Its Biology with Newer Insights into Classification. Clin Lymphoma Myeloma 2009; 9(3):2006-16.

92. Nogova L, Rudiger T, Engert A. Biology, clinical course and management of nodular lymphocyte-predominant Hodgkin lymphoma. Hematology (Am Soc Hematol Educ Program) 2006; str. 266-72.

93. Obuchowski NA. Fundamentals of Clinical Research for Radiologists-ROC Analysis. Am J Roentgenol 2005; 184:364-72.

94. International T-Cell Lymphoma Project. International peripheral T-cell and natural killer/T-cell lymphoma study: pathology findings and clinical outcomes (editorial). J Clin Oncol 2008; 26:4124–30.

11. ŽIVOTOPIS

Rođena sam u Zagrebu 4. veljače 1970. godine. Udana sam i majka jednog djeteta.

Maturirala sam 1988. godine, kada sam i upisala Medicinski fakultet, koji sam završila 1993. godine. Tijekom studija radila sam kao demonstrator pri Katedri za anatomiju i Katedri za patofiziologiju. Pripravnički staž odradila sam na KB «Mercur» i položila stručni ispit 1994. godine.

Kao znanstveni pripravnik na projektu «Nepovoljni činioci u humanoj reprodukciji» radila sam od 1995. do 1996. godine, kada sam započela specijalizantski staž na KBC-u Zagreb. Specijalistički ispit položila sam 2000. godine. Kao liječnik specijalist kliničke citologije radim na Zavodu za patologiju i citologiju KBC-a Zagreb.

Znanstveni poslijediplomski studij «Medicinska genetika» upisala sam 1994. godine, i završila ga obranom magistarskog rada «Otkrivanje translokacije t(8;21) PCR in situ metodom pri dijagnozi i praćenju liječenja akutnih mijeloičnih leukemija» 2003. godine.

Tijekom specijalizantskog staža upisala sam stručni poslijediplomski studij «Klinička citologija».

Objavila sam, kao autor ili koautor, sedam znanstvenih radova citiranih u CC-u, i pet znanstvenih radova citiranih u ostalim indeksiranim časopisima. Predavač sam na kolegiju Hematološka citologija i Citologija dojke na Citoskrinerskom tečaju, te na kolegiju Hematološka citologija na stručnom poslijediplomskom studiju «Klinička citologija». 2009. godine izabrana sam u nastavno zvanje predavača kao naslovno zvanje na Zdravstvenom veleučilištu za predmet citologija.

Područje mog djelovanja je aspiracijska citologija, posebice hematološka citologija, i eksfolijativna citologija tjelesnih tekućina. U slobodno vrijeme bavim se filmom, muziciranjem i rekreativnim sportskim aktivnostima.