

Kliničko značenje određivanja limfnog čvora čuvara u početnom stadiju raka stidnice

Stepanić, Vesna

Doctoral thesis / Disertacija

2011

Degree Grantor / Ustanova koja je dodijelila akademski / stručni stupanj: **University of Zagreb, School of Medicine / Sveučilište u Zagrebu, Medicinski fakultet**

Permanent link / Trajna poveznica: <https://urn.nsk.hr/urn:nbn:hr:105:462571>

Rights / Prava: [In copyright](#)/[Zaštićeno autorskim pravom.](#)

Download date / Datum preuzimanja: **2025-01-29**



Repository / Repozitorij:

[Dr Med - University of Zagreb School of Medicine Digital Repository](#)





Središnja medicinska knjižnica

Stepanić, Vesna (2011) *Kliničko značenje određivanja limfnog čvora čuvara u početnom stadiju raka stidnice [Clinical significance of sentinel lymph node detection in early vulvar cancer].* Doktorska disertacija, Sveučilište u Zagrebu.

<http://medlib.mef.hr/989>

University of Zagreb Medical School Repository

<http://medlib.mef.hr/>

**SVEUČILIŠTE U ZAGREBU
MEDICINSKI FAKULTET**

Vesna Stepanić

**Kliničko značenje određivanja
limfnog čvora čuvara u
početnom stadiju raka stidnice**

DISERTACIJA



Zagreb, 2011.

**SVEUČILIŠTE U ZAGREBU
MEDICINSKI FAKULTET**

Vesna Stepanić

**Kliničko značenje određivanja
limfnog čvora čuvara u
početnom stadiju raka stidnice**

DISERTACIJA

Zagreb, 2011.

Disertacija je izrađena u Klinici za ženske bolesti i porode Kliničkog bolničkog centra Zagreb i Medicinskog fakulteta Sveučilišta u Zagrebu.

Voditelj rada je prof. dr sc. Ante Ćorušić, spec. ginekologije i opstetricije, subspec. ginekološke onkologije, pročelnik Zavoda za ginekološku onkologiju Klinike.

Hvala mentoru, prof. dr sc. Anti Ćorušiću.

Zahvaljujem tvrtki *Merck Sharp & Dohme d.o.o.*, Predstavništvu u Hrvatskoj, na materijalnoj potpori tijekom izrade rada.

Hvala mojim dragim kolegama, prijateljima i bratu koji su mi svojim nesebičnim angažmanom pomogli u mnogim trenucima i uvelike doprinijeli uspješnom završetku disertacije. U mojim mislima svi su na prvom mjestu.

SADRŽAJ

	stranica
1. UVOD	1
1.1. RAK STIDNICE	3
1.1.1. EMBRIOLOGIJA I HISTOLOŠKI OBLICI RAKA STIDNICE	3
1.1.2. ANATOMIJA I PUTOVI ŠIRENJA ZLOĆUDNIH STANICA	5
1.1.3. ČIMBENICI RIZIKA ZA ZLOĆUDNU PREOBRAZBU STANICA STIDNICE I MOGUĆNOSTI PREVENCIJE	9
1.1.3.1. Čimbenici rizika za zloćudnu preobrazbu stanica stidnice	9
1.1.3.2. Mogućnosti prevencije	12
1.1.4. EPIDEMIOLOŠKE KARAKTEISTIKE RAKA STIDNICE	12
1.1.5. SIMPTOMI, KLINIČKA SLIKA I DIJAGNOSTIČKI POSTUPNIK KOD RAKA STIDNICE	15
1.1.6. STUPNJEVANJE RAKA STIDNICE	17
1.1.7. PREŽIVLJENJE BOLESNICA	19
1.1.8. LIJEČENJE RAKA STIDNICE	20
1.1.8.1. Kirurško liječenje – povijesni pregled	20
1.1.8.2. Palijativno liječenje	23
1.1.9. KOMPLIKACIJE U LIJEČENIH BOLESNICA S RAKOM STIDNICE	24
1.1.9.1. Komplikacije nakon kirurškog liječenja	24
1.1.9.2. Komplikacije nakon liječenja zračenjem i citostaticima	25
1.2. POČETNI STADIJI PLOČASTOG RAKA STIDNICE –PRIKAZ PROBLEMA–	26
1.2.1. LIMFOSCINTIGRAFIJA I POČETNI STADIJI RAKA STIDNICE	27
1.2.1.1. Limfoscintigrafija – temeljne postavke	27
1.2.1.2. Limfoscintigrafija i onkologija stidnice	29
2. HIPOTEZA	31
3. CILJEVI RADA	32

POPIS OZNAKA I KRATICA

SLN	.	.	.	Sentinel lymph node
HPV	.	.	.	Human papillomavirus
Tc-99m albumin koloid	.	.	.	radioaktivni tehnećij
HIV	.	.	.	Human immunodeficiency virus
VIN (uVIN, dVIN)	.	.	.	Vulvar intraepithelial neoplasia usual, wartybasaloid; differentiated, simplex
WHO	.	.	.	World Health Organisation
FIGO	.	.	.	Federation Internationale de Gynecologie et d'Obstetrique
ISSVD	.	.	.	International Society for the Study of Vulvovaginal Disease
p53	.	.	.	tumorski supresorski gen
FDA	.	.	.	Food and Drug Administration
PAPA-test	.	.	.	Papanicolaou test
VCE-uzorci	.	.	.	uzorci s vulve, cerviksa i endocerviksa
CT (MSCT)	.	.	.	Computerised tomography scan; multi slice CT
MR	.	.	.	Magnetic resonance imaging
PET-scan	.	.	.	Positron emission tomography
AJCC	.	.	.	American Joint Committee on Cancer
NCDB	.	.	.	National Cancer Data Base)
Gy	.	.	.	grey
ZZGO	.	.	.	Zavod za ginekološku onkologiju Klinike za ženske bolesti i Porode, Kliničkog bolničkog centra Zagreb i Medicinskog fakulteta Sveučilišta u Zagrebu, u Petrovoj
GOG	.	.	.	Gynecological Oncology Group
UZV	.	.	.	ultrazvuk
H&E	.	.	.	hemalaun-eozin
AE1/AE3	.	.	.	koktel antitijela na citokeratin

1. U V O D

Ideja o limfnom čvoru čuvaru (engl. *sentinel lymph node concept, SLN concept*, u daljnjem tekstu SLN koncept) polazi od pretpostavke kako je to prvi limfni čvor (ili više njih) u koji se drenira limfa iz određene regije. Ako je limfni čvor čuvar (engl. *sentinel*) bez tumorskih stanica, pretpostavka je kako nema ni udaljenih presadnica, tj. metastaza (grč. *metástasis*), odnosno bolest je u početnom stadiju. To, nadalje, znači manje radikalno liječenje, brži oporavak, manje poslijeoperacijskih komplikacija, bolju kvalitetu života poslije liječenja i u konačnici nižu cijenu liječenja onkoloških bolesnika.

Razvoj zamisli o sentinel limfnom čvoru počinje 1970-ih godina [1], kada prijeoperacijska limfoscintigrafija doživljava svoj uzlet [2, 3]. Od tada se biopsija limfnog čvora čuvara etablirala kao vjerodostojna, minimalno invazivna tehnika temeljem koje se zaključuje o proširenosti bolesti, što pridonosi adekvatnom stupnjevanju (engl. *staging*) bolesti. Tako su limfoscintigrafija i izrada mapa limfne drenaže određenog područja postale nezaobilazan dijagnostički element u obradi i liječenju pojedinih onkoloških bolesnika.

Rak stidnice rijetka je maligna (lat. *malignus*) bolest ženskog spolnog sustava. Ako se dijagnosticira u ranoj fazi bolesti, u velikom je postotku izlječiv. Bolest se poglavito širi limfnim žilama i preživljenje je najvećim dijelom uvjetovano nepostojanjem limfnih metastaza.

To je ponajprije bolest starijih dobnih skupina (postmenopauzalne žene), no sve se češće pojavljuje i u ranijoj životnoj dobi, osobito oblik koji je povezan s infekcijom humanim papiloma virusom, HPV-om i kojemu je ishodište najvjerojatnije u vulvarnoj intraepitelnoj neoplaziji [4, 5].

Upravo zbog moguće i poznate progresije premalignih lezija stidnice koje su povezane s HPV-infekcijom prema raku stidnice, danas svjedočimo sve većem interesu za ovu bolest. Ponajprije stoga što je pronalaskom cjepiva protiv HPV-a moguće

preventivno djelovati i na (pre)maligne lezije stidnice, no samo na one koje u svojoj genezi imaju HPV-infekciju.

Liječenje raka stidnice početnog stadija bolesti prvenstveno je kirurško, a u liječenju bolesnica s rakom stidnice uznapredovalog stadija bolesti primjenjuju se radioterapija i radiokemoterapija [4, 6, 7].

Limfoscintigrafija s izradom mape limfodrenažnog područja i pronalaženjem sentinel limfnog čvora ima svoje mjesto u liječenju bolesnica s rakom stidnice početnog stadija bolesti [4, 8-12].

U nuklearnoj medicini, u okviru limfoscintigrafije, primjenjuju se različiti radiofarmaci - u bolesnica s ginekološkim rakom najčešće se koriste radioaktivni tehnecij, Tc-99m albumin koloid i modrilo [3, 13].

Kirurško liječenje bolesnica s rakom stidnice početnog stadija bolesti uspješnije je kada se izbjegne limfadenektomija, napose zdjelična [4], što je, uz manje opsežan kirurški pristup, još jedan razlog sve češće primjene limfoscintigrafske tehnike pronalaženja sentinel limfnog čvora.

Prema novijim podacima, preživljenje znatno ovisi o broju zahvaćenih limfnih čvorova, o veličini primarne lezije, dubini invazije i zahvaćenosti limfokapilarnih područja [4, 6, 13].

U tom smislu je problematika detekcije sentinel limfnog čvora, kao i kirurški pristup i opseg operacije, pitanje kojim se danas bavi više autora [4, 12, 14], a ovo istraživanje je prilog proučavanoj problematici.

1.1. RAK STIDNICE

Rak stidnice je rijetka bolest, ali sve zanimljivija znanstvenicima i kliničarima iz barem dvaju razloga – smatra se kako bi se na neke premaligne i maligne oblike moglo preventivno djelovati uporabom cjepiva, dok se s druge strane nastoji utvrditi najpogodniji način kirurškog liječenja početnih stadija bolesti. Za razumijevanje problema, nužno je poznavati razvoj i anatomiju stidnice te mehanizme zloćudne preobrazbe stanica kože stidnice.

1.1.1. EMBRIOLOGIJA I HISTOLOŠKI OBLICI RAKA STIDNICE

Pod pojmom stidnica (lat. *vulva*) opisuju se vanjski spolni organi žene, koji se razvijaju iz jedne indiferentne osnove (parni nabor, lat. *plica genitalis*) potkraj drugoga fetalnog mjeseca, karakterizirane s trima izbočenjima oko kloakalne membrane, koja nastaju intenzivnijim i nejednolikim bujanjem mezenhima – sprijeda je spolna kvržica (lat. *tuberculum genitale, phallus*), a lijevo i desno su spolne izbočine (lat. *tori genitales*). Nakon podjele kloake, kloakalna membrana se podijeli na dva dijela – prednji dio čini urogenitalna membrana, a stražnji analna membrana. Aktivnom proliferacijom stanica te membrane u mezenhim spolne kvržice nastaje najprije uretralna ploča, a zatim uretralna brazda koju s desne i lijeve strane ograničuju uretralni nabori. Ubrzo potom pukne urogenitalna membrana pa nastaje pukotina (lat. *fissura urogenitalis*, odnosno *ostium urogenitale primitivum*), pomoću koje se otvara u urogenitalni sinus [15].

U daljnjem razvoju, u ženskog spola iz spolne kvržice nastaje Venerin brežuljak (lat. *mons Veneris seu pubis*), dražica (lat. *clitoris*), završni dio urogenitalnog sinusa postaje predvorje rodnice (lat. *vestibulum vaginae*), uretralni nabori preobraze se u male

usne (lat. *labia minora pudendi*), a spolne izbočine u velike usne (lat. *labia maiora pudendi*).

Od niza solidnih epitelnih tračaka, koji izrastaju iz primitivne mokraćne cijevi i susjednog urogenitalnog sinusa, razvijaju se velike i male vestibularne žlijezde (lat. *glandulae vestibulares minores et maiores*) i parne Bartolinijeve žlijezde (lat. *gl. Bartholini*) [15].

Vestibulum vagine oblaže neorožnjeni mnogoslojni pločasti epitel u koji se u blizini ušća mokraćne cijevi otvaraju male mukozne žlijezde. U lateralnom zidu vestibuluma vagine straga nalaze se lijevo i desno, sa svake strane po jedna Bartolinijeva žlijezda koje svoj sluzavi sekret izlučuju na unutarnju stranu malih labija i tako vlaže vestibulum vagine [16].

Klitoris se sastoji od dvaju malih kavernoznih tijela koja na prednjim krajevima formiraju izbočenje (lat. *corpus clitoridis*), ispod kojega je *glans clitoris*, neobično bogat osjetnim tjelešcima i intraepitelnim živčanim završecima, a cijeli klitoris je vrlo osjetljiv i tijekom spolnog odnosa ispuni se krvlju [17].

Male labije pokriva slabo pigmentirani mnogoslojni pločasti epitel koji je samo na njihovoj vanjskoj strani slabo orožen. Osnovu im čini vezivno tkivo bez masnih stanica, ali s mnogo krvnih žila, živaca i žlijezda lojnica bez dlaka [16].

Velike labije imaju osnovnu strukturu kože. Na vanjskoj strani imaju dlake sa žlijezdama lojnicama, znojnicama i mirisnim žlijezdama, a na unutarnjoj strani epidermis je tanji i bez dlaka. Podlogu velikim labijama daje masno tkivo okruženo čvrstom fibroelastičnom ovojnicom i tankim slojem glatkih mišićnih stanica [16].

U potkožnom vezivu nalaze se brojni živčani završeci i osjetna tjelešca.

Iz navedenoga je razvidno kako u razvoju vanjskih spolnih organa žene sudjeluju sva tri zametna listića, pa histološki rak stidnice može biti građen od stanica raznih tkiva [15, 16].

Najveći broj bolesnica s rakom stidnice, njih preko 85%, ima histološki tip raka porijekla pločastih stanica i o njemu se najviše zna. Sljedeći po učestalosti je melanom,

koji ima karakteristike melanoma koji se može razviti bilo gdje na koži tijela. Svi ostali histološki oblici raka stidnice su iznimno rijetki – ukupno su zastupljeni u manje od 9% slučajeva raka stidnice. O njima nema sustavnih istraživanja, nego se spoznaje temelje na proučavanju pojedinačnih slučajeva [4, 18-20].

1.1.2. ANATOMIJA I PUTEVI ŠIRENJA ZLOĆUDNIH STANICA

Za razumijevanje kirurškog liječenja raka stidnice nužno je poznavati anatomiju stidnice, s posebnim osvrtom na limfnu drenažu tog organa.

Rak stidnice relativno kasno metastazira, a širenje malignih stanica odvija se poglavito limfnim putovima; metastaziranje krvnim žilama je rijetko.

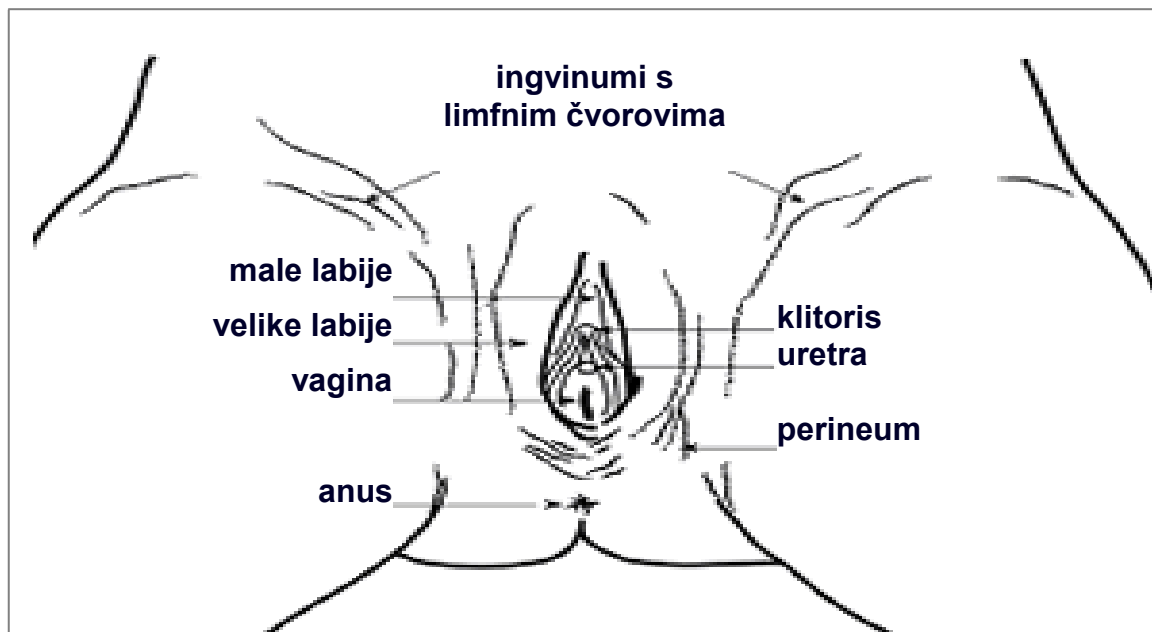
Velike i male labije omeđuju ulaz u vaginu i u proksimalnom dijelu vanjski otvor mokraćne cijevi (lat. *orifitium urethrae externum*). U donjem dijelu uz vestibulum vagine smještene su, sa svake strane po jedna, Bartolinijeve žlijezde [17].

U proksimalnom dijelu iznad vestibuluma vagine, velike labije formiraju parni kožni nabor koji se spaja u *commissura labiorum anterior* i prelazi u Venerin brežuljak, a u distalnom dijelu se sužavaju prema međici i formiraju *commissura labiorum posterior* [17, 21].

Male labije proksimalno formiraju kožni nabor (lat. *preputium*), ispod kojega se nalazi klitoris. U stražnjem dijelu, ispod vestibuluma vagine, male labije formiraju nabor (fr. *fourchette*), iza kojega se nalazi anus, a dio između rodnice i anusa je međica (lat. *perineum*) [17-22].

Najčešća lokalizacija raka stidnice su velike i male labije, potom klitoris, te Bartolinijeva žlijezda.

Anatomija stidnice prikazana je na slici 1.



Slika 1. Anatomija stidnice.
(izvor: *Surgery for vulval cancer, Greater Manchester and Chesire Cancer Network.*
<http://www.gmccn.nhs.uk/CancerInfo/CancerTypes/Vulva/Whereisthevulva>)

Arterije za vanjsko spolovilo žene dolaze od unutrašnje ilijakalne (lat. *a. iliaca interna*) i femoralne arterije (lat. *a. femoralis*) [17].

Od unutrašnje pudendalne arterije (lat. *a. pudendalis interna*) odlaze grane za male labije (lat. *rami labiales minores*), zatim klitoris (lat. *a. profunda clitoridis* za *crura*, a *a. dorsalis clitoridis* za *glans* klitorisa) i napokon za vestibulum vagine (lat. *a. bulbi vestibuli*) [17].

Od vanjske pudendalne arterije odlaze grane koje opskrbljuju prednji dio velikih i malih labija (lat. *aa. labiales anteriores*), te područje Venerina brežuljka [17]

Vene odlaze u vanjsku pudendalnu venu (lat. *v. pudendalis externa*), u veliku venu safenu (lat. *v. saphena magna*) i u vezikopudendalni splet. Vene iz vestibuluma vagine idu u uterini venski pleksus i u opturatorne vene (lat. *plexus venosus uterini seu vaginalis, vv. obturatoriae*) [17].

Živci dolaze od pudendalnog živca (lat. *n. pudendalis; nn. labiales posteriores*), ilioingvinalnog (lat. *n. ilioinguinalis; nn. labiales anteriores*) i genitofemoralnog (lat. *n. genitofemoralis*) [17].

Limfna drenaža stidnice počinje s malim papilama koje prerastaju u višeslojnu mrežu nježnih limfnih žila. Te žile nalaze se u malim labijama, prepuciju klitorisa, perineumu i vestibulumu vagine. Limfne žile tog dijela stidnice skupljaju se u prednjoj polovini velikih labija u 3-4 limfatička trunkusa koji idu prema Venerinu brežuljku, premošćujući klitoris. Limfne žile iz velikih labija također idu prema Venerinu brežuljku i spajaju se s limfnim žilama prepucija i malih labija. Te limfne žile naglo mijenjaju smjer, idu lateralno i završavaju u ipsilateralnim i/ili kontralateralnim ingvinofemoralnim limfnim čvorovima [17, 21, 22].

Prvi drenažni čvorovi su površni ingvinalni limfni čvorovi gornjega medijalnog kvadranta. Smješteni su medijalno od v. safene, a iznad kribriformne fascije. Ti se čvorovi dreniraju kroz kribriformnu fasciju u duboke, femoralne limfne čvorove, među kojima se, kao zadnji u skupini, nalazi Cloquetov limfni čvor (gl. Rosenmülleri), neposredno iza ligamenta Pouparti, medijalno od v. femoralis. Upravo je Cloquetov limfni čvor dugo smatran sentinel limfnim čvorom u limfnoj drenaži stidnice [20, 22].

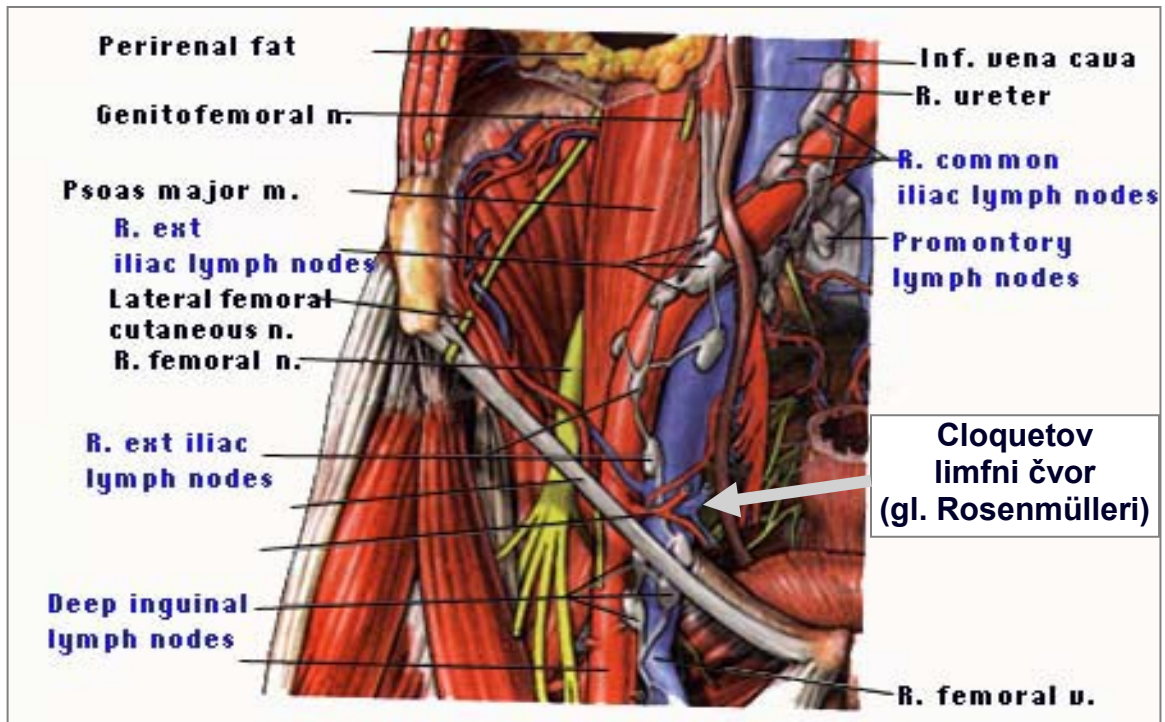
Danas je značenje Cloquetova limfnog čvora u tom smislu predmet rasprava i sve je više dokaza kako on nije sentinel limfni čvor, odnosno barem ne uvijek i ne jedini.

Površni, ingvinalni limfni čvorovi nalaze se neposredno ispod Camperove fascije. Ima ih 8-10 sa svake strane. Mnogi autori vjeruju da su ingvinalni limfni čvorovi mjesto primarne drenaže limfnih žila stidnice i da se među njima nalazi sentinel limfni čvor [20].

Višeslojna mreža limfatičke drenaže stidnice uvijek je ograničena na područje medijalno od genitofemoralne brazde (lat. *sulcus genitofemoralis*).

U nastavku svog tijeka, limfne se žile iz ingvinalnih i femoralnih limfnih čvorova dreniraju u pelvične limfne čvorove, čije je odstranjivanje povezano s različitim i izrazito visokim postotkom perioperacijskog morbiditeta.

Limfna drenaža stidnice prikazana je na slici 2.



Slika 2. Limfna drenaža stidnice – Cloquetov limfni čvor.
(izvor: http://faculty.ucc.edu/biology-potter/blood_vessels/sld022.htm)

Treba istaknuti kako je upitno dosadašnje shvaćanje prikazane anatomije limfnih puteva u koje se drenira limfa iz vanjskih genitalija žene. U svakom slučaju, uključeni su površni ingvinalni, duboki femoralni, te pelvični limfni čvorovi.

Važnost Cloquetova limfnog čvora sve se više dovodi u pitanje – prema nekim istraživanjima, u oko 50% obduciranih žena taj limfni čvor nedostaje[20].

Femoralnih limfnih čvorova nema između vene i arterije femoralis, lateralno i distalno od ruba fose ovalis.

Neobična je pojava metastatske bolesti u zdjelici bez metastaza u ingvino-femoralnim limfnim čvorovima, pa se smatra kako upravo među ingvino-femoralnim limfnim čvorovima treba tragati za sentinel limfnim čvorom.

Nadalje, pokazalo se kako se maligne stanice različito šire s obzirom na lokalizaciju primarne lezije. Kod lateralnog sijela primarnog tumora metastaze su u većini slučajeva u regionalnim limfnim čvorovima iste strane na kojoj je i lezija, a u slučaju središnjeg

ili bilateralnog sijela primarne lezije i metastaze su bilateralne. Međutim, u nekim slučajevima lateralnog sijela primarne lezije, metastaze su nađene u kontralateralnim, odnosno bilateralnim regionalnim limfnim čvorovima. Temeljem toga se smatra kako postoje i neki, do sada neprepoznati limfni putovi, odgovorni i za postojanje mikrometastaza, odnosno za razvoj recidiva bolesti [4].

Pitanje limfne drenaže, odnosno detekcija sentinel limfnog čvora, smatra se ključnim pri smanjenju poslijeoperacijskog morbiditeta i postizanju ukupne više stope preživljenja operiranih bolesnica.

1.1.3. ČIMBENICI RIZIKA ZA ZLOĆUDNU PREOBRAZBU STANICA STIDNICE I MOGUĆNOSTI PREVENCIJE

Prema dosadašnjem znanju, s velikom se sigurnošću može upozoriti na neke čimbenike [23] koji povećavaju vjerojatnost da se u žene razvije neki oblik raka stidnice. U tom smislu, na neke je moguće i preventivno djelovati.

1.1.3.1. ČIMBENICI RIZIKA ZA ZLOĆUDNU PREOBRAZBU STANICA STIDNICE

Dob

Rizik od pojave raka stidnice raste sa životnom dobi – više od 80% slučajeva invazivnog raka stidnice opisuje se u žena iznad 50-e godine. S druge strane, u žena ispod 50-e godine češći su oblici neinvazivnog raka stidnice, kao i neke premaligne lezije.

Humani papiloma virus, HPV

Humani papiloma virusi (engl. *Human papillomavirus*) broje 200-tinjak tipova virusa, mogu izazvati različite promjene na različitim tkivima, a prenose se s osobe na osobu kožnim (sluzničkim) kontaktom – jedan od načina prijenosa je i spolni kontakt.

S obzirom na maligni potencijal, dijele se u skupine niskog, visokog i srednjeg rizika. Tipovi 6 i 11, tzv. niskorizični, najčešći su uzročnici dobroćudnih promjena na stidnici, a tipovi 16, 18 i 31 su među onima iz grupe visokog rizika, koji su najzastupljeniji u ginekološkoj onkologiji [4, 19].

Općenito govoreći, u mlađih žena češći je rak stidnice povezan s infekcijom visokorizičnim sojem HPV-a, a čini se da u starijih žena visokorizični soj HPV-a ne igra značajnu ulogu.

Nikotin

Tijekom izloženosti produktima sagorijevanja nikotina organizam je izložen mnogim štetnim kemikalijama koje imaju provocirajući utjecaj na malignu preobrazbu stanica bilo gdje u organizmu. Također, smatra se kako je taj utjecaj izraženiji u osoba inficiranih HPV-om ili HIV-om.

Virus humane imunodeficijencije, HIV

HIV (engl. *Human immunodeficiency virus*) oštećuje imunološki sustav te se zaraženost HIV-om povezuje i s većom mogućnošću zaraze HPV-om, što u konačnici može pogodovati malignoj preobrazbi stanica stidnice.

Vulvarna intraepitelijalna neoplazija, VIN

VIN (engl. *Vulvar intraepithelial neoplasia*) se smatra premalignom promjenom stidnice. Nije ga jednostavno dijagnosticirati, pa promjena često ostaje neprepoznata do kasnijih stadija bolesti.

Do danas nije jednoznačno prihvaćena klasifikacija premalignih, VIN-lezija stidnice. Različiti autori rabe različito nazivlje, prema WHO (*World Health Organisation*), FIGO (*Federation Internationale de Gynecologie et d'Obstetrique*) i ISSVD (*International Society for the Study of Vulvovaginal Disease*) klasifikaciji [5].

WHO-klasifikacija nastoji premaligne lezije stidnice podijeliti analogno premalnim lezijama vrata maternice (analogno Bethesda-klasifikaciji premalnih lezija vrata maternice), FIGO-klasifikacija uzima u obzir proširenost promjena i zahvaćenost limfnih područja, a ISSVD-klasifikacija uvodi podjelu premalnih VIN-lezija i s obzirom na dob te povezanost s HPV-infekcijom [4, 5].

Danas je najprihvaćenija terminologija koju predlaže ISSVD-a (2003, modificirana 2004), a koju podupire i struka – predlaže se vulvarnu intraepitelijalnu neoplaziju opisivati kao uobičajen, uVIN (engl. *usual, wartybasaloid VIN*) i diferencirani, dVIN (engl. *differentiated, simplex VIN*). U mlađoj populaciji žena uVIN je češći, povezan je s HPV-infekcijom i ima nizak maligni potencijal, a dVIN je češći u starijoj populaciji žena, nije povezan s HPV-infekcijom i ima visok maligni potencijal. S druge strane, dVIN često ima ishodište u nekim drugim epitelnim premalnim promjenama stidnice, kao što su *lichen sclerosus* i *lichen simplex chronicus*, koje također često ostanu neprepoznate, a posebnim imunohistokemijskim testovima može se dokazati mutacija p53 tumorskog supresorskog gena [24].

Pigmentacije

Općenito uzevšu, u žena koje po tijelu imaju mnogobrojne pigmentirane madeže veća je i mogućnost razvoja melanoma stidnice.

1.1.3.2. MOGUĆNOSTI PREVENCIJE RAKA STIDNICE

Od nabrojanih čimbenika rizika samo se na životnu dob i pigmentacije ne može utjecati, sve ostalo podložno je prevenciji – prestanak pušenja, te odgovorno ponašanje u smislu zaštite od infekcije HPV-om i HIV-om.

Novijeg su datuma i razmišljanja kako bi se neki ginekološki karcinomi (rak stidnice, vrata maternice i rodnice) mogli prevenirati i uporabom cjepiva [5]. Od prije šest godina na raspolaganju su dva cjepiva protiv HPV-a, koja je odobrio FDA (engl. *Food and Drug Administration*); jedno je dvovalentno (prema sojevima 16 i 18), drugo četverovalentno (prema sojevima 16, 18, 6 i 11). Kako su tim cjepivima pokrivena četiri najčešća soja HPV-a koja uzrokuju promjene na genitalnim organima (a spominje se i križna reakcija s drugim sojevima), optimistično se gleda i na mogućnost prevencije raka stidnice. Cjepivo je prekratko u primjeni za donošenje vjerodostojnih zaključaka.

Otegotna okolnost pri dijagnosticiranju ranog stadija raka stidnice jest i to što su simptomi nespecifični ili ih uopće nema i što ne postoje testovi za rutinski pregled, nego se i u tom smislu stalno naglašava potreba za redovitim ginekološkim kontrolama.

1.1.4. EPIDEMIOLOŠKE KARAKTERISTIKE RAKA STIDNICE

Rak stidnice relativno je rijedak malignom ženskih genitalnih organa, s blagim porastom incidencije u posljednjem desetljeću. Od kada WHO sustavno prati pojedine malignome, rak stidnice je do 1960-ih godina bio među svim malignomima ženskih genitalnih organa zastupljen s oko 3-5%, a danas je njegova učestalost nešto iznad 5%. Porast obolijevanja može se djelomično objasniti produženim očekivanim trajanjem života, pa se u skladu s tim češće dijagnosticiraju neki malignomi, pa i rak stidnice [4, 19, 25 – 29].

Među svim karcinomima u žena zastupljen je s oko 0,6%. Incidencija je viša u razvijenim nego u nerazvijenim zemljama.

Zastupljenost pojedinih histoloških oblika raka stidnice pregledno je prikazana u tablici 1.

Tablica 1. Učestalost raka stidnice obzirom na tip stanica.
(izvor: Ćorušić A, Babić D, Šamija M, Šobat H, ur. Ginekološka onkologija. Zagreb: Medicinska naklada; 2005, str. 103) [20]

HISTOLOŠKI TIP RAKA STIDNICE	%
planocelularni karcinom	86,5
melanom	4,8
sarkom	2,2
baseocelularni karcinom	1,4
adenokarcinom	1,2
nediferencirani tip	3,9
UKUPNO	100

Neki od statističkih pokazatelja o raku stidnice u Republici Hrvatskoj i u Sjedinjenim Američkim Državama prikazani su u tablici 2.

Tablica 2. Usporedni statistički pokazatelji o raku stidnice svih stadija bolesti, za razdoblje 2004-2008, za RH i SAD [26-29].

USPOREDNI STATISTIČKI POKAZATELJI O RAKU STIDNICE SVIH STADIJA BOLESTI, ZA RAZDOBLJE 2004-2008, ZA RH I SAD				
pokazatelji godina	novi slučajevi (apsolutni broj)	stopa incidencije na 100000 stanovnika	umrli (broj)	letalitet (%)
2004.	62 3871	2,7 2,4	45 732	72,58 18,90
2005.	58 3967	2,5 2,3	33 809	56,89 20,39
2006.	61 4029	2,7 2,3	27 810	44,26 20,10
2007.	72 4159	3,1 2,4	44 799	61,11 19,21
2008.	61 <i>nema podataka</i>	2,8 <i>nema podataka</i>	39 <i>nema podataka</i>	63,93 <i>nema podataka</i>
5-godišnje (2004-2008) relativno preživljenje za sve stadije raka stidnice za RH: 40,24% (27,42-55,74)*				

- * *skupni podaci za vulvu i vaginu (s obzirom na slične statističke pokazatelje za oba sijela raka, može se smatrati da se navedeno odnosi na vulvu, odnosno na vaginu posebno)*

Od kada se vodi svjetska statistika o raku, rak stidnice smatrao se karcinomom žena u dobi od 65 do 70 i više godina života, međutim danas se sve češće bilježi pojava raka stidnice i u premenopauzalnih, odnosno radno sposobnih žena. Prema novijim podacima, 15% svih slučajeva raka stidnice pojavljuje se u žena mlađih od 40 godina. U mlađoj životnoj dobi češće se bilježi pojava raka stidnice koji u svojoj genezi ima HPV-infekciju (30-50%) i razvija se iz premaligne lezije uVIN. U višoj životnoj dobi češći je oblik raka stidnice koji potječe od premaligne lezije dVIN ili lihena. Smatra se kako oko 80% neliječenih premalignih lezija stidnice progredira u invazivnu bolest [24].

Moguća prevencija nekih oblika raka stidnice uporabom cjepiva protiv HPV-a bila bi jedno od vrhunskih dostignuća medicine.

Komplikacije liječenja, osobito kirurškog, znatno ovise o opsežnosti operacije, odnosno o tome je li rađena limfadenektomija (ingvinalna/femoralna/pelvična) te kakav je bio pristup prema primarnoj leziji.

Komplikacije liječenja zračenjem i citostaticima, koje se primijenjuje u uznapredovalim stadijima bolesti znatne su, a i liječenje ima primarno palijativnu svrhu.

Relativno petogodišnje preživljenje znatno ovisi o nekoliko čimbenika, od kojih je najvažniji nezavisni prognostički čimbenik status limfnih čvorova. U bolesnica s negativnim limfnim čvorovima, preživljenje je preko 90%.

Očekuje se kako će maksimalno dozvoljen pošten kirurški pristup u bolesnica početnog stadija bolesti, koji bi se tek trebao utvrditi, promijeniti statistiku u slučaju raka stidnice – očekuje se da će doprinijeti boljem ishodu liječenja i boljoj ukupnoj prognozi u liječenih bolesnica.

1.1.5. SIMPTOMI, KLINIČKA SLIKA I DIJAGNOSTIČKI POSTUPNIK KOD RAKA STIDNICE

Rak stidnice može se pojaviti na bilo kojem dijelu stidnice, ali najčešća lokalizacija je na velikim i malim labijama, klitorisu te u Bartolinijevoj žlijezdi [4].

Dosadašnja istraživanja podupiru stajališta kako se pločasti tip raka stidnice razvija iz intraepitelnih lezija. U tim slučajevima inspeksijski se može utvrditi područje kože na stidnici koje je drugačije boje (ružičasto, tamno ili bijelo), neravne, hrapave površine i različito oštro ograničeno od okolne kože. Međutim, tomu se često ne pridaje važnost, pa se dijagnoza postavi tek kada promjene ulceriraju i počnu krvariti [4, 20, 23].

Od subjektivnih simptoma redovito se anamnestički saznaje podatak o dugotrajnom, višemjesečnom ili višegodišnjem svrbežu, pečenju (osobito uz mokrenje), bolnim odnosima [4].

Također, često se zanemaruju početne subjektivne tegobe pa nerijetko od prvih simptoma do postavljanja dijagnoze i početka liječenja prođe više mjeseci ili godina.

Melanom stidnice ima kliničku sliku kao i melanom bilo koje druge lokalizacije – tamnije pigmentirano područje, koje pri napredovanju bolesti mijenja veličinu, oblik i boju [4, 20].

Ostali se histološki oblici raka stidnice klinički ponašaju kao i rak pločastih stanica, s višim ili nižim zloćudnim potencijalom, pa se neće posebno opisivati.

Rak stidnice, srećom, relativno kasno metastazira [1]. Kada se proširi, mogu se napipati povećani limfni čvorovi u preponama – tada je bolest u uznapredovalom stadiju te su mogućnosti liječenja ograničene i prognoza bolesti nije dobra.

Najčešći simptomi i klinička slika bolesti pregledno su prikazani u tablici 3.

Tablica 3. Simptomi i klinička slika raka stidnice.

SIMPTOMI I KLINIČKA SLIKA RAKA STIDNICE	%
svrbež	45,0
oteklina	45,0
bol	23,0
krvarenje	14,0
ulceracija	14,0
dizurične tegobe	10,0
sekrecija	8,0
povećani preponski limfni čvorovi	2,5

Prvi korak u okviru dijagnostičke obrade je inspekcija vanjskog spolovila i ginekološki pregled – u spekulima i bimanualni palpacijski. Kod sumnje na ginekološki karcinom, palpacijski se pregled vrši u kratkotrajnoj općoj anesteziji. Slijedi citološka analiza uzoraka sa stidnice (tzv. PAPA s vulve) i klasičan PAPA-test (VCE-uzorci), jer se kod raka stidnice često mogu naći i zloćudne stanice u rodnici te na vratu maternice, a zatim i virusološka obrada uzoraka navedenih organa, odnosno detekcija HPV-a [4, 23].

Sljedeći korak je kolposkopija i vulvoskopija uz izvođenje Collinsova testa, te ciljana biopsija suspektne područja i histološka analiza dobivenog materijala. Daljnje postupanje ovisi o tim nalazima. Ako se patohistološki utvrdi invazivni karcinom, uslijedit će daljnja dijagnostička obrada kako bi se odredio stadij bolesti, odnosno postojanje povećanih regionalnih limfnih čvorova. Palpacija ingvinuma često daje lažno pozitivne odnosno negativne nalaze, pa je tek orijentacijska pretraga. Može se učiniti citološka analiza punktata povećanog limfnog čvora, međutim nalaz nije od presudne važnosti u donošenju plana liječenja [4, 20].

Slijede ultrazvučno-radiološke metode dijagnostike, kao što su ginekološki ultrazvučni pregled vaginalnom sondom, ultrazvučni pregled abdomena i bubrega, rendgenska snimka pluća i abdomena, CT-pregled (engl. *Computerised tomography scan*), MR-pregled (engl. *Magnetic resonance imaging*), odnosno PET-scan (engl. *Positron emission tomography*) male zdjelice i abdomena te infuzijska urografija.

Dijagnostička obrada često uključuje i cistoskopiju i proktoskopiju. Prijeoperacijska obrada zaokružena je nalazima kompletne krvne slike, testovima funkcije bubrega i jetre, testovima koagulacije te internističkim i anesteziološkim pregledom[4] .

1.1.6. STUPNJEVANJE RAKA STIDNICE

U prošlosti je stadij bolesti određivan na temelju kliničke prosudbe o veličini primarnoga tumora i palpacijski suspektih ingvinalnih limfnih čvorova. No klinički *staging* se pokazao nedostatnim u procjeni proširenosti bolesti jer kliničkim pregledom (inspekcijom i palpacijom) nije uvijek moguće procijeniti nazočnost metastaza u ingvinofemoralnim limfnim čvorovima. Na taj je način viši stadij bolesti (engl. *overdiagnosis* – limfni čvorovi suspekti, a patohistološki negativni) nađen u 15-20% bolesnica, a niži stadij bolesti (engl. *underdiagnosis*, limfni čvorovi nesuspekti, a patohistološki pozitivni) u 25-30% bolesnica. To znači da je 15-20% bolesnica bilo podvrgnuto nepotrebno radikalnom kirurškom zahvatu, a 25-30% bolesnica nedovoljno radikalnom [20]. Nadalje, to je značilo i više poslijeoperacijskih komplikacija i lošiju prognozu preživljenja liječenih bolesnica.

Imajući u vidu navedeno, FIGO je 1995. doradio FIGO/AJCC klasifikaciju iz 1988. i uveo distinkciju I stadija bolesti. Danas većina kliničara (i mi) postupa prema klasifikaciji iz 1995, međutim ni ona iz 1988. nije sasvim isključena iz prakse [4, 25, 30-33].

Stupnjevanje raka stidnice prikazano je u tablicama 4 i 5.

(ova klasifikacija odnosi se na pločasti rak stidnice; melanom stidnice klasificira se kao melanom bilo kojeg drugog sijela, prema Clarku i Breslowu).

Tablica 4. FIGO stupnjevanje raka stidnice (1995).
(izvor: Ćorušić A, Babić D, Šamija M, Šobat H, ur. Ginekološka onkologija. Zagreb: Medicinska naklada; 2005, str. 105) [20]

RAK STIDNICE - STADIJI BOLESTI (FIGO, 1995)	
Stadij 0	Carcinoma in situ (VIN III)
Stadij I	Tumor dijametra <2 cm, ograničen na stidnicu i/ili perineum
Stadij Ia	Invazija u stromu <1 mm
Stadij Ib	Invazija u stromu >1 mm
Stadij II	Tumor dijametra >2 cm ograničen na stidnicu i/ili perineum
Stadij III	Tumor bilo koje veličine koji se proširio na rodnicu, maternicu, anus ili su nazočne unilateralne ingvinofemoralne metastaze
Stadij IVa	Tumor se proširio na proksimalnu polovicu maternice ili sluznicu mjehura ili sluznicu rektuma ili su pak nazočne obostrane ingvinofemoralne metastaze ili metastaze zdjeličnih kostiju
Stadij IVb	Tumor bilo koje veličine s udaljenim metastazama

Tablica 5. Stupnjevanje raka stidnice, FIGO&AJCC (1988).
(izvor: DiSaia PJ, Creasman WT A, ur. Clinical Gynecologic Oncology. Seventh ed. Philadelphia: Mosby, Elsevier; 2007, str. 240) [4]

RAK STIDNICE - STADIJI BOLESTI (FIGO, AJCC)	
Stadij 0 (Tis, N0, M0)	Carcinoma in situ (VIN III)
Stadij I (T1, N0, M0)	Tumor dijametra <2 cm, ograničen na stidnicu i/ili perineum
Stadij Ia	Invazija u stromu <1 mm
Stadij Ib	Invazija u stromu >1 mm
Stadij II (T2, N0, M0)	Tumor dijametra >2 cm ograničen na stidnicu i/ili perineum
Stadij III (T3, N0-N1, M0 ili T1-T2, N1, M0)	Tumor bilo koje veličine koji se proširio na rodnicu, maternicu, anus ili su nazočne unilateralne ingvinofemoralne metastaze
Stadij IVa (T1-3, N2, M0 ili T4, bilo koji N, M0)	Tumor se proširio na proksimalnu polovicu maternice ili sluznicu mjehura ili sluznicu rektuma ili su pak nazočne obostrane ingvinofemoralne metastaze ili metastaze zdjeličnih kostiju
Stadij IVb (bilo koji T, bilo koji N, M0)	Tumor bilo koje veličine s udaljenim metastazama

1.1.7. PREŽIVLJENJE KOD RAKA STIDNICE

Prema mnogim autorima [1, 2, 4, 6, 20], najvažniji prognostički čimbenici kod raka stidnice su:

- broj limfogenih presadnica,
- veličina primarnog tumora,
- dubina invazije u stromu,
- volumen tumora u metastatskome limfnom čvoru,
- dob.

Najvažniji nezavisni prognostički čimbenik kod raka stidnice pločastih stanica je status limfnih čvorova [4, 14, 20, 25, 34]. S obzirom na to, preživljenje je, uz negativne limfne čvorove i veličinu primarne lezije <2 cm, preko 90%; uz 3 i više zahvaćenih limfnih čvorova neki autori navode da preživljenja nema, neki navode petogodišnje preživljenje od 17% do 68%. Postotak preživljenja dramatično pada ako su obostrano zahvaćeni površni ingvinalni limfni čvorovi, odnosno ako su zahvaćeni i duboki femoralni te osobito pelvični limfni čvorovi.

Smatra se kako će uz četiri i više zahvaćenih unilateralnih ingvinofemoralnih limfnih čvorova biti zahvaćeni i pelvični limfni čvorovi u 50% bolesnica, a uz obostrano zahvaćene ingvinofemoralne limfne čvorove bit će u 26% bolesnica zahvaćeni i pelvični limfni čvorovi, što je prikazano u tablici 6.

Tablica 6. *Petogodišnje preživljenje s obzirom na status limfnih čvorova i veličinu primarne lezije.*

PETOGODIŠNJE PREŽIVLJENJE KOD RAKA STIDNICE S OBZIROM NA STATUS LIMFNIH ČVOROVA I VELIČINU PRIMARNE LEZIJE				
status i. č. vel. prim. lezije	negativni	1 pozitivan	2 pozitivna unilateralno	≥3 pozitivna bilateralno
≤2 cm	>90%	do 94%	80%	17-68%
>2 cm	77-98%	43%	40-50%	/

1.1.8. LIJEČENJE RAKA STIDNICE

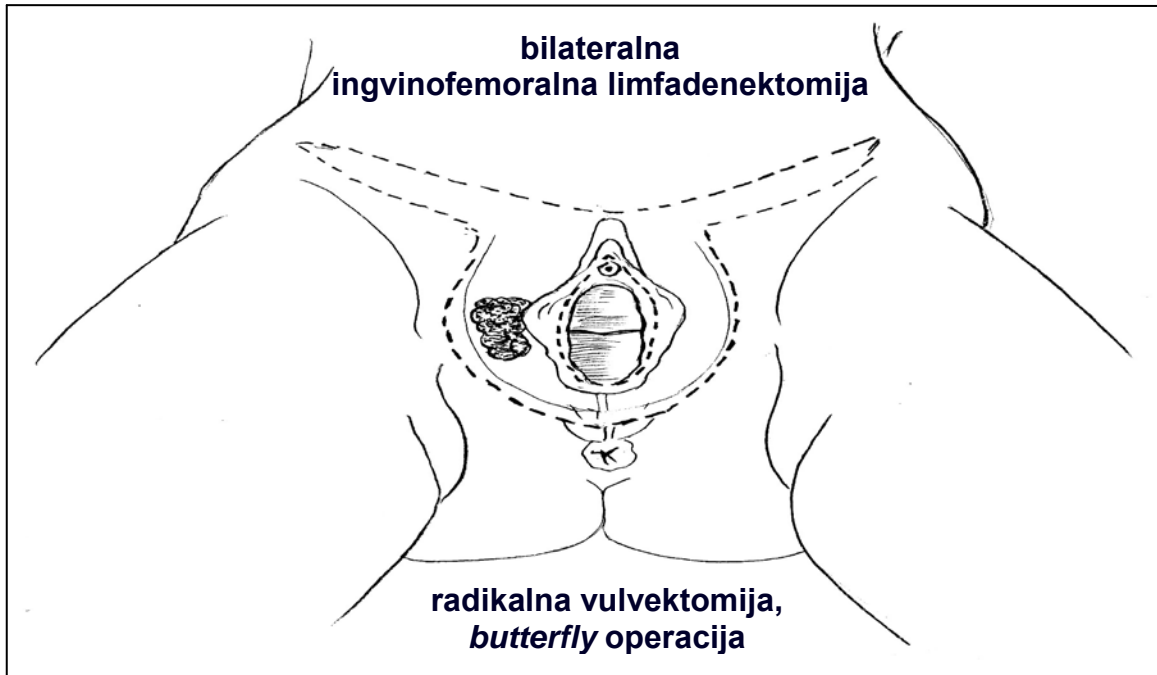Model liječenja ovisi o stadiju bolesti, životnoj dobi i o općoj kondiciji bolesnice. U pravilu je osnovno liječenje kod raka stidnice pločastih stanica, FIGO stadija bolesti I i II kirurško, kao i kod melanoma s dubinom invazije I i II stupnja (klasifikacija prema Clarku i Breslowu), te kod ostalih histoloških tipova raka stidnice početnih stadija bolesti, a u višim stadijima bolesti primjenjuje se liječenje zračenjem i citostaticima i takvo je liječenje uglavnom palijativno. Budući da je histološki najzastupljeniji oblik raka stidnice rak pločastih stanica (86,5%), najviše saznanja ima upravo o liječenju tog histološkog tipa bolesti, pa će u tekstu koji slijedi biti iznesena iskustva o tom obliku bolesti.

1.1.8.1. KIRURŠKO LIJEČENJE - POVIJESNI PREGLED

Početkom prošlog stoljeća, kada nije bilo općeprihvaćenog stajališta o kirurškom liječenju raka stidnice, preživljenje je bilo 20-25%. Razmatrajući problem, Way i Taussig su 1978. godine predstavili kirurški model liječenja raka stidnice uz koji je preživljenje bilo preko 60%. Zahvat koji su primijenili uključivao je radikalnu vulvektomiju s *en block* bilateralnom ingvinofemoralnom i pelvičnom limfadenektomijom, tzv. *butterfly operacija* (slika 3) [4, 7, 20, 35, 36].

Od tada je ta operacija postala zlatni standard u liječenju bolesnica s početnim stadijem raka stidnice.

Međutim, zbog poslijeoperacijskih komplikacija i nepotrebnog mutilirajućeg liječenja (perioperacijski mortalitet bio je i do 20%), u posljednjih 20-ak godina kirurško liječenje početnih stadija raka stidnice pločastih stanica sve je više individualizirano, ali se još uvijek nastoji otkriti pravi kirurški model liječenja [37-39]. Srž problema je pitanje limfadenektomije.



Slika 3. „En-block” resekcija, „butterfly” operacija.
(izvor: Ćorušić A, Babić D, Šamija M, Šobat H, ur. Ginekološka onkologija. Zagreb: Medicinska naklada; 2005, str. 108) [20]

U tom je smislu operacija postala konzervativnija, pa se pelvičnoj limfadenektomiji i to unilateralnoj počelo pristupati tek uz histološki dokazane metastaze u ingvinofemoralnim limfnim čvorovima iste strane. Takav pristup ipak se nije pokazao sretnim rješenjem, jer su metastaze u pelvičnim limfnim čvorovima nađene u <5% bolesnica s pozitivnim ingvinofemoralnim limfnim čvorovima, a u izvjesnog broja bolesnica su poslije (zbog liječenja recidiva bolesti) dokazane kontralateralne pelvične metastaze [7].

Pojedini su autori uz primarnu radikalnu vulvektomiju i ingvinofemoralnu limfadenektomiju te histološki dokazan pozitivan nalaz na limfnom čvoru preporučali i zračenje pelvičnih limfnih čvorova. Međutim, zbog komplikacija nakon radioterapije očekivani viši postotak preživljenja je izostao, pa danas NCDB (*National Cancer Data Base*) ipak poslijeoperacijsko zračenje ne preporuča u početnim stadijima bolesti (FIGO stadijima bolesti I i II, odnosno I i II stupnja invazije prema Clarku i Breslowu za melanom), neovisno o histološki dokazanim metastazama u ingvinalnim limfnim čvorovima [4, 20].

Druga grupa autora odlučila se najprije za ingvinofemoralnu limfadenektomiju, te su u slučaju pozitivnog nalaza na limfnom čvoru/limfnim čvorovima liječenje nastavili zračenjem (45-50 Gy na područje stidnice i ingvinuma), a nakon završenog zračenja pristupili su radikalnoj vulvektomiji. Međutim i taj se pristup pokazao neprimjerenim – nakon zračenja tkivo je bilo znatno oštećeno, pa je i kirurški zahvat bio riskantniji [7].

Stoga je danas ipak većinom prihvaćeno stajalište kako se u liječenju bolesnica s rakom stidnice početnog stadija bolesti, zračenje ne treba primijeniti jer ne samo da izostaje očekivani viši postotak preživljenja nego su i komplikacije nakon liječenja brojnije.

Težište je zatim bilo usmjereno na detaljno proučavanje limfne drenaže stidnice, pa se pretpostavilo kako se limfa iz različitih područja stidnice drenira u različite regionalne limfne čvorove – limfa iz područja labija primarno se drenira u ipsilateralne ingvinofemoralne limfne čvorove, a limfa iz područja klitorisa i vestibuluma u bilateralne ingvinofemoralne limfne čvorove [7, 4, 10]. S obzirom na navedeno, te ovisno o lokalizaciji primarne lezije rađena je unilateralna ingvinofemoralna limfadenektomija, a potom, temeljem histološkog nalaza u limfnim čvorovima, i pelvična. Međutim, uz takav kirurški pristup bili su česti recidivi bolesti uz pojavu metastaza u kontralateralnim limfnim čvorovima. Zaključilo se kako postoje i akcesorne limfne žile među skupinom limfnih čvorova obiju strana, koje su razlogom postojanja mikrometastaza i pojave recidiva bolesti [4]. Daljnja razmišljanja išla su u smjeru proučavanja veličine i jasnijeg određivanja lokalizacije primarne lezije i mogućnosti metastaziranja u regionalne limfne čvorove. Ipak, zaključeno je kako je unilateralna ingvinofemoralna limfadenektomija obećavajući pristup za lezije smještene lateralno, a bilateralna ingvinofemoralna limfadenektomija za lezije središnje lokalizacije i za obostrane, odnosno multifokalne. Dalje se tražilo kako takvo razmišljanje predstaviti sa što poštenijom operacijom.

Do tada se primarnoj leziji i ipsilateralnim limfnim čvorovima pristupalo u jednom aktu. Razmišljajući dalje o što poštenijem kirurškom pristupu, Byron i suradnici predstavljaju kirurški pristup odvojenim incizijskim rezovima, tzv. 3 u 1 kirurški pristup (engl. *triple separate incision technique*) – jedan incizijski rez prema primarnoj leziji (široka lokalna ekscizija – ablacija stidnice za primarno centralne i obostrane lezije, te

hemivulvektomija za primarno lateralne lezije) i dva simetrična reza prema ingvino-femoralnim limfnim čvorovima [4, 40].

Takav kirurški pristup danas ima najviše poklonika. No i dalje ostaje pitanje kako odrediti potrebu za limfadenektomijom, te koliko opsežna mora biti. Zbog toga se provode istraživanja o mogućnosti obilježavanja sentinel limfnog čvora kod raka stidnice, jer je SLN-koncept u nekim drugim područjima onkologije dao iznimne rezultate.

Prva zapažanja o SLN kod raka stidnice iznijeli su 1997. godine DeCesare i suradnici [41]. S obzirom na zapažene pozitivne rezultate te pilot-studije, u većim svjetskim ginekološkim onkološkim centrima započela su istraživanja o implementaciji SLN-koncepta u liječenju bolesnica s rakom stidnice početnog stadija bolesti. Na tom je tragu i ovo istraživanje.

1.1.8.2. PALIJATIVNO LIJEČENJE

U višim stadijima bolesti, FIGO stadiji III i IV, odnosno kod dubine invazije >1,5 mm prema Clarku i Breslowu za melanom, primarno bi liječenje trebalo biti istovremena kemoiradijacija, nakon koje eventualno slijedi operacija [4, 42]. U tim stadijima bolesti preživljenje je, neovisno o poduzetim terapijskim koracima, nisko, a komplikacije poslije liječenja (koje, dakle, uključuje i citostatike i zračenje i operaciju) su brojne i nerijetko upravo one uzrokuju postterapijski mortalitet. Zbog toga je liječenje bolesnica viših stadija bolesti ponajprije palijativno.

1.1.9. KOMPLIKACIJE U LIJEČENIH BOLESNICA S RAKOM STIDNICE

Adekvatnom trijažom bolesnica za pojedini oblik liječenja smanjuje se i mogućnost komplikacija. To se poglavito odnosi na odgovarajući kirurški pristup liječenju bolesnica s rakom stidnice početnih stadija bolesti, koji se tek treba utvrditi. Liječenje bolesnica s rakom stidnice uznapredovalih stadija bolesti palijativno je i komplikacije su brojne, teške i nerijetko letalne.

1.1.9.1. KOMPLIKACIJE NAKON KIRURŠKOG LIJEČENJA

Poslijeoperacijske komplikacije uz danas prihvaćen standardni kirurški pristup (široka lokalna ekscizija prema primarnoj leziji i unilateralna ili bilateralna ingvinofemoralna limfadenektomija kroz separate incizijske rezove) znatno su niže nego uz nekadašnju *en block* operaciju, ali i dalje postoje, ozbiljne su i nalažu daljnja promišljanja o odgovarajućem kirurškom zbrinjavanju bolesnica.

Poslijeoperacijske komplikacije pri liječenju bolesnica s rakom stidnice mogu biti rane i kasne [4, 7, 43].

Najčešće rane poslijeoperacijske komplikacije su tromboembolijska bolest (90%), infekcija (80%) i dehiscijencija rane (50%) [1, 4].

Najčešće kasne poslijeoperacijske komplikacije su limfedem donjih ekstremiteta (70%), osobito u bolesnica u kojih je učinjena ingvinofemoralna, odnosno pelvična limfadenektomija, stres-inkontinencija, cistocela, rektocela (ukupno oko 50%), te psihosocijalni problemi povezani s gubitkom seksualnosti u gotovo svih bolesnica mlađe životne dobi [1, 4].

Perioperacijski mortalitet danas iznosi 1-2%.

1.1.9.2. KOMPLIKACIJE NAKON LIJEČENJA ZRAČENJEM I CITOSTATICIMA

Komplikacije nakon zračenja i liječenja citostaticima mogu biti rane (eritem, vlažna deskvamacija) i kasne (atrofije, teleangiektazije, fibroze, ulkusi i oštećenja crijeva uz krvarenje, fibrozu i strikture).

1.2. POČETNI STADIJI PLOČASTOG RAKA STIDNICE

– PRIKAZ PROBLEMA –

Pločasti rak stidnice najzastupljeniji je i u liječenju početnih stadija bolesti (FIGO I i II) najvažniji nezavisni prognostički čimbenik je status limfnih čvorova. O pravovremenoj i pravovaljanoj dijagnozi i odgovarajućem kirurškom pristupu ovisi preživljenje (koje je danas od 77% do 100%) i kvaliteta života liječenih bolesnica, a kako odgovarajući kirurški pristup do danas nije utvrđen, taj je oblik bolesti u središtu zanimanja struke.

Melanom stidnice, kao sljedeći najučestaliji histološki tip raka stidnice, ima dobru prognozu ako se otkrije i liječi u stadijima bolesti I i II (dubina invazije $\leq 1,5$ mm) prema Clarku i Breslowu – izliječenje je potpuno (odgovarajući pristup prema primarnoj leziji, bez limfadenektomije).

Ostali histološki tipovi raka stidnice sveukupno su zastupljeni s $<9\%$ i nema posebnih saznanja o učinkovitosti njihova liječenja. Tretira ih se kao i rak stidnice pločastih stanica, a rezultati liječenja pojedinih rjeđih histoloških oblika raka stidnice temelje se na pojedinačnim zapažanjima.

Istih godina kada je Way etablirao model kirurškog liječenja početnih stadija raka stidnice, krenula su i istraživanja u okviru nuklearne medicine potaknuta zahtjevima onkološke struke o mogućnostima obilježavanja sentinel limfnog čvora. Kasnije godine pokazale su odlične rezultate primjenom koncepta obilježavanja sentinel limfnog čvora u pojedinim područjima onkologije, te se s osobitom pažnjom i nadom gledalo i na mogućnost primjene SLN-koncepta u ginekološkoj onkologiji, pa tako i u onkologiji stidnice [10, 11 41, 44-48].

Danas je u tijeku više studija koje se bave pronalaženjem odgovarajućeg načina obilježavanja i detekcije pravog SLN-a kod raka stidnice. Dosadašnji, preliminarni rezultati dovode u sumnju tezu kako je SLN kod raka stidnice Cloquetov limfni čvor, a

uz dovoljan uzorak istraživanja vjerojatno će se donijeti konsenzus o liječenju početnih stadija raka stidnice, što će se temeljiti ponajprije na SLN-konceptu.

1.2.1. LIMFOSCINTIGRAFIJA I POČETNI STADIJI RAKA STIDNICE

Imajući u vidu odlične rezultate u liječenju nekih vrsta raka primjenom SLN-koncepta, struka očekuje kako bi se isti, ili barem slični rezultati mogli postići i primjenom SLN koncepta u liječenju početnih stadija raka stidnice. Razloga za optimizam ima više – rak stidnice relativno kasno metastazira, maligne stanice primarno se šire limfnim putevima, a limfni čvorovi smješteni su površinski, pa su dostupni limfoscintigrafskom obilježavanju.

1.2.1.1. LIMFOSCINTIGRAFIJA – TEMELJNE POSTAVKE

Sentinel lymph node concept polazi od pretpostavke kako je to prvi limfni čvor (ili više njih) u koji se drenira limfa iz određene regije. Ako je sentinel limfni čvor bez tumorskih stanica, pretpostavlja se kako nema ni udaljenih metastaza, odnosno bolest je u početnom stadiju. To, nadalje, znači manje radikalno liječenje, brži oporavak, manje poslijeoperacijskih komplikacija, bolju kvalitetu života nakon liječenja i, u konačnici, nižu cijenu liječenja onkoloških bolesnika.

Razvoj zamisli o SLN-u počinje 1970-ih godina [1], kada prijeoperacijska limfoscintigrafija doživljava svoj uzlet [3, 49-60]. Od tada se biopsija sentinel limfnog čvora etablirala kao vjerodostojna, minimalno invazivna, tehnika temeljem koje se zaključuje o proširenosti bolesti, što pridonosi adekvatnom *stagingu* bolesti. Tako su

limfoscintigrafija i izrada mapa limfne drenaže određenog područja postale nezaobilazan dijagnostički element u obradi i liječenju onkoloških bolesnika.

Biopsija sentinel limfnog čvora najprije se počela primjenjivati u bolesnika s rakom parotidne žlijezde (Gould) [61], potom u bolesnika s rakom muškog spolovila (Cabanas) [62], u bolesnika s melanomom (Morton, Alex, Kraig) [63-5], rakom dojke (Giuliano) [66], rakom glave i vrata [67]. Ubrzo se krenulo s limfoscintigrafskim pristupom i u bolesnika s rakom organa probavnog sustava, međutim nije bilo očekivane učinkovitosti [68]. Ne tako davno, limfoscintigrafija s izradom mapa limfodrenažnog područja i određivanjem limfnih čvorova čuvara počela se primjenjivati i u ginekološkoj onkologiji, osobito u liječenju bolesnica s rakom vrata maternice, endometrija i stidnice (Levenback, Frumovitz, Van der Zee, Verheijen, Ansink, De Hullu, Ramirez, Coleman, Penson, Wydra i dr) [2, 4, 8, 9, 13, 14, 30, 41, 45, 50, 53, 69-71]. Osim nabrojenoga, koncept sentinel limfnog čvora nastoji se implementirati i u mnoga druga područja onkologije.

Uz prijeoperacijsku detekciju SLN-a, limfoscintigrafija ima svoje područje primjene i u poslijeperacijskom praćenju liječenih onkoloških bolesnika – za vizualizaciju novostvorenih limfnih puteva i promišljanje o mogućnostima daljnjeg liječenja (npr. mogućnostima rekonstrukcijske kirurgije) [3, 25].

Tehnika limfoscintigrafskog nalaženja sentinel limfnog čvora temelji se na prijeoperacijskom unosu bojila ili radioaktivnih čestica u limfni sustav, praćenja i bilježenja njihova rasapa, tj. emitiranja γ -zračenja prijenosnom gama-kamerom [3]. Prvi limfni čvor (ili više njih) koji nakupi radiofarmak naziva se sentinel limfni čvor. Nakon takve detekcije, odnosno potvrde mjesta najveće aktivnosti, to se područje obilježi na koži markerom i time je pretraga završena.

Odgovarajuće se kirurški pristupi prema tako označenom limfnom čvoru. Nakon odstranjenja istoga, i uz odstranjenje i regionalnih limfnih čvorova, gama-kamerom se provjeri operacijsko polje. Ako gama-kamera ne registrira radiofarmak, potvrđeno je odstranjenje sentinel limfnog čvora.

Odstranjeni predmnijevani sentinel limfni čvor se posebno obilježi i šalje na patohistološki pregled zajedno s odstranjenim tumorom i ostalim limfnim čvorovima.

Ako se patohistološkom analizom ne dokažu tumorske stanice u odstranjenom sentinel limfnom čvoru, to znači lokalnu bolest. U tom slučaju dostatan je radikalni kirurški pristup prema primarnoj leziji bez daljnje limfadenektomije, kraći boravak u bolnici i izbjegavanje dodatnog liječenja.

Ako se patohistološkom analizom dokažu tumorske stanice u odstranjenom sentinel limfnom čvoru, to znači sistemsku bolest. U tom se slučaju odustaje od daljnje kirurškog liječenja i nastavlja se kemoiradijacija.

1.2.1.2. LIMFOCINTIGRAFIJA I ONKOLOGIJA STIDNICE

S obzirom na novije spoznaje o prisutnosti limfnih metastaza kod početnih stadija raka stidnice, FIGO je 1995. dopunio klasifikaciju bolesti i učinio posebnu distinkciju kod početnog stadija bolesti. Ta klasifikacija temelj je kirurškog liječenja [4, 19, 25].

Limfoscintigrafija s izradom mape limfodrenažnog područja i pronalaženjem sentinel limfnog čvora ima svoje mjesto u liječenju bolesnica s rakom stidnice početnog stadija bolesti, FIGO stadiji I i II [4, 8, 9, 10-12]. U nuklearnoj medicini, u okviru limfoscintigrafije primjenjuju se različiti radiofarmaci; u bolesnica s rakom stidnice najčešće se koriste radioaktivni tehnecij, Tc-99m albumin koloid i modrilo [3, 13, 40].

Kod raka stidnice stadija bolesti FIGO Ia ne očekuju se limfne metastaze. Smatra se kako je u liječenju dostatna široka lokalna ekscizija, s primjereno prikazanim rubovima, bez limfadenektomije [4].

Kod većih lezija (stadij bolesti FIGO Ib, FIGO II), pojavnost metastaza u ipsilateralnim ingvinalnim limfnim čvorovima raste s dubinom invazije (>2 mm) i veličinom primarne lezije (>2 cm). U tim slučajevima uobičajeno se pristupa i ingvinofemoralnoj limfadenektomiji u okviru primarnog kirurškog liječenja [4]. Prihvatanjem koncepta sentinel limfnog čvora odstranio bi se, uz primarnu leziju i limfoscintigrafski potvrđen sentinel limfni čvor (ili više njih).

Ako se patohistološki ne dokaže postojanje metastaza u predmnijevanom SLN-u, dostatan operacijski zahvat je radikalna hemivulvektomija (lateralno sijelo tumora), odnosno ablacija stidnice (centralno ili multifokalno sijelo tumora). Napušta se nekad neizbježna ingvino-femoralna i pelvična limfadenektomija i nije potrebna poslijeoperacijska kemoiradijacija.

Ako se patohistološki dokaže postojanje metastaza u predmnijevanom SLN-u, mnogi će se operateri prikloniti stajalištu o potrebi bilateralne ingvino-femoralne i pelvične limfadenektomije, drugi će se prikloniti ideji o napuštanju daljnjeg kirurškog liječenja i primjeni kemoiradijacije [4, 12], kako se postupa u liječenju viših stadija bolesti. Što se tiče kirurškog pristupa prema primarnoj leziji, najčešći izbor je radikalna vulvektomija.

U bolesnica s rakom stidnice još uvijek nije usuglašeno koji je limfni čvor sentinel, je li to jedan ili više njih, kao ni je li/jesu li smješteni ipsilateralno ili bilateralno.

Problem proizlazi iz kompleksne limfne drenaže stidnice, što uključuje površne ingvinalne, duboke femoralne, te pelvične limfne čvorove.

Problematika detekcije sentinel limfnog čvora (modrilo/radiofarmak), kao i kirurški pristup i opseg operacije (pristup prema primarnoj leziji s/bez limfadenektomije), pitanje je kojim se danas bavi više autora [72-87].

2. HIPOTEZA

Kombinirajući tehniku limfoscintigrafije s radioaktivnim tehnecijem uz patohistološku analizu moguće je otkriti pravi sentinel limfni čvor. U slučaju negativnog nalaza (nepostojanje metastaza u sentinel limfnom čvoru) dozvoljen je manje agresivan i manje mutilirajući zahvat.

3. CILJEVI RADA

Ciljevi istraživanja su sljedeći:

1. Otkriti pravi sentinel limfni čvor i najpogodniji način njegovog otkrivanja.
2. Utvrditi točnost nalaza pretpostavljenog sentinel limfnog čvora (usporediti nalaz dobiven radionuklidnom limfoscintigrafijom radioaktivnim tehnejem Tc-99m s nalazom patohistološke analize limfnog čvora).
3. Izraditi mapu limfodrenažnog područja stidnice.
4. Utvrditi koliko je nepostojanje metastaza u sentinel limfnim čvorovima povezano s proširenošću bolesti.

4. ISPITANICE I METODE

Ovo istraživanje dio je istraživanja koje je započelo u siječnju 2004. godine (*Limfni čvorovi stražari u bolesnica s rakom vrata maternice i stidnice*), pa ima retrospektivni i prospektivni karakter – obrađene su bolesnice s rakom stidnice FIGO stadija bolesti I i II koje su od 01. siječnja 2004. do 31. prosinca 2010. godine operirane u Zavodu za ginekološku onkologiju Klinike za ženske bolesti i porode Kliničkog bolničkog centra Zagreb i Medicinskog fakulteta Sveučilišta u Zagrebu (ZZGO) primjenom koncepta SLN.

4.1. ISPITANICE

U istraživanje su bile uključene bolesnice s rakom stidnice koje su, temeljem dijagnostičke obrade prije prijema u ZZGO, imale indikacije za limfadenektomiju (prema *Gynecological Oncology Group, GOG*):

- bolesnice u kojih je biopsijom dokazan pločasti rak stidnice,
- bolesnice u kojih je nađena dubina invazije tumorskih stanica u stromu od ≥ 1 mm,
- bolesnice s klinički (palpacijski) negativnim nalazom na ingvinalnim limfnim čvorovima.

Uzorak je obuhvatio 28 ispitanica, a istraživanje se provodilo u periodu od 01. siječnja 2004. do 31. prosinca 2010. godine.

Iz istraživanja su isključene ispitanice koje su:

- imale kontraindikacije za kirurški zahvat,
- imale klinički (palpacijski) suspektan nalaz na ingvinalnim limfnim čvorovima,

- imale dubinu invazije tumorskih stanica u stromu ≤ 1 mm,
- odbile sudjelovanje u istraživanju.

Bračni status, stupanj obrazovanja i paritet nisu uzeti u razmatranje.

Istraživanje se provodilo u skladu s Helsinškom deklaracijom o istraživanjima na ljudima (1975) i Osnovama dobre kliničke prakse.

Prije uvrštenja u studiju, ispitanice su potvrdile svoje sudjelovanje vlastoručnim potpisom, nakon što su detaljno bile upoznate sa svime.

4.2. METODE

4.2.1. ISTRAŽIVAČKE METODE

Bolesnice s dijagnozom raka stidnice kliničkog stadija bolesti FIGO I i II bile su kompletno dijagnostički obrađene prije prijema u Zavod za ginekološku onkologiju (klinički pregled, inspekcija, palpacija, uzimanje obrisaka za citološku analizu, kolposkopija, vulvoskopija, biopsija; uobičajene laboratorijske pretrage – kompletna krvna slika, sedimentacija, pretrage urina, koagulogram, biokemijske pretrage, pretrage funkcije jetre i bubrega; radiološka obrada – rtg srca i pluća, CT- (MSCT)/MRI-pregled abdomena i zdjelice, ginekološki UZV-pregled, pregled interniste i anesteziologa).

Uobičajena prijeoperacijska priprema trajala je dva dana (priprema crijeva, heparinizacija).

Limfoscintigrafija se obavljala u Kliničkom zavodu za nuklearnu medicinu i zaštitu od zračenja KBC-a Zagreb i MF-a Sveučilišta u Zagrebu na Rebru.

Operacije su obavljane u Zavodu za ginekološku onkologiju Klinike za ženske bolesti i porode KBC-a Zagreb i MF-a Sveučilišta u Zagrebu u Petrovoj ulici.

Patohistološka analiza i priprema preparata za imunohistokemijsku analizu obavljala se u Zavodu za ginekološku i perinatološku patologiju Klinike za ženske bolesti i porode KBC-a Zagreb i MF-a Sveučilišta u Zagrebu u Petrovoj ulici i na Rebru.

4.2.1.1. OBILJEŽAVANJE SLN-a I PATOHISTOLOŠKA ANALIZA MATERIJALA

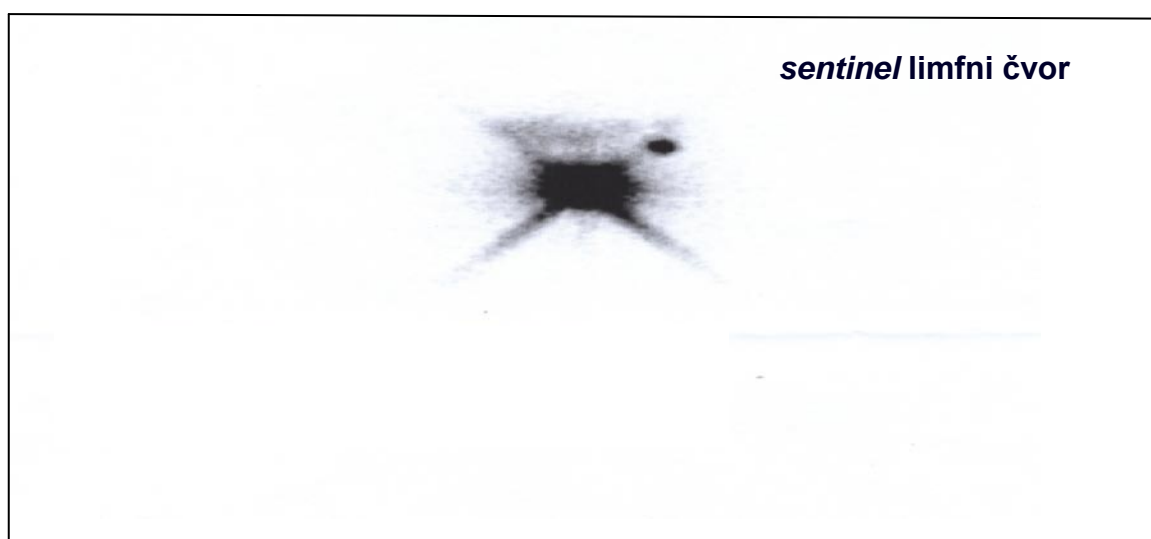
U jutarnjim satima na dan operacije bolesnice su u Kliničkom zavodu za nuklearnu medicinu i zaštitu od zračenja KBC-a Zagreb na Rebru bile podvrgnute radionuklidnoj limfoscintigrafiji.

U Kliničkom zavodu za nuklearnu medicinu i zaštitu od zračenja KBC-a Zagreb na Rebru radiofarmak korišten za tu pretragu bio je Tc-99m albumin koloid, veličine čestica od 100 nm do 600 nm (*Medi-Radiopharma LTD, Budimpešta, Mađarska*).

U bolesnica s rakom stidnice radiofarmak se injicirao intradermalno ili plitko supkutano na udaljenosti od nekoliko milimetara oko tumora.

Neposredno nakon injiciranja započelo se sa snimanjem područja stidnice i prepona, odnosno male zdjelice, i to dinamičkom studijom u trajanju od 45 minuta, kojom se dobilo 45 sličica (svaka sličica predstavlja 1 minutu studije). Prvi limfni čvor (ili više njih) koji je nakupio radiofarmak označen je kao sentinel limfni čvor.

Kada se tijekom dinamičke studije nije prikazao sentinel limfni čvor, nastavljeno je snimanje statičkom studijom u trajanju po 5 minuta (1 slika/5 minuta) sve do prikazivanja limfnog čvora (slika 4)



Slika 4. Prikaz sentinel limfnog čvora stidnice radionuklidnom scintigrafijom s Tc-99m albumin koloid, veličine čestica od 100-600 nm. (Izvor: Arhiva ZZGO-a)

Nakon što se limfni čvor prikazao, utvrdio se njegov točan smještaj na tijelu ispitanice.

Iza takve detekcije, odnosno potvrde mjesta najveće radioaktivnosti, to se područje obilježilo na koži markerom i time je pretraga bila završena.

Bolesnice su potom transportirane u ZZGO radi operacije.

Operirane su standardnom tehnikom separativnih incizijskih rezova koji omogućuju uklanjanje svih ingvinofemoralnih limfnih čvorova (ukupno 7-10 sa svake strane).

Nakon odstranjenja sentinel limfnog čvora (i ostalih ingvinofemoralnih limfnih čvorova), ručnom gama-kamerom provjereno je operacijsko polje. Kada gama-kamera nije registrirala radiofarmak, potvrđeno je odstranjenje sentinel limfnog čvora.

Odstranjeni pretpostavljeni sentinel limfni čvor posebno se obilježio i slao na patohistološku analizu zajedno s odstranjenim tumorom i ostalim limfnim čvorovima. Patohistološka analiza materijala obavljala se u Zavodu za ginekološku i perinatološku patologiju Klinike za ženske bolesti i porode KBC-a Zagreb i MF-a Sveučilišta u Zagrebu u Petrovoj ulici.

Dobiveni materijal fiksiran je u 10%-tnom formalinu. U području najkraćeg promjera limfnog čvora rađeni su 2-milimetarski rezovi koji su patohistološki analizirani.

Fiksirani materijal uklopljen je u parafin na standardni način te su učinjeni 3 do 4 mikrona debeli rezovi koji su potom bojani hemalaun-eozinom (H&E) i analizirani pod svjetlosnim mikroskopom. U slučaju prvog negativnog nalaza učinjena su po dva dodatna reza svakog parafinskog bloka, od kojih je jedan bojan hemalaun-eozinom, a drugi je analiziran imunohistokemijskom metodom uz upotrebu monoklalnog protutijela na citokeratin.

U istraživanju je korišteno primarno monoklono protutijelo na citokeratin (klon AE1/AE3, razrjeđenje 1:50, *Dako, Danska*). Imunohistokemijska analiza učinjena je na automatiziranom stroju za imunohistokemijsko bojenje *Dako Autostainer (Dako, Danska)* uz upotrebu *Dako EnVision Flex high pH HRP* protokola (*Dako, Danska*).

Kao pozitivna kontrola za citokeratin korišteno je tkivo pločastog raka vrata maternice.

Imunohistokemijski su analizirani sentinel limfni čvorovi na jednom ili više rezova, ovisno o veličini limfnog čvora – jedan rez za limfne čvorove promjera do 1 cm, a za svaki daljnji cm promjera još po jedan rez/1 cm.

Osim sentinel limfnog čvora na isti je način imunohistokemijski analiziran još po jedan regionalni limfni čvor sa svake strane. Kriterij odabira bio je veličina (najveći čvor) ili čvor suspektnog izgleda (neovisno o veličini).

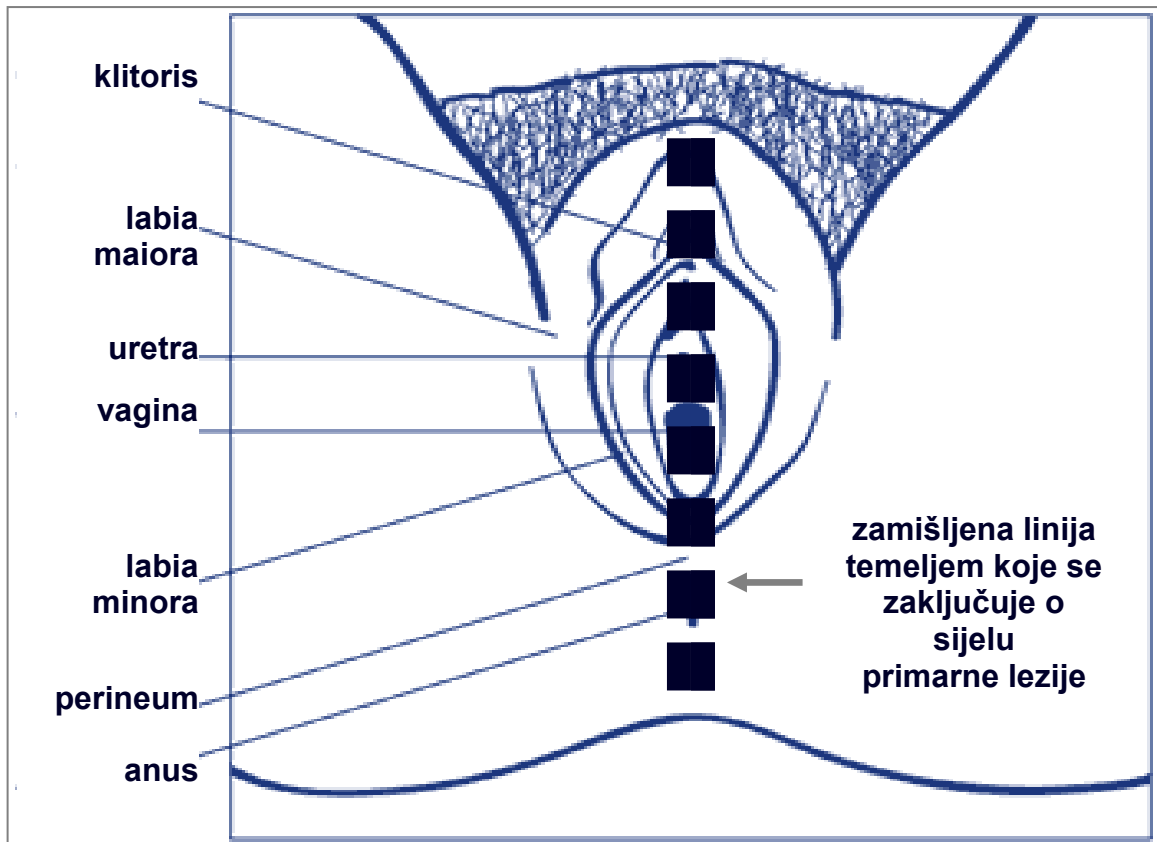
Nakon patohistološke analize limfnih čvorova, učinjena je mapa limfnih čvorova (engl. *mapping lymph nodes*) kako bi se utvrdio točan položaj limfnog čvora čuvara.

Podaci su prikupljeni tijekom razgovora s bolesnicama prije prijema u ZZGO. Također, dio podataka izdvojen je iz Povijesti bolesti bolesnica liječenih u ZZGO-u od 01. siječnja 2004. godine, koje su u Pismohrani Zavoda.

4.2.1.2. TEHNIKA RADIKALNE VULVEKTOMIJE I INGVINOFEMORALNE LIMFADENEKTOMIJE, *TRIPLE SEPARATE INCISION TECHNIQUE*

Slijedeći anatomske položaj limfnih žila stidnice smatrali smo kako je s obzirom na sjelo primarne lezije i položaj sentinel limfnog čvora različit (rak stidnice lateralnog sijela primarno se drenira u ipsilateralne površne ingvinalne limfne čvorove - limfni čvorovi iznad fose ovalis; rak stidnice centralnog sijela primarno se drenira u bilateralne duboke femoralne limfne čvorove - limfni čvorovi u fosi ovalis, safenofemoralna spojnica).

Shematski prikaz lokalizacije primarne lezije: lezije unutar 1cm prema zamišljenoj liniji koja ide od klitorisa preko vestibuluma vagine do anusa označene su kao centralne lezije, a lezije više od 1cm lateralno od zamišljene linije označene su kao lateralne (slika 5) [7-10, 40].



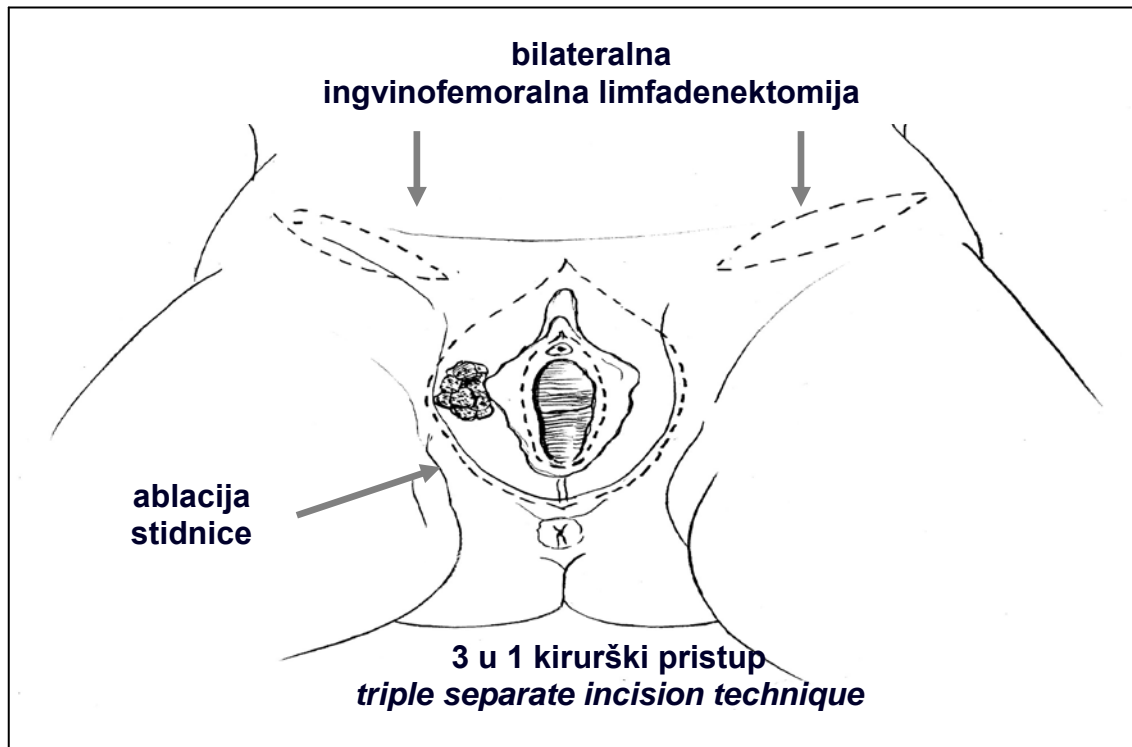
Slika 5. Sijelo primarne lezije, shematski.

Za kirurško odstranjenje tumora (rani stadij raka stidnice) napuštena je *en block* resekcija stidnice i ingvino-femoralnih limfnih čvorova, pa se sentinel limfni čvor traži odvojenim incizijskim rezovima [19].

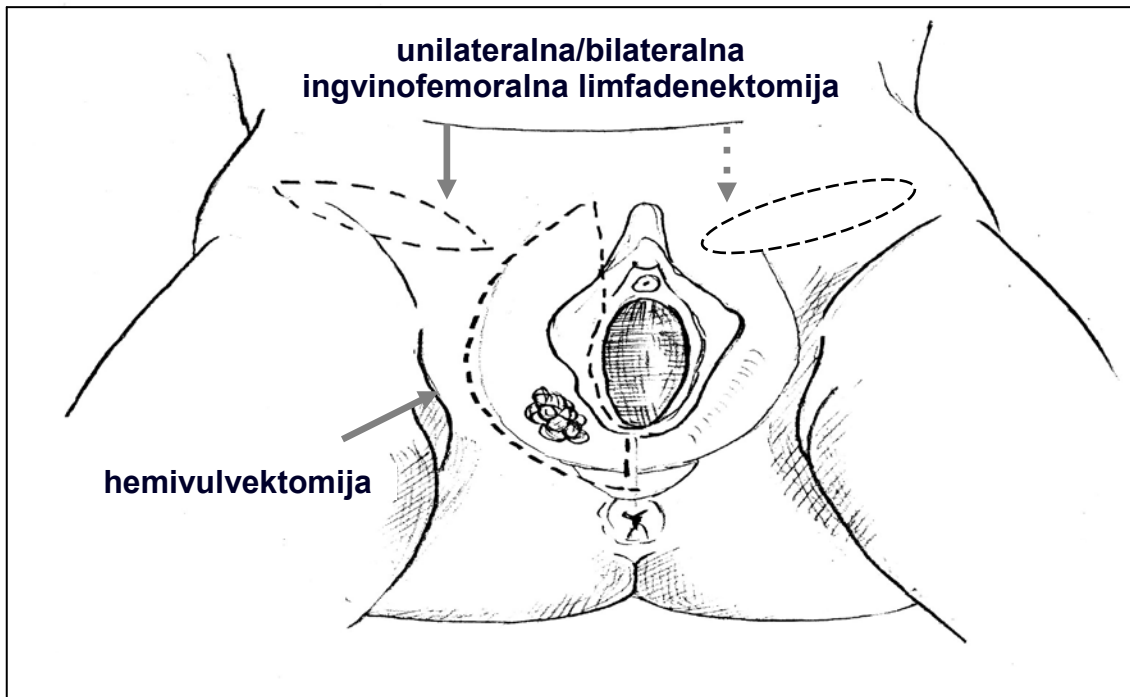
Nakon odstranjenja pretpostavljenog sentinel limfnog čvora (i ostalih ingvino-femoralnih limfnih čvorova), gama-kamerom provjereno je operacijsko polje. Odstranjenje sentinel limfnog čvora potvrđeno je kada gama-kamera nije registrirala radiofarmak.

Bolesnica leži u dorzalnom litotomijskom položaju s kukovima i koljenima u blagoj fleksiji.

Pristup primarnoj leziji i regionalnim limfnim čvorovima može biti tzv. *en block* tehnikom (koja se danas napušta) ili separatnim incizijskim rezovima (danas ima sve više poklonika zbog manjeg poslijeoperacijskog morbiditeta; tako se radi i u nas), što je prikazano na slikama 6 i 7 [4, 7-10, 19].



Slika 6. Kirurški pristup prema centralnoj leziji, triple separate incision technique, 3u1 kirurški pristup. (izvor: Ćorušić A, Babić D, Šamija M, Šobat H, ur. Ginekološka onkologija. Zagreb: Medicinska naklada; 2005, str. 108) [20]

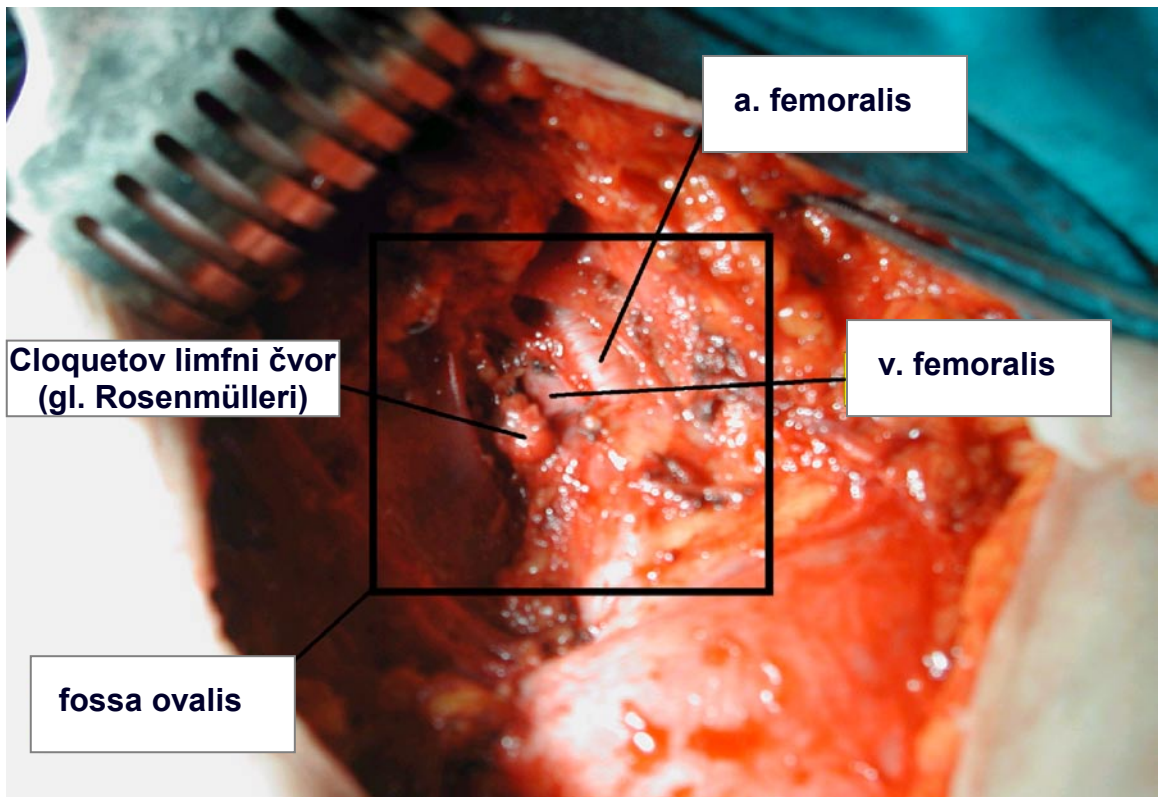


Slika 7. Kirurški pristup prema lateralnoj leziji, parcijalna ili hemivulvektomija. (izvor: Ćorušić A, Babić D, Šamija M, Šobat H, ur. Ginekološka onkologija. Zagreb: Medicinska naklada; 2005. str. 112) [20]

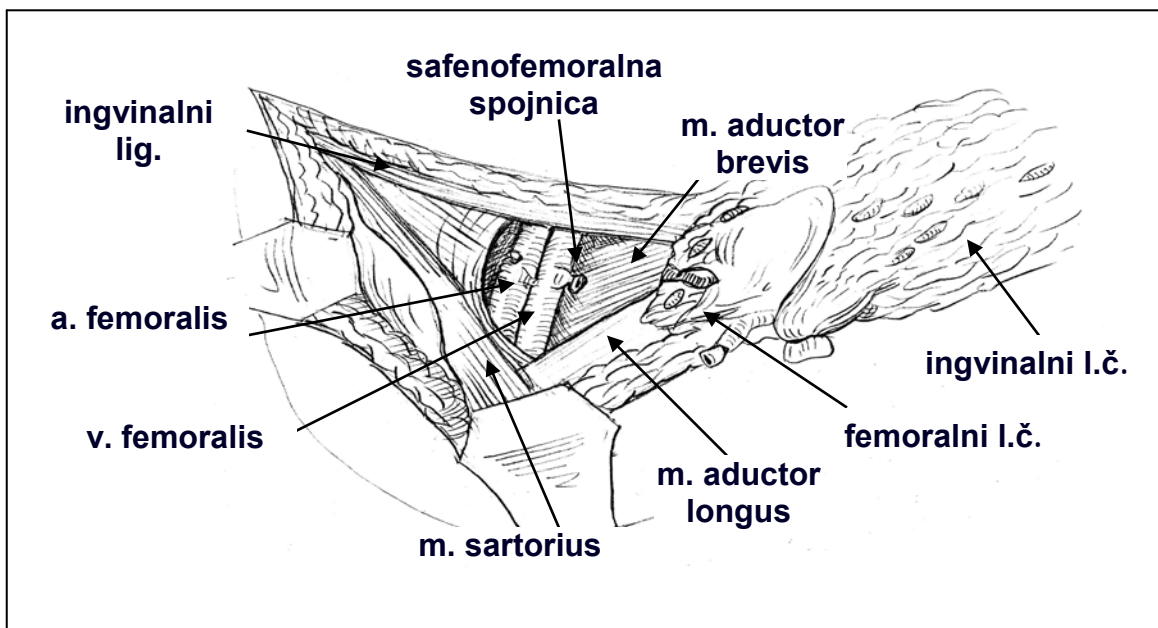
Dvama simetričnim obostranim incizijskim rezovima pristupi se ingvinofemoralnim limfnim čvorovima, a trećim se obuhvati stidnica.

Separatni incizijski rezovi kojima se pristupa ingvinofemoralnim limfnim čvorovima učine se zamišljenom crtom koja spaja spinu iliaku anterior superior (lat. *spina iliaca anterior superior*) i tuberkulum pubikum (lat. *tuberculum pubicum*). Tako se prikaže sa svake strane m. sartorius (lat. *m. sartorius*) lateralno, ingvinalni ligament (lat. *lig. inguinale*) proksimalno i fosa ovalis (lat. *fossa ovalis*) medijalno. Povlačeći potkožno masno tkivo (zajedno s limfnim čvorovima) medijalno, oštro preparirajući prikaže se fosa ovalis i kribriformna fascija koja je pokriva i kroz koju prolazi vena safena. Resekcija ingvinofemoralnih limfnih čvorova započinje podvezivanjem v. safene i otvaranjem kribriformne fascije. Nakon otvaranja fose ovalis prikažu se arterija i vena femoralis. Proksimalni dio v. safene se podveže i zatim se masno tkivo i ingvinofemoralni limfni čvorovi povlače medijalno te se u cijelosti prikaže femoralni trokut i fosa iliopektinea (lat. *fossa iliopectinaea*). Medijalno od v. femoralis u

femoralnom kanalu nalazi se Cloquetov limfni čvor, gl. Rosenmülleri koji se smatra(lo) sentinel limfnim čvorom (slike 8 i 9).



Slika 8. Femoralni trokut. Trigonum femorale Scarpaе. (izvor: Arhiva ZZGO-a)



Slika 9. Femoralni trokut. Trigonum femorale Scarpaе. (izvor: Ćorušić A, Babić D, Šamija M, Šobat H, ur. Ginekološka onkologija. Zagreb: Medicinska naklada; 2005, str. 109) [20]

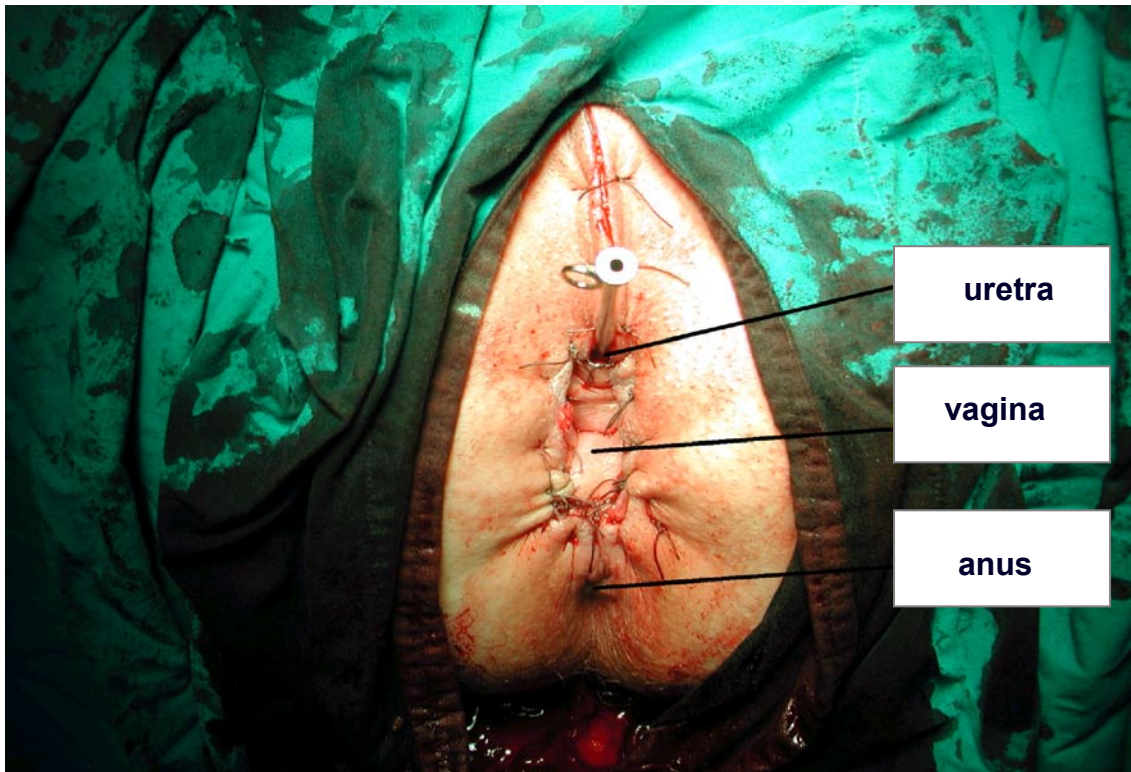Femoralni trokut može se zatvoriti na više načina – mi u tom smislu koristimo m. sartorius, koji se prereže, odvoji od hvatišta i resorbirajućim se šavovima prišije za ingvinalni ligament. Provjeri se hemostaza, operacijsko polje zatvori po slojevima uz obveznu redon-drenažu.

Trećim separatnim elipsoidnim rezom učini se ablacija stidnice ili hemivulvektomija (ovisno o sijelu primarnog tumora) – od simfize do otprilike 1 cm od anokutane granice, a lateralno do otprilike 1 cm od intertriginoznog kožnog nabora između medijalne strane bedra i stidnice. Unutarnjim rezom obreže se vestibulum vagine, pazeći pritom na uretru (koja, osim ako tumor i nju zahvaća mora ostati intaktna). Oštro preparirajući i podvezujući krvne žile čitav se organ u cijelosti odstrani. Dubinu incizije određuje urogenitalna fascija. Defekt se zatvara po slojevima, uz obveznu-redon i trajnu drenažu urina (5-6 dana nakon operacije).

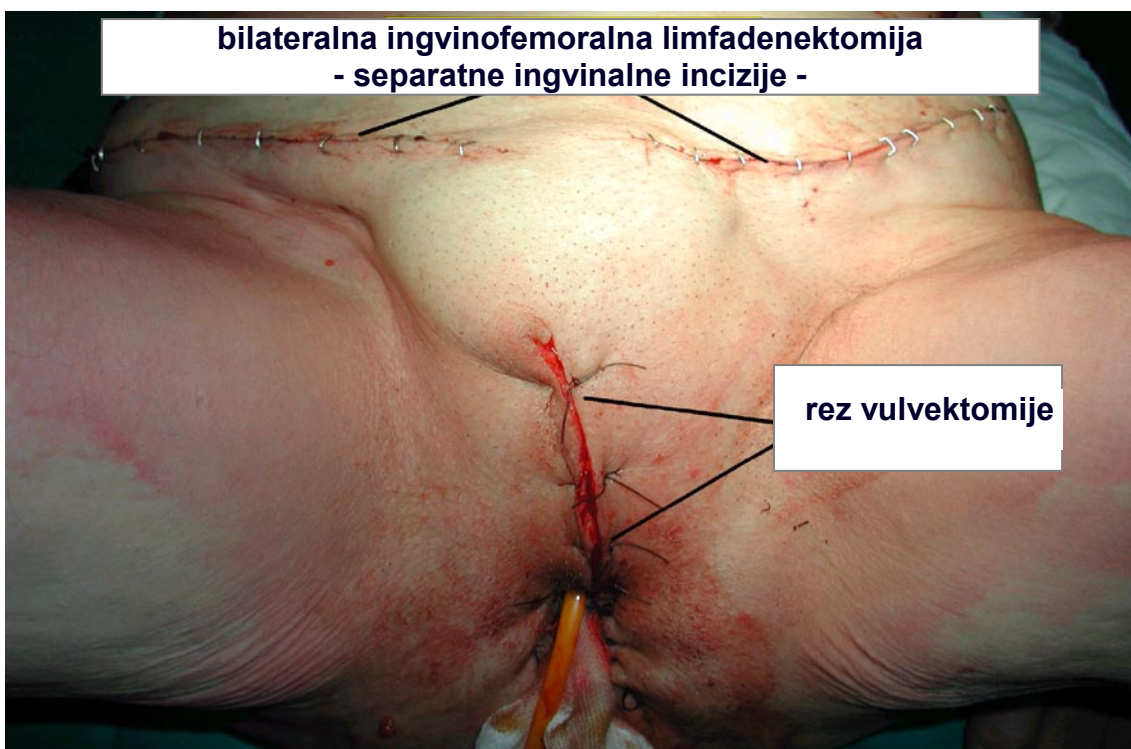
U mlađih bolesnica, ako primarna lezija nije smještena centralno i ako je manja od 2 cm može se učiniti hemivulvektomija i ipsilateralna ingvinofemoralna limfadenektomija [19].

Antibiotska i antikoagulantna zaštita nakon operacije su obvezne.

Na slikama 10 i 11 prikazano je stanje nakon radikalne vulvektomije.



*Slika 10. Stanje nakon radikalne vulvektomije.
(izvor: Arhiva ZZGO-a)*



*Slika 11. Stanje nakon radikalne vulvektomije.
(izvor: Arhiva ZZGO-a)*

4.2.1.3. STATISTIČKE METODE

Podaci su prikazani tablično i grafički.

S obzirom na relativno malen uzorak, u analizi su korišteni neparametrijski testovi s odgovarajućim prikazom deskriptivnih mjera za kvantitativne varijable (medijani i interkvartilni rasponi).

Razlike distinkcija kvantitativnih varijabli između ispitivanih skupina analizirane su Mann-Whitneyjevim U-testom, a razlike u lokalizaciji analizirane su Kruskal-Wallisovim testom.

Distinkcije kvantitativnih varijabli analizirane su postupcima za analizu i tablicama kontingencije (χ^2 -test, alternativno, po potrebi, Fisherov egzaktni test).

Izračunat je kappa koeficijent podudarnosti između dviju različitih metoda dokazivanja pozitivnosti sentinel limfnih čvorova.

Učinjena je Kaplan-Meierova krivulja preživljenja s obzirom na recidive i utjecaj pozitivnih sentinel limfnih čvorova, a Coxovom je regresijskom analizom prikazan multivarijatan utjecaj pozitivnosti sentinel limfnih čvorova, dubine invazije i veličine primarnog tumora.

Sve P vrijednosti ispod 0,05 smatrane su značajnima, a u interpretaciji rezultata je na nekoliko mjesta komentirana statistička značajnost na razini $\alpha=0,1$.

U analizi je korištena programska podrška STATISTICA 9.1 (www.statsoft.com) i MedCalc for Windows, 11.3 (www.medcalc.be) [89, 90].

5. REZULTATI

U istraživanje smo uvrstili 28 bolesnica s rakom stidnice početnog stadija bolesti, FIGO stadiji I i II. Sve bolesnice operirane su i praćene u Zavodu za ginekološku onkologiju Klinike za ženske bolest i porode u Petrovoj ulici od 01. siječnja 2004. do 31. prosinca 2010. godine.

Medijan životne dobi bolesnica u kojoj je dijagnosticirana bolest je 70 godina (63,5-72,5 godina); najmlađa je imala 48, a najstarija 78 godina.

Prosječno vrijeme koje je proteklo od prvih simptoma do postavljanja dijagnoze je 11,3 mjeseci (1-60 mjeseci).

Veličina primarnog tumora je u 10/28 bolesnica bila ≤ 2 cm (1-2 cm), a u 18/28 > 2 cm (2,2-5 cm).

Dubina invazije u stromu primarnog tumora je u 14/28 bolesnica ≤ 2 mm (0,5-2 mm) i u 14/28 > 2 mm (4-15 mm).

U 7/28 bolesnica lokalizacija primarnog tumora označena je kao centralna, u 9/28 kao lateralna lijevo, u 4/28 kao lateralna desno te u 8/28 kao obostrana, odnosno multifokalna.

Prema histološkom tipu svih 28 bolesnica imalo je pločasti rak stidnice.

U svih bolesnica učinjena je obostrana limfadenektomija; u 26/28 je pristup primarnoj leziji bio u smislu ablacije stidnice, a u 2/28 je učinjena hemivulvektomija – obje su imale primarni tumor lateralno lijevo.

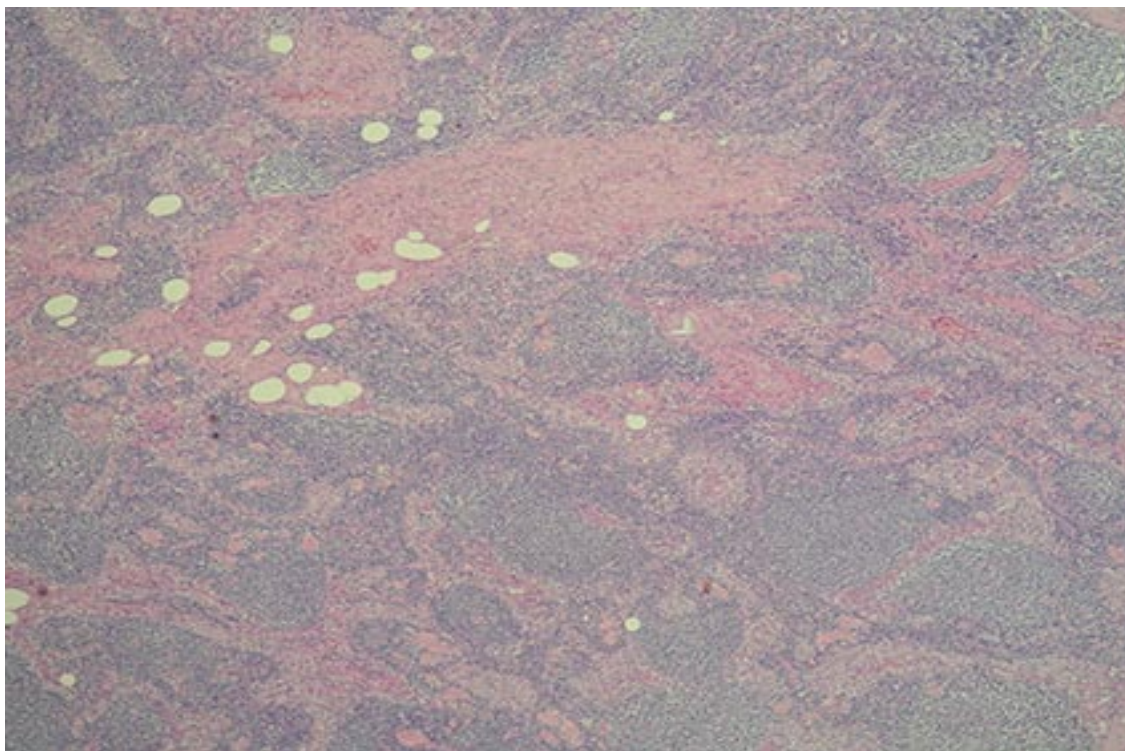
U 27/28 bolesnica ručnom gama-kamerom nije detektiran limfni čvor čuvar; poslije se pokazalo kako je isti bio negativan; odnosno gama-kamerom su pravilno detektirani svi pozitivni sentinel limfni čvorovi.

Ukupan broj odstranjenih limfnih čvorova je 346, odnosno 5-22 po bolesnici. Od toga je kao sentinel označeno njih 57, desno ih je bilo 26, lijevo 31. Osim limfnih čvorova čuvara, desnih ingvino-femoralnih je odstranjeno 133, ili 2-9 po bolesnici, a lijevih 156, ili 0-17 po bolesnici.

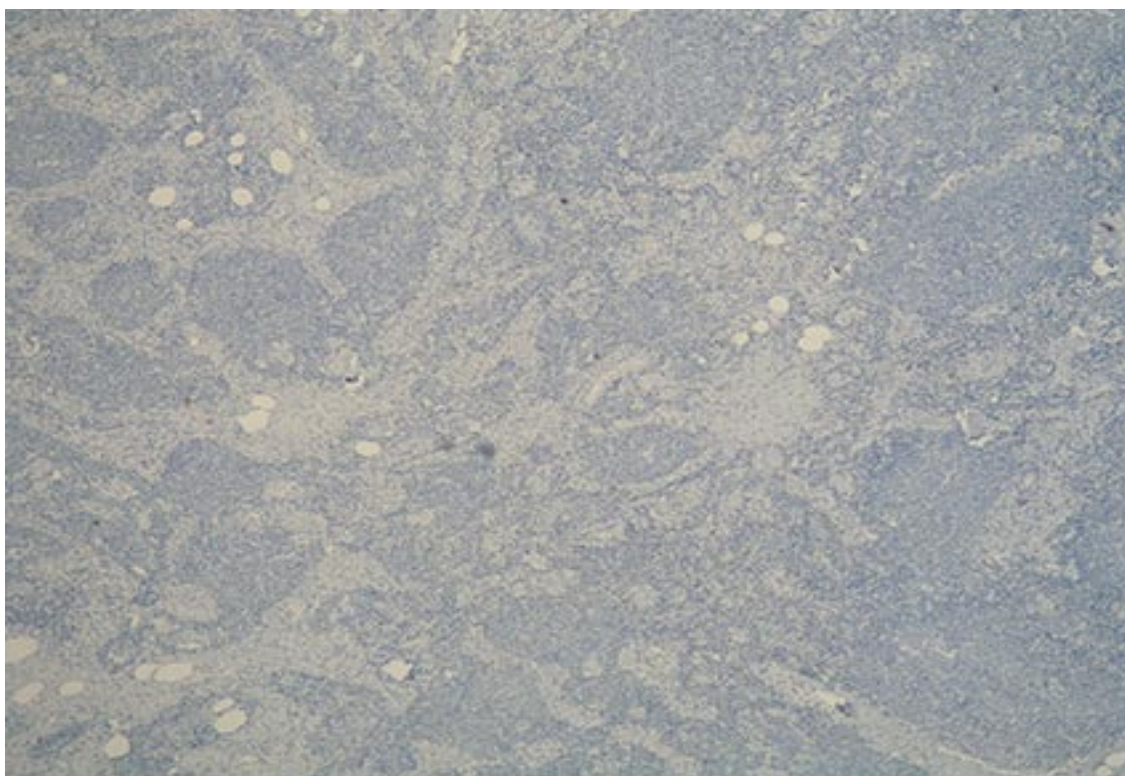
Na H&E je ukupno bilo 16 pozitivnih limfnih čvorova, od toga su 11 bili sentinel limfni čvorovi (3 desno, 8 lijevo), a 5 ostali ingvino-femoralni limfni čvorovi (2 desno i 3 lijevo).

Na AE1/AE3 potvrđeni su svi pozitivni limfni čvorovi, a nađen je i jedan pozitivan sentinel limfni čvor desno, koji na H&E nije bio prepoznat.

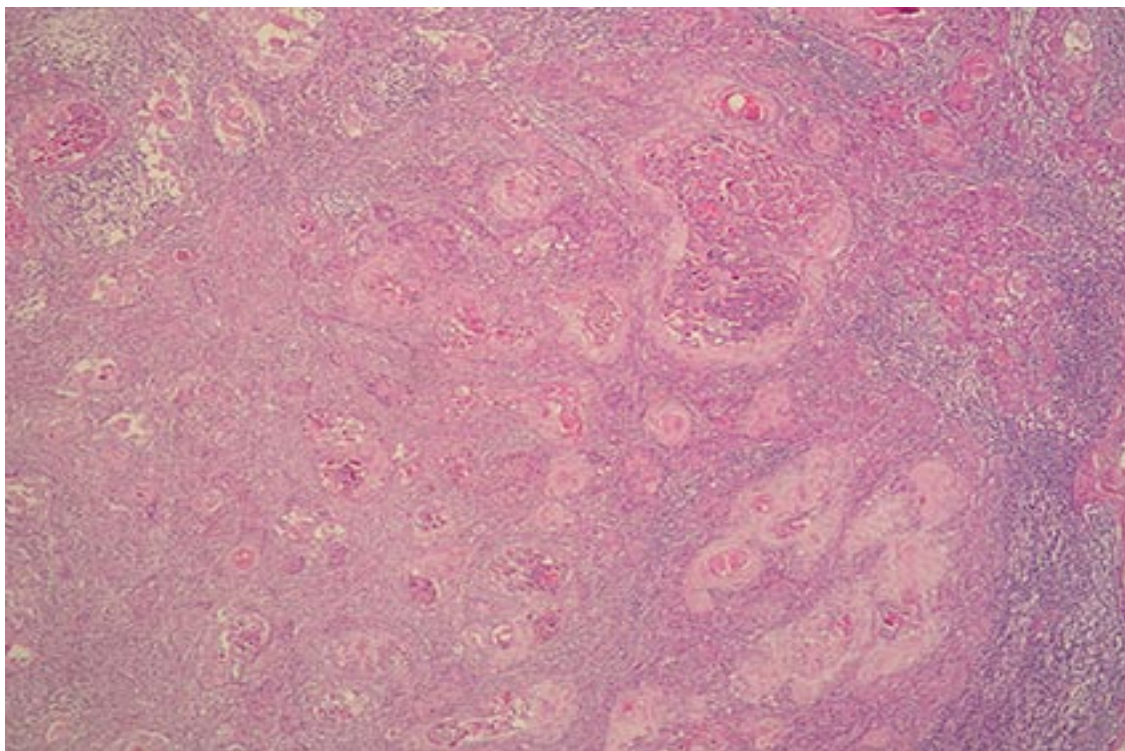
Na slikama 12, 13, 14 i 15 prikazani su negativni i pozitivni limfni čvorovi, H&E i AE1/AE3, povećanje 40X.



Slika 12. Negativni limfni čvor (40X, H&E).



Slika 13. Negativni limfni čvor (40X, AE1/AE3).



Slika 14. Pozitivni limfni čvor (40X, H&E).



Slika 15. Pozitivni limfni čvor (40X, AE1/AE3).

Nakon kirurškog liječenja nastavljeno je liječenje zračenjem u svih bolesnica s pozitivnim limfnim čvorovima (10), kao i u dvije bolesnice s negativnim nalazom na limfnim čvorovima i to zbog veličine primarnog tumora (u jedne bolesnice dubina invazije u stromu bila je 10 mm), odnosno zbog toga što su na patohistološkom preparatu bili zahvaćeni i rubovi (u druge bolesnice su tumorske stanice bile na medijalnom rubu i bazi preparata).

Podaci o recidivu bolesti i preživljenju nisu kompletirani za dvije bolesnice liječene tijekom 2010. godine. Od ostalih bolesnica, u njih 14 tijekom promatranog perioda nije zabilježen recidiv; u dvije je zabilježen recidiv unutar jedne godine od završenoga kirurškog liječenja.

Od liječenih bolesnica o njih 8/28 nemamo daljnjih podataka (od njih u dvije je liječenje nakon operacije nastavljeno zračenjem) – dvije nisu iz RH, a njih 4, za koje znamo da su žive, nisu dostupne (zbog nepoznate adrese, a na kontrole se ne javljaju).

Prema dobivenim podacima, 22 su žive (za dvije koje nisu u RH nemamo ni te podatke). Srednja životna dob umrlih bolesnica je 74,25 godina (71-79 god); tri su umrle tijekom prve godine nakon liječenja (u jedne nije provedeno zračenje i u nje je recidiv zabilježen jedanaest mjeseci nakon operacije; u dvije je provedeno zračenje nakon operacije i recidiv nije zabilježen), a jedna dvije godine nakon operacije (u nje nije provedeno zračenje i nije zabilježen recidiv bolesti).

Opći podaci o bolesnicama uključenih u istraživanje i podaci koji se odnose na kirurško liječenje bolesnica prikazani su u tablicama 7 i 8.

Tablica 7. Opći podaci o bolesnicama uključenih u istraživanje.

OPĆI PODACI O BOLESNICAMA	broj	(raspon)
Broj bolesnica	N=28	
Medijan životne dobi u kojoj je dijagnosticirana bolest (raspon); <i>god</i>	70	(63,5-72,5)
Broj bolesnica po dobnim skupinama	N=28	
<60	6/28	(48-57)
≥60	22/28	(63-78)
Prosječno vrijeme proteklo od prvih simptoma do dijagnoze (raspon); <i>mj</i>	11,3	(1-60)
Veličina primarnog tumora (raspon); <i>cm</i>	N=28	
≤2	10/28	(1-2)
>2	18/28	(2,2-5)
Dubina invazije u stromu primarnog tumora (raspon); <i>mm</i>	N=28	
≤2	14/28	(0,5-2)
>2	14/28	(4-15)
Smještaj primarnog tumora; <i>broj</i>	N=28	
centralno	7/28	
lateralno, lijevo	9/28	
lateralno, desno	4/28	
obostrano, multifokalno	8/28	
Histološki tip raka; <i>broj</i>	N=28	
pločasti	28/28	

Tablica 8. Podaci o kirurškom liječenju bolesnica.

PODACI O BOLESNICAMA – KIRURŠKO LIJEČENJE	broj	raspon
Tip operacije; broj	N=28	
ablacija stidnice, obostrana ingvinofemoralna limfadenektomija hemivulvektomija, obostrana ingvinofemoralna limfadenektomija	26/28	
	2/28	
Detekcija sentinel limfnog čvora ručnom gama-kamerom; broj	N=28	
detektiran	27/28	
nije detektiran	1/28	
Odstranjeni limfni čvorovi (raspon); broj	N=346	(5-22)
ukupno sentinel limfnih čvorova desno	26	(1-6)
ukupno sentinel limfnih čvorova lijevo	31	(1-5)
ukupno desnih ingvinofemoralnih limfnih čvorova, bez SLN	133	(2-9)
ukupno lijevih ingvinofemoralnih limfnih čvorova, bez SLN	156	(0-17)
Patohistološki, H&E, pozitivni limfni čvorovi (raspon); broj	N=16	(1-2)
sentinel limfni čvorovi desno	3	(1-1)
sentinel limfni čvorovi lijevo	8	(1-2)
desni ingvinofemoralni limfni čvorovi, bez SLN	2	(1-1)
lijevi ingvinofemoralni limfni čvorovi, bez SLN	3	(1-1)
Imunohistokemijski, AE1/AE3, pozitivni limfni čvorovi (raspon); broj	N=17	(1-2)
sentinel limfni čvorovi desno	4	(1-2)
sentinel limfni čvorovi lijevo	8	(1-2)
desni ingvinofemoralni limfni čvorovi, bez SLN	2	(1-1)
lijevi ingvinofemoralni limfni čvorovi, bez SLN	3	(1-1)
Radioterapija iza operacije; broj	N=28	
da	12/28	
ne	16/28	
Recidiv bolesti *; broj	N=28	
nulto vrijeme promatranja (na op. se nastavlja rath)	12/28	
unutar godine dana nakon liječenja	2/28	
nije zabilježen	14/28	
Preživljenje; broj	N=28	
žive	22/28	
umrle (mj iza op)	4/28	(5-24)
nema podataka (nisu u RH)	2/28	

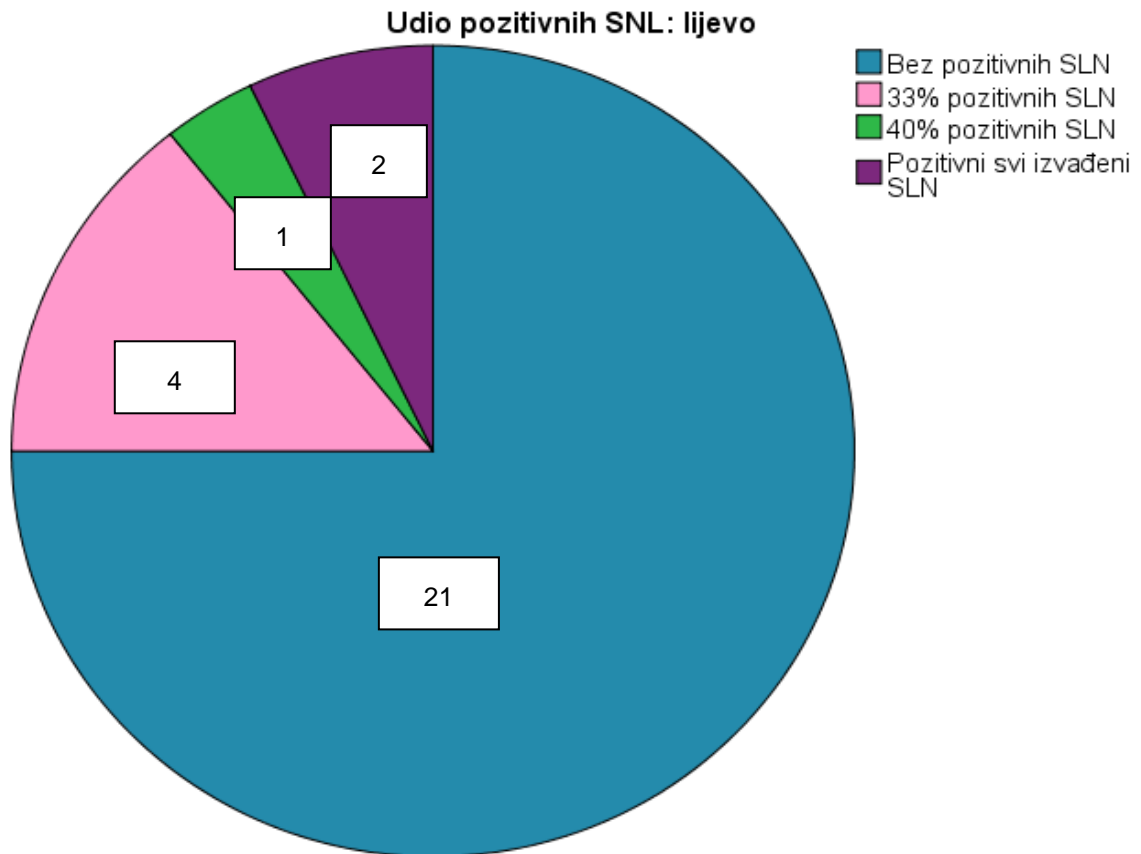
* o recidivu bolesti za bolesnice operirane 2010. godine nema daljnjih podataka

Tablica 9. Raspodjela odstranjenih i pozitivnih limfnih čvorova i SLN u odnosu na lokalizaciju primarnog tumora: Kruskal-Wallisov test.

	LOKALIZACIJA PRIMARNOG TUMORA	N	Min	Max	Percentile			P
					25.	Medijan	75.	
<i>Ukupno odstranjeno svih limfnih čvorova</i>	centralna	7	5	22	7,0	9,0	22,0	0,671
	lijevostrana	9	6	22	6,5	9,0	16,5	
	desnostrana	4	10	19	10,5	14,0	18,3	
	obostrana, multifokalna	8	7	21	7,3	8,0	19,8	
<i>Ukupno odstranjeno lijevih limfnih čvorova, bez SLN</i>	centralna	7	1	17	2,0	2,0	14,0	0,434
	lijevostrana	9	0	13	1,5	3,0	9,0	
	desnostrana	4	6	11	6,3	9,0	11,0	
	obostrana, multifokalna	8	0	15	0,0	3,5	9,3	
<i>Pozitivni od ukupno lijevih limfnih čvorova, bez SLN</i>	centralna	7	0	0	0,0	0,0	0,0	0,475
	lijevostrana	9	0	1	0,0	0,0	0,5	
	desnostrana	4	0	0	0,0	0,0	0,0	
	obostrana, multifokalna	8	0	1	0,0	0,0	0,0	
<i>Ukupno odstranjeno desnih limfnih čvorova, bez SLN</i>	centralna	7	2	9	2,0	4,0	7,0	0,585
	lijevostrana	9	2	8	3,5	5,0	6,5	
	desnostrana	4	0	6	1,0	4,0	5,5	
	obostrana, multifokalna	8	3	9	3,3	5,5	7,0	
<i>Pozitivni od ukupno desnih limfnih čvorova, bez SLN</i>	centralna	7	0	1	0,0	0,0	0,0	0,611
	lijevostrana	9	0	0	0,0	0,0	0,0	
	desnostrana	4	0	0	0,0	0,0	0,0	
	obostrana, multifokalna	8	0	1	0,0	0,0	0,0	
<i>Ukupno odstranjeni SLN</i>	centralna	7	1	4	1,0	2,0	4,0	0,435
	lijevostrana	9	1	3	1,0	1,0	2,0	
	desnostrana	4	1	3	1,3	2,0	2,8	
	obostrana, multifokalna	8	1	5	1,0	1,5	3,8	
<i>Pozitivni SLN lijevo</i>	centralna	7	0	1	0,0	0,0	0,0	0,426
	lijevostrana	9	0	1	0,0	0,0	1,0	
	desnostrana	4	0	0	0,0	0,0	0,0	
	obostrana, multifokalna	8	0	2	0,0	0,0	1,0	
<i>Pozitivni SLN desno</i>	centralna	7	0	1	0,0	0,0	0,0	0,356
	lijevostrana	9	0	0	0,0	0,0	0,0	
	desnostrana	4	0	0	0,0	0,0	0,0	
	obostrana, multifokalna	8	0	1	0,0	0,0	0,8	

Tablica 9 prikazuje razliku medijana i interkvartilnih raspona odstranjenih i pozitivnih limfnih čvorova te limfnih čvorova čuvara u odnosu na lokalizaciju primarnog tumora.

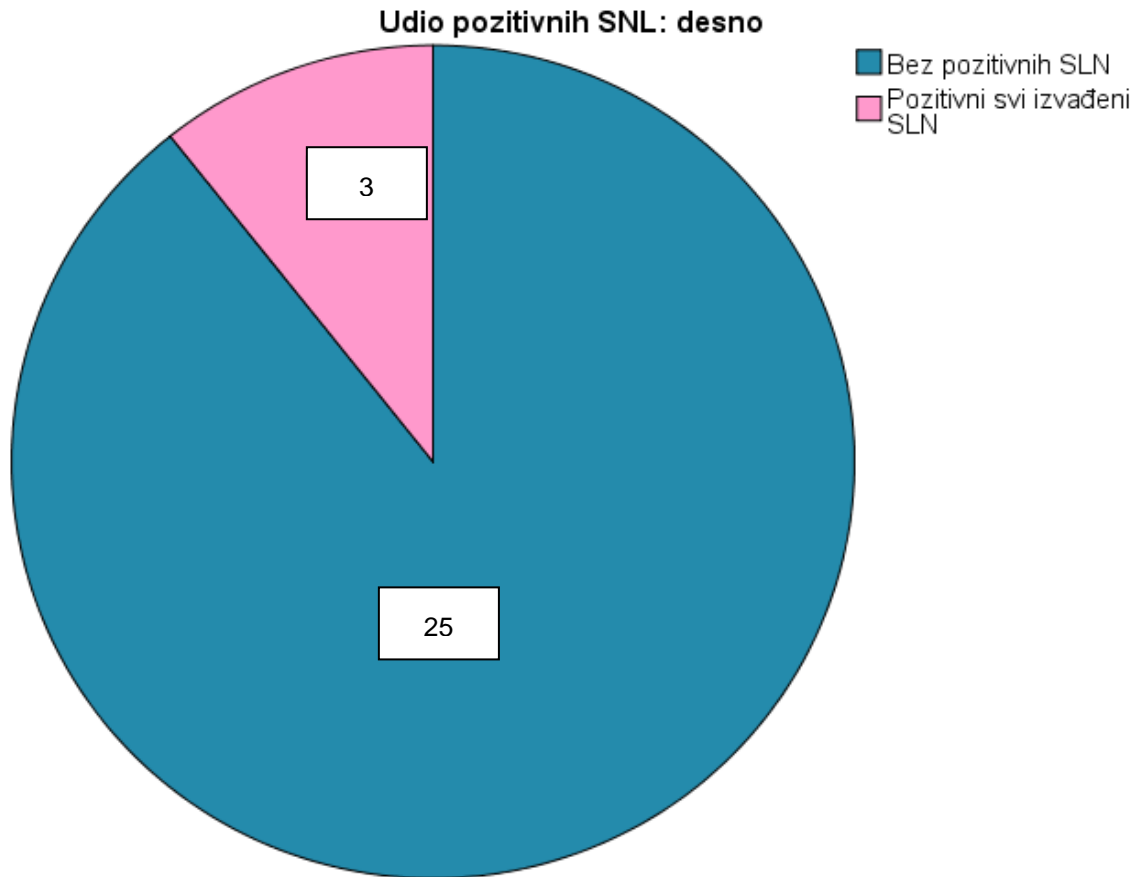
Nema značajnih razlika (Kruskal-Wallisov test; P je između 0,356-0,671) iako je vidljivo da je lijevostrano odstranjeno najviše limfnih čvorova (ukupno i bez sentinel limfnih čvorova), dok je sentinel limfnih čvorova podjednako odstranjeno u obje regije.



Slika 16. Učestalost udjela pozitivnih sentinel limfnih čvorova lijevo.

Slika 16 prikazuje frekvenciju i učestalosti udjela pozitivnih sentinel limfnih čvorova lijevo.

U 4/28 ispitanice je bila jedna trećina sentinel limfnih čvorova pozitivna, u 1/28 ispitanice je bilo 40% pozitivnih sentinel limfnih čvorova, a u 2/28 ispitanice svi su limfni čvorovi čuvari bili pozitivni. Dvadesetjedna (21/28) ispitanica nije imala pozitivne sentinel limfne čvorove lijevo.



Slika 17. Učestalost udjela pozitivnih sentinel limfnih čvorova desno.

Slika 17 prikazuje frekvenciju i učestalosti udjela pozitivnih sentinel limfnih čvorova desno.

U 3/28 ispitanice su svi sentinel limfni čvorovi bili pozitivni, dok u njih 25/28 uopće nije bilo pozitivnih sentinel limfnih čvorova desno.

Tablica 10. Usporedba imunohistokemijskog nalaza s nalazom patohistološke analize sentinel limfnog čvora: kappa statistika.

			Patohistološki pozitivni SLN			Ukupno
			0	1	2	
AE1/AE3 SLN	0	N	19	0	0	19
POZ (analizirani su svi SLN)	1	N	0	6	0	6
	2	N	0	0	3	3
Ukupno		N	19	6	3	28

Kappa koeficijent podudarnosti=1,000; P<0,001

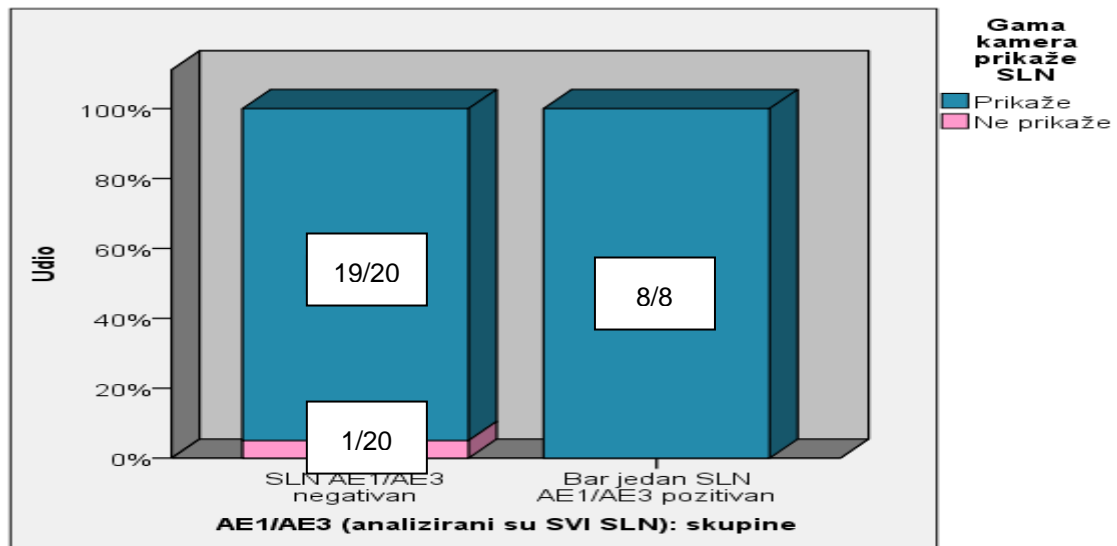
Tablica 10 prikazuje usporedbu imunohistokemijskog nalaza s nalazom patohistološke analize limfnih čvorova čuvara.

Podudarnost obje metode je 100% što potvrđuje kappa koeficijent podudarnosti od 1,000 i razina značajnosti P<0,001. Ono što je patohistološki dijagnosticirano i procijenjeno pozitivnim je u potpunosti prepoznato i imunohistokemijski.

Tablica 11. Usporedba točnosti nalaza pretpostavljenog sentinel limfnog čvora radionuklidnom limfoscintigrafijom radioaktivnim tehnecijem Tc-99m s nalazima imunohistokemijske analize: χ^2 -test uz Yatesovu korekciju, Fisherov egzaktni test.

			Gama-kamera prikaže SLN		Ukupno
			Prikaže	Ne prikaže	
AE1/AE3 (analizirani su SVI SLN): skupine	SLN AE1/AE3 negativan	N	19	1	20
	Bar jedan SLN AE1/AE3 pozitivan	N	8	0	8
Ukupno		N	27	1	28

χ^2 -test (Yatesova korekcija)=0,520; df=1; P=0,999
Fisherov egzaktni test; P=0,999



Slika 18. Usporedba točnosti nalaza pretpostavljenog limfnog čvora čuvara radionuklidnom limfoscintigrafijom radioaktivnim tehnecijem Tc-99m s nalazima imunohistokemijske analize.

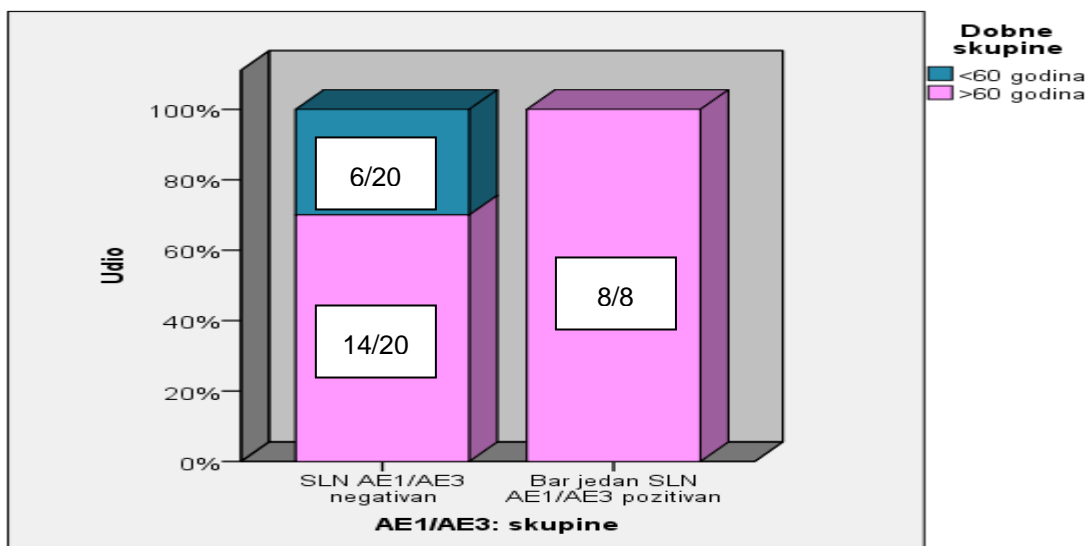
Tablica 11 i slika 18 prikazuju usporedbu točnosti nalaza pretpostavljenog limfnog čvora čuvara radionuklidnom limfoscintigrafijom radioaktivnim tehnecijem Tc-99m s nalazima imunohistokemijske analize.

Gama-kamera nije prikazala samo jedan, negativan sentinel limfni čvor, dok je u 100% slučajeva prikazala sve slučajeve pozitivnih sentinel limfnih čvorova. Razlika u mogućnosti prepoznavanja limfnih čvorova čuvara između imunohistokemije i gama-kamere nije značajna (χ^2 -test uz Yatesovu korekciju i Fisherov egzaktni test, P=0,999).

Tablica 12. Razlike u učestalosti pozitivnih sentinel limfnih čvorova u odnosu na dobne skupine: χ^2 -test uz Yatesovu korekciju, Fisherov egzaktni test.

			Dobne skupine		Ukupno
			<60 godina	>60 godina	
AE1/AE3 (analizirani su svi SLN): skupine	SLN AE1/AE3 negativan	N	6	14	20
	Bar jedan SLN AE1/AE3 pozitivan	N	0	8	8
Ukupno		N	6	22	28

χ^2 -test (Yatesova korekcija)=1,53; df=1; P=0,216
Fisherov egzaktni test; P=0,141



Slika 19. Razlike u učestalosti pozitivnih sentinel limfnih čvorova u odnosu na dobne skupine.

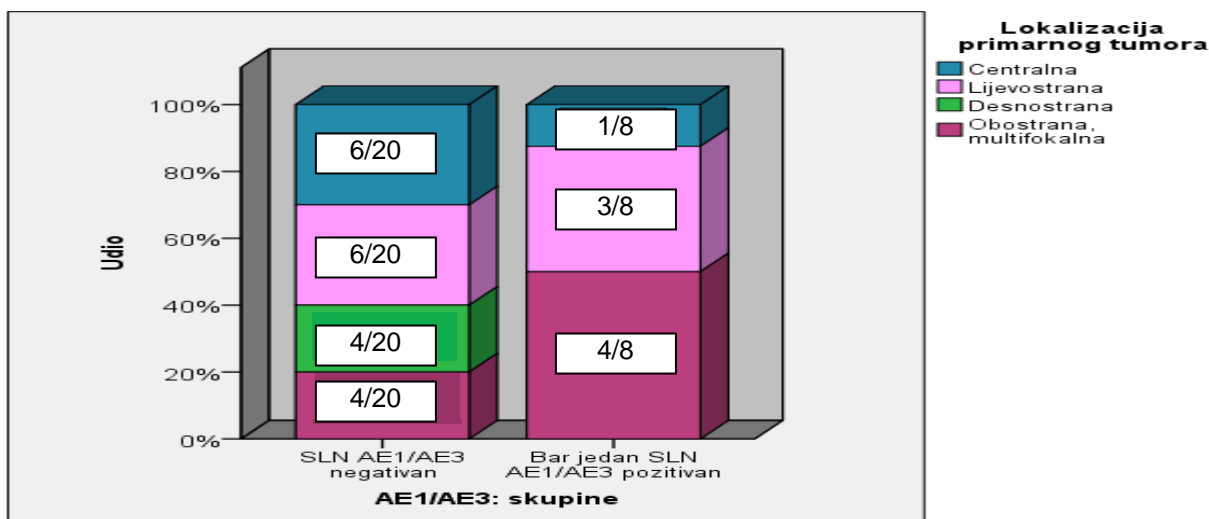
Tablica 12 i slika 19 prikazuju razliku učestalosti pozitivnih limfnih čvorova čuvara u odnosu na dobne skupine.

Iako je svih osam ispitanica koje su imale bar jedan pozitivan sentinel limfni čvor u skupini starijoj od 60 godina, ta razlika nije statistički značajna, već je na graničnoj vrijednosti (χ^2 -test uz Yatesovu korekciju, P=0,216; Fisherov egzaktni test, P=0,141).

Tablica 13. Razlike u učestalosti pozitivnih sentinel limfnih čvorova u odnosu na lokalizaciju primarnog tumora: Fisherov egzakti test.

			Lokalizacija primarnog tumora				Ukupno
			centralna	lijevostr.	desnostr.	obostrana, multifokalna	
AE1/AE3 (analizirani su svi SLN): skupine	SLN AE1/AE3 negativan	N	6	6	4	4	20
	Bar jedan SLN AE1/AE3 pozitivan	N	1	3	0	4	8
Ukupno		N	7	9	4	8	28

Fisherov egzakti test; P=0,307



Slika 20. Razlike u učestalosti pozitivnih sentinel limfnih čvorova u odnosu na lokalizaciju primarnog tumora.

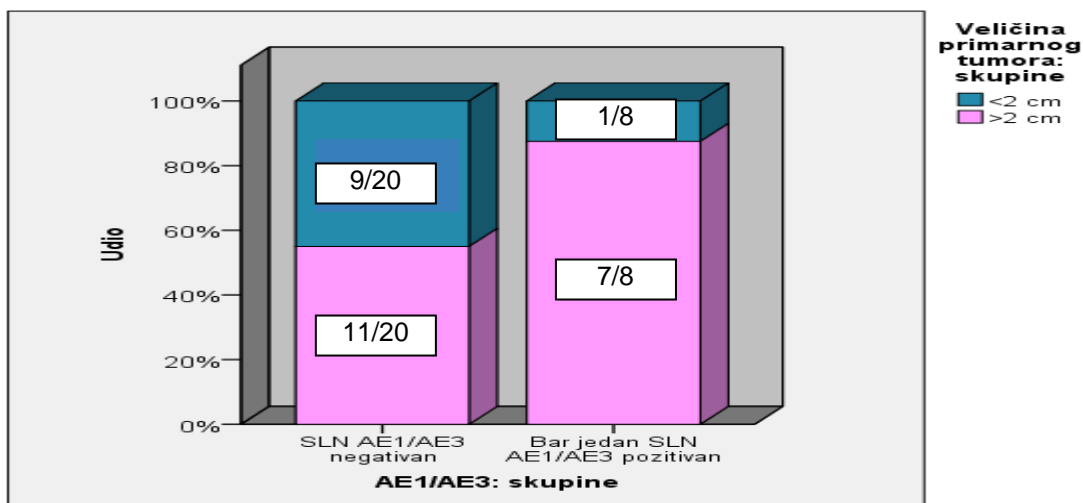
Tablica 13 i slika 20 prikazuju razlike u učestalosti pozitivnih limfnih čvorova čuvara u odnosu na lokalizaciju primarnog tumora.

Razlika nije značajna (Fisherov egzakti test, P=0,307) i time možemo tvrditi da su se pozitivni i negativni sentinel limfni čvorovi podjednako rasporedili u svim lokalizacijama.

Tablica 14. Razlike u učestalosti pozitivnih sentinel limfnih čvorova u odnosu na veličinu primarnog tumora: χ^2 -test uz Yatesovu korekciju, Fisherov egzakti test.

			Veličina primarnog tumora: skupine		Ukupno
			<2 cm	>2 cm	
AE1/AE3 (analizirani su svi SLN): skupine	SLN AE1/AE3 negativan	N	9	11	20
	Bar jedan SLN AE1/AE3 pozitivan	N	1	7	8
Ukupno		N	10	18	28

χ^2 -test (Yatesova korekcija)=1,40; df=1; P=0,236
Fisherov egzakti test; P=0,194



Slika 21. Razlike u učestalosti pozitivnih sentinel limfnih čvorova u odnosu na veličinu primarnog tumora.

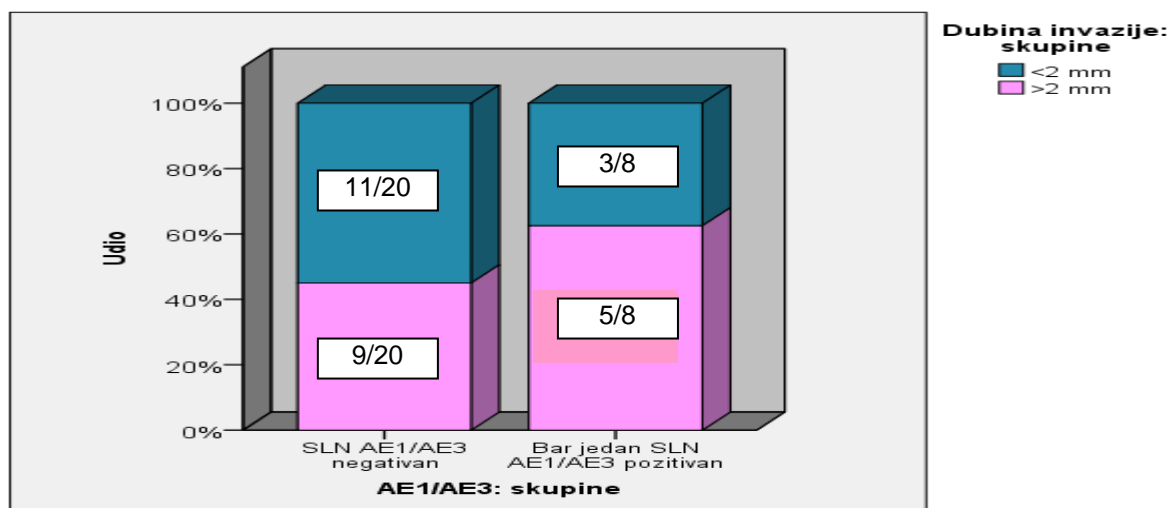
Tablica 14 i slika 21 prikazuju razlike u učestalosti pozitivnih limfnih čvorova čuvara u odnosu na veličinu primarnog tumora.

Razlika nije značajna (χ^2 -test uz Yatesovu korekciju, P=0,236; Fisherov egzakti test, P=0,194).

Tablica 15. Razlike u učestalosti pozitivnih sentinel limfnih čvorova u odnosu na dubinu invazije primarnog tumora: χ^2 -test uz Yatesovu korekciju, Fisherov egzaktni test.

			Dubina invazije:skupine		Ukupno
			<2 mm	>2 mm	
AE1/AE3 (analizirani su SVI SLN): skupine	SLN AE1/AE3 negativan	N	11	9	20
	Bar jedan SLN AE1/AE3 pozitivan	N	3	5	8
Ukupno		N	14	14	28

χ^2 -test (Yatesova korekcija)=1,75; df=1; P=0,676
Fisherov egzaktni test; P=0,678



Slika 22. Razlike u učestalosti pozitivnih sentinel limfnih čvorova u odnosu na dubinu invazije primarnog tumora.

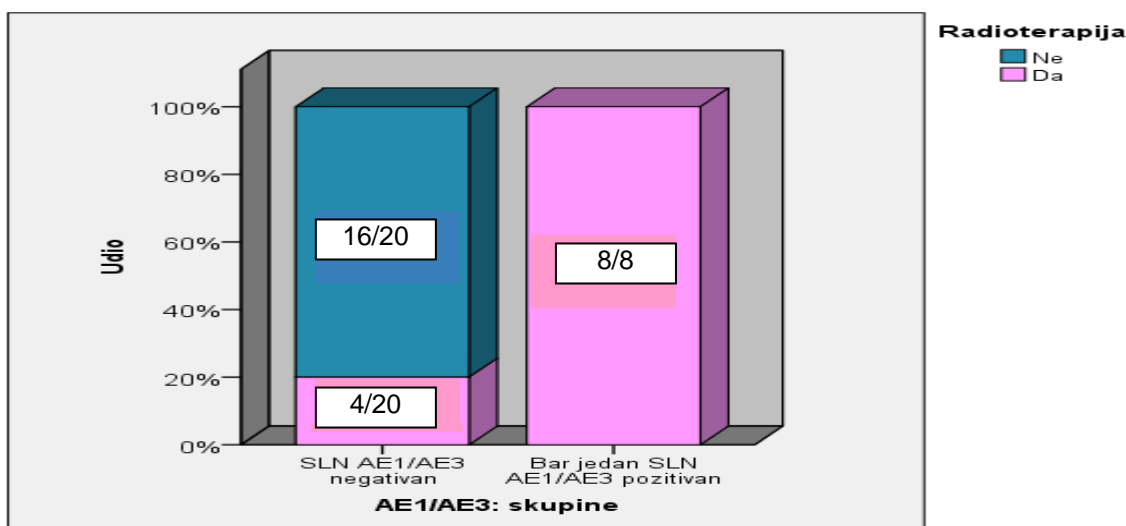
Tablica 15 i slika 22 prikazuju razlike u učestalosti pozitivnih limfnih čvorova čuvara u odnosu na dubinu invazije primarnog tumora.

Iako je nešto više pozitivnih sentinel limfnih čvorova u skupini invazije >2mm razlike nisu statistički značajne (χ^2 -test uz Yatesovu korekciju, P=0,676; Fisherov egzaktni test, P=0,678).

Tablica 16. Razlike u učestalosti pozitivnih sentinel limfnih čvorova u odnosu na radioterapiju: χ^2 -test uz Yatesovu korekciju, Fisherov egzakti test

			Radioterapija		Ukupno
			Ne	Da	
AE1/AE3 (analizirani su SLN): skupine	SLN AE1/AE3 negativan	N	16	4	20
	Bar jedan SLN AE1/AE3 pozitivan	N	0	8	8
Ukupno			16	12	28

χ^2 -test (Yatesova korekcija)=11,84; df=1; P=0,001
Fisherov egzakti test; P<0,001



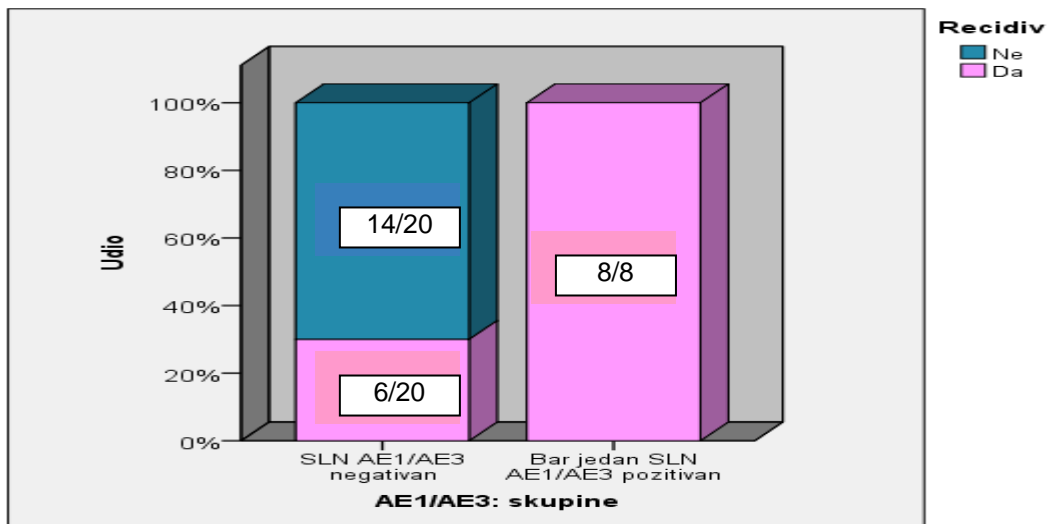
Slika 23. Razlike u učestalosti pozitivnih sentinel limfnih čvorova u odnosu na radioterapiju.

Tablica 16 i slika 23 prikazuju značajne razlike u učestalosti pozitivnih limfnih čvorova čuvara u odnosu na radioterapiju: osam (8/8) ispitanica koje su imale bar jedan pozitivan sentinel limfni čvor su primile radioterapiju u odnosu na četiri (4/20) ispitanice koje su imale negativan sentinel limfni čvor (χ^2 -test uz Yatesovu korekciju i Fisherov egzakti test, P<0,001).

Tablica 17. Razlike u učestalosti pozitivnih sentinel limfnih čvorova u odnosu na recidiv: χ^2 -test uz Yatesovu korekciju, Fisherov egzakti test.

			Recidiv		Ukupno
			Ne	Da	
AE1/AE3 (analizirani su SLN): skupine	SLN AE1/AE3 negativan	N	14	6	20
	Bar jedan SLN AE1/AE3 pozitivan	N	0	8	8
Ukupno			14	14	28

χ^2 -test (Yatesova korekcija)=11,20; df=1; P=0,001
Fisherov egzakti test; P=0,002



Slika 24. Razlike u učestalosti pozitivnih sentinel limfnih čvorova u odnosu na recidiv.

Tablica 17 i slika 24 prikazuju razlike u učestalosti pozitivnih limfnih čvorova čuvara u odnosu na recidive.

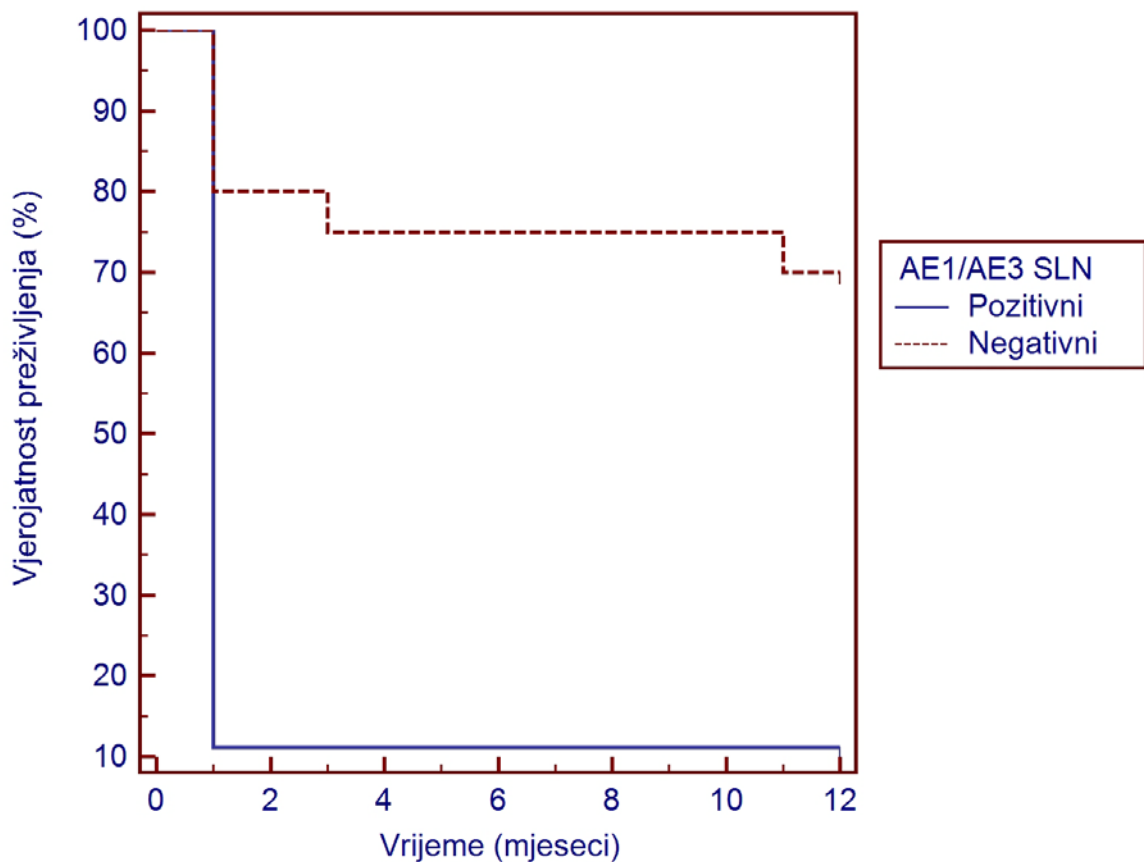
Osam ispitanica (8/8) koje su imale bar jedan pozitivan sentinel limfni čvor su imale recidive u odnosu na šest ispitanica (6/20) koje su imale recidive i negativne sentinel limfne čvorove (χ^2 -test uz Yatesovu korekciju, P=0,001; Fisherov egzakti test, P=0,002).

Tablica 18. Razlike u medijanima dobi, vremenu od prvih simptoma do postavljanja dijagnoze, apsolutne veličine primarnog tumora i dubine invazije, ukupno odstranjenih svih limfnih čvorova i sentinel limfnih čvorova u odnosu na skupine pozitivnih i negativnih sentinel limfnih čvorova: Mann-Whitneyjev U-test.

	AE1/AE3 skupine	N	Min	Max	Percentile			P
					25	Medijan	75	
Dob dijagnoze (godine)	SLN AE1/AE3 negativan	20	48	76	54,75	68	72	0,063
	Bar jedan SLN AE1/AE3 pozitivan	8	67	78	69	72	74,5	
Vrijeme od prvih simptoma do postavljanja dijagnoze (mj)	SLN AE1/AE3 negativan	20	1	60	2,5	6	11	0,784
	Bar jedan SLN AE1/AE3 pozitivan	8	1	24	2,25	4,5	11,5	
Veličina primarnog tumora (cm)	SLN AE1/AE3 negativan	20	1	5	1	2,25	3	0,099
	Bar jedan SLN AE1/AE3 pozitivan	8	1	5	2,3	3,1	4,375	
Dubina invazije (mm)	SLN AE1/AE3 negativan	20	0,5	15	0,5	1,5	5,75	0,533
	Bar jedan SLN AE1/AE3 pozitivan	8	0,5	11	0,5	4,5	9	
Ukupno odstranjeno svih limfnih čvorova (SLN + ostali)	SLN AE1/AE3 negativan	20	5	22	8	11	18,75	0,123
	Bar jedan SLN AE1/AE3 pozitivan	8	6	21	6,25	7,5	14,25	
Ukupno odstranjeni SLN	SLN AE1/AE3 negativan	20	0	17	2	6,5	10,75	0,182
	Bar jedan SLN AE1/AE3 pozitivan	8	0	15	0,25	1,5	6,25	
Vrijeme do nastanka recidiva	SLN AE1/AE3 negativan	20	1	12	5	12	12	0,001
	Bar jedan SLN AE1/AE3 pozitivan	8	1	1	1	1	1	

Tablica 18 prikazuje razlike u medijanima i interkvartilnim rasponima dobi, vremena od prvih simptoma do postavljanja dijagnoze, apsolutne veličine primarnog tumora i dubine invazije, ukupno odstranjenih svih limfnih čvorova i sentinel limfnih čvorova u odnosu na skupine pozitivnih i negativnih limfnih čvorova čuvara.

Značajne razlike su bile u vremenu do nastanka recidiva – ispitanice koje su imale negativne sentinel limfne čvorove su imale medijan vremena od 12 (5,0 – 12,0) mjeseci naprema ispitanicama koje su imale pozitivan sentinel limfni čvor u kojih je medijan vremena bio jedan mjesec (1,0 – 1,0) (Mann-Whitneyjev U-test, $P=0,001$).



Slika 25. Kaplan-Maierov grafički prikaz vjerojatnosti recidiva u odnosu na AE1/AE3 nalaze sentinel limfnih čvorova.

Iz Kaplan-Maierove analize slike se jasno vidi kako krivulja preživljenja ispitanica koje su imale pozitivne sentinel limfne čvorove oštro pada nakon prvog mjeseca u odnosu na krivulju preživljenja ispitanica koje su imale negativne sentinel limfne čvorove.

Tablica 19. Log-rank test: usporedba krivulja preživljenja (recidiva) u odnosu na AE1/AE3 nalaze sentinel limfnih čvorova.

AE1/AE3 (analizirani su SVI SLN): skupine	Ukupni N	N recidiva	Cenzurirani	
			N	Udio
SLN AE1/AE3 negativan	20	6	14	70,0%
Bar jedan SLN AE1/AE3 pozitivan	8	8	0	0,0%
Sveukupno	28	14	14	50,0%

Hazard ratio	4,11
95% interval pouzdanosti	1,21 – 13,89

	Usporedba krivulja preživljenja (Logrank test)	
Promatrani n	6	8
Očekivani n	10,6	3,8
χ^2 test	14,4	
DF	1	
P	P = 0,001	

Tablica 19 prikazuje log-rank test usporedbe krivulja preživljenja (recidiva) u odnosu na AE1/AE3 nalaze sentinel limfnih čvorova.

Razlike prikazane na slici 25 ovaj test statistički potvrđuje – razlike između krivulja preživljenja su značajne (log-rank test, $P=0,001$). Također, omjer rizika, odnosno šansa da će ispitanice koje imaju barem jedan pozitivan sentinel limfni čvor dobiti recidiv je 4,11 puta (95% CI 1,21 – 13,89) u odnosu na ispitanice koje nemaju pozitivan sentinel limfni čvor.

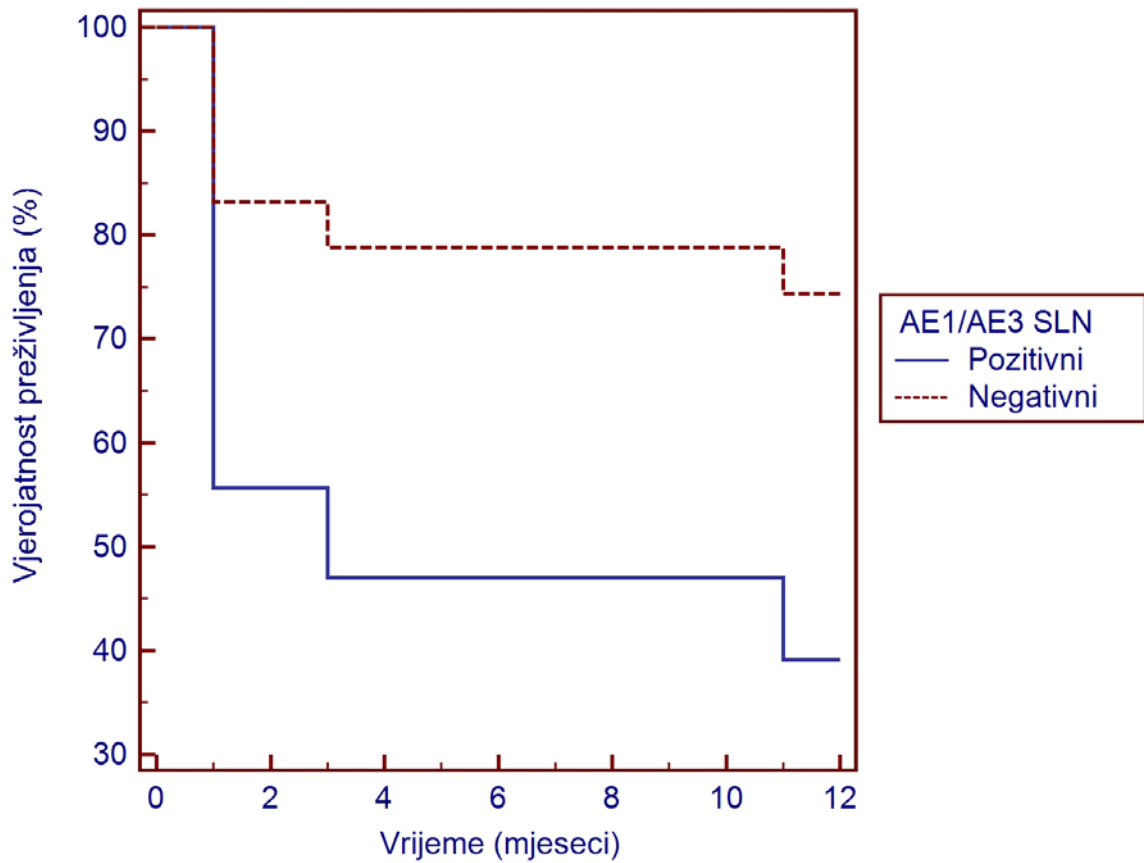
Tablica 20. *Coxova regresijska analiza: usporedba krivulja preživljenja (recidiva) u međuodnosu AE1/AE3 nalaza sentinel limfnih čvorova, dubine invazije i veličine primarnog tumora.*

	B	SE	P	OR	95% CI	
					Donji	Gornji
AE1/AE3 pozitivan SLN	1,41	0,64	0,027	4,11	1,17	14,34
Dubina invazije (mm)	0,05	0,06	0,411	1,05	0,93	1,19
Veličina primarnog tumora (cm)	0,19	0,23	0,413	1,20	0,77	1,90

-2 Log Likelihood	Sveukupno: model		
	X2 test	df	P
82,25	8,68	3	0,034

Tablica 20 prikazuje rezultate Coxove regresijske analize: usporedbu krivulja preživljenja (recidiva) u međuodnosu AE1/AE3 nalaza limfnih čvorova čuvara, dubine invazije i veličine primarnog tumora.

Regresijski model je značajan ($p=0,034$) te se kao značajan prediktor rizika za nastanak recidiva izdvaja prisustvo barem jednog pozitivnog sentinel limfnog čvora s omjerom šansi od 4,11 ($P=0,049$, 95% CI 1,17 – 14,34). Ova predikcija je kontrolirana na dubinu invazije i veličinu tumora te se može reći da je prisutnost bar jednog pozitivnog limfnog čvora čuvara neovisan i značajan prediktor nastanka recidiva bolesti.



Slika 26. Coxova regresijska analiza: usporedba krivulja preživljenja (recidiva) u međuodnosu AE1/AE3 nalaza sentinel limfnih čvorova, dubine invazije i veličine primarnog tumora.

Iz Coxove regresijske analize jasno se vidi kako krivulja preživljenja ispitanica koje imaju pozitivan sentinel limfni čvor oštro pada nakon prvog mjeseca u odnosu na krivulju preživljenja ispitanica koje imaju negativne limfne čvorove čuvere.

6. RASPRAVA

Rak stidnice, općenito uzevši, rijetka je bolest, s blagim porastom učestalosti posljednjih godina. Također, bilježi se i veći broj oboljelih u životnoj dobi koja je do nedavno bila ispod donje granice za tu bolest, tj. u premenopauzalnih, odnosno radno sposobnih žena. Zbog toga i zbog znane povezanosti raka stidnice s nekim premalignim stanjima koja u svojoj genezi imaju HPV-infekciju, ta je bolest posljednjih godina postala veoma interesantna znanstvenicima i kliničarima. Naravno, uvijek je važno bolest otkriti u što ranijoj fazi bolesti kada su mogućnosti liječenja veće i kada možemo očekivati bolji konačni ishod liječenja.

Kod raka stidnice to znači otkriti bolest u stadijima kada se ne očekuju limfne metastaze, pa kirurško liječenje može biti poštenije, a učinkovitije no do sada.

Međutim, limfna drenaža stidnice kompleksna je i još uvijek nije sasvim rastumačena. Stoga će upravo razumijevanje ove problematike doprinijeti uspostavljanju novih i poštenijih protokola kirurškog liječenja.

Dobri rezultati liječenja drugih onkoloških bolesnika primjenom koncepta sentinel limfnog čvora unose optimizam i u problematiku onkologije stidnice.

Istraživači su zaključili kako je rak stidnice među svim ginekološkim karcinomima najpogodniji za liječenje implementacijom koncepta sentinel limfnog čvora iz barem dvaju razloga: to je površinski (kožni) tumor, pa je i aplikacija radiofarmaka jednostavna, a drugi je razlog taj što je limfni čvor čuvar (koji se tek treba otkriti) uvijek u preponama, ingvinumima, pa se kirurški lako može doći do njega [91-109]. Problem je što se ne zna točno koji je limfni čvor sentinel, pa je danas standardni kirurški pristup obostrana ingvinofemoralna limfadenektomija što doprinosi višem ukupnom postotku postterapijskog morbiditeta.

Limfni čvor čuvar je prvi limfni čvor u koji se drenira limfa određene regije. Ako je sentinel limfni čvor bez metastaza, pretpostavka je kako nema ni udaljenih metastaza, odnosno bolest je u početnom stadiju i kirurško liječenje smije biti poštenije, tj. bez limfadenektomije. Ako se u sentinel limfnom čvoru dokažu metastaze, to bi značilo

uznapredovalo bolest. U tom bi se slučaju odustalo od daljnjeg mutilirajućeg kirurškog liječenja i liječenje bi se nastavilo radioterapijom i kemoterapijom.

Koje su mogućnosti obilježavanja i otkrivanja sentinel limfnog čvora, koliko su te metode vjerodostojne i možemo li zaključiti koji bi limfni čvor bio sentinel kod stidnice pitanja su kojima se danas bavi veći broj istraživača i kliničara u eminentnim svjetskim centrima za ginekološku onkologiju.

Razne studije prikazuju rezultate na različitom broju ispitanica, a njihov se broj kreće od 6 do 59 [51]; prosječan broj je oko 30 [7, 8, 11, 43, 49, 51-3, 58, 69, 71, 81, 91-6].

Nije utvrđeno koliki bi zapravo trebao biti uzorak da bi rezultati bili zapaženi i da bi ih se prihvatilo kao vjerodostojne.

Ta brojka uvelike ovisi i u kojim centrima se istraživanja i liječenja provode. U referentnim centrima dozvoljava se i manji broj bolesnika jer se smatra kako su liječnici dobro educirani i u teoretskom i u praktičnom smislu. Prema podacima iz literature, u referentnim centrima za liječenje melanoma to je minimalno 30 ispitanika, za liječenje karcinoma dojke 20-30. Prema tim istim izvorima, kod raka stidnice respektabilan broj ispitanica je oko 10, odnosno 15-20 odstranjenih limfnih čvorova po bolesnici [7, 11].

Slijedom rečenoga, smatramo kako se naši rezultati dobiveni na uzorku od 28 bolesnica, odnosno ukupno 346 limfnih čvorova (prosječno po bolesnici 12 limfnih čvorova, u rasponu od 5-22), od toga kao sentinel označenih 57 (1-6 po bolesnici) mogu smatrati značajnima.

Za limfoscintigrafsko obilježavanje sentinel limfnog čvora odlučili smo se za radioaktivni tehnecij, Tc-99m albumin koloid. Drugi radiofarmak koji se primjenjuje u ginekološkoj onkologiji je modriilo. Prethodno spomenuti autori, a i drugi [11, 97-141] primjenjuju oba radiofarmaka istovremeno, odnosno provode posebna istraživanja sa svakim posebno. Nakon dovoljno obimnog istraživanja iznijeli su svoja zapažanja, u kojima blagu prednost daju radioaktivnom tehneciju. Također, smatraju kako nema boljih rezultata kombinirajući oba načina, a radioaktivni tehnecij se pokazao superiornijim u odnosu na modriilo (iako i jedna i druga metoda daju dobre rezultate;

točnost identifikacije sentinel limfnog čvora je 96-100%, pa će vjerojatno negdje financijske mogućnosti odrediti koji će se radiofarmak primijeniti).

Prema literaturi, ručnom gama-kamerom može se sentinel limfni čvor obilježen radioaktivnim tehnejem detektirati gotovo sa 100%-tnim uspjehom.

U našem istraživanju tek u 1/28 ispitanice nismo gama-kamerom identificirali sentinel limfni čvor. Pretpostavljamo kako je to zbog toga što je bio malen (0,5 cm) i nešto dublje smješten (u masnom tkivu ukupne debljine 2,5 cm; na histološkom preparatu se vidjelo da je bio smješten pri dnu preparata). Patohistološki i imunohistokemijski taj je limfni čvor čuvar bio negativan na prisustvo metastaza, te se tako može zaključiti kako je točnost prepoznavanja gama-kamerom pozitivnih sentinel limfnih čvorova u našem istraživanju 100%-tna (kappa koeficijent podudarnosti=1,000, $P<0,001$).

Prema dosadašnjim spoznajama, smatra se kako se limfni čvor čuvar nalazi na različitoj lokaciji s obzirom na smještaj primarnog tumora. Lokalizacija primarnog tumora označuje se kao centralna, lijevo i desno lateralna, te obostrana, multifokalna. O lokalizaciji se zaključuje s obzirom na zamišljenu liniju koja ide od klitorisa, preko vestibuluma vagine do anusa. Lezije unutar 1 cm prema zamišljenoj liniji označene su kao centralne lezije, a lezije više od 1 cm lateralno od zamišljene linije označene su kao lateralne. Lezije koje se nalaze i lijevo i desno i centralno (u raznim kombinacijama), označene su kao multifokalne. Prema današnjim shvaćanjima većine autora metastaze kod lateralnih lezija su u ipsilateralnim ingvino-femoralnim limfnim čvorovima, a kod centralnih i multifokalnih lezija u bilateralnim ingvino-femoralnim limfnim čvorovima. Pelvični limfni čvorovi su zahvaćeni tek uz metastaze u ingvino-femoralnim limfnim čvorovima [7, 82, 85, 86].

Vodeći istraživači u ovoj problematici [9, 11, 14, 34, 41, 44, 53, 80, 111] unijeli su argumentirane sumnje prema tom stajalištu i to ponajprije oko distinkcije metastaza u ingvinalnim, femoralnim i pelvičnim limfnim čvorovima te oko limfne drenaže primarno centralnih i obostranih, multifokalnih lezija.

DiSaia, Levenback, DeCesare, De Hullu i drugi [52, 53, 92, 102, 142-4] su još početkom 2000-e tumačili kako se sentinel limfni čvor najvjerojatnije nalazi među

površinskim, ingvinalnim limfnim čvorovima (iznad kribriformne fascije i medijalno od vene safene), te kako će tek uz metastaze u njemu biti zahvaćeni i duboki, femoralni limfni čvorovi (u kribriformnoj fasciji i ispod lig. Pouparta) i kao zadnji u nizu pelvični [39, 52, 53, 91, 92, 102, 142]. Međutim, u kasnijim istraživanjima nađene su metastaze u femoralnim limfnim čvorovima, uz negativne nalaze u ingvinalnima. To ipak nije bilo dovoljno da se održi dogma o Cloquetovu limfnom čvoru kao o sentinelu.

Louis-Sylvestre, Merisio, De Hullu i drugi sa suradnicima [94, 111, 143, 144] na dovoljnom su uzorku potvrdili postojanje unilateralnih ingvinalnih metastaza kod centralnih lezija.

Frumovitz, De Hullu i drugi sa suradnicima [7-9, 14] također su potvrdili atipičnu limfnu drenažu kod primarnog tumora centralne lokalizacije, tj. klitoralne – spominju aberantne limfne žile koje bi išle direktno u duboke femoralne limfne čvorove.

Isti autori spominju i kontralateralne metastaze u ingvinofemoralnim limfnim čvorovima kod lateralnih lezija, doduše više kao sporadične slučajeve.

S obzirom na sijelo primarnog tumora, među našim je ispitanicama njih 7/28 imalo centralni tip lezije, lateralno lijevo njih 9/28, lateralno desno njih 4/28, a 8/28 bolesnica imalo je primarnu leziju označenu kao multifokalnu. To je u skladu s podacima iz literature o najčešćoj lokalizaciju primarne lezije kod raka stidnice.

Kao sentinel limfni čvor, s obzirom na lokalizaciju primarne lezije, u bolesnica s centralnom primarnom lezijom u njih 4/7 je SLN nađen među desnim ingvinalnim limfnim čvorovima, u 2/7 među lijevim, a u 1/7 bilateralno među ingvinalnim limfnim čvorovima; u te bolesnice su sentinel limfni čvorovi s obje strane bili pozitivni na metastaze. U svih bolesnica (100%) s lateralnom primarnom lezijom nađeni su SLN među ipsilateralnim ingvinalnim limfnim čvorovima. Među bolesnicama s primarnom lezijom označenom kao multifokalnom, u njih 4/8 su SLN nađeni među lijevim ingvinalnim limfnim čvorovima, u 1/8 među desnima, a u tri 3/8 obostrano u ingvinalnim limfnim čvorovima. Ti su rezultati na tragu onih prije spomenutih autora o nedovoljnom znanju o limfatičnoj drenaži lezija smještenih centralno, odnosno multifokalnih. Iako se među našim rezultatima vidi kako je kod primarno centralnih lokalizacija SLN češće među desnim površinskim ingvinofemoralnim limfnim

čvorovima, a kod primarno multifokalnih lezija češće je SLN među lijevim površinskim ingvino-femoralnim limfnim čvorovima, isto nije statistički značajno.

Limfoscintigrafski obilježen i kirurški odstranjen limfni čvor čuvar, a i svi ostali odstranjeni limfni čvorovi ingvino-femoralnih regija, histološki se analiziraju. Tako dobiven nalaz potrebno je potvrditi i metodom imunohistokemijske analize.

Gotlieb i Selman [105, 122, 145-51] proveli su istraživanja bez dodatne imunohistokemijske analize, a u kasnijem su praćenju bolesnica utvrdili postojanje recidiva u oko 10% liječenih bolesnica. Zaključili su kako pojavu recidiva uzrokuje postojanje mikrometastaza, ali su istovremeno smatrali upitnim mogu li se iste i imunohistokemijski utvrditi. U našem smo se istraživanju ipak odlučili za imunohistokemijsku potvrdu točnosti patohistološke analize preparata te je napravljena imunohistokemijska analiza svih limfnih čvorova označenih kao sentinel (bilo pozitivnih, bilo negativnih na patohistološkoj, H&E analizi), te po još jednoga, najvećega ingvino-femoralnog limfnog čvora lijevo i desno.

U svim slučajevima smo imunohistokemijski potvrdili patohistološki (H&E) pozitivan nalaz na metastaze; u jednom slučaju je limfni čvor bio na imunohistokemijskoj analizi pozitivan, na H&E negativan – nalaz smo protumačili na način da je isti bio malen i smješten dublje negoli bi bilo za očekivati.

Bolesnice s dokazanim metastazama u limfnim čvorovima (onima označenima kao sentinel i ostalima) ili s obzirom na veličinu i dubinu invazije primarne lezije, iza kirurškog liječenja podvrgnute su radioterapiji ili kemoterapiji, što je uobičajen postupak.

Statističkom obradom podataka (χ^2 -test uz Yatesovu korekciju, alternativno, po potrebi, Fisherov egzaktni test) nismo našli značajne međuodnose lokalizacije (Fisherov egzaktni test, $P=0,307$), dubine invazije (χ^2 -test uz Yatesovu korekciju, $P=0,676$; Fisherov egzaktni test, $P=0,678$) i veličine primarnog tumora (χ^2 -test uz Yatesovu korekciju, $P=0,236$; Fisherov egzaktni test, $P=0,194$) s postojanjem metastaza u limfnom čvoru čuvaru.

U našem istraživanju dvije bolesnice s negativnim nalazom na limfnim čvorovima bile su podvrgnute terapiji zračenjem zbog veličine primarnog tumora (3,2 i 3 cm) i zbog toga što su tumorske stanice zahvaćale rubove histološkog preparata.

Za sada je standardno kirurško liječenje početnih stadija raka stidnice obostrana limfadenektomija bez obzira na lokalizaciju primarne lezije, uz radikalni pristup prema primarnoj leziji, i to ablacija stidnice za centralne i multifokalne lezije, te hemivulvektomija za lateralne lezije [7, 91-2, 152, 153].

U našem smo se istraživanju tek u dvije bolesnice odlučili za hemivulvektomiju – u obje bolesnice lokalizacija primarnog tumora bila je lijevo lateralno, dubina invazije bila je 5 mm i svi su limfni čvorovi bili negativni na metastaze. U obje ispitanice nije zabilježen recidiv 12 mjeseci nakon operacije.

Za hemivulvektomiju je bilo više potencijalnih kandidatkinja, no budući da ne postoji konsenzus o kirurškom pristupu, ipak smo se odlučili za ablaciju stidnice (zbog nedovoljno sigurne lateralne lokalizacije, odnosno zbog granične veličine primarne lezije), kako bi se udio povrata bolesti sveo na najmanju moguću mjeru.

Praćenje bolesnica i zaključivanje o uspjehu liječenja kod raka stidnice nije standardizirano. Osim uobičajenog praćenja tijekom 5 godina, u ovih je bolesnica, posebice radi daljnjih istraživanja, jako važno otkriti u kojem su se mjesecu nakon operacije eventualno pojavili recidivi [2, 14, 34, 53, 80, 91, 92, 154-6].

Kako bi ujednačili rezultate, odlučili smo prikazati preživljenje i pojavu recidiva tijekom perioda od jedne godine nakon završetka liječenja, s tim da smo u bolesnica koje su liječenje nakon primarnoga kirurškog nastavile radioterapijom pojavu recidiva zabilježili u nultom mjesecu.

Prema našem istraživanju, recidiv je u dogovorenom periodu zabilježen u 14/28 bolesnica i to u osam (8/8) koje su imale barem jedan pozitivan limfni čvor i u šest (6/20) koje nisu imale dokazane metastaze u limfnim čvorovima, što je statistički značajno (χ^2 -test uz Yatesovu korekciju, $P=0,001$; Fisherov egzaktni test, $P=0,002$). Znatne su razlike bile i u vremenu do nastanka recidiva – ispitanice koje su imale negativne sentinel limfne čvorove imale su medijan vremena od 12 (5,0 – 12,0) mjeseci naprama ispitanicama koje su imale pozitivan limfni čvor čuvar u kojih je medijan

vremena bio 1 mjesec (1,0 – 1,0) (Mann-Whitneyjev U-test, $P=0,001$). Iz Kaplan-Maierove (potvrđene log-rank testom, $P=0,001$) te Coxove regresijske analize ($P=0,034$) jasno se vidi kako krivulja preživljenja ispitanica koje su imale pozitivne sentinel limfne čvorove oštro pada nakon prvog mjeseca u odnosu na krivulju preživljenja ispitanica koje su imale negativne sentinel limfne čvorove.

Iz navedenoga proizlazi da unatoč detektiranim (limfoscintigrafski) i dvostruko potvrđenim nalazom na limfnim čvorovima (patohistološka i imunohistokemijska analiza) postoje i neki dodatni elementi koji izazivaju pojavu recidiva bolesti (npr. neprepoznati svi sentinel limfni čvorovi, mikrometastaze ili nešto drugo).

Sve naše bolesnice imale su histološki pločasti oblik raka stidnice, što je sukladno podacima u literaturi.

Rezultati ovog istraživanja daju kliničaru sigurnost glede odlučivanja o modalitetu liječenja bolesnica s početnim stadijima raka stidnice, s ciljem postizanja boljega sveukupnog ishoda liječenja.

Primjenjujući sve navedeno (obilježavanje limfnog čvora čuvara radioaktivnim tehnejem, te patohistološka i imunohistokemijska analiza preparata) i uzimajući u obzir sijelo, veličinu primarne lezije i životnu dob bolesnice, u određenom broju bolesnica kirurški bi pristup mogao biti pošteniji (mlađe dobne skupine, sentinel limfni čvorovi bez dokazanih metastaza, primarne lezije manje od 2 cm) – radikalni pristup primarnoj leziji (ablacija stidnice za primarno centralne i multifokalne lezije, hemivulvektomija za primarno lateralne lezije) te ipsilateralna ingvinofemoralna limfadenektomija kod lateralnih lezija, a bilateralna ingvinofemoralna limfadenektomija kod centralnih te bilateralnih, multifokalnih lezija. Drugi dio bolesnica poštedio bi se mutilirajućeg kirurškog zahvata, te bi se liječenje nastavilo radioterapijom i kemoterapijom (visoka životna dob, primarne lezije veće od 2 cm, dokazane metastaze u sentinel limfnim čvorovima).

7. ZAKLJUČCI

Na temelju rezultata ovog istraživanja možemo zaključiti:

1. Smještaj sentinel limfnog čvora ovisi o lokalizaciji primarne lezije.
 - Kod primarno lateralnih lezija sentinel limfni čvor (jedan ili više) je među ipsilateralnim površinskim, ingvinalnim limfnim čvorovima.
 - Kod primarno centralnih lezija sentinel limfni čvorovi su najčešće među bilateralnim površinskim, ingvinalnim limfnim čvorovima, a kada su unilateralni češće su desno.
 - Kod primarno obostranih, multifokalnih lezija sentinel limfni čvorovi su najčešće među bilateralnim površinskim, ingvinalnim limfnim čvorovima, a kada su unilateralni češće su lijevo.
2. Kombinirajući limfoscintigrafsko obilježavanje sentinel limfnog čvora radioaktivnim tehnejem, Tc-99m, patohistološku analizu preparata na standardni način (H&E) i imunohistokemijsku analizu (AE1/AE3), točnost prepoznavanja pozitivnog sentinel limfnog čvora je 100%.
3. Analizirajući sve parametre ukupno (postojanje metastaza u limfnim čvorovima, veličina, dubina invazije te lokalizacija primarnog tumora i provođenje radioterapije) pokazali smo kako je nalaz limfnog čvora najznačajniji prediktor pojave recidiva bolesti, odnosno najvažniji nezavisni prognostički čimbenik (Mann-Whitneyjev U-test, $P=0,001$; Kaplan-Maierova analiza i log-rank test, $P=0,001$; Coxova regresijska analiza, $P=0,034$).
4. Kod lezija primarno centralnog, odnosno obostranoga, multifokalnog sijela, uvijek je potrebno eksplorirati obje ingvino-femoralne regije, neovisno gdje se i detektira li se sentinel limfni čvor; kod centralnih lezija limfni čvor čuvar je nešto češće smješten desno, a kod obostranih, multifokalnih lezija lijevo.
5. Dok se ne postigne konsenzus o liječenju ranih stadija raka stidnice, uvijek je potrebno dodatno imunohistokemijski analizirati još po jedan regionalni limfni čvor (najveći – kriterij po kojem smo se vodili u ovom istraživanju ili suspektnog izgleda) i učiniti obostranu ingvino-femoralnu limfadenektomiju.

6. Postupajući kako je navedeno, smatramo kako bi se, uz radikalni pristup prema primarnoj leziji:
- u slučaju pozitivnog nalaza sentinel limfnog čvora, odustalo od daljnje limfadenektomije i liječenje bi se nastavilo radioterapijom i kemoterapijom,
 - u slučaju negativnog nalaza na sentinel limfnom čvoru, odstranio bi se samo limfni čvor čuvar i ne bi bilo potrebe za daljnjom limfadenektomijom.

Istraživanjem smo potvrdili hipotezu - kombinirajući tehniku limfoscintigrafije s radioaktivnim tehnejem uz patohistološku i imunohistokemijsku analizu, moguće je otkriti pravi sentinel limfni čvor: kod primarno lateralnih lezija u svih je ispitanica bio smješten ipsilateralno među ingvinofemoralnim limfnim čvorovima, kod primarno centralnih i obostranih, multifokalnih lezija uvijek je bio smješten bilateralno među ingvinofemoralnim limfnim čvorovima.

Uz dovoljan broj studija koje će potvrditi zaključke ovog istraživanja, u budućnosti bi se mogao postići konsenzus o liječenju početnih stadija raka stidnice: za bolesnice u kojih se utvrdi limfni čvor čuvar i nepostojanje metastaza u njemu to će značiti poštedu od agresivnoga i mutilirajućeg kirurškog zahvata - dostatan će biti radikalni pristup prema primarnoj leziji bez limfadenektomije, što bi značilo manje poslijeoperacijskih komplikacija, bolju kvalitetu života nakon liječenja i niže troškove liječenja.

8. SAŽETAK

UVOD. Cilj istraživanja bio je ustanoviti limfni čvor čuvar kod raka stidnice, najpogodniji način njegove detekcije, te koliko odsustvo metastaza u sentinel limfnom čvoru korelira s proširenošću bolesti.

ISPITANICE I METODE. Na uzorku od 28 bolesnica s početnim stadijem raka stidnice, liječenih u Zavodu za ginekološku onkologiju Klinike za ženske bolesti i porode KBC-a Zagreb i MF-a Sveučilišta u Zagrebu, od 01. siječnja 2004. do 31. prosinca 2010, određivali smo sentinel limfni čvor kombinirajući limfoscintigrafsko obilježavanje radioaktivnim tehnecijem, patohistološku te imunohistokemijsku analizu preparata. Sve su bolesnice operirane kirurškom metodom „3 u 1”. Podaci su statistički obrađeni.

REZULTATI. U 28 ispitanica određivan je sentinel limfni čvor. Ukupno je odstranjeno 346 limfnih čvorova, od toga je 57 bio SLN. Točno su prepoznati svi pozitivni limfni čvorovi (kappa koeficijent podudarnosti od 1,000 i razina značajnosti $P < 0,001$). Kod lateralnog sijela primarnog tumora SLN je dokazan ipsilateralno, kod centralnih i multifokalnih bilateralno. χ^2 -testom uz Yatesovu korekciju i, alternativno Fisherovim egzaktnim testom dokazali smo kako je recidiv češći u bolesnica s pozitivnim SLN ($P=0,001$; $P=0,002$). Ispitanice koje su imale negativne sentinel limfne čvorove imale su medijan vremena do pojave recidiva od 12 (5,0 – 12,0) mjeseci naprama ispitanicama koje su imale pozitivan sentinel limfni čvor u kojih je medijan vremena bio 1 mjesec (1,0 – 1,0) (Mann-Whitneyjev U-test, $P=0,001$). Regresijskim modelom je kao značajan prediktor rizika za nastanak recidiva bolesti izdvojeno prisustvo barem jednog pozitivnog limfnog čvora čuvara s omjerom šansi od 4,11 ($P=0,049$, 95% CI 1,21-13,89).

ZAKLJUČAK. Kombinirajući limfoscintigrafsko obilježavanje sentinel limfnog čvora radioaktivnim tehnecijem, Tc-99m, patohistološku analizu preparata na standardni način (H&E) i imunohistokemijsku analizu (AE1/AE3), točnost prepoznavanja pozitivnog sentinel limfnog čvora je 100%. Analizirajući sve parametre ukupno utvrdili smo kako je nalaz limfnog čvora značajan prediktor pojave recidiva bolesti, odnosno najvažniji nezavisni prognostički čimbenik.

KLJUČNE RIJEČI: kirurško liječenje raka stidnice, rak stidnice, sentinel limfni čvor

9. SUMMARY

CLINICAL SIGNIFICANCE OF SENTINEL LYMPH NODE DETECTION IN EARLY VULVAR CANCER

OBJECTIVES. To investigate the real sentinel lymph node (SLN) in vulvar cancer, the best method of detection, and the significance of the absence of metastases in SLN for spread of disease.

MATERIALS AND METHODS. Twenty-eight patients with early vulvar cancer (FIGO I and II) were treated in the Department of Gynecologic Oncology, University Clinic Zagreb, from January, 1st, 2004 to December, 31st, 2010. Detection of SLN was done by using technetium-99m radioisotope, standard sectioning with haematoxylin and eosin staining (H&E) and immunostaining by cytokeratin cocktail, AE1/AE3. All patients underwent “triple separate incision” surgical procedure. Data were statistically analyzed.

RESULTS. In all 28 patients, the detection of SLNs was performed. A total of 346 were removed, and 57 of those were SLNs. All positive SLNs were detected (kappa coefficient 1.000, $P < 0.001$). When the primary lesion was situated laterally, the SLN was detected among the ipsilateral inguinofemoral lymph nodes. When the primary lesion was situated in the midline and bilaterally, the SLNs were detected among bilateral inguinofemoral lymph nodes. Chi-square-test with Yates-correction and, alternatively Fisher’s test proved that the reoccurrence of disease is more often when the SLNs are positive ($P = 0.001$; $P = 0.002$). Patients with negative SLNs had a median time interval to reoccurrence of disease of 12 months (5.0-12.0 months) in contrast with patients with positive SLNs who had a median time interval to reoccurrence of disease of 1 month (1.0-1.0 months) (Mann-Whitney U-test, $P = 0.001$). With Cox regression analysis, at least one positive SLN was marked as a very important factor for reoccurrence of disease with odds chance of 4.11 ($P = 0.0049$, 95% CI 1.21 – 13.89).

CONCLUSION. By using technetium-99m radioisotope, H&E staining, and immunostaining with AE1/AE3, recognition accuracy of positive SLN is 100%. Analyzing parameters all together, the status of SLNs is the most important prognostic factor.

KEY WORDS. sentinel lymph nodes, surgery in vulvar cancer, vulvar cancer

10. LITERATURA

1. Cochran AJ, Roberts AA, Saida T. The place of lymphatic mapping and sentinel node biopsy in oncology. *Int J Clin Oncol* 2003; 8: 139-150.
2. Van der Zee AGJ, Oonk MH, De Hullu JA, i sur. Sentinel node dissection is safe in the treatment of early-stage vulvar cancer. *J Clin Oncol* 2008; 26: 884-9.
3. Ivančević D, Dodig D, Kusić Z, ur. Klinička nuklearna medicina. Zagreb: Medicinska naklada; 1999.
4. Stehman FB. Invasive cancer of the vulva. In: DiSaia PJ, Creasman WT, ur. Clinical gynecologic oncology. Seventh ed. Philadelphia: Mosby, Elsevier; 2007, pp. 235-64.
5. Stepanić V, Ćorušić A, Matković V, Sentić M, Bosnić D, Mahovlić V. Vulvar intraepithelial neoplasia in a young woman with systemic lupus erithematosus: a case report. *Lupus* 2010; 1: 96-9.
6. Stehman FB, Look KY. Carcinoma of the vulva. *Obstet Gynecol* 2006; 107: 719-33.
7. De Hullu JA, Van der Zee AGJ. Surgery and radiotherapy in vulvar cancer. *Crit Rev Oncol Hematol* 2006; 60: 38-58.
8. De Hullu JA, Van der Zee AGJ. Groin surgery and the sentinel lymph node. *Best Pract Res Clin Obstet Gynaecol* 2003; 17: 571-89.
9. Frumovitz M, Ramirez PT, Tortolero-Luna G, i sur. Characteristics of recurrence in patients who underwent lymphatic mapping for vulvar cancer. *Gynecol Oncol* 2004; 92: 205-10.
10. Dhar KK, Woolas RP. Lymphatic mapping and sentinel node biopsy in early vulvar cancer. *BJOG* 2005; 112: 696-702.
11. Hauspy J, Beiner M, Harley I, Ehrlich L, Rasty G, Covens A. Sentinel lymph node in vulvar cancer. *Cancer* 2007; 110: 1015-23.
12. Hefler LA, Grimm C, Six L, i sur. Inguinal sentinel lymph node dissection vs. complete inguinal lymph node dissection in patients with vulvar cancer. *Anticancer Res* 2008; 28: 515-7.

13. Ayhan A, Celik H, Dursun P. Lymphatic mapping and sentinel node biopsy in gynecological cancers: a critical review of the literature. *World J Surg Oncol* 2008; 6: 53-64.
14. Frumovitz M, Levenback CF. Lymphatic mapping and sentinel node biopsy in vulvar, vaginal, and cervical cancers. *Oncology (Williston Park)* 2008; 22: 529-36; discussion 38-9, 42-3.
15. Duančić V, ur. Osnove embriologije čovjeka. Beograd-Zagreb: Medicinska knjiga; 1985.
16. Duančić V, ur. Osnove histologije čovjeka. Beograd-Zagreb: Medicinska knjiga; 1986.
17. Krmpotić-Nemanić J, ur. Anatomija čovjeka. Zagreb: Medicinska naklada; 1993.
18. Abramova L, Parekh J, Irvin WP Jr, i sur. Sentinel node biopsy in vulvar and vaginal melanoma: presentation of six cases and a literature review. *Ann Surg Oncol* 2002; 9: 840-6.
19. Dhar KK, Das N, Brinkman DA, Beynon JL, Woolas RP. Utility of sentinel node biopsy in vulvar and vaginal melanoma: report of two cases and review of the literature. *Int J Gynecol Cancer* 2007; 17: 720-3.
20. Ćorušić A, Babić D, Šamija M, Šobat H, ur. Ginekološka onkologija. Zagreb: Medicinska naklada; 2005, str. 3-124.
21. Kahle W, Leonhardt H, Platzer W, ur. Color atlas and textbook of human anatomy. Vol 1, 2 and 3. Stuttgart: Georg Thieme Verlag; 1986.
22. Baggish MS, Karram M, ur. Pelvic anatomy and gynecologic surgery. First ed. Philadelphia: W. B. Saunders and Company; 2001.
23. Canavan T CD. Vulvar cancer. *Am Fam Phys* 2002; 66: 1269-74.
24. Van de Nieuwenhof HP, Van der Avoort IAM, De Hullu JA. Review of squamous premalignant vulvar lesions. *Crit Rev Oncol Hematol* 2008; 68: 131-56.
25. DeVita VT Jr, Hellman S, Rosenberg SA, ur. Cancer: Principles and practice of oncology. Vol 1 and 2. 6. izd. Philadelphia: Lippincott; 2001.
26. Registar za rak Hrvatske. <http://www.hzjz.hr/rak/novo.htm>, 2010.
27. Državni zavod za statistiku RH. <http://www.dzs.hr/>. 2010.
28. WHO Statistical Information System (WHOSIS). <http://www.who.int/whosis/en/>. 2010.

29. Centers for Disease Control and Prevention. <http://www.cdc.gov/>. 2010.
30. Penson RT, Fuller AF Jr. Nodal metastasis is highly consistent in squamous cell carcinoma of the vulva. *J Clin Oncol* 2001; 19: 2767-8.
31. Zambo K, Koppan M, Paal A, Schmidt E, Tinneberg HR, Bodis J. Sentinel lymph nodes in gynaecological malignancies: frontline between TNM and clinical staging systems? *Eur J Nucl Med Mol Imaging* 2003; 30: 1684-8.
32. Kim R, Rose PG. Surgical staging of gynecologic malignancies: the role of laparoscopy and sentinel node technology. *Surg Oncol Clin N Am* 2005; 14: 267-88.
33. Gipponi M. Clinical applications of sentinel lymph-node biopsy for the staging and treatment of solid neoplasms. *Minerva Chir* 2005; 60: 217-33.
34. Levenback CF. How safe is sentinel lymph node biopsy in patients with vulvar cancer? *J Clin Oncol* 2008; 26: 828-9.
35. Hughes SH, Steller MA. Radical gynecologic surgery for cancer. *Surg Oncol Clin N Am* 2005; 14: 607-31.
36. Crosbie EJ, Slade RJ, Ahmed AS. The management of vulval cancer. *Cancer Treat Rev* 2009; 35: 533-9.
37. Klemm P MS, Köhler C, Braig U, Schneider A. Clinical implication of laparoscopic pelvic lymphadenectomy in patients with vulvar cancer and positive groin nodes. *Gynecol Oncol* 2005; 99: 101-5.
38. Knopp S, Holm R, Trope C, Nesland JM. Occult lymph node metastases in early stage vulvar carcinoma patients. *Gynecol Oncol* 2005; 99: 383-7.
39. Landkroon AP, De Hullu JA, Ansink AC. Repeat sentinel lymph node procedure in vulval carcinoma. *BJOG* 2006; 113: 1333-6.
40. De Hullu JA, Van der Avoort IA, Oonk MH, Van der Zee AGJ. Management of vulvar cancers. *Eur J Surg Oncol* 2006; 32: 825-31.
41. Balega J, Van Trappen PO. The sentinel node in gynaecological malignancies. *Cancer Imaging* 2006; 6: 7-15.
42. Levavi H, Sabah G, Hardoff R, Koren C, Gutman H. Failure of sentinel node identification following neo-adjuvant chemo-radiotherapy for locally advanced squamous cell carcinoma of the vulva. *Eur J Gynaecol Oncol* 2003; 24: 433-4.
43. De Hullu JA, Oonk MH, Van der Zee AGJ. Modern management of vulvar cancer. *Curr Opin Obstet Gynecol* 2004; 16: 65-72.

44. Vidal-Sicart S, Domenech B, Lujan B, i sur. Validation and application of the sentinel lymph node concept in malignant vulvar tumours. *Eur J Nucl Med Mol Imaging* 2007; 34: 384-91.
45. El-Ghobashy AE, Saidi SA. Sentinel lymph node sampling in gynaecological cancers: techniques and clinical applications. *Eur J Surg Oncol* 2009; 35: 675-85.
46. Ota DM. What's new in general surgery: Surgical Oncology. *J Am Coll Surg* 2003; 196: 926-32.
47. Rice LW. What's new in obstetrics and gynecology. *J Am Coll Surg* 2001; 193: 60-5.
48. Zambo K, Schmidt E, Hartmann T, i sur. Preliminary experiences with sentinel lymph node detection in cases of vulvar malignancy. *Eur J Nucl Med Mol Imaging* 2002; 29: 1198-200.
49. De Cicco C, Sideri M, Bartolomei M, i sur. Sentinel node biopsy in early vulvar cancer. *Br J Cancer* 2000; 82: 295-9.
50. Coleman RL. Vulvar lymphatic mapping: coming of age? *Ann Surg Oncol*. 2002; 9: 823-5.
51. De Hullu JA, Hollema H, Piers DA, i sur. Sentinel lymph node procedure is highly accurate in squamous cell carcinoma of the vulva. *J Clin Oncol* 2000; 18: 2811-6.
52. De Hullu JA, Piers DA, Hollema H, Aalders JG, Van der Zee AGJ. Sentinel lymph node detection in locally recurrent carcinoma of the vulva. *BJOG* 2001; 108: 766-8.
53. Levenback C. Intraoperative lymphatic mapping and sentinel node identification: gynecologic applications. *Recent Results Cancer Res* 2000; 157: 150-8.
54. Paganelli G, De Cicco C, Chinol M. Sentinel node localization by lymphoscintigraphy: a reliable technique with widespread applications. *Recent Results Cancer Res* 2000; 157: 121-9.
55. Ramirez PT, Levenback C. Sentinel nodes in gynecologic malignancies. *Curr Opin Oncol* 2001; 13: 403-7.
56. Sideri M, De Cicco C, Maggioni A, i sur. Detection of sentinel nodes by lymphoscintigraphy and gamma probe guided surgery in vulvar neoplasia. *Tumori* 2000; 86: 359-63.

57. Tavares MG, Sapienza MT, Galeb NA Jr, i sur. The use of ^{99m}Tc-phytate for sentinel node mapping in melanoma, breast cancer and vulvar cancer: a study of 100 cases. *Eur J Nucl Med* 2001; 28: 1597-604.
58. Terada KY, Shimizu DM, Wong JH. Sentinel node dissection and ultrastaging in squamous cell cancer of the vulva. *Gynecol Oncol* 2000; 76: 40-4.
59. Wydra D, Sawicki S, Emerich J, Romanowicz G. The role of sentinel node detection techniques in vulvar and cervical cancer. *Nucl Med Rev Cent East Eur* 2002; 5: 171-4.
60. Zervos EE, Burak WE Jr. Lymphatic mapping in solid neoplasms: state of the art. *Cancer Control* 2002; 9: 189-202.
61. Gould EA, Winship T, Philbin Ph, Kerr HH. Observation on sentinel lymph node in cancer of the parotid. *Cancer* 1960; 13: 77-78.
62. Cabanas RM. An approach for the treatment of penile carcinoma. *Cancer* 1977; 39: 456-66.
63. Morton DL, Wen DR, Wong JH, i sur. Technical details of intraoperative lymphatic mapping for early stage melanoma. *Arch Surg* 1992; 127: 392-9.
64. Alex JC, Krag DN. Gamma-probe guided localization of lymph nodes. *Surg Oncol* 1993; 2: 137-43.
65. Krag DN, Weaver DL, Alex JC, Fairbank JT. Surgical resection and radiolocalization of the sentinel lymph node in breast cancer using a gamma probe. *Surg Oncol* 1993; 2: 335-9.
66. Giuliano AE, Kirgan DM, Guenther JM, Morton DL. Lymphatic mapping and sentinel lymphadenectomy for breast cancer. *Ann Surg* 1994; 220: 391-8.
67. Hohlweg-Majert B, Metzger MC, Voss PJ, Hölzle F, Wolff KD, Schulze D. Preoperative cervical lymph node size evaluation in patients with malignant head/neck tumors: comparison between ultrasound and computer tomography. *J Cancer Res Clin Oncol* 2009; 135: 753-9.
68. Tonouchi H, Mohri Y, Tanaka K, i sur. Lymphatic mapping and sentinel node biopsy during laparoscopic gastrectomy for early cancer. *Dig Surg* 2002; 20: 421-7.
69. Ansink AC, Sie-Go DM, Van der Velden J. Identification of sentinel lymph nodes in vulvar carcinoma patients with the aid of a patent blue V injection: a multicenter study. *Cancer* 1999; 86: 652-656.

70. Loar PV 3rd, Reynolds RK. Sentinel lymph node mapping in gynecologic malignancies. *Int J Gynaecol Obstet* 2007; 99: 69-74.
71. Levenback CF. Status of sentinel lymph node biopsy in Gynecological cancers. *Ann Surg Oncol* 2008; 15: 18-20.
72. Camara O, Gonnert H, Herrmann J, i sur. Sentinel lymph node biopsy in vulvar cancer: a pilot study. *Eur J Gynaecol Oncol* 2009; 30: 622-4.
73. Butler JS, Milliken DA, Dina R, i sur. Isolated groin recurrence in vulval squamous cell cancer (VSCC). The importance of node count. *Eur J Gynaecol Oncol* 2010; 31: 510-3.
74. Crane LM, Themelis G, Arts HJ, i sur. Intraoperative near-infrared fluorescence imaging for sentinel lymph node detection in vulvar cancer: first clinical results. *Gynecol Oncol* 2011; 120 :291-5.
75. Crosbie EJ, Winter-Roach B, Sengupta P, i sur. The accuracy of the sentinel node procedure after excision biopsy in squamous cell carcinoma of the vulva. *Surg Oncol* 2010; 19: 150-4.
76. Douay-Hauser N, Akerman G, Tulpin L, i sur. Sentinel node biopsy in vulvar cancer. *Bull Cancer* 2008; 95: 701-6.
77. Horn LC, Wagner S. Frozen section analysis of vulvectomy specimens: results of a 5-year study period. *Int J Gynecol Pathol* 2010; 29: 165-72.
78. Iyibozkurt AC, Dural OC, Topuz S, Berkman S, Bengisu E. Groin recurrence following stage IA squamous cell carcinoma of the vulva with negative nodes on superficial inguinal lymphadenectomy. *Eur J Gynaecol Oncol* 2010; 31: 354-6.
79. Lindell G, Jonsson C, Ehrsson RJ, i sur. Evaluation of preoperative lymphoscintigraphy and sentinel node procedure in vulvar cancer. *Eur J Obstet Gynecol Reprod Biol* 2010; 152: 91-5.
80. Levenback CF. How important is size of sentinel lymph-node metastases in patients with vulvar cancer? *Lancet Oncol* 2010; 11: 607-8.
81. Oonk MH, Van Os MA, De Bock GH, De Hullu JA, Ansink AC, Van der Zee AGJ. A comparison of quality of life between vulvar cancer patients after sentinel lymph node procedure only and inguinofemoral lymphadenectomy. *Gynecol Oncol* 2009; 113: 301-5.
82. Oonk MH, Van Hemel BM, Hollema H, i sur. Size of sentinel-node metastasis and chances of non-sentinel-node involvement and survival in early stage

- vulvar cancer: results from GROINSS-V, a multicentre observational study. *Lancet Oncol* 2010; 11: 646-52.
83. Oonk MH, Van de Nieuwenhof HP, Van der Zee AGJ, De Hullu JA. Update on the sentinel lymph node procedure in vulvar cancer. *Expert Rev Anticancer Ther* 2010; 10: 61-9.
 84. Oonk MH, De Hullu JA, Van der Zee AGJ. Current controversies in the management of patients with early-stage vulvar cancer. *Curr Opin Oncol* 2010; 22: 481-6.
 85. Radziszewski J, Kowalewska M, Jedrzejczak T, i sur. The accuracy of the sentinel lymph node concept in early stage squamous cell vulvar carcinoma. *Gynecol Oncol* 2010; 116: 473-7.
 86. Robison K, Holman LL, Moore RG. Update on sentinel lymph node evaluation in gynecologic malignancies. *Curr Opin Obstet Gynecol* 2011; 23: 8-12.
 87. Trifiro G, Travaini LL, Sanvito F, i sur. Sentinel node detection by lymphoscintigraphy and sentinel lymph node biopsy in vulvar melanoma. *Eur J Nucl Med Mol Imaging* 2010; 37: 736-41.
 88. Dhar KK, Woolas RP. Changes in the management of vulval cancer. *Best Pract Res Clin Obstet Gynaecol* 2003; 17: 529-42.
 89. programska podrška STATISTICA 9.1. www.statsoft.com.
 90. programska podrška MedCalc for Windows, 11.3. www.medcalc.be.
 91. Levenback C, Coleman RL, Burke TW, Bodurka-Bevers D, Wolf JK, Gershenson DM. Intraoperative lymphatic mapping and sentinel node identification with blue dye in patients with vulvar cancer. *Gynecol Oncol* 2001; 83: 276-81.
 92. Levenback CF, Van der Zee AGJ, Rob L, i sur. Sentinel lymph node biopsy in patients with gynecologic cancers. Expert panel statement from the International sentinel node society meeting, February 21, 2008. *Gynecol Oncol* 2009; 114: 151-6.
 93. Moore RG, Granai CO, Gajewski W, Gordinier M, Steinhoff MM. Pathologic evaluation of inguinal sentinel lymph nodes in vulvar cancer patients: a comparison of immunohistochemical staining versus ultrastaging with hematoxylin and eosin staining. *Gynecol Oncol* 2003; 91: 378-82.

94. Merisio C, Berretta R, Gualdi M, i sur. Radioguided sentinel lymph node detection in vulvar cancer. *Int J Gynecol Cancer* 2005; 15: 493-7.
95. Puig-Tintore LM, Ordi J, Vidal-Sicart S, i sur. Further data on the usefulness of sentinel lymph node identification and ultrastaging in vulvar squamous cell carcinoma. *Gynecol Oncol* 2003; 88: 29-34.
96. Sliutz G, Reinthaller A, Lantzsch T, i sur. Lymphatic mapping of sentinel nodes in early vulvar cancer. *Gynecol Oncol* 2002; 84: 449-52.
97. Adib T, Barton DP. The sentinel lymph node: relevance in gynaecological cancers. *Eur J Surg Oncol* 2006; 32: 866-74.
98. Achimas-Cadariu P, Harter P, Fisseler-Eckhoff A, Beutel B, Traut A, Du Bois A. Assessment of the sentinel lymph node in patients with invasive squamous carcinoma of the vulva. *Acta Obstet Gynecol Scand* 2009; 88: 1209-14.
99. Balat O. Contemporary management of groin lymph nodes in early vulvar cancer: diagnosis and treatment. *Eur J Gynaecol Oncol* 2002; 23: 378-82.
100. Baltzer J. Diagnostic and therapeutic dilemmas in vulvar cancer. *Eur J Gynaecol Oncol* 2004; 25: 405-10.
101. Barranger E, Darai E. Lymphatic mapping for gynecologic malignancies. *Semin Oncol* 2004; 31: 394-402.
102. DiSaia PJ. What is the proper extent of an inguinal lymphadenectomy for early vulvar cancer? *Gynecol Oncol* 2003; 90: 687-8; author reply 9-90.
103. Ghurani GB, Penalver MA. An update on vulvar cancer. *Am J Obstet Gynecol* 2001; 185: 294-9.
104. Gipponi M, Di Somma FC, Bertoglio S, Cafiero F. New fields of application of the sentinel lymph node biopsy in the pathologic staging of solid neoplasms: review of literature and surgical perspectives. *J Surg Oncol* 2004; 85: 171-9.
105. Gotlieb WH. The assessment and surgical management of early-stage vulvar cancer. *Best Pract Res Clin Obstet Gynaecol* 2003; 17: 557-69.
106. Hakim AA, Terada KY. Sentinel node dissection in vulvar cancer. *Curr Treat Options Oncol* 2006; 7: 85-91.
107. Hampl M, Hantschmann P, Michels W, Hillemanns P. Validation of the accuracy of the sentinel lymph node procedure in patients with vulvar cancer: results of a multicenter study in Germany. *Gynecol Oncol* 2008; 111: 282-8.

- 108.** Hubalewska-Dydejczyk A, Sowa-Staszczak A, Huszno B. Current application of sentinel lymph node lymphoscintigraphy to detect various cancer metastases. *Hell J Nucl Med* 2006; 9: 5-9.
- 109.** Kim K, Choi SC, Ryu SY, Kim JW, Kang SB. Major clinical research advances in gynecologic cancer 2008. *J Gynecol Oncol* 2008; 19: 209-17.
- 110.** Klat J, Sevcik L, Simetka O, i sur. Characteristics of sentinel lymph nodes' metastatic involvement in early stage of vulvar cancer. *Aust N Z J Obstet Gynaecol* 2009; 49: 672-6.
- 111.** Louis-Sylvestre C, Evangelista E, Leonard F, Itti E, Meignan M, Paniel BJ. Sentinel node localization should be interpreted with caution in midline vulvar cancer. *Gynecol Oncol* 2005; 97: 151-4.
- 112.** Mahajan NN. Sentinel lymph node in vulvar cancer. *Cancer* 2008; 112: 1869; author reply -70.
- 113.** Maffioli L, Sturm E, Roselli M, Fontanelli R, Pauwels E, Bombardieri E. State of the art of sentinel node biopsy in oncology. *Tumori* 2000; 86: 263-72.
- 114.** Makar AP, Scheistroen M, Van den Weyngaert D, Trope CG. Surgical management of stage I and II vulvar cancer: the role of the sentinel node biopsy. Review of literature. *Int J Gynecol Cancer* 2001; 11: 255-62.
- 115.** McGee J, Covens A. State of the art of sentinel lymph node biopsy in vulvar carcinoma. *Womens Health (Lond Engl)* 2009; 5: 555-63.
- 116.** Nyberg RH, Iivonen M, Parkkinen J, Kuoppala T, Maenpaa JU. Sentinel node and vulvar cancer: a series of 47 patients. *Acta Obstet Gynecol Scand* 2007; 86: 615-9.
- 117.** Oonk MH, Van de Nieuwenhof HP, De Hullu JA, Van der Zee AGJ. The role of sentinel node biopsy in gynecological cancer: a review. *Curr Opin Oncol* 2009; 21: 425-32.
- 118.** Raspagliesi F, Ditto A, Fontanelli R, i sur. False-negative sentinel node in patients with vulvar cancer: a case study. *Int J Gynecol Cancer* 2003; 13: 361-3.
- 119.** Rob L, Robova H, Pluta M, i sur. Further data on sentinel lymph node mapping in vulvar cancer by blue dye and radiocolloid Tc99. *Int J Gynecol Cancer* 2007; 17: 147-53.
- 120.** Saito T, Kato K. Management of lymph nodes in the treatment of vulvar cancer. *Int J Clin Oncol* 2007; 12: 187-91.

121. Schulze T, Bembenek A, Schlag PM. Sentinel lymph node biopsy progress in surgical treatment of cancer. *Langenbecks Arch Surg* 2004; 389: 532-50.
122. Selman TJ, Luesley DM, Acheson N, Khan KS, Mann CH. A systematic review of the accuracy of diagnostic tests for inguinal lymph node status in vulvar cancer. *Gynecol Oncol* 2005; 99: 206-14.
123. Selman TJ, Luesley DM, Acheson N, Khan KS, Mann CH. A systematic review of the accuracy of diagnostic tests for inguinal lymph node status in vulvar cancer. *Gynecol Oncol* 2005; 99: 206-14.
124. Tartaglia E, Messalli EM, Di Serio M, Rotondi M, Mainini G, Di Serio C. A new approach to vulvar squamous cell carcinoma: two-year follow-up of a case report. *Eur J Gynaecol Oncol* 2007; 28: 51-3.
125. Tjin Asjoe FM, Van Bekkum E, Ewing P, Burger CW, Ansink AC. Sentinel node procedure in vulvar squamous cell carcinoma: a histomorphologic review of 32 cases. The significance of anucleate structures on immunohistochemistry. *Int J Gynecol Cancer* 2008; 18: 1032-6.
126. Torne A, Puig-Tintore LM. The use of sentinel lymph nodes in gynaecological malignancies. *Curr Opin Obstet Gynecol* 2004; 16: 57-64.
127. Wydra D, Sawicki S, Emerich J, Romanowicz G. Evaluation of sentinel node detection in vulvar cancer. *Nucl Med Rev Cent East Eur* 2005; 8: 128-30.
128. Zivanovic O, Khoury-Collado F, Abu-Rustum NR, Gemignani ML. Sentinel lymph node biopsy in the management of vulvar carcinoma, cervical cancer, and endometrial cancer. *Oncologist* 2009; 14: 695-705.
129. Cafiero F, Gipponi M. Sentinel lymph-node biopsy in solid neoplasma: A decade of clinical applications. *J Surg Oncol* 2004; 85: 99-101.
130. Boran N, Kayikcioglu F, Kir M. Sentinel lymph node procedure in early vulvar cancer. *Gynecol Oncol* 2003; 90: 492-3.
131. Choudhary P. Sentinel lymph node detection in cases of vulvar malignancy. *Eur J Nucl Med Mol Imaging* 2003; 30: 184.
132. De Hullu JA, Van der Zee AGJ. Sentinel node techniques in cancer of the vulva. *Curr Womens Health Rep* 2003; 3: 19-26.
133. Fons G, Ter Rahe B, Sloof G, De Hullu J, Van der Velden J. Failure in the detection of the sentinel lymph node with a combined technique of radioactive tracer and blue dye in a patient with cancer of the vulva and a single positive lymph node. *Gynecol Oncol* 2004; 92: 981-4.

- 134.** Hakam A, Nasir A, Raghuwanshi R, i sur. Value of multilevel sectioning for improved detection of micrometastases in sentinel lymph nodes in invasive squamous cell carcinoma of the vulva. *Anticancer Res* 2004; 24: 1281-6.
- 135.** Molpus KL, Kelley MC, Johnson JE, Martin WH, Jones HW 3rd. Sentinel lymph node detection and microstaging in vulvar carcinoma. *J Reprod Med* 2001; 46: 863-9.
- 136.** Oonk MH, Hollema H, De Hullu JA, Van der Zee AGJ. Prediction of lymph node metastases in vulvar cancer: a review. *Int J Gynecol Cancer* 2006; 16: 963-71.
- 137.** Pandit-Taskar N. Oncologic imaging in gynecologic malignancies. *J Nucl Med* 2005; 46: 1842-50.
- 138.** Sohaib SA, Moskovic EC. Imaging in vulval cancer. *Best Pract Res Clin Obstet Gynaecol* 2003; 17: 543-56.
- 139.** Tamussino K, Bader AA, Regauer S. Do we need immunohistochemistry to evaluate sentinel lymph nodes in vulvar cancer? *Gynecol Oncol* 2008; 111: 158; author reply 9.
- 140.** Wydra D, Matuszewski R, Romanowicz G, Bandurski T. Evaluation of surgical gamma probes for sentinel node localization in cervical and vulvar cancer. *Nucl Med Rev Cent East Eur* 2005; 8: 105-10.
- 141.** Levenback CF. Status of sentinel lymph node biopsy in gynecological cancers. *Ann Surg Oncol* 2007;15:18-20.
- 142.** De Hullu JA, Ansink AC, Tymstra T, Van der Zee AGJ. What doctors and patients think about false-negative sentinel lymph nodes in vulvar cancer. *J Psychosom Obstet Gynaecol* 2001; 22: 199-203.
- 143.** De Hullu JA, Oonk MH, Ansink AC, Hollema H, Jager PL, Van der Zee AGJ. Pitfalls in the sentinel lymph node procedure in vulvar cancer. *Gynecol Oncol* 2004; 94: 10-5.
- 144.** De Hullu JA, Van der Zee AGJ. Tamussino, i sur. Groin recurrence after micrometastasis in a sentinel lymph node in a patient with vulvar cancer. *Gynecol Oncol* 2003; 89: 189-90; author reply 91.
- 145.** Brunner AH, Polterauer S, Tempfer C, i sur. The accuracy of intraoperative frozen section of the inguinal sentinel lymph node in vulvar cancer. *Anticancer Res* 2008; 28: 4091-4.

- 146.** Knopp S, Nesland JM, Trope C. SLNB and the importance of micrometastases in vulvar squamous cell carcinoma. *Surg Oncol* 2008; 17: 219-25.
- 147.** Moore RG, DePasquale SE, Steinhoff MM, i sur. Sentinel node identification and the ability to detect metastatic tumor to inguinal lymph nodes in squamous cell cancer of the vulva. *Gynecol Oncol* 2003; 89: 475-9.
- 148.** Moore RG, Robison K, Brown AK, i sur. Isolated sentinel lymph node dissection with conservative management in patients with squamous cell carcinoma of the vulva: a prospective trial. *Gynecol Oncol* 2008; 109: 65-70.
- 149.** Plante M, Renaud MC, Roy M. Sentinel node evaluation in gynecologic cancer. *Oncology (Williston Park)* 2004; 18: 75-87; discussion 8-90, 5-6.
- 150.** Regauer S. Histopathological work-up and interpretation of sentinel lymph nodes removed for vulvar squamous cell carcinoma. *Histopathology* 2009; 55: 174-81.
- 151.** Tamussino KF, Bader AA, Lax SF, Aigner RM, Winter R. Groin recurrence after micrometastasis in a sentinel lymph node in a patient with vulvar cancer. *Gynecol Oncol* 2002; 86: 99-101.
- 152.** Robison K, Steinhoff MM, Granai CO, Brard L, Gajewski W, Moore RG. Inguinal sentinel node dissection versus standard inguinal node dissection in patients with vulvar cancer: A comparison of the size of metastasis detected in inguinal lymph nodes. *Gynecol Oncol* 2006; 101: 24-7.
- 153.** Swan MC, Furniss D, Cassell OC. Surgical management of metastatic inguinal lymphadenopathy. *BMJ* 2004; 329: 1272-6.
- 154.** Johann S, Klaeser B, Krause T, Mueller MD. Comparison of outcome and recurrence-free survival after sentinel lymph node biopsy and lymphadenectomy in vulvar cancer. *Gynecol Oncol* 2008; 110: 324-8.
- 155.** Martinez-Palones JM, Perez-Benavente MA, Gil-Moreno A, i sur. Comparison of recurrence after vulvectomy and lymphadenectomy with and without sentinel node biopsy in early stage vulvar cancer. *Gynecol Oncol* 2006; 103: 865-70.
- 156.** Zambo K, Szabo Z, Schmidt E, Koppan M, Repasy I, Bodis J. Is the clinical staging system a good choice in the staging of vulvar malignancies? *Eur J Nucl Med Mol Imaging* 2007; 34: 1878-9; author reply 80.

11. ŽIVOTOPIS

Rođena je 03.10.1967. u Zagrebu, gdje je završila srednješkolno obrazovanje (V gimnazija) i Medicinski fakultet.

Završila je stručni (*Hitna i intenzivna medicina*, 2000) i znanstveni (*Medicinske znanosti*, 2002) poslijediplomski studij pri Medicinskom fakultetu Sveučilišta u Zagrebu.

Znanstveni magisterij obranila je u svibnju 2002. (*Kasni rezultati kirurške rekonstrukcije dvosmislenog spolovila*, mentor prof. dr sc. Stipe Batinica, znanstvena grana kirurgija).

Nakon završenog studija, volontirala je u Klinici za kirurgiju KBC-a Zagreb na Rebru (1997-8), potom radila u Gradskom uredu za zdravstvo, rad i socijalnu skrb Grada Zagreba (1998), te u Hitnoj medicinskoj pomoći u Vel. Gorici (1998-2002).

Specijalizaciju iz ginekologije i opstetricije za Dom zdravlja Zagreb-Centar obavila je u Klinici za ženske bolesti i porode, KBC-a Zagreb i MF-a Sveučilišta u Zagrebu (X/2002-XI/2006). Od studenoga 2006. radi u Ginekološkoj ambulanti DZ-a Zagreb-Centar.

Od 2002. pohađala je i završila brojne poslijediplomske tečajeve stalnog medicinskog usavršavanja I kategorije u organizaciji Medicinskog fakulteta Sveučilišta u Zagrebu i stručnih društava Hrvatskog liječničkog zbora.

Članica je domaćih i međunarodnih liječničkih društava (Hrvatskog liječničkog zbora, Hrvatske liječničke komore, Hrvatskog ginekološkog onkološkog društva, European society of gynaecological oncology, International society of ultrasound in obstetrics and gynecology).

Aktivno je sudjelovala na brojnim domaćim i međunarodnim skupovima te je objavila više znanstvenih radova.