

Utjecaj provokacijske diskografije na kirurško liječenje bolesnika s kroničnom križoboljom

Margetić, Petra

Doctoral thesis / Disertacija

2011

Degree Grantor / Ustanova koja je dodijelila akademski / stručni stupanj: **University of Zagreb, School of Medicine / Sveučilište u Zagrebu, Medicinski fakultet**

Permanent link / Trajna poveznica: <https://urn.nsk.hr/urn:nbn:hr:105:162704>

Rights / Prava: [In copyright](#)/[Zaštićeno autorskim pravom.](#)

Download date / Datum preuzimanja: **2025-04-01**



Repository / Repozitorij:

[Dr Med - University of Zagreb School of Medicine Digital Repository](#)





Središnja medicinska knjižnica

Margetić, Petra (2011) *Utjecaj provokacijske diskografije na kirurško liječenje bolesnika s kroničnom križoboljom [Impact of provocative discography to surgical outcome in patients with chronic low back pain]*. Doktorska disertacija, Sveučilište u Zagrebu.

<http://medlib.mef.hr/999>

University of Zagreb Medical School Repository

<http://medlib.mef.hr/>

**SVEUČILIŠTE U ZAGREBU
MEDICINSKI FAKULTET**

Petra Margetić

**Utjecaj provokacijske diskografije na
kirurško liječenje bolesnika s
kroničnom križoboljom**

DISERTACIJA

Zagreb, 2011.

Disertacija je izrađena na Klinici za Traumatologiju Zagreb,
Klinička bolnica „Sestre Milosrdnice“

Voditelj rada: prof.dr.sc. Marin Stančić

Tijekom izrade doktorske disertacije pomoć su mi pružili svi kojima sam se obratila.

Zahvaljujem se mom mentoru prof. dr. sc. Marinu Stančiću na svestranoj pomoći i brojnim korisnim savjetima bez kojih ova disertacija ne bi bila moguća.

Zahvaljujem se prof. dr. sc. Davoru Ivankoviću i dr.sc. Milanu Miloševiću sa Škole narodnog zdravlja „Andrija Štampar“ na statističkoj obradi te brojnim korisnim savjetima.

Zahvaljujem se osoblju Klinike za Traumatologiju, osobito mom Rtg odjelu i voditeljici odjela mr. sc. Dini Miklić na svestranoj i svakodnevnoj pomoći, korisnim savjetima, podršci i razumijevanju.

Posebno hvala dr.sc. Sanji Perić Gavrančić, znanstvenom suradniku sa Instituta za jezik i jezikoslovlje u Zagrebu, na lektoriranju i stručnoj pomoći pri pisanju disertacije.

Hvala obitelji i prijateljima na podršci i razumijevanju.

SADRŽAJ

str.

POPIS OZNAKA I KRATICA	4
1. UVOD, SVRHA RADA	5
1.1. UVOD	5
1.1.a ANATOMIJA INTERVERTEBRALNOG DISKA	6
1.1.b KLASIFIKACIJE	8
1.1.c PROVOKACIJSKA DISKOGRAFIJA	12
Prednosti diskografije	14
Indikacije	14
Tehnika	15
Analiza postkontrastnih diskograma	16
Intradiskalno mjerenje tlaka	21
Uloga diskografije	22
1.2 SVRHA RADA	24
2. CILJ I HIPOTEZA	25
2.1. CILJ	25
2.2. HIPOTEZA	26
3. MATERIJALI I METODE (ispitanici – uzorak)	27
3.1. ISPITANICI	27
3.2. UZORAK	37
3.2.a STATISTIČKE METODE	40
4. REZULTATI	41
5. RASPRAVA	86
6. ZAKLJUČAK	91
7. KRATKI SADRŽAJ NA HRVATSKOM JEZIKU	93
8. KRATKI SADRŽAJ NA ENGLLESKOM JEZIKU	94
9. POPIS LITERATURE	95
10. KRATKA BIOGRAFIJA	100

POPIS OZNAKA I KRATICA

DDD – degenerativna bolest diska

MR – magnetska rezonancija

CT – kompjutorizirana tomografija

i.v. - intervertebralni

T2 (eng. T2 weighted image)

- sekvenca magnetske rezonancije koja ima dugo vrijeme ponavljanja i odjeka, tkiva sa kratkim T2 su niskih intenziteta signala a tkiva sa dugim T2 su visokih intenziteta signala (tekućina)

PD (eng. Proton Density)

- sekvenca magnetske rezonancije koja ima dugo vrijeme ponavljanja i kratko vrijeme odjeka, slike nisu niti T1 niti T2

KS - kontrastno sredstvo

ODI - Oswestry indeks nesposobnosti

VAS - vizualna analogna skala

SFPF - fizička funkcija tjelesnih parametara

1. UVOD I SVRHA RADA

1.1 UVOD

Uspravan hod i razvoj lordoze lumbalne kralježnice tijekom evolucije omogućili su ljudskom biću kreativni rad rukama te posljedično razvoj mozga, ali istodobno i degenerativnu bolest dinamičkih vertebralnih segmenata (DDD) lumbalne kralježnice.

Tijekom vremena poprečni nastavci lumbalnih kralježaka promijenili su oblik i veličinu, postali su masivniji, a poprečni nastavak promijenio je i položaj. Kod ranijih je vrsta poprečni nastavak bio dodatak na trup, a kod suvremenijih organizama promijenio je smještaj prema dorzalnom položaju i sada je on kod čovjeka dio posteriornih elemenata. Također je tijekom evolucije nestao stiloidni nastavak koji je ranijim vrstama ograničavao pokretljivost fasetnih zglobova.

Iliokostalni lumbalni mišići tijekom 18 milijuna godina migrirali su prema krilu crijevne kosti i postali snažni lateralni fleksori trupa. *Spina iliaca posterior superior* evolucijom je postala masivnija i promijenila je smještaj prema dorzalnom položaju do hvatišta *mm. longissimi lumborum* koji su se posljedično razvili u jake ekstenzore lumbalne kralježnice.¹

Uspravan hod doveo je do promjene osovine i razvoja lumbalne lordoze. *Homo sapiens* se uspravio na dvije noge i počeo se kreativno koristiti rukama. Mozak se razvio i čovjek je postao razumno biće. Sve te brojne pozitivne promjene uvjetovale su promjenu položaja i funkcije kralježnice te veće opterećenje dinamičkih vertebralnih segmenata. Stoga se povećalo i opterećenje na intervertebralne diskove te dovelo do oštećenja i degeneracije intervertebralnoga diska modernih generacija. Iz toga slijedi da je križbolja postala jedan od vodećih zdravstvenih problema današnjega čovjeka.

1.1.a ANATOMIJA INTERVERTEBRALNOGA DISKA

Intervertebralni disk lumbalnog segmenta složeni je zglob koji se makroskopski može podijeliti na najmanje tri komponente: 1. *nukleus pulposus*, centralno smještena, želatinozna i homogena masa; 2. *anulus fibrosus* koji se sastoji od koncentrično organiziranih slojeva kolagenih niti unutar kojih je smješten *anulus i*; 3. hrskavične plohe koje odvajaju *anulus i nukleus* od trupa susjednog kralješka.² Svaka promjena unutar strukture jedne od navedenih komponenta može kompromitirati funkciju intervertebralnoga diska. S vremenom *nukleus* postaje kompaktniji i čvršći uz gubitak tekuće komponente, a unutar *anulusa* se mogu pojaviti fisure i rupture.³

Dinamički intervertebralni segment lumbalne kralježnice je, više od ostalih dijelova muskuloskeletalnog sustava, podložan promjenama i destruktiji. Stupanj oštećenja u visokoj je korelaciji s dobi, kod nekih izraženiji nego kod drugih. Opsežne degenerativne promjene s vremenom dovode do ankiloze dinamičkog segmenta što može biti jedan od uzroka križobolje.^{4,5} Patofiziologija križobolje nije do kraja razjašnjena. Degenerativne promjene intervertebralnoga diska te hernijacija mogu se naći i kod asimptomatskih pacijenata. U raznim je studijama dokazano da je stupanj degenerativnih promjena te dorzalne hernijacije intervertebralnoga diska podjednak kod simptomatskih i asimptomatskih pacijenata.^{6,7} Jedina statistički značajna razlika između te dvije kliničke skupine pacijenata je kompresija korijena. *Anulus fibrosus*, pokrovne plohe i mali zglobovi bogato su inervirani. Podražaj *anulusa* tijekom spinalnih operacija u lokalnoj anesteziji češće uzrokuje bol nego podražaj maloga zgloba.^{8,9}

Degenerativne promjene mogu zahvatiti sve tri kolumne. Starenjem se mijenja međusobni odnos susjednih pokrovnih ploha trupova kralješaka. Nastaju promjene u strukturi trupa koje se prvo očituju kao edem subhondralne kosti (prvi stupanj), zatim dolazi do masne degeneracije (drugi stupanj) i na kraju do pojačane subhondralne sklerozacije (treći stupanj).¹⁰ Formiranje rubnih koštanih apozicija te hipertrofija koštanih struktura dovodi do stenoze koštanog dijela spinalnog kanala koja može biti centralna, lateralna i foraminalna uz posljedičnu kompromitaciju korjenova te periradikalni konflikt. Važan i čest uzrok križobolje mogu biti i mali zglobovi. Oni s godinama mogu hipertrofirati uz pojačanu sklerozaciju. Dolazi do suženja zglobnog prostora uz moguću ankilozaciju te zadebljanje zglobne čahure. Opisane promjene također mogu uzrokovati stenozu koštanog dijela spinalnog kanala uz kompromitaciju duralne vreće te korjenova živaca.

Promjene sve tri kolumne dinamičkog vertebralnog segmenta vrlo često nastaju paralelno. Potrebno je točno procijeniti koji je dio segmenta (koja kolumna) osnovni uzrok boli.¹¹

Magnetska rezonancija daje detaljne i specifične slike trupova kralješaka, oblika, veličine i strukture kao i status hidracije nukleusa. Prvenstveno se ti podaci mogu dobro analizirati na T2 mjerenim sekvencijama u sagitalnoj i transverzalnoj ravnini. Osnovni uzroci te stoga i predmet interesa većine studija su ovojnica korijena spinalnoga živca, duralna vreća te organizacija korjenova unutar vreće kao i prostor između stražnjega dijela i.v. diska i neuralnih struktura. Često glavni generator bola nije kompresija korjena herniranim diskom. Neki autori opisuju kao glavni generator bola promjene i.v. diska te rupturu anulusa koja se u T2 mjerenim sekvencijama prikazuje kao područje visokih intenziteta signala.¹² Precizna i točna dijagnoza omogućuje preciznu operaciju te precizan postoperativni rezultat. Ako se bolesniku ne postavi precizna i potpuna dijagnoza, liječit će se krivo mjesto, pogrešnom tehnikom. Danas u svijetu postoji više od dvjesto terapijskih mogućnosti, kirurških i konzervativnih koje sve mogu imati dobre rezultate ako se koriste adekvatno, ali većina se tih metoda ne koristi kritički. Brojne metode, koje su danas dostupne, podsjećaju na robu u supermarketu bez deklaracije.¹³

Wegener i suradnici su 2005. godine objavili svoja iskustva u kirurškom liječenju bolesnika s dugotrajnim degenerativnim bolestima intervertebralnoga diska. Izdavački odbor (Benzel i suradnici) objavili su rad, ali su u uvodu napisali da su želja za dobrim ishodom, placebo efekt i intelektualna pristranost generirali nerealnim optimizmom. Prenaglašeni entuzijazam šalje vrlo jaku poruku, a komplikacije i lošiji ishod bili su češći nego što je to prikazano u članku. Opisana nova kirurška tehnika preskupa je i za napredni zdravstveni sustav kao što je u SAD-u te pretjerano opterećuje i reducira zdravstvenu zaštitu. Stoga je njihova preporuka bila da se taj članak treba čitati kritički i pažljivo uz vlastiti stav o vrijednosti, logičnosti i istinitosti.¹⁴ Weinstein je sa suradnicima 2008. godine u svom istraživanju dokazao da je ishod operativnoga liječenja bolji od neoperativnoga.¹⁵ Operirani bolesnici koriste manje analgetika i brže se oporave, ali prema Peulu i suradnicima nakon godinu dana tegobe operiranih i neoperiranih bolesnika su slične.¹⁶

Preporučljiva operativna metoda jest posterolateralna fuzija, ali nije zlatni standard kod bolesnika s lumbalnom stenozom i spondilolistezom.¹⁷ Dapače, kod bolesnika sa značajnom osteoartrozom malih zglobova discektomija je kontraindicirana.^{18,19}

1.1.b KLASIFIKACIJE

U novije vrijeme predloženo je više klasifikacija kojima je bio cilj utvrditi točne indikacije za operativni zahvat. Kim i suradnici 1992. godine analizirali su i komparirali nalaze magnetske rezonancije (MR) s intraoperativnim nalazima te zaključili da PD sekvencija najbolje razlikuje protrudirani od ekstrudiranog diska, a da je kod sekvestriranog diska neophodno intravenski aplicirati paramagnetno kontrastno sredstvo.²⁰ Kramer i suradnici 1995. godine objavili su novu klasifikaciju dinamičkih vertebralnih segmenata za indikaciju mikrodiscektomije,²¹ a Milette je 2000. godine objavio svoju klasifikaciju hernija intervertebralnih diskova lumbalne kralježnice.²² Thompson je sa suradnicima 1990. godine objavio preliminarnu klasifikaciju morfologije ljudskoga intervertebralnoga diska.²³ 2000. godine Southern je sa suradnicima objavio istraživanje u kojem je komparirao MR nalaze s nalazima kvantitativne diskomanometrije i utvrdio da postoji visok stupanj korelacije između MR nalaza i nalaza diskomanometrije pri dijagnosticiranju degenerativne bolesti intervertebralnoga diska lumbalne kralježnice. Zaključio je da kvantitativna diskomanometrija može biti korisna pri utvrđivanju ranih degenerativnih promjena, osobito puknuća anulusa.²⁴

Fardon i suradnici 2001. godine modificirali su Miletteovu klasifikaciju i predložili opću klasifikaciju lezija intervertebralnoga diska:

uredan nalaz

kongenitalne / razvojne malformacije

degenerativne / traumatske promjene

anularna fisura

hernijacija

 protruzija / ekstruzija

 intervertebralna

degeneracija

 deformirajuća spondiloza

 intervertebralna osteohondroza

upale / infekcija

neoplazme

nepoznata etiologija

Hernijacija se definira kao lokalizirani pomak materijala diska izvan granica intervertebralnoga diska. Materijal diska može biti nukleus, hrskavica, fragment apofizealne kosti, tkivo anulusa ili kombinacija. Prostor diska kranijalno je i kaudalno definiran oblikom i veličinom susjednih pokrovnih ploha trupova kralježaka, a periferno vanjskim rubom apofize uključujući i osteofite. Hernija diska može biti protruzija ili ekstruzija ovisno o obliku

herniranog dijela. Ako je najduži promjer herniranog diska manji od širine baze, tada govorimo o protruziji. Kod ekstruzije diska barem u jednoj ravnini promjer herniranog materijala mora biti veći od promjera baze. Kod sekvestracije diska hernirani disk nije u kontaktu s bazom. Kod značajnog pomaka herniranog diska može se govoriti o migraciji.

Degeneracija diska uključuje desikaciju, fibrozu, suženje intervertebralnoga prostora, „bulging“ fenomen – ispupčenje anulusa izvan intervertebralnoga prostora, opsežnu rupturu anulusa, mucinoznu degeneraciju anulusa, sklerozaciju subhondralne kosti i osteofitozu.

Grupa upale / infekcije uključuje upalni ili infektivni discitis te upalnu reakciju kod spondiloartritisa. Također uključuje i promjene subhondralne kosti susjednih pokrovnih ploha trupova kralježaka – MODIC promjene tip 1. Ta klasifikacija je danas službeno prihvaćena od američke akademije ortopeda (AAOS), američke akademije za fizikalnu medicinu i rehabilitaciju (AAPM&R), američkog društva radiologa (ACR), američkog neuroradiološkog društva (ASNR), američkog društava za spinalnu radiologiju (ASSR), zajedničko američkog društva za bolesti kralježnice i perifernih živaca u suradnji sa neurokirurgijom (AANS), neurokirurško društvo (CNS), europsko neuroradiološko društvo (ESNR), sjevernoameričko društvo za bolesti kralježnice (NASS) i udruženja liječnika za kralješnicu, sport i profesionalnu rehabilitaciju (PASSOR).²⁵

Pfirmann je sa suradnicima 2001. godine objavio MR klasifikaciju degenerativnih promjena intervertebralnih diskova lumbalne kralježnice.

Kod prvog stupnja disk je homogen, visokih intenziteta signala i održane visine.

Drugi stupanj uključuje nehomogenu strukturu diska visokih intenziteta signala uz moguće horizontalne sive linije. Jasno je ocrтана granica anulusa i nukleusa, a disk je održane visine.

Za treći je stupanj karakteristična nehomogena struktura diska sa zonama srednjega intenziteta. Nejasna je granica anulusa i nukleusa, a disk je primjerene visine ili diskretno snižen.

Kod četvrtog stupnja nalazi se nehomogena struktura intervertebralnoga diska sa zonama niskih intenziteta signala uz gubitak granice anulusa i nukleusa. Umjereno je reducirana visina intervertebralnoga prostora.

U petom stupnju struktura diska je nehomogena, disk je niskih intenziteta signala, a granica anulusa i nukleusa je nestala. Izrazito je reducirana visina intervertebralnoga prostora.

Ova je klasifikacija omogućila standardiziranu i pouzdanu procjenu morfologije intervertebralnoga diska.²⁶

Boos je sa suradnicima 2002. godine objavio semikvantitativnu analizu histoloških promjena intervertebralnih diskova ljudske lumbalne kralježnice. Ponudio je klasifikaciju utemeljenu na histološkim promjenama i

molekularnoj analizi faktora koji dovode do degenerativnih promjena intervertebralnih diskova. Osnovni je uzrok degenerativnih promjena smanjenje cirkulacije u ranim dvadesetim godinama. Klasifikacija uključuje analizu stanice (proliferaciju hondrocita), smrt stanice, mukoznu degeneraciju, lomove i rascjepe, granularne promjene, oštećenja hrskavice, mikrofrakture, sklerozaciju te stvaranje nove kosti (osteofita).²⁷

Svi dosadašnji klasifikacijski sustavi nisu uključivali multiple uzroke kronične križbolje. Jedan od generatora, koji se ne može sa sigurnošću vizualizirati magnetskom rezonancijom, je unutarnja ruptura diska koja se dosta pouzdano može dijagnosticirati provokacijskom diskografijom. Osim toga ranije klasifikacije analizirale su samo prednju kolumnu. Intervertebralni segment se sastoji od tri kolumne i svaka anatomska struktura može biti generator bola. Osobito važne strukture za razvoj degenerativne bolesti intervertebralnoga segmenta te križbolje su mali zglobovi. Kada se planira operativno liječenje fuzijom, bez obzira radi li se o interkorporalnoj fuziji, instrumentiranoj stražnjoj fuziji ili cirkumferentnoj fuziji degenerativno promijenjenog segmenta, nije od presudne važnosti stupanj degenerativnih promjena malih zglobova niti eventualna unutarnja ruptura intervertebralnoga diska. Međutim, u novije vrijeme fuzija nije jedina kirurška metoda liječenja. Sve češće se koristi ugradnja umjetnoga diska. U tom slučaju od iznimne je važnosti preoperativno znati detaljno stanje intervertebralnoga diska te eventualne unutarnje rupture. Raniji sistemi nisu uspoređivali MR nalaze sa standardnim radiogramima i diskografijom što su zapravo osnovni dijagnostički algoritmi kod degenerativne bolesti intervertebralnoga segmenta lumbalne kralježnice. Nijedna ranija klasifikacija nije uključivala stupanj degenerativnih promjena stražnjih elemenata niti stanje pokrovnih ploha susjednih trupova kralješaka. Nisu uspoređivali stupanj degenerativnih promjena intervertebralnoga diska s vrstom operacijskog zahvata. Bolest degenerativno promijenjenog diska može i ne mora biti pogodna za fuziju. Zbog promijenjene biomehanike pokreta intervertebralnoga segmenta, interkorporalna fuzija i disk artroplastika nisu pogodne metode za liječenje degenerativne bolesti diska. Izrazito dehidrirani i.v. disk, reducirane visine, sklerotično promijenjenih, neravno konturiranih pokrovnih ploha, nije pogodan za ugradnju umjetnoga i.v. diska. Tako promijenjeni i.v. diskovi imaju smanjenu elastičnost.

2004. godine Thalgott je sa suradnicima objavio novi klasifikacijski sustav degenerativno promijenjenih intervertebralnih diskova lumbalne kralježnice koji se temeljio na nalazu standardnih radioloških snimka, MR i provokacijske diskografije.²⁸

Nova klasifikacija uzima u obzir MR nalaz; stupanj lordoze intervertebralnoga segmenta lumbalne kralježnice; oblik i stanje pokrovnih ploha susjednih trupova kralješaka; stanje unutarnjeg dijela i.v. diska uz eventualno postojanje unutarnje rupture (bolni podražaj na provokacijskoj

diskografiji); postojanje eventualne dorzalne hernijacije i.v. diska; intersegmentalnu pokretljivost; visinu intervertebralnoga prostora; postojanje eventualnih osteofita; sagitalne i koronarne deformitete; stanje malih zglobova; širinu koštanoga dijela spinalnog kanala te eventualnu centralnu, foraminalnu ili lateralnu stenozu. Za bolju analizu malih zglobova te širinu koštanoga dijela spinalnog kanala preporuča se kompjutorizirana tomografija, ali samo kod pacijenata koji javljaju radikularnu bol, jer kod njih postoji opravdana klinička sumnja na kompromitaciju ovojnice korjenova spinalnih živaca.

Novi sustav sastoji se od tri dijela s jednom skalom prednje kolumne i dvije skale stražnje kolumne. Skala prednje kolumne sastoji se od šest skupina. A, B, C i D skupine analiziraju disk bez poremećaja u sagitalnoj i koronalnoj ravnini. Grupi E čine intervertebralni diskovi s deformitetima u sagitalnoj ravnini, a grupu F disk s koronalnim deformitetima.

- A Uredan T2 signal na MR
 - Lordoza
 - Kupolasti izgled pokrovnih ploha
 - Normalna gustoća pokrovnih ploha
 - Diskografija 0
 - Bez hernijacije
 - Bez intersegmentalne pokretljivosti
 - Bez gubitka visine prostora

- B Dehidriran disk na T₂, normala anatomija
 - Moguća alordoza
 - Moguća lagana sklerozacija pokrovnih ploha
 - Moguća diskografija +
 - Moguća hernijacija
 - Lagano povećana pokretljivost
 - Bez gubitka visine prostora

- C Jako dehidriran disk na T₂
 - Alordoza
 - Moguća sklerozacija pokrovnih ploha
 - Gubitak kupolastog izgleda pokrovnih ploha
 - Diskografija +
 - Moguća hernijacija
 - Povećana intersegmentalna pokretljivost
 - Gubitak visine prostora

- D Jako dehidriran disk na T2
 - Kifoza
 - Sklerozacija pokrovnih ploha
 - Potpuni gubitak anatomije pokrovnih ploha
 - Diskografija ++
 - Očekivana hernijacija
 - Bez intersegmentalne pokretljivosti
 - Potpuni kolaps prostora
- E Translacijski deformitet
 - Istmička/litička spondilolisteza gr I-IV
 - Disk A-D
 - Pokretljivost zbog defekta parsa
 - Degenerativne listeze gr I-II
 - Disk C-D
 - Mogući dodir pokrovnih ploha
- F Deformitet u koronalnoj ravnini
 - Pokrovne plohe nepravilne
 - Degenerativna etiologija
 - Disk C-D
 - Osteofiti

Dvije skale stražnje kolumne opisuju male zglobove i stenoze koštanog dijela spinalnog kanala.

Bez degeneracije malog zgloba

Degeneracija malog zgloba / bez stenoze

Degeneracija malog zgloba / stenoza:

a/ centralna

b/ lateralna

c/ foraminalna

1.1.c PROVOKACIJSKA DISKOGRAFIJA

Provokacijska diskografija je invazivna pretraga kojoj je cilj izazvati kod pacijenta konkordantnu bol, odnosno onaj stupanj boli koji pacijent osjeća tijekom bavljenja različitim aktivnostima. Degenerativne promjene intervertebralnoga diska te posljedično nastale ruptуре anulusa sa ili bez kompromitacije korjenova spinalnih živaca mogu uzrokovati radikularnu bol

odnosno križobolju. Rupture anulusa koje dovode do ekstraluminacije kontrastnog sredstva i dobro se vizualiziraju diskografijom u visokoj su korelaciji sa stupnjem križobolje.²⁹

Degenerativne promjene najčešće zahvaćaju više nivoa. Standardnom dijagnostičkom obradom vrlo često nije moguće točno procijeniti koji od degenerativno promijenjenih dinamičkih vertebralnih segmenata uzrokuje bol, a koje promjene su potpuno asimptomatske. Cilj diskografije je točnije vizualizirati rupturu anulusa te lokalizirati glavni generator bola. To se postiže provokacijom boli pri injiciranju kontrastnog sredstva. Ako pacijent tijekom injiciranja kontrastnog sredstva intradiskalno javi bol koja odgovara stupnju boli njegove kronične križobolje onda je takva bol konkordantna, odnosno diskografija je pozitivna. Ako pri injiciranju kontrastnog sredstva u područje degenerativno promijenjenog diska, koji je pozitivan pri standardnoj radiološkoj obradi, pacijent ne javlja značajnu bol, tada možemo isključiti tretirani segment kao generator bola bez obzira na objektivan stupanj degenerativnih promjena na MR.

Diskogenu bol mogu uzrokovati brojni faktori koji uz degenerativne promjene i.v. diska i rupturu anulusa uključuju prvenstveno male zglobove odnosno stražnje dvije kolumne.

Mijelografija nam pomaže u vizualizaciji korjenova te eventualne kompresije unutar i izvan foramena, ali je insuficijentna u analizi anularne rupturu.

Ventralni dio anulusa i stražnji longitudinalni ligament inervira isto područje, periferno, slobodne krajeve živaca, vjerojatno proprioceptore za bol. Stražnji longitudinalni ligament u direktnom je kontaktu sa stražnjim dijelom anulusa te s ventralnim dijelom duralne vreće. Inervacijske fibrile protežu se periferno uz anulus do visine i.v. foramena. To objašnjava foraminalne i radikularne simptome kod pacijenata gdje zapravo ne dolazi do direktnog kontakta ovojnice korjena spinalnog živca i materijala i.v. diska.³⁰ Kod degenerativnih promjena senzorna vlakna stimuliraju upalni debris degenerativno promijenjenog i.v. diska. Dodatno, epiduralne strukture uključujući i duralnu vreću, epiduralna vaskulatura i okolne ligamentarne strukture su bogato inervirane receptorima za bol, a materijal i.v. diska u epiduralnom prostoru jako je osjetljiv na upalni podražaj.³¹

Bol koju pacijent javlja tijekom provokacijske diskografije prvenstveno odgovara njegovoj kroničnoj križobolji. Sekundarno, uzrok boli kod manjeg broja pacijenata može biti mehanički, biokemijski ili upalni.

Prednosti diskografije

Prednost diskografije je trostruka:

Prvo, aplikacija kontrastnog sredstva omogućuje nam detaljniju i precizniju analizu intradiskalne anatomije pod kontrolom dijaskopije i kasnije kompjutoriziranom tomografijom. Postkontrastno se vrlo točno može analizirati stupanj rupture anulusa, osobito u slučaju lateralnih, ekstraforaminalnih lezija koje bez intradiskalne aplikacije kontrastnog sredstva mogu ponekad ostati neprepoznate.

Drugo, provokacijska diskografija omogućuje nam preciznije odrediti glavni generator bola. Budući da je pacijentova bol subjektivna i na nju mogu utjecati brojni faktori, ta uloga diskografije je još uvijek kontroverzna.³²⁻³⁴

Treće, tijekom postupka je moguće izmjeriti intradiskalni tlak što također može utjecati na daljnji plan liječenja.

Indikacije

Diskografija je već dugo prihvaćena metoda. Objavljene su brojne studije i radovi koju opisuju i analiziraju provokacijsku diskografiju. Ipak, indikacije su dosta kontroverzne i slabo definirane. Kada standardna radiološka obrada, koja uključuje standardne rtg snimke, kompjutoriziranu tomografiju i magnetsku rezonanciju, odgovara kliničkoj slici, diskografija nije apsolutno indicirana. Suprotno, kod pacijenata gdje klinička slika ne korelira s nalazom standardne, neinvazivne radiološke obrade diskografija može pomoći pri planiranju eventualnog operativnog zahvata. Provokacijska diskografija daje nam odgovor na pitanje u kojem segmentu je glavni generator bola. Pacijenti s „failed back“ sindromom, koji su već prošli jednu ili više operacija, često nakon operacije imaju i pojačanu raniju simptomatologiju. Kompjutorizirana tomografija i magnetska rezonancija mogu biti dijelom insuficijentne zbog superpozicije brojnih artefakata uzrokovanih osteosintetskim materijalom. Kod takvih pacijenata provokacijska diskografija može dati vrijedne podatke, jer može bolje prikazati anatomske strukture, moguću patologiju te eventualno pseudoartroze ili drugu, asimptomatsku patologiju.

Tehnika

Prije pristupanja zahvatu potrebno je detaljno proučiti i analizirati snimke i nalaze standardne radiološke obrade te usporediti s kliničkim statusom.

Potrebno je biti upoznat s anamnestičkim podacima, lokalizacijom i lateralizacijom simptoma te vrstom boli. Kod već ranije operiranih pacijenata treba imati sve nalaze o ranijem liječenju. Svi ti podaci su neohodni da bi se odredilo u koje segmente treba aplicirati kontrastno sredstvo i da bi se adekvatno mogli analizirati rezultati diskografije, odnosno procijeniti da li je bol konkordantna ili ne.

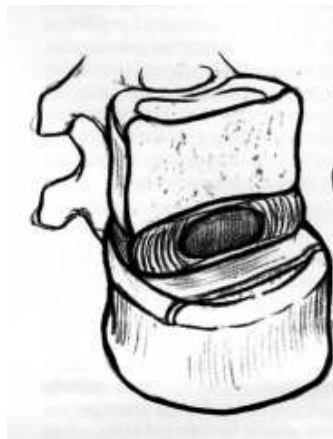Provokacijska diskografija izvodi se u operacijskoj sali. Pristupa se uvijek sa zdrave strane, odnosno suprotno od strane gdje pacijent javlja jaču bol. Pacijent leži u potrbušnom, poluklečecem položaju, a dijaskopska cijev (C luk) je postavljena koso mediolateralno i nagnuta kraniokaudalno da bi se bolje prikazala srednja trećina intervertebralnoga diska iznad i ispred malog zgloba. Standardno se koriste 20-gauge punkcijske igle s vodilicom. Punkcija intervertebralnog diska se izvodi pod kontrolom dijaskopije. Vršak vodilice se plasira do prednjeg ruba anulusa, a kroz vodilicu se uvodi igla do srednje trećine intervertebralnoga diska. Položaj vrška igle kontrolira se u AP smjeru pomoću interspinozne linije i kose linije po krilu crijevne kosti. U profilu se zatim korigira nagib igle prema intervertebralnom prostoru, a kosa projekcija nam pomaže pri vizualizaciji i.v. foramena i malog zgloba.³⁵⁻³⁹ Aplikacija kontrastnog sredstva prati se dijaskopski da se potvrdi adekvatan položaj te punjenje nukleusa te da se isključi punkcija anulusa. Taj položaj se također mora vizualizirati u dva smjera, AP i lateralnoj projekciji. Do anularne punkcije najčešće dolazi ako je igla smještena previše ipsilateralno i naprijed obično kod opsežnih degenerativnih promjena i izrazito suženog i.v. prostora. Kod uznapredovalih spondiloartropatija punkcijom diska više periferno ispunit će se dijeli disk kontrastom, jer se gubi jasna granica nukleusa i anulusa. To se može predvidjeti analizom MR i CT snimaka. Kod neoperiranih pacijenata relativno jednostavno se punktira nukleus. Ponekad problem može nastati kod ranije operiranih pacijenata u slučaju postavljanja koštanog grafta ili kod izraženih postoperativnih degenerativnih i adhezivnih promjena s formiranim masivnim osteofitima s tendencijom premoštenja te spondiloartrozom malih zglobova. U takvim slučajevima ponekad se mora pristupiti punkciji s ipsilateralne strane ili transtekalno. Općenito najteže je punktirati L5-S1 intervertebralni prostor, jer imamo najmanji koštani prozor između stražnjih elemenata i krila crijevne kosti za pozicioniranje igle. Potrebno je jako nagnuti cijev.

Analiza postkontrastnih diskograma

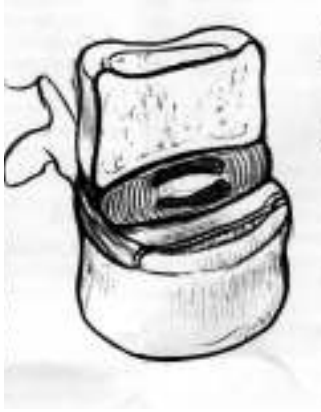Nakon injekcije kontrast se ne miješa odmah sa sadržajem i.v. diska nego ga postiskuje u stranu. Kasnije se kontrast polako miješa sa matriksom difuzijom te pojačanim protokom koji je uzrokovan kompresijom hidrofilnog proteoglikana. Način i brzina kojim se kontrast miješa sa sadržajem diska ovise o stupnju fibroze nukleusa i o postojanju eventualnih fisura anulusa.

Stupnjevanje degenerativnih promjena na učinjenim diskogramima opisao je Adams sa suradnicima još 1986. godine. Brojne oblike postkontrastnih diskograma klasificirao je u pet osnovnih stupnjeva.

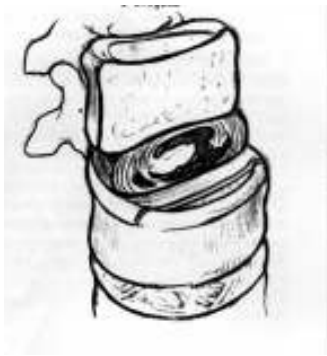1. **loptica pamuka.** Kontrast homogeno ispunjava nukleus. Oblik može biti okrugao ili vretenast, centralno smješten. Disk ne pokazuje znakove degeneracije. Centralno je smještena bijela amorfna masa nukleusa. Kontrast se ne širi na vanjski dio anulusa niti prolazi kroz i.v. foramen ili epiduralni prostor prema spinalnom kanalu.



2. **lobularni.** Kontrast se vizualizira unutar nukleusa koji je lobuliranog oblika. Kontrast je gušći rubno uz pokrovne plohe, a manjeg intenziteta u sredini. Tipičan oblik podsjeća na hamburger ili potkovu. Ponekad se lobulirani dijelovi mogu preklapati i na prvi pogled podsjećati na 1. stupanj, lopticu pamuka. Za razliku od prvog stupnja, kontrast je nehomogeno raspoređen.



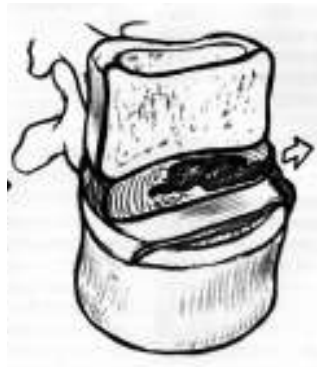3. **nepravilan.** Kontrast se nepravilno raspoređuje unutar nukleusa i prodire u unutarnji dio anulusa. U ovom stupnju vidljivi su znakovi degeneracije s fibrozom nukleusa i malim fisurama nukleusa i unutarnjeg anulusa. Briše se granica između nukleusa i anulusa.



4. **fisura.** Diskogram pokazuje kontrastno sredstvo uz vanjski rub anulusa do ispod ruba trupa kralješka, ali kontrast ne izlazi iz diska kroz anulus. Disk je uglavnom degenerativno promijenjen. Vidljive su jedna ili više radijalnih fisura anulusa koje su najčešće smještene uz stražnju ili lateralnu granicu diska. Često je vidljiv „buldging“ fenomen i.v.diska.



5. **ruptura.** Na diskogramima se vizualizira kontrast izvan anulusa i izvan nukleusa. Kontrast se može širiti prema spinalnom kanalu, dorzalno, prema ventralno i lateralno, unutar foramena ili ekstraforaminalno. Ponekad širenje kontrasta sprječava stražnji longitudinalni ligament.⁴⁰

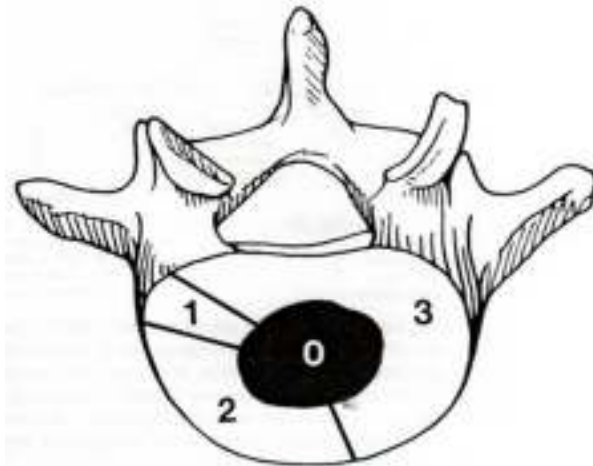


Nakon aplikacije kontrastnoga sredstva intradiskalno te analize diskograma pacijenti se upućuju na kompjutoriziranu tomografiju (CT) koja daje točnu potvrdu da je kontrast injiciran na pravo mjesto, u područje nukleusa, jer je to ponekad teže zaključiti samo dijaskopski. Injekcija unutar anulusa otežava analizu anatomskih struktura, ali isto tako može biti uzrok neadekvatne bolne reakcije pacijenta na pretragu. Sachs je sa suradnicima 1986. godine objavio tzv. Dallasovu skalu diskograma koja klasificira nalaze CT/diskografije. Ta klasifikacija precizno razlikuje degeneraciju od rupture anulusa.

Prva grupa klasifikacije analizira strukturu anulusa ovisno o stupnju degenerativnih promjena: 0 - uredan nalaz

- 1 - lokalna, manje od 10%
- 2 - parcijalna, manje od 50%
- 3 - potpuna, više od 50%

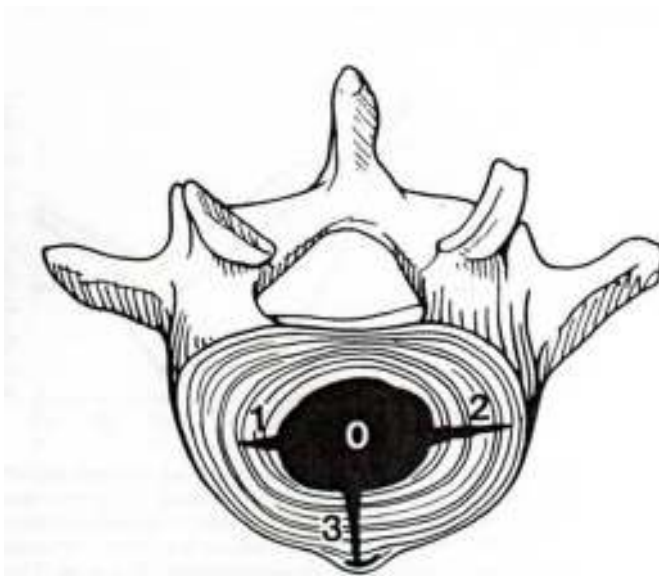
Grafički prikaz stupnja degenerativne promjene anulusa:



Ruptura anulusa (ekstraluminacija kontrastnog sredstva) opisuje se kao stupanj hernijacije uz lokalizaciju kontrastnog sredstva.

- 0 - nema
- 1 - kontrast unutar unutarnjeg dijela anulusa
- 2 - kontrast unutar vanjskog dijela anulusa
- 3 - kontrast izvan vanjskog ruba anulusa

Ovo je grafički prikaz kako se kontrast širi unutar koncentričnih slojeva anulusa.



Treća kategorija opisuje kliničke simptome. Subjektivno općenitu bol pacijent ocjenjuje skalom od 0 (bez bolova) do 10 (najjača moguća bol). U drugom dijelu pacijent mora točno lokalizirati da li se bol širi u nogu li zahvaća samo donji dio leđa. Pacijent mora stupnjevati i analizirati vrstu boli u odnosu na njegovu kroničnu križbolju:- samo pritisak

- različita
- slična
- potpuno ista

Četvrta kategorija daje informacije o tome koliko je kontrasta potrebno za vizualizaciju određenog i.v. diska. Ako je disk uredan, maksimalna količina kontrasta je 3 ml. Ako postoji ruptura, tada se može aplicirati više kontrasta.

U petoj kategoriji ispitivač navodi ostale informacije koje mogu biti važne za interpretaciju, kao što su promjene susjednih pokrovnih ploha, Schmorlove hernije ili npr. „aplicirana je manja količina kontrasta jer je pacijent osjetio izrazitu, nepodnošljivu bol“.⁴¹

Bartynski je sa suradnicima 2008 objavio dopunjenu Dallasovu klasifikaciju. Unutarnja anularna struktura je oštećena i to dovodi do radijalne rupture anulusa. Manje radijalne rupture mogu se i previdjeti a tipične degenerativne promjene su često vrlo kompleksne. Oni su promjene i.v. diska na postkontrastnim vertebrogramima podijelili u šest grupa [A do F] i tri podskupine svake grupe. A opisuje jednostavnu radijalnu rupturu anulusa [podskupina 1], radijalnu rupturu s perifernim anularnim đepom [2] i široku radijalnu, anularnu rupturu [3]. B grupa opisuje paracentralnu, radijalnu rupturu [1], kombiniranu centralnu i lateralnu, radijalnu rupturu koja ide prema perifernoj rupturi anulusa [2] i lateralnu, radijalnu rupturu prema perifernoj rupturi anulusa [3]. C grupa diferencira centralnu, radijalnu rupturu s lamelarnom lezijom anulusa [1], kombiniranu centralnu i lateralnu rupturu s lamelarnom rupturom anulusa [2] i lateralnu, radijalnu rupturu s lateralnom rupturom anulusa [3]. U D grupi se nalaze centralna, lamelarna ruptura anulusa [1], kombinirana centralna i lateralna, lamelarna ruptura anulusa [2] i lateralna, lamelarna, anularna ruptura [3]. E grupu čine paracentralna anularna ruptura [1], kombinirana centralna i lateralna periferna anularna ruptura [2] i lateralna periferna anularna ruptura. U F grupu spadaju opsežna, kružna, lamelarna anularna ruptura [1], pridruženi anularni fragmenti, slobodni fragmenti anulusa i „bucket-handle“ ruptura [2] te brojni slobodni fragmenti anulusa sa opsežnim oštećenjem anulusa i debrisom [3].

Kompleksna radijalna ruptura, koja se širi prema perifernoj kružnoj rupturi anulusa, može dovesti do fragmentacije rupturiranog dijela anulusa, stvaranja slobodnih fragmenata uslijed čega centralni dio ostaje slobodan s centralno smještenim nukleusom. Također periferna, kružna ruptura anulusa može se proširiti na vanjski anulus uz razvoj tzv. „bucket-handle“ rupture koja se

fragmentira i posljedično ostavlja centralno dijastazu uz centralno smješten nukleus.⁴²

U slučaju da se kompjutoriziranom tomografijom potvrdi punkcija anulusa potrebno je ponoviti provokacijsku diskografiju u istoj visini da bi se dobio adekvatan odgovor na bolni podražaj. Osnova diskografije je da uredan, zdrav nukleus, bez anularne rupture ili drugih promjena i poremećaja ne uzrokuje bol. Promijenjena struktura nukleusa može biti (ali ne mora!) generator bola. Pacijenti s kroničnom križoboljom vrlo često imaju promjene izražene na više segmenata. Pitanje od interesa je koji je degenerativno promijenjen intervertebralni disk glavni generator bola. Injekcija kontrastnog sredstva u degenerativno promijenjen i.v. disk može uzrokovati bol, iako prema nalazu magnetske rezonancije i kompjutorizirane tomografije nalaz i ne mora biti tako jasno izražen. Za vrijeme diskografije pacijent je monitoriran da bi se zaključilo postoji li adekvatan odgovor na bolni podražaj. Konkordantnu bol pacijent vrednuje na skali od 1 do 10, a rezultat se onda uspoređuje s identičnim vrednovanjem prije provokacijske diskografije. Bilježi se količina apliciranog kontrastnog sredstva te moment kada je pacijent javio bol. Ako pacijent ne javi bol ili je bol neznatna u odnosu na njegovu kroničnu bol prije aplikacije kontrastnog sredstva, takav diskogram se označava kao diskordantni, odnosno taj segment nije generator bola.⁴³

Intradiskalno mjerenje tlaka

Klasično, tlak se mjeri tri puta. Prvi put, kada se injicirani kontrast po prvi put vizualizira unutar nukleusa, tzv. početni tlak. Drugi put kada pacijent javi bol, a treći mjereni tlak je maksimalni tlak tijekom diskografije.

Teoretski, niski tlak pri javljanju boli kemijska je reakcija kod izraženih anularnih ruptura. Aplikacija kontrasta u zdravi disk trebala bi rezultirati višim tlakom nego aplikacija u degenerativno promijenjen nukleus ili kod ruptуре anulusa.

Provokacijska diskografija je relativno sigurna metoda. Najčešće komplikacije su infekcija, hematoma ili oštećenje živca na što se pacijenta mora ranije upozoriti. Budući da se koriste tanke igle te ranije bira pristup intervertebralnom disku, vrlo su rijetki slučajevi krvarenja ili oštećenja živaca. Ako se zbog anatomskih razlika treba pristupiti transduralno, moguće su kasnije glavobolje iako su i one izrazito rijetke. Najopasnija komplikacija je discitis. Rizik od upale se smanjuje preoperativno intravenski aplikacijom antibiotika. Ako pacijent nakon diskografije ima dugotrajne bolove koji ne odgovaraju njegovim ranijim simptomima ili ima promijenjenu krvnu sliku –

povišene leukocite ili C-reaktivni protein, tada se odmah mora reagirati. U tom slučaju potrebno je učiniti MR ili ponoviti CT da bi se isključio ili potvrdio osteomijelitis.

Pitanje eventualne sedacije tijekom diskografije također je kontroverzno. U slučaju da se daje, treba biti minimalna da ne bi prekrila adekvatan odgovor na bolni podražaj što je jedan od osnovni ciljeva same pretrage. Većina autora se slaže na temelju kliničkog iskustva, da većina pacijenata može adekvatno podnijeti pretragu uz samo lokalnu anesteziju na mjestu ulaska igle pod kožu. Lokalna anestezija treba se davati oprezno i samo površno da se izbjegnu dublje smještene strukture kao što su vanjski rub anulusa i ovojnica korijena spinalnog živca, jer to može dati lažno negativne rezultate pretrage.

Uloga diskografije

Postoje brojne dileme i suprotna mišljenja radioloških i neurokirurških društava o vrijednosti diskografije kao dijagnostičke metode kod pacijenata s kroničnom križoboljom sa ili bez radikulopatije. Različita mišljenja postoje od samih početaka diskografije. Razvojem suvremene radiologije te uvođenjem brojnih osjetljivih i specifičnih, neinvazivnih radioloških pretraga, prvenstveno magnetske rezonancije ali i višeslojne kompjutorizirane tomografije, počeo se smanjivati broj invazivnih pretraga kao što su mijelografija te osobito diskografija. U nekim centrima diskografija je, međutim, ostala dio rutinske dijagnostičke obrade kod pacijenata gdje klinička slika ne korelira u potpunosti s nalazom standardne, neinvazivne radiološke obrade odnosno kao dio preoperativne pripreme već ranije operiranih pacijenata.

Tri su osnovne grupe problema:

1. Je li postupak siguran?
2. Koja je korist pacijenta od pretrage?
3. Utječe li pozitivna diskografija, tj. konkordantna bol na dugotrajni uspjeh operacijskog liječenja, odnosno je li negativan nalaz dovoljan razlog za odustajanje od operativnog liječenja?

Postoje brojne studije koje pokušavaju odgovoriti na ta pitanja i utvrditi stvarnu vrijednost diskografije.^{44,45} Nažalost, osim na prvo pitanje, u druga dva slučaja je ostalo još uvijek puno dilema i nesuglasica. To je dijelom uzrokovano kompleksnom patologijom ispitivanih pacijenata, dijelom

nedostatkom standardiziranih definicija što je točno konkordantna, a što diskordantna bol, a dijelom zato što ne postoji zlatni standard postoperativnog praćenja.

Što se tiče sigurnosti pretrage, dokazano je da je provokacijska diskografija sigurna u velikom postotku. Komplikacije kao što su infekcija, krvarenje i ozljeda živaca vrlo su rijetke. Davanje antibiotika prije pretrage značajno je umanjilo rizik od upale, naravno pod uvjetom da se pretraga izvodi u strogim aseptičkim uvjetima.

Do sada nije u potpunosti potvrđena korist provokacijske diskografije. Ranije, prije uvođenja magnetske rezonancije u rutinsku dijagnostičku praksu provokacijska diskografija je bila zastupljenija, jer je u kombinaciji s postkontrastno učinjenim CT davala vrijedne podatke. Razvojem radiološke dijagnostike invazivne kontrastne pretrage su pomalo gubile na važnosti. U današnje doba ponovno se sve više uviđa vrijednost kontrastnih invazivnih pretraga u kombinaciji s modernim neinvazivnim pretragama koje daju više vrijednih podataka.^{46,47}

1.2. SVRHA RADA

Diskografija je pretraga koja je već dugo dio kliničke prakse. Međutim, još uvijek su otvorena brojna pitanja glede dijagnostičke i prediktivne vrijednosti provokacijske diskografije. Zato je i budućnost diskografije nejasna. Za razliku od ostalih dijagnostičkih metoda u radiologiji, ovdje je tijekom vremena bilo relativno malo tehničkih promjena u samoj proceduri. Najveći napredak je u razvoju dijaskopije koja pomaže u lokalizaciji i vizualizaciji pri postavljanju igle u interdiskalni prostor ili intraforaminalno. Danas je ta metoda sigurnija, jer su bolji optički instrumenti koji omogućuju bolji i precizniji pogled te stoga i manji postotak komplikacija uvođenja igle. Zato i sam postupak traje kraće što je, naravno, ugodnije za pacijenta. Razvojem aparature značajno je smanjena količina zračenja, kako za pacijenta tako i za osoblje koje vrši pretragu (ispitivač, inženjer medicinske radiologije, instrumentarke). Briga za zračenje s godinama postaje sve važnija. Razvoj kontrastnih sredstava također je bitan za budućnost diskografije. Danas su nam na raspolaganju značajno sigurnija sredstva koja izazivaju bitno manje komplikacija nego je to bilo ranije. U slučaju dokazane reakcije na jod, danas postoji mogućnost davanja paramagnetskog kontrastnog sredstva, gadolinija koji se doduše ne može vizualizirati dijaskopski, ali se u tom slučaju nakon aplikacije pacijenta upućuje na magnetsku rezonanciju koja također s vrlo visokom specifičnošću i osjetljivošću može analizirati stupanj degenerativnih promjena i.v. diska i unutarnju rupturu anulusa. Kod takvih pacijenata gubimo naravno vrijednu analizu postkontrastnih diskograma, ali ipak možemo postići adekvatnu analizu i dijagnostiku što je ranije bilo nemoguće.

Glavni problem diskografije je subjektivnost u određivanju konkordantne i diskordantne boli te vrijednost tog podatka u procjeni vrste terapije (operativne ili konzervativne), odnosno vrsti operativnog zahvata.

Da bi provokacijska diskografija postala standardizirana te manje kontroverzna pretraga, potrebne su daljnje studije za evaluaciju diskogene boli.

Nadamo se da će ova studija pomoći u boljem vrednovanju. Ona analizira pacijente koji su operativno liječeni kao i pacijente koji su nastavili sa konzervativnom terapijom, uključuje pacijente koji su prošli provokacijsku diskografiju kao i one koji su nastavili sa svojom terapijom bez diskografije.

Svrha je pomoći odgovoriti na pitanje je li diskografija u mogućnosti lokalizirati točno onaj dio intervertebralnoga lumbalnoga segmenta koji je stvarni, glavni generator bola.

Također želimo ustanoviti može li diskografija točno predvidjeti koji će pacijenti dobro reagirati na operativno liječenje, a koji ne.

2. CILJ I HIPOTEZA

2.1. CILJ

Cilj je predloženoga istraživanja utvrditi doprinosi li provokacijska diskografija boljem ishodu liječenja.

SPECIFIČNI CILJEVI:

a) Provokacijska diskografija točno upućuje na generator bola kod bolesnika s kroničnom križoboljom kod kojih postoji najmanje dva moguća generatora bola dijagnosticirana magnetskom rezonancom.

b) Provokacijska diskografija pouzdano dokazuje rupturu fibroznog prstena i.v. diska.

2.2. HIPOTEZA

Provokacijska diskografija određuje točan generator bola što će omogućiti preciznije i točnije planiranje zahvata, a time se mogućnost neuspjele operacije smanjuje na minimum.

Dakle, dodavanjem provokacijske diskografije standardnom dijagnostičkom postupku postiže se bolji rezultat kirurškog liječenja.

3. MATERIJALI I METODE (ispitanici – uzorak)

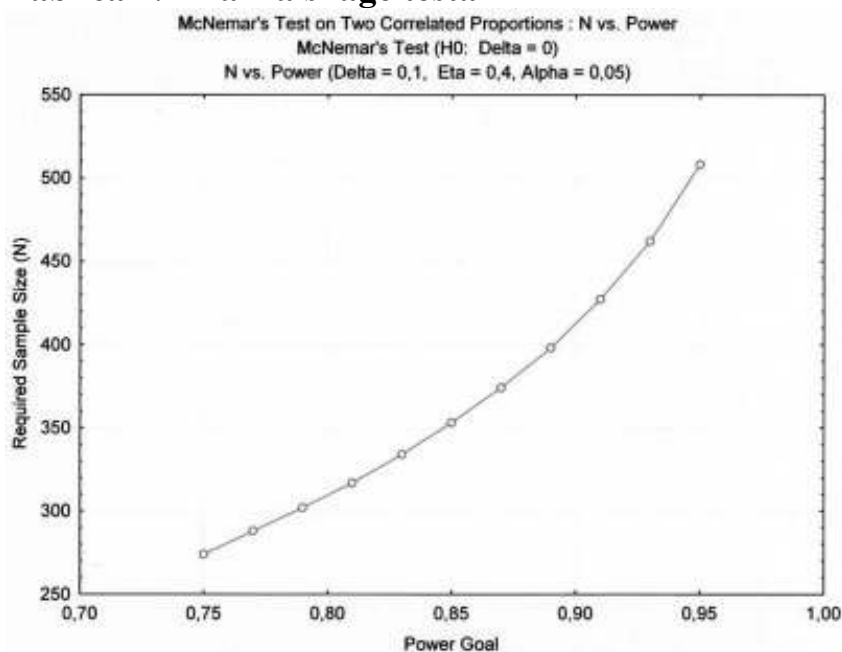
3.1. ISPITANICI

U studiju su uključeni bolesnici kod kojih kronični bolovi u križima uz širenje u nogu traju više od šest mjeseci. Svi ti pacijenti su već prošli specijalistički pregled i standardnu dijagnostiku. Pregledani su već više puta od strane neurokirurga i fizijatra. Bili su na fizikalnoj terapiji, ali bez vidnog poboljšanja nakon provedenog liječenja. Mnogi od njih su bili podvrgnuti i drugim, ne kirurškim metodama liječenja, također bez značajnijega učinka.

Nakon detaljne anamneze i kliničkog pregleda bolesnici su bili upućeni na standardnu dijagnostičku, radiološku obradu koja uključuje konvencionalne snimke lumbosakralne kralježnice u dvije, standardne projekcije, CT i MR lumbalne kralježnice te na kraju na provokacijsku diskografiju i CT/diskografiju .

Ispitivana skupina bila je dvostruko veća od kontrolne. Analizom snage testa uz uvjet 8%-tne razlike postizivih bodova na *Oswestry questionnaire* instrumentu u srednjem rasponu događaja uz 5%-tnu razinu značajnosti i 80%-tnu snagu procijenjene veličine uzorka je $n=310$. (Tablica 1.)

Tablica 1. Analiza snage testa



U studiju je uključeno 310 ispitanika, 179 žena i 131 muškaraca, životne dobi između 23 i 74 godina, prosječno 49 i pol. Svaki ispitanik je ispunio tri skale: Oswestry (*Slika 1.*), SF 36 (*Slika 2.*) Zung + MSPQ (*Slika 3.*) prije operacije te u jednakom vremenskim intervalima tijekom praćenja.

Predoperativna obrada kao prvo uključuje evaluaciju kliničke slike svakoga pojedinca u komparaciji s anamnezom. Zatim slijedi standardna, neinvazivna radiološka obrada koja se sastoji od snimka lumbosakralne kralježnice, CT i MR LS kralježnice. Ako se standardnom rtg obradom nađu promjene na više od jednog segmenta (po Thalgott klasifikaciji D, E i F stupanj), odnosno promjene zahvaćaju više od jedne kolumne, a mogu uzrokovati bol koja odgovara kliničkoj slici, tada su ti pacijenti mogući kandidati za provokacijsku diskografiju.

Dakle, glavni kriteriji uključivanja u studiju su bili dva ili više moguća generatora bola na MR, bolovi u križima koji traju više od 6 mjeseci sa ili bez bolova u nozi.

Apsolutni isključni kriteriji iz studije su tumori, trauma, upala i trudnoća. Također je faktor isključivanja iz studije bila i više od jedne ranije operacije na segmentu od interesa.

Psihička oboljenja su bila relativni kriterij isključivanja u studiju. Trebalo je procijeniti je li psihički poremećaj uzrokovao subjektivno stanje kronične križobolje ili je dugotrajna i tvrdokorna križobolja dovela do određenih psihičkih promjena. U tu svrhu ispitanici su ispunili Zung i MSPQ test koji je standardizirano ukazao na stupanj psihičkog stanja. Ako su rezultati na Zung testu općeg stanja zdravlja bili viši od 33, to se karakteriziralo kao visok stupanj depresivnosti i ti su ispitanici bili privremeno isključeni iz studije te poslani na liječenje. Rezultati od 18 do 33 upućivali su na umjerenu depresivnost koja sama po sebi nije isključni kriterij iz studije. U slučaju da je kod tih ispitanika rezultat MSPQ testa bio viši od 12, oni su isto privremeno isključeni iz studije do poboljšanja njihovog psihičkog stanja i do boljih rezultata na testiranju Zung i MSPQ testu.

Primarni ishod ili *Oswestry disability index* (ODI) maksimalno iznosi 50 bodova ili 100%. Značajna razlika između dvije predoperativne skupine trebala bi biti 4 boda ili 8%.

Sekundarni ishod računa se iz rezultata testa SF36 odnosno skala opće kvalitete života. Dodatno se ocjenjuje i stupanj zadovoljstva bolesnika liječenjem, skalom po Likart-u u kojoj ispitanik subjektivno daje ocjenu svoje terapije na skali od 1 do 5, gdje ocjena jedan označava potpuno nezadovoljstvo, a ocjena 5 maksimalno zadovoljstvo i uspjeh postignut liječenjem.

Ispitanici moraju predoperativno i postoperativno označiti kvalitetu života na vizualnoj analognoj skali (VAS - *Slika 4.*).

Također će ispitanici nakon svega morati odgovoriti na pitanje bi li ponovno dopustili na sebi raditi provokacijsku diskografiju?

Slika 1. Oswestry test



Odjel za kirurgiju kralješnice, Klinika za traumatologiju Zagreb
Klinička bolnica „Sestre Milosrdnice“

Oswestry Disability Questionnaire ver 2.0

Prezime i ime _____

Amb. broj _____ Datum _____

Molimo odgovorite na sva poglavlja. Prekrižite **samo jedan kvadratić** u pojedinom poglavlju koji najviše opisuje kako se osjećate **danas**.

Poglavlje 1: Jačina boli

- sada sam bez bolova
- bol je vrlo blaga
- bol je srednje teška
- bol je prilično teška
- bol je izrazito teška
- bol je neizdrživa

Poglavlje 2: Osobna njega (pranje, oblačenje i dr.)

- mogu se normalno brinuti o sebi bez pojave boli
- mogu se normalno brinuti o sebi, ali je vrlo bolno
- briga o sebi izaziva bol, pa sam usporen i pazim na pokrete
- trebam malu pomoć, ali većinu osobne njege obavljam samostalno
- trebam svakodnevnu pomoć u većini osobne njege
- ne mogu se sam obući, perem se s teškoćom i ostajem u krevetu

Poglavlje 3: Dizanje tereta

- mogu dići teži teret bez boli
- mogu dići teži teret, ali to izaziva bol
- zbog boli ne mogu dignuti teret s poda, ali mogu teret sa stola
- zbog boli ne mogu dignuti teži teret sa stola, ali mogu lagani do srednje teški
- mogu dići samo vrlo lagan teret
- ne mogu ništa dignuti ni nositi

Poglavlje 4: Hodanje

- bol me ne sprječava prohodati bilo koju udaljenost
- bol me sprječava hodati više od 2 kilometra
- bol me sprječava hodati više od 500 metara
- bol me sprječava hodati više od 100 metara
- mogu hodati jedino uz pomoć štapa ili štake
- većinu vremena provodim u krevetu i krećem se samo do toaleta

Poglavlje 5: Siedenje

- mogu sjediti koliko god želim na bilo kojem stolcu
- mogu sjediti koliko god želim jedino na mojem najboljem stolcu
- bol me sprječava sjediti duže od 1 sata
- bol me sprječava sjediti duže od ½ sata
- bol me sprječava sjediti duže od 10 minuta
- zbog boli uopće ne mogu sjediti

Poglavlje 6: Stajanje

- mogu stajati koliko želim bez pojave boli
- mogu stajati koliko želim, ali to izaziva bol
- bol me sprječava stajati duže od 1 sata
- bol me sprječava stajati duže od ½ sata
- bol me sprječava stajati duže od 10 minuta
- zbog boli uopće ne mogu stajati

Poglavlje 7: Spavanje

- moje spavanje nikada ne prekida bol
- moj spavanje je ponekad ometano zbog boli
- zbog boli spavam manje od 6 sati
- zbog boli spavam manje od 4 sata
- zbog boli spavam manje od 2 sata
- zbog boli uopće ne spavam

Poglavlje 8: Spolni život (pitanje za one koji konzumiraju spolne odnose)

- moja spolna aktivnost ne izaziva dodatnu bol
- moja spolna aktivnost izaziva dodatnu bol
- moja spolna aktivnost je vrlo bolna
- moja spolna aktivnost je rijetka zbog boli
- moja spolna aktivnost je gotovo odsutna zbog boli
- zbog boli uopće nemam spolnih aktivnosti

Poglavlje 9: Društveni život

- moj društveni život je normalan i ne izaziva bol
- moj društveni život je normalan, ali povećava stupanj boli
- bol ograničava moje zahtjevnije aktivnosti, npr. sport, i slično
- bol ograničava moj društveni život pa ne izlazim kao prije
- bol ograničava moj društveni život na kuću / stan
- zbog boli uopće nemam društvenog života

Poglavlje 10: Putovanje

- mogu putovati kamo želim bez izazivanja boli
- mogu putovati kamo želim, ali to izaziva bol
- bol je jaka, ali mogu putovati duže od 2 sata
- bol me ograničava na putovanja manje od 1 sata
- bol me ograničava samo na kratka i nužna putovanja do 30 minuta
- bol me potpuno sprečava u putovanju, osim do mjesta liječenja

Slika 2. SF.36 upitnik



Klinička bolnica „Sestre Milosrdnice“
Klinika za traumatologiju Zagreb

SUBJEKTIVNA OCJENA ZDRAVLJA (SF.36)

Prezime i ime _____

Amb. broj _____ Datum _____

1. Općenito, da li biste rekli da je Vaše zdravlje: (zaokružite jedan odgovor)

odlično	1
vrlo dobro	2
dobro	3
zadovoljavajuće	4
loše	5

2. Biste li svoje zdravlje u usporedbi sa zdravljem vaših vršnjaka ocijenili kao:

znatno bolje	1
bolje	2
podjednako	3
lošije	4
znatno lošije	5

3. U usporedbi sa prošlom godinom, kako biste sada ocijenili svoje zdravlje?

puno bolje nego prije godinu dana	1
malo bolje nego prije godinu dana	2
otprilike isto kao prije godinu dana	3
malo lošije nego prije godinu dana	4
puno lošije nego prije godinu dana	5

4. Slijedeća se pitanja odnose na aktivnosti kojima se možda baviti tijekom jednog tipičnog dana. Da li vas trenutno Vaše zdravlje ograničava u obavljanju tih aktivnosti? Ako DA, u kojoj meni?

AKTIVNOSTI	DA puno	DA malo	NE nimalo
Fizički naporne aktivnosti kao što su trčanje, podizanje teških predmeta, naporni sportovi	1	2	3
Umjereno naporne aktivnosti npr. pomicanje stola, vožnja biciklom, boćanje i sl.	1	2	3
Podizanje ili nošenje torbe s namirnicama	1	2	3
Uspinjanje uz stepenice (nakoliko katova)	1	2	3
Uspinjanje uz stepenice (jedan kat)	1	2	3
Saginjanje, klečanje, pregibanje	1	2	3
Hodanje više od 1km	1	2	3
Hodanje oko pola km	1	2	3
Hodanje 100 m	1	2	3
Kupanje ili oblačenje	1	2	3

5. Da li ste u protekla 4 tjedna u svom radu ili drugim redovitim dnevnim aktivnostima imali neki od sljedećih problema zbog svog fizičkog zdravlja? (zaokružite jedan broj u svakom redu)

	DA	NE
Skratili ste vrijeme provedeno u radu i drugim aktivnostima	1	2
Obavili ste manje nego što ste željeli	1	2
Niste mogli obavljati neke poslove ili druge aktivnosti	1	2
Imali ste poteškoća pri obavljanju posla ili nekih drugih aktivnosti (npr. morali ste uložiti dodatni trud)	1	2

6. Da li ste u protekla 4 tjedna imali neke od dolje navedenih problema na poslu ili pri obavljanju nekih drugih svakodnevnih aktivnosti zbog bilo kakvih emocionalnih problema (npr. osjećaj depresije ili tjeskobe)?

	DA	NE
Skratili ste vrijeme provedeno na radu i drugim aktivnostima	1	2
Obavili ste manje nego ste željeli	1	2
Niste obavili posao ili druge aktivnosti onako pažljivo kao obično	1	2

7. U kojoj su mjeri, u protekla 4 tjedna, Vaše fizičko zdravlje ili Vaši emocionalni problemi utjecali na Vaše uobičajene društvene aktivnosti u obitelji, s prijateljima, susjedima ili drugim ljudima?

uopće ne	1
u manjoj mjeri	2
umjereno	3
prilično	4
izrazito	5

8. Kakve ste tjelesne bolove imali u protekla 4 tjedna?

nikakve	1
vrlo blage	2
umjerene	3
teške	4
vrlo teške	5

9. U kojoj su vas ti bolovi u protekla 4 tjedna ometali u Vašem uobičajenom radu (uključujući rad izvan kuće i kućne poslove)?

uopće ne	1
malo	2
umjereno	3
prilično	4
izrazito	5

10. Slijedeća pitanja molim vas odgovorite o tome kako se osjećate i kako ste se osjećali u protekla 4 tjedna.

Molim Vas da za svako pitanje odaberete po jedan odgovor koji će najbliže odrediti kako ste se osjećali.

Koliko ste (se) vremena u protekla 4 tjedna: (zaokružite jedan odgovor u svakom redu)

	stalno	skoro uvijek	dobar dio vremena	povremeno	rijetko	nikada
Osjećali puni života	1	2	3	4	5	6
Bili vrlo nervozni	1	2	3	4	5	6
Osjećali tako potištenim da Vas nije ništa moglo razvedriti	1	2	3	4	5	6
Osjećali se spokojnim i mirnim	1	2	3	4	5	6
Bili puni energije	1	2	3	4	5	6
Osjećali malodušnim i tužnim	1	2	3	4	5	6
Osjećali iscrpljenim	1	2	3	4	5	6
Bili sretni	1	2	3	4	5	6
Osjećali umornim	1	2	3	4	5	6

11. Koliko su Vas vremena u protekla 4 tjedna Vaše fizičko zdravlje ili emocionalni problemi ometali u društvenim aktivnostima (npr. posjete rodbini, prijateljima itd.)

stalno	1
skoro uvijek	2
povremeno	3
rijetko	4
nikada	5

12. Koliko je u Vašem slučaju TOČNA ili NETOČNA svaka od dolje navedenih tvrdnji?

	potpuno točno	uglavnom točno	ne znam	uglavnom netočno	potpuno netočno
Čini mi se da se razbolim lakše nego drugi ljudi	1	2	3	4	5
Zdrav sm kao i bilo tko drugi koga poznajem	1	2	3	4	5
Mislim da će mi se zdravlje pogoršati	1	2	3	4	5
Zdravlje mi je odlično	1	2	3	4	5

Slika 3. ZUNG i MSPQ upitnici

Type N ($z < 17$)
 Type R ($z 17-33, m < 12$)
 Type DD ($z > 33$)
 Type DS ($z 17-33, m > 12$)

ZUNG

Molimo Vas zaokružite broj koji najviše odgovara Vašem raspoloženju:

Deprimiran sam i nesretan	0	1	2	3	
Povremeno briznem u plač	0	1	2	3	
Teško navečer zaspem		0	1	2	3
Osjećam da nitko ne brine	0	1	2	3	
Gubim na težini		0	1	2	3
Patim od zatvora stolice		0	1	2	3
Srce mi lupa brže	0	1	2	3	
Umoran sam bez razloga		0	1	2	3
Ustajem prerano		0	1	2	3
Nemiran sam	0	1	2	3	
Nervozniji sam nego nekada	0	1	2	3	
Osjećam se kriv		0	1	2	3
Drugi bi se veselili da ja umrem		0	1	2	3

0 - rijetko ili nikada
 (manje od jednog dana u tjednu)
1 - ponekad
 (1 do 2 dana u tjednu)
2 - umjereno često
 (3 do 4 dana u tjednu)
3 - vrlo često
 (5 do 7 dana u tjednu)

Ujutro se osjećam najbolje	3	2	1	0	
Jedem kao prije		3	2	1	0
Uživam u seksu		3	2	1	0
Razum mi je bistar kao prije	3	2	1	0	
Obavljam stvari lagano kao prije		3	2	1	0
Nema nade za bolju budućnost		3	2	1	0
Odluku donosim lagano		3	2	1	0
Koristan sam i poželjan		3	2	1	0
Život mi je ispunjen	3	2	1	0	
Veselim se stvarima kao prije	3	2	1	0	

3 - rijetko ili nikada
 (manje od jednog dana u tjednu)
2 - ponekad
 (1 do 2 dana u tjednu)
1 - umjereno često
 (3 do 4 dana u tjednu)
0 - vrlo često
 (5 do 7 dana u tjednu)

MSPQ2

Molimo Vas opišite kako ste se osjećali tokom prošlog tjedna zaokružujući broj koji najviše odgovara Vašem stanju. Ne razmišljajte pre dugo i odgovorite na sva pitanja.

<u>Sušenje usta</u>				
	0	1	2	3
<u>Znojenje cijelog tijela</u>				
	0	1	2	3
<u>Treperenje ili skakanje mišića</u>				
	0	1	2	3
<u>Osjećaj topline u cijelom tijelu</u>				
	0	1	2	3
<u>Nervoza u želucu</u>				
	0	1	2	3
<u>Pulziranje u vratu</u>				
	0	1	2	3
<u>Mučnina</u>				
	0	1	2	3
<u>Bol ili grčevi u želucu</u>				
	0	1	2	3
<u>Omaglice</u>				
	0	1	2	3
<u>Slabost / nesigurnost u nogama</u>				
	0	1	2	3
<u>Osjećaj malaksalosti, nesvijestica</u>				
	0	1	2	3
<u>Zamagljenost vida</u>				
	0	1	2	3
<u>Osjećaj napetosti na čelu</u>				
	0	1	2	3

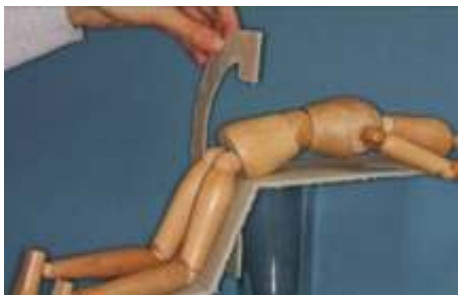0 - ne uopće
1 – malo, lagano
2– jako
3 – ne može
jače/gore

3.2. UZORAK

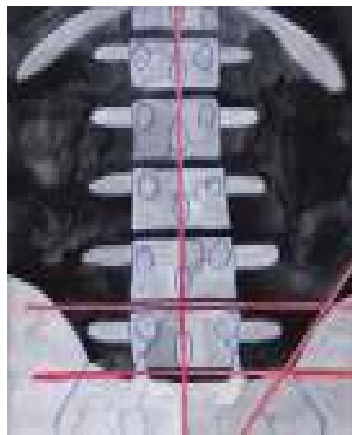
Radiološka analiza lumbalne kralježnice temelji se na klasifikaciji koju su predložili Thalgott i suradnici (The Spine Journal 4; 2004).

Nakon standardne radiološke, neinvazivne obrade, koja upućuje na dva ili više moguća generatora bola, obje skupine, ispitivana i kontrolna, bile su upoznate s detaljima provokacijske diskografije te su morale potpisati pristanak na invazivnu, kontrastnu pretragu. Ispitanici koji su pristali na uključivanje u studiju i randomizaciju izvlačili su jednu od devet izvana neoznačenih jednakih kuverta u kojima je omjer DA za provokacijsku diskografiju prema NE (dakle, operacija samo na temelju anamneze, kliničke slike i rezultata dobivenih standardnom, neinvazivnom radiološkom obradom) bili 6:3. Ispitanici koji su odbili randomizaciju, dakle slučajan izbor oko provođenja diskografije, bili su isključeni iz studije, ali su uključeni u tzv. opservacijsku grupu te im je bilo omogućeno da sami odaberu žele li biti podvrgnuti diskografiji ili ne. Ispitanici koji su se samostalno odlučili na diskografiju poslužili su za ispitivanje jačine placebo efekta, jer su oni bili više uvjereni u korist provokacijske diskografije od ispitanika kojima je diskografija rađena slučajnim odabirom.

Nakon potpisanog pristanka odabranim je ispitanicima učinjena provokacijska diskografija. Pretraga se vrši u operacionoj sali u općim uvjetima antiseptičke. Ispitanik leži u klečećem, poluležećem položaju, u budnom je stanju. Nakon intravenske aplikacije sedativa igla se pod kontrolom dijaskopije uvodi unutar morfološki promijenjenih segmenta lumbalne kralježnice posterolateralnim pristupom. Igla s vodicom se uvodi pod kontrolom dijaskopije. Prvo se postavlja igla u AP položaju orijentirajući se po interspinoznoj liniji te liniji koja prati kranijalnu konturu krila crijevnice kosti (Slika 5. i 6.)



Slika 5. prikaz C-luka i položaj ispitanika

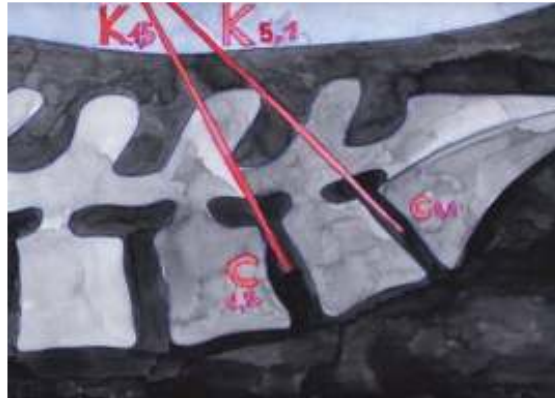

Slika 6. položaj interspinozne linije i linije koja prati kranijalnu konturu krila crijevnice kosti

Zatim se lateralnom projekcijom korigira kut igle ovisno o interdiskalnom prostoru (Slika 7. i 8.).

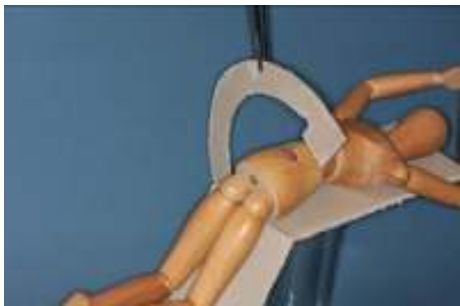

Slika 7. prikaz C-luka i položaj ispitanika

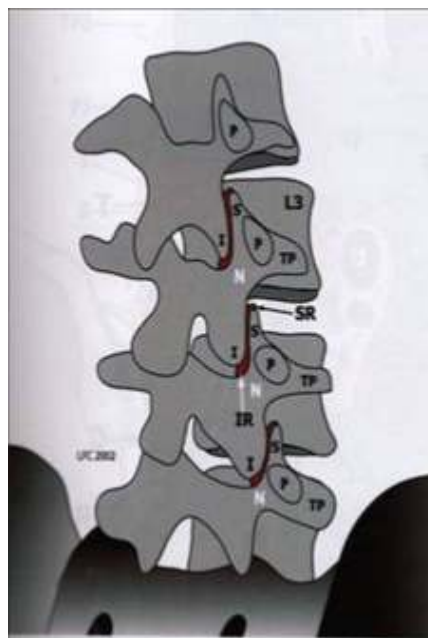


Slika 8. korekcija kuta igle u lateralnoj projekciji

Na kraju se kosom projekcijom korigira položaj prema interforaminalnom otvoru (Slika 9. i 10.)



Slika 9. prikaz C-luka i položaj ispitanika.



Slika 10. korekcija položaja prema interforaminalnom otvoru

Adekvatan položaj igle potvrđuje se aplikacijom manje količine kontrastnog sredstva. Upotrebljavamo neionsko vodotopivo jodno kontrastno sredstvo *Omnipaque* koje u organizmu ne sudjeluje ni u kakvim procesima, nego se izlučuje u prvotnom obliku preko bubrega. Nakon potvrde korektnog položaja pažljivo se pod kontrolom dijaskopije aplicira kontrastno sredstvo te analizira njegovo širenje, kako ispunjava intradiskalni prostor anulusa i dolazi li do ekstraluminacije. Ispitanik mora odgovoriti na pitanje o jačini i vrsti bola, nakon čega će se odlučiti o eventualnom kirurškom zahvatu (26-30). Rezultati provokacijske diskografije analizirat će se prema Adamsovoj klasifikaciji. Poslije diskografije bolesnici će biti upućeni na postkontrastnu CT pretragu lumbalne kralježnice. Analiza CT/diskografije temeljit će se na Dallasovoj klasifikaciji (The Spine Journal 12;1987).

Analizira se nalaz diskografije i uspoređuje s nalazom standardne radiološke obrade. Zatim se vrši klasifikacija po Thalgottu. Tip A, B i C nisu bili kandidati za operaciju.

U slučaju pozitivne diskografije, ispitanici su bili kirurški liječeni. Kod diskopatija Tip D po Thalgottu, na jednom segmentu radila se neinstrumentirana fuzija a na više segmenata (uglavnom dva segmenta) transpedikularna fiksacija Kod diskopatija s pomakom (Tip E i F po Thalgottu) pristupilo se cirkumferencijalno – posterolateralno i interkorporalno.

Postoperativno su ispitanici praćeni u pravilnom razmacima tri, šest, devet, dvanaest i dvadeset četiri mjeseca kasnije. Pri svakom kontrolnom pregledu ispitanici su ispunjavali iste testove koje su ispunjavali i prije operacije. Preliminarne rezultate smo analizirali nakon 50% ispitanika.

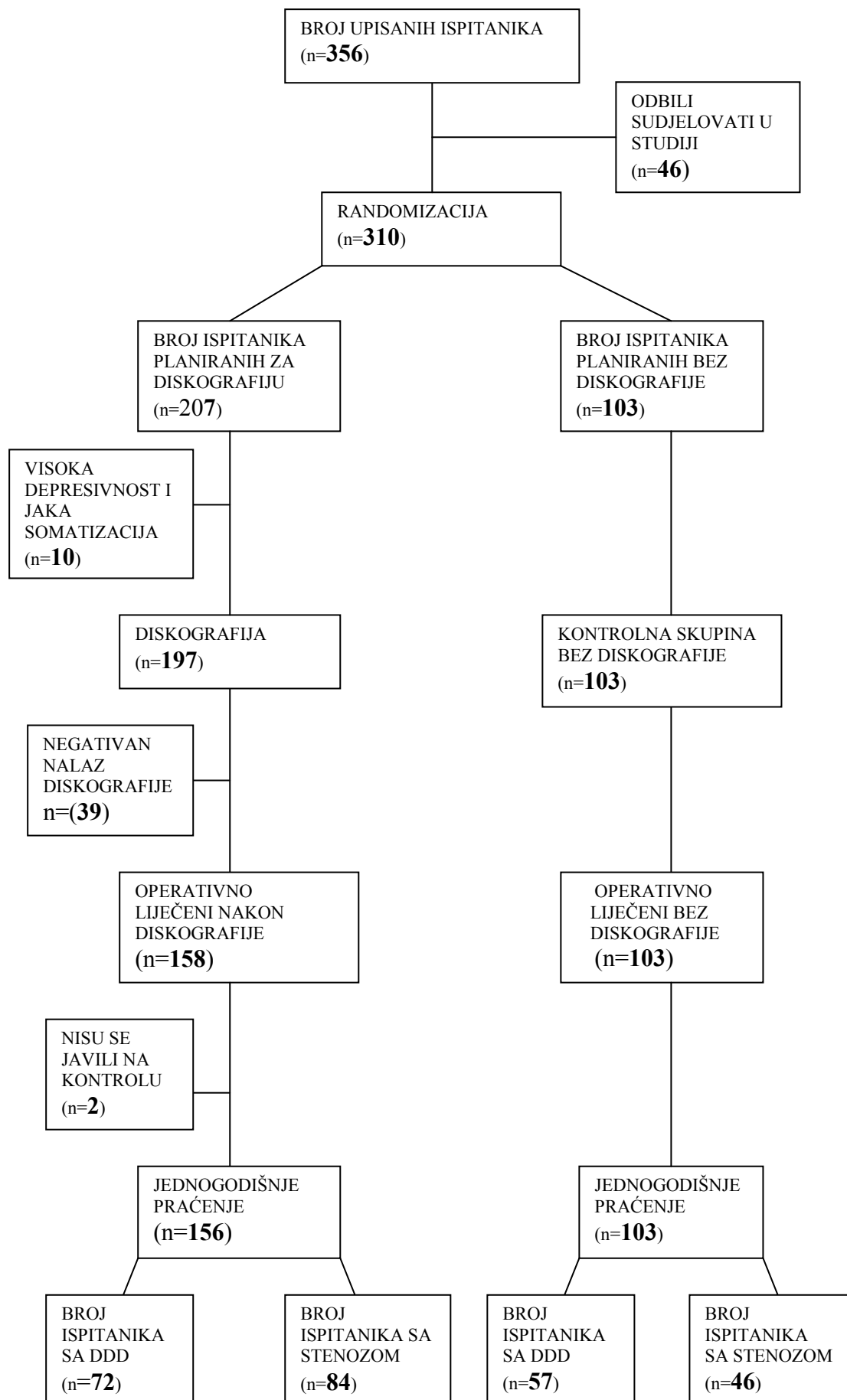
3.2.a STATISTIČKE METODE

Rezultati istraživanja prikazani su tablično i grafički. Analiza snage testa učinjena je McNemarovim testom korelacije. Analiza abnormalnosti raspodjele učinjena je Smirnov-Kolmogorovljevim testom. Primijenili smo parametrijske i neparametrijske testove. U analizi razlika između zavisnih kvantitativnih varijabli upotrijebili smo zavisni t-test, odnosno Wilcoxonov test parova. Izračunali smo parametrijski Pearsonov i neparametrijski Spearmanov koeficijent korelacije između pojedinih kvantitativnih varijabli. Razlike u kategorijskim i kvalitativnim varijablama analizirali smo X^2 testom. Sve P vrijednosti ispod 0,05 su smatrane značajnima. U analizi smo koristili programsku podršku StatSoft, Inc. (2008). STATISTICA (data analysis software system), version 8.0. www.statsoft.com.

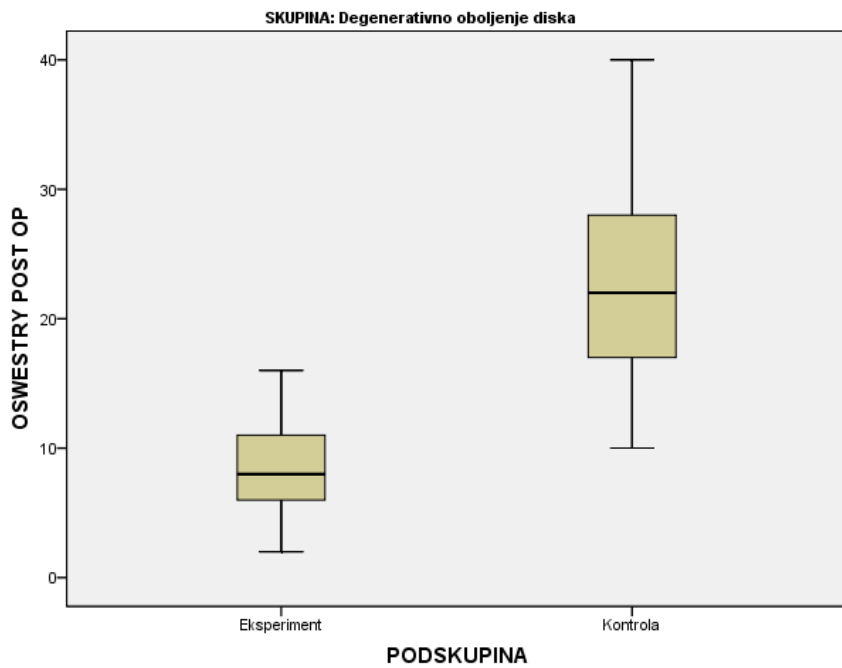
4. REZULTATI

Pregledano je 356 ispitanika od kojih je u studiju je uključeno 310 (M-131, F-179), u dobi između 23 i 74 godina starosti, prosječno 49 i pol godina. 46 ispitanika je odbilo sudjelovanje u studiji. Ispitanici su obrađeni u Klinici za Traumatologiju u Zagrebu u periodu od 2004. do 2009. godine. Slučajnim odabirom (randomizacijom) izabrano je 207 ispitanika u skupinu diskografija i 103 ispitanika u kontrolnu skupinu. Kod 10 ispitanika u skupini koje je randomizacijom predviđena za diskografiju statističkim testovima je nađena visoka depresivnost (rezultat na Zung testu je bio veći od 33) odnosno jaka somatizacija (rezultat MSPQ testa veći od 12 uz rezultate Zung testa 18 do 33). Diskografija je rađena u Kliničkoj bolnici „Sestre Milosrdnice“ - Klinici za traumatologiju u Zagrebu. Kod 39 ispitanika diskografija je bila negativna, bol nije bila konkordantna te su zato isključeni iz studije. Kod 158 ispitanika nalaz diskografije je bio pozitivan. U toku jednogodišnjeg praćenja 2 ispitanika se nisu odazvala kontrolama. Od preostalih 156 ispitanika njih 72 je imalo degenerativnu bolest diska (DDD) a kod 84 ispitanika radilo se o degenerativnim promjenama apofizealnih, malih zglobova, o diskopatiji s pomakom ili o nekom drugom generatoru bola. Tu skupinu smo označili kao skupinu stenoza. U kontrolnoj skupini od 103 ispitanika DDD grupu se sastojala od 57 a grupa stenoza od 46 ispitanika. (*Tablica 2.*)

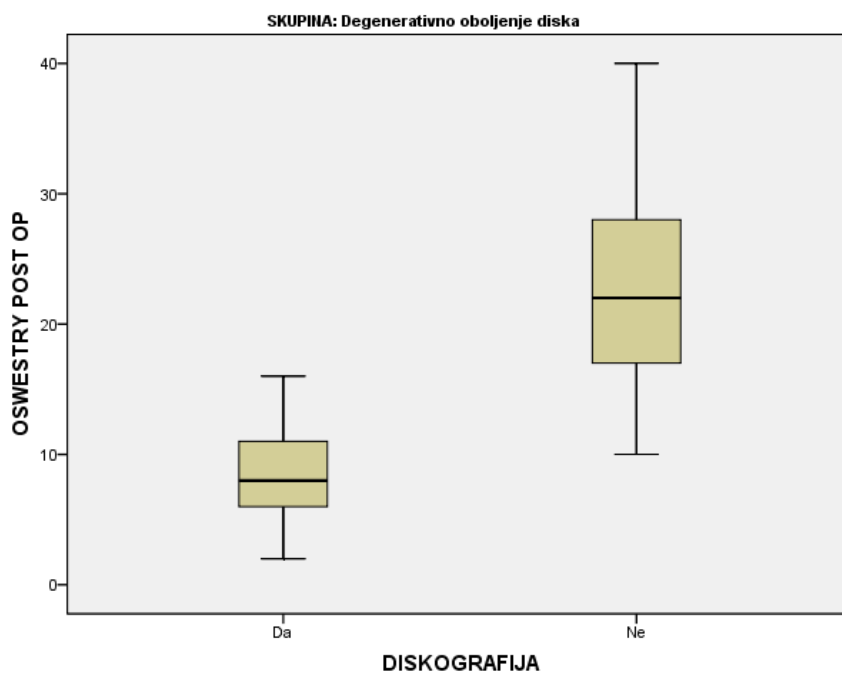
Tablica 2. Dijagram pokazuje tijek ispitanika kroz sve faze randomizirane studije.



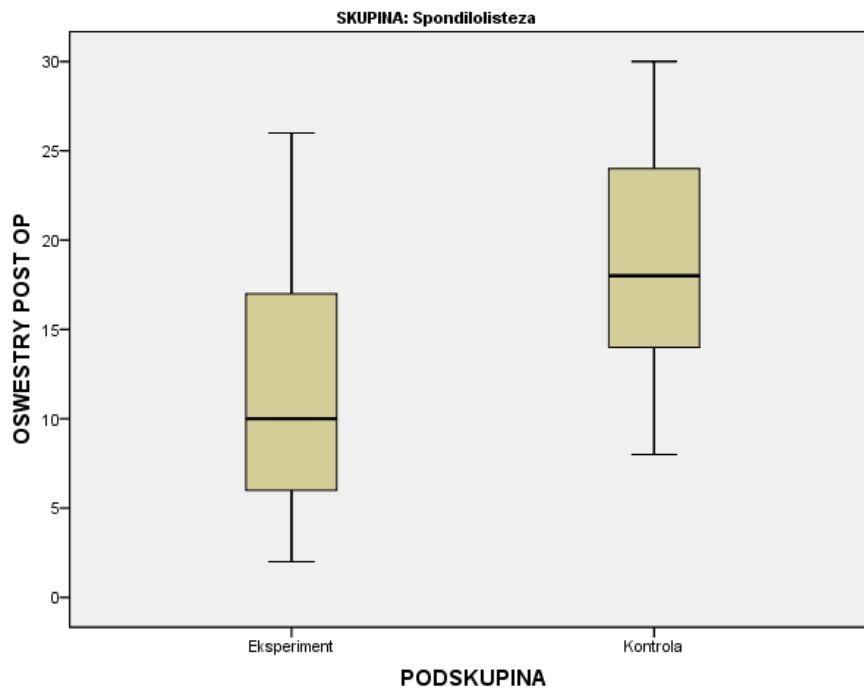
Slika 11. Grafički prikaz postoperativnog ODI u ispitivanoj i kontrolnoj grupi u skupini DDD



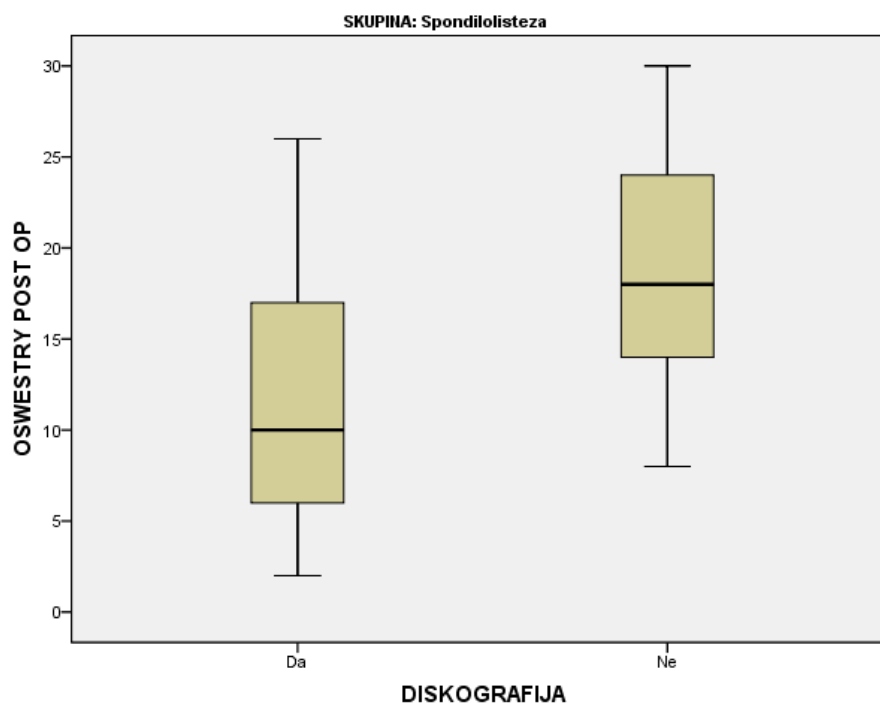
Slika 12. Grafički prikaz postoperativnog ODI u ispitivanoj skupini, DDD grupi



Slika 13. Grafički prikaz postoperativnog ODI u ispitivanoj i kontrolnoj skupini, grupi stenoze



Slika 14. Grafički prikaz postoperativnog ODI u ispitivanoj skupini, grupi stenoze



X2 testom uspoređivale su se skupine po dijagnozama (DDD i stenoza) sa skupinom diskografija/bez diskografije. $P=0,124$. Nije nađeno značajne razlike u distribuciji ispitanika između te dvije skupine. (*Tablica 3.*)

Nezavisnim t-testom analizirane su grupe diskografija/bez diskografije. U kontrolnoj grupi koja nije pristupila diskografiji bilo je 57 ispitanika u grupi DDD i 46 u skupini stenoza. Prije operacije ODI u skupini DDD bio je srednje vrijednosti 41.95 sa standardnom devijacijom 7.96 dok je u skupini stenoza srednja vrijednost bila 46.78 sa standardnom devijacijom 7.73. P je bio 0.002. Postoperativni ODI u skupini DDD bio je srednje vrijednosti 18.88 sa standardnom devijacijom 13.79 dok je u skupini stenoza srednja vrijednost iznosila 20.65 sa standardnom devijacijom 7.36. P je bio 0.433.

Prije operacije SFPPF u skupini DDD iznosio je srednje vrijednosti 34.91 i standardne devijacije 4.77. U skupini stenoza prije operacije SFPPF bio je srednje vrijednosti 30.76 i standardne devijacije 7.38. P je 0.001. Postoperativni SFPPF u skupini DDD imao je srednju vrijednost 64.91 sa standardnom devijacijom 22.69. U skupini stenoza postoperativni SFPPF bio je srednje vrijednosti 68.26 i standardne devijacije 10.76. P je 0.360.

VAS je prije operacije u skupini DDD bio srednje vrijednosti 8.40 i uz standardnu devijaciju 1.02. U skupini stenoza srednja vrijednost je iznosila 8.39 sa standardnom devijacijom 1.08. P je izračunat 0.953.

VAS je postoperativno u skupini DDD bio srednje vrijednosti 3.86 i uz standardnu devijaciju 1.91. U skupini stenoza srednja vrijednost je bila 2.80 sa standardnom devijacijom 1.44. P je izračunat 0.003. (*Tablica 4.*)

U ispitivanoj grupi kod koje je rađena diskografija bilo je 72 ispitanika u skupini DDD i 84 u skupini stenoza. Prije operacije ODI je u skupini DDD bio srednje vrijednosti 42.46 i standardne devijacije 8.23. dok je u skupini stenoza ODI bio srednje vrijednosti 47.02 i standardne devijacije 7.14. P je bio manji od 0.001. Postoperativno ODI je u skupini DDD bio srednje vrijednosti 7.42 i standardne devijacije 3.62. dok je u skupini stenoza ODI bio srednje vrijednosti 18.60 i standardne devijacije 7.04. P je bio manji od 0.001.

SFPPF je u skupni DDD prije operacije bio srednje vrijednosti 38.96 i standardne devijacije 4.74. U skupini stenoza prije operacije je bio srednje vrijednosti 32.44 i standardne devijacije 7.90. P je bio manji od 0.001. Postoperativno SFPPF je u skupini DDD srednje vrijednosti 81.53 i standardne devijacije 9.22. dok je u skupini stenoza SFPPF bio srednje vrijednosti 66.13 i standardne devijacije 10.76. P je bio manji od 0.001.

VAS je prije operacije u skupini DDD bio srednje vrijednosti 8.79 i uz standardnu devijaciju 0.84. U skupini stenoza je srednja vrijednost 8.64 sa standardnom devijacijom 0.95. P je izračunat 0.306.

VAS je postoperativno u skupini DDD bio srednje vrijednosti 1.81 i uz standardnu devijaciju 1.04. U skupini stenoza srednja vrijednost je bila 3.20 sa standardnom devijacijom 1.73. P je bio manji od 0.001. (*Tablica 5.*)

U kontrolnoj grupi, bez diskografije, u skupini DDD bilo je 57 ispitanika. Zavisnim t-testom uspoređeni su rezultati prije i poslije operacije. Prije operacije srednja vrijednost ODI je bila 41.95 i standardne devijacije 7.96 a postoperativno 18.88 sa standardnom devijacijom 13.79 što znači da je P bio manji od 0.001. Srednja vrijednost SFPF je prije operacije bila 34.91 sa standardnome devijacijom 4.77. Postoperativno je srednja vrijednost SFPF bila 64.91 sa standardnom devijacijom od 22.69 što znači da je P opet bio manji od 0.001. VAS je prije operacije imao srednju vrijednost 8.40 sa standardnom devijacijom od 1.02. Poslije operacije srednja vrijednost VAS je bila 3.86 i standardne devijacije 1.91. P je bio manji od 0.001. (*Tablica 6.*) U ispitivanoj grupi sa diskografijom, u skupini DDD bilo je 72 ispitanika. Zavisnim t-testom uspoređeni su rezultati prije i poslije operacije. Prije operacije ODI je bio srednje vrijednosti 42.46 i standardne devijacije 8.23 a postoperativno srednje vrijednosti 7.42 sa standardnom devijacijom 3.62 što znači da je P bio manji od 0.001. Srednja vrijednost SFPF prije operacije bila je 38.96 sa standardnom devijacijom 4.74. Postoperativno je SFPF imao srednju vrijednost 38.96 sa standardnom devijacijom od 4.74 što znači da je P opet bio manji od 0.001. VAS je prije operacije imao srednju vrijednost 8.79 sa standardnom devijacijom od 0.84. Poslije operacije srednja vrijednost VAS je 1.81 sa standardnome devijacijom 1.04. P je bio manji od 0.001. (*Tablica 7.*)

U kontrolnoj grupi bez diskografije, u skupini stenoza bilo je 46 ispitanika. Zavisnim t-testom uspoređeni su rezultati prije i poslije operacije. ODI je prije operacije bio srednje vrijednosti 46.78 uz standardnu devijaciju od 7.73. Poslije operacije ODI je srednja vrijednost iznosila 20.65 sa standardnom devijacijom 7.36 što znači da je P izračunan manji od 0.001. SFPF je prije operacije bio srednje vrijednosti 30.76 i standardne devijacije 7.38. Postoperativno je SFPF imao srednju vrijednosti 68.26 i standardnu devijaciju 10.76 što znači da je P bio manji od 0.001. VAS je prije operacije bio srednje vrijednosti 8.39 i standardne devijacije 1.08. Poslije operacije VAS je imao izračunatu srednju vrijednost od 2.80 i standardnu devijaciju 1.44. P je bio manji od 0.001. (*Tablica 8.*)

U ispitivanoj grupi uz diskografiju u skupini stenoza bilo je 84 ispitanika. Zavisnim t-testom uspoređeni su rezultati prije i poslije operacije. ODI je prije operacije bio srednje vrijednosti 47.02 uz standardnu devijaciju od 7.14. Poslije operacije srednja vrijednost ODI je iznosila 18.60 sa standardnom devijacijom 7.04 što znači da je P izračunan manji od 0.001. SFPF je prije operacije bio srednje vrijednosti 32.44 i standardne devijacije 7.90. Postoperativno je SFPF imao srednju vrijednost 66.13 i standardnu devijaciju 10.76 što znači da je P bio manji od 0.001. VAS je prije operacije bio srednje vrijednosti 8.64 i standardne devijacije 0.95. Poslije operacije VAS je bio srednje vrijednosti 3.20 i standardne devijacije 1.73. P je bio manji od 0.001. (*Tablica 9.*)(*Slika 11,12,13 i 14.*)

Dakle u kontrolnoj grupi u skupini DDD razlika predoperativnog i postoperativnog ODI iznosila je 22.07%, odnosno 11 bodova. U ispitivanoj grupi, u skupini DDD razlika predoperativnog i postoperativnog ODI iznosila je 35.04%, što je 17.5 bodova. U kontrolnoj grupi, u skupini stenoza razlika predoperativnog i postoperativnog ODI iznosila je 26,13% ili 13 bodova. U ispitivanoj grupi, u skupini stenoza razlika predoperativnog i postoperativnog ODI iznosila je 28,42% ili 14,5 bodova (*Slika 15 i 16*).

Tablica 3.

OPERACIJA

		Frequency	Percent	Valid Percent	Cumulative Percent
Valid	Bez diskografije	103	39,8	39,8	39,8
	Diskografija	156	60,2	60,2	100,0
	Total	259	100,0	100,0	

SKUPINA

		Frequency	Percent	Valid Percent	Cumulative Percent
Valid	DDD	129	49,8	49,8	49,8
	Stenoza	130	50,2	50,2	100,0
	Total	259	100,0	100,0	

OPERACIJA * SKUPINA Crosstabulation

			SKUPINA		Total
			DDD	Stenoza	
OPERACIJA	Bez diskografije	Count % within OPERACIJA	57 55,3%	46 44,7%	103 100,0%
	Diskografija	Count % within OPERACIJA	72 46,2%	84 53,8%	156 100,0%
Total	Count % within OPERACIJA	129 49,8%	130 50,2%	259 100,0%	

X2 test, P=0,148

Nema značajne razlike u distribuciji ispitanika između skupina operacija i dijagnoza.

Tablica 4. BEZ DISKOGRAFIJE: NEZAVISNI T-TEST

Group Statistics ^a					
	SKUPINA	N	Mean	SD	P
ODI PRE	DDD	57	41,95	7,96	0,002
	Stenoza	46	46,78	7,73	
ODI POST	DDD	57	18,88	13,79	0,433
	Stenoza	46	20,65	7,36	
SFPPF PRE	DDD	57	34,91	4,77	0,001
	Stenoza	46	30,76	7,38	
SFPPF POST	DDD	57	64,91	22,69	0,360
	Stenoza	46	68,26	10,76	
VAS PRE	DDD	57	8,40	1,02	0,953
	Stenoza	46	8,39	1,08	
VAS POST	DDD	57	3,86	1,91	0,003
	Stenoza	46	2,80	1,44	

Tablica 5. DISKOGRAFIJA: NEZAVISNI T-TEST

Group Statistics ^a					
	SKUPINA	N	Mean	SD	P
ODI PRE	DDD	72	42,46	8,23	<0,001
	Stenoza	84	47,02	7,14	
ODI POST	DDD	72	7,42	3,62	<0,001
	Stenoza	84	18,60	7,04	
SFPPF PRE	DDD	72	38,96	4,74	<0,001
	Stenoza	84	32,44	7,90	
SFPPF POST	DDD	72	81,53	9,22	<0,001
	Stenoza	84	66,13	10,76	
VAS PRE	DDD	72	8,79	0,84	0,306
	Stenoza	84	8,64	0,95	
VAS POST	DDD	72	1,81	1,04	<0,001
	Stenoza	84	3,20	1,73	

Tablica 6. BEZ DISKOGRAFIJE, SKUPINA DDD: ZAVISNI T-TEST (razlika prije i poslije)

Paired Samples Statistics ^a					
		N	Mean	SD	P
Pair 1	ODI PRE	57	41,95	7,96	<0,001
	ODI POST	57	18,88	13,79	
Pair 2	SFPF PRE	57	34,91	4,77	<0,001
	SFPF POST	57	64,91	22,69	
Pair 3	VAS PRE	57	8,40	1,02	<0,001
	VAS POST	57	3,86	1,91	

Tablica 7. DISKOGRAFIJA, SKUPINA DDD: ZAVISNI T-TEST (razlika prije i poslije)

Paired Samples Statistics ^a					
		N	Mean	SD	P
Pair 1	ODI PRE	72	42,46	8,23	<0,001
	ODI POST	72	7,42	3,62	
Pair 2	SFPF PRE	72	38,96	4,74	<0,001
	SFPF POST	72	81,53	9,22	
Pair 3	VAS PRE	72	8,79	0,84	<0,001
	VAS POST	72	1,81	1,04	

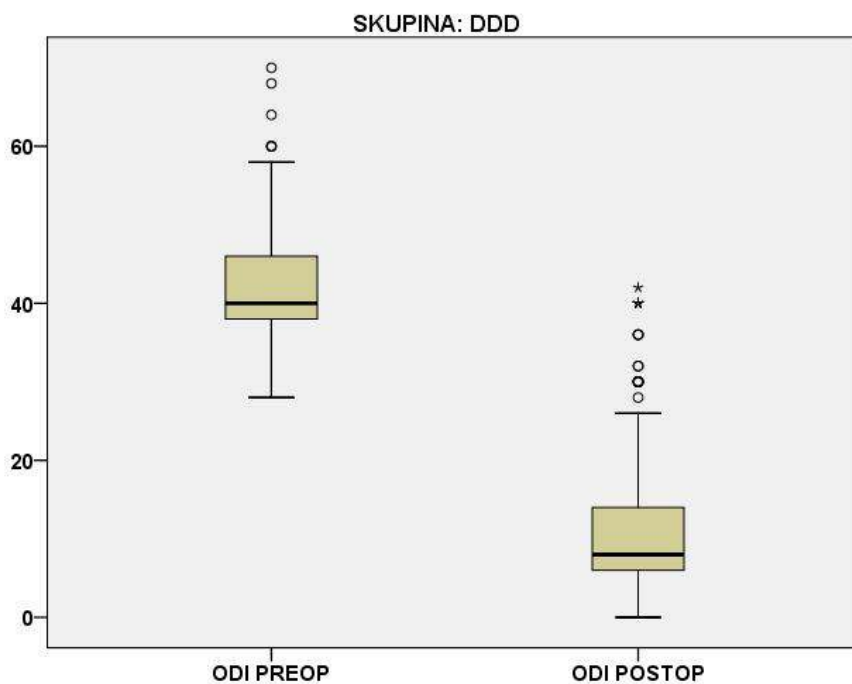
Tablica 8. BEZ DISKOGRAFIJE, SKUPINA STENOZA: ZAVISNI T-TEST (razlika prije i poslije)

Paired Samples Statistics ^a					
		N	Mean	SD	P
Pair 1	ODI PRE	46	46,78	7,73	<0,001
	ODI POST	46	20,65	7,36	
Pair 2	SFPF PRE	46	30,76	7,38	<0,001
	SFPF POST	46	68,26	10,76	
Pair 3	VAS PRE	46	8,39	1,08	<0,001
	VAS POST	46	2,80	1,44	

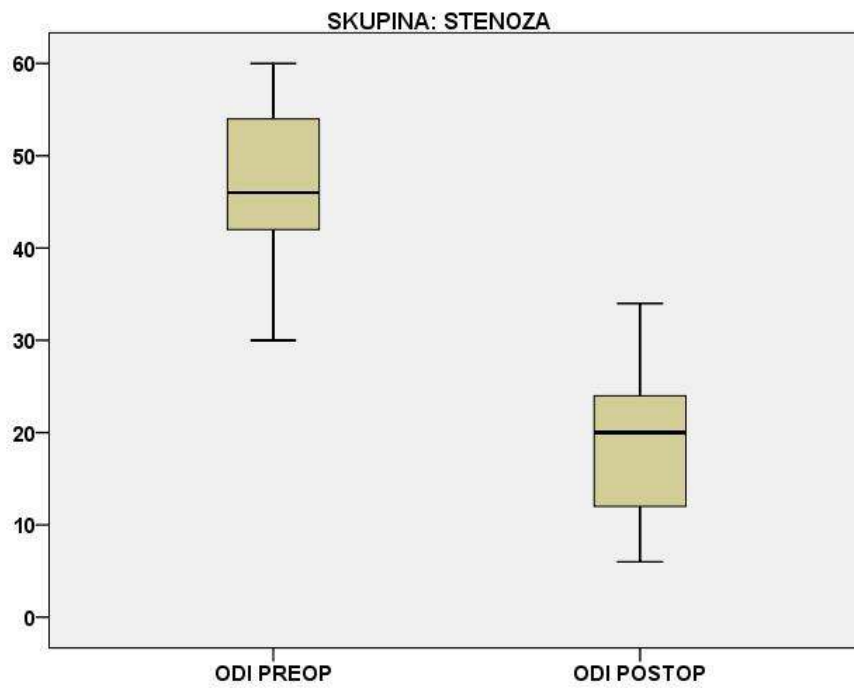
Tablica 9. DISKOGRAFIJA, SKUPINA STENOZA: ZAVISNI T-TEST (razlika prije i poslije)

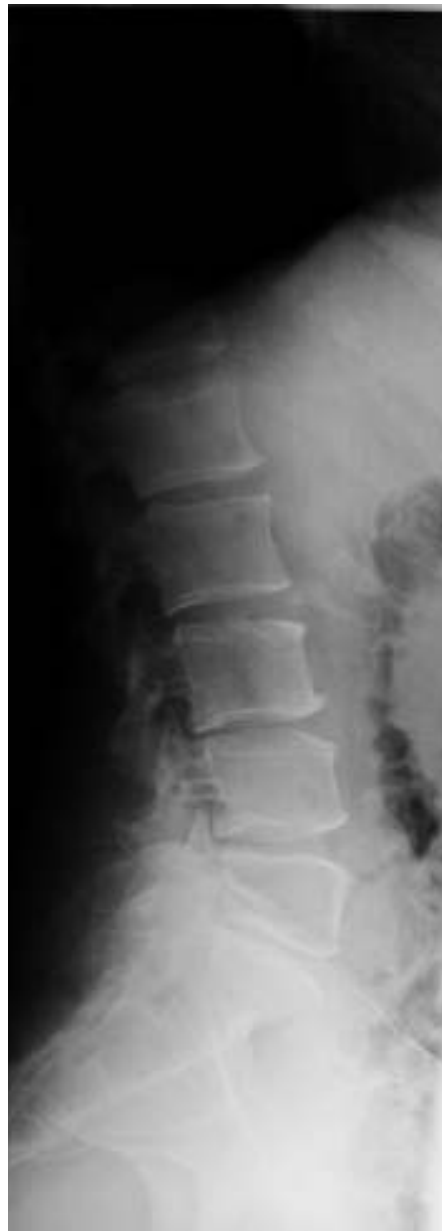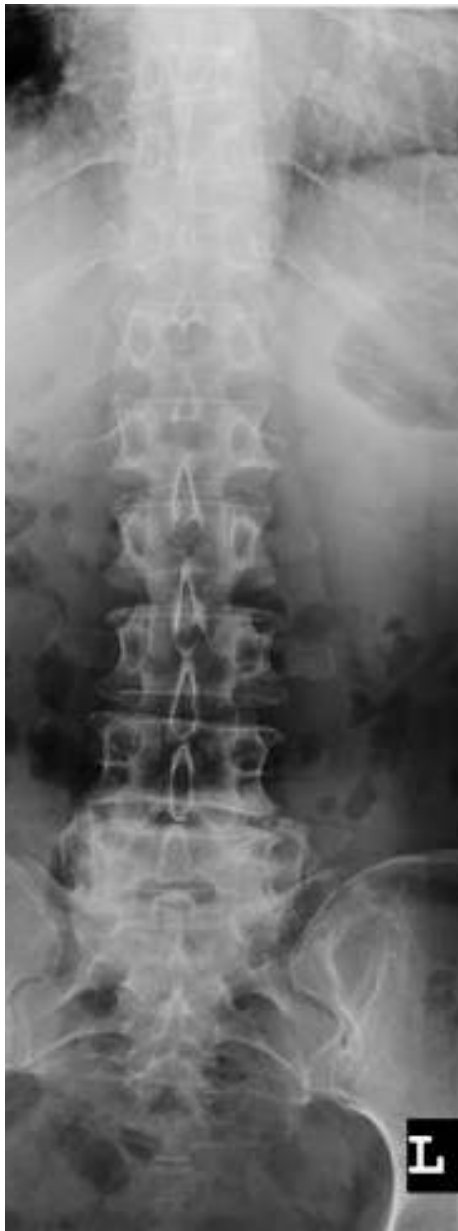Paired Samples Statistics ^a					
		N	Mean	SD	P
Pair 1	ODI PRE	84	47,02	7,14	<0,001
	ODI POST	84	18,60	7,04	
Pair 2	SFPF PRE	84	32,44	7,90	<0,001
	SFPF POST	84	66,13	10,76	
Pair 3	VAS PRE	84	8,64	0,95	<0,001
	VAS POST	84	3,20	1,73	

Slika 15. Usporedba predoperativnog i postoperativnog ODI u skupini DDD.

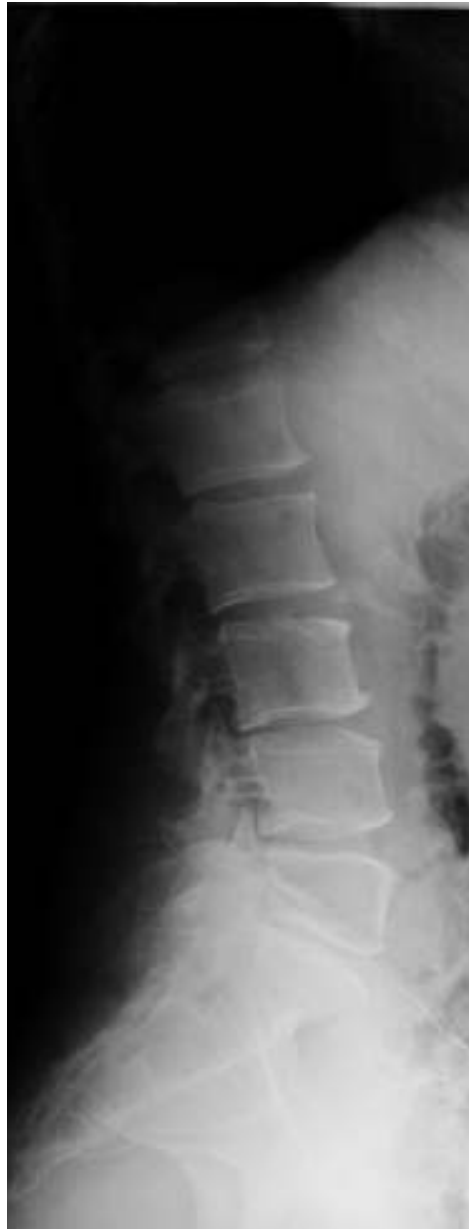
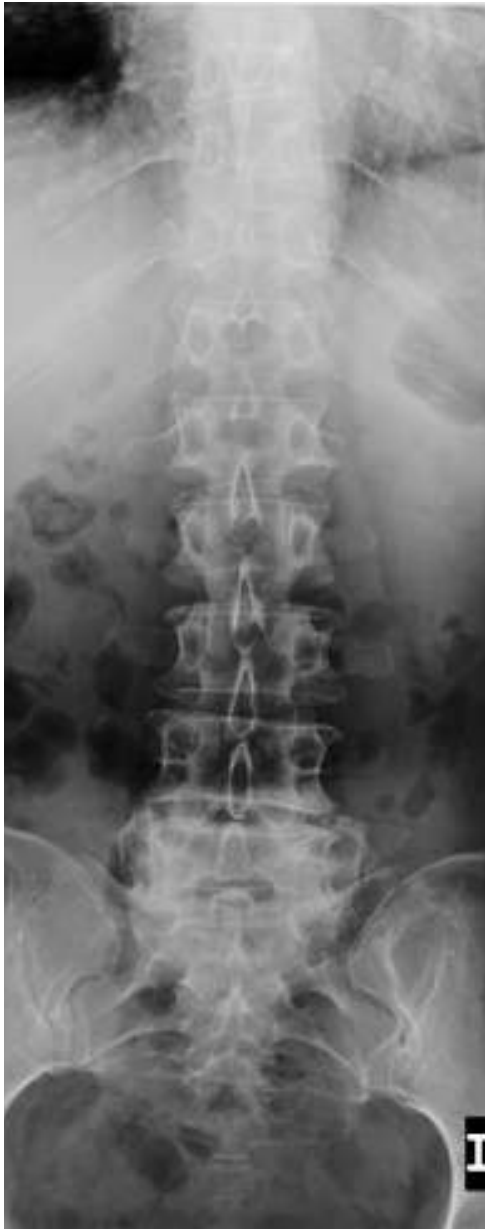
Slika 16. Usporedba predoperativnog i postoperativnog ODI u skupini stenoza.

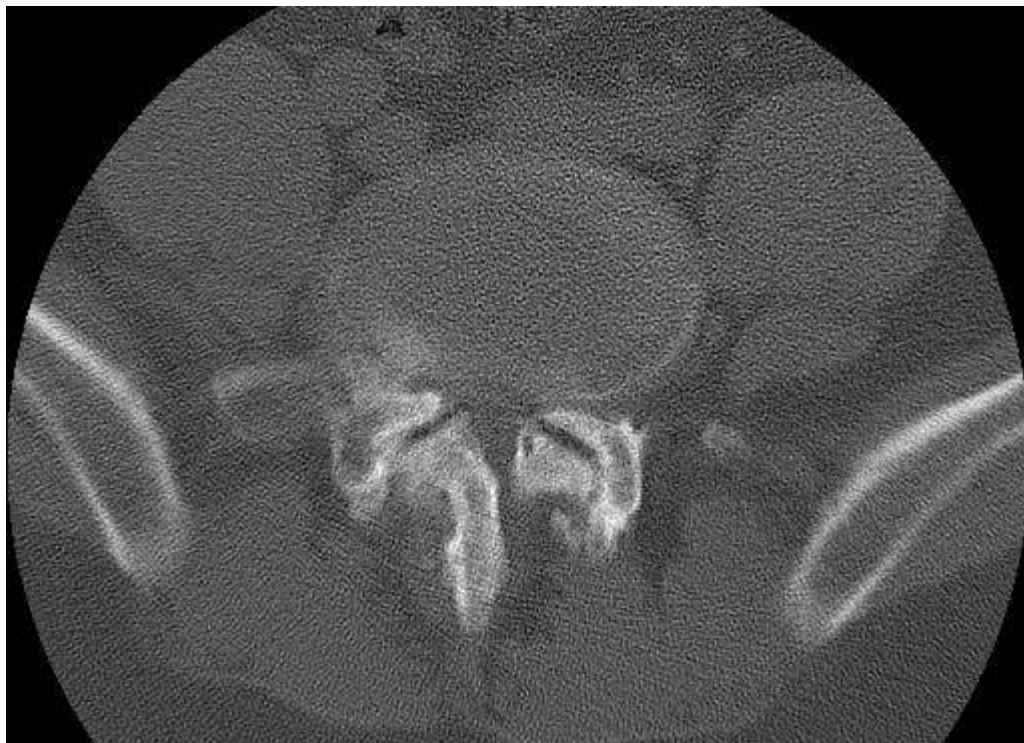
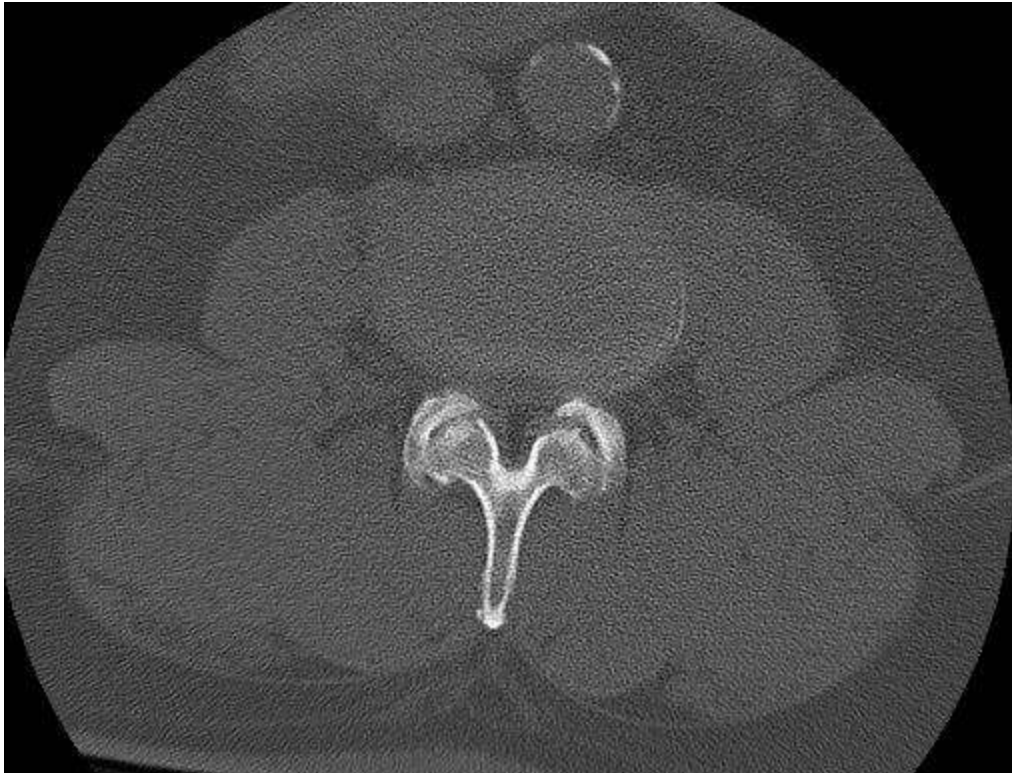




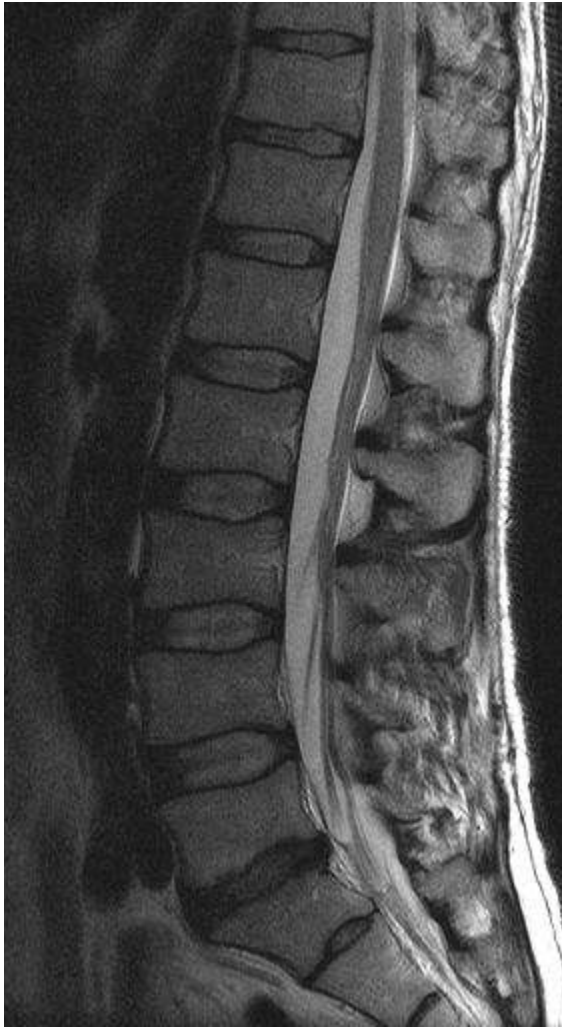
Slika 17A. i 17B. Standardne snimke lumbalne kralješnice u AP i lateralnoj projekciji



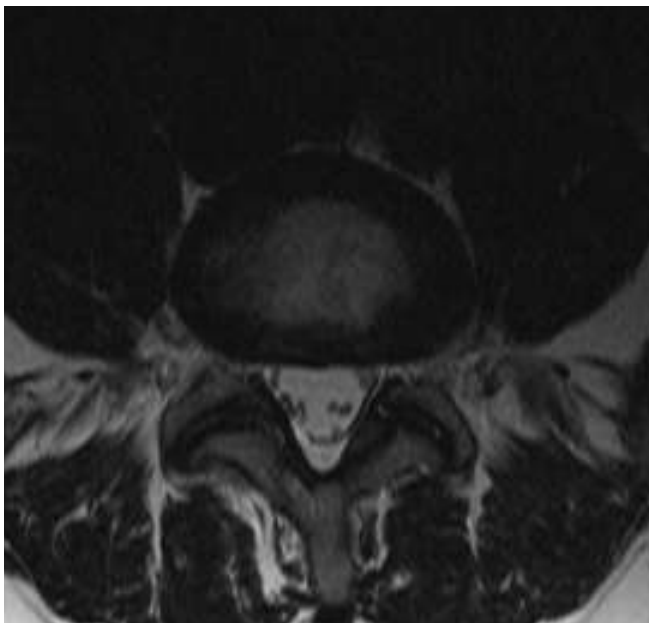
Slika 18A. i 18B. Standardne snimke lumbalne kralješnice, degenerativne promjene u segmentu L3-L4 tip C po Thalgottu, u segmentu L4-L5 tip B a u segmentu L5-S1 tip D.



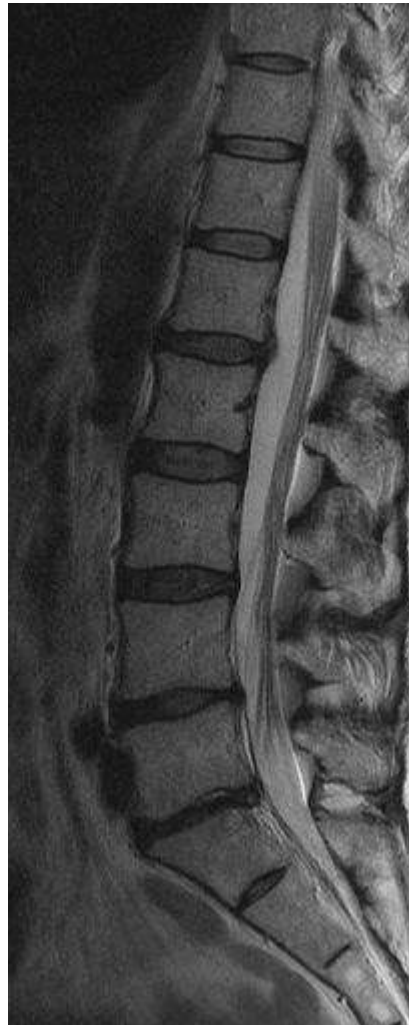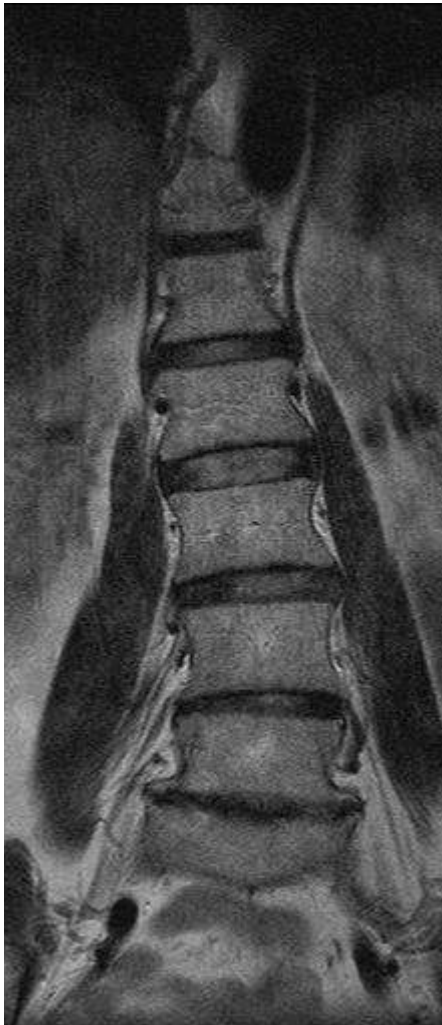Slika 19A. i 19B. Apsolutna centralna, foraminalna i lateralna stenoza koštanog dijela spinalnog kanala, uznapredovale degenerativne promjene apofizealnih zglobova, CT.



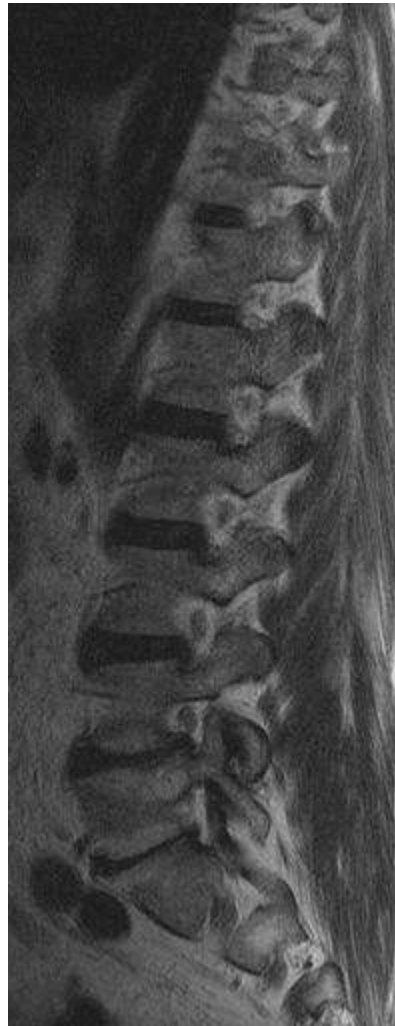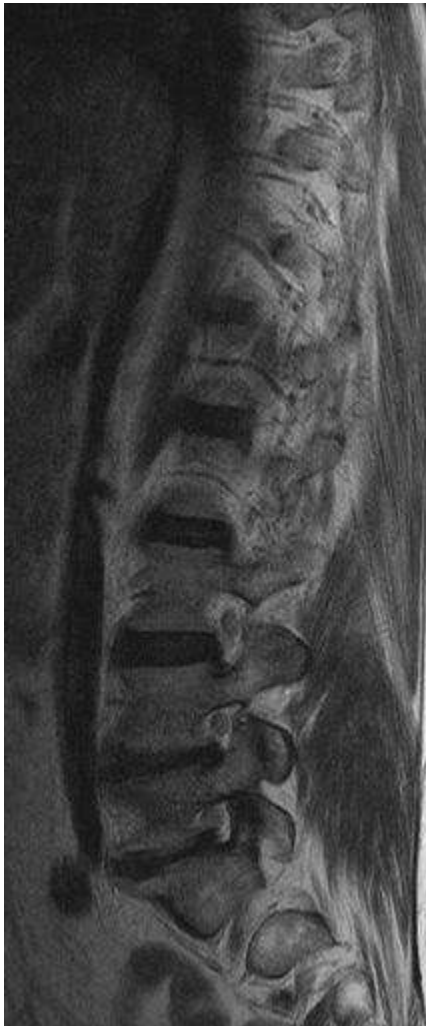**Slika 20. Tip A2, sagitalna
ravnina, T2WE, MR.**



**Slika 21. Tip A2,
transverzalna ravnina,
T2WE, MR.**

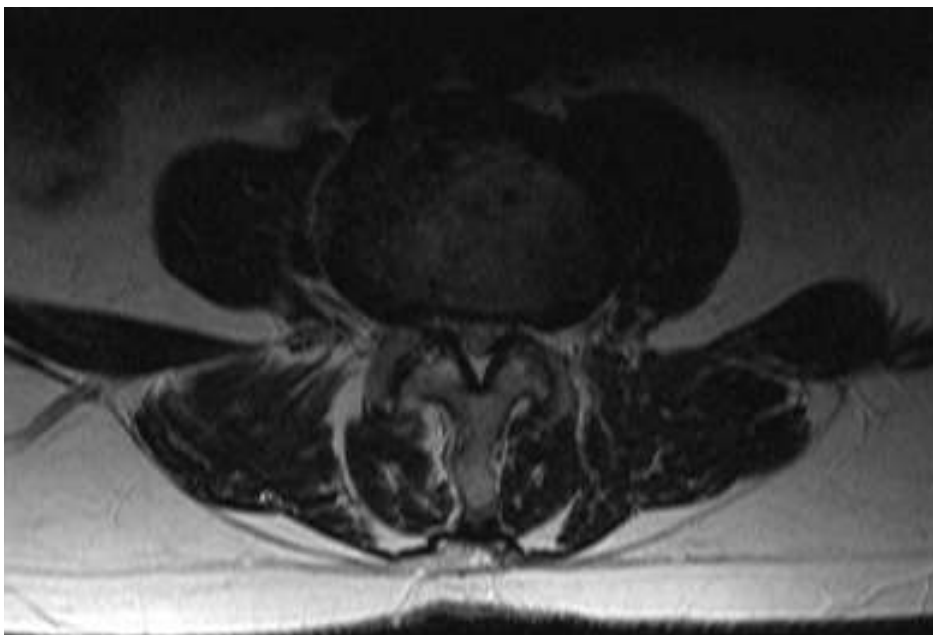
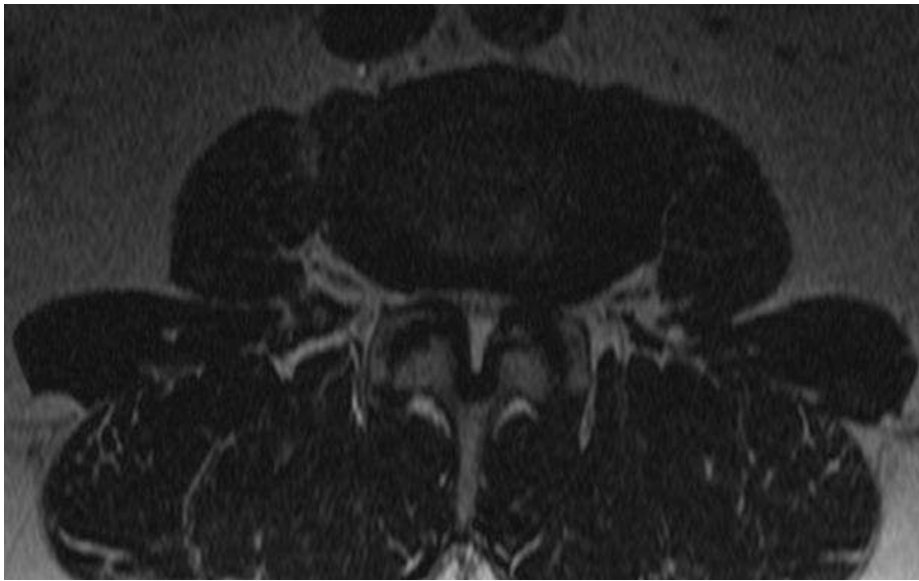

Slika 22A. i 22B. Degenerativne promjene B,C i D tip po Thalgottu u sagitalnoj i transverzalnoj ravnini, T2WE, MR.

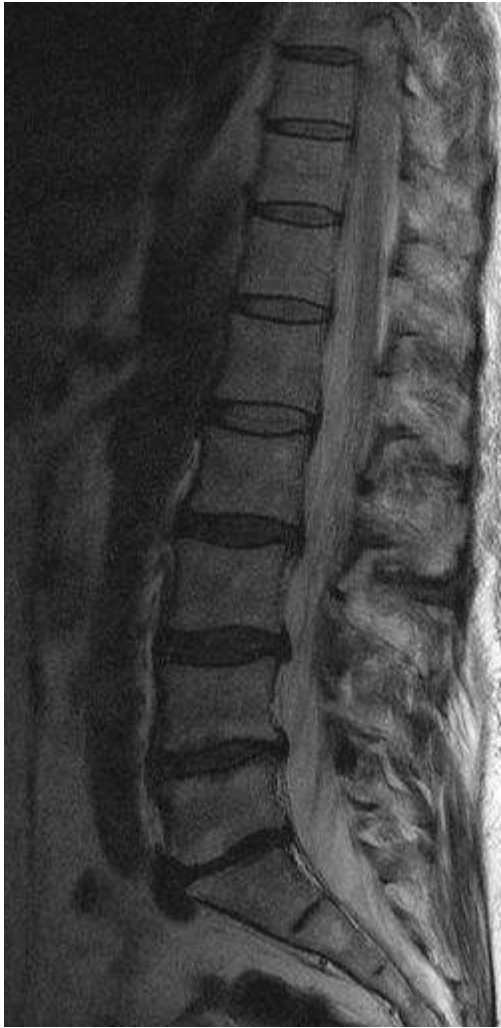

Slika 23A. Relativna foraminalna stenoza u segmentu L5-S1 desno, T2WE, MR.

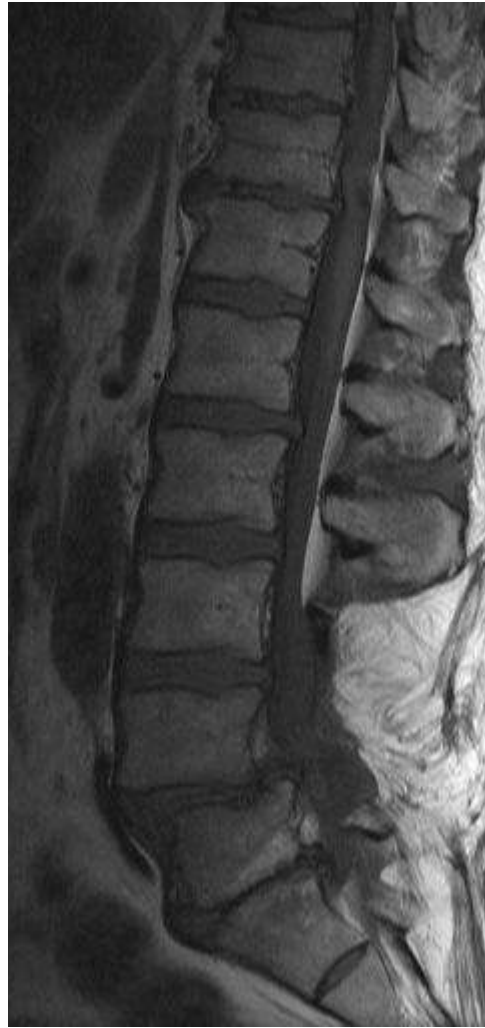Slika 23B. Relativna foraminalna stenoza u segmentu L5-S1 lijevo, T2WE, MR.



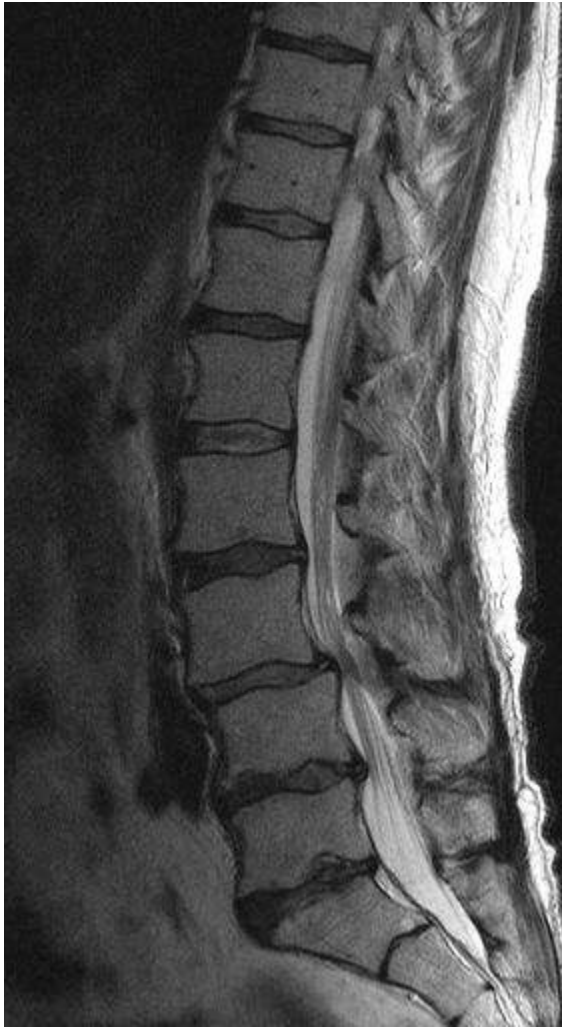Slika 24A. i 24B. Centralna, foraminalna i lateralna stenoza koštanog dijela spinalnog kanala degenerativno uvjetovana, transverzalna ravnina, T2WE, MR.



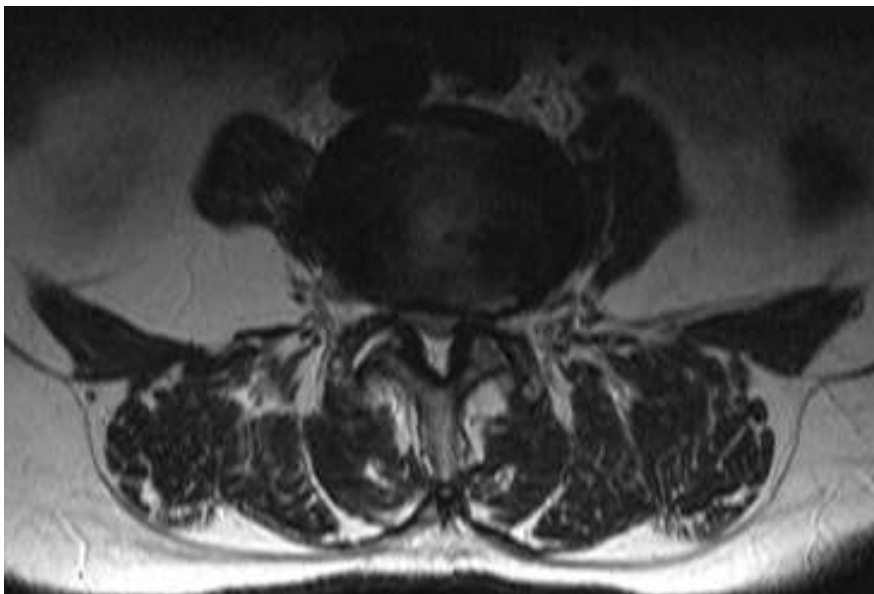
Slika 25. Degenerativne promjene po tipu D, u segmentima L2-S1, sagitalna ravnina, T2WE MR.



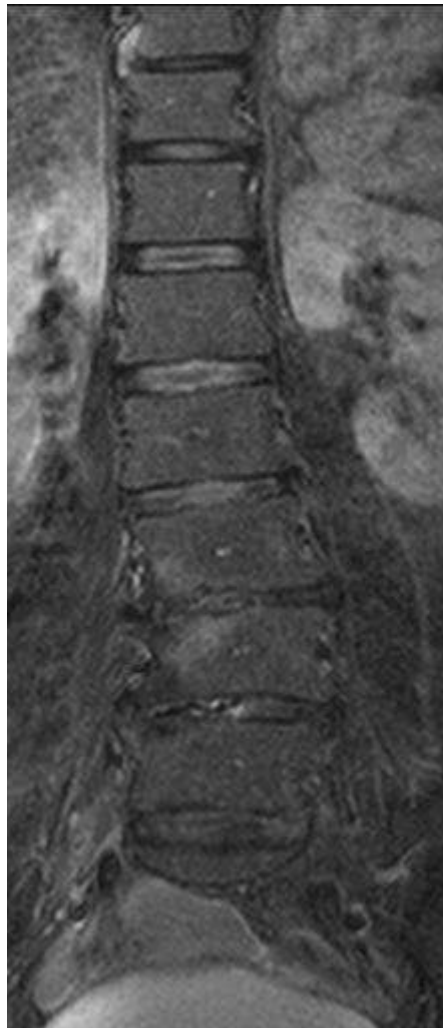
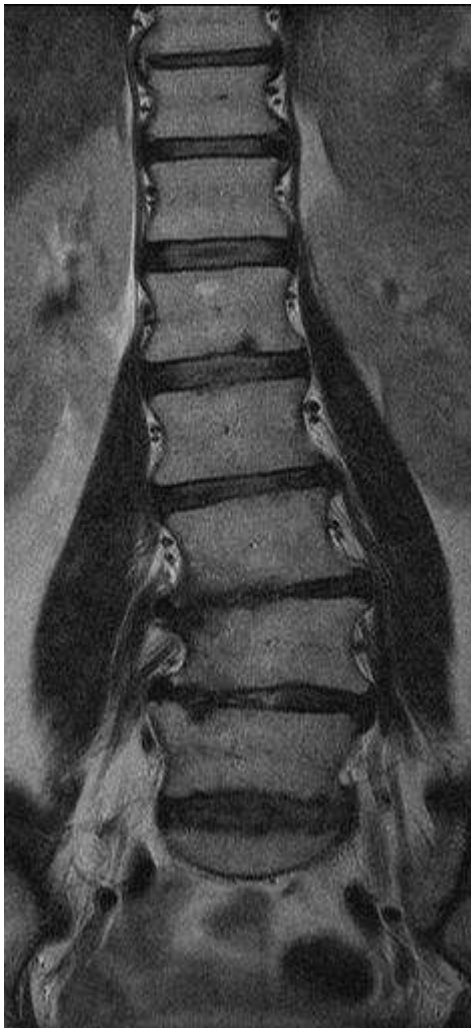
Slika 26. E tip L5-S1, u sagitalnoj ravnini, stanje nakon laminektomije L4-S1, T1WE MR.



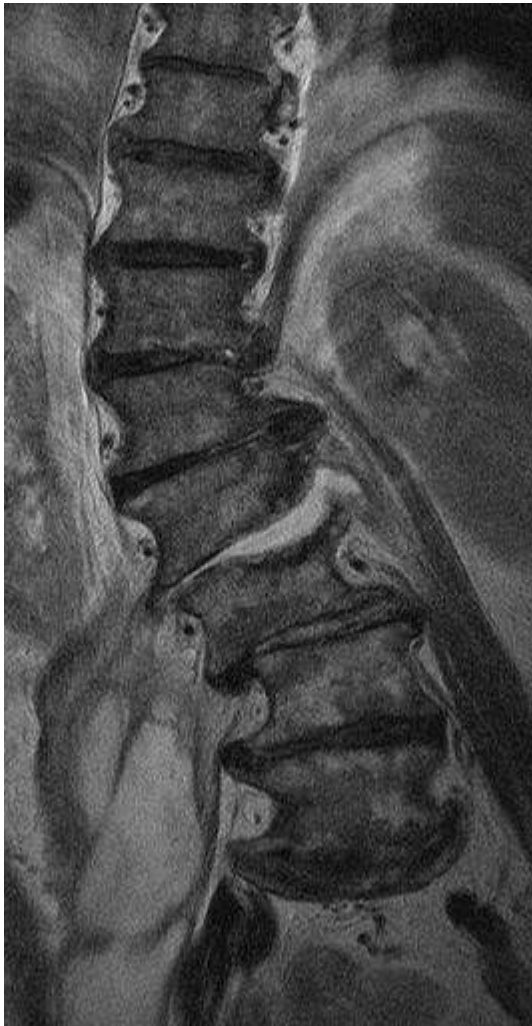Slika 27A. Tip E u segmentu L4-L5, sagitalna ravnina, T2WE, MR.



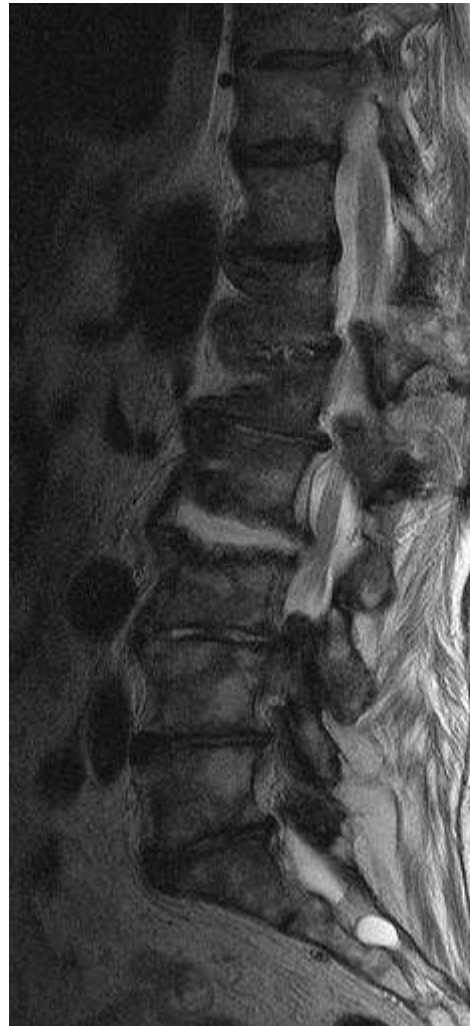Slika 27B. Tip E u segmentu L4-L5 transverzalna ravnina, T2WE, MR.



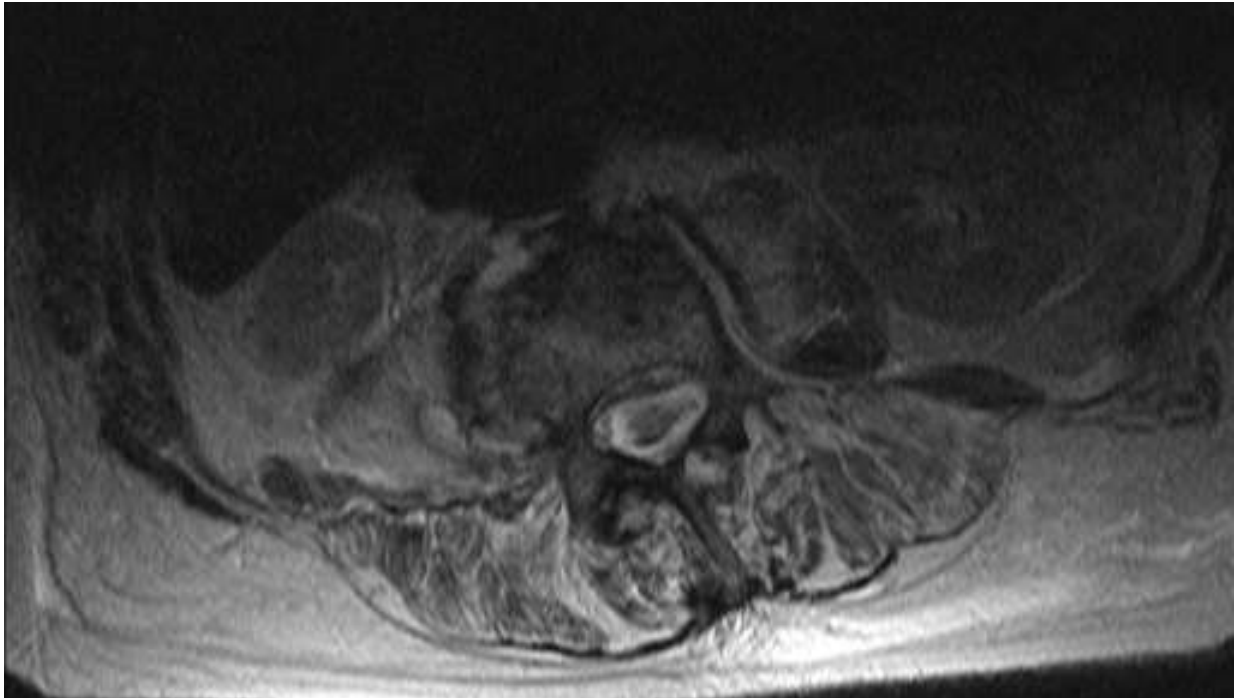
Slika 28A i 23B. Tip F, u koronalnoj ravnini, MR.



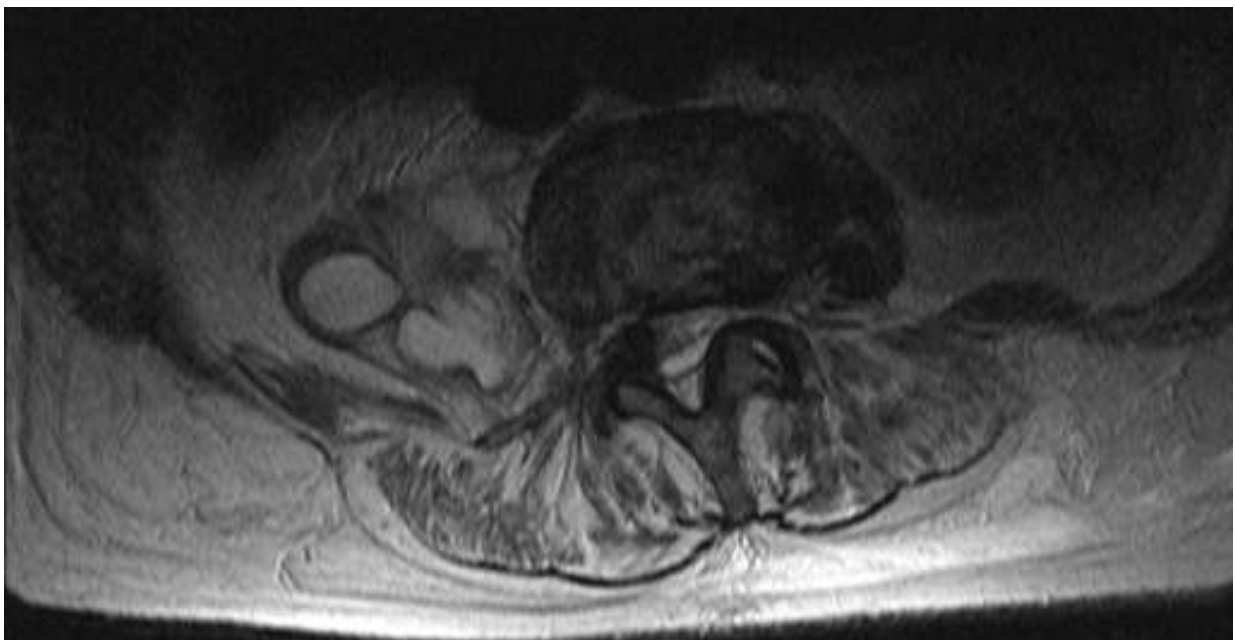
Slika 29. Tip F u koronalnoj ravnini, uznapredovale degenerativne promjene, T2WE, MR.



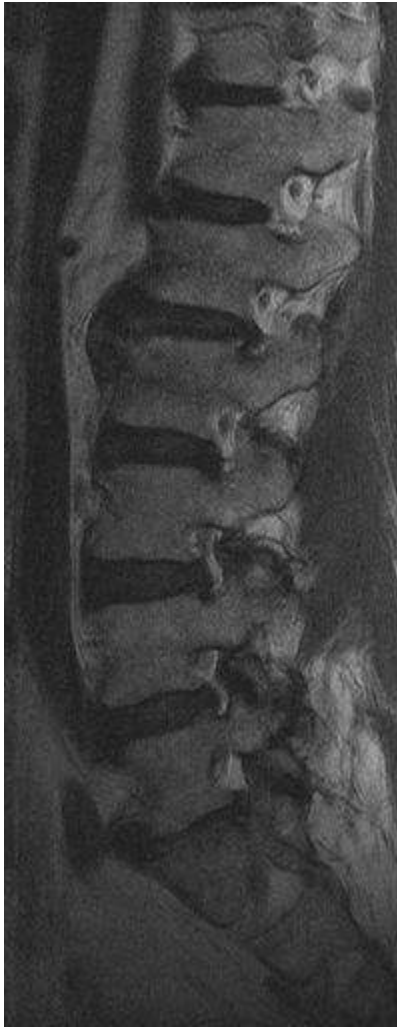Slika 30. Tip F u sagitalnoj ravnini, uznapredovale degenerativne promjene, Tarle cista S2, T2WE, MR.



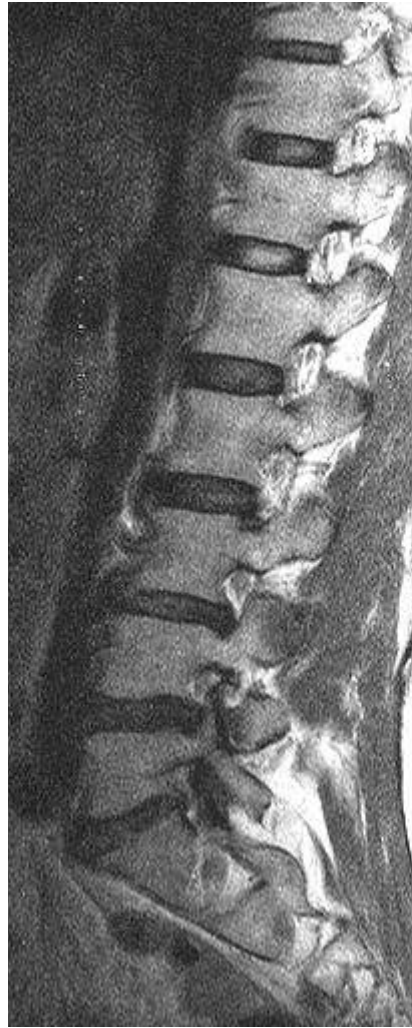Slika 31A. Tip F u transverzalnoj ravnini, apsolutna centralna i lateralna stenoza, T2WE, MR.



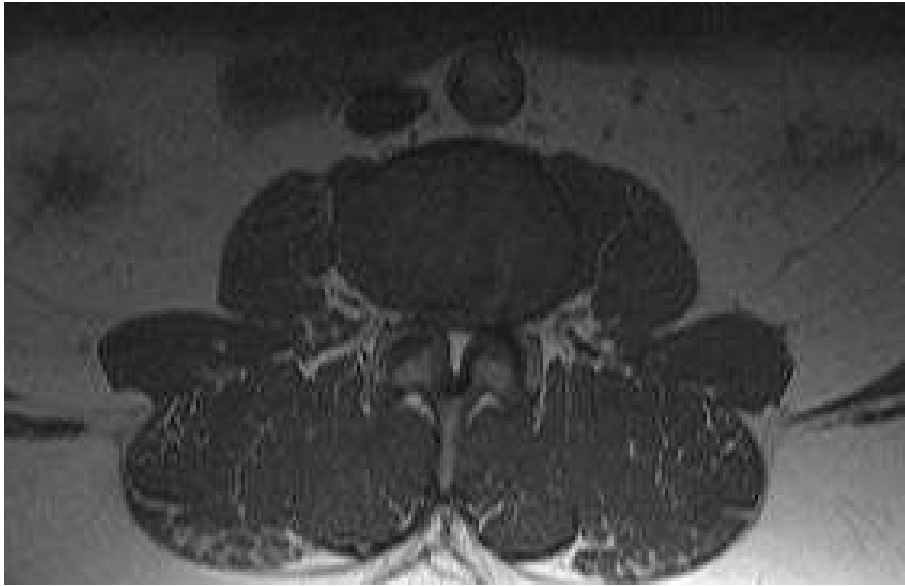Slika 31B. Tip F u transverzalnoj ravnini, apsolutna centralna i lateralna stenoza, T2WE, MR.



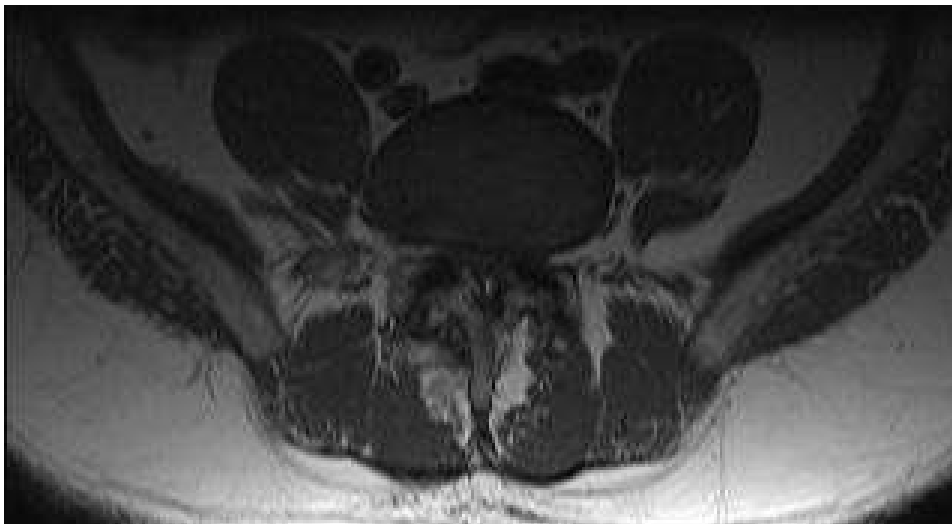
Slika 32. Foraminalna stenoza L3 -S1, sagitalna ravnina, T2WE, MR



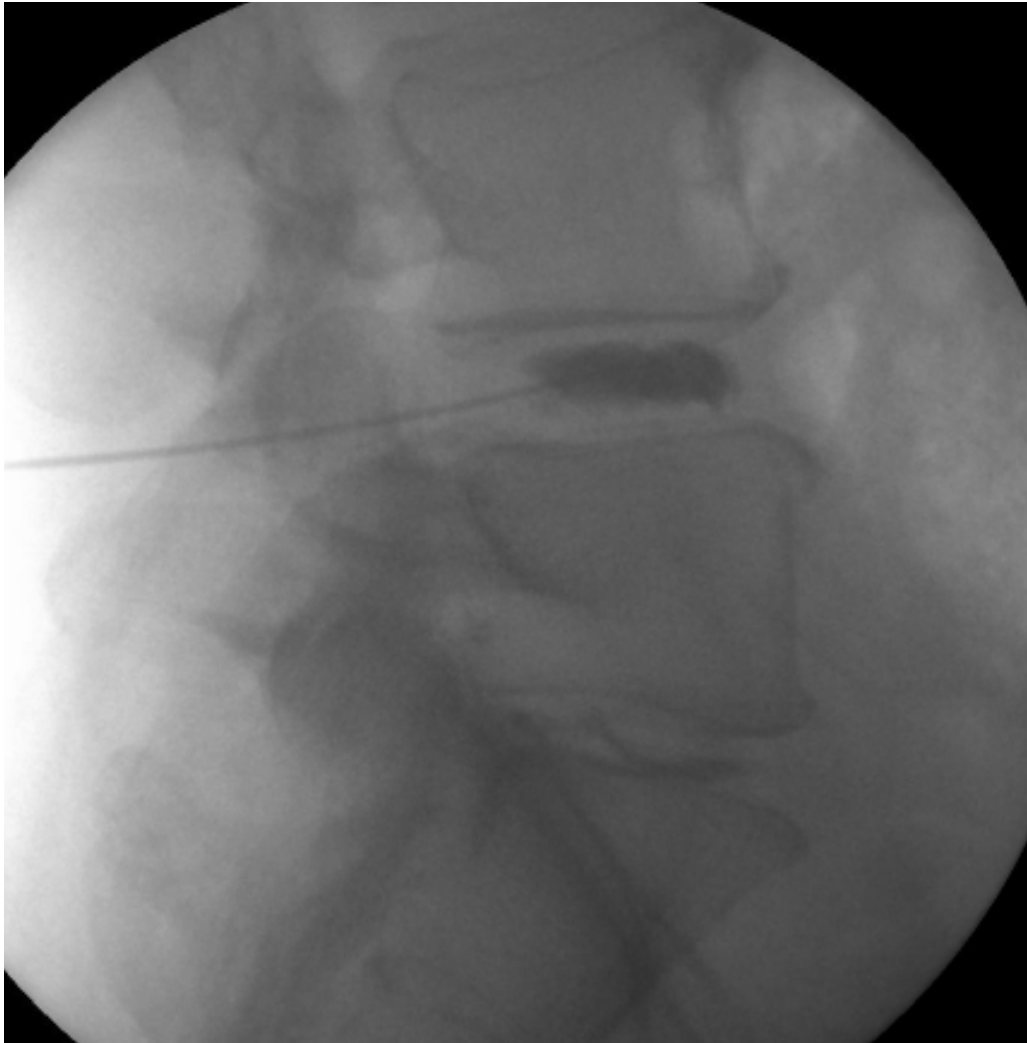Slika 33. Signifikantna foraminalna stenoza L4-S1 uz kompromitaciju korjenova spinalnih živaca, sagitalna ravnina, T2WE, MR.



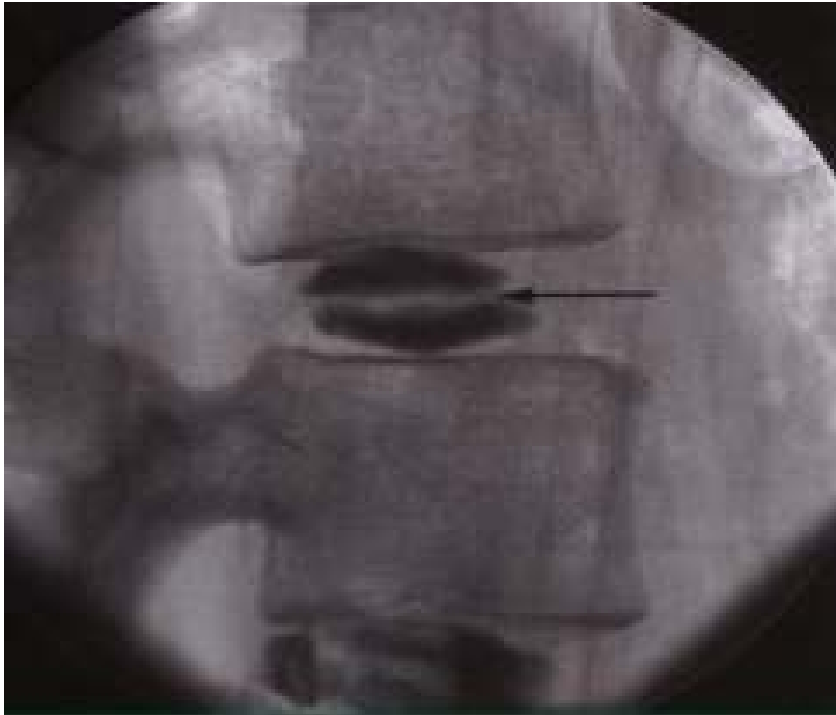Slika 34A. Apsolutna centralna, foraminalna i lateralna stenoza koštanog dijela spinalnog kanala, izražene degenerativne promjene apofizealnih zglobova, transverzalna ravnina, MR.



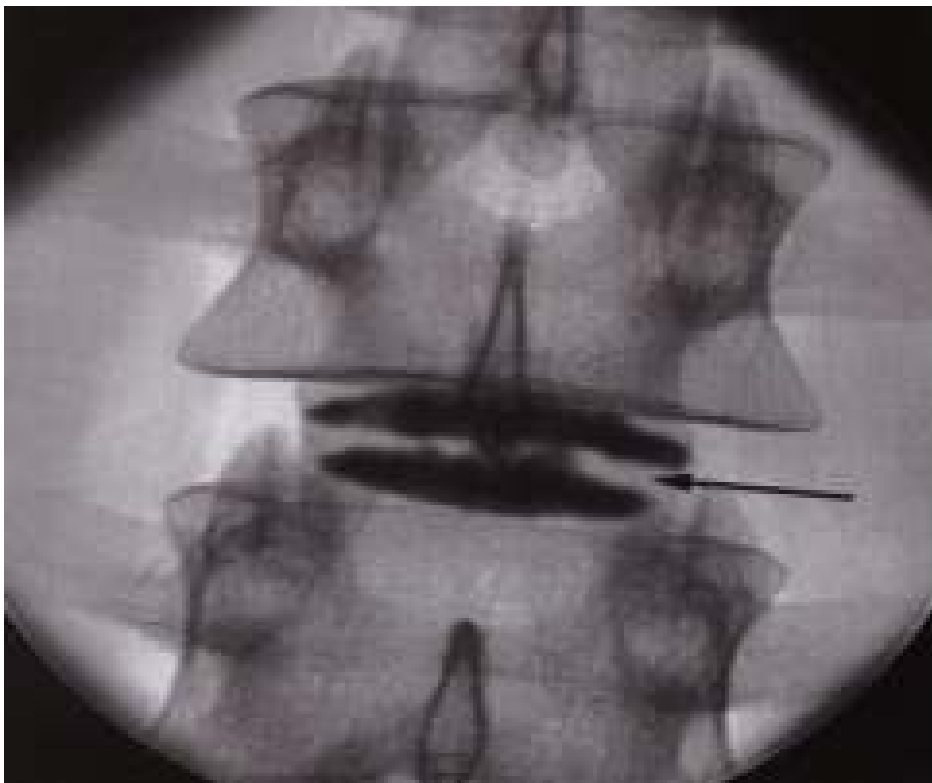Slika 34B. Apsolutna centralna, foraminalna i lateralna stenoza koštanog dijela spinalnog kanala, izražene degenerativne promjene apofizealnih zglobova, transverzalna ravnina (2), MR.



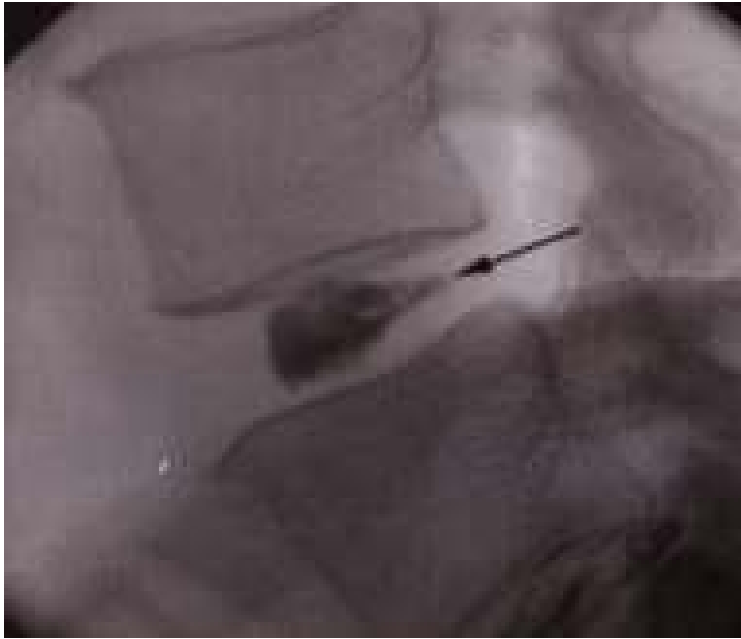Slika 35. Uredan nalaz diskografije, kontrastni diskogram.



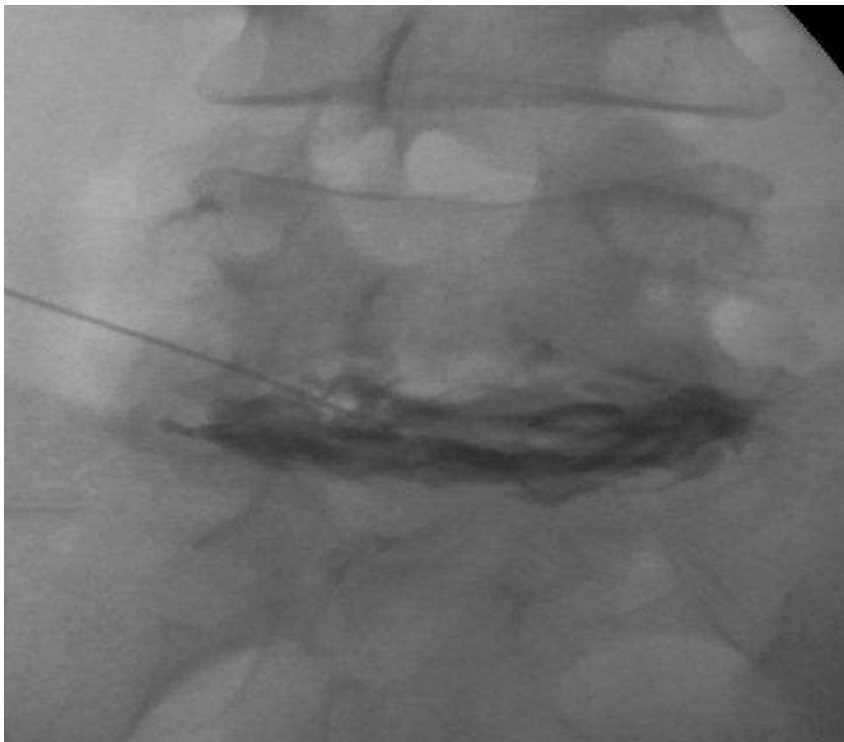Slika 36A. Lobularni intervertebralni disk 2. stupanj po Adamsvoj klasifikaciji, kontrastni diskogram, lateralna projekcija.



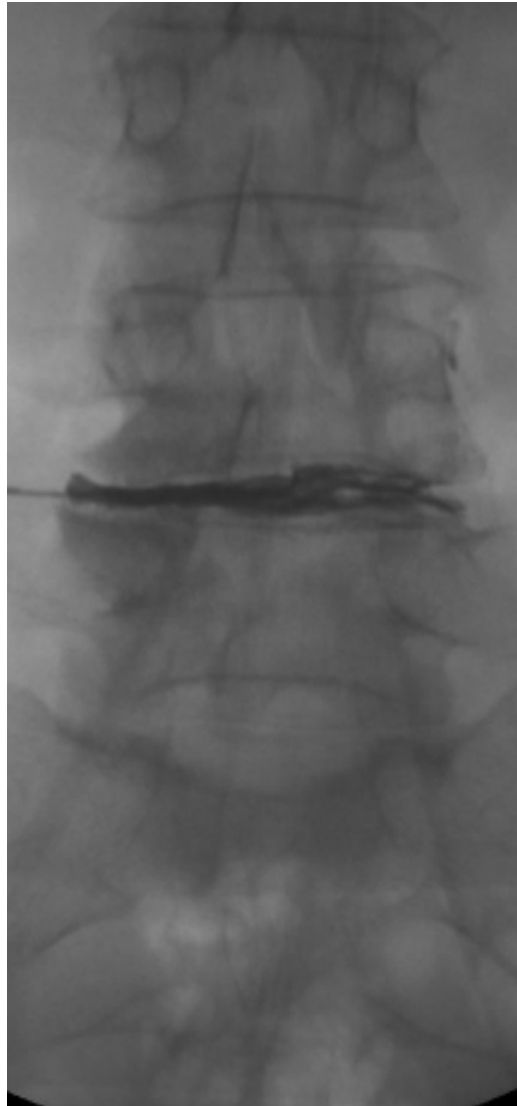
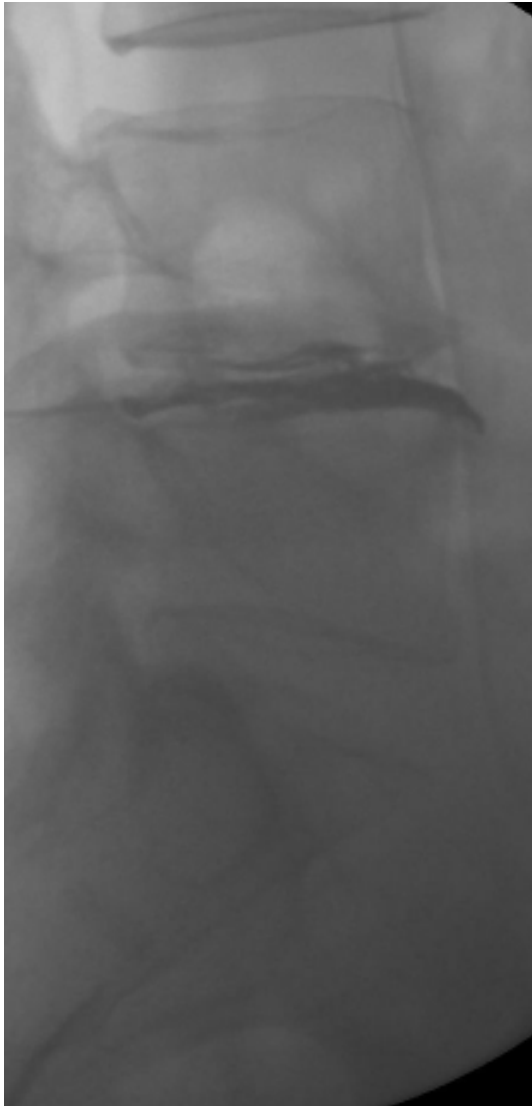Slika 36B. Lobularni intervertebralni disk 2. stupanj po Adamsvoj klasifikaciji, kontrastni diskogram, AP projekcija.



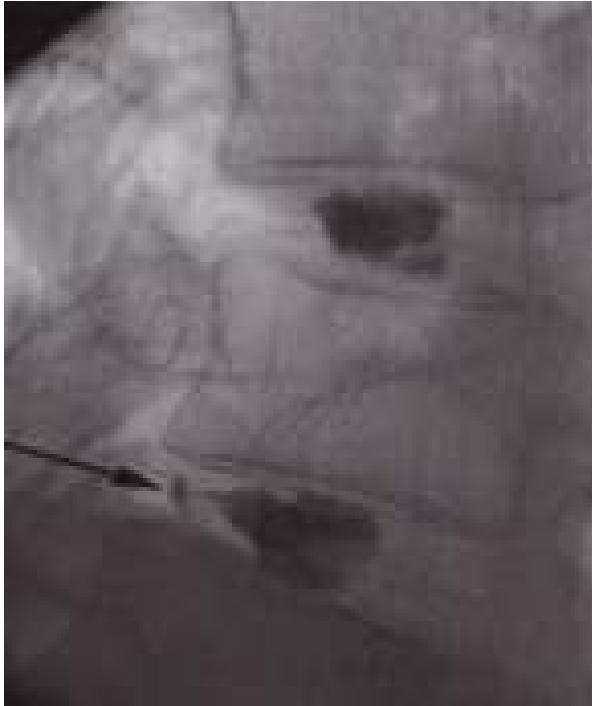
Slika 37A. Nepravilni intervertebralni disk, 3. stupanj po Adamsvoj klasifikaciji kontrastni diskogram, lateralna projekcija.



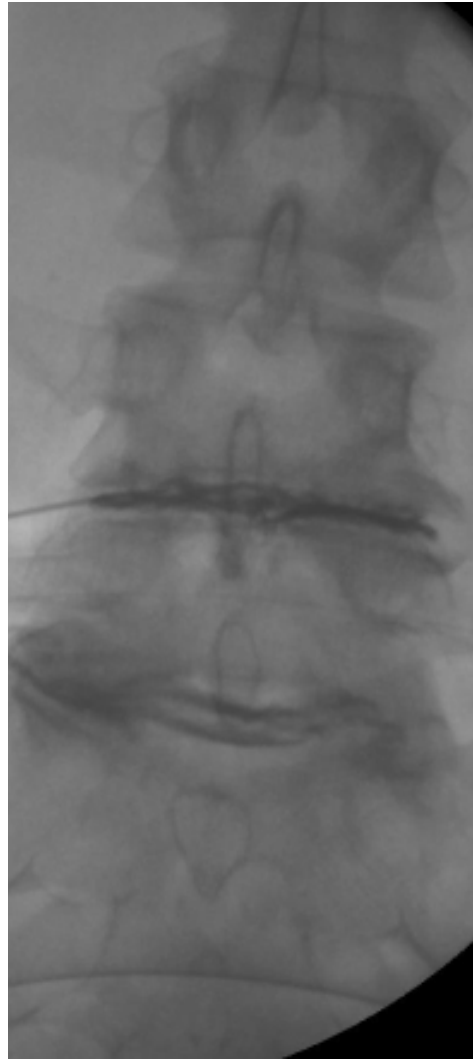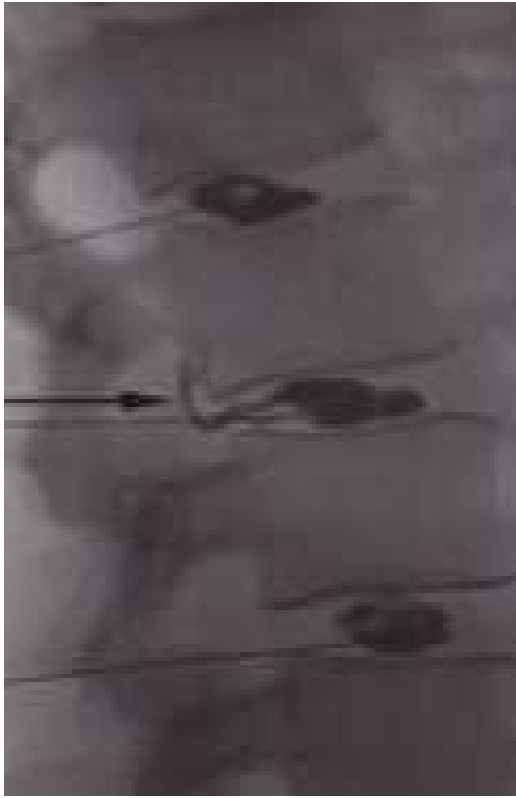
Slika 37B. Nepravilni intervertebralni disk, 3. stupanj po Adamsvoj klasifikaciji, kontrastni diskogram, AP projekcija.



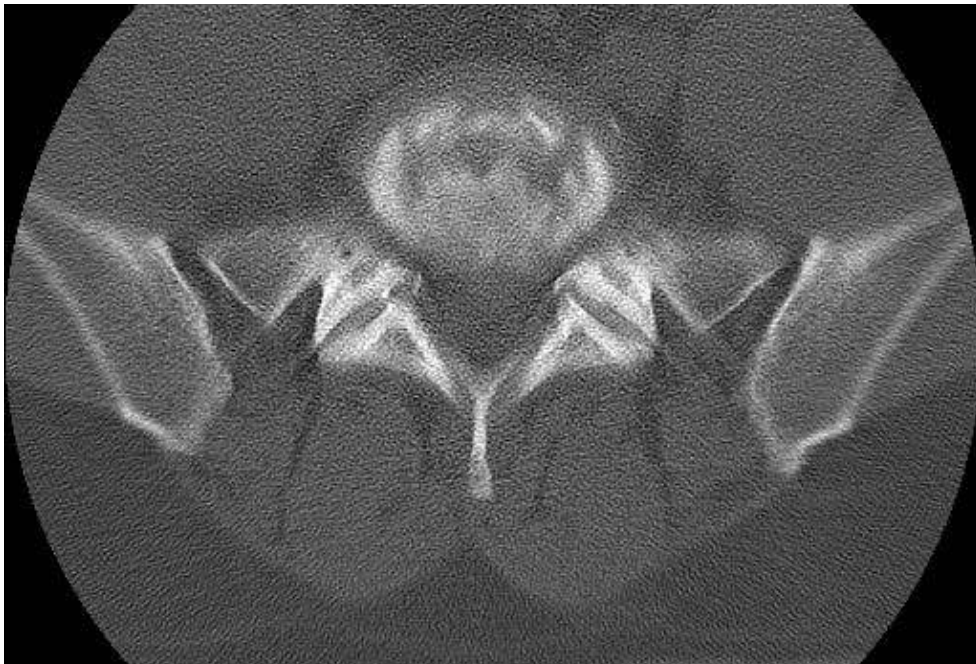
Slika 38A. i 38B. Degenerativne promjene intervertebralnog diska, lateralna i AP projekcija, kontrastni diskogrami.



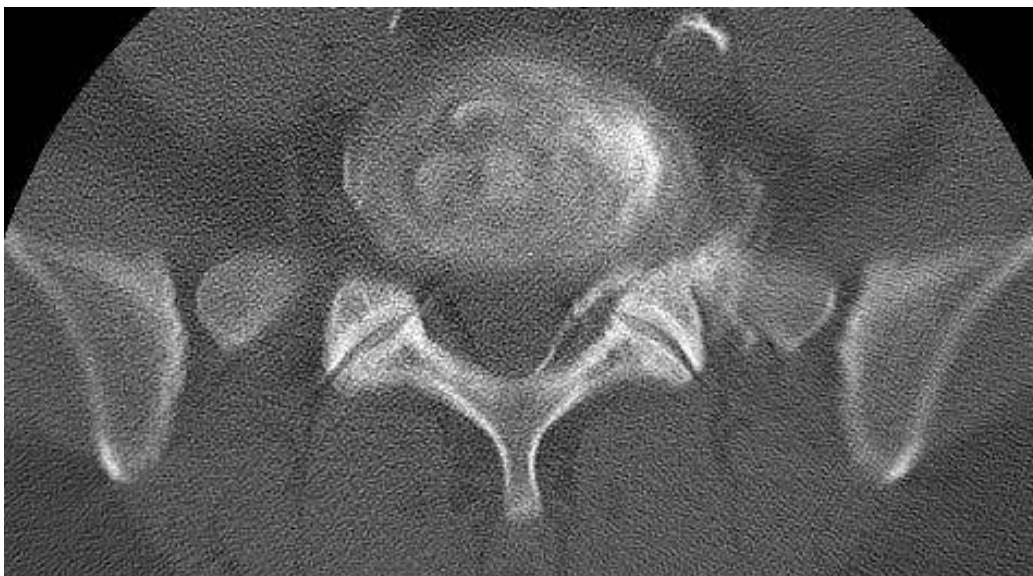Slika 39A. i 39B. Fisure na kontrastnim diskogramima, 4. stupanj po Adamsovoj klasifikaciji, kontrastno sredstvo se nalazi uz rub anulusa ali ne izlazi iz diska kroz anulus.



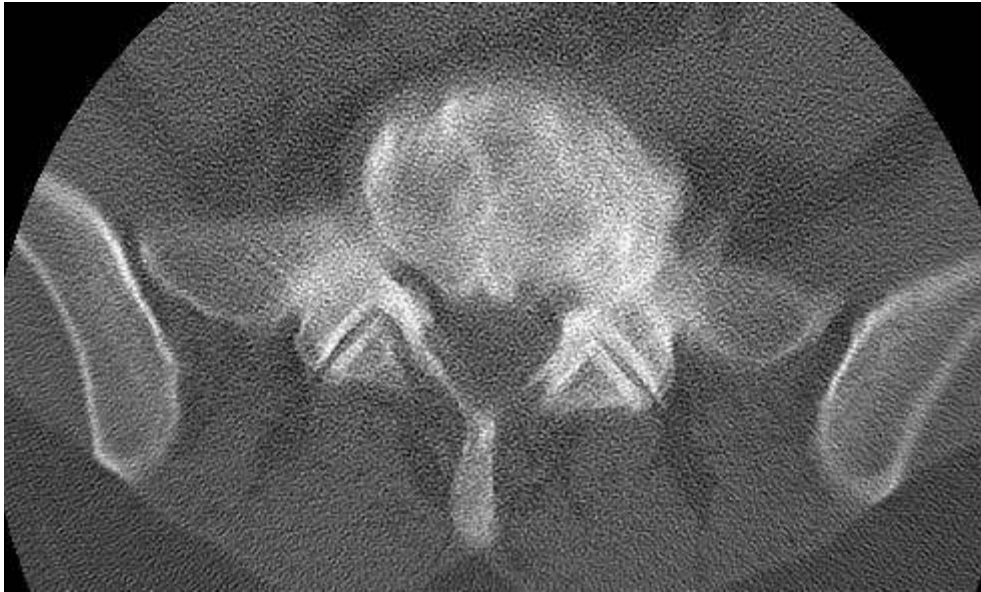Slika 40A. i 40B. Ruptura intervertebralnog diska, stupanj po Adamsvoj klasifikaciji, izlaženje kontrastnog sredstva, postkontrastni diskogrami, lateralna i AP projekcija.



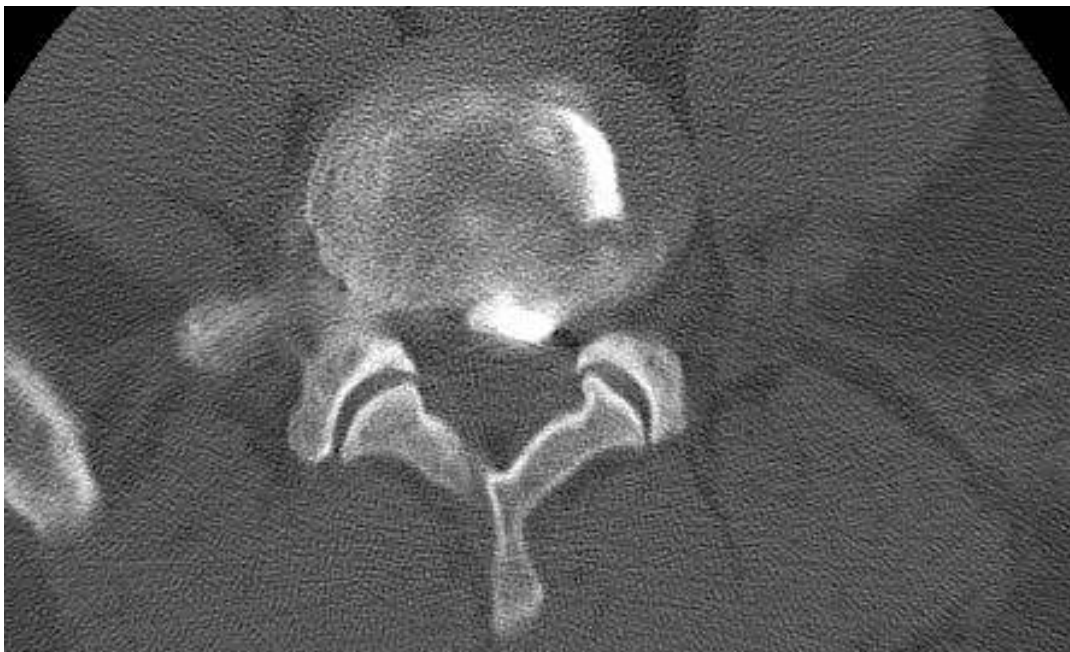Slika 41. Uredan nalaz, CT diskografija.



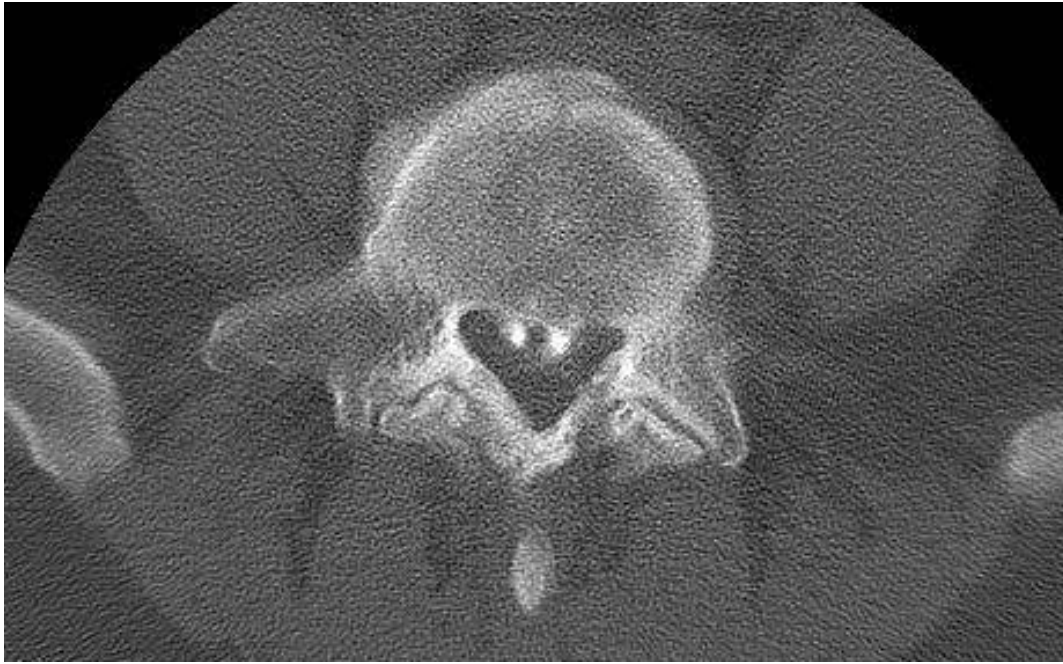Slika 42. Pozitivan nalaz lijevo, foraminalno, CT diskografija.



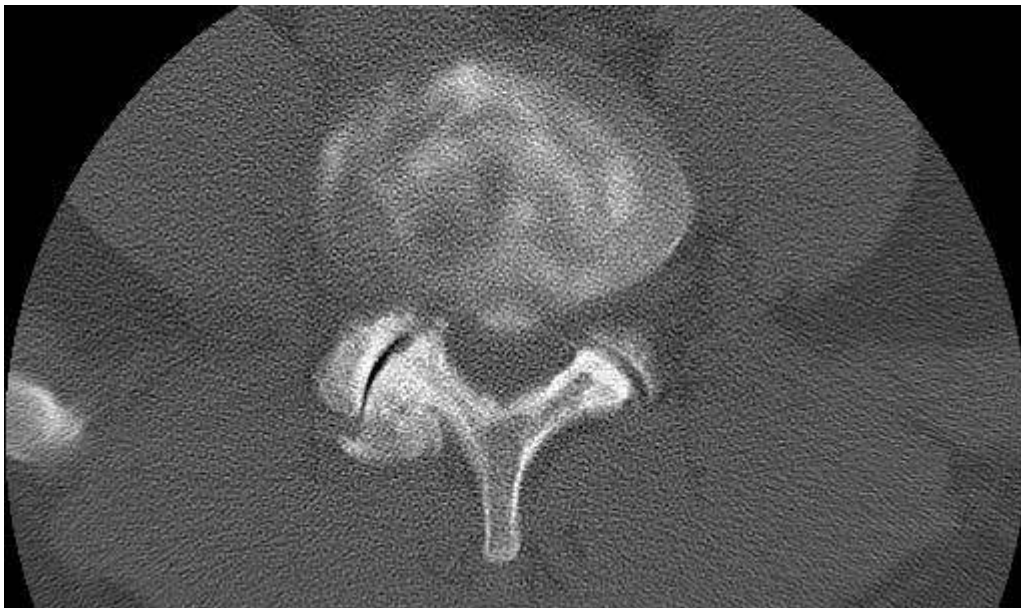
Slika 43A. Ruptura anulusa, izlaženje kontrastnog sredstva, CT diskografija.



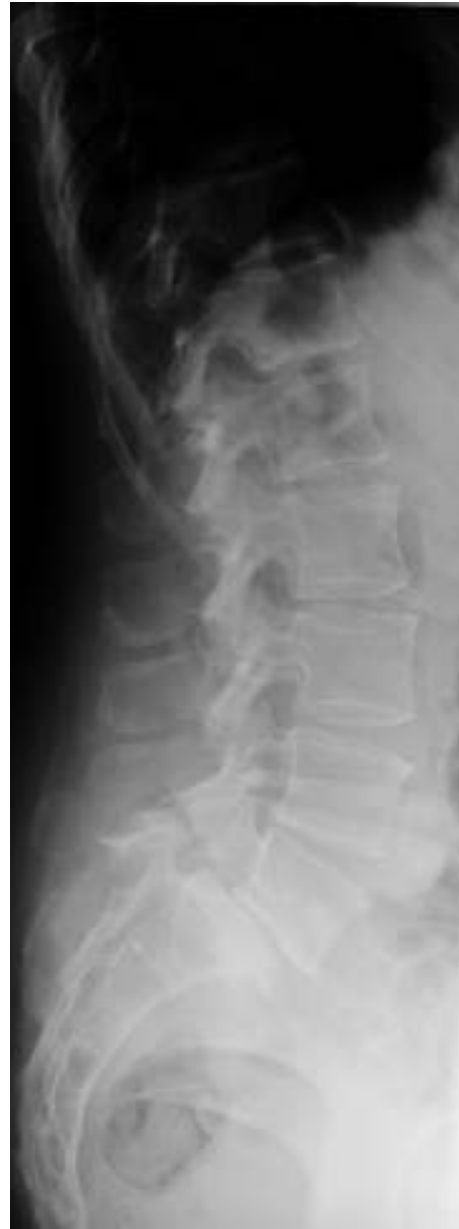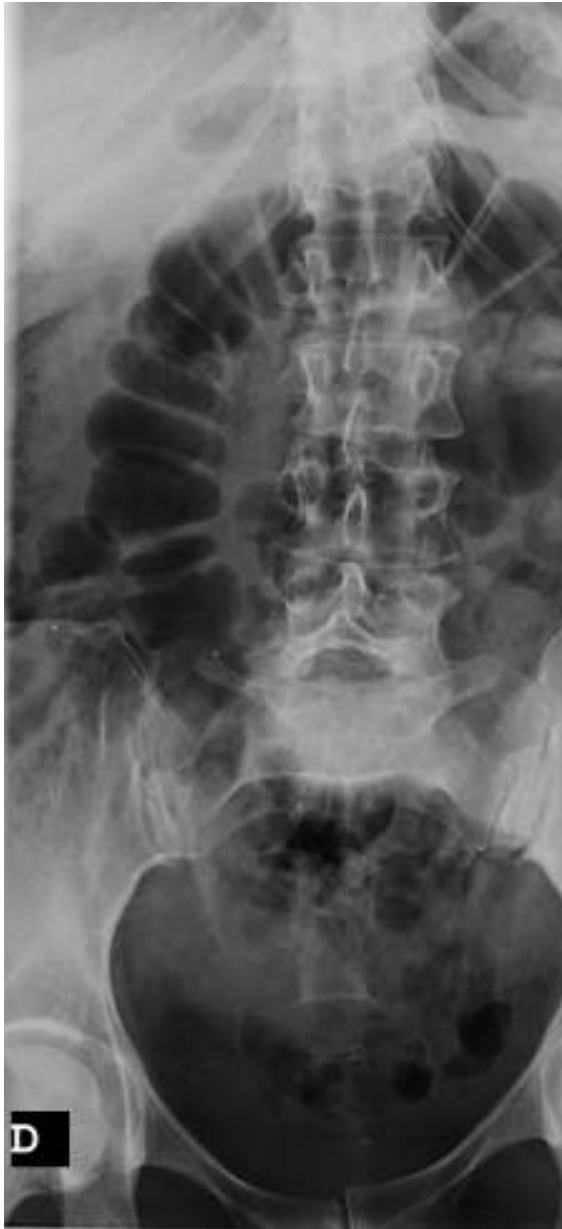Slika 43B. Ruptura anulusa, izlaženje kontrastnog sredstva, CT diskografija (2).



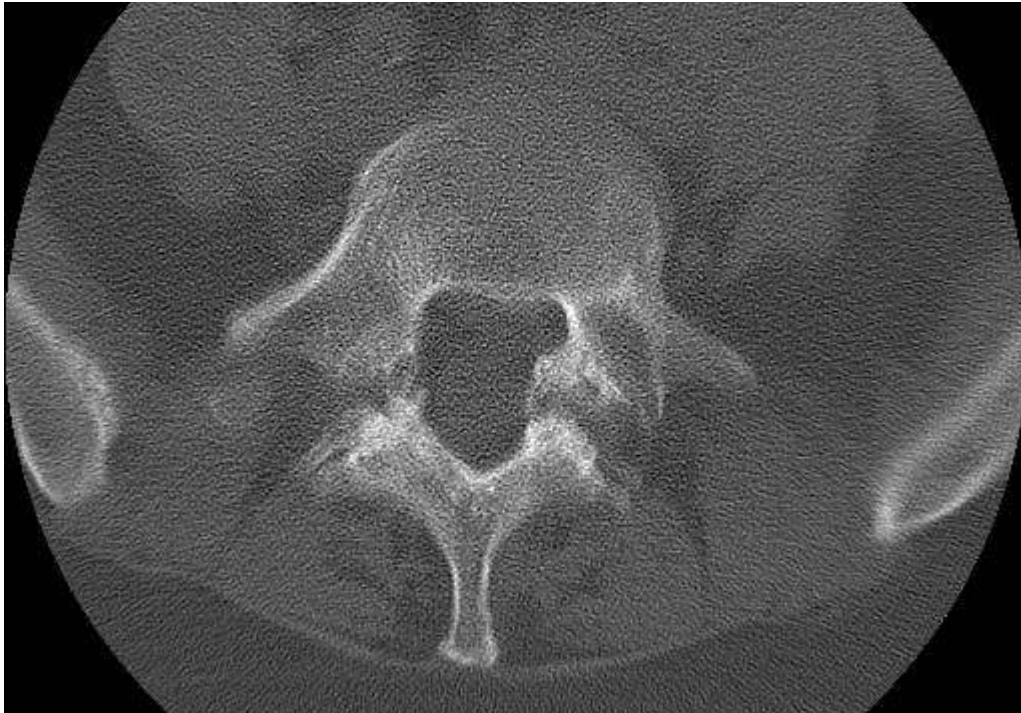
Slika 44A. Centralna ruptura anulusa, CT diskografija.



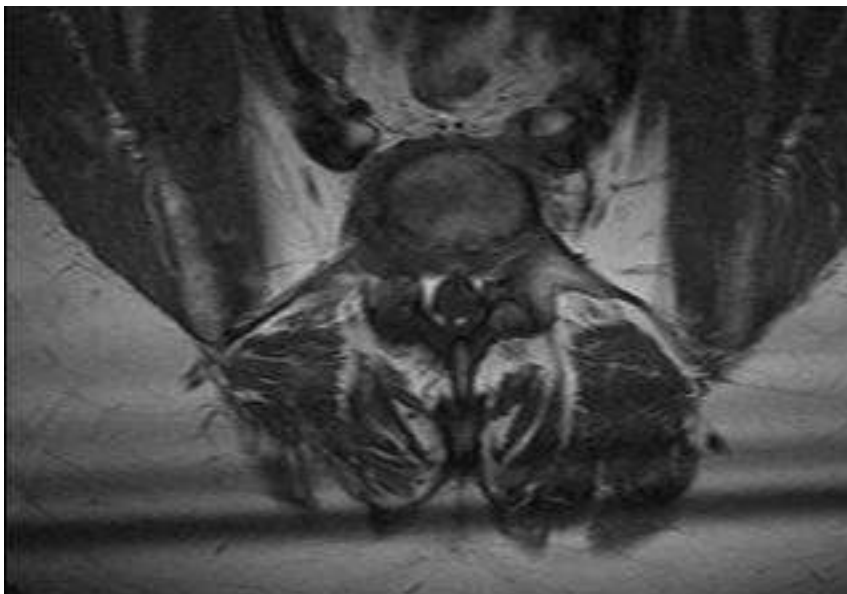
Slika 44B. Centralna ruptura anulusa, CT diskografija (2).



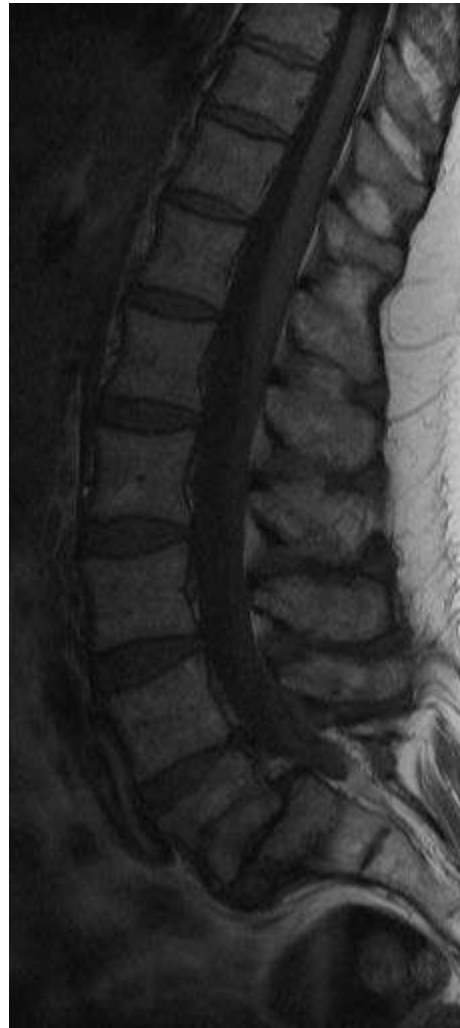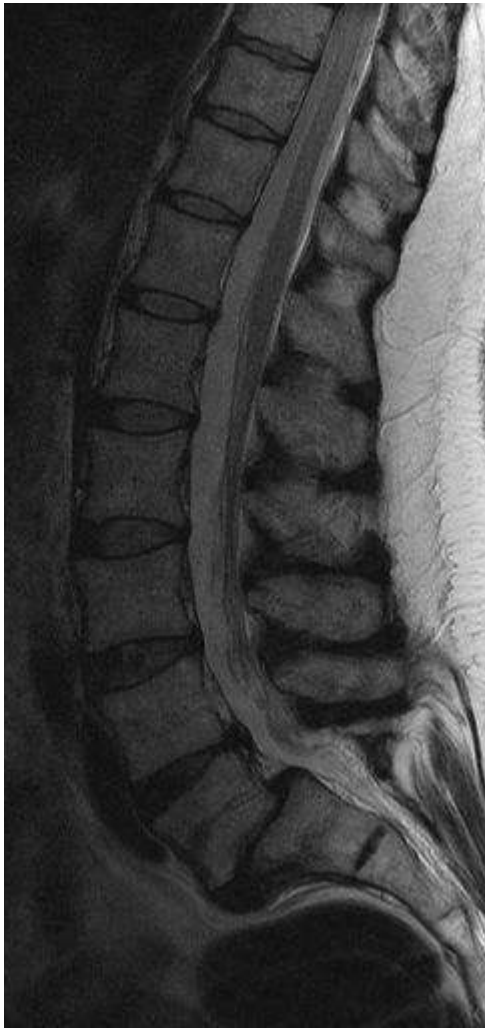Slika 45A. i 45B. Ispitanik C.B., kontrolna skupina, L3-L4 je B2, L4-L5 je C2 a L5-S1 je D3c tip po Thalgottu, standardne snimke.



Slike 46. C.B., prednja spondilolisteza sa spondilolizom, foraminalna i lateralna stenoza, nativni CT.



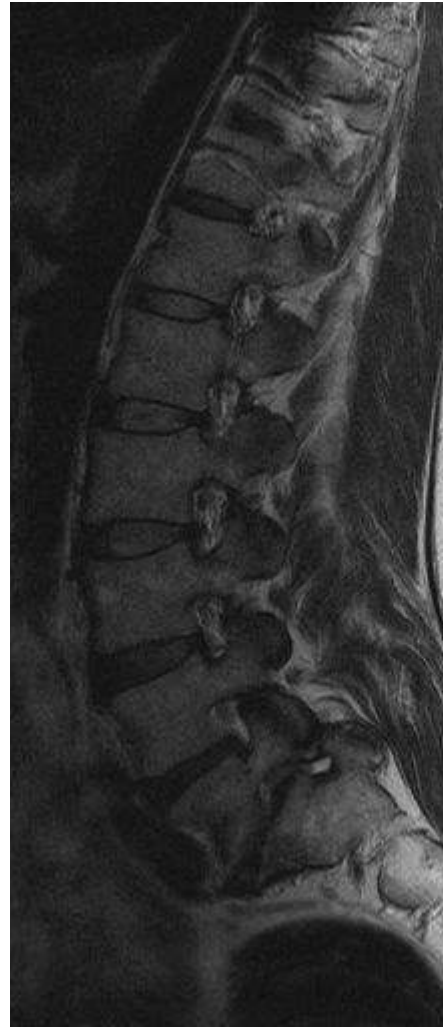Slika 47. C.B., prikaz u transverzalnoj ravnini, MR.



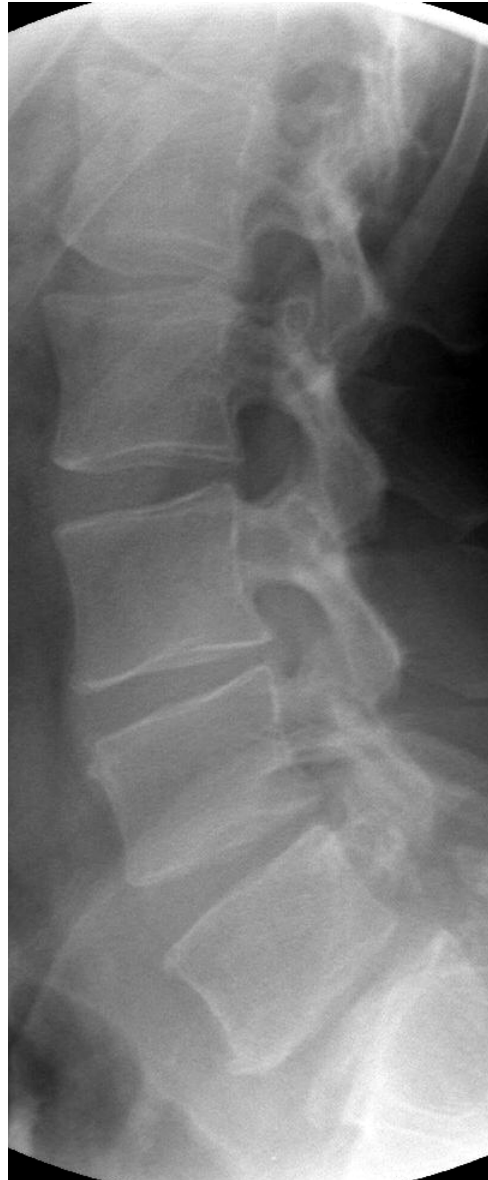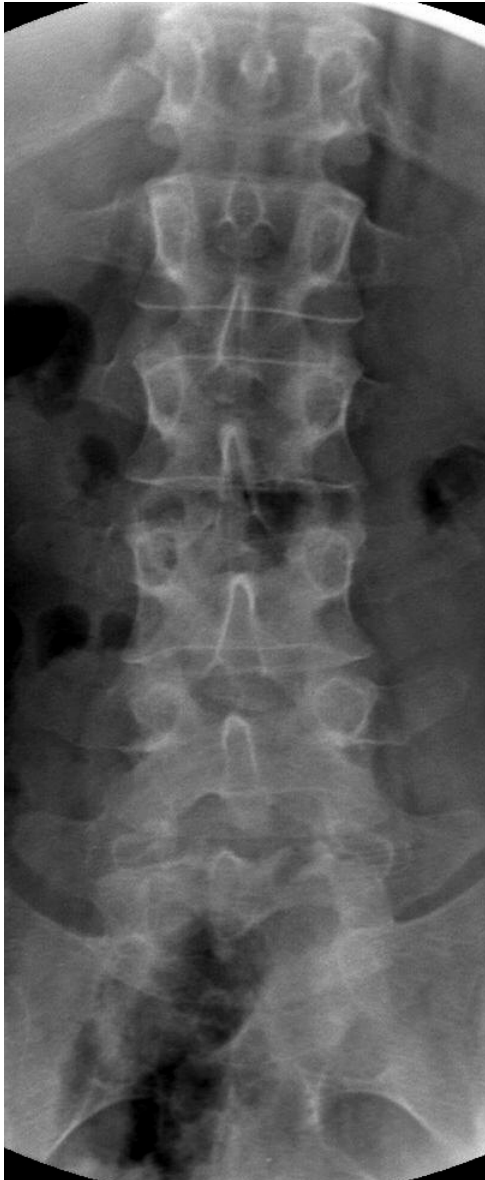Slika 48A. i 48B. C.B., MR u sagitalnoj ravnini, T2WE.



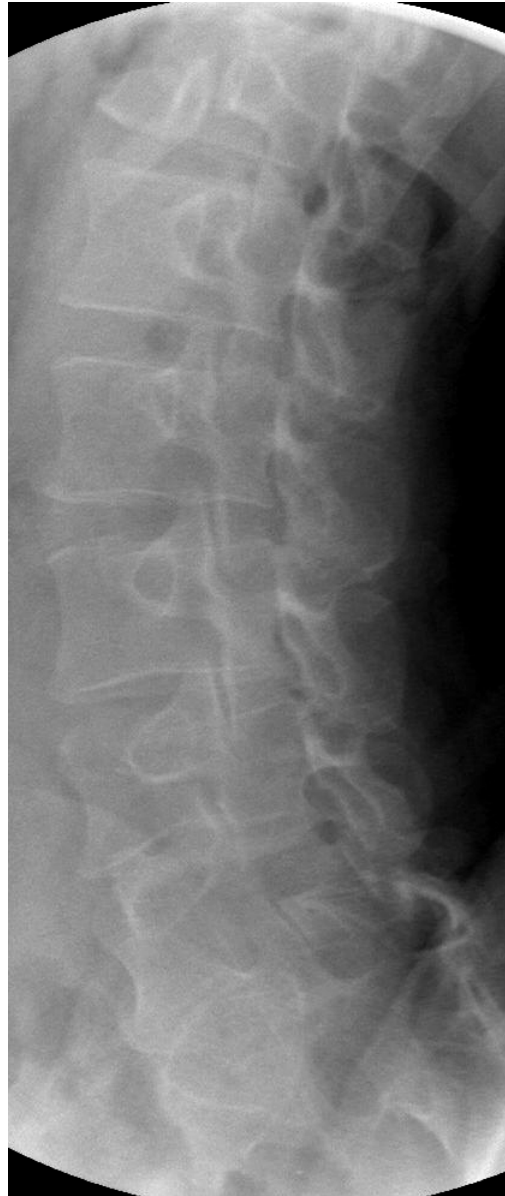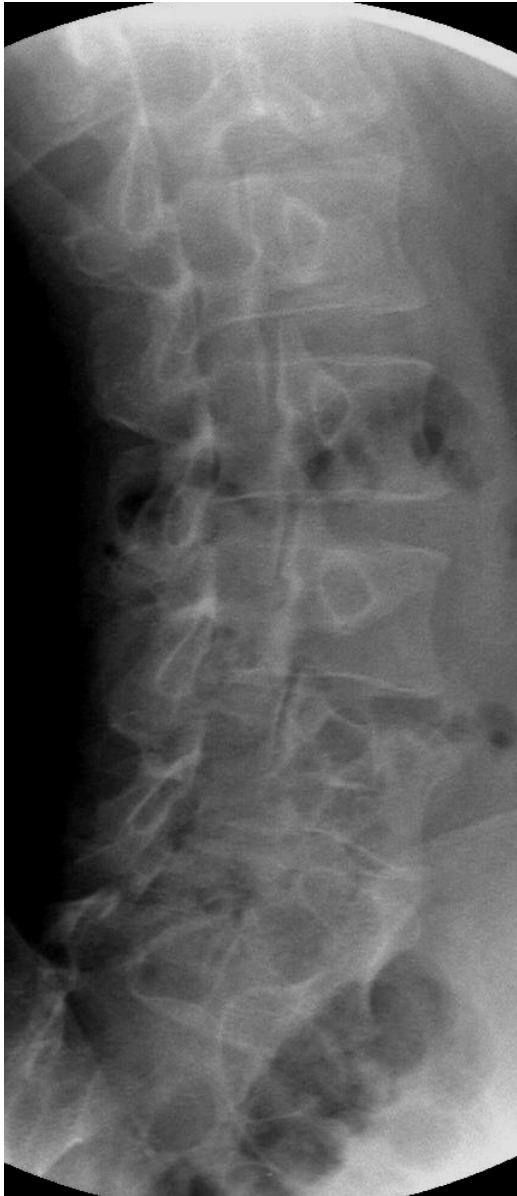Slika 49. C.B., foraminalna stenoza desno, sagitalna ravnina, T2WE MR.



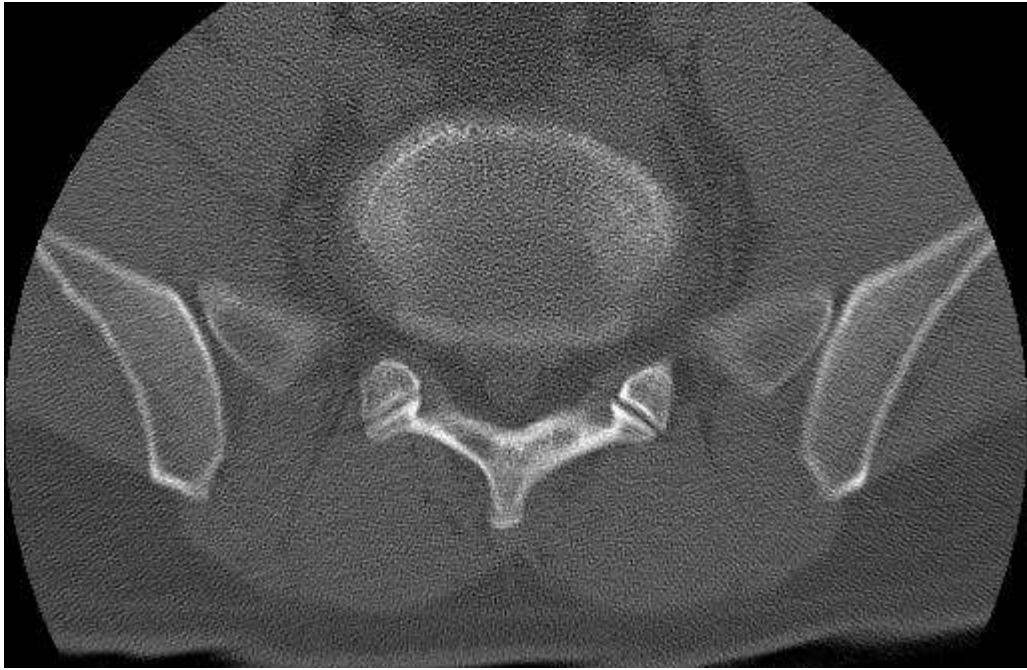
Slika 50. C.B., foraminalna stenoza lijevo, sagitalna ravnina, T2WE MR.



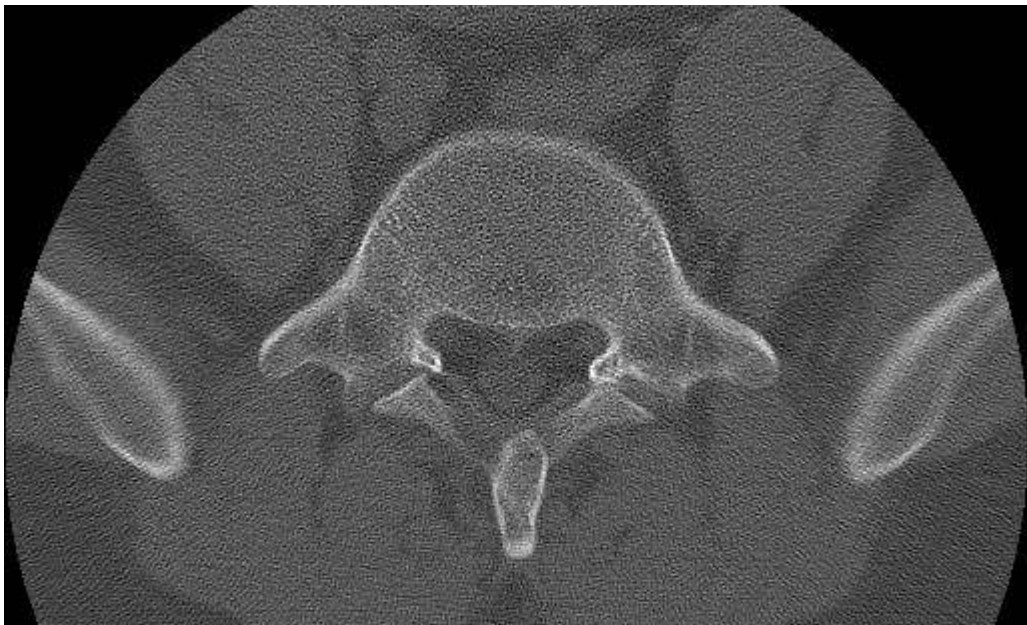
Slika 51A. i 51B. Ispitanik O.A., ispitivana skupina, standardne rtg snimke, L3-L4 je C2, L4-L5 je C3b a u segmentu L5-S1 su degenerativne promjene E2 po Thalgottu sa spondilolizom i spondilolistezom.



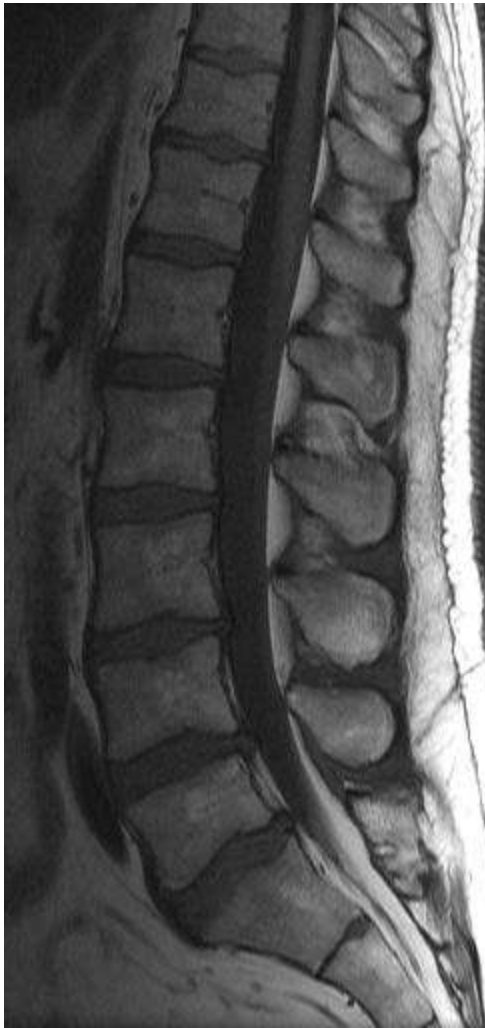Slika 52A. i 52B. O.A., kose snimke.



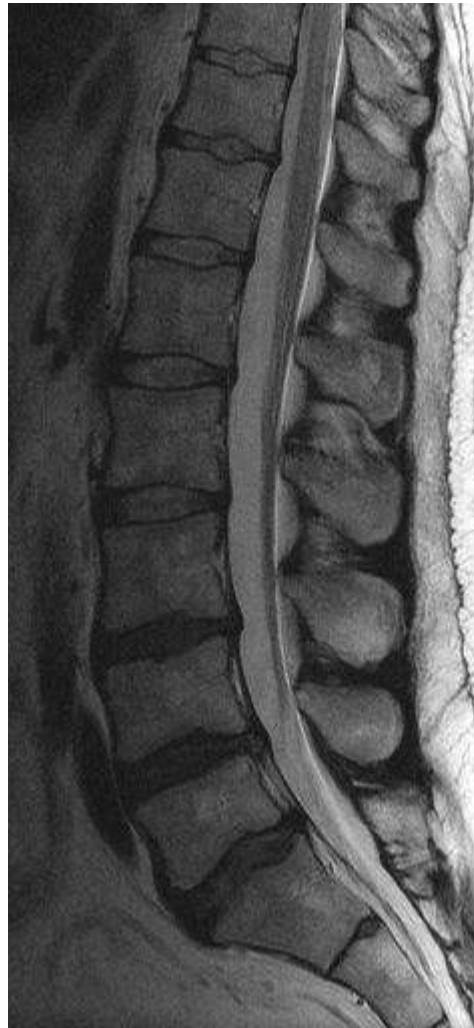Slika 53A. O.A. nativni CT.



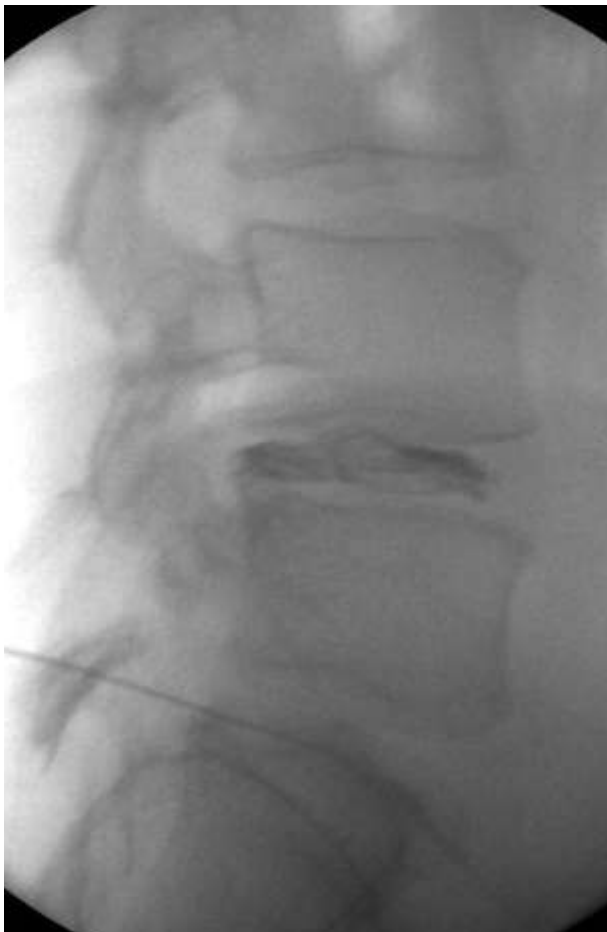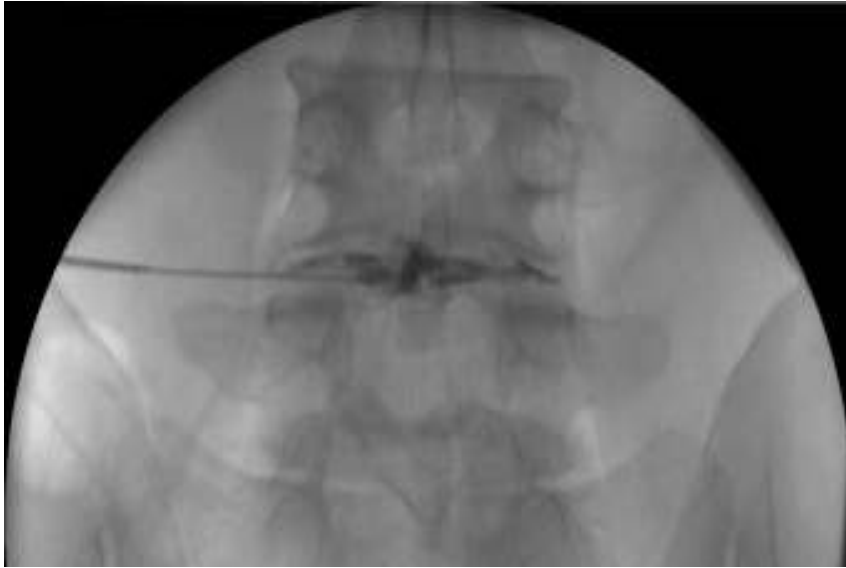Slika 53B. O.A. nativni CT, (2).



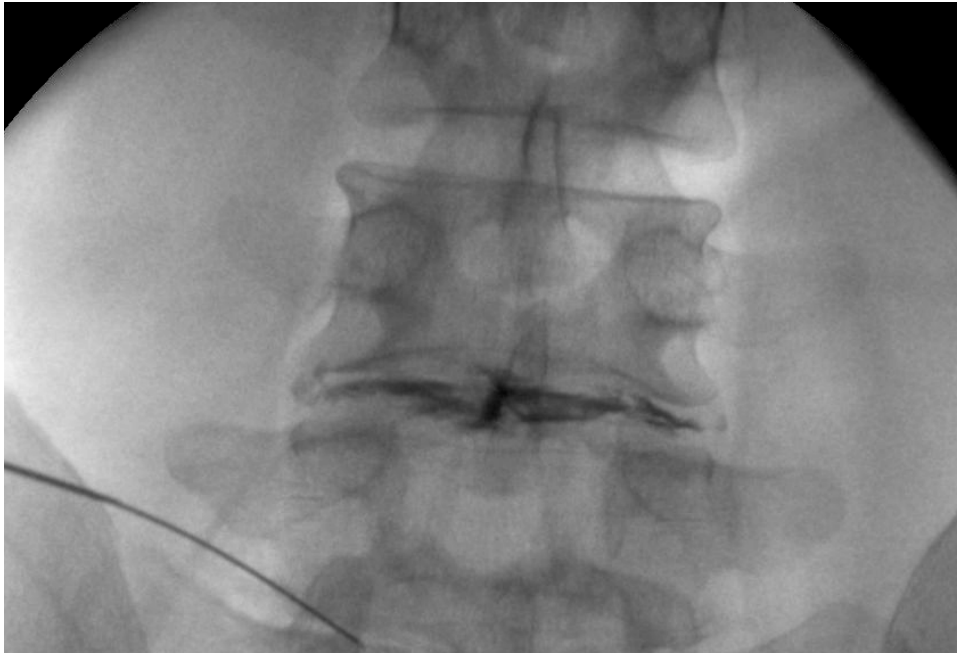
Slika 54A. O.A., sagitalna ravnina, T1WE, MR.



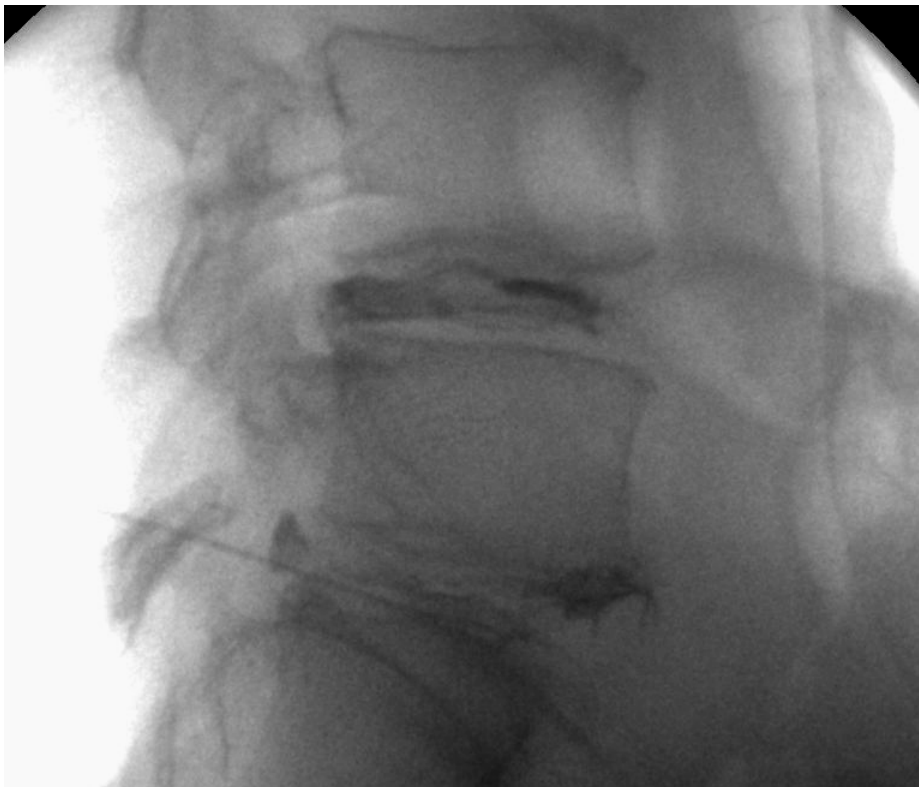Slika 54B. O.A., sagitalna ravnina, T2WE, MR.



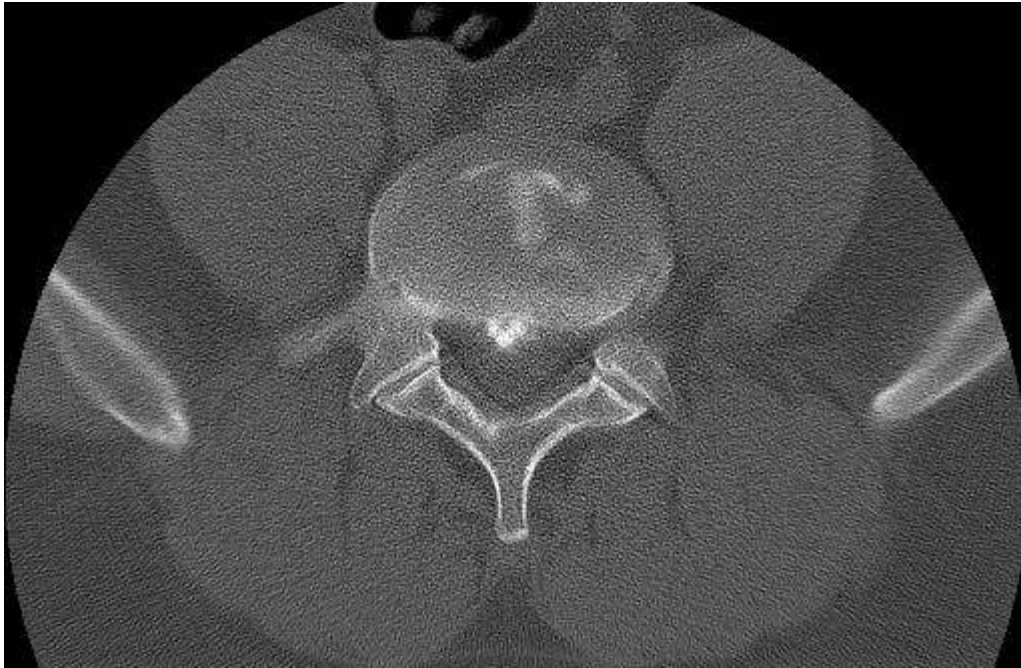
Slika 55A i 55B. O.A. diskografija, u segmentu L4-L5 nepravilno oblikovan intervertebralni disk, tip 3 po Adamsovoj klasifikaciji.



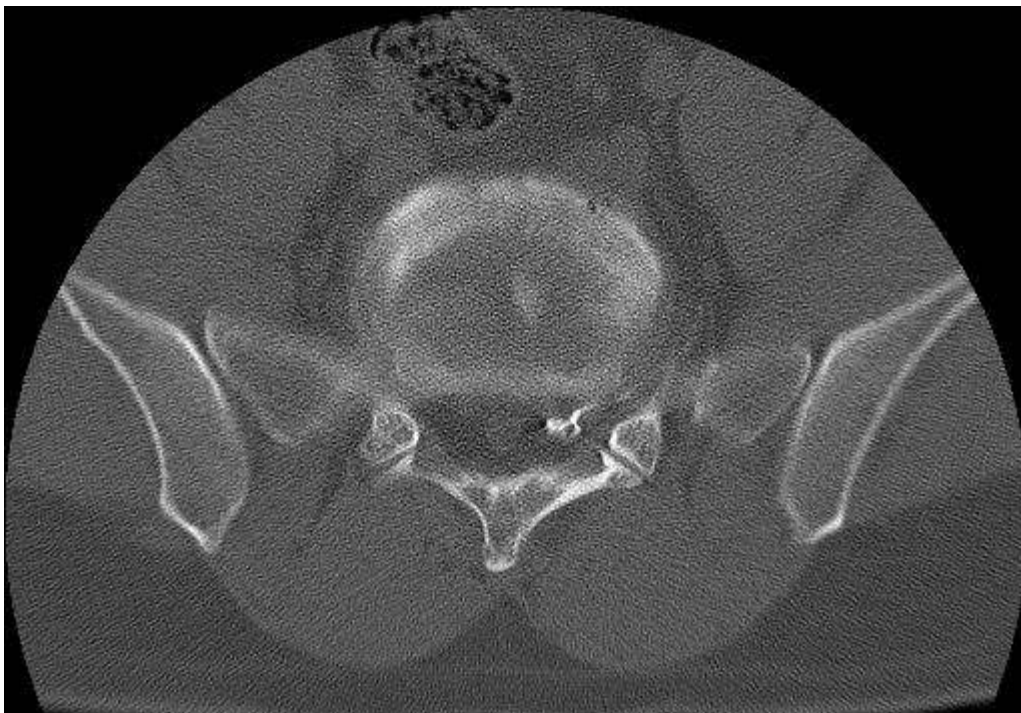
Slika 56A. O.A. diskografija, u segmentu L5-S1 vidi se ruptura, tip 5 po Adamsu, uz izlaženje kontrastnog sredstva, AP projekcija.



Slika 56B. O.A. diskografija, u segmentu L5-S1 vidi se ruptura, tip 5 po Adamsu, uz izlaženje kontrastnog sredstva, lateralna projekcija.



Slika 57. O.A. CT diskografija, u segmentu L4-L5 vidi se tip A1 po Dallasovoj klasifikaciji.



Slika 58. O.A. CT diskografija, u segmentu L5-S1 vidi se tip F2 po Dallasovoj klasifikaciji (2).

5. RASPRAVA

Bol lumbalne regije vrlo je česta ali u većini slučajeva nema funkcionalnog deficita. Neki pacijenti javljaju intenzivnu, neizdrživu bol iako je standardna radiološka, dijagnostička obrada pokazala samo degenerativne promjene. Postoji li neki specifični generator bola kod takve skupine pacijenata? Uloga provokacijske diskografije je utvrditi točan generator bola što onda dovodi to točnijeg liječenja te boljeg i bržeg oporavka. Za procjenu točnosti podataka dobivenih provokacijskom diskografijom potrebno je točno odrediti zlatni standard. Osim toga, potrebno je točno definirati i procijeniti stupanj promjena te stanje svih pripadajućih struktura.

Kliničke i epidemiološke studije pokazuju visok stupanj povezanosti psihosocijalnih i neuropsiholoških faktora sa bolnim sindromom lumbalne kralježnice. Zato se pri procjeni načina liječenja uvijek moraju uzeti u obzir svi faktori kako bi se sa što većom točnošću utvrdio stvarni, glavni generator bola. To je osobito važno ako se planira operativno liječenje.

U tri randomizirane kontrolirane studije koje su uspoređivale kognitivno-bihevioralnu terapiju sa fuzijom kod bolesnika kojima kroničnu križobolju uzrokuje degenerativna bolest diska nađena je samo minimalna razlika između dvije skupine. Različiti zaključci u navedenim studijama upućivali su kod jednih na nešto bolje rezultate u kontrolnoj, neoperiranoj skupini (manje komplikacija) odnosno na bolje rezultate kod fuzije – diskretno poboljšanje ODI u britanskoj studiji.⁴⁸⁻⁵⁰

Diskografija se u literaturi spominje od 1948 kada ju je Lindblom iz Skandinavije opisao s velikim entuzijazmom.⁵¹ Tu njegovu studiju su potvrdila brojna klinička istraživanja te istraživanja na kadaverima.⁵² Neke studije iz toga vremena tvrdile su da je kod ciljanih kliničkih skupina diskografija bolja dijagnostička pretraga od mijelografije što je bilo razumljivo jer je u to vrijeme mijelografija pružala relativno malo podataka o unutarnjem, ali i o vanjskom dijelu i.v. diska (Collis).⁵³ Uvođenjem kompjutorizirane tomografije značajno se mijenja uloga mijelografije. Kombinacija postkontrastnih snimaka kralježnice sa postkontrastno učinjenim CT presjecima davala je mnogo više informacija o korijenima ali i o stanju intervertebralnoga diska. Ipak, CT mijelografija i danas ne daje previše informacija o stanju i.v. diska. Do pojave MR, diskografija je bila jedina dijagnostička pretraga koja je prikazivala i analizirala stanje i.v. diska. Posebna vrijednost diskografije je mogućnost ocjene vrste i karaktera bola tijekom injekcije kontrastnog sredstva. Zato je diskografija vrijedna ne samo za analizu morfologije diska nego i za procjenu kliničke vrijednosti dobivenog nalaza.

Mnoge rane studije na velikom broju pacijenata opisivale su diskografiju kao sigurnu i preciznu metodu za analizu patologije intervertebralnog diska.^{54,55} Nakon početnog optimizma pojavile su se mnoge sumnje u sigurnost pretrage kao i u njezinu stvarnu i objektivnu vrijednost.

Upute Američkog neurokirurškog društva (AANS/CNS) ne preporučuju diskografiju kao „zlatni standard“ i smatraju da bi pozitivna diskografija uz uredan nalaz standardne radiološke obrade trebala biti kontraindikacija operativnom liječenju. Negativan nalaz bi mogao imati dijagnostičku vrijednost kod bolesnika kojima je standardnom radiološkom metodom nađeno više mogućih generatora bola.⁵⁶

Carragee sa suradnicima je 2004. godine postavio sumnju da dugotrajnu bol može izazvati injekcija kontrasta u područje diska što za posljedicu teoretski može imati simptomatsku fisuru anulusa.⁵⁷ Oni su izrazili bojazan da se bol i simptomi mogu pojačati poslije diskografije, ali samo kod onih pacijenata kod kojih postoji određeni psihološki rizični faktor, kod kojih postoji dugotrajno smanjenje radne sposobnosti odnosno kod onih, kod kojih postoje određene dvojbe vezane uz uzrok njihove boli. Ista studija je pokazala da ti psihološko-socijalni faktori mogu imati značajan utjecaj na odgovor na bol tijekom zahvata te posljedično neadekvatan postoperativni oporavak. Autori predlažu da se zbog toga treba napraviti potpuna i adekvatna priprema i obrada prije provođenja diskografije te takve pacijente eventualno isključiti iz pretrage, odnosno barem odgoditi provođenje provokacijske diskografije dok uvjeti ne budu bolji.

Ova se invazivna dijagnostička pretraga usprkos brojnim polemikama i skepticizmu provodi po cijelom svijetu. Brojne su studije podržale ovu metodu.^{58,59} Neki od članaka opisuju vrijednost diskografije u predoperativnom planiranju te pretpostavku da je kod pacijenata, kod kojih je jasno određen glavni generator bola, ishod liječenja bolji.

Usprkos brojnim pozitivnim stavovima, velik je broj studija koje kritiziraju provokacijsku diskografiju. Prva klinička studija o vrijednosti diskografije objavljena je 1968 godine od autora Holta.⁶⁰ U toj studiji je opisan velik broj slučajeva asimptomatskih pacijenata kod kojih je diskografija uzrokovala dugotrajnu bol. Studija je kasnije doživjela brojne kritike vezane uz odabir pacijenata, tehniku provođenja diskografije te interpretaciju rezultata.⁶¹

Kriteriji pozitivnog diskograma su kontroverzni. Primarni kriterij pozitivne diskografije obično se definira kao „signifikantna“ bol nakon injekcije (6/10 ili 3/5 na skali bola) uz pojavu simptoma koji po kvaliteti i distribuciji odgovaraju kroničnim pacijentovim simptomima. Konkordantna bol znači da ispitanik osjeća istu ili približno istu bol pri iniciranju kontrastnog sredstva kao što osjeća i inače u svakodnevnom životu. Kod lezije anulusa kontrastno sredstvo se širi kroz fisuru po anulusa. Jedan od osnovnih kriterija pozitivne diskografije mora biti i ispitanikovo ponašanje tijekom pretrage. Važno je promatrati izraz lica koji mora potvrditi njegov verbalni odgovor. Bitno je

kontrolirati iniciranje jer negativan nalaz (dakle minimalna ili diskordantna bol) može biti razlog neadekvatnog položaja igle. Ti kriteriji su predloženi 1990 kada je Walsh sa suradnicima objavio studiju u koju su bili uključeni simptomatski i asimptomatski pacijenti.⁶² Za razliku od ranije studije Holta, ovdje kod asimptomatskih pacijenata nije nađena patologija i.v. diska, a pacijenti nisu javljali bol. Derby je 2005 objavio studiju gdje asimptomatski pacijenti nisu javljali bol ako je tlak pri davanju kontrasta bio kontroliran i nizak. Kod simptomatske skupine diskografija je pokazala određenu vrijednost u postavljanju dijagnoze i planiranju liječenja.⁶³ Mnogi autori podržavaju dijagnostičku vrijednost diskografije kao predoperativne metode, osobito kada se nakon diskografije radi i CT.^{64,65} Schellhas 1996, Birney 1992 i Buirsky 1992 su u svojim studijama uspoređivali nalaze diskografije i magnetske rezonancije i dokazali visok stupanj korelacije.⁶⁶⁻⁶⁸ 1995 Sjevernoameričko društvo o kralježnici (NASS) objavilo je da je diskografija vrijedna dijagnostička metoda.⁶⁹ Naglašeno je da, kao i kod drugih visoko specijaliziranih metoda, rezultat ovisi o stručnosti i iskustvu specijalista koji izvodi pretragu. Osim stručnosti specijalista značajan uvjet za uspjeh pretrage ima i detaljan i adekvatan odabir pacijenata. Osnovni kriteriji uključivanja prema autorima su: predoperativno kod planirane fuzije određenih segmenata ili kod revizije, kod pacijenata koji i nakon operacije imaju simptome koji ne koreliraju s nalazom CT/MR i kod neoperiranih pacijenata s diskordantnom standardnom radiološkom obradom.⁷⁰

Suprotno, Carragee sa suradnicima je 2006. objavio da je diskografija nepouzdana za ishod kirurškog liječenja.⁷¹ Madan i suradnici 2002. nisu našli značajnu razliku u ishodu operativno liječenih pacijenata između grupe kojoj je predoperativno rađena diskografija i grupe kojoj nije.⁷² Carragee je sa suradnicima 1999. postavio u svojoj studiji pitanje jesu li pacijenti uopće sposobni razlikovati spinalnu od nespinalne boli tijekom diskografije. To dovodi u pitanje vrijednost pretrage i razlikovanje konkordante od diskordantne boli.

Uzrok kronične križbolje kod bolesnika kojima standardna radiološka obrada nije pronašla ozbiljnija oštećenja predmet je brojnih rasprava. Ostaje pitanje zašto manji postotak bolesnika javlja tako ozbiljne tegobe dok su ostali sa sličnim radiološkim nalazom potpuno asimptomatski ili samo sa minimalnim tegobama. Zato je bitno utvrditi glavni generator bola. Među razne moguće uzroke bola, osim degenerativno promijenjenog intervertebralnoga diska ubrajali su se tijekom vremena osteofiti, sklerozacija i degenerativne promjene malih zglobova, blaža lumbalna skolioza i slično.

Drugo mišljenje je da bi liječenje kronične križbolje trebalo usmjeriti na centralno liječenje boli a uzroke tražiti u psihološkim i socijalnim faktorima, niskom pragu tolerancije na bol i slično. Temelj tom mišljenju leži u činjenici da bolesnici sa sličnim objektivnim nalazom javljaju različite stupnjeve boli i različitu kliničku sliku.

U kliničkoj praksi pozitivna diskografija je nađena i kod bolesnika kod kojih je bio poznat tzv. „nediskogeni“ uzrok bola, kao npr. spinalna neoplazma, osteoid osteom, patološke promjene zdjelice i prijelomi.

Dakle, iako su tijekom zadnjih desetljeća objavljene brojne studije o vrijednosti diskografije, do danas ne postoji zajedničko, jedinstveno mišljenje o vrijednosti pretrage kao dijagnostičke metode.⁷³

Carragee je 2004 sa suradnicima objavio preporuke za bolje analiziranje i izvođenje provokacijske diskografije.⁷⁴ Najpouzdaniji su rezultati kod negativnih diskograma i kod diskograma pozitivnih na samo jednom nivou u ispitanika sa normalnim psihološkim statusom i socijalnim profilom. Kod ispitanika gdje je diskografija pozitivna na dva ili više nivoa ili kod ranije operiranim ispitanika normalnog psihološkog statusa i socijalnog profila rezultati su diskutabilni. Izrazito loši i nepouzdana rezultati očekuju se kod ispitanika sa brojnim patologijom na više nivoa, kod ispitanika sa patološkim ponašanjem, kod ispitanika sa patološkim rezultatima psihometrijskih ispitivanja te kod ispitanika sa niskim pragom kompenzacije.

Od početka izvođenja diskografije do danas unaprijeđena je tehnika punkcije što dovodi do smanjenja komplikacija kao što su hematomi i oštećenje živaca. Razvoj dijaskopske opreme značajno je smanjio dozu zračenja tijekom zahvata. Kontrastna sredstva danas su neionska pa su i reakcije na kontrast minimalne i rijetke. Postoji mogućnost aplikacija paramagnetnog kontrastnog sredstva te nakon diskografije upućivanja pacijenta na MR koja bolje prikazuje korjenove spinalnih živaca i paradiskalnu anatomiju. I dalje ostaje otvoreno pitanje vrijednosti konkordantne i diskordantne boli tijekom diskografije i njezine vrijednosti u planiranju operativnog zahvata. Zato je potrebno bolesnike unaprijed pripremiti na zahvat, objasniti im proceduru. Potrebno je učiniti detaljnu radiološki obradu koja uključuje standardne radiograme za uvid u osovinu kralješnice te opće stanje koštane strukture, zatim nativni CT kroz morfološki promijenjene intervertebralne segmente te MR lumbalne kralješnice. Tako obrađeni bolesnici kojima su se dijagnostičkom obradom našla više segmenta patološki promijenjena ispunjavali su statističke testove Oswestry, Zung, MSPQ i SF36 prema kojima smo procijenili njihovo opće psihofizičko stanje. Tako selektirani bolesnici bili su u stanju adekvatno javiti stupanj bolnog podražaja pri izvođenju provokacijske diskografije te adekvatno razlikovati konkordantnu od diskordantne boli.

Naši rezultati pokazali su da diskografija kod selektiranih i adekvatno pripremljenih bolesnika sa degenerativnom bolesti intervertebralnog diska može stvarno točno procijeniti glavni generator bola i točno procijeniti kod kojih pacijenata će operativni zahvat biti uspješan. U ispitivanoj grupi, u skupini DDD razlika predoperativnog i postoperativnog ODI bila je veća od 15 i iznosila je 17.5 bodova.

Negativan nalaz provokacijske diskografije kod adekvatno pripremljenih bolesnika dovoljan je razlog za trenutno odustajanje i odgađanje operativnog liječenja do daljnjega.

Ispitanici sa degenerativnom bolesti diska u kontrolnoj grupi bez diskografije kod kojih je učinjena fuzija nisu poslije operacije postigli kliničko poboljšanje preporučeno od FDA od 15 bodova, razlika predoperativnog i postoperativnog ODI iznosila je 11 bodova.

Provokacijska diskografija u kombinaciji sa psihološkim testiranjem pokazala je statistički značajno poboljšanje postoperativnog nalaza kod ispitanika sa degenerativnom bolesti intervertebralnoga diska kojima je učinjena fuzija.

Dakle, kod bolesnika kojima križobolju uzrokuju degenerativno promijenjeni intervertebralni disk lumbalne kralješnice adekvatno psihološko testiranje te diskografija dobro dopunjuju standardnu radiološku dijagnostiku pri odabiru adekvatnog kirurškog liječenja. Kod ostalih generatora bola diskografija se nije pokazala kao korisna dijagnostička metoda. Nismo imali komplikacija u smislu spondilodiscitisa.

Ispitanici su poslije pretrage pozitivno odgovorili na pitanje bi li ponovno dopustili na sebi raditi provokacijsku diskografiju.

Rezultati ove studije pokazuju da bi bilo preporučljivo u predoperativnu pripremu bolesnika sa degenerativnom bolesti diska uključiti i provokacijsku diskografiju.

Kod bolesnika koji nisu ispunili odgovarajuće kriterije pri ispunjavanju predoperativnih upitnika Oswestry, Zung, MSPQ i SF36 možda bi se u daljim istraživanjima i randomiziranim kontroliranim studijama mogla primijeniti kognitivno-bihevioralna terapija. Nakon provedene terapije moglo bi se primijeniti ponovo iste statističke testove te analizom rezultata utvrditi da li je došlo do poboljšanja. U slučaju poboljšanja moglo bi se i kod te skupini pristupiti provokacijskog diskografiji te usporediti rezultate s ranijim. Sadašnja pretpostavka je da bi nakon uspješno provedene kognitivno-bihevioralna terapija provokacijska diskografija dala pozitivne rezultate kao i kasnije učinjeni eventualni operativni zahvat.

6. ZAKLJUČAK

Na temelju rezultata ispitivanja i praćenja 320 ispitanika sa kroničnom križoboljom sa ili bez širenja u nogu, koja traje više od šest mjeseci i rezistentna je na nekirurško liječenje proizlaze slijedeći zaključci:

- kod bolesnika kod kojih postoji dva ili više, standardnim radiološkim dijagnostikama utvrđenih uzroka križobolje provokacijska diskografija sa visokim postotkom sigurnosti određuje glavni generator bola.
- postoji statistički značajna razlika u postoperativnim rezultatima kod skupine koja je prošla provokacijsku diskografiju i skupine koja je operirana samo na temelju neinvazivne radiološke dijagnostike koja je uključivala standardne radiograme, CT i MR.
- pozitivna diskografija utječe u visokom, statistički značajnom postotku na odabir vrste operativnog liječenja te odabir patološki promijenjenog nivoa koji će biti podvrgnut operativnom zahvatu.
- kod bolesnika kojima križobolju uzrokuju degenerativno promijenjeni intervertebralni disk lumbalne kralješnice adekvatno psihološko testiranje te diskografija dobro dopunjuju standardnu radiološku dijagnostiku pri odabiru adekvatnog kirurškog liječenja.
- kod bolesnika koji uz degenerativne promjene imaju i translacijski deformitet odnosno deformitet u koronalnoj ravnini postoperativni rezultati ne pokazuju statistički značajnu razliku kod ispitivane i kontrolne skupine
- ako bolesnike dobro uputimo u vrstu pretrage i način na koji će se provokacijska diskografija izvoditi te ako učinimo dobar odabir prema rezultatima statističkih testova (Oswestry, Zung, MSPQ, SF36, Likart) tada će oni adekvatno reagirati i biti u mogućnosti razlikovati konkordantu od diskordnatne boli
- negativan nalaz provokacijske diskografije kod adekvatno pripremljenih bolesnika dovoljan je razlog za trenutno odustajanje i odgađanje operativnog liječenja do daljnjega
- ispitanici sa degenerativnom bolesti diska u kontrolnoj

skupini bez diskografije kod kojih je učinjena fuzija nisu poslije operacije postigli kliničko poboljšanje preporučeno od FDA od 15 bodova

- provokacijska diskografija u kombinaciji sa psihološkim testiranjem pokazala je statistički značajno poboljšanje postoperativnog nalaza kod ispitanika sa degenerativnom bolesti intervertebralnog diska kojima je učinjena fuzija
- kod ostalih generatora bola diskografija se nije pokazala kao korisna dijagnostička metoda
- nismo imali komplikacija u smislu spondilodiscitisa
- ispitanici su pozitivno reagirali na pretragu te su poslije pretrage pozitivno odgovorili na pitanje bi li ponovno dopustili na sebi raditi provokacijsku diskografiju?
- naši rezultati pokazuju da bi bilo preporučljivo u predoperativnu pripremu bolesnika sa degenerativnom bolesti diska uključiti i provokacijsku diskografiju

7. KRATAK SADRŽAJ NA HRVATSKOM JEZIKU

Cilj ovog rada bio je usporediti rezultate kirurškog liječenja kod bolesnika nakon diskografije i bez diskografije. Prema rezultatu analize snage testa u studiju je uključeno 310 ispitanika koji su podijeljeni u ispitivanu (207) i kontrolnu (103) skupinu. Kriteriji uključivanja su bili križbolja koja 6 mjeseci ne reagira na nekirurško liječenje te dva ili više moguća generatora bola na MR. Kriteriji isključivanja su bili tumor, trauma, upala i trudnoća te ranije operacije lumbosakralne kralješnice. Prije diskografije ispitanici su ispunili Oswestry test, SFPP36, Zung i MSPQ test. Tijekom jednogodišnjeg postoperativnog praćenja ispunjavali su Oswestry, SFPP36, Likert skalu te su se morali izjasniti da li bi ponovo pristali na diskografiju. U kontrolnoj grupi u skupini DDD razlika predoperativnog i postoperativnog ODI iznosila je 22.07%, odnosno 11 bodova. U ispitivanoj grupi, u skupini DDD razlika predoperativnog i postoperativnog ODI iznosila je 35.04%, što je 17.5 bodova. U kontrolnoj grupi, u skupini stenoza razlika predoperativnog i postoperativnog ODI iznosila je 26,13% ili 13 bodova. U ispitivanoj grupi, u skupini stenoza razlika predoperativnog i postoperativnog ODI iznosila je 28,42% ili 14,5 bodova. Provokacijska diskografija uz psihološko testiranje statistički je značajno poboljšala rezultate kirurškog liječenja kod ispitanika sa degenerativnom bolesti diska.

8. KRATAK SADRŽAJ NA ENGLESKOM JEZIKU

IMPACT OF PROVOCATIVE DISCOGRAPHY TO SURGICAL OUTCOME IN PATIENTS WITH CHRONIC LOW BACK PAIN

The objective of the study was comparison of surgical outcomes of patients operated on without discography and patients that underwent discography. According to power analysis study comprised 310 patients divided in the experimental (No=207) and the control (No=103) group. Inclusion criteria were low back pain resistant to the nonsurgical treatment for more than 6 months and conventional radiological findings showing degenerative changes without clear generator of the pain. Exclusion criteria were red flags. Before discography patients filled in Oswestry Disability Index (ODI), SF36, Zung and MSPGQ Questioners.

In a control group of patients with DDD difference between preoperative and postoperative ODI were 22.07% or 11 points. In a group with discography in patients with DDD difference between preoperative and postoperative ODI were 35.04% or 17.5 points. In a control group of patients with stenosis difference between preoperative and postoperative ODI were 26.13% or 13 points. In a group with discography in patients with stenosis difference between preoperative and postoperative ODI were 28.42% or 14.5 points. Provocative discography screening with psychological testing in the trial group made improvement following fusion clinically significant. For other degenerative generators of the pain discography didn't prove useful diagnostic tool.

9. LITERATURA

1. *Filler AG*. Emergence and optimization of upright posture among homoniform hominids and the evolutionary pathophysiology of back pain. *Neurosurg Focus* 2007;23(1):E4.
2. *Buckwalter JA*. Spine update: Aging and degeneration of the human intervertebral disc. *Spine* 1995;20:1307-14.
3. *Coventry MB, Ghormley RK, Kernohan JW*. The intervertebral disc: Its microscopic anatomy and pathology: Part II. Changes in the intervertebral disc concomitant with age. *J Bone Joint Surg [Am]* 1945;27:233-47.
4. *Vernon-Roberts B*. Age-related and degenerative pathology of the intervertebral disc and apophyseal joints. In: Jayson MIV, ed. *The Lumbar Spine and Back Pain*. Edinburgh, Scotland: Churchill Livingstone, 1992:17-41.
5. *Vernon-Roberts B*. Disc pathology and disease states. In: Gosh P, ed. *The Biology of the Intervertebral Disc*. Boca Raton, FL: CRC Press, 1988:73-119.
6. *Bogduk N*. The innervation of the lumbar spine. *Spine* 1983;8:286-93.
7. *Cavanaugh JM*. Neural mechanisms of lumbar pain. *Spine* 1995;20:1804-09.
8. *Jinkins RJ*. The pathoanatomic basis of somatic and autonomic syndromes originating in the lumbosacral spine. *Neuroimaging Clin Am* 1993;3:443-63.
9. *Schwarzer AC, Aprill CN, Bogduk N*. The sacroiliac joint in chronic low back pain. *Spine* 1995;20:31-37.
10. *Modic MT, Masaryk TJ, Ross JS, et al*. Imaging of degenerative disk disease. *Radiology* 1988;168:177-86.
11. *Derby R, Kim B, Chen Y, et al*. The relation between annular disruption on computed tomography scan and pressure-controlled discography. *Arch Phys Med Rehabil* 2005;86(8):1534-8.
12. *Boden SD, Davis DO, Dina TS, Patronas NJ, Wiesel SW*. Abnormal magnetic-resonance scans of the lumbar spine in asymptomatic subjects: A prospective investigation. *J Bone Joint Surg [Am]* 1990;72:403-8.
13. *Haldeman S, Dagenais S*. A supermarket approach to the evidence – informed management of chronic low back pain. *Spine J* 2008;8:1.
14. *Wegener M, Markwalder TM*. A novel surgical treatment of lumbar disc herniation in patients with long standing degenerative disc disease. *J Neurosurg: Spine* 2005;2:515.
15. *Weinstein J et al*. Surgical versus nonsurgical therapy for lumbar spine stenosis. *NEJM* 2008;358:794.
16. *Peul WC et al*. Surgery versus prolonged conservative treatment for sciatic. *NEJM* 2007;356:2245.

17. *Resnik DK et al.* Guidelines for the performance of fusion procedures for degenerative disease of the lumbar spine. Part 9: fusion in patients with stenosis and spondylolisthesis. *J Neurosurg: Spine* 2005;2:679.
18. *An H et al.* Summary statment. Emerging techniques for treatment of degenerative lumbar disc disease. *Spine* 2003;28:S24.
19. *Ziger J et al.* Results of the prospective, randomized, multicenter food and drug administration investigation device, exemption study of the ProDisc-L total disc replacement versus circumferential fusion for the treatment of 1-level degenerative disc disease. *Spine* 2007;32:1155.
20. *Kim KY, Kim YT, Lee CS, Shin MJ.* MRI classification of lumbar herniated intervertebral disc. *Orthopedics* 1992;15(4):493-7.
21. *Kramer J.* A new classification of lumbar motion segment for microdiscectomy. *Eur Spine J* 1995;4:327.
22. *Milette PC.* Classification, diagnostic imaging and imaging characterization of a lumbar herniated disk. *Radiol Clin North Am* 2000;38:126.
23. *Thompson JP, Pearce RH, Schechter MT, Adams ME, Tsang IKY, Boshop PB.* Preliminary evaluation of a scheme for grading the gross morphology of the human intervertebral disc. *Spine* 1990;15:411.
24. *Southern EP, Fye MA, Panjabi MM, Patel TCh, Cholewicki J.* Disc degeneration. A human cadaveric study correlating magnetic resonance imaging and quantitative discomanometry. *Spine* 2000;25:2171-5.
25. *Fardon DF, Milette PC.* Nomenclature and classification of lumbar disc pathology. Recommendation of the combined task forces of the North American Spine Society, American Society of Spine Radiology and American Society of Neuroradiology. *Spine* 2001;5:E93-113.
26. *Pfirmann CWA, Metzdorf A, Zanetti M, Hodler J, Boss N.* Magnetic resonance classification of lumbar intervertebral disc degeneration. *Spine* 2001;26(17):1873-8.
27. *Boos N, Weissbach S, Rohrbach H, Weiler C, Spratt KF, Nerlich AG.* Classification of age-related changes in lumbar intervertebral disc. *Spine* 2002;27(23):2631-44.
28. *Thalgott JS, Albert TJ, Vaccaro AR, Aprill CN, Giuffre JM, Drake JS, Henke JP.* A new classification system for degenerative disc disease of the lumbar spine based on magnetic resonance imaging, provocative discography, plain radiographs and anatomic considerations. *The Spine Journal* 2004;4:167-72.
29. *April, C, Bogduk N.* High-intensity zone: A diagnostic sign of painful lumbar disc on magnetic resonance imaging. *Br J Radiol* 1992;65(773):361-9.
30. *Bogduk N, Tynan W, Wilson A.* The nerve supply to the human lumbar intervertebral discs. *J Anat* 1981;132(Pt1):39-56.
31. *Saal JS.* The role of inflammation in lumbar pain. *Spine* 1995;20:1821-27.

32. *Block A, Vanharanta H, Ohnmeiss D, et al.* Discographic pain report: influence of psychological factors. *Spine* 1996;21(3):334-8.
33. *Burton A, Tillotson K, Main C, et al.* Psychosocial predictors of outcome in acute and subacute low back trouble. *Spine* 1995;20(6):722-8.
34. *Carragee E, Chen Y, Tanner C, et al.* Can discography cause long-term back symptoms in previously asymptomatic subjects? *Spine* 2000;25:1803-8.
35. *Resnick DK, Choudhri TF, Dailey AT, Groff MW, Khoo L, Matz PG, Mummaneni P, Watters III WC, Wang J, Walters BC, Hadley MN.* Guidelines for the performance of fusion procedures for degenerative disease of the lumbar spine. Part 6: magnetic resonance imaging and discography for patient selection for lumbar fusion. *J Neurosurg: Spine* 2005;2:662-9.
36. *Montes Garcia C, Nava Granados LF.* Evocative lumbar discography. *Acta Orthop Mex* 2007;21(2):85-9.
37. *Guyer RD, Ohnmeiss DD.* Lumbar discography. *Spine J* 2003; 3(3):11-27.
38. *Wichman HJ.* Discography: over 50 years of controversy. *WMJ* 2007;106(1):27-9.
39. *Carragee EJ, Tanner CM, Khurana S, Hayward C, Welsh J, Date E, Truong T, Rossi M, Hagle C.* The rates of false-positive lumbar discography in select patients without low back symptoms. *Spine* 2000;25(11):1373-81.
40. *Adams MA, Dolan P, Hutton WC.* The stages of disc degeneration as revealed by discograms. *JBJS* 1986;68B:36-41.
41. *Sachs BL, Vanharanta H, Spivey MA, Guyer RD, Videman A, Rashbaum R, Johnson RG, Hochschuler SH, Mooney V.* Dallas discogram description. A new classification of CT/discography in low-back disorders. *Spine* 1987;12:287-94.
42. *Bartyinski WS, Rothfus WE, Kurs-Lasky M.* Postdiskogram CT features of lidocaine-sensitive and lidocaine-insensitive severely painful disks at provocation lumbar diskography. *AJNR Am J Neuroradiol* 2008;29:1455-60.
43. *Collins CD, Stack JP, O'Connell DJ, Walsh M, McManus FP, Redmond OM, Ennis JT.* The role of discography in lumbar disc disease: A comparative study of magnetic resonance imaging and discography. *Clinical Radiology* 1990;42:252-7.
44. *Albec MJ, Hilden J, Kjaer L, Holtas S, Praestholm J, Henriksen O, Gjerris F.* A controlled comparison of myelography, computed tomography and magnetic imaging in clinically suspected lumbar disc herniation. *Spine* 1995;20(4):443-8.
45. *Schellhas KP, Pollei SR, Gundry CR, Heithoff KB.* Lumbar disc high-intensity zone: correlation of magnetic resonance imaging and discography. *Spine* 1996;21(1):79-86.
46. *Ito M, Incorvaia KM, Yu SF, Fredrickson BE, Yuan HA, Rosenbaum AE.* Predictive sign of discogenic lumbar pain on magnetic resonance imaging with discography correlation. *Spine* 1998;23(11):1252-8.

47. *Bernard TN Jr.* Using computed tomography/discography and enhanced magnetic resonance imaging to distinguish between scar tissue and recurrent lumbar disc herniation. *Spine* 1994;19(24):2826-32.
48. *Brox JJ, Reikeras O, Nygaard O.* Lumbar instrumented fusion compared with cognitive intervention and exercises in patients with chronic back pain after previous surgery for disc herniation: a prospective randomized controlled study. *Pain* 2006;122:145-55.
49. *Brox JJ, Sorensen R, Friis A.* Randomised clinical trial of lumbar instrumented fusion and cognitive intervention and exercises in patients with chronic low back pain and disc degeneration. *Spine* 2003;28:1913-21.
50. *Fairbank J, Frost H, Wilson-MacDonald J.* Randomised controlled trial to compare surgical stabilisation of the lumbar spine with an intensive rehabilitation programme for patients with chronic low back pain: the MRC spine stabilisation trial. *BMJ* 2005;330:1233.
51. *Lindblom K.* Diagnostic puncture of the intervertebral disc in sciatica. *Acta Orthop Scand* 1984;17:213-39.
52. *Erlacher P.* Nucleography. *J Bone Joint Surg Br* 1952;34-B(2):204-10.
53. *Collis J, Gardner W.* Lumbar discography: analysis of one thousand cases. *J Neurosurg* 1962;19:452-61.
54. *Cloward R.* Multiple ruptured lumbar discs. *Ann Surg* 1955;142:190-5.
55. *Feinberg S.* The place of discography in radiology as based on 2,320 cases. *AJR Am J Roentgenol* 1964;92:1275-81.
56. *Resnick DK, Ghoudri TF, Dailey AT.* Guidelines for the performance of fusion procedures for degenerative disease of the lumbar spine, VI: Magnetic resonance imaging and discography for patients selection for lumbar fusion. *J Neurosurg Spine* 2005;2:662-9.
57. *Carragee E, Barcohana B, Alamin T et al.* Prospective controlled study of the development of lower back pain in previously asymptomatic subjects undergoing experimental discography. *Spine* 2004;29(10):1112-7.
58. *Wiley J, Macnab I, Wortzman G.* Lumbar discography and its clinical applications. *Can J Surg* 1968;11(3):280-9.
59. *Colhoun E, McCall I, Williams L et al.* Provocation discography as a guide to planning operations on the spine. *J Bone Joint Surg* 1988;70(2):267-71.
60. *Holt E Jr.* The question of lumbar discography. *J Bone Joint Surg Am* 1968;50:720-6.
61. *Simmons J, April C, Dwyer A, et al.* A reassessment of Holt's data on the question of lumbar discography. *Clin Orthop* 1988;237:120-4.
62. *Walsh T, Weinstein J, Spratt K et al.* Lumbar discography in normal subjects. A controlled, prospective study. *J Bone Joint Surg Am* 1990;72:1081-8.
63. *Derby R, Lee S, Kim B et al.* Pressure-controlled lumbar discography in volunteers without low back symptoms. *Pain Med* 2005;6(3):213-21.

64. *Bernard T Jr.* Lumbar discography followed by computed tomography refining the diagnosis of low back pain. *Spine* 1990;15:690-707.
65. *Guyer R, Collier R, Stith W, et al.* Discitis after discography. *Spine* 1988;13(12):1352-4.
66. *Schellhas K, Pollei S, Gundry C, et al.* Lumbar disc high-intensity zone. Correlation of magnetic resonance imaging and discography. *Spine* 1996;21(1):79-86.
67. *Birney T, White J, Berens D, et al.* Comparison of MRI and discography in the diagnosis of lumbar degenerative disc disease.
68. *Buirski G.* Magnetic resonance signal patterns of lumbar discs in patients with low back pain. A prospective study with discographic correlation. *Spine* 1992;17:1199-204.
69. *Guyer R, Ohnmeiss D.* Lumbar discography. Position statement from NASS diagnostic and therapeutic committee. *Spine* 1995;20(18):2048-59.
70. *Guyer R, Ohnmeiss D, NASS.* Lumbar discography. *Spine J* 2003;3(3 Supl):11-27.
71. *Carragee E, Lincoln T, Parmar V, et al.* A gold standard evaluation of the “discogenic pain” diagnosis as determined by provocative discography. *Spine* 2006;31(18):2115-23.
72. *Madan S, Gundanna M, Harley J, et al.* Does provocative discography screening of discogenic back pain improve surgical outcome? *J Spinal Disord Tech* 2002;12(3):245-51.
73. *Carragee E, Tanner C, Yang B, et al.* False-positive findings on lumbar discography. Reliability of subjective concordance assessment during provocative disc injection. *Spine* 1999;24(23):2542-7.
74. *Carragee E, Hannibal M.* Diagnostic evaluation of low back pain. *Orthop Clin North Am* 2004;35:7-16.

12. KRATKA BIOGRAFIJA

Rođena sam u Zagrebu 23. 10.1967 gdje sam završila osnovno i srednjoškolsko obrazovanje. Upisala sam Medicinski fakultet u Zagrebu 1986 a diplomirala u ožujku 1992. Nakon obaveznog jednogodišnjeg staža i polaganja državnog ispita 1993 u travnju sam od lipnja 1993 do siječnja 1997 radila pri Ministarstvu obrane kao Viši stručni suradnik u novačkoj komisiji. Od 14.1.1997 sam zaposlena u Klinici za traumatologiju. Kao specijalizant radiologije školovala sam se u Kliničkoj bolnici „Sestre Milosrdnice“ gdje sam položila specijalistički ispit u svibnju 2001. Kao radiologu na RTG odjelu Klinike za traumatologiju područje rada mi je radiologija glave i vrata, muskuloskeletalna radiologija, kontrastne pretrage i hitna stanja u traumatologiji.

Od 1993 do 1995 pohađala sam znanstveni poslijediplomski studij „Ultrazvuk u kliničkoj medicini“ pri Medicinskom fakultetu sveučilišta u Zagrebu i uspješno položila potrebne ispite. U rujnu 2002. obranila sam magistarski rad pod naslovom “Usporedba ultrazvučne dijagnostike i intraoperacijskog nalaza rupture Ahilove tetive“ pod mentorstvom prof.dr.sc. Boris Brkljačića.

Od 1998 do 1999 pohađala sam stručni poslijediplomski studij - Radiologija, pri Medicinskom fakultetu sveučilišta u Zagrebu i uspješno položila potrebne ispite.

Član sam Hrvatskog liječničkog zbora, Hrvatskog društva radiologa, europskog radiološkog društva i europskog muskuloskeletalnog društva.

Objavila sam više radova u Hrvatskim i svjetskim časopisima.