

Liječenje nazofaringealnog karcinoma

Banović, Maria

Master's thesis / Diplomski rad

2023

Degree Grantor / Ustanova koja je dodijelila akademski / stručni stupanj: **University of Zagreb, School of Medicine / Sveučilište u Zagrebu, Medicinski fakultet**

Permanent link / Trajna poveznica: <https://um.nsk.hr/um:nbn:hr:105:202011>

Rights / Prava: [In copyright](#)/[Zaštićeno autorskim pravom.](#)

Download date / Datum preuzimanja: **2024-08-03**



Repository / Repozitorij:

[Dr Med - University of Zagreb School of Medicine Digital Repository](#)



**SVEUČILIŠTE U ZAGREBU
MEDICINSKI FAKULTET**

Maria Banović

Liječenje nazofaringealnog karcinoma

DIPLOMSKI RAD



Zagreb, 2023.

**SVEUČILIŠTE U ZAGREBU
MEDICINSKI FAKULTET**

Maria Banović

Liječenje nazofaringealnog karcinoma

DIPLOMSKI RAD



Zagreb, 2023.

Ovaj diplomski rad je izrađen na Katedri za kliničku onkologiju Kliničkog bolničkog centra Zagreb pod vodstvom doc.dr.sc. Vesne Bišof, dr.med. i predan je na ocjenu u akademskoj godini 2022. / 2023.

Mentorica: doc.dr.sc. Vesna Bišof, dr.med.

KRATICE:

ACTH od engl. adrenocorticotropic hormone; adrenokortikotropni hormon

AJCC/UICC The American Joint Committee on Cancer/Union for International Cancer Control; Američki zajednički odbor za rak/Unija za međunarodnu kontrolu raka

Au zlato

BARF od engl. BamH1-A fragment rightward reading frame

BART od engl. EBV long non-coding RNAs

CT od engl. computed tomography; kompjuterizirana tomografija

DNK od engl. deoxyribonucleic acid; deoksiribonukleinska kiselina EA od engl. early antigen; rani antigen

EBER od engl. EBV-encoded small RNA

EBNA od engl. Epstein-Barr nuclear antigen; Epstein-Barr nuklearni antigen

EBV Epstein-Barr virus

EGFR od engl. epidermal growth factor receptor; receptor epidermalnog faktora rasta

ESMO-EURACAN od engl. European Society for Medical Oncology- European Reference on Rare Adult Solid Cancer

GLOBOCAN od engl. Global Cancer Observatory; svjetski opservatorij za rak

Gy od engl. gray; grej

HLA od engl. human leukocyte antigens; humani leukocitni antigeni

HDR-ISBT od engl. high-dose-rate interstitial brachytherapy

Ir iridij

IMRT od engl. intensity modulated radiotherapy; radioterapija snopovima promjenjivog intenziteta

LMP od engl. latent membrane protein; latentni membranski protein

MRI od engl. magnetic resonance imaging; magnetska rezonanca

MTD multidisciplinarni tim

MSCT od engl. multislice computed tomography; višeslojna kompjutorizirana tomografija

NPC od engl. nasopharyngeal carcinoma; nazofaringealni karcinom

OS od engl. overall survival; ukupno preživljenje

PD-L1 od engl. programmed death-ligand 1; programirani ligand smrti 1

PET od engl. positron emission tomography; pozitronska emisijska tomografija

RT od engl. radiotherapy; radioterapija

R/M NPC od engl. Recurrent or metastatic nasopharyngeal carcinoma; recidivirajući/
metastatski nazofaringealni karcinom

TSH od engl. thyroid-stimulating hormone; tiroidni stimulirajući hormon

VCA od engl. viral capsid antigen; viralni kapsidni antigen

UZV ultrazvuk

WHO od engl. World Health Organization; Svjetska zdravstvena organizacija

Sadržaj

SAŽETAK

SUMMARY

1. UVOD	1
2. NAZOFARINGEALNI KARCINOM.....	2
2.1. Epidemiologija i etiologija	2
2.2. Anatomija.....	4
2.3. EBV onkogeneza.....	5
2.4. Klinička slika	5
2.5. Dijagnostika karcinoma nazofarinska.....	6
2.6. Klasifikacija	7
3. LIJEČENJE KARCINOMA NAZOFARINSKA.....	10
3.1. Principi liječenja.....	10
3.2. Radioterapija	11
3.4. Kemoterapija	13
3.5. Biološka terapija i imunoterapija	14
3.6. Kirurško liječenje	14
3.7. Liječenje recidivirajuće i metastatske bolesti	16
4. KOMPLIKACIJE LIJEČENJA NAZOFARINGEALNOG KARCINOMA.....	18
5. ZAKLJUČAK.....	19
6. ZAHVALE	20
7. LITERATURA	21
8. ŽIVOTOPIS.....	24

SAŽETAK

Liječenje nazofaringealnog karcinoma, Maria Banović

Nazofaringealni karcinom (NPC) je maligna bolest koja se razvija u nazofarinksu i zbog svoje lokalizacije, ali i raznolike etiologije te nespecifične kliničke slike, predstavlja značajan izazov u dijagnostici i liječenju. Odluku o liječenju donosi multidisciplinarni tim. Danas postoji nekoliko terapijskih pristupa u liječenju nazofaringealnog karcinoma, a odabir terapije ovisi o stadiju bolesti, općem zdravstvenom stanju pacijenta i drugim čimbenicima. NPC je visokoosjetljiv na ionizirajuće zračenje pa radioterapija danas predstavlja glavni terapijski odabir u liječenju ranih stadija tumora s naglaskom na intenzitetno moduliranu radioterapiju (IMRT, *engl. intensity-modulated radiotherapy*) kod koje je dokazano bolje preživljenje, lokalna kontrola bolesti uz smanjeno toksično djelovanje na okolne strukture. Kada radioterapija sama postane nedostatna u liječenju uznapredovalih oblika karcinoma, pristupa se drugim terapijskim metodama pri čemu je najčešće riječ o kemoterapiji temeljenoj na cispladini. Kemoterapija se kod lokoregionalno uznapredovale bolesti primjenjuje samostalno prije ili nakon konkomitantne kemoradioterapije. U slučaju lokalnog recidiva u pojedinih bolesnika dolazi u obzir i kirurško liječenje, brahiterapija ili sterotaksijska radioterapija. Metastatska bolest liječi se kemoterapijom. Nadalje, nazofaringealni karcinom pokazuje značajnu povezanost s Epstein-Barr virusom (EBV) što uvelike pridonosi razvoju novijih terapijskih modaliteta s naglaskom na imunoterapiji i molekularnoj terapiji.

Ključne riječi: nazofaringealni karcinom, Epstein-Barr virus, radioterapija, IMRT, kemoterapija

SUMMARY

Treatment for nasopharyngeal carcinoma, Maria Banović

Nasopharyngeal carcinoma (NPC) is a malignant disease that develops in the nasopharynx and, due to its localization, diverse etiology and non-specific clinical picture, represents a significant challenge in diagnosis and treatment. The decision on treatment is made by a multidisciplinary team. Today, there are several therapeutic approaches in the treatment of nasopharyngeal cancer, and the choice of therapy depends on the stage of the disease, the patient's general health and other factors. NPC is highly sensitive to ionizing radiation, so radiotherapy today represents the main therapeutic choice in the treatment of early tumor stages, with an emphasis on intensity-modulated radiotherapy (IMRT), which has proven better survival, and local control of the disease with reduced toxic effects on surrounding tissues structures. When radiotherapy alone becomes insufficient in the treatment of advanced forms of cancer, other therapeutic methods are used, the most common of which is cisplatin-based chemotherapy. In locoregionally advanced disease, chemotherapy is applied alone before or after concomitant chemoradiotherapy. In the case of local recurrence, surgical treatment, brachytherapy or stereotaxic radiotherapy can also be considered in some patients. Metastatic disease is treated with chemotherapy. Furthermore, nasopharyngeal carcinoma shows a significant association with the Epstein-Barr virus (EBV), which greatly contributes to the development of newer therapeutic modalities with an emphasis on immunotherapy and molecular therapy.

Key words: nasopharyngeal cancer, Epstein-Barr virus, radiotherapy, IMRT, chemotherapy

1. UVOD

Nazofaringealni karcinom (NPC) je maligna bolest s najvišom incidencijom u jugoistočnom dijelu azijskog kontinenta i značajnom etiološkom povezanošću s Epstein-Barr virusom (EBV). NPC je epitelnog podrijetla i kao takav razvija se u tkivu nazofarinska, najčešće u faringealnom recesusu (1). Incidencija pojavnosti tumora s godinama je varijabilna, međutim, sama etiologija tumora nije još u potpunosti razjašnjena. Danas se NPC smatra poligenomskom hereditarnom bolešću (nasljednom ili stečenom) u čijem razvoju značajnu ulogu imaju i genski i okolišni čimbenici (2).

Anatomska lokalizacija i simptomi koji nalikuju i drugim bolestima aerodigestivnog puta znatno otežavaju postavljanje dijagnoze pa se tumor najčešće dijagnosticira tek u uznapređovalom stadiju što predstavlja veliki izazov u liječenju. Liječenje NPC-a uključuje kombinaciju terapija, prvenstveno kombinaciju radioterapije i kemoterapije. Zbog visoke osjetljivosti nazofaringealnog karcinoma na ionizacijsko zračenje danas se radioterapija (RT) smatra jedinom kurativnom terapijskom metodom u liječenju ranog stadija tumora. Nažalost, kako je već spomenuto, tumor se najčešće (u gotovo 70% pacijenata) dijagnosticira u uznapređovalom stadiju kada radioterapija sama ne daje željene učinke pa se pristupa drugim terapijskim metodama od kojih je najznačajnija kemoterapija, odnosno konkomitantna kemoradioterapija (3).

Danas se sve više razvijaju novije terapijske metode, prvenstveno u uznapređovaloj fazi bolesti s naglaskom na imunoterapiju i molekularnu terapiju zahvaljujući snažnoj imunološkoj podlozi nazofaringealnog tumora. Recidivirajući i metastatski oblici bolesti predstavljaju poseban klinički problem te ih je potrebno što ranije dijagnosticirati i svakom pacijentu individualno pristupiti.

2. NAZOFARINGEALNI KARCINOM

2.1. Epidemiologija i etiologija

Nazofaringealni karcinom čini 0,7% svih karcinoma (4). Geografska pojavnost karcinoma je poprilično neuravnotežena (1), međutim, smatra se endemičnim na području južne Kine, jugoistočne Azije i sjeverne Afrike s incidencijom od 4-25 slučajeva na 100000 stanovnika u tim regijama prema GLOBOCAN-u, što ukazuje i na do 50-100 puta veću stopu pojavnosti nego u drugim dijelovima svijeta (5). Incidencija karcinoma 2-5 puta je veća kod muškaraca nego kod žena, a primijećeno je i da visoka incidencija kod stanovnika s područja južne Kine zaostaje prilikom selidbe u ne-endemična područja, ali se ista smanjuje u drugoj generaciji migranata. To saznanje ukazuje na multifaktorijalnu etiologiju karcinoma koja uključuje etničke, genetičke i čimbenike okoline. Važnu ulogu u samom nastanku karcinoma ima virus Epstein-Barr (EBV). EBV je često detektiran u bioptičkom tkivu nazofaringealnog karcinoma. U oboljelih pronalazimo veći titar EBV antitijela u odnosu na kontrolnu skupinu, posebice IgA antitijela na virusni kapsidni antigen (VCA) i rani antigen (EA) (6). Nadalje, poznato je da bliski rođaci, oni u prvoj liniji srodstva, oboljevaju 4-10 puta češće od ostatka populacije, što ukazuje na to da je nastanak karcinoma i genetički uvjetovan (4). Od ostalih rizičnih faktora za nastanak nazofaringealnog karcinoma, važno je spomenuti pušenje, alkohol, oralnu higijenu i konzumaciju konzervirane hrane (1,7). Tablica 1 prikazuje rizične čimbenike za nastanak nazofaringealnog karcinoma.

Tablica 1: Rizični faktori za NPC

Rizični faktor	^A Pojavnost NPC-a pod utjecajem rizičnog faktora
Sigurno potvrđeni faktor rizika	
Starija životna dob (<60god.)	↑↑
Muški spol	↑
Kantonsko etničko podrijetlo	↑↑
Pušenje	↑
Soljena riba na kineski način	↑
EBV infekcija (pozitivna IgA protutijela)	↑↑

Pozitivna obiteljska anamneza	↑↑
Određeni HLA-A i HLA-B aleli	↑ / ↓
Mogući rizični faktori (nedovoljno istraženi)	
Zagađeni zrak u zatvorenom prostoru	↑
Prerađivana hrana	↑
Svježe voće i povrće	↓
Varijacije EBV sekvenci	↑↑
Kronične infekcije dišnog sustava	↑
HIV/AIDS	↑
Drvena prašina	↑
Ostale profesionalne prašine i dim	↑
Određeni HLA-D aleli	↑ / ↓
Nedosljedni nalazi	
Alkohol	↑ / -
Čaj	↓ / -
Vanjsko onečišćenje zraka	↑ / -
Formaldehid	↑ / -
Tradicionalni biljni lijekovi	↑ / ↓ / -
<p>^Strelice pokazuju približnu veličinu odnosa, iako magnituda može značajno varirati ovisno o intenzitetu, trajanju i druge karakteristike izloženosti</p> <p>↑ : blago do umjereno povećanje rizika</p> <p>↑↑ : umjereno do veliko povećanje rizika</p> <p>↓ : blago do umjereno smanjenje rizika</p> <p>↓↓ : umjereno do veliko smanjenje rizika</p> <p>↑ / ↓ : blago do umjereno povećanje ili smanjenje rizika, ovisno o genotipu ili vrsta ekspozicije</p> <p>- nema promjene u riziku</p>	

2.2. Anatomija

Nazofarinks ili nosni dio ždrijela proteže se od lubanjske baze do stražnje plohe mekog nepca kad je ono postavljeno vodoravno, primjerice pri gutanju (8). Krov ili kranijalnu granicu nazofarinska čini lubanjska osnovica, tj. dno trupa sfenoidnog sinusa. Dno nazofarinska čini linija koja prolazi mekim nepcem kada se ono prilikom gutanja odigne i odijeli nazofarinks od orofarinska. Prednjom stijenkom kroz hoane komunicira s nosnom šupljinom, a adenoidne vegetacije su smještene posterosuperiorno. Najčešće sjelo nazofaringealnog karcinoma jest lateralna stijenka koja formira mišić, gornji konstriktor ždrijela (6). Da bi razumijeli patologiju nazofaringealnog karcinoma potrebno je poznavati građu stijenki nosnog dijela ždrijela kao i njegov odnos prema retrofaringealnom i parafaringealnom prostoru. Naime, nazofaringealni karcinom pločasti je karcinom pločastih stanica građen od epitela nazofarinksa, a poznato je da je nazofarinks građen od pseudostratificiranog cilindričnog *columnar-type* epitela na hoanama i krovu, tranzicijskog epitela na lateralnim zidovima i ostatku krova te stratificiranog pločastog epitela na donjem i u stražnjem dijelu (6). Retrofaringealni prostor je sprijeda omeđen gornjim faringealnim mišićem i fascijom, a straga prevertebralnom fascijom, tj. odvaja stražnji nazofarinks od prevertebralne fascije, ali i uključuje retrofaringealne limfne čvorove koji su od iznimne važnosti za širenje maligne bolesti. Parafaringealni prostor anatomski je smješten između infratemporalnog prostora i lateralnog zida ždrijela te je stiloidnom membranom podijeljen na prednji (prestiloidni) i stražnji (poststiloidni) parafaringealni prostor (9). Retrofaringealni prostor dio je poststiloidnog prostora i sadržava strukture karotidnog prostora što je važno poznavati pri širenju tumora. Put metastaziranja nazofaringealnog karcinoma određen je limfnom drenažom koja je položena dominantno submukozno i drenira nosni dio ždrijela u retrofaringealne limfne čvorove koji se dalje dreniraju u duboke cervikalne limfne čvorove (10).

2.3. EBV onkogeneza

Uz način života, okoliš i već poznate genske čimbenike, Epstein-Barr virus (EBV) igra značajnu ulogu u patogenezi nazofaringealnog karcinoma (1) i zbog tog saznanja EBV DNA u plazmi bolesnika s nazofaringealnim karcinomom igra snažnu ulogu kao biomarker raka za prognozu i praćenje bolesti (11). Nadalje, mjerljivost EBV DNA u plazmi je korisna kod radnog otkrivanja recidiva nakon radikalnog liječenja, kao dopuna endoskopiji i slikovnim pretragama. Poznato je da uz prisutnost EBV DNA u plazmi, istu moguće otkriti i citološkom pretragom sluznice nazofarinska uz visoku osjetljivost i specifičnost (11). U stanicama nazofaringealnog karcinoma, EBV infekcija pripada latentnom tipu II, karakteriziranom prisutnošću specifičnih latentnih virusnih proteina. Ovi proteini uključuju nuklearni antigen (EBNA1), latentne membranske proteine (LMP1 i LMP2A/B) i BamH1-A fragment (BARF1). Osim toga, NPC pokazuje visoke razine neadeniliranih EBV-kodiranih malih RNA (EBER1 i EBER2), dugih nekodirajućih RNA (BART) i mikroRNA (miR-BART) kodiranih BamHI-A regijom EBV genoma (12). Latentni geni virusa imaju značajan utjecaj na stanice nazofaringealnog karcinoma aktivirajući niz različitih staničnih signalnih putova. Međutim, iako su signalni putovi poznati, sama ciljana terapija još nije u širokoj primijeni i zahtjeva daljnje istraživanje (4).

2.4. Klinička slika

Klinička slika nazofaringealnog tumora je kompleksna te ovisi ponajprije o sijelu primarnog tumora, infiltraciji priležećih struktura te lokalizaciji udaljenih metastaza. Nažalost, zbog nespecifičnosti simptoma, tumor dugo ostaje neprepoznat te je često pojava metastaza na vratu prva manifestacija bolesti što je ujedno i razlog zašto se bolest dijagnosticira tek u uznapređovalom, lokoregionalnom stadiju (6). Neki od tipičnih simptoma su: epistaksa, oslabljen sluh i tinitus te nazalna opstrukcija. Glavobolja je jedan od češćih simptoma i lokacija ovisi o sijelu tumora, međutim, najčešće je prisutna konstantna glavobolja. Prodiranje tumora u bazu lubanje i mozak, osim glavobolje i drugih simptoma, dovodi i do oštećenja kranijalnih živaca te posljedično tomu nastanku sindroma poput sindroma sfenoidnog sinusa, kavernoznog sinusa, jugularnog foramena itd. Zahvaćanje trigeminalnog živca uzrokuje nastanak parestezija i osjećaj mravinjanja, a prodiranje tumora u orbitu, zahvaćanjem retrobulbarnog i intrabulbarnog prostora dovodi do diplopije i drugih očnih smetnji (2).

2.5. Dijagnostika karcinoma nazofarinska

Kod pacijenata sa sumnjom na tumor nazofarinska najbitnije je uzeti dobru anamnezu. Potom slijedi dobar klinički pregled. Pojava palpabilnog limfnog čvora na vratu čest je prvi znak bolesti. S obzirom na lokalizaciju nazofarinska, tumor često daje obostrane metastaze u vratnim limfnim čvorovima, najčešće u regiji II i retrofaringealnim limfnim čvorovima, a potom se šire distalno uz n. XI u regije III do V vrata. Udaljenije metastaze se mogu rijetko naći, i to u plućima, jetri ili kralježnici (6). Daljna dijagnostika uključuje kompletan ORL pregled te endoskopski pregled nazofarinska uz biopsiju i PHD analizu, kao ključni korak u postavljanju dijagnoze. Čvorići, submukozne mase ili krvarenja u nazofarinsku, orofarinksu, ili pak u nosnoj šupljini, dijagnosticiraju se neizravnom ili fiberoptičkom nazofarinskoskopijom (13). Fiberoptički endoskop omogućava uzimanje bioptičkog materijala s ciljem PHD evaluacije (6). Dijagnoza se potvrđuje histopatološkim pregledom bioptata (14). Na navedenom materijalu *in situ* hibridizacijom se ispituje postojanja EBV-a. Kao dodatne pretrage moguće je uraditi i kompletnu krvnu sliku, jetrene i bubrežne testove, koagulogram te serološke pretrage u vidu EBV serologije (IgA VCA i IgA EA) (6). Potom slijedi evaluacija proširenosti bolesti. UZV vrata s citološkom punkcijom najvažnija je pretraga za detekciju regionalnih limfnih čvorova, dok je zlatni standard za prikaz mekih česti MSCT (6). Nadalje, MRI je također značajan u prikazu mekih česti, posebno retrofaringealnih i dubokih vratnih metastaza, ali ne daje dobar uvid u koštanu eroziju pa se u tom slučaju kao dijagnostička metoda koristi PET-CT (6). Prema AJCC/UICC (The American Joint Committee on Cancer/Union for International Cancer Control, 8th edition) klasifikaciji nazofaringealnog tumora, MRI se smatra metodom izbora kod dijagnosticiranja primarnog nazofaringealnog tumora (2). Tablica 2 prikazuje preporuke za slikovnu dijagnostiku nazofaringealnog karcinoma kineskog društva za kliničku onkologiju (15).

U slučaju sumnji na postojanje udaljenih presadnica potrebno je učiniti potrebnu dodatnu radiološku obradu. Udaljenije metastaze se mogu rijetko naći, i to u plućima, jetri ili kralježnici (6).

Tablica 2: Slikovna dijagnostika nazofaringealnog tumora

procjena	Preporuke 1. stupnja	Preporuke 2. stupnja	Preporuke 3. stupnja
primarni tumor	MRI nazofarinska	1. CT nazofarinska 2. PET-CT	PET-MR
regionalni limfni čvorovi	MRI vrata	1. CT vrata 2. PET-CT	1. PET-MR 2. biopsija pod kontrolom UZV-a
distalne metastaze	1. CT prsnog koša+ UZV ili MRI/CT abdomena + snimanje kostiju 2. PET-CT	RTG prsnog koša, UZV abdomena	1. PET-MR 2. CT/ biopsija pod kontrolom UZV-a

2.6. Klasifikacija

Prema Svjetskoj zdravstvenoj organizaciji (WHO) histološki se mogu razlikovati tri tipa karcinoma nazofarinska: tip I ili keratinizirajući pločasti karcinom, tip II ili nekeratinizirajući epidermoidni karcinom i tip III ili bazaloidni tip (16). Tip I prevladava u manje od 20% slučajeva i uglavnom je rijedak na endemičnim područjima, dok tip II ili nekeratinizirajući epidermoidni karcinom ima visoku prevalenciju u endemičnom području južne Kine (>95%) i dominantno je vezan uz EBV patogenezu (1). Neke keratinizirani tip se dalje dijeli na nediferencirani i diferencirani tip.

Za klasifikaciju stadija karcinoma nazofarinska primjenjuje se TNM klasifikacija koja se sastoji od tri sastavnice: T (engl. tumor) koja se odnosi na veličinu primarnog tumora, N (eng. lymph nodes) koja je definirana prisutnošću i brojem metastaza u regionalnim limfnim čvorovima te M (engl. metastasis), definirana prisutnošću udaljenih metastaza. Najčešće korišten sustav klasifikacije karcinoma nazofarinska danas je AJCC/IUCC (engl. American Joint Committee on Cancer/International Union for Cancer Control) TNM sustav. Trenutno se za klasifikaciju koristi posljednje osmo izdanje objavljeno u siječnju 2018. godine (13). TNM klasifikacija karcinoma nazofarinska je prikazana u tablicama 3 i 4.

Tablica 3: TNM klasifikacija tumora nazofarinska

Primarni tumor (T)	
Tx	primarni tumor nije moguće procijeniti
T0	nije otkriven tumor, ali EBV pozitivan limfni čvor na vratu
Tis	tumor in situ
T1	tumor zahvaća nazofarinks ili širenje u orofarinks i/ili nosnu šupljinu bez širenja parafaringealno
T2	tumor sa širenjem u parafaringealni prostor i/ ili zahvaćenost mekog tkiva (medijalni pterigoidni, lateralni pterigoidni, prevertebralni mišići)
T3	tumor s infiltracijom u koštane strukture baze lubanje, vratnih kralježaka, pterigoidnih struktura i/ ili paranazalnih sinusa
T4	tumor s intrakranijalnim širenjem, zahvaćenost kranijalnih živaca, hipofarinksa, orbita, parotida i/ ili širenje u meka tkiva iza lateralne strane lateralnog pterigoidnog mišića
Regionalni limfni čvorovi (N)	
Nx	regionalne limfne čvorove nije moguće procijeniti
N0	nema metastaza u limfne čvorove
N1	unilateralna metastaza u limfne čvorove vrata i/ ili unilateralna ili bilateralna metastaza u retrofaringealne limfne čvorove, veličine 6 cm ili manje, smještene iznad kaudalnog ruba krikoidne hrskavice
N2	bilateralna metastaza u limfne čvorove vrata, veličine 6 cm ili manje, smještene iznad kaudalne razine krikoidne hrskavice
N3	unilateralne ili bilateralne metastaze u limfne čvorove vrata, veće od 6 cm i/ ili širenje ispod krikoidne hrskavice
Udaljene metastaze (M)	
M0	bez udaljenih metastaza
cM1	udaljene metastaze
pM1	udaljene metastaze potvrđene mikroskopski

Tablica 4: Stadiji bolesti za nazofaringealni karcinom

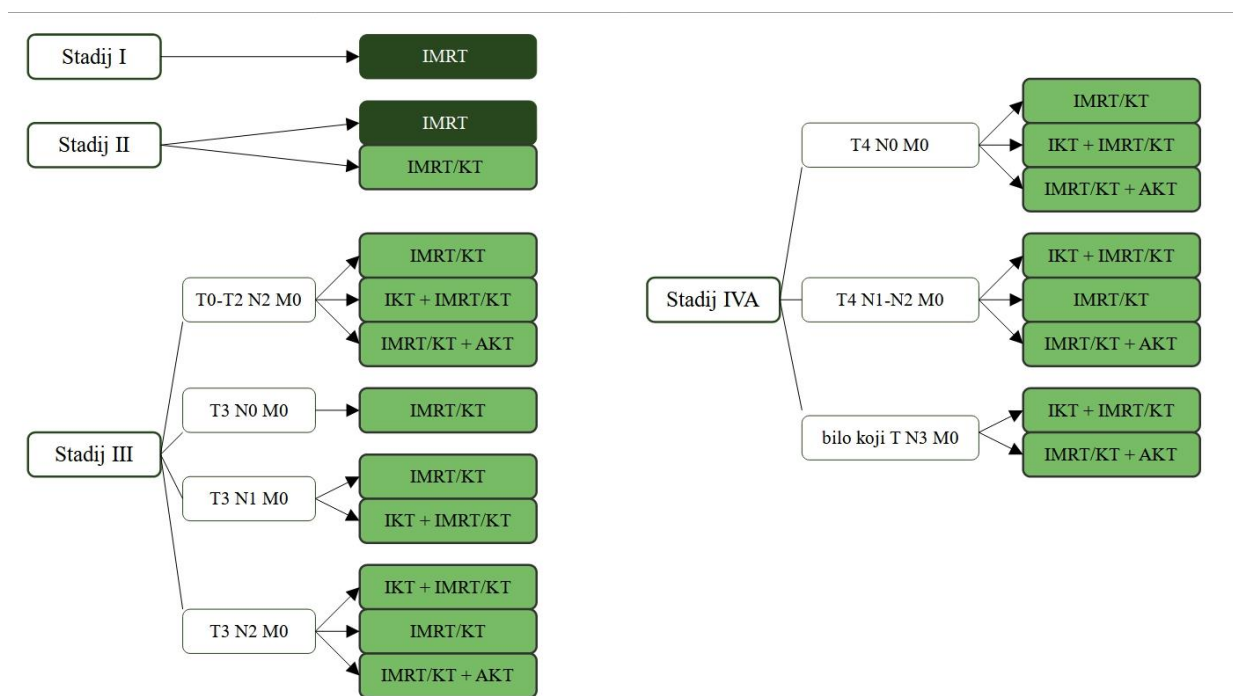
TNM stadij	T stadij	N stadij	M stadij
0	Tis	N0	M0
I	T1	N0	M0
II	T0-1	N1	M0
	T2	N0-1	M0
	T0-2	N2	M0
III	T3	N0-2	M0
	T4	N0-2	M0
IVa	T0-4	N3	M0
IVb	T0-4	N0-3	M1

Neka od istraživanja su ukazala da EBV DNA u kombinaciji s TNM klasifikacijom omogućava točniju procjenu prognoze bolesnika s nazofaringealnim karcinomom pa je moguće kombinirati AJCC/ IUCC TNM klasifikaciju i dobiveni broj kopija EBV DNK u plazmi bolesnika kako bi odredili težinu bolesti (12). Navedeno se ne primjenjuje u svakodnevnoj kliničkoj praksi.

3. LIJEČENJE KARCINOMA NAZOFARINSKA

3.1. Principi liječenja

Liječenje lokalnog i lokoregionalnog karcinoma nazofarinska prvenstveno uključuje radioterapiju i/ili kemoradioterapiju. Na koji način pristupiti liječenju ovisi ponajprije o stadiju u kojem je tumor dijagnosticiran. U najranijem stadiju, stadiju I (T1N0M0), radioterapija i elektivna radioterapija vrata daju zadovoljavajuće rezultate. Međutim, pitanje je je li u stadiju II (T0-2N0-1M0) uz radioterapiju potrebna i kemoterapija. S porastom veličine primarnog tumora i broja pozitivnih limfnih čvorova povećava se učestalost pojave udaljenih metastaza pa se u tom slučaju preporuča kemoterapija uz radioterapiju (2). Pristup liječenju bolesnika s uznapredovalim nazofaringealnim karcinomom (NPC) trebao bi biti predmet sveobuhvatnog razmatranja multidisciplinarnog tima (MDT) (17). Kod lokoregionalno uznapredovalih tumora poželjno je kombinirati kemoterapiju s radioterapijom, ponajprije kemoterapiju cisplatinom (18). Slika 1 prikazuje algoritam liječenja nazofaringealnog karcinoma, stadij I-IV, prema ESMO-EURACAN smjernicama (engl. European Society for Medical Oncology- European Reference on Rare Adult Solid Cancer) (17).

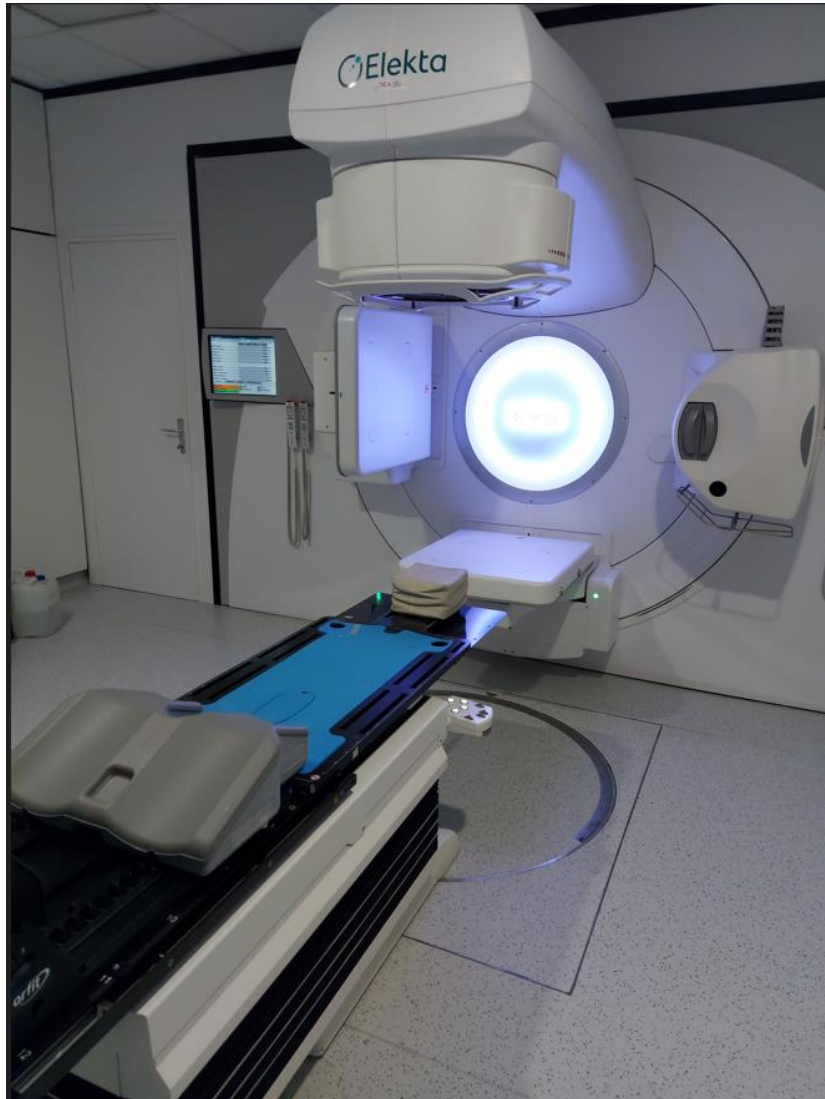

Slika 1: Algoritam liječenja NPC-a prema ESMO-EURACAN smjernicama. (AKT - adjuvantna kemoterapija; KT - kemoterapija; IKT - indukcijska kemoterapija; IMRT - intenzitetno modulirana terapija; M - metastaza; N - limfni čvor; T - tumor)

3.2. Radioterapija

Nazofaringealni tumor je izrazito senzitivna na ionizirajuće zračenje i zbog toga radioterapija čini glavni terapijski modalitet za liječenje primarnog tumora i cervikalnih metastaza. Za primarne tumore doza zračenja iznosi 70 Gy, dok je za zračenje vrata s negativnim limfnim čvorovima potrebna doza 50 do 54 Gy (19). Zahvaljujući napretku medicine, osnovne radioterapijske tehnike zračenja vanjskim snopom unaprijedile su se od osnovne dvodimenzionalne (2D) radioterapije preko 3D konformalne radioterapije do, naposljetku, intenzitetno modulirane radioterapije (IMRT, *engl. intensity-modulated radiotherapy*) (1). IMRT-u je danas standard zračenja karcinoma nazofarinksa zbog dokazano boljeg 5-godišnjeg preživljenja, lokoregionalne kontrole, ali i smanjene toksičnosti uzrokovane zračenjem (20). Međutim, uz IMRT, danas se u pojedinim centrima primjenjuje i zračenje protonima i ugljikovim ionima zbog toga što te tehnike omogućavaju primjenu visoke doze zračenja, uz karakterističan brzi pad doze izvan volumena zračenja. Zbog minimalne izlazne doze više je normalnog tkiva sačuvano od nepotrebnog zračenja (1, 21). Nadalje, 70% tumora nazofarinksa se dijagnosticira u uznapredovalom stadiju (22) što otežava liječenje pa se

kod liječenja radioterapija najčešće kombinira s kemoterapijom (3). Na slici 2 prikazan je linearni akcelerator koji se koristi za radioterapiju pacijenata s karcinomom nazofarinksa.



Slika 2: Linearni akcelerator koji se koristi za zračenje pacijenata s karcinomom nazofarinksa radioterapijom snopovima promijenjivog intenziteta. Klinika za onkologiju, KBC Zagreb.

3.3. Brahiterapija

Brahiterapija je oblik terapije zračenjem pri kojemu se radioaktivni izvori stavljaju u neposrednu blizinu tumora čime se omogućava isporučivanje radijacijske doze u sam tumor s očuvanjem okolnih struktura. Intrakavitarna brahiterapija u liječenju nazofaringealnog karcinoma primjenjuje se kod liječenja primarnog karcinoma kao *booster*- doza ili u liječenju recidivirajućeg ili perzistirajućeg oblika karcinoma. S obzirom da je primarni tumor nazofarinska nepravilnog oblika, teško je aplicirati jednaku dozu zračenja u svaki dio tumora pa se taj problem rješava aplikacijom radioaktivnih intersticijskih implantanata (^{192}Ir , ^{198}Au) u liječenju lokaliziranih perzistirajućih ili recidivirajućih nazofaringealnih karcinoma (6). Nadalje, kod intrakavitarnе brahiterapije radioaktivni izvor zaostaje u nazofaringealnoj šupljini, ne u tumorskom tkivu, i zbog toga je teško prodrijeti dublje od 5 cm ispod površine, pa se u novije doba razvila tehnika intersticijske brahiterapije visoke brzine doze (HDR- ISBT, engl. high-dose rate- interstitial brachytherapy) koja povećava dozu na tumor uz minimaliziranje zračenja okolnih tkiva (23).

3.4. Kemoterapija

Iako je radioterapija dominantna metoda liječenja nazofaringealnog karcinoma, kod lokalno uznapredovalog karcinoma nazofarinska (stadij III i IV) posebna važnost predaje se kemoterapiji u kombinaciji s radioterapijom. Kod liječenja nazofaringealnog karcinoma kemoterapiju koristimo kao neoadjuvantnu terapiju, prije radioterapije, kao konkomitantnu metodu, dakle za vrijeme radioterapije, i kao adjuvantnu terapiju, tj. nakon radioterapije (6). Kao najbolji izbor i dalje je na prvom mjestu cisplatina, no ukoliko pacijent ne podnosi dobro, odmah se ide na alternativne izbore poput oksaliplatine, nedaplatine i karboplatine (2). Mnoga istraživanja ukazala su na činjenicu boljeg preživljavanja kod liječenja pacijenata konkomitantnom kemoradioterapijom, s ili bez adjuvantne kemoterapije, naspram liječenju samom radioterapijom kod lokalno uznapredovalog nazofaringealnog karcinoma (1,24, 25). Ipak, važno je napomenuti da stariji bolesnici općenito imaju nižu toleranciju na konkomitantnu kemoradioterapiju u usporedbi s mlađim bolesnicima, što rezultira smanjenjem intenziteta doze (17). Sama adjuvantna kemoterapija temeljena na cisplatinu ne poboljšava preživljenje, međutim, u usporedbi s adjuvantnom terapijom, indukcijska kemoterapija se bolje podnosi i omogućava raniju dijagnozu mikrometastaza (1). Procjena stanja svakog pacijenta je glavni

aspekt koji treba razmotriti. Identificiranje uznapredovalog nodalnog i primarnog stadija, u kombinaciji s povišenim bazalnim razinama EBV DNK, predloženo je kao metoda za identifikaciju pacijenata prikladnih za indukcijsku kemoterapiju (ICT) kako bi se poboljšao terapijski omjer (17). Zbog navedenog, indukcijska kemoterapija u kombinaciji s konkomitantnom kemoradioterapijom donosi brojne benefite u liječenju nazofaringealnog karcinoma. Uobičajeno se primjenjuje gemcitabin uz cisplatinu.

3.5. Biološka terapija i imunoterapija

Imunoterapija, kao novija metoda u liječenju nazofaringealnog karcinoma, s obzirom na povezanost s EBV-om, mnogo obećava, ali je još uvijek nedovoljno dokaza njene učinkovitost. Ključne metode koje se i ispituju kod nazofaringealnog karcinoma su cijepljenje usmjereno na EBV, adaptivna T-stanična terapija i blokade imunoloških kontrolnih točaka. Cilj cijepljenja usmjerenog protiv EBV-a je aktiviranje T-stanica, koje zatim mogu ciljati stanice raka u nazofarinksu prepoznavanjem specifičnih virusnih antigena kao što su EBNA1, LMP1 i LMP2 (1). Tumori nazofarinkska pokazuju visoku PD-L1 ekspresiju (do 90% tumorskih stanica) te su obilno infiltrirani nemalignim limfocitima što ih čini izrazito podobnim za terapiju blokade imunološkim točkama (1). Nadalje, mnoge studije bile su usmjerene na proučavanje receptora epidermalnog faktora rasta (EGFR, engl. *epidermal growth factor receptor*) kod nazofaringealnog karcinoma (NPC) zbog njegove česte prekomjerne ekspresije i povezanosti s negativnom prognozom. Istraživanja su ponajviše bila usmjerena na razvijanje terapije temeljene na monoklonskim protutijelima koja su posebno dizajnirana kako bi se vezala na EGFR i na inhibitore EGFR tirozin kinaze (26), međutim, nisu pokazala značajno poboljšanje u odnosu na standardnu terapiju.

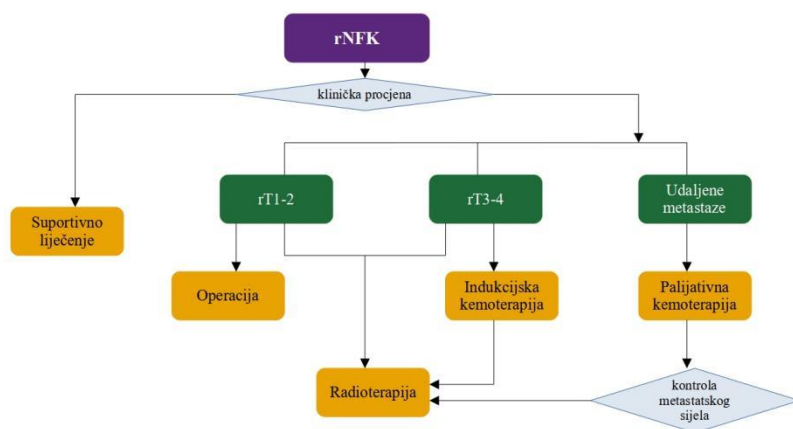
3.6. Kirurško liječenje

Kod recidivirajućih ili perzistirajućih karcinoma nazofarinksa, koji su ekstenzivniji i zahtjevniji, brahiterapija nije uvijek dovoljno učinkovita terapija pa se u tim situacijama pristupa kirurškom liječenju u vidu tzv. kirurgije spašavanja (od engl. *salvage-surgery*) u za to specijaliziranim ustanovama (6). Područje nazofarinkska anatomski je zahtjevno područje za

kirurško liječenje zbog neposredne blizine vaskularnih i živčanih struktura koje prolaze kroz anatomske otvore poput foramena jugulare, foramena lacerum, foramena spinosum ili karotidnog kanala. Kada je kirurško liječenje moguće, nazofariks se liječi kroz transmandibularni pristup, transcervikalno- mandibularni-palatinalni pristup, kroz infratemporalnu jamu, kroz trans-palatino-maksilarno-cervikalni pristup te kroz lateralni temporalni pristup (27). Navedeni pristupi području nazofarinska koriste se u svrhu nazofaringektomije koju zbog neželjenih komplikacija (palatinalna fistula, obamrlost lica, trizmus) (28) u današnje vrijeme sve više zamjenjuje endoskopsko liječenje koje omogućava *en-bloc* resekciju tumora (29). Endoskopska resekcija tumora bila je uglavnom ograničena na početne faze recidivirajućeg tumora (2), ali s napredovanjem endoskopskih tehnika i proširivanjem iskustva, danas se koristi i kod opsežnijih i recidiva bolesti (30). Kirurgija vrata u svrhu uklanjanja metastaza uključuje cervikalnu limfadenektomiju, radikalnu disekciju vrata te modificiranu i selektivnu disekciju (2).

3.7. Liječenje recidivirajuće i metastatske bolesti

Perzistirajući ili recidivirajući nazofaringealni karcinom nalazimo kod 8-10% pacijenata, a većina njih razvije kasnije i distalne metastaze (30). Bolesnici s rekurentnim ili metastatskim NPC-om (R/M NPC) imaju značajno lošu prognozu, budući da su im šanse za preživljavanje ozbiljno ograničene, obično u prosjeku oko 20 mjeseci u smislu mediana ukupnog preživljenja (OS, *engl. overall survival*) (19). Odluku o liječenju donosi multidisciplinarni tim s ciljem individualiziranog pristupa liječenju svakog pojedinog bolesnika s uzimajući u obzir različite čimbenike poput veličine lezije, lokacije, vremena do pojave recidiva (2). Slika 1 prikazuje algoritam postupanja kod rekurentnog i/ili metastatskog NPC (31). Iako kirurški zahvat obično nije primarni izbor liječenja NPC-a, procijenjuje se mogućnost njene primjene. Primijenjeni kirurški pristup uvelike ovisi o vrsti recidiva, pri čemu se metastaze lateralnih cervikalnih limfnih čvorova učinkovito liječe elektivnom disekcijom vrata, koja se trenutno smatra optimalnom metodom liječenja. Donošenje odluka o liječenju vrata često uzima u obzir lokaciju primarnog tumora, a u slučaju NPC-a, disekcija vrata obuhvaća razine II do V (30). U slučajevima kada su kirurški rubovi pozitivni, treba primijeniti radioterapiju kao dodatnu mjeru ukoliko je to moguće s obzirom na prethodno liječenje. Ako operacija nije moguća razmatra se mogućnost ponovne radioterapije (2). Ponovno zračenje često je popraćeno primjenom induksijske i/ili istodobne kemoterapije ovisno o općem stanju bolesnika. Induksijska kemoterapija posebno se razmatra za bolesnike s rT3-4 stadijem, jer može smanjiti veličinu rekurentnog tumora i time omogućiti bolju poštedu susjednih rizičnih organa kod primjene radioterapije, također može potencijalno iskorijeniti mikrometastaze. Istodobna kemoterapija može povećati osjetljivost tumora na zračenje što rezultira poboljšanom lokalnom kontrolom tumora (32). Za pacijente koji kod kojih nije moguća operacija niti ponovno zračenje liječenje se provodi kemoterapijom ukoliko to njihovo opće stanje dozvoljava. U prvoj liniji liječenja bolesnici se liječe cisplatinom i gemcitabinom, dok se u drugoj liniji mogu primijeniti paklitaksel, docetaksel, vinorelbin, 5-fluorouracil, ifosfamid, oksaliplatin pojedinačno ili u kombinaciji. U istraživanju su ciljana terapija i imunoterapija. U kontekstu istovremenog postojanja lokalnog recidiva i udaljenih metastaza NPC-a, radioterapija lokalnog recidiva treba se razmatrati samo ako su udaljene metastaze dobro kontrolirane (2). Multimodalnim individualiziranim pristupom kod oligometastatske bolesti nastoji se postići bolje preživljenje (1). Slika 3 prikazuje algoritam postupanja kod recidivirajućeg i/ili metastatskog nazofaringealnog karcinoma (31).



Slika 3: Algoritam postupanja kod recidivirajućeg i/ili metastatskog nazofaringealnog karcinoma (r – rekurentni; NFK – nazofaringealni karcinom; T - tumor)

4. KOMPLIKACIJE LIJEČENJA NAZOFARINGEALNOG KARCINOMA

Komplikacije vezane uz liječenje nazofaringealnog karcinoma uglavnom su vezane uz posljedice liječenja radioterapijom ili konkomitantnom kemoraditerapijom. Komplikacije uzrokovane radioterapijom, mogu se podijeliti na rane i kasne.

U rane posljedice spadaju: odinofagija, disfagija, oralni mukozitis, promuklost, kserostomija, dermatitis, gubitak kose, mučnina, povraćanje, orofacijalna bol, mršavljenje te neadekvatna hidracija i prehrana (33). Većina navedenih komplikacija spontano prolazi, međutim, mogu omesti ili odgoditi liječenje. Svim pacijentima se prije provođenja radioterapije preporuča evaluacija usne šupljine i zubala te redovite kontrole od strane oralnog kirurga i stomatologa tijekom i nakon liječenja.

Kasne nuspojave su kompliciranije i one podrazumijevaju trajni gubitak sline, zubni karijes, osteoradionekrozu, kožne promjene i rak kože, limfedem, ošamućenost, vrtoglavicu i glavobolje, faringozofagealnu stenozu, oslabljeno zarastanje rana te nekrozu usne šupljine (34). Zračenje može oštetiti hipotalamo-hipofiznu os i dovesti do manjka TSH, ACTH te gonadotropina, a štitnjača se može i izravno oštetiti što se očituje hipotireozom (6).

Nadalje, sve je učestalija pojava novih karcinoma nakon radioterapije, a rizik je proporcionalan primijenjenoj dozi zračenja. Najčešće se radi o karcinomima štitnjače, medijastinuma, oralnim karcinomima, raku kože, leukemiji, sarkomu ili limfomu (34). Dolaskom modernijih oblika radioterapije, 3D-konformalne radioterapije te radioterapije moduliranog intenziteta (IMRT), smanjila se učestalost navedenih komplikacija. Nuspojave uzrokovane kemoterapijom su puno blaže i uglavnom se liječe simptomatski, a u njih ubrajamo pancitopeniju, febrilnu neutropeniju, proljev, povraćanje, mučninu, gubitak težine, umor, gubitak kose, smanjen fertilitet te oštećenje bubrega (6).

5. ZAKLJUČAK

Nazofaringealni karcinom (NPC) zloćudni je tumor s ishodištem u nazofarinksu, nosnom dijelu ždrijela. Zbog svoje lokalizacije, ali i drugih obilježja kao što su povezanost s Epstein-Barr virusom (EBV) i nespecifična klinička slika, ovaj tumor se najčešće dijagnosticira tek u uznapredovalom stadiju i kao takav predstavlja ozbiljan klinički problem. Zbog svoje kompleksnosti, u liječenju se koristi ponajprije radioterapija s naglaskom na novije tehnike zračenja poput IMRT. Radioterapiju je u lokoregionalnoj uznapredovaloj bolesti potrebno kombinirati s konkomitantnom kemoterapijom i indukcijskom kemoterapijom. U liječenju rekurentne i/ili metastatske bolesti primjenjuje se kemoterapija. Ukoliko je to moguće kod pojedinih bolesnika s rekurentnom bolesti u specijaliziranim centrima se primjenjuje kirurško liječenje i ponovno zračenje. U ispitivanju je imunoterapija i ciljana, biološka terapija. Unatoč napretku u liječenju, nazofaringealni karcinom i dalje predstavlja veliki izazov u liječenju. Rano otkrivanje bolesti ključno je za poboljšanje prognoze, smanjenje nuspojava liječenja i očuvanje kvalitete života. Stoga je važno educirati ljude o simptomima i čimbenicima rizika te poticati redovite preglede. Multidisciplinarni pristup koji uključuje otorinolaringologe, onkologe, patologe, stomatologe i druge stručnjake ključan je za pružanje najbolje moguće skrbi pacijentima. U budućnosti, daljnja istraživanja trebaju se fokusirati na razvoj novih terapijskih strategija i ciljanih terapija usmjerenih na specifične mutacije i biomarkere nazofaringealnog karcinoma.

6. ZAHVALE

Zahvaljujem svojoj mentorici doc.dr.sc. Vesni Bišof, dr.med. na uloženom vremenu, savjetima i trudu prilikom izrade ovog diplomskog rada.

Zahvaljujem svojim roditeljima, Ivanu i Klaudiji, sestri Josipi, bratu Ivanu, dečku Luki i svim svojim članovima obitelji i prijateljima na podršci i pomoći tijekom studiranja.

7. LITERATURA

1. Chen YP, Chan ATC, Le QT, Blanchard P, Sun Y, Ma J. Nasopharyngeal carcinoma. *Lancet*. 2019 Jul;394(10192):64–80.
2. Wang R, Kang M. Guidelines for radiotherapy of nasopharyngeal carcinoma. *Precis Radiat Oncol*. 2021 Sep;5(3):122–59.
3. Yu J, Pham T, Wandrey N, Daly M, Karam S. Multimodality Management of EBV-Associated Nasopharyngeal Carcinoma. *Cancers*. 2021 Dec 2;13(23):6078.
4. Zhang H, Wang J, Yu D, Liu Y, Xue K, Zhao X. Role of Epstein-Barr virus in the development of nasopharyngeal carcinoma. *Open Med (Wars)*. 2017 Jun 3;12(1):171–6.
5. Wong KCW, Hui EP, Lo KW, Lam WKJ, Johnson D, Li L i sur. Nasopharyngeal carcinoma: an evolving paradigm. *Nat Rev ClinOncol*. 2021 Jun 30;18(11):679–95.
6. Prgomet D. Tumori glave i vrata. Medicinska naklada; 2019.
7. Chang ET, Ye W, Zeng YX, Adami HO. The Evolving Epidemiology of Nasopharyngeal Carcinoma. *Cancer Epidemiol Biomarkers Prev*. 2021 Jun 1;30(6):1035–47. <https://cebp.aacrjournals.org/content/30/6/1035>
8. Krmpotić-Nemanić J, Marušić A. Anatomija čovjeka. Medicinska naklada; 2007.
9. Jurlina M. Kirurški pristupi na krov parafaringealnog prostora. *Med Jad*. 2020;50:21–1.
10. Sham JST, Choy D, Wei WI. Nasopharyngeal carcinoma: Orderly neck node spread. *Int J Radiat OncolBiolPhys*. 1990 Oct;19(4):929–33.
11. Lam WKJ, Chan JYK. Recent advances in the management of nasopharyngeal carcinoma. *F1000Research*. 2018 Nov 21;7:1829.
12. Man Tsang C, Wai Yan Lui V, Bruce JP, Pugh TJ, Wai Lo K. Translational genomics of nasopharyngeal cancer. *Semin Cancer Biolo*. 2020 Apr 1;61:84–100. <https://www.sciencedirect.com/science/article/pii/S1044579X19302846?via%3Dihub>
13. Machczyński P, Majchrzak E, Niewinski P, Marchlewska J, Golusiński W. A review of the 8th edition of the AJCC staging system for oropharyngeal cancer according to HPV status. *Eur Arch Oto-Rhino-Laryngol*. 2020 Sep;277(9):2407–12. <https://www.ncbi.nlm.nih.gov/pmc/articles/PMC7410862/>
14. Marur S, Forastiere AA. Head and Neck Cancer: Changing Epidemiology, Diagnosis, and Treatment. *Mayo Clinic Proceedings*. 2008 Apr;83(4):489–501.

15. Tang L, Chen Y, Chen C, Chen M, Chen N, Chen X i sur. The Chinese Society of Clinical Oncology (CSCO) clinical guidelines for the diagnosis and treatment of nasopharyngeal carcinoma. *Cancer Commun.* 2021 Nov;41(11):1195–227.
16. Stelow EB, Wenig BM. Update From The 4th Edition of the World Health Organization Classification of Head and Neck Tumours: Nasopharynx. *Head Neck Pathol.* 2017 Mar;11(1):16–22.
17. Bossi P, Chan AT, Licitra L, Trama A, Orlandi E, Hui EP, i sur. Nasopharyngeal carcinoma: ESMO-EURACAN Clinical Practice Guidelines for diagnosis, treatment and follow-up†. *Ann Oncol.* 2021 Apr;32(4):452–65.
18. Kwong DLW, Sham JST, Au GKH, Chua DTT, Kwong PWK, Cheng ACK ei sur. Concurrent and Adjuvant Chemotherapy for Nasopharyngeal Carcinoma: A Factorial Study. *JClin Oncol.* 2004 Jul 1;22(13):2643–53.
19. Shah AB, Nagalli S. Nasopharyngeal Carcinoma . In: Stat Pearls [Internet]. Treasure Island (FL): StatPearls Publishing; 2022 [pristupljeno 2023]. dostupno na: <https://pubmed.ncbi.nlm.nih.gov/32119475/>
20. Zhang B, Mo Z, Du W, Wang Y, Liu L, Wei Y. Intensity-modulated radiation therapy versus 2D-RT or 3D-CRT for the treatment of nasopharyngeal carcinoma: A systematic review and meta-analysis. *Oral Oncol.* 2015 Nov;51(11):1041–6.
21. Lewis GD, Holliday EB, Kocak-Uzel E, Hernandez M, Garden AS, Rosenthal DI i sur. Intensity-modulated proton therapy for nasopharyngeal carcinoma: Decreased radiation dose to normal structures and encouraging clinical outcomes. *Head Neck.* 2015 Dec 26;38(S1):E1886–95.
22. Kang MH, Zhou P, Long J, Chen M, Yan H, Feng G i sur. A new staging system for nasopharyngeal carcinoma based on intensity-modulated radiation therapy (IMRT). *Oncotarget.* 2017 Oct 9;8(55).
23. Murakami N, Cheng G, Yoshimoto S, Itami J. Image-guided interstitial brachytherapy boost for nasopharyngeal carcinoma: technical aspects. *JContempBrachytherapy.* 2020 Jun 30;12(3):294–302.
24. Lee AWM, Tung SY, Chua DTT, Ngan RKC, Chappell R, Tung R i sur. Randomized Trial of Radiotherapy Plus Concurrent-Adjuvant Chemotherapy vs Radiotherapy Alone for Regionally Advanced Nasopharyngeal Carcinoma. *JNCI JNatl Cancer Inst.* 2010 Jul 15;102(15):1188–98.

25. Blanchard P, Lee A, Marguet S, Leclercq J, Ng WT, Ma J i sur. Chemotherapy and radiotherapy in nasopharyngeal carcinoma: an update of the MAC-NPC meta-analysis. *Lancet Oncol.* 2015 Jun;16(6):645–55.
26. Liang R, Yang L, Zhu X. Nimotuzumab, an Anti-EGFR Monoclonal Antibody, in the Treatment of Nasopharyngeal Carcinoma. *Cancer Control* 2021 Jan-Dec;28:1073274821989301. <https://pubmed.ncbi.nlm.nih.gov/33504193/>
27. Jicman Stan D, Niculet E, Lungu M, Onisor C, Rebegea L, Vesa D i sur. Nasopharyngeal carcinoma: A new synthesis of literature data (Review). *Exp Ther Med* . 2022 Feb 1;23(2):136. <https://pubmed.ncbi.nlm.nih.gov/35069817/>
28. Chan JYW, Tsang RKY, Wei WI. Morbidities after maxillary swing nasopharyngectomy for recurrent nasopharyngeal carcinoma. *Head Neck.* 2014 Jun 13;37(4):487–92.
29. Wong E, Yew Toong Liew, Mohd, Lim E, Narayanan Prepageran. A preliminary report on the role of endoscopic endonasal nasopharyngectomy in recurrent rT3 and rT4 nasopharyngeal carcinoma. *Eur Arch Oto-Rhino-Laryngol.* 2017 Jan 1;274(1):275–81.
30. Perri F, Della Vittoria Scarpati G, Caponigro F, Ionna F, Longo F, Buonopane S i sur . Management of recurrent nasopharyngeal carcinoma: current perspectives. *OncoTargets Ther.* 2019 Feb;12:1583–91.
31. Xu T, Tang J, Gu MH, Liu L, Wei W, Yang HJ. Recurrent Nasopharyngeal Carcinoma: A Clinical Dilemma and Challenge. *Curr Oncol* . 2013 Oct;20(5):e406–19. <https://www.ncbi.nlm.nih.gov/pmc/articles/PMC3805410/>
32. Anne W.M. Lee, Wai Tung Ng, Yu J, Corry J, Antti Mäkitie, Mendenhall WM i sur. Management of locally recurrent nasopharyngeal carcinoma. *Cancer TreatRev.* 2019 Aug 21;79:101890.
33. Brook I. Early side effects of radiation treatment for head and neck cancer. *Cancer Radiothér.* 2021 Jul;25(5):507–13.
34. Brook I. Late side effects of radiation treatment for head and neck cancer. *Radiat Oncol J.* 2020 Jun 25;38(2):84–92. <https://www.e-roj.org/journal/view.php?number=1453>

8. ŽIVOTOPIS

Rođena sam 27.06.1998. u Splitu. Živim u Lokvi Rogoznici kod Omiša. Svoje školovanje sam započela 2005. godine u Osnovnoj školi Josipa Pupačića u Omišu, a nastavila ga 2013. godine u Srednjoj školi Jure Kaštelana, također u Omišu. Opću gimnaziju završavam 2017. godine. Iste godine upisujem Medicinski fakultet u Zagrebu. Tijekom studija bila sam demonstratorica pri Zavodu za fiziku i biofiziku. Dobitnica sam Dekanove nagrade za najbolji znanstveni rad studenata pod temom "Ukupni tau protein, laki lanac neurofilamenta i S100B protein u likvoru bolesnika sa spinalnom mišićnom atrofijom liječenih nusinersenom" u akademskoj godini 2021./2022. Tijekom studija sam sudjelovala u vodstvu i radu Studentske sekcije za onkologiju i imunologiju te Studentske sekcije za ginekologiju i opstetriciju. Školovanje na Medicinskom fakultetu u Zagrebu završavam 2023. Godine.