

Vrste transplantata prednjeg križnog ligamenta

Bastić, Ivo

Master's thesis / Diplomski rad

2023

Degree Grantor / Ustanova koja je dodijelila akademski / stručni stupanj: **University of Zagreb, School of Medicine / Sveučilište u Zagrebu, Medicinski fakultet**

Permanent link / Trajna poveznica: <https://um.nsk.hr/um:nbn:hr:105:628695>

Rights / Prava: [In copyright](#)/[Zaštićeno autorskim pravom.](#)

Download date / Datum preuzimanja: **2024-07-26**



Repository / Repozitorij:

[Dr Med - University of Zagreb School of Medicine Digital Repository](#)



SVEUČILIŠTE U ZAGREBU

MEDICINSKI FAKULTET

Ivo Bastić

Vrste transplantata prednjeg križnog ligamenta

DIPLOMSKI RAD



Zagreb, 2023.

Ovaj diplomski rad izrađen je u Klinici za ortopediju, KBC-a Zagreb i Medicinskog fakulteta Sveučilišta u Zagrebu pod vodstvom mentora izv. prof. dr. sc. Mislava Jelića i predan je na ocjenu u akademskoj godini 2022./2023.

POPIS KRATICA:

ACL – prednji križni ligament (*anterior cruciate ligament*)

AM – anteromedijalni

ATT – prednja translacija tibije (*anterior tibial translation*)

BPTB – tetiva patele s koštanim ulomcima (*bone-patellar tendon-bone*)

CSA – površina poprečnog presjeka (*cross sectional area*)

DB – *double bundle*

GT – tetiva mišića gracilisa (*gracilis tendon*)

HT – hamstring tetiva (*hamstring tendon*)

LAD – *ligament augmentation device*

LARS – *ligament augmentation reconstruction system*

MBIM – *model-based-image-matching*

OI – *outside-in*

PL – posterolateralni

QT – tetiva kvadricepsa (*quadriceps tendon*)

SB – *single bundle*

ST – tetiva mišića semitendinozusa (*semitendineous tendon*)

TPL – test prednje ladice

TTML – tehnika transmedijalnog portala

TTT – transtibijalna tehnika

SADRŽAJ:

SAŽETAK

SUMMARY

1. UVOD.....	1
2. KOLJENO.....	2
2.1 Anatomija koljena.....	2
2.2 Biomehanika koljena.....	3
3. PREDNJI KRIŽNI LIGAMENT	4
3.1 Anatomija prednjeg križnog ligamenta.....	4
3.2 Biomehanika prednjeg križnog ligamenta.....	5
4. OZLJEDA PREDNJEG KRIŽNOG LIGAMENTA	7
5. REKONSTRUKCIJA PREDNJEG KRIŽNOG LIGAMENTA	10
6. VRSTE TRANSPLANTATA PREDNJEG KRIŽNOG LIGAMENTA	12
6.1 Autologni transplantati	12
6.1.1 Presadak patelarnog ligamenta (engl. bone-patellar tendon-bone graft, BPTB).....	12
6.1.2 Presadak „hamstring“ tetive (HT).....	14
6.1.3 Presadak tetive kvadricepsa (QT).....	15
6.1.4 BPTB vs. HT vs. QT	16
6.2 Alogeni transplantati.....	17
6.2.1 Alograft vs. Autograft	18
6.3 Sintetički transplantati	19
7. ZAKLJUČAK.....	21
8. ZAHVALE	22
9. LITERATURA	23
10. ŽIVOTOPIS.....	32

SAŽETAK

Vrste transplantata prednjeg križnog ligamenta

Ivo Bastić

Ozljede prednjeg križnog ligamenta su najčešće ozljede ligamenata koljena. Prednja ukrižena sveza je iznimno važna zbog svoje presudne uloge u održavanju stabilnosti koljena. Zbog nemogućnosti prednjeg križnog ligamenta da sam zacijeli, u slučaju ozljede ligamenta pristupa se njegovoj rekonstrukciji koristeći transplantate, kako bi se ostvarila ponovna uspostava prirodnih anatomskih i funkcionalnih odnosa u koljenu. Tijekom povijesti razvijale su se sve bolje i naprednije tehnike, te otkrivali novi načini kirurškog liječenja, s ciljem pronalaska najoptimalnije zamjene za nativni prednji križni ligament. Za sada, najučinkovitijima su se pokazali transplantati od vlastitog tkiva pacijenta, tzv. autologni transplantati. Uz njih, za liječenje ozljeda prednjeg križnog ligamenta na raspolaganju su i alogeni transplantati, odnosno tkiva koja su pribavljena od humanih kadavera i pohranjena u banke tkiva. Sintetički transplantati se u prošlosti nisu dokazali kao pouzdana opcija, ali napredovanjem tehnologije i otkrivanjem novih materijala, ova vrsta transplantata ponovno privlači sve veći interes te ima veliki potencijal u budućnosti rekonstrukcije ACL-a.

SUMMARY

Types of anterior cruciate ligament grafts

Ivo Bastić

Anterior cruciate ligament (ACL) injuries are the most common knee ligament injuries. The ACL is an extremely important ligament because of its crucial role in maintaining knee stability. Due to the inability of the anterior cruciate ligament to heal on its own, in case of injury to the ligament, its reconstruction is approached using grafts in order to achieve the re-establishment of natural anatomical and functional relationships in the knee. Throughout history, better and more advanced techniques have been developed, and new methods of surgical treatment have been discovered, with the aim of finding the most optimal replacement for the native anterior cruciate ligament. For now, transplants from the patient's own tissue, the so-called autografts, have proven to be the most effective. In addition to them, allogeneic transplants, i.e. tissues obtained from human cadavers and stored in tissue banks, are also available for the treatment of anterior cruciate ligament injuries. Synthetic grafts have not been proven as a reliable option in the past, but with the advancement of technology and the discovery of new materials, this type of graft is once again attracting increasing interest and has great potential in the future of ACL reconstruction.

1. UVOD

Prednja križna sveza (lat. *ligamentum crutiatum anterior*, engl. *anterior cruciate ligament*, ACL) je fibrozno vezivno tkivo koje spaja femur i tibiju. Galen je bio prvi koji je opisao križnu svezu u svojem djelu "De Usu Partium Corporis Humani", napisanom između 165. AD i 175. AD. Opisao ih je kao strukture koje pružaju potporu za koljenski zglob i sprječavaju abnormalne kretnje koljena, te ih je i prigodno nazvao "ligamenta genu cruciata" (1,2). No, od vremena Galena nije bilo značajnog napretka, niti novih saznanja o strukturama koljena, već se tek u 19. stoljeću počeo javljati interes za područje kirurgije koljena (3). Prvi zabilježeni opis rupture ACL pripisuje se Jamesu Starku, liječniku sa sveučilišta "Royal College of Physicians of Edinburgh" koji je 1850. objavio tekst pod nazivom "Two Cases of Rupture of the Crucial Ligament of the Knee-Joint" (4). Krajem 19. stoljeća zabilježeni su prvi pokušaji popravka rupture ACL direktnim šivanjem (5), a početkom 20. stoljeća započinje razvoj tehnika rekonstrukcije ACL, te uporaba transplantata poput fascije late, a kasnije i hamstring graftova i patelle (3). Tako je 1917. godine, Ernest William Hey Groves izveo prvu ACL rekonstrukciju koristeći graft uzet s fascije late te je zahvat objavio u tekstu "The Operation for Repair of the Crucial Ligaments" (6). Talijanski kirurg Riccardo Galeazzi je 1934. za rekonstrukciju ACL opisao upotrebu tetive m. semitendinosusa (7). 1963. godine je Kenneth G. Jones opisao svoju ideju o uporabi centralnog dijela patelarnog ligamenta (8). Njegovu tehniku je kasnije doradilo više autora (primjerice Brückner, Franke, Marshall et al.) (9–11) te je tzv. free BPTB (bone-patellar tendon-bone) tehnika do 90ih godina prošlog stoljeća postala "zlatni standard" za liječenje rupture ACL. Također, u drugoj polovici 20. stoljeća, uz daljnji razvoj tehnika koje koriste autografte, pojavljuju se po prvi put uporaba alografta i sintetičkih transplantata (npr. "Kennedy LAD", uveden 1970.) (3). Počinju se izvoditi i artroskopski rekonstruktivni zahvati, a prvu takvu operaciju je 1981. godine izveo David J. Dandy (12,13).

No, danas su i dalje najpopularnije metode rekonstrukcije koje koriste BPTB ili hamstring autotransplantate, uz uporabu tetive kvadricepsa i alotransplantata (3). Također, u zadnjih 20 godina razvijale su se i tehnike poput double-bundle rekonstrukcije (14), te još novije metode kao što su Internal Brace Ligament Augmentation (IBLA) i Dynamic Intraligamentary Stabilization (DIS) tehnike (15,16).

U nastavku će biti opširnije govora o vrstama transplantata koji se koriste pri rekonstrukciji prednjeg križnog ligamenta, o njihovim svojstvima, načinu primjene, usporedbi učinkovitosti pojedinih graftova i sl. Ovaj kratki uvodni osvrt na bogatu povijest liječenja ozljeda prednjeg križnog ligamenta, ima svrhu dati jasniju sliku o tome kako je tekao razvoj kirurške tehnike do suvremenih metoda koje se koriste u rekonstrukciji ACL-a, u nadi da će čitatelju olakšati razumijevanje daljnjeg sadržaja ovog rada.

2. KOLJENO

2.1 Anatomija koljena

Koljenski zglob (*lat. articulatio genus*) građen je od tri kosti: femur, patela i tibija. To je složeni zglob, a čine ga *articulatio femoropatellaris* i *articulatio femorotibialis* (17). Ujedno je i najveći zglob u ljudskom tijelu (18). Zglobna tijela čine *condyli femoris* koji kližu po *facies articulares superiores tibiae*, odnosno zglobnoj površini koju nose kondili tibije (17).

Inkongruenciju zglobnih površina izjednačavaju debela hrskavična tijela, menisci (18). Također, menisci povećavaju površinu kojom se prenosi sila, te tako smanjuju pritisak između zglobnih površina (17). *Meniscus medialis* i *lateralis* izgrađeni od fibrozne hrskavice, a klinasto su umetnuti između tibijalnih i femoralnih zglobnih površina (17). Iako su pričvršćeni za zglobnu čahuru i za kost, menisci su pokretljivi i kližu po glavi tibije, pri čemu lateralni meniskus ima veću pokretljivost od medijalnog (17).

Patella (hrv. iver) je plosnata trokutasta kost, koja je svojom bazom (*basis patellae*) okrenuta proksimalno, a svojim vrhom (*apex patellae*) distalno (17,18). Najveća je sezamska kost u tijelu i ugrađena je u hvatišnu tetivu *m. quadriceps femoris* (17). Od vrha patele se prema tuberozitetu tibije proteže *lig. patellae* (17). Patella povećava okretni moment *m. quadriceps femoris* jer produžuje virtualni krak poluge njegove hvatišne tetive (17).

Zglobna čahura je građena od dvije membrane, fibrozne i sinovijalne, te je sprijeda i bočno na više mjesta pričvršćena za tibiju i femur, obično na granici hrskavice i kosti

(17). S prednje strane i proksimalno unutarnji sloj prelazi u *bursu suprapatellaris* (17). Zglobna čahura je dodatno pojačana ligamentima *retinaculum patellae mediale et laterale*, koji pojačavaju bočnu stranu čahure (17). *Lig. popliteum obliquum* i *lig. popliteum arcuatum* pojačavaju dorzalni zid zglobne čahure (17,18).

Glavne ligamente koljena čine *lig. patellae*, te bočni i križni ligamenti. *Lig. patellae* je nastavak hvatišnih tetiva *m. quadriceps femoris*, a seže od vrha patele do *tuberositas tibiae* (17,18). Postranične sveze čine *lig. collaterale mediale (tibiale)* i *lig. collaterale laterale (fibulare)* (17,18). Medijalni kolateralni ligament se proteže od medijalnog epikondila bedrene kosti, a hvata se ispod platoa glave tibije, neposredno iza hvatišta *pes-anserinus superficialis* (17,18). Lateralni kolateralni ligament polazi od lateralnog epikondila femura, i seže do *caput fibulae*, a putem križa tetivu *m. popliteusa* (17,18). Ukrižene sveze čine prednja (*lig. cruciatum anterius*) i stražnja (*lig. cruciatum posterius*) (17,18). Križni ligamenti osiguravaju koljenski zglob u frontalnoj, sagitalnoj i horizontalnoj ravnini, te održavaju stalan dodir zglobnih ploha pri rotaciji (17,18). Stražnji križni ligament je snažniji od prednjeg, sastavljen je od dva snopa vlakana, a polazi s *area intercondylaris posterior* i lepezasto se veže za unutrašnju plohu medijalnih kondila bedrene kosti (17). O anatomiji, funkciji, mehanici i ozljedama prednjeg križnog ligamenta (ACL), bit će detaljno opisano u kasnijim poglavljima.

2.2 Biomehanika koljena

Noga je nosivi stup i služi za kretanje, te je zglob koljena odgovoran za izvođenje pokreta zamašne noge, ali istovremeno i za stabilizaciju stajaće noge u ispruženom položaju (17). Po mehanici je trochoginglymus, odnosno može izvoditi pokrete u uzdužnoj i poprečnoj osi, tj. ima karakteristike kutnog i obrtnog zgloba (19). Za pokretanje i stabilnost koljenskog zgloba posebno su važne križne i pobočne sveze, točnije lateralni i medijalni kolateralni ligamenti, te prednji i stražnji križni ligamenti (19). Kolateralni ligamenti sprječavaju adukciju i abdukciju potkoljenice pri ispruženom koljenu (19). Križni ligamenti osiguravaju stalan kontakt između zglobnih tijela u svakom položaju koljena, a razlog tome je što je uvijek jedan dio tih ligamenata pod napetošću (19). U koljenskom zglobu opseg ekstenzije je oko 180°, gdje je aktivna ekstenzija moguća do pozicije 0, pasivna hiperekstenzija do 5°, a patološka hiperekstenzija do 15° (18,19). U zadnjoj fazi ispružanja koljena prisilno slijedi krajnja rotacija tibije, u smislu vanjske rotacije od 5 do 10° zbog napetosti i

povlačenja prednjeg križnog ligamenta, samog oblika zglobnih tijela, te smjera vlaka *m. vastus medialis* (17–19). Aktivna fleksija je prosječno moguća u opsegu od 0 do 135°, pasivno i do 160°, a raspon između 135 i 160° prozvan je kao „mrtvi mišićni prostor“ (19). Vanjska i unutarnja rotacija je moguća samo u flektiranom položaju koljena, pri čemu opseg vanjske rotacije može iznositi do 40°, a unutarnje rotacije do 10° (17,19). Rotacijski pokreti su nemogući kada je koljeno u potpunosti ispruženo i kada se čovjek nalazi u uspravnoj poziciji, jer su tada napete postranične sveze (19). Abdukcijski i adukcijski pokreti u koljenskom zglobu nisu mogući (17).

Sve navedene pokrete osiguravaju, omogućuju i vode unutrašnje strukture koljena, tj. ukrižene i postranične sveze, menisci, te zglobna čahura, a pokretači su mišići zgloba koljena (19).

3. PREDNJI KRIŽNI LIGAMENT

3.1 Anatomija prednjeg križnog ligamenta

Prednji križni ligament (*lat. lig. cruciatum anterius, engl. anterior cruciate ligament, ACL*) je trakasta struktura sastavljena od gustog fibroznog vezivnog tkiva koja spaja femur i tibiju (20). ACL ima polazište na unutrašnjoj (medijalnoj) površini lateralnog kondila femura, pruža se prema anteriorno, medijalno i distalno do hvatišta koje se nalazi na *area intercondylaris anterior* tibije (17,20). Duljina ACL-a varira između 22 i 41 mm (u prosjeku 32 mm), a širina iznosi između 7-12 mm (21). ACL je najuži u svojem središnjem dijelu, tzv. istmusu, a lepezasto se širi prema svojim hvatištima (22,23). Presječnu površinu (*engl. cross sectional area, CSA*) ACL-a neki autori opisuju kao ovalnu (24), dok je točniji opis da CSA prednjeg križnog ligamenta nije ovalan, niti se može opisati tako pojednostavljenim geometrijskim oblikom, već je najtočnije reći da je CSA nepravilnog oblika, s obzirom da se sami oblik CSA mijenja ovisno o stupnju fleksije koljena (20). Istmus ACL-a se u prosjeku nalazi na polovici udaljenosti između tibijalnog i femoralnog hvatišta, te mu je CSA najveći kada je koljeno bez opterećenja i u fleksiji od 90°, a smanjuje pri opterećenju i ekstenziji (23). Iako se u određenoj literaturi navodi da se ACL sastoji od tri snopa (17,21), danas je prihvaćena podjela na dva snopa, tj. na anteromedijalni (AM) i posterolateralni (PL) snop (20,24,25). Ti snopovi su dobili nazive s obzirom na njihov položaj u tibijalnom

hvatištu ACL-a, pa se tako AM snop koji polazi sa proksimalnog dijela femoralnog hvatišta ACL-a hvata na anteromedijalni dio tibijalnog hvatišta ACL-a. Sukladno tome, PL snop polazi sa distalnog dijela femoralnog hvatišta ACL-a, a hvata se na posterolateralni dio tibijalnog hvatišta (20,21). Pri položaju koljena u ekstenziji, AM i PL snop su međusobno paralelni, te se AM snop nalazi ispred PL snopa (21). Pri fleksiji koljena, AM i PL snopovi se ukriže zbog pomicanja femoralnog hvatišta prema naprijed (21). U potpunoj ekstenziji koljena, prisutna je značajna razlika u duljini između AM (34 mm) i PL (22.5 mm), te je u toj situaciji AM snop opušten, a PL napet. Pri fleksiji, dolazi do suprotnog učinka, odnosno AM postaje napet, a PL postaje opušten (20,21,26). Također, valja napomenuti da se snopovi ne kontrahiraju izometrično (21). Po histološkom sastavu, ACL je u najvećem dijelu građen od kolagena tipa I, dok se rahlo vezivno tkivo u ligamentu sastoji od kolagena tipa III (24). U vezivno-hrskavičnim regijama ACL-a, točnije u području femoralnog i tibijalnog hvatišta, pojavljuje se i kolagen tipa II (27). Prednji križni ligament je inerviran živčanim vlaknima tibijalnog živca (20,28). Vaskularizacija ACL-a je ostvarena primarno putem srednje koljenske arterije (lat. *a. media genus*), koja se odvaja od poplitealne arterije (lat. *a. poplitea*) (17,29). *A. media genus* prolazi dorzalnom stranom ACL-a i daje brojne ligamentrane ogranke koji međusobno anastomoziraju i na taj način čine obilnu vaskularnu mrežu (29). Dodatnu krvnu opskrbu ACL prima preko medijalne i lateralne donje koljenske arterije (lat. *aa. genus inferior medialis et lateralis*) (29).

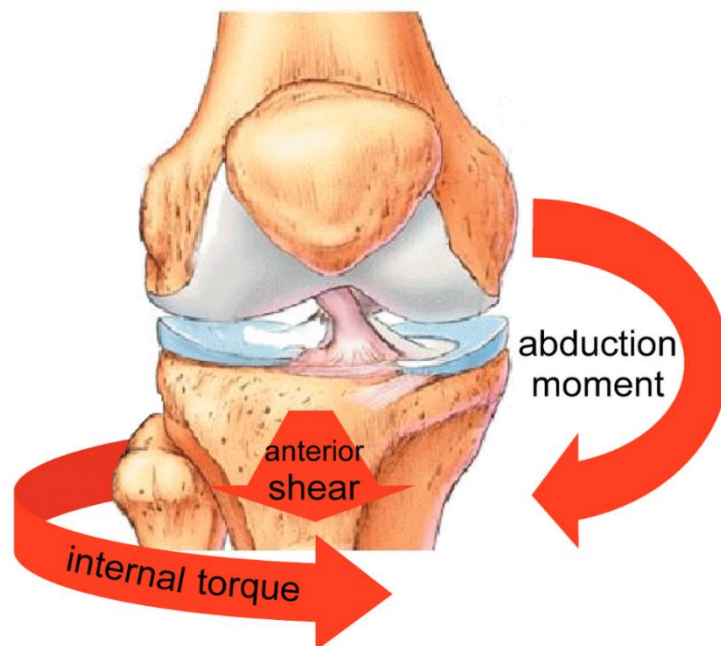
3.2 Biomehanika prednjeg križnog ligamenta

Biomehanička funkcija ACL-a je primarno odupirati se, tzv. prednjoj translaciji tibije (engl. *anterior tibial translation*, ATT) u odnosu na distalni femur, te također sprječavati valgus i unutarnju tibijalnu rotaciju, ili kombinacije tih pokreta (30).

ACL je glavna struktura koja ograničava ATT zbog svog položaja u odnosu na femur i tibiju (31,32). Prednji križni ligament pruža većinski otpor sili, koja je na tibiju u sagitalnoj ravnini usmjerena anteriorno (prema naprijed), te tu silu ograničava s obzirom na stupanj fleksije koljena, pa tako u manjem stupnju fleksije (0-30°) ACL vrši 70-87% otpora, a u većem stupnju fleksije (60-90°) na ACL otpada 60-85% otpora (32-34). U odgovoru na takvu anteriornu silu, PL snop je pod većim opterećenjem pri manjim stupnjevima fleksije, dok je AM snop pod većim

opterećenjem pri većim stupnjevima fleksije (21,30,34). ATT se povećava proporcionalno jačini sile primijenjene na tibiju, ali se povećava i s obzirom na stupanj fleksije koljena, pa će tako primjerice prednja translacija tibije (pri jednakoj jačini sile na tibiju) u ekstenziji biti manja, nego u fleksiji (30,35). Također, što je veći međusobni pritisak zglobnih tijela, tzv. tibiofemoralna kompresija, to je veća ATT, a posljedično tome i naprezanje ACL-a (36).

Prednji križni ligament također ima ulogu odupiranju i ograničavanju unutarnje rotacije i/ili valgusnih kretnji koljena (30). Pa tako unutarnja rotacija koljena izaziva opterećenje na ACL, ali samo pri ekstenziji i malim stupnjevima fleksije (0–30°). Pri većem stupnju fleksije koljena, smanjuje se i opterećenje na ACL. Drugim riječima, prednji križni ligament ima ulogu u pružanju otpora pri unutarnjoj rotaciji koljena, ponajviše kada se koljeno nalazi u ekstenziji, ali s povećanjem fleksije ta uloga postaje zanemariva (37–39). Isto tako, ACL se odupire pomaku koljena u valgus poziciju, odnosno ograničava abdukciju koljena. Takve kretnje izazivaju naprezanje i/ili promjenu duljine ACL-a (26,39), primarno kad je koljeno u ekstenziji i stupnjevima fleksije do 30°, dok se naprezanje smanjuje pri većim stupnjevima (40). Valja napomenuti da kombinacija unutarnje rotacije i valgusnog momenta, izaziva znatno veću silu na ACL, nego izolirano djelovanje unutarnje rotacije ili valgusnog momenta



(36).

Slika 1. ACL je pod najvećim opterećenjem pri udruženom djelovanju anteriorno usmjerene sile na tibiju, valgusnog momenta i unutarnje rotacije tibije. Prema: Beaulieu i sur. (2023), str.8 (33)

Zaključno tome, kombinacijom svih navedenih kretnji, odnosno djelovanja sile na tibiju u anteriornom smjeru, unutarnje rotacije, valgusnog momenta, te povećane tibiofemoralne kompresije, postiže se najveće moguće opterećenje na prednji križni ligament (36).

4. OZLJEDA PREDNJEG KRIŽNOG LIGAMENTA

Godišnje se u Sjedinjenim Američkim Državama dogodi 100 000 – 200 000 slučajeva rupture prednjeg križnog ligamenta (41) U nekim izvorima, učestalost ruptura ACL-a se navodi kao incidencija, te se ta brojka kreće između 1-10 slučajeva na 1000 stanovnika godišnje (42). Skoro $\frac{3}{4}$ svih ozljeda prednjeg križnog ligamenta otpada na tzv. beskontaktne (engl. *non-contact*) ozljede, i to pretežno tijekom bavljenja sportom (43). Većina ozljeda ACL-a nastaje u kasnim tinejdžerskim godinama te u ranim dvadesetima, ali već rano nakon nastupa puberteta se može primijetiti jasan i disproporcionalan porast stope ozljeda u korist pripadnica ženskog spola (44). Pa tako žene koje se bave sportom imaju 2-8 puta veću vjerojatnost stjecanja ozljede prednjeg križnog ligamenta, nego muškarci (45). Prema istraživanju koje su proveli Woo i sur., najveće opterećenje (sila primijenjena u anteriornom smjeru na tibiju) koje može podnijeti nativni ACL prije pucanja je u mlađih osoba (22-35 god.) iznosilo 2160 ± 157 N, u srednje starih (40-50 god.) je iznos bio 1160 ± 104 N, dok je u starijih (60-97 god.) taj iznos dosegao vrijednosti od 496 ± 85 N (46).

Postoje čimbenici rizika za rupturu ACL-a koje možemo podijeliti na ekstrinzične i intrinzične (47,48). Ekstrinzični bi primjerice bili kvaliteta i tip materijala podloge na kojoj se igra sport (49) ili varijabilnost u trenju između obuće i podloge (50). Intrinzični faktori uključuju kut kvadricepsa, morfologija interkondilarne udubine, nagib platoa tibije, veličinu ACL-a, indeks tjelesne mase, pronaciju stopala, nagib zdjelice, generalnu labavost zglobova te prednju labavost koljena (48,51). Od njih vrijedi dodatno istaknuti kako uska interkondilarna udubina i stražnji (posteriozni) nagib platoa tibije povećavaju rizik ozljede prednjeg križnog ligamenta (48,51). Istražuje se i utjecaj neuromuskularnih te hormonskih faktora (poput povezanosti menstrualnog ciklusa s rizikom rupture ACL-a), te iako rezultati zasad nisu posve dosljedni, čini se kako je rizik za ozljedu prednjeg križnog ligamenta u žena veći u prvom (pre-ovulatornoj) polovici menstrualnog ciklusa (48,51).

Najčešći mehanizam ozljede ACL-a su nagle deceleracije, nagle promjene smjera kretanja ili doskok na jednu nogu (43). Analiziranjem pokreta u samom trenutku nastanka ozljede ACL-a, uz korištenje modernih tehnika snimanja poput MBIM (*model-based-image-matching*) dobiveni su rezultati koji ukazuju da prilikom inicijalnog kontakta sa tlom (npr. prilikom doskoka), unutar prvih 40 ms dolazi do valgusne kretnje i do nagle unutarnje rotacije (52). Nakon toga je primijećena vanjska rotacija tibije, ali se čini kako ona nastaje tek nakon pucanja ACL-a (52). Zbog samog gubitka ACL-a dolazi do posteriornog pomaka medijalnog kondila femura, što u konačnici rezultira vanjskom rotacijom tibije (52). Također, prednja translacija tibije se dogodila neposredno nakon inicijalnog kontakta sa tlom, te se naglo povećala nakon ozljede prednjeg križnog ligamenta (52). Važno je napomenuti i ulogu kuka u nastanku ozljeda ACL-a, gdje adukcija u kuku, smanjena fleksija u kuku i unutarnja rotacija u kuku, značajno pridonose opterećenju koje podnosi prednji križni ligament (52). Uz to, nagla i snažna kontrakcija kvadricepsa povećava jačinu kompresije u zglobu, te sekundarno izaziva prednju translaciju tibije, što ide u prilog nastanku rupture ACL-a (53). Ozljede prilikom abdukcije i rotacije u koljenu mogu uzrokovati složene ozljede u kojima su, osim prednjeg križnog ligamenta, zahvaćeni i medijalni kolateralni ligament te medijalni menisk, što se tada naziva „zlokobni trijas“ koljena (19).

Ruptura prednjeg križnog ligamenta se klinički prezentira uz karakteristične simptome, a to su bol u koljenu, otekline koja se razvija nakon ozljede, a često je prisutan i zvučni fenomen pucanja samog ligamenta u trenutku ozljede (54–57). Oticanje koljena može biti posljedica hemartrosa ili traumatskog sinovitisa (54,56,57). Pacijenti također opisuju i subjektivni osjećaj „popuštanja“ ili „propadanja“ u zglobu koljena (57)

U kliničkom pregledu pri sumnji na ozljedu ACL-a prednjače 3 testa: test prednje ladice (TPL), Lachmanov test, te „pivot shift“ test (58–60).

Test prednje ladice se izvodi tako što je pacijent ležećoj poziciji, kuk se nalazi u fleksiji od 45°, koljeno pacijenta se nalazi u fleksiji od 90° sa stopalom fiksiranim za podlogu, te je potkoljenica u neutralnoj rotaciji (61). Ispitivač zatim objema rukama obuhvaća proksimalnu tibiju, tako da se palčevi nalaze na tibijalnom platou, te povlači potkoljenicu anteriorno, pritom pazeći da ne dolazi do rotacije potkoljenice (61). Test je pozitivan ukoliko dolazi do prednje translacije tibije (19,57,61). Pomak

tibije pri izvođenju TPL će biti jače izražen u slučaju udružene ozljede prednjeg križnog ligamenta i medijalnog kolateralnog ligamenta, nego kod izolirane ozljede ACL-a (19).

Lachmanov test je najpouzdaniji i najosjetljiviji klinički test za dijagnosticiranje rupture ACL-a (58,60,62). Pri izvođenju Lachmanovog testa, pacijent leži na leđima, sa koljenom u fleksiji 15-30°, ispitivač jednom rukom drži proksimalni dio potkoljenice pacijenta, a drugom rukom stabilizira femur pacijenta (58,60). Test se izvodi tako da u toj poziciji ispitivač povlačenjem potkoljenice prema naprijed pokušava proizvesti prednju translaciju tibije, te je test pozitivan ako dođe do pomaka (60). U slučaju pozitivnog testa određuje se stupanj (engl. *grade*) od I-IV (62).

Iako Lachmanov test ima najveću osjetljivost od navedenih, najveću specifičnost ima tzv. „pivot shift“ test (58). Pivot shift test služi za testiranje anterolateralne rotacijske nestabilnosti u koljenu pri sumnji na ozljedu ACL-a (63). Prvi su ga opisali Galway i sur. 1972. god, te su opisali kako se pivot shift fenomen sastoji od 2 faze: anteriorna subluksacija tibije i redukcija (repozicija) (38,63). Hoshino i sur. predložili su standardizirani postupak izvođenja testa, na osnovi testa kojeg su originalno opisali Galway i sur. (64). Pri izvođenju testa, kuk pacijenta se nalazi u blagoj abdukciji, tibija u unutarnjoj rotaciji, te se primjenjuje blaga valgusna sila na koljeno i istovremeno se izvodi fleksija koljena (64). U koljenu s rupturiranim ACL-om, tijekom izvođenja pivot shift testa, lateralni tibijalni plato biva subluksiran prema naprijed, tibija se rotira oko osovine koju tada čini medijalni kolateralni ligament, a to se događa pri fleksiji koljena od 20-40°. Daljnjom fleksijom koljena, zbog napetosti iliotibijalnog trakta, dolazi do repozicije tibije (38).

U slučajevima kada postoji sumnja na ozljedu ACL-a, preporučeno je izvesti pivot shift test, zbog njegove visoke specifičnosti (58). Lachmanov test ima odličnu osjetljivost te je pouzdan za isključivanje dijagnoze rupture ACL-a, dok test prednje ladice ostaje najmanje dokazan pri dijagnosticiranju ozljeda prednjeg križnog ligamenta (58).

Osim ovih testova, danas se koriste i razni instrumenti koji mogu kvantificirati ATT u koljenu s rupturiranim ACL-om. Primjerice, Daniel i sur. su razvili artrometar KT-1000 kao instrument koji mjeri anteriornu tibijalnu translaciju (65,66). Taj instrument se pokazao pouzdanim, sa visokom točnošću u mjerenjima, te je danas jedna od

popularnijih metoda u evaluaciji preoperativne i postoperativne labavosti koljena s ozljedom ACL-a (67,68).

Za ispravnu dijagnozu, ozljede prednjeg križnog ligamenta moraju se potvrditi radiografskim metodama, od kojih najbolje rezultate daju magnetska rezonancija (MRI) i trodimenzionalna kompjuterska tomografija (3D CT) (59).

5. REKONSTRUKCIJA PREDNJEG KRIŽNOG LIGAMENTA

Rekonstrukcija ACL-a ima cilj uspostaviti pravilnu anatomiju i funkciju koljena, vratiti stabilnost koljena i omogućiti pacijentu povratak na jednaku razinu aktivnosti kakva je bila i prije ozljede (69,70). Kirurško liječenje rupture ACL-a uključuje uporabu presatka (*engl. graft*) koji se ugrađuje i fiksira u koštane tunele postavljene na femuru i tibiji (71). Više čimbenika je važno za uspješnu izvedbu ACL rekonstrukcije, a od njih valja istaknuti vrijeme provedeno od trenutka ozljede do operacije, kvaliteta rehabilitacije, adekvatan izbor presatka, pravilno postavljanje koštanih tunela i pravilna fiksacija presatka (72). Primjerice, u slučajevima kad je rekonstrukcija ACL-a predugo odgađana nakon ozljede, povećana je incidencija ozljeda meniskusa i hrskavičnih struktura (72). Također, s odgođenim zahvatom povezan je i gubitak mišićne snage i mase zbog neaktivnosti (72). S druge strane, preuranjeni zahvati povezani su s rizikom od nastanka artrofibroze, koja sprječava povratak punog opsega pokreta (72).

S obzirom da se ACL anatomski sastoji od dva snopa (*engl. bundle*), tako se u rekonstrukciji koriste tzv. *single-bundle* (SB) i *double-bundle* (DB) tehnike (71). Trenutno je „zlatnim standardom“ smatrana artroskopska SB rekonstrukcija uz korištenje autografta (presatka uzetog od samog domaćina) (71). SB tehnika se većinom bazira na obnovi AM snopa (71), stoga omogućuje dobru anteroposteriornu stabilnost, ali ne uspjeva obnoviti rotacijsku stabilnost (73). Razvoj artroskopske kirurgije koljena je omogućio odvojenu rekonstrukciju pojedinih snopova, odnosno DB tehniku, kako bi nakon zahvata ti snopovi bili što sličniji anatomiji nativnog ACL-a (71). DB tehnika uključuje postavljanje 4 koštana kanala (2 na femuru, 2 na tibiji) pa je stoga i tehnički zahtjevnija i invazivnija od SB tehnike koja zahtjeva 2 kanala (71). Zasad istraživanja pokazuju da nema razlike u učinku ovih tehnika na stabilnost

koljena i razvoj degenerativnih promjena (69,71), ali su propadanje graftova i naknadne operacije ACL-a znatno manje nakon izvođenja rekonstrukcije DB tehnikom (74).

Jedan od glavnih principa ACL rekonstrukcije je ponovna uspostava prirodnih anatomskih odnosa u koljenu, a u kirurškom smislu to se postiže bušenjem koštanih tunela na lokacijama hvatišta (*engl. footprint*) nativnog prednjeg križnog ligamenta (75,76). Najčešći razlog neuspjelih rekonstrukcija ACL-a je nepravilno postavljanje koštanih tunela kao posljedica loše tehničke izvedbe (77,78). Veličina tunela određena je promjerom i površinom hvatišta nativnog ACL-a, pa ako je duljina hvatišta npr. 12 mm, a širina 9 mm, promjer tunela iznositi će 9 mm (75). Pozicija femoralnog tunela ima velik utjecaj na biomehaniku koljena nakon rekonstrukcije prednjeg križnog ligamenta (77). Ističu se tri tehnike za postavljanje femoralnog tunela: Transtibijalna tehnika (TTT), tehnika transmedijalnog portala (TTMP) i Outside-In tehnika (OI) (78,79).

TTT je klasična metoda koja se koristi dugo vrijeme, u kojoj se femoralni kanal buši kroz tibijalni kanal (79). Prednost te tehnike je što tako paralelni tuneli omogućuju lagan prolazak i postavljanje grafta (80). No, nedostatak je što su takvi tuneli često previše okomiti i potencijalno neanatomski postavljeni, a to može imati velik utjecaj na kinematiku koljena (80). Kopf i sur. u svom radu su zaključili kako se bušenjem kroz tibijalni tunel u samo 4,4% slučajeva uspjelo točno postaviti femoralni tunel na anatomsko mjesto hvatišta AM snopa (81).

TTMP je metoda koja omogućuje slobodno postavljanje femoralnog tunela na željenom mjestu ovisno isključivo o anatomskoj poziciji, a neovisno o tibijalnom tunelu (78–81). Međutim, potrebna je velika fleksija ($\geq 110^\circ$) koljena kako bi se tijekom bušenja tunela izbjegle komplikacije poput oštećenja femoralnog kondila, nedovoljno dugog tunela ili ozljeda peronealnog živca (79).

Prednost OI tehnike je također što omogućuje lagano ciljanje anatomskog hvatišta ACL-a i nudi dobru vizualizaciju pri 90° fleksije koljena (79). Ovom tehnikom se mogu lakše izbjeći komplikacije prilikom stvaranja tunela (79). U istraživanju koje su proveli Amano i sur., više od 90% pacijenata u kojih je rekonstrukcija ACL-a obavljena OI tehnikom su pokazali zadovoljavajuće rezultate u stabilnosti koljena i opsegu pokreta

(82). Nedostatci ove tehnike su moguće popuštanje fiksacije, te otežana procjena duljine tunela (79).

Pozicija tibijalnog tunela ima znatno manji utjecaj na kinematiku koljena nakon rekonstrukcije ACL-a, u usporedbi s pozicijom femoralnog tunela (77). No, pogrešno postavljanje tibijalnog tunela može kao komplikacije imati sraz grafta s krovom interkondilarne udubine i nepavilno opterećenje grafta (77).

6. VRSTE TRANSPLANTATA PREDNJEG KRIŽNOG LIGAMENTA

Presadci koji su danas dostupni za rekonstrukciju ACL-a mogu se kategorizirati u tri skupine: autologni presadci, alogeni presadci i sintetički presadci. Autologni transplantati ili autografti su presadci koji se uzimaju od samog pacijenta, odnosno to je tkivo uzeto od iste osobe na kojoj se i izvodi operacija. Alogeni transplantati ili alografti su presadci koji se uzimaju od tkiva druge osobe, odnosno od ljudskih kadavera. Sintetički transplantati su presadci koji su napravljeni od umjetnih materijala (70,83). No, s biomehaničkog gledišta, niti jedan materijal koji se danas koristi za graftove nema snagu, ni čvrstoću, usporedivu s nativnim ACL-om (77). Idealan graft za rekonstrukciju ACL-a bi trebao imati slična svojstva kao nativni prednji križni ligament, izazivati minimalne tegobe na mjestu uzimanja presatka, te omogućiti čvrstu fiksaciju i brzu integraciju (84).

6.1 Autologni transplantati

Kada je riječ o autograftima za rekonstrukciju ACL-a, tri su glavne opcije: presadak patelnog ligamenta, presadak „hamstring“ tetive i presadak tetive kvadricepsa (70,77,85–87). Postoje i drugi, no ipak manje popularni transplantati, kao što su primjerice fascija lata (6,88) ili tkivo iliotibijalnog trakta (89), dok se u novije vrijeme kao opcija pojavljuje i tetiva *m. plantarisa* (90).

6.1.1 Presadak patelnog ligamenta (engl. bone-patellar tendon-bone graft, BPTB)

BPTB graftovi se koriste za rekonstrukciju ACL-a najčešće u mlađih pacijenata i sportaša visokog intenziteta, koji preferiraju raniji povratak na visoku razinu aktivnosti

i performansi (77). Ovaj tip presatka je do 80ih godina prošlog stoljeća smatran „zlatnim standardom“ u rekonstruktivnoj kirurgiji prednjeg križnog ligamenta, no zadnjih godina dolazi do ponovnog porasta u popularnosti BPTB graftova, ponajviše zbog njihove dokazane dugotrajnosti, raširene uporabe i niske stope revizijskih operacija na koljenu (70,85,88).

BPTB graft se uzima od centralne trećine ligamenta patele, zajedno s koštanim blokovima dijela patele i tibije (85,91). S koljenom u poziciji fleksije od 90°, radi se okomiti rez 8 cm duljine, koji seže od donjeg vrha patele do 2 cm distalno od tibijalnog tuberkula (91). Rez ide uzduž medijalnog ruba patelarnog ligamenta (83,91). Zatim se radi okomita incizija kroz potkožno tkivo i paratenon, te se na taj način prikaže patelarni ligament (83,91). Tada se izmjeri širina patelarnog ligamenta, koja tipično iznosi 30 mm, te se odredi područje ligamenta koje će se koristiti za presadak (91). Učine se dva okomita i međusobno paralelna reza na ligamentu, od proksimalno prema distalno, na međusobnoj udaljenosti od 10 mm (83). Potom se oscilacijskom pilom odvoji koštani blok s tuberozitasa tibije, širine 10 mm, duljine 15-25 mm, i dubine 10-15 mm (83,91). Nakon toga, odvaja se i koštani blok s patele, širine 10 mm, duljine 10-25 mm i dubine 7-10 mm (83,91).

Iako je BPTB graft na testiranjima pokazao sposobnost podnošenja velikih opterećenja (max. 2900-2977 N) (72,77), i nadmašuje vrijednosti koje može podnijeti nativni ACL (max. 2160 N) (46,85),

Jedna od glavnih prednosti BPTB presatka je niska stopa ponovne ruptуре u usporedbi s ostalim presadcima (72,92). Također, BPTB presadak promovira remodeliranje i cijeljenje grafta zahvaljujući prisutnosti koštanih blokova, te ranije dolazi do ligamentizacije i revaskularizacije, što ujedno omogućuje i brži povratak fizičkoj aktivnosti (72). Presadak patelarnog ligamenta je pokazao i bolju sposobnost za obnavljanje stabilnosti koljena, u odnosu na druge graftove (72,92).

Nedostatci BPTB graftova primarno uključuju bol u prednjem dijelu koljena, te bol pri klečanju (70,72,85). Bol u koljenu je povezana i s komplikacijama prilikom samog procesa uzimanja presatka, gdje mogu nastati tegobe kao što su fraktura patele, ruptura patelarnog ligamenta, patelarni tendinitis (70,72,85). Važna komplikacija koja nastaje kao posljedica rekonstrukcije ACL-a, uz korištenje BPTB transplantata, je veća incidencija postoperativnog osteoartritisa (70,72,85).

6.1.2 Presadak „hamstring“ tetive (HT)

HT graft se sastoji od tetive *m.semitendinosusa* (ST) sa ili bez tetive *m.gracilisa* (GT) (70,93–95). Tijekom povijesti pojavljivale su se razne metode šivanja i pripreme HT graftova, no danas je najpopularnija tehnika četverostruko presavijenim presatkom HT tetiva (*engl. quadruple (4-strand) hamstring graft*), koja uključuje upotrebu i ST i GR, te se danas smatra „zlatnim standardom“ među HT graftovima (85,93,94).

Pri uzimanju presatka ST i GT, s koljenom pacijenta u fleksiji od 90°, prvo se obavezno mora palpacijom odrediti lokacija *pes anserinusa*, jer se na taj način identificira tibijalno hvatište tetiva mišića semitendinozusa i gracilisa (83,94,95). Nakon pronalaska točne lokacije, učini se vertikalni rez duljine 2-3 cm, otprilike 1-2 cm medijalno od tuberozitasa tibije, a to isto mjesto incizije se ubuduće može koristiti i za uzimanje BPTB graftova u slučaju revizijskog zahvata (83,94,95). Daljnjim napredovanjem kroz potkožno tkivo dolazi se do fascije *m. sartoriusa*, pri čemu treba voditi brigu kako ne bi došlo do ozljeđivanja medijalnog kolateralnog ligamenta, te sartorijalnih i infrapatelarnih grana živca safenusa (94,95). Fascija mišića sartoriusa se incidira u smjeru vlakana mišića i prikazuje se hvatište ST, a proksimalnije od njega hvatište GT (83,95). U slučaju da operater i dalje ima poteškoća u identificiranju pojedinih tetiva, može se napraviti rez oblika „obrnutog slova L“ i tako omogućiti bolju vidljivost tetiva (94,95). Prije odvajanja, tetive se moraju osloboditi od adhezija (83,94). ST i GT se najprije odvajaju na tibijalnom hvatištu, a potom se mogu zatvorenim ili otvorenim striperom odvojiti od mišića na mišićno-tetivnog spoju (83,94,95). Tipično se prvo odvaja tetiva mišića gracilisa, a potom se na isti način odvaja tetiva mišića semitendinozusa (94,95).

Glavna prednost HT graftova je manja pojavnost i manja izraženost tegoba na mjestu uzimanja presatka (72,92). Također, s obzirom na mali rez, rekonstrukcija ACL-a pomoću HT nudi i vrlo zadovoljavajući kozmetički rezultat (72). U procesu uzimanja grafta, ne izaziva se dodatna trauma ekstenzornog mehanizma, te nema prekida kontinuiteta kosti (85,92). Biomehanički, HT graft može podnijeti znatno veće opterećenje od ostalih graftova i nativnog ACL-a, te ima deblji poprečni presjek, što mu daje dobru čvrstoću (77,85,92).

U nedostatke HT presatka se ubrajaju dulje vrijeme cijeljenja i veća stopa ponovne rupture (85,92). Također, dolazi do postoperativne slabosti fleksora, pa bi ovaj tip grafta trebalo izbjegavati kod sportaša koji se primarno oslanjaju na snagu skupine mišića zadnje lože (npr. sprinteri) (70,96,97). Jedan od nedostataka je i nepredvidiva veličina presatka zbog razlike u individualnoj anatomiji pacijenata, jer se pokazalo da su HT graftovi manjeg promjera povezani s većom stopom rupture (85,92). Upravo zbog limitirane količine tkiva koja se može uzeti za presadak, tetive se moraju višestruko presavijati kako bi se postigao zadovoljavajući promjer i mehanička snaga grafta (95). Važna komplikacija HT transplantata je proširenje koštanih tunela, što može biti uzrok povećane postoperativne labavosti (72,85,92).

6.1.3 Presadak tetive kvadricepsa (QT)

U zadnje vrijeme sve više raste interes za tetivu kvadricepsa kao izvor graftova u primarnoj i revizijskoj rekonstrukciji ACL-a (85,87,92,98). QT graft nudi dobru prilagodljivost, s obzirom da se može uzimati sa ili bez koštanog bloka, te u različitim dimenzijama (85,87,92,95). U meta-analizi koju su proveli Cohen i sur., u 41% istraživanja je bio korišten QT graft od isključivo mekog tkiva, a u 59% istraživanja QT graft je uzet zajedno s koštanim blokom (87).

Postupak uzimanja presatka se radi s koljenom pacijenta u poziciji fleksije od 90° te se učini okomiti rez na bedru duljine 2-10 cm, počevši 1 cm iznad gornjeg ruba patele (87,95). Zatim se oprezno prikaže tetiva kvadricepsa, i učini se longitudinalni rez na prepatelarnoj burzi (95). Određuje se širina grafta (najčešće 8-12 mm), te se napravi paralelna incizija u središnjoj liniji ili blago lateralno u blizini patele (87,95). Debljina grafta (najčešće 5-8 cm) se odredi otprilike 1 cm proksimalno od patele, postavi se šav, te se na tom mjestu tetiva odvoji (87,95). Zatim se odredi duljina grafta (najčešće 6 cm sa koštanim blokom ili 7-8 cm bez koštanog bloka) i tetiva se prereže na proksimalnom kraju, te se u potpunosti oslobodi (95). Za odvajanje koštanog bloka koristi se oscilacijska pila (95).

QT presadak može podnijeti malo veće maksimalno opterećenje u usporedbi s nativnim ACL-om, ali zato ima dvostruko veću krutost (466 N/mm) nego nativni ACL (242 N/mm) (87). Dapače, među BPTB, HT i QT graftovima, upravo QT je pokazao najveći modul krutosti i najpovoljnije usmjerenje kolagenih vlakana (87).

QT je pouzdan i robusan presadak, ima veliku površinu poprečnog presjeka, čak do dva puta veću od BPTB grafta (85). Ima manje izražene tegobe na mjestu uzimanja presatka, manji rizik od ozljede grane živca safenusa manji rizik za nastanak boli u prednjem dijelu koljena u odnosu na BPTB graft (85). Jedna od prednosti je i što se QT graft može uzimati uz minimalno invazivne postupke (85).

U komplikacije QT grafta spadaju tegobe na mjestu uzimanja presatka (iako u manjoj mjeri nego kod BPTB), krvarenje (zbog moguće intraoperativne ozljede kvadricepsa), retrakcija rectus femorisa i frakture na pateli kao posljedica odvajanja QT s koštanim blokom (85). Novije studije su pokazale nešto veću stopu revizijskih operacija nakon rekonstrukcije ACL-a QT graftom (85).

Pošto je QT kroz povijest najrjeđe korišten graft za ACL rekonstrukciju, potrebna su daljnja istraživanja za bolje razumijevanje kliničkih ishoda (85).

6.1.4 BPTB vs. HT vs. QT

U ranije navedenim opisima svakog pojedinog autografta nakratko su spomenute njihove prednosti i nedostaci, no u ovom poglavlju će svojstva pojedinih vrsta autolognih transplantata biti detaljnije obrađena i međusobno uspoređena, te sumirane njihove razlike i sličnosti.

Iako maksimalne vrijednosti opterećenja koje mogu podnijeti autologni graftovi BPTB, HT i QT (BPTB 2977 N, HT 4140 N, QT 2353 N) nadmašuju vrijednosti koje može podnijeti nativni ACL (2160 N), zbog postupka uzimanja grafta i umjetne fiksacije u kost ta snaga je u realnosti znatno umanjena (77)

Trenutno i dalje nema suglasnosti oko rizika za popuštanje grafta/revizijske zahvate između BPTB i HT graftova, no nedavna istraživanja skandinavskih registara su pokazala da HT presadci imaju višu stopu revizijskih operacija, nego BPTB presadci (99–101). Također, čini se da je rekonstrukcija ACL-a BPTB graftom povezana s nižom stopom ponovne rupture, što pokazuje i meta-analiza u kojoj su Freedman i sur. dobili rezultate da je incidencija rupture BPTB grafta 1,9% u usporedbi s 4,9% za HT graft (102). Lind i sur. su u svojem retrospektivnom istraživanju zaključili da QT graft ima znatno veću stopu rupture grafta, u odnosu na BPTB i HT, no treba napomenuti da je uzorak pacijenata s QT graftom bio vrlo malen (103). Novije studije pokazuju da QT graftovi imaju slične stope preživljenja, te usporedive funkcionalne i

kliničke ishode kao i BPTB i HT graftovi (104). Ovakvi rezultati podržavaju pretpostavku kako će kirurzi skupljati sve više iskustva u korištenju QT graftova, tako će se posljedično poboljšavati i njihovi klinički ishodi (87).

Pri mjerenjima KT-1000 artrometrom, BPTB graft omogućuje bolju stabilnost koljena, u usporedbi s HT graftom (102). Za veću labavost HT graftova u odnosu na ostale, može biti odgovorno postoperativno proširenje koštanih tunela koje se ponekad javlja kao jedna od komplikacija rekonstrukcije HT presatkom (72,85,92). Lund i sur. uspoređivali su stabilnost koljena nakon ACL rekonstrukcije BPTB i QT graftovima, te njihovi rezultati nisu pokazali značajnu razliku u stabilnosti koljena između tih dvaju transplantata (105).

Postoperativna bol u prednjem dijelu koljena i prilikom klečanja, najizraženija je nakon korištenja BPTB graftova, nešto manje nakon QT grafta, a znatno manje nakon rekonstrukcije HT graftom (70,72,85,92,102,105,106). No s druge strane, HT presadci imaju značajno veću stopu infekcija nego BPTB presadci (107).

Mjesto uzimanja presatka ima utjecaj na snagu mišića poslije zahvata (70). Stoga pacijenti s BPTB i QT graftovima imaju smanjenu mišićnu snagu ekstenzornog mehanizma, u odnosu na HT graft. Suprotno tome, pacijenti s BPTB i QT graftovima pokazuju veću mišićnu snagu fleksora, nego pacijenti s HT graftom (70,96,97).

Novija istraživanja pokazuju kako je korištenje BPTB grafta povezano s bržim povratkom na jednaku razinu aktivnosti kao i prije ozljede, u odnosu na HT graft (106). Čini se da nema razlike u brzini povratka između QT i HT transplantata (108).

HT graft i QT graft bez koštanog ulomka, dobar su izbor za rekonstrukciju ACL-a u koštano nezrelih osoba, dok je BPTB graft u tim slučajevima kontraindiciran (85,96).

6.2 Alogeni transplantati

U želji da se izbjegnu morbiditeti nastaju na mjestu uzimanja autografta, uzimanje alogenih transplantata s humanih kadavera pokazalo se kao dobro rješenje (109). Alografti se relativno često koriste u rekonstrukciji ACL-a, a to potvrđuju i rezultati istraživanja koji kažu da se u Sjedinjenim Američkim Državama 22% do 44% rekonstrukcija prednjeg križnog ligamenta vrši koristeći alografte (110,111). Postoje razne opcije svježih smrznutih alogenih transplantata poput alogenog BPTB presatka,

alogenog HT presatka, Ahilove tetive, tetive *m. tibialis anterior* i *posterior*, tetiva *m. peroneus* (72,85,92,112).

Velik razlog za brigu prilikom korištenja alografta je mogućnost virusne ili bakterijske infekcije (112). HIV, hepatitis B i C virusi, sifilis, te mnoge druge aerobne i anaerobne bakterije su patogeni povezani s infekcijama alogenih transplantata (112). Prijenos bolesti se može dogoditi na dva načina. Prvi način je transmisija s inficiranog donora kao posljedica perimortem infekcije ili propusta u screeningu donora (112). Drugi način prijenosa je kontaminacija tkiva od strane pružatelja zdravstvene skrbi tijekom nabavljanja grafta, postupka sterilizacije i prezervacije (112).

Prilikom pripremanja alogenih transplantata, iznimno je važna oprezna selekcija donora kako bi se spriječila transmisija bolesti putem alografta (113). Većina banki tkiva prihvaćaju donore od 15-50 godina starosti (112). Drugi korak je pribavljanje samog transplantata u aseptičkim uvjetima i prevencija kontaminacije (112).

Posljednji korak je eliminacija bilo kakvih zaostalih infektivnih agensa, što se postiže tijekom obrade tkiva i finalne sterilizacije (112). Dva glavna procesa za sterilizaciju su gamma iradijacija presatka i kemijska obrada presatka (112). Alografti se mogu pohraniti i očuvati pomoću tri metode: duboko svježe smrzavanje (*engl. deep fresh-freezing*), suho smrzavanje (*engl. freeze-drying*) i krioprezervacija (*engl. cryopreservation*) (112). Nakon smrzavanja, tkiva se pohranjuju na temperaturama od -70 °C do -80 °C, što omogućuje njihovo čuvanje od 3 do 5 godina (114).

6.2.1 Alograft vs. Autograft

Najveća i najvažnija prednost alografta je što nema rizika za nastanak morbiditeta na mjestu uzimanja presatka (72,85,112). Uz to alografti omogućuju uzimanje presatka adekvatne veličine, nižu incidenciju artrofibroze, te znatno kraće trajanje operacije (72,85,112).

S druge strane, postoje i značajni nedostaci, kao što su cijena, sporija inkorporacija grafta, sporije cijeljenje, veća stopa ponovne rupture grafta, te potencijalno prenošenje bolesti (72,85,115).

U prospektivnom kohortnom istraživanju koje su proveli Kaeding i sur., pacijenti u kojih se pri rekonstrukciji ACL-a koristio alograft imali su četiri puta veću stopu ponovnog popuštanja presatka, u usporedbi s pacijentima u kojih je korišten

autograft (116). Taj podatak dodatno pojačavaju rezultati više meta-analiza koje bi uključivale i do 5000 ispitanika sa BPTB autograftom/alograftom, u kojima pokazalo se da su alografti povezani sa trostrukim porastom u stopi ponovne rupture grafta (72). Nekoliko studija je pokazalo da nema razlike između alografta i autografta u labavosti koljena, testu prednje ladice, Lachmanovom i pivot shift testu, testu jednonožnog skoka, oticanju koljena, te jačini kvadricepsa unutar prvih 12 mjeseci nakon ACL rekonstrukcije (117,118). No, nakon 24 mjeseca ovi parametri su bili bolji u grupi pacijenata s autograftima (117).

Generalno se vjeruje da što je alograft više obrađen, to će mu biti i lošije performanse (92). Primjerice, veliku ulogu na izdržljivost presatka igra iradijacija, što su potvrdila istraživanja koja pokazuju da presadci koji su prošli iradijaciju (doza 20-25 kGy) imaju znatno veću učestalost ponovne rupture (33%), u odnosu na presatke bez iradijacije (2,4%) (119). Iako, istraživanje koje su proveli Grieb i sur. pokazuje da alografti izloženi visokim dozama iradijacije (50 kGy), uz upotrebu radioprotektivnih agensa, imaju slična svojstva kao alografti izloženi standardnim dozama iradijacije (18 kGy) i alografti bez iradijacije (120).

6.3 Sintetički transplantati

Sintetički transplantati su građeni od materijala poput srebra, nehrđajućeg čelika, najlona, svile te ugljikovih i polimernih vlakana (121). Presadci izrađeni od raznih materijala korišteni su ili kao proteza ili kao augment biološkoj zamjeni za ACL graft (122). U početku je vladao entuzijazam oko njihovog uvođenja, tijekom 1980ih godina, jer se očekivalo da će se korištenjem tih graftova izbjeći morbiditet na mjestu uzimanja presatka, a djelovali su privlačno i zbog mogućnosti obilne nabave i značajne snage, te smanjene postoperativne rehabilitacije (122). Međutim, ranije generacije sintetskih transplantata kao što su Dacron, GORE-TEX, Kennedy LAD i Leeds-Keio pokazali su visok rizik od komplikacija uključujući rekurentnu bol i nestabilnost koljena, visoku stopu rupture, infekciju okolnih tkiva, odlaganje ugljičnih čestica u jetreno tkivo, disperziju krhotina koja dovodi do sinovitisa, osteolizu koštanih tunela, masivne izljeve i osteoartritis (121,122). Zbog navedenih komplikacija su ti presadci i materijali povučeni s tržišta (121,122).

S druge strane, uređaji novije generacije kao što je „Ligament Augmentation and Reconstruction System (LARS)“ pokazali su zasad nižu stopu ponovnih ruptura,

revizijskih zahvata i ostalih komplikacija u usporedbi s drugim uređajima (70,123). Rezultati istraživanja koje su proveli Nau i sur. pokazuju da nema subjektivne ni objektivne razlike u kliničkom ishodu, između LARS-a i autolognog BPTB presatka, do 24 mjeseca nakon operacije (123). Iako su rezultati usporedbe LARS-a i autografa kontroverzni, potrebno je više velikih kohortnih studija i kvalitetnih randomiziranih kontrolnih ispitivanja kako bi se opravdala šira upotreba sintetičkih transplantata (70).

7. ZAKLJUČAK

Ovaj rad opisuje različite vrste transplantata koji se koriste u rekonstrukciji prednjeg križnog ligamenta, njihova svojstva, njihove prednosti i nedostatke, te ih međusobno uspoređuje. Također, zbog povezanosti biomehanike i kinematike koljena sa strukturnim i funkcionalnim integritetom ACL-a, i radi boljeg razumijevanja po kojim kriterijima se izabire ispravan transplantat, opisani su mehanizmi i anatomske odnosi u koljenu prije i nakon ozljede prednjeg križnog ligamenta.

Iako se rekonstrukcija ACL-a pokazuje kao zadovoljavajuće rješenje za povratak aktivnostima, ima puno mjesta za napredak, pogotovo s ciljem smanjivanja stope ponovne rupture nakon operacije. Za takav uspjeh je zasigurno potreban i daljnji razvoj presadaka koji se koriste u operacijskim zahvatima. U moru informacija, čija se količina svakim danom povećava, ovaj rad je tek zagrebao površinu o vrstama transplantata prednjeg križnog ligamenta.

No, iz priloženog se da zaključiti kako su autologni transplantati i dalje najbolja opcija. Za sportaše na vrhunskoj razini i koštano zrele osobe to je definitivno BPTB presadak, a za koštano nezrele i one kojima je važan i kozmetički rezultat bolji izbor bi bio HT presadak. QT graftovi već sada imaju važnu ulogu u revizijskim zahvatima, ali i velik potencijal kao opcija za primarnu rekonstrukciju. Alografti se također nerijetko koriste, ali ipak zaostaju za autograftima zbog većeg rizika popuštanja grafta i sporijeg cijeljenja. Sintetički transplantati su i dalje nedovoljno istraženo područje te su u prošlosti davali razočaravajuće rezultate, no danas se ipak javljaju ohrabrujući podaci zahvaljujući razvoju novih tehnologija.

Liječnik mora biti svjestan odgovornosti koju nosi njegova odluka pri izboru grafta, te biti odlično upoznat sa svojstvima pojedinih transplantata, ali jednako tako detaljno poznavati fizikalne karakteristike svojeg pacijenta i na temelju toga odabrati najbolju opciju za liječenje ozljede prednjeg križnog ligamenta, te osigurati siguran i dugotrajan uspjeh transplantata nakon rekonstruktivnog zahvata.

8. ZAHVALE

Zahvaljujem se svojem mentoru, izv. prof. dr. sc. Mislavu Jeliću, što je prihvatio suradnju sa mnom, te na strpljenju, savjetima, trudu i pomoći tijekom stvaranja ovog rada.

Zahvaljujem se svim djelatnicima i djelatnicama fakulteta, od profesora do administrativnih službenika, koji su mi uvijek bili spremni pomoći ako bih se našao u problemu tijekom svojeg studija.

Zahvaljujem se svojim prijateljima, od kojih su neki i kolege, na pomoći, potpori te raznim veselim trenutcima tijekom mog školovanja.

Zahvaljujem se svojoj obitelji, posebno mojem ocu, na vječnoj bezuvjetnoj ljubavi i podršci, živcima, strpljenju i vjeri u mene. Nije uvijek bilo lako sa mnom, ne samo na fakultetu, nego i u životu, ali nadam se da je bilo vrijedno svega toga, i da sam uspio bar donekle opravdati i zaslužiti sve što mi je pruženo. Neizmjereno hvala.

Posebno se želim zahvaliti svojoj voljenoj djevojci Marijani, koja također ljetos završava studij medicine, što me motivirala da upišem ovaj fakultet i što je od samog početka vjerovala u mene da u tome mogu uspjeti. Želim se zahvaliti na svojoj pomoći i strpljenju pri pisanju ovog rada, ali i sa svim mojim brojnim ispitima tijekom godina. Bez nje ne bih upisao fakultet, a vrlo vjerojatno ga ne bih ni završio, te ću joj zauvijek biti zahvalan na svojoj podršci tijekom studiranja, što dijeli sa mnom sve teške i lijepe trenutke u životu, ali iznad svega na iskrenoj ljubavi koju mi svaki dan daje. Hvala ti što si uz mene, ponosan sam što si moja djevojka, veselim se našoj zajedničkoj budućnosti, i naravno, volim te!

9. LITERATURA

1. Snook GA. A short history of the anterior cruciate ligament and the treatment of tears. *Clin Orthop*. 1983;(172):11–3.
2. Davarinos N, O'Neill BJ, Curtin W. A Brief History of Anterior Cruciate Ligament Reconstruction. *Adv Orthop Surg*. 2014 Apr 17;2014:1–6.
3. Sciarretta FV. History of anterior cruciate ligament surgery. *J Arthrosc Surg Sports Med*. 2020 Jul 15;1:90–7.
4. Stark J. Two Cases of Rupture of the Crucial Ligament of the Knee-Joint. *Edinb Med Surg J*. 1850 Oct 1;74(185):267–71.
5. Robson AW. VI. Ruptured Crucial Ligaments and their Repair by Operation. *Ann Surg*. 1903 May;37(5):716–8.
6. Hey Groves EW. Operation for the repair of the crucial ligaments. *The Lancet*. 1917 Nov;190(4914):674–6.
7. Galeazzi R. La ricostruzione dei legamenti crociati del ginocchio 1934;13:302-17. *Atti E Mem Della Soc Lomb Chir*. 1934;13:302–17.
8. Jones KG. Reconstruction of the anterior cruciate ligament. A technique using the central one-third of the patellar ligament. *J Bone Joint Surg Am*. 1963 Jul;45:925–32.
9. Brückner H. Eine neue Methode der Kreuzbandplastik [A new method for plastic surgery of cruciate ligaments]. *Chir Z Alle Geb Oper Medizen*. 1966 Sep;37(9):413–4.
10. Franke K. Clinical Experience in 130 Cruciate Ligament Reconstructions. *Orthop Clin North Am*. 1976 Jan;7(1):191–3.
11. Marshall JL, Warren RF, Wickiewicz TL, Reider B. The anterior cruciate ligament: a technique of repair and reconstruction. *Clin Orthop*. 1979 Sep;(143):97–106.
12. Dandy DJ. *Arthroscopic surgery of the knee*. Edinburgh ; New York: Churchill Livingstone; 1981. 122 p. (Current problems in orthopaedics).
13. Dandy DJ, Flanagan JP, Steenmeyer V. Arthroscopy and the management of the ruptured anterior cruciate ligament. *Clin Orthop*. 1982 Jul;(167):43–9.
14. Yasuda K, Kondo E, Ichiyama H, Kitamura N, Tanabe Y, Tohyama H, et al. Anatomic reconstruction of the anteromedial and posterolateral bundles of the anterior cruciate ligament using hamstring tendon grafts. *Arthrosc J Arthrosc Relat Surg Off Publ Arthrosc Assoc N Am Int Arthrosc Assoc*. 2004 Dec;20(10):1015–25.
15. MacKay G, Anthony IC, Jenkins PJ, Blyth M. Anterior Cruciate Ligament Repair Revisited. Preliminary Results of Primary Repair with Internal Brace Ligament Augmentation: A Case Series. *Orthop Muscular Syst [Internet]*. 2015 [cited 2023 Jun 10];04(02). Available from: <https://www.omicsonline.org/open-access/anterior-cruciate-ligament-repair-revisited-preliminary-results-of-primary-repair-with-internal-brace-ligament-augmentation-a-case-series-2161-0533-1000188.php?aid=52900>
16. Kohl S, Evangelopoulos DS, Ahmad SS, Kohlhof H, Herrmann G, Bonel H, et al. A novel technique, dynamic intraligamentary stabilization creates optimal conditions for

- primary ACL healing: a preliminary biomechanical study. *The Knee*. 2014 Mar;21(2):477–80.
17. Fanghaenel J, Pera F, Anderhuber F, Nitsch R. *Waldeyerova anatomija čovjeka*. 1. hrvatsko izdanje. Vinter I, editor. Golden marketing-Tehnička knjiga; 2009. 1334 p.
 18. *Priručni anatomske atlas Sv. 1. Sustav organa za pokretanje / Werner Platzer. Crteža Gerharda Spitzera*. [Prevoditelji: Ivan Vinter ...]. 10., cjelokupno prerađeno i nadop. izd. Zagreb: Medicinska Naklada; 2011.
 19. Pećina M, Antičević D, Bilić D, Burić M, Čičak N, Domagoj Delimar, et al. *Ortopedija*. 3. izmijenjeno i dopunjeno izdanje. Zagreb: Naklada Ljevak d.o.o.; 2004.
 20. Duthon VB, Barea C, Abrassart S, Fasel JH, Fritschy D, Ménétrey J. Anatomy of the anterior cruciate ligament. *Knee Surg Sports Traumatol Arthrosc*. 2006 Mar;14(3):204–13.
 21. Amis AA, Dawkins GP. Functional anatomy of the anterior cruciate ligament. Fibre bundle actions related to ligament replacements and injuries. *J Bone Joint Surg Br*. 1991 Mar;73(2):260–7.
 22. Mochizuki T, Akita K. Functional Anatomy of the ACL Fibers on the Femoral Attachment. In: Ochi M, Shino K, Yasuda K, Kurosaka M, editors. *ACL Injury and Its Treatment* [Internet]. Tokyo: Springer Japan; 2016 [cited 2023 Jun 16]. p. 3–16. Available from: http://link.springer.com/10.1007/978-4-431-55858-3_1
 23. Fujimaki Y, Thorhauer E, Sasaki Y, Smolinski P, Tashman S, Fu FH. Quantitative In Situ Analysis of the Anterior Cruciate Ligament: Length, Midsubstance Cross-sectional Area, and Insertion Site Areas. *Am J Sports Med*. 2016 Jan;44(1):118–25.
 24. Petersen W, Zantop T. Anatomy of the anterior cruciate ligament with regard to its two bundles. *Clin Orthop*. 2007 Jan;454:35–47.
 25. Girgis FG, Marshall JL, Monajem A. The cruciate ligaments of the knee joint. Anatomical, functional and experimental analysis. *Clin Orthop*. 1975;(106):216–31.
 26. Hollis JM, Takai S, Adams DJ, Horibe S, Woo SL. The effects of knee motion and external loading on the length of the anterior cruciate ligament (ACL): a kinematic study. *J Biomech Eng*. 1991 May;113(2):208–14.
 27. Petersen W, Tillmann B. Structure and vascularization of the cruciate ligaments of the human knee joint. *Anat Embryol (Berl)*. 1999 Sep;200(3):325–34.
 28. Arnoczky SP. Anatomy of the anterior cruciate ligament. *Clin Orthop*. 1983;(172):19–25.
 29. Toy BJ, Yeasting RA, Morse DE, McCann P. Arterial supply to the human anterior cruciate ligament. *J Athl Train*. 1995 Jun;30(2):149–52.
 30. Fujie H. Mechanical Properties and Biomechanical Function of the ACL. In: Ochi M, Shino K, Yasuda K, Kurosaka M, editors. *ACL Injury and Its Treatment* [Internet]. Tokyo: Springer Japan; 2016 [cited 2023 Jun 17]. p. 69–77. Available from: http://link.springer.com/10.1007/978-4-431-55858-3_6
 31. Butler DL, Guan Y, Kay MD, Cummings JF, Feder SM, Levy MS. Location-dependent variations in the material properties of the anterior cruciate ligament. *J Biomech*. 1992 May;25(5):511–8.

32. Butler DL, Noyes FR, Grood ES. Ligamentous restraints to anterior-posterior drawer in the human knee. A biomechanical study. *J Bone Joint Surg Am*. 1980 Mar;62(2):259–70.
33. Beaulieu ML, Ashton-Miller JA, Wojtys EM. Loading mechanisms of the anterior cruciate ligament. *Sports Biomech*. 2023 Jan;22(1):1–29.
34. Takai S, Woo SL, Livesay GA, Adams DJ, Fu FH. Determination of the in situ loads on the human anterior cruciate ligament. *J Orthop Res Off Publ Orthop Res Soc*. 1993 Sep;11(5):686–95.
35. Sakane M, Fox RJ, Woo SL, Livesay GA, Li G, Fu FH. In situ forces in the anterior cruciate ligament and its bundles in response to anterior tibial loads. *J Orthop Res Off Publ Orthop Res Soc*. 1997 Mar;15(2):285–93.
36. Markolf K, Yamaguchi K, Matthew J, McAllister D. Effects of tibiofemoral compression on ACL forces and knee kinematics under combined knee loads. *J Orthop Res Off Publ Orthop Res Soc*. 2019 Mar;37(3):631–9.
37. Kanamori A, Woo SL, Ma CB, Zeminski J, Rudy TW, Li G, et al. The forces in the anterior cruciate ligament and knee kinematics during a simulated pivot shift test: A human cadaveric study using robotic technology. *Arthrosc J Arthrosc Relat Surg Off Publ Arthrosc Assoc N Am Int Arthrosc Assoc*. 2000 Sep;16(6):633–9.
38. Matsumoto H. Mechanism of the pivot shift. *J Bone Joint Surg Br*. 1990 Sep;72(5):816–21.
39. Markolf KL, Gorek JF, Kabo JM, Shapiro MS. Direct measurement of resultant forces in the anterior cruciate ligament. An in vitro study performed with a new experimental technique. *J Bone Joint Surg Am*. 1990 Apr;72(4):557–67.
40. Miyasaka T, Matsumoto H, Suda Y, Otani T, Toyama Y. Coordination of the anterior and posterior cruciate ligaments in constraining the varus–valgus and internal–external rotatory instability of the knee. *J Orthop Sci*. 2002 May;7(3):348–53.
41. Musahl V, Karlsson J. Anterior Cruciate Ligament Tear. *N Engl J Med*. 2019 Jun 13;380(24):2341–8.
42. Vavken P, Murray MM. ACL Injury Epidemiology. In: Murray MM, Vavken P, Fleming B, editors. *The ACL Handbook* [Internet]. New York, NY: Springer New York; 2013 [cited 2023 Jun 19]. p. 3–17. Available from: https://link.springer.com/10.1007/978-1-4614-0760-7_1
43. Boden BP, Dean GS, Feagin JA, Garrett WE. Mechanisms of anterior cruciate ligament injury. *Orthopedics*. 2000 Jun;23(6):573–8.
44. Ford KR, Shapiro R, Myer GD, Van Den Bogert AJ, Hewett TE. Longitudinal sex differences during landing in knee abduction in young athletes. *Med Sci Sports Exerc*. 2010 Oct;42(10):1923–31.
45. Arendt E, Dick R. Knee injury patterns among men and women in collegiate basketball and soccer. NCAA data and review of literature. *Am J Sports Med*. 1995;23(6):694–701.

46. Woo SL, Hollis JM, Adams DJ, Lyon RM, Takai S. Tensile properties of the human femur-anterior cruciate ligament-tibia complex. The effects of specimen age and orientation. *Am J Sports Med.* 1991;19(3):217–25.
47. Anderson MJ, Browning WM, Urband CE, Kluczynski MA, Bisson LJ. A Systematic Summary of Systematic Reviews on the Topic of the Anterior Cruciate Ligament. *Orthop J Sports Med.* 2016 Mar;4(3):2325967116634074.
48. Sutton KM, Bullock JM. Anterior cruciate ligament rupture: differences between males and females. *J Am Acad Orthop Surg.* 2013 Jan;21(1):41–50.
49. Olsen OE, Myklebust G, Engebretsen L, Holme I, Bahr R. Relationship between floor type and risk of ACL injury in team handball. *Scand J Med Sci Sports.* 2003 Oct;13(5):299–304.
50. Mihata LCS, Beutler AI, Boden BP. Comparing the incidence of anterior cruciate ligament injury in collegiate lacrosse, soccer, and basketball players: implications for anterior cruciate ligament mechanism and prevention. *Am J Sports Med.* 2006 Jun;34(6):899–904.
51. Posthumus M, Collins M, September AV, Schwelling MP. The intrinsic risk factors for ACL ruptures: an evidence-based review. *Phys Sportsmed.* 2011 Feb;39(1):62–73.
52. Koga H, Muneta T. ACL Injury Mechanisms. In: Ochi M, Shino K, Yasuda K, Kurosaka M, editors. *ACL Injury and Its Treatment* [Internet]. Tokyo: Springer Japan; 2016 [cited 2023 Jun 19]. p. 113–25. Available from: http://link.springer.com/10.1007/978-4-431-55858-3_10
53. Boden BP, Sheehan FT. Mechanism of non-contact ACL injury: OREF Clinical Research Award 2021. *J Orthop Res Off Publ Orthop Res Soc.* 2022 Mar;40(3):531–40.
54. Maffulli N, Binfield PM, King JB, Good CJ. Acute haemarthrosis of the knee in athletes. A prospective study of 106 cases. *J Bone Joint Surg Br.* 1993 Nov;75(6):945–9.
55. Georgoulis AD, Ristanis S, Moraiti CO, Paschos N, Zampeli F, Xergia S, et al. ACL injury and reconstruction: Clinical related in vivo biomechanics. *Orthop Traumatol Surg Res OTSR.* 2010 Dec;96(8 Suppl):S119-128.
56. Prejbeanu R, Haragus H, Ramadani F. The Anterior Cruciate Ligament. In: Prejbeanu R, editor. *Atlas of Knee Arthroscopy* [Internet]. London: Springer London; 2015 [cited 2023 Jun 20]. p. 47–101. Available from: http://link.springer.com/10.1007/978-1-4471-6593-4_3
57. Ebnezar J. *Textbook of orthopedics.* 4th ed. St. Louis: Jaypee Brothers Medical Publishers; 2010. 897 p.
58. Huang W, Zhang Y, Yao Z, Ma L. Clinical examination of anterior cruciate ligament rupture: a systematic review and meta-analysis. *Acta Orthop Traumatol Turc.* 2016;50(1):22–31.
59. Bergin M, Hofbauer M, Ohashi B, Musahl V. History, Physical Examination, and Imaging. In: Siebold R, Dejour D, Zaffagnini S, editors. *Anterior Cruciate Ligament Reconstruction* [Internet]. Berlin, Heidelberg: Springer Berlin Heidelberg; 2014 [cited 2023 Jun 20]. p. 61–71. Available from: https://link.springer.com/10.1007/978-3-642-45349-6_9
60. Torg JS, Conrad W, Kalen V. Clinical diagnosis of anterior cruciate ligament instability in the athlete. *Am J Sports Med.* 1976;4(2):84–93.

61. Marshall JL, Wang JB, Furman W, Girgis FG, Warren R. The anterior drawer sign: what is it? *J Sports Med.* 1975;3(4):152–8.
62. Gurtler RA, Stine R, Torg JS. Lachman test revisited. *Contemp Orthop.* 1990 Feb;20(2):145–54.
63. Galway HR, MacIntosh DL. The lateral pivot shift: a symptom and sign of anterior cruciate ligament insufficiency. *Clin Orthop.* 1980;(147):45–50.
64. Hoshino Y, Araujo P, Ahlden M, Moore CG, Kuroda R, Zaffagnini S, et al. Standardized pivot shift test improves measurement accuracy. *Knee Surg Sports Traumatol Arthrosc Off J ESSKA.* 2012 Apr;20(4):732–6.
65. Daniel DM, Malcom LL, Losse G, Stone ML, Sachs R, Burks R. Instrumented measurement of anterior laxity of the knee. *J Bone Joint Surg Am.* 1985 Jun;67(5):720–6.
66. Rangger C, Daniel DM, Stone ML, Kaufman K. Diagnosis of an ACL disruption with KT-1000 arthrometer measurements. *Knee Surg Sports Traumatol Arthrosc Off J ESSKA.* 1993;1(1):60–6.
67. Bach BR, Warren RF, Flynn WM, Kroll M, Wickiewicz TL. Arthrometric evaluation of knees that have a torn anterior cruciate ligament. *J Bone Joint Surg Am.* 1990 Oct;72(9):1299–306.
68. Kuroda R, Matsushita T, Araki D. Physical Examinations and Device Measurements for ACL Deficiency. In: Ochi M, Shino K, Yasuda K, Kurosaka M, editors. *ACL Injury and Its Treatment* [Internet]. Tokyo: Springer Japan; 2016 [cited 2023 Jun 21]. p. 129–37. Available from: http://link.springer.com/10.1007/978-4-431-55858-3_11
69. Irrgang JJ, Tashman S, Patterson CG, Musahl V, West R, Oostdyk A, et al. Anatomic single vs. double-bundle ACL reconstruction: a randomized clinical trial-Part 1: clinical outcomes. *Knee Surg Sports Traumatol Arthrosc Off J ESSKA.* 2021 Aug;29(8):2665–75.
70. Koga H, Zaffagnini S, Getgood AM, Muneta T. ACL graft selection: state of the art. *J ISAKOS.* 2018 May;3(3):177–84.
71. Tiamklang T, Sumanont S, Foocharoen T, Laopaiboon M. Double-bundle versus single-bundle reconstruction for anterior cruciate ligament rupture in adults. *Cochrane Bone, Joint and Muscle Trauma Group, editor. Cochrane Database Syst Rev* [Internet]. 2012 Nov 14 [cited 2023 Jun 24]; Available from: <https://doi.wiley.com/10.1002/14651858.CD008413.pub2>
72. Paschos NK, Howell SM. Anterior cruciate ligament reconstruction: principles of treatment. *EFORT Open Rev.* 2016 Nov;1(11):398–408.
73. Yagi M, Wong EK, Kanamori A, Debski RE, Fu FH, Woo SLY. Biomechanical analysis of an anatomic anterior cruciate ligament reconstruction. *Am J Sports Med.* 2002;30(5):660–6.
74. Suomalainen P, Järvelä T, Paakkala A, Kannus P, Järvinen M. Double-Bundle Versus Single-Bundle Anterior Cruciate Ligament Reconstruction: A Prospective Randomized Study With 5-Year Results. *Am J Sports Med.* 2012 Jul;40(7):1511–8.
75. Van Eck CF, Lesniak BP, Schreiber VM, Fu FH. Anatomic Single- and Double-Bundle Anterior Cruciate Ligament Reconstruction Flowchart. *Arthrosc J Arthrosc Relat Surg.* 2010 Feb;26(2):258–68.

76. Dhawan A, Gallo RA, Lynch SA. Anatomic Tunnel Placement in Anterior Cruciate Ligament Reconstruction. *J Am Acad Orthop Surg*. 2016 Jul;24(7):443–54.
77. Dargel J, Gotter M, Mader K, Pennig D, Koebke J, Schmidt-Wiethoff R. Biomechanics of the anterior cruciate ligament and implications for surgical reconstruction. *Strateg Trauma Limb Reconstr*. 2007 Apr;2(1):1–12.
78. Burnham JM, Malempati CS, Carpiaux A, Ireland ML, Johnson DL. Anatomic Femoral and Tibial Tunnel Placement During Anterior Cruciate Ligament Reconstruction: Anteromedial Portal All-Inside and Outside-In Techniques. *Arthrosc Tech*. 2017 Apr;6(2):e275–82.
79. Okazaki K. Femoral Bone Tunnel Placement. In: Ochi M, Shino K, Yasuda K, Kurosaka M, editors. *ACL Injury and Its Treatment* [Internet]. Tokyo: Springer Japan; 2016 [cited 2023 Jun 26]. p. 183–99. Available from: http://link.springer.com/10.1007/978-4-431-55858-3_16
80. Larson AI, Bullock DP, Pevny T. Comparison of 4 femoral tunnel drilling techniques in anterior cruciate ligament reconstruction. *Arthrosc J Arthrosc Relat Surg Off Publ Arthrosc Assoc N Am Int Arthrosc Assoc*. 2012 Jul;28(7):972–9.
81. Kopf S, Pombo MW, Shen W, Irrgang JJ, Fu FH. The ability of 3 different approaches to restore the anatomic anteromedial bundle femoral insertion site during anatomic anterior cruciate ligament reconstruction. *Arthrosc J Arthrosc Relat Surg Off Publ Arthrosc Assoc N Am Int Arthrosc Assoc*. 2011 Feb;27(2):200–6.
82. Amano H, Toritsuka Y, Uchida R, Mae T, Ohzono K, Shino K. Outcome of anatomical double-bundle ACL reconstruction using hamstring tendons via an outside-in approach. *Knee Surg Sports Traumatol Arthrosc Off J ESSKA*. 2015 Apr;23(4):1222–30.
83. Tsuda E, Ishibashi Y. Graft Selection. In: Ochi M, Shino K, Yasuda K, Kurosaka M, editors. *ACL Injury and Its Treatment* [Internet]. Tokyo: Springer Japan; 2016 [cited 2023 Jun 26]. p. 159–74. Available from: http://link.springer.com/10.1007/978-4-431-55858-3_14
84. West RV, Harner CD. Graft selection in anterior cruciate ligament reconstruction. *J Am Acad Orthop Surg*. 2005;13(3):197–207.
85. Buerba RA, Boden SA, Lesniak B. Graft Selection in Contemporary Anterior Cruciate Ligament Reconstruction. *JAAOS Glob Res Rev* [Internet]. 2021 Oct [cited 2023 Jun 26];5(10). Available from: <https://journals.lww.com/10.5435/JAAOSGlobal-D-21-00230>
86. Domnick C, Raschke MJ, Herbort M. Biomechanics of the anterior cruciate ligament: Physiology, rupture and reconstruction techniques. *World J Orthop*. 2016 Feb 18;7(2):82–93.
87. Cohen D, Slawaska-Eng D, Almasri M, Sheean A, de Sa D. Quadricep ACL Reconstruction Techniques and Outcomes: an Updated Scoping Review of the Quadricep Tendon. *Curr Rev Musculoskelet Med*. 2021 Dec;14(6):462–74.
88. Lind DRG, Patil RS, Amunategui MA, DePhillipo NN. Evolution of anterior cruciate ligament reconstruction & graft choice: a review. *Ann Jt*. 2023 Apr;8:19–19.
89. Kocher MS, Heyworth BE, Fabricant PD, Tepolt FA, Micheli LJ. Outcomes of Physseal-Sparing ACL Reconstruction with Iliotibial Band Autograft in Skeletally Immature Prepubescent Children. *J Bone Joint Surg Am*. 2018 Jul 5;100(13):1087–94.

90. Josipović M, Vlaić J, Serdar J, Šimunović M, Nizić D, Schauperl Z, et al. Plantaris tendon: a novel graft for anterolateral ligament reconstruction and additional reinforcement for anterior cruciate ligament autografts in combined reconstructive procedures. *Knee Surg Sports Traumatol Arthrosc Off J ESSKA*. 2020 Aug;28(8):2604–8.
91. Frank RM, Higgins J, Bernardoni E, Cvetanovich G, Bush-Joseph CA, Verma NN, et al. Anterior Cruciate Ligament Reconstruction Basics: Bone-Patellar Tendon-Bone Autograft Harvest. *Arthrosc Tech*. 2017 Aug;6(4):e1189–94.
92. Lin KM, Boyle C, Marom N, Marx RG. Graft Selection in Anterior Cruciate Ligament Reconstruction. *Sports Med Arthrosc Rev*. 2020 Jun;28(2):41–8.
93. Rovere G, Stramazzo L, Romeo M, D'Arienzo A, Maccauro G, Camarda L. Hamstring Graft Preparation for ACL Reconstruction. *Orthop Rev*. 2022;14(5):38408.
94. Frank RM, Hamamoto JT, Bernardoni E, Cvetanovich G, Bach BR, Verma NN, et al. ACL Reconstruction Basics: Quadruple (4-Strand) Hamstring Autograft Harvest. *Arthrosc Tech*. 2017 Aug;6(4):e1309–13.
95. Monllau JC, Petersen W, Fink C, Scheffler SU, Gelber PE, Hoser C. Graft Harvest and Preparation. In: Siebold R, Dejour D, Zaffagnini S, editors. *Anterior Cruciate Ligament Reconstruction* [Internet]. Berlin, Heidelberg: Springer Berlin Heidelberg; 2014 [cited 2023 Jun 26]. p. 129–46. Available from: https://link.springer.com/10.1007/978-3-642-45349-6_17
96. Cerulli G, Placella G, Sebastiani E, Tei MM, Speziali A, Manfreda F. ACL Reconstruction: Choosing the Graft. *Joints*. 2013 Mar;1(1):18–24.
97. Martin-Alguacil JL, Arroyo-Morales M, Martín-Gomez JL, Monje-Cabrera IM, Abellán-Guillén JF, Esparza-Ros F, et al. Strength recovery after anterior cruciate ligament reconstruction with quadriceps tendon versus hamstring tendon autografts in soccer players: A randomized controlled trial. *The Knee*. 2018 Aug;25(4):704–14.
98. Xerogeanes JW. Quadriceps Tendon Graft for Anterior Cruciate Ligament Reconstruction: THE GRAFT OF THE FUTURE! *Arthrosc J Arthrosc Relat Surg Off Publ Arthrosc Assoc N Am Int Arthrosc Assoc*. 2019 Mar;35(3):696–7.
99. Gifstad T, Foss OA, Engebretsen L, Lind M, Forssblad M, Albrektsen G, et al. Lower risk of revision with patellar tendon autografts compared with hamstring autografts: a registry study based on 45,998 primary ACL reconstructions in Scandinavia. *Am J Sports Med*. 2014 Oct;42(10):2319–28.
100. Persson A, Fjeldsgaard K, Gjertsen JE, Kjellsen AB, Engebretsen L, Hole RM, et al. Increased risk of revision with hamstring tendon grafts compared with patellar tendon grafts after anterior cruciate ligament reconstruction: a study of 12,643 patients from the Norwegian Cruciate Ligament Registry, 2004-2012. *Am J Sports Med*. 2014 Feb;42(2):285–91.
101. Rahr-Wagner L, Thillemann TM, Pedersen AB, Lind M. Comparison of hamstring tendon and patellar tendon grafts in anterior cruciate ligament reconstruction in a nationwide population-based cohort study: results from the danish registry of knee ligament reconstruction. *Am J Sports Med*. 2014 Feb;42(2):278–84.

102. Freedman KB, D'Amato MJ, Nedeff DD, Kaz A, Bach BR. Arthroscopic anterior cruciate ligament reconstruction: a metaanalysis comparing patellar tendon and hamstring tendon autografts. *Am J Sports Med.* 2003;31(1):2–11.
103. Lind M, Strauss MJ, Nielsen T, Engebretsen L. Quadriceps tendon autograft for anterior cruciate ligament reconstruction is associated with high revision rates: results from the Danish Knee Ligament Registry. *Knee Surg Sports Traumatol Arthrosc Off J ESSKA.* 2020 Jul;28(7):2163–9.
104. Mouarbes D, Menetrey J, Marot V, Courtot L, Berard E, Cavaignac E. Anterior Cruciate Ligament Reconstruction: A Systematic Review and Meta-analysis of Outcomes for Quadriceps Tendon Autograft Versus Bone-Patellar Tendon-Bone and Hamstring-Tendon Autografts. *Am J Sports Med.* 2019 Dec;47(14):3531–40.
105. Lund B, Nielsen T, Faunø P, Christiansen SE, Lind M. Is quadriceps tendon a better graft choice than patellar tendon? a prospective randomized study. *Arthrosc J Arthrosc Relat Surg Off Publ Arthrosc Assoc N Am Int Arthrosc Assoc.* 2014 May;30(5):593–8.
106. Xie X, Liu X, Chen Z, Yu Y, Peng S, Li Q. A meta-analysis of bone-patellar tendon-bone autograft versus four-strand hamstring tendon autograft for anterior cruciate ligament reconstruction. *The Knee.* 2015 Mar;22(2):100–10.
107. Maletis GB, Inacio MCS, Reynolds S, Desmond JL, Maletis MM, Funahashi TT. Incidence of Postoperative Anterior Cruciate Ligament Reconstruction Infections: Graft Choice Makes a Difference. *Am J Sports Med.* 2013 Aug;41(8):1780–5.
108. Runer A, Wierer G, Herbst E, Hepperger C, Herbort M, Gföller P, et al. There is no difference between quadriceps- and hamstring tendon autografts in primary anterior cruciate ligament reconstruction: a 2-year patient-reported outcome study. *Knee Surg Sports Traumatol Arthrosc Off J ESSKA.* 2018 Feb;26(2):605–14.
109. Peter M, Prokopis, Anthony A, Schepsis. Allograft use in ACL reconstruction. *The Knee.* 1999;6:75–85.
110. Budny J, Fox J, Rauh M, Fineberg M. Emerging Trends in Anterior Cruciate Ligament Reconstruction. *J Knee Surg.* 2017 Jan;30(1):63–9.
111. Tibor L, Chan PH, Funahashi TT, Wyatt R, Maletis GB, Inacio MCS. Surgical Technique Trends in Primary ACL Reconstruction from 2007 to 2014. *J Bone Joint Surg Am.* 2016 Jul 6;98(13):1079–89.
112. Iosifidis MI, Tsarouhas A. Allografts in Anterior Cruciate Ligament Reconstruction. In: Doral MN, editor. *Sports Injuries [Internet].* Berlin, Heidelberg: Springer Berlin Heidelberg; 2012 [cited 2023 Jun 27]. p. 421–30. Available from: http://link.springer.com/10.1007/978-3-642-15630-4_58
113. Gocke DJ. Tissue donor selection and safety. *Clin Orthop.* 2005 Jun;(435):17–21.
114. Shelton WR, Treacy SH, Dukes AD, Bomboy AL. Use of allografts in knee reconstruction: I. Basic science aspects and current status. *J Am Acad Orthop Surg.* 1998;6(3):165–8.
115. Harner CD, Olson E, Irrgang JJ, Silverstein S, Fu FH, Silbey M. Allograft versus autograft anterior cruciate ligament reconstruction: 3- to 5-year outcome. *Clin Orthop.* 1996 Mar;(324):134–44.

116. Kaeding CC, Aros B, Pedroza A, Pifel E, Amendola A, Andrish JT, et al. Allograft Versus Autograft Anterior Cruciate Ligament Reconstruction: Predictors of Failure From a MOON Prospective Longitudinal Cohort. *Sports Health*. 2011 Jan;3(1):73–81.
117. Victor J, Bellemans J, Witvrouw E, Govaers K, Fabry G. Graft selection in anterior cruciate ligament reconstruction--prospective analysis of patellar tendon autografts compared with allografts. *Int Orthop*. 1997;21(2):93–7.
118. Kleipool AE, Zijl JA, Willems WJ. Arthroscopic anterior cruciate ligament reconstruction with bone-patellar tendon-bone allograft or autograft. A prospective study with an average follow up of 4 years. *Knee Surg Sports Traumatol Arthrosc Off J ESSKA*. 1998;6(4):224–30.
119. Rappé M, Horodyski M, Meister K, Indelicato PA. Nonirradiated versus irradiated Achilles allograft: in vivo failure comparison. *Am J Sports Med*. 2007 Oct;35(10):1653–8.
120. Grieb TA, Forng RY, Bogdansky S, Ronholdt C, Parks B, Drohan WN, et al. High-dose gamma irradiation for soft tissue allografts: High margin of safety with biomechanical integrity. *J Orthop Res Off Publ Orthop Res Soc*. 2006 May;24(5):1011–8.
121. Marieswaran M, Jain I, Garg B, Sharma V, Kalyanasundaram D. A Review on Biomechanics of Anterior Cruciate Ligament and Materials for Reconstruction. *Appl Bionics Biomech*. 2018;2018:4657824.
122. Legnani C, Ventura A, Terzaghi C, Borgo E, Albisetti W. Anterior cruciate ligament reconstruction with synthetic grafts. A review of literature. *Int Orthop*. 2010 Apr;34(4):465–71.
123. Nau T, Lavoie P, Duval N. A new generation of artificial ligaments in reconstruction of the anterior cruciate ligament. Two-year follow-up of a randomised trial. *J Bone Joint Surg Br*. 2002 Apr;84(3):356–60.

10. ŽIVOTOPIS

Ivo Bastić rođen je 16.11.1996. godine u Zagrebu. Medicinski fakultet sveučilišta u Zagrebu upisao je 2016. godine. Srednju školu je pohađao u VII. Gimnaziji, u Zagrebu. Nakon srednje škole, u akademskoj godini 2015./2016., studirao je i jednu godinu na Veterinarskom fakultetu u Zagrebu.

Tijekom studija medicine najviše su ga zainteresirale kirurške struke, pogotovo ortopedija, zbog velike ljubavi prema sportu. Od ostalih specijalnosti mu je privlačna radiologija. Aktivno trenira nogomet od svoje 8. godine do danas, više godina je trenirao tenis, te se rekreacijski bavi skijanjem i košarkom. Izvrsno govori engleski jezik, te ima solidno znanje njemačkog jezika.