

# Frakture orbite

---

**Bradarić-Šlujo, Branimir**

**Master's thesis / Diplomski rad**

**2023**

*Degree Grantor / Ustanova koja je dodijelila akademski / stručni stupanj:* **University of Zagreb, School of Medicine / Sveučilište u Zagrebu, Medicinski fakultet**

*Permanent link / Trajna poveznica:* <https://um.nsk.hr/um:nbn:hr:105:139738>

*Rights / Prava:* [In copyright](#)/[Zaštićeno autorskim pravom.](#)

*Download date / Datum preuzimanja:* **2025-01-24**



*Repository / Repozitorij:*

[Dr Med - University of Zagreb School of Medicine Digital Repository](#)



**MEDICINSKI FAKULTET**

**Branimir Bradarić-Šlujo**

# **Frakture orbite**



**DIPLOMSKI RAD**

**Zagreb, 2023.**

Ovaj diplomski rad izrađen je na Odjelu za otorinolaringologiju i kirurgiju glave i vrata Kliničkog bolničkog centra „Sestre Milosrdnice” i Medicinskog fakulteta Sveučilišta u Zagrebu pod vodstvom mentora doc. dr.sc. Marka Velimira Grgića, prim. dr. med. i predan je na ocjenu u akademskoj godini 2022./2023.

Popis kratica:

ABC- airway, breathing, circulation

CAD- engl. computer assisted design

CT- computed tomography

EOM- ekstraokularni mišići

m.- musculus

NOE- engl. nasoorbitoethmoidal

OCR- okulokardijalni refleks

PSI- engl. patient-specific implant

TON- traumatska optička neuropatija

# Sadržaj

Sažetak

Summary

1. UVOD.....	1
2. ANATOMIJA ORBITE.....	2
3. KLASIFIKACIJA FRAKTURA ORBITE.....	6
4. EPIDEMIOLOGIJA FRAKTURA ORBITE.....	7
5. KLINIČKA SLIKA FRAKTURA ORBITE.....	8
6. ETIOPATOGENEZA FRAKTURA ORBITE.....	11
7. DIJAGNOSTIKA FRAKTURA ORBITE.....	13
7.1. Anamneza i klinički pregled.....	13
7.2. Oftalmološki pregled.....	13
7.3. Radiološka dijagnostika.....	15
8. LIJEČENJE FRAKTURA ORBITE.....	18
8.1. Inicijalni postupak.....	18
8.2. Indikacije za operacijsko liječenje.....	18
8.3. Kirurški pristupi.....	20
8.4. Kirurška tehnika.....	23
8.5. Vrste materijala.....	24
8.6. Intraoperativna navigacija.....	27
8.7. Liječenje hitnih stanja vezanih uz frakture orbite.....	28
9. SPECIFIČNOSTI FRAKTURA ORBITE U PEDIJATRIJSKOJ POPULACIJI.....	29
Zahvale.....	31
POPIS LITERATURE.....	32
Životopis.....	39

## Sažetak

Ovaj diplomski rad sadrži pregled anatomije orbite, patofiziologije, epidemiologije, kliničke slike, dijagnostike i liječenja fraktura orbite. Frakture orbite česte su ozljede maksilofacijalne regije. Najčešće se događaju mlađim muškarcima, te su najčešće izazvane fizičkim napadom, prometnom nesrećom ili ozljedom prilikom bavljenja sportom. Postoje dvije teorije nastanka fraktura orbite: teorija savijanja i hidraulična teorija. Ovisno o zahvaćenosti zidova orbite i orbitalnih rubova, razlikujemo „čiste“ i „nečiste“ frakture orbite. Frakture orbite mogu biti izolirane a mogu se javiti i u sklopu složenijih fraktura, tipa nazoorbitoetmoidne frakture (NOE), frakture zigomatikomaksilarnog kompleksa (ZMC) ili Le Fort prijeloma. Najčešći znakovi koji upućuju na frakturu orbite su periorbitalni edem, ekhimoze i subkonjunktivalno krvarenje. Tijekom dijagnostike, najvažniji je CT nalaz, a osim njega važno je napraviti detaljan oftalmološki pregled jer ove frakture mogu ugroziti vid. Indikacije za operativno liječenje, kirurški pristupi na frakturu i odabir materijala za rekonstrukciju i danas su kontroverza. Kod indikacija za operativno liječenje razlikujemo pacijente koji zahtijevaju hitno liječenje, zatim unutar 48 sati, i one koji zahtijevaju liječenje unutar dva tjedna. Kao indikacije za hitnu operaciju navode se okulokardijalni refleks, rani enoftalmus ili hipoglobus, te uklještenje ekstraokularnih mišića. Orbiti se može pristupiti klasičnim ili endoskopskim pristupom. Najčešće korišteni klasični pristup je transkonjunktivalni. Prilikom operacije fraktura orbite, cilj je povratiti orbitalni volumen, kako bi izbjegli kasnije komplikacije kao što su enoftalmus i diplopija. Izbor materijala za rekonstrukciju je velik, a najčešće korišteni su titanijska mrežica i porozni polietilen. U današnje vrijeme sve se češće primjenjuje liječenje prilagođeno pacijentu, te se koristi preoperativno planiranje pomoću preoperativnih CT snimki, intraoperativna navigacija i izrada implantata specifičnih pacijentu.

Ključne riječi: orbitalne frakture, blowout frakture, CT, diplopija

## Summary

Title: Orbital fractures

Author: Branimir Bradarić-Šlujo

This thesis provides an overview of the anatomy of the orbit, pathophysiology, epidemiology, clinical presentation, diagnosis, and treatment of orbital fractures. Orbital fractures are common injuries in the maxillofacial region. They most commonly occur in younger males and are frequently caused by physical assault, motor vehicle accidents, or sports-related injuries. There are two theories regarding the etiology of orbital fractures: the buckling theory and the hydraulic theory. Depending on the involvement of the orbital walls and orbital rims, orbital fractures can be classified as "pure" or "impure." In addition to isolated fractures, orbital fractures can also occur in complex fractures such as naso-orbito-ethmoid (NOE) fractures, zygomaticomaxillary complex (ZMC) fractures, or Le Fort fractures. The most common signs indicating an orbital fracture include periorbital edema, ecchymosis, and subconjunctival hemorrhage. During the diagnostic process, the most important diagnostic tool is a CT scan, and a detailed ophthalmological examination is also essential since fractures can potentially affect vision. The indications for surgical treatment, surgical approaches to fractures, and the choice of materials for reconstruction remain controversial. The indications for urgent surgical treatment include oculocardiac reflex, early enophthalmos or hypoglobus, and entrapment of extraocular muscles. The orbit can be accessed using classical or endoscopic approaches. The most commonly used classical approach is the transconjunctival approach. During orbital fracture surgery, the goal is to restore orbital volume to prevent later complications such as enophthalmos and diplopia. There are various materials available for reconstruction, with titanium mesh and porous polyethylene being the most commonly used. In recent times, custom-made implants tailored to the patient's specific needs have been increasingly utilized, and preoperative planning using preoperative CT scans, intraoperative navigation, and patient-specific implant fabrication are being employed more frequently.

Key words: orbital fracture, blowout fracture, CT, diplopia

## 1. UVOD

Frakture orbite česte su i izazovne su za liječenje. Kako je orbita vrlo malog volumena i sadrži puno važnih struktura, a većina njih je bitna za osjet vida, preciznost pri rekonstrukciji vrlo je važna. U ovom radu bit će opisane anatomija orbite, vrste, klinička slika, etiopatogeneza, epidemiologija, dijagnostika, liječenje, noviteti u liječenju, te specifičnosti u pedijatrijskoj populaciji vezane uz frakture orbite. Najveća pažnja bit će usmjerena na izolirane frakture orbite. Kako se prilikom frakture koštani fragmenti najčešće izbočuju iz orbite, tako se često i nazivaju „blowout“ frakture.



## 2. ANATOMIJA ORBITE

Orbita je parna stožasta šupljina koja odvaja kostur gornjeg lica od kostura srednjeg lica i čini šupljinu u kojoj se nalazi vidni organ, oko. Iako se često opisuje kao piramidalna struktura, njeni zidovi nisu ravni, već su u pojedinim dijelovima zakrivljeni. Kod opisivanja oblika orbite često se spominje njena baza, zidovi i vrh. Baza je smještena na samom otvoru ličnog kostura te ju čine rubovi orbite, dok je vrh smješten u području otvora optičkog kanala. Vrh orbite je usmjeren superomedijalno, a baza anteriorno i lateralno. Kost je u predjelu vrha i baze orbite deblja, dok je u predjelu zida tanja. Orbitalna šupljina je sastavljena od sedam kosti koji čine četiri zida orbite: medijalni zid, lateralni zid, krov orbite i dno orbite. (1) Prosječna visina orbitalnog otvora iznosi 35 mm, a širina oko 40 mm. Ukupan volumen orbite iznosi oko 30 cm<sup>3</sup>, dok sama očna jabučica iznosi oko 25% volumena orbite (6-7 cm<sup>3</sup>). Ostatak orbite ispunjava periorbitalno masno tkivo i ekstraokularni mišići (EOM). (2)

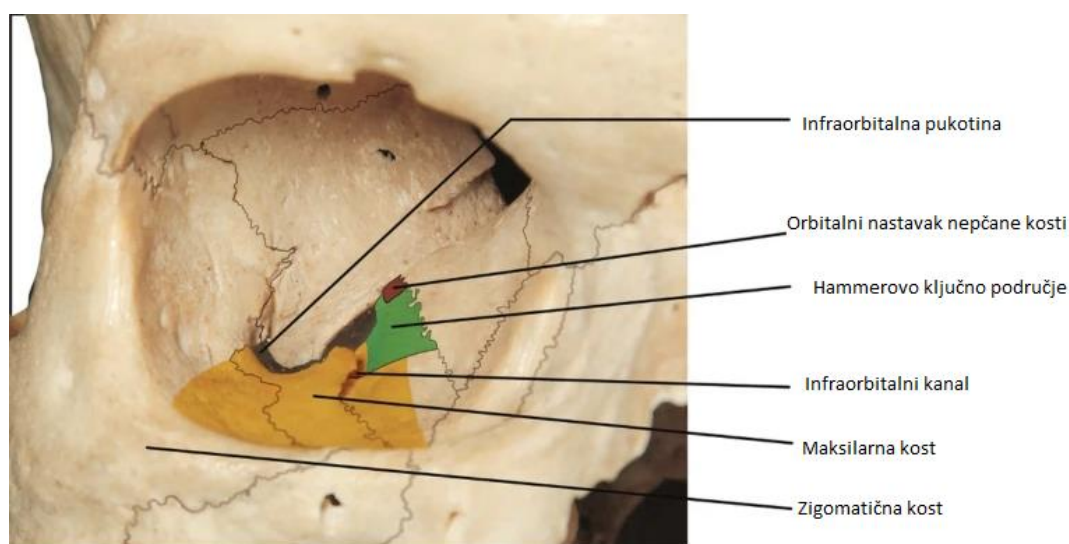
Dno orbite čine maksilarna, zigomatična i manjim dijelom palatina kost. U mediolateralnom smjeru, orbitalno dno je blago nagnuto od medijalno prema lateralno. Najviša točka orbitalnog dna je smještena posteromedijalno i naziva se „Hammerovo ključno područje“. U anteriorno posteriornom smjeru orbitalno dno ima oblik lijenog slova S, sa konkavitom anteriorno i konveksitetom posteriorno. Pri rekonstrukciji dna orbite nakon frakture, važno je rekonstruirati te zakrivljenosti, kako bi vratili normalan položaj očne jabučice. (3) Dno orbite odijeljeno je od lateralnog zida inferiornom orbitalnom fisurom. Inferiorna orbitalna fisura povezuje pterigopalatinu jamu i orbitu. Kroz njen medijalni dio u orbitu ulaze maksilarna grana trigeminalnog živca, infraorbitalna arterija i ogranci pteropalatinog ganglija. Lateralnim dijelom pukotine prolaze infraorbitalna vena i pterigoidni pleksus. (4) Dno orbite odjeljuje orbitu od maksilarnog sinusa. U dnu orbite nalazi se infraorbitalni kanal. Medijalno od infraorbitalnog kanala, orbitalno dno tanje je nego lateralno. Najtanji dio kosti u medijalnom djelu iznosi oko 1 mm, dok u lateralnom 2,6 mm. Ta anatomska slabost kao posljedicu ima češće frakture orbitalnog dna medijalno od infraorbitalnog kanala. (5) Kroz infraorbitalni kanal prolazi maksilarna grana trigeminalnog živca, tj. infraorbitalni živac. Infraorbitalni živac osigurava senzornu inervaciju

ipsilateralnog orbitalnog dna i sredine lica. Infraorbitalna arterija, grana maksilarne arterije te infraorbitalna vena također se nalaze unutar infraorbitalnog žlijeba koji izlazi iz infraorbitalnog kanala. Jedna od čestih posljedica prijeloma dna orbite je disfunkcija infraorbitalnog živca. (6)

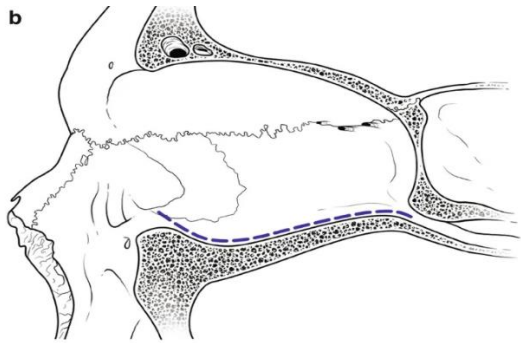
Medijalni zid orbite sastoji se od etmoidne kosti u svojem središnjem djelu, lakrimalne kosti u anteroinferiornom dijelu, frontalne kosti u anterosuperiornom dijelu, te sfenoidne kosti u posteriornom dijelu. Infraorbitalni rub orbite u svome medijalnom dijelu čini prednji suzni greben, a supraorbitalni rub u medijalnom dijelu prelazi na medijalni zid i čini stražnji suzni greben. Između ta dva grebena nalazi se udubina u kojoj se nalazi suzna vrećica. Najtanji dio medijalnog zida orbite je lamina papiracea, čija debljina iznosi 0,2-0,4 mm, te se na tom mjestu najčešće događa fraktura medijalnog zida orbite. Ona odjeljuje orbitu od etmoidnog sinusa. Na mjestu spoja medijalnog zida i orbitalnog krova, na frontoetmoidalnoj suturi, nalaze se prednji i stražnji etmoidni otvori. Prednji etmoidni otvor nalazi se otprilike 24 mm od medijalnog ruba orbite, a stražnji etmoidni otvor 12 mm dalje od prednjeg. Optički foramen udaljen je otprilike 45 mm od medijalnog ruba. (7) Kroz njih u orbitu ulaze prednje i stražnje etmoidne arterije i živci. Ove strukture mogu biti ozlijeđene tijekom traume orbite te uzrokovati intraoperativno krvarenje. Također lateralno od medijalnog zida orbite nalazi se medijalni ravni mišić. Prilikom frakture medijalnog zida može doći do njegovog uklještenja ili ozlijede, što će se klinički uočiti kao nemogućnost adukcije ili abdukcije oka. Druge značajne, medijalno smještene strukture koje se moraju uzeti u obzir kod traume medijalnog zida uključuju medijalnu kantalnu tetivu, trohleju i sustav suzne drenaže. (4)

Krov orbite trokutastog je oblika, te ga u prednjem dijelu čini konkavna ploča frontalne kosti koja odjeljuje orbitu i prednju lubanjsku jamu. Stražnji dio krova orbite čine mala krila sfenoidne kosti. U anterolateralnom dijelu krova nalazi se lakrimalna udubina u kojoj je smještena suzna žlijezda. Krov orbite odijeljen je od lateralnog zida orbite superiornom orbitalnom fisurom. Superiorna orbitalna fisura povezuje srednju lubanjsku jamu i orbitu, te njome prolaze n. oculomotorius, n. trochlearis, oftalmična grana n. maxillarisa, n. abducens i oftalmična vena. U prednjem dijelu krova, na prijelazu medijalne 1/3 i lateralne 2/3 supraorbitalnog ruba, nalazi se supraorbitalni otvor, kroz koji prolaze supraorbitalni živac, supraorbitalna vena i supraorbitalna arterija. Lateralni zid građen je od orbitalnog dijela zigomatične kosti i velikih krila sfenoidne kosti. On je najdeblji zid orbite. (1)

U orbiti nalazimo mišiće vjeđe i ekstraokularne mišiće. Od mišića vjeđe nalaze se m. levator palpebrae superior i m. orbicularis oculi. Ekstraokularni mišići su m. rectus superior, m. rectus inferior, m. rectus medialis, m. rectus lateralis, m. obliquus superior i m. obliquus inferior. Ekstraokularni mišići pokreću očnu jabučicu te time omogućuju promjenu smjera gledanja oka te ako prilikom frakture dođe do njihovog uklještenja ili oštećenja inervacije, to će se pri kliničkom pregledu očitovati kao defekt u pokretima očne jabučice. Za elevaciju očne jabučice zadužen je m. rectus superior. Depresiju očne jabučice vrši m. rectus inferior. Adukciju vrši m. rectus medialis, a abdukciju m. rectus lateralis. M. obliquus superior vrši depresiju i intorziju očne jabučice, dok m. obliquus inferior vrši elevaciju i ekstorziju.



Slika 1 Anatomija orbite, dostupno na: [https://link.springer.com/chapter/10.1007/978-981-15-1346-6\\_57#ref-CR62](https://link.springer.com/chapter/10.1007/978-981-15-1346-6_57#ref-CR62), , putem licence [http://creativecommons.org/licenses/by/4.0/\(4\)](http://creativecommons.org/licenses/by/4.0/(4))



Slika 2 Sagitalni prikaz orbitalnog dna sa prikazom oblika lijenog slova S, , dostupno na: [https://link.springer.com/chapter/10.1007/978-981-15-1346-6\\_57#ref-CR62](https://link.springer.com/chapter/10.1007/978-981-15-1346-6_57#ref-CR62), , putem licence <http://creativecommons.org/licenses/by/4.0/> (4)

### 3. KLASIFIKACIJA FRAKTURA ORBITE

Postoji više načina na koje možemo klasificirati frakture orbite. One mogu biti klasificirane s obzirom na jačinu energije traume koja je uzrokovala frakturu, s obzirom na postojanje frakture orbitalnog ruba i s obzirom na prisutnost fraktura u ostalima kostima lica. Manson i sur. klasificiraju orbitalne frakture prema količini energije koja je izazvala frakturu, a ona je definirana promjenama vidljivima na CT-u. Tako po toj klasifikaciji razlikujemo: orbitalne frakture uzrokovane traumom niske energije, orbitalne frakture uzrokovane traumom srednje energije i orbitalne frakture uzrokovane traumom visoke energije. (8) Converse i Smith klasificiraju orbitalne frakture na čiste orbitalne frakture (engl. *pure orbital fracture*) i „nečiste“ orbitalne frakture (engl. *impure orbital fracture*). Pod čiste frakture svrstavaju one frakture koje imaju intaktan orbitalni rub, u njih spadaju „blow-in“ i „blow-out“. „Nečiste“ su one u kojima frakture zahvaća i orbitalni rub. (9) Hammer i suradnici u svojoj klasifikaciji dijele orbitalne frakture s obzirom na to koji su sve dijelovi ličnog kostura uključeni. Razlikuju četiri skupine: tip 1: frakture orbitozigomatičnog kompleksa; tip 2: izolirane frakture orbite; tip 3: nazoorbitoetmoidne frakture; tip 4: kompleksne frakture lica. Tip 4 uključuje frakture orbite u kombinaciji s drugim dijelovima ličnog kostura koji nisu sadržani u tipu 1, tipu 2 i tipu 3. (3)

## 4. EPIDEMIOLOGIJA FRAKTURA ORBITE

Epidemiologija fraktura orbite jako se razlikuje u incidenciji među pojedinim državama ovisno o geografskom položaju države, kulturološkim razlikama i razlikama u načinu života, te socioekonomskoj situaciji u državi. Izolirane frakture orbite čine između 4% i 16% svih fraktura kostiju lica. (10)

Najčešći tip orbitalne frakture je izolirana fraktura orbitalnog dna, dok je druga po učestalosti fraktura medijalnog zida orbite. Jung i sur. su među populacijom od 2415 pacijenata, kao najčešće tipove orbitalnih fraktura naveli: izolirana fraktura dna orbite (59,4%), izolirana fraktura medijalnog zida orbite (23,7%), kombinirana fraktura medijalnog zida i dna orbite (15,0%) te nazoorbitoetmoidalne frakture (1,5%). (11)

Većina istraživanja navode kako je populacija mladih muškaraca skupina s najvećim rizikom za frakturu orbite. Ifthikar i sur. proveli su istraživanje koje je uključivalo 350 379 pacijenata kojima je prilikom javljanja na hitni prijem dijagnosticirana fraktura orbite. Istraživanje je pokazalo da su većina pacijenata bili muškarci s omjerom od 3:1 u odnosu na žene. Najveći udio pacijenata bio je u populaciji od 21 do 44 godina starosti (46%), te je potjecao iz kućanstava s nižim primanjima (32%). (12)

## 5. KLINIČKA SLIKA FRAKTURA ORBITE

Klinička slika fraktura orbite može varirati od inspekcijski asimptomatskih pacijenata do opsežnih ozljeda lica i simptoma vezanih uz vid. Najčešći simptomi su periorbitalni edem, bol pri pokretu oka i subkonjunktivalno krvarenje. Pacijenti također mogu doživjeti dvoslike i ispad osjeta u području obraza na zahvaćenoj strani. Ispad osjeta u području obraza se najčešće javlja kod prijeloma dna orbite sa zahvaćanjem infraorbitalnog živca i promjenjenim osjetom u infraorbitalnoj regiji. U akutnoj fazi ozljede orbite može doći do privremene diplopije zbog otekline ili krvarenja s posljedičnim anteriornim pomakom globusa, što uzrokuje pomak u vidnoj osi. Prijelomi koji uzrokuju povećan volumen orbite mogu rezultirati posteriornim pomakom oka unutar orbite, enoftalmusom ili inferiornim pomakom oka, hipoglobusom. To se često događa kod kombiniranih prijeloma dna orbite i medijalnog zida. Ipak, u akutnoj fazi nakon ozljede, najčešće enoftalmus nije vidljiv zbog edema orbitalnih tkiva. (13) Diplopija se također može pojaviti ukoliko fraktura izravno ometa kretanje oka, bilo zbog stezanja ili uklještenja ekstraokularnog mišića ili drugog periorbitalnog tkiva ili utisnuća odlomljenog fragmenta kosti u EOM kod blow-in tipa fraktura. Diplopija uzrokovana gore navedenim uzrocima binokularna je, to jest simptomatska je pri pogledu s oba oka. Osim toga diplopija može biti i monookularna, odnosno javlja se pri pogledu na samo jedno oko. Monookularna diplopija može biti uzrokovana dislokacijom leće ili ablacijom mrežnice.

Kosti djece i adolescenata su elastične, a u nekim slučajevima orbitalne traume mogu dovesti do tzv. greenstick prijeloma s inkarceracijom intraorbitalnih tkiva u prijelomnu pukotinu, što može zahvatiti ekstraokularne mišiće. To potencijalno može uzrokovati ishemiju mišića s rizikom od nekroze, fibroze i trajne diplopije. Stoga je važna brza kirurška intervencija i oslobađanje mišića, idealno unutar 24 sata. (14) To stanje se naziva trapdoor fraktura ili sindrom bijelih očiju (engl. „white eye syndrome“) jer obično nema periorbitalnog hematoma ili drugih vanjskih znakova ozljede. Sindrom bijelih očiju također može uzrokovati mučninu i opću slabost, što se može pogrešno protumačiti kao potres mozga. Stoga je važno pažljivo ispitivanje očnog motiliteta u

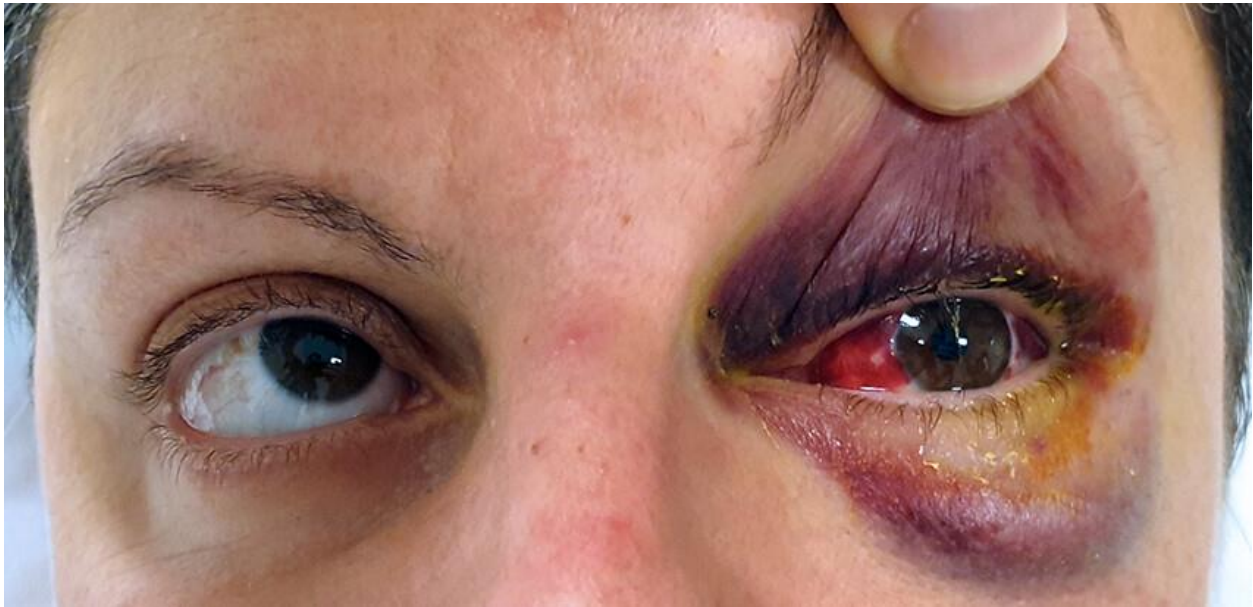slučaju traume periokularne regije kod djece i adolescenata. Uklještenje ekstraokularnih mišića može potaknuti okulokardijalni (OCR) refleks s posljedičnom bradikardijom i sinkopom. (15) OCR još se naziva i Aschnerov ili trigeminovagalni refleks, a prvi je put opisan 1908. kao pad frekvencije srčanog ritma zbog direktnog pritiska na očnu jabučicu. Definiran je padom broja otkucaja srca većom od 20 %, te je izazvan pritiskom ili trakcijom ekstraokularnih mišića. Refleks se najčešće očituje kao sinus bradikardija. Ipak, OCR se povezuje i s padom arterijskog tlaka, aritmijama, asistolijom i srčanim zastojem. (16)

U slučajevima akutne traume orbite, važno je testirati vidnu oštrinu, zjenice i eventualno kolorni vid kako bi se isključilo oštećenje vidnog živca ili intraokularnih struktura. Oštrina vida ispituje se brojanjem prstiju ili pregledom vida na blizinu, a pacijenti se rutinski ne upućuju na oftalmološki pregled. Međutim, studije su otkrile da znatan dio pacijenata s prijelomima orbite ima i ozljedu oka. (17) Stoga bi svakoga pacijenta sa sumnjom na ozljedu oka trebalo poslati oftalmologu u akutnoj fazi, osobito ako postoje znakovi traumatskog odvajanja retine ili rupture globusa. Ako se sumnja na ozljedu oka, savjetuje se da pacijent posjeti oftalmologa prije bilo kakvog liječenja prijeloma. Daljnje mjere koje treba provesti su palpacija orbitalnog ruba, digitalna palpacija globusa ako se sumnja na povećani intraorbitalni tlak i test osjeta srednjeg područja lica. Prilikom palpacije orbitalnog ruba moguće je palpirati stepenicu prilikom prelaska preko linije frakture ili osjetiti kreptacije.

Smanjena vidna oštrina može biti posljedica ozljede samog oka i povećanog intraorbitalnog tlaka. Potonji nastaje zbog retrobulbarnog krvarenja i uzrokuje smanjenu vidnu oštrinu kao posljedicu smanjene prokrvljenosti mrežnice ili vidnog živca. (18) Ako je smanjena oštrina vida posljedica povišenog intraorbitalnog tlaka, bolesnika treba odmah uputiti na kiruršku dekompresiju. Drugi simptomi koji bi nas mogli uputiti na retrobulbarno krvarenje su smanjena očna pokretljivost i proptoza. Sindrom gornje orbitalne pukotine također može biti posljedica retrobulbarnog krvarenja. Osim retrobulbarnog krvarenja, on može biti uzrokovan pritiskom frakturnog ulomka na strukture gornje orbitalne pukotine. Simptomi sindroma gornje orbitalne pukotine mogu biti: oftalmoplegija (zbog pritiska na III., IV. i VI. kranijalni živac); parestezija čela (zbog pritiska na frontalni živac, ogranak oftalmične grane V. kranijalnog živca); ptoza vjeđe (zbog ometene funkcije mišića podizača vjeđe i Müllerovog mišića); midrijaza (zbog pareze mišića sfinktera oka); relativni aferentni pupilarni defekt (RAPD), izostanak kornealnog refleksa (zbog smanjene provodljivosti



nazocilijarnog ogranka oftalmičkog živca); proptoza očne jabučice (bilo zbog retrobulbarnog krvarenja ili opuštenosti EOM). Ako uz sve navedene simptome pacijent razvije i parcijalnu ili kompletnu sljepoću radi se sindromu orbitalnog vrha. Još jedno hitno stanje koje se može razviti kao komplikacija frakture orbite je traumatska optička neuropatija (TON). TON je akutna ozljeda vidnog živca s poremećenom funkcijom vida. Ona može nastati kao posljedica direktne traume na vidni živac (oštećenje živca frakturnim ulomkom ili pritiskom zbog „compartment“ sindroma) ili kao posljedica difuzne aksonalne ozljede (zbog istezanja vidnog živca tijekom prijenosa sila traume). Klinička slika TON uključuje RAPD, smanjenu vidnu oštrinu, poremećaj percepcije boja, defekte vidnog polja. (4) Sakong i suradnici su promatrali incidenciju TON kod 2629 pacijenata s frakturom orbite. TON javila se kod 1 % slučajeva svih orbitalnih fraktura, najčešće uz frakturu lateralnog zida orbite. (19)



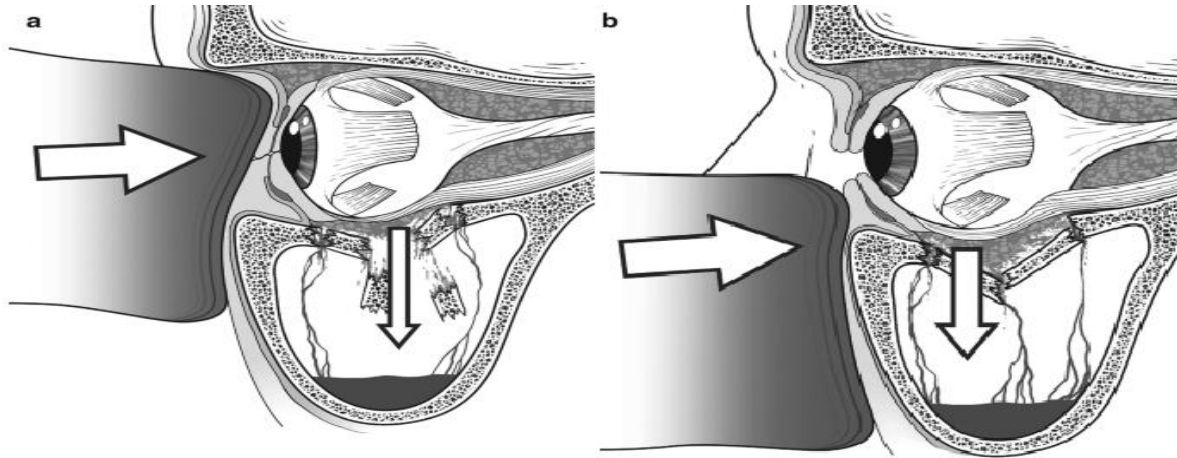
*Slika 3 Pacijentica sa frakturom orbitalnog dna, ekhimozom, subkonjunktivalnim krvarenjem, te nemogućnošću pogleda prema gore lijevog oka. Dostupno na: <https://tidsskriftet.no/2022/04/klinisk-oversikt/orbitafrakturer>, putem licence <http://creativecommons.org/licenses/by/4.0/> (20)*

## 6. ETIOPATOGENEZA FRAKTURA ORBITE

Najčešći uzroci orbitalnih fraktura su fizički napadi, padovi, prometne nesreće te sportske ozljede. (12), (19) Zadnjih godina fizički napadi zauzeli su prvo mjesto kao uzrok orbitalnih fraktura, posebno u populaciji mlađih muškaraca. U istraživanju Ifthikara i sur. glavni uzrok fraktura orbite je bio fizički napad (43%). Drugi glavni uzrok bio je pad, s najvećom učestalosti u populaciji starijih od 65 godina (86%). (12) U istraživanju Chianga i suradnika, koje je provedeno nad 504 pacijenata s orbitalnom frakturom također je na prvom mjestu uzroka bio fizički napad (38,6%). Na drugom mjestu uzroka pad (25,6%), a na trećem prometna nesreća (13,3%). Također, kod fizičkih napada u 99% slučajeva je došlo do frakture lijeve orbite. (21)

Frakture orbite najčešće nastaju kao posljedica djelovanja tupe sile na periorbitalno područje. Sila može djelovati direktno na orbitalni rub ili na samu očnu jabučicu. U etiopatogenezi fraktura orbite razlikujemo dva mehanizma tj. dvije teorije nastanka frakture: teorija savijanja (engl. buckling theory) i hidraulična teorija (engl. hydraulic theory). Teorija savijanja se tumači mehanizmom djelovanja sile na orbitalni rub, na kojem ne dolazi do frakture orbitalnog ruba, već prijenosa sile na kosti zida orbite te frakture kosti u tanjem dijelu, obično prve dvije trećine orbitalnog dna. Hidraulična teorija govori o tome da sila djeluje na sami orbitalni sadržaj te dolazi do prijenosa sile na zidove orbite i time frakture, najčešće na medijalnom zidu orbite.

Moura i sur. su 2020. proveli studiju u kojoj su proučavali ponašanje orbitalnih kostiju u ovisnosti o primjeni sile traume na orbitalni rub ili direktno na očnu jabučicu. Prilikom djelovanja sile na orbitalni rub oponašali su teoriju savijanja, a primjenom sile na očnu jabučicu hidrauličnu teoriju. Primjenom sile na orbitalni rub gotovo je isključivo dolazilo do frakture anteriorne i srednje trećine orbitalnog dna, dok bi kod primjene sile na očnu jabučicu dolazilo do fraktura medijalnog zida. Iznos sile potrebne da izazove frakturu prilikom djelovanja na orbitalni rub bila je manje vrijednosti nego kod sile primijenjene direktno na očnu jabučicu. To se tumači apsorpcijom energije mekim tkivima orbite. (22)



Slika 4 a) nastanak frakture kod hidraulične teorije i b) teorije savijanja. dostupno na: [https://link.springer.com/chapter/10.1007/978-981-15-1346-6\\_57#ref-CR62](https://link.springer.com/chapter/10.1007/978-981-15-1346-6_57#ref-CR62), , putem licence <http://creativecommons.org/licenses/by/4.0/> (4)

## 7. DIJAGNOSTIKA FRAKTURA ORBITE

### 7.1. Anamneza i klinički pregled

Kao i kod svakog traumatskog ozljeđivanja, tako i ovdje prvo na što trebamo obratiti pažnju kod kliničkog pregleda su vitalni parametri. Tu se služimo mnemotehnikom ABC ( engl. airway, breathing, circulation). Provjeravamo prohodnost dišnog puta, frekvenciju disanja, oksigenaciju krvi, te kontroliramo srčanu frekvenciju i krvni tlak. Kako su frakture orbite najčešće uzrokovane tupom traumom glave, svakako treba utvrditi postoji li ozljeda vratne kralježnice, te procijeniti neurološki status pacijenta.

Kod uzimanja anamneze bitno je pitati za uzrok traume, jer nas to može uputiti na postojanje dodatnih ozljeda. Nakon inicijalne kontrole i zbrinjavanja vitalnih parametara, prelazimo na inspekciju periorbitalnog područja. Neki od najčešćih znakova ozljede periorbitalne regije koje inspekcijски možemo uočiti su periorbitalni edem, periorbitalne ekhimoze, subkonjuktivalno krvarenje, kontuzije i hematomi, laceracije vjeđe te ozljede kantalnog aparata. Palpacijom pokušavamo utvrditi postoje li krepitacije, patološka pomičnost ili subkutani emfizem. (23)

### 7.2. Oftalmološki pregled

Američko društvo za oftalmologiju predlaže pregled oka koji se sastoji od: pregleda vidne oštrine i vidnog polja, pregleda zjenica, pregleda pokreta EOM , mjerenja intraokularnog tlaka, vanjski pregled oka, pregled procjepnom svjetiljkom, fundoskopski pregled, te pregled položaja očne jabučice. (24) Pacijent s frakturom orbite često može imati oštećenje vida, te je preporučljivo napraviti pretrage vezane uz oštećenje vida. Oštrinu vida možemo procjenjivati Snellovim karticama, testom brojanja prstiju ili ispitivanjem pacijentova opažanja pokreta naše ruke. Širina vidnog polja testira se Humphreyevim testom. Ako pacijent ima suženje ili ispad dijela vidnog polja, važno je posumnjati na oštećenje vidnog živca ili ablaciju mrežnice. Pri pregledu također

treba obratiti pažnju na izgled zjenica. Promatra se njihova veličina, simetrija, oblik te se ispituju direktni i indirektni zjenični refleksi. Razlika u veličini i obliku zjenica može biti uzrokovana oštećenjem vidnog živca ili same očne jabučice. Također, pri pregledu zjenica treba obratiti pažnju na postojanje relativnog aferentnog pupilarnog defekta (RAPD). RAPD se detektira testom izmjeničnog osvjetljavanja. Oko s RAPD-om vjerojatno ima leziju vidnog živca. (25) Sljedeće što treba ispitati je motilitet oka. Motilitet se provjerava tako da pacijenta zamolimo da prati pokrete našeg prsta ili nekog predmeta. Potrebno je ispitati pokrete oka u šest glavnih smjerova. Ako pacijent ne može samostalno promijeniti smjer pogleda možemo izvesti test forsirane dukcije pod lokalnom anestezijom ili općom anestezijom tijekom operacije. Ako nije moguće pomaknuti oko u testu forsirane dukcije, razlog je vjerojatno uklještenje jednog od ekstraokularnih mišića, najčešće m. rectus inferior tijekom blowout frakture dna orbite. Kako svaka promjena u volumenu orbitalnog sadržaja utječe na položaj očne jabučice u vertikalnom i anteroposteriornom smjeru, tako bi trebalo obratiti pažnju na postojanje enoftalmusa ili hipoglobusa. (26) Enoftalmus možemo prepoznati po izraženom suprapalpebralom naboru i po uvučenosti očne jabučice pri pogledu odozdo. Također za prikaz izbočenosti, tj. uvučenosti očne jabučice možemo koristiti egzoftalometriju po Hertelu. Hipoglobus ćemo prepoznati po razlici u horizontalnoj razini zjenica. (27) Ipak, prilikom prvog pregleda pacijenta sa frakturom orbite enoftalmus najčešće neće biti vidljiv zbog edema orbitalnog sadržaja i periorbitalnih tkiva, već tek nakon rezolucije edema. (13) Ako je prilikom traume došlo do oštećenja neke od krvnih žila koje prolaze kroz orbitu, može doći do retrobulbarnog krvarenja. Retrobulbarno krvarenje može dovesti do orbitalnog compartment sindroma. To je hitno stanje, jer zbog povećanog tlaka u orbiti može doći do prekida krvne opskrbe optičkog živca i u kraćem vremenu do ireverzibilnog oštećenja optičkog živca te gubitka vida. Kako bi odredili tlak u orbiti prilikom oftalmološkog pregleda koristimo Goldmannovu aplanacijsku tonometriju. Očni tlak viši od 40 mmHg indikacija je za hitnu kiruršku dekompresiju, dok se tlakovi od 16 do 40 mmHg mogu liječiti konzervativno. Ako sumnjamo na rupturu očne jabučice kontraindicirano je provoditi tonometriju zbog potencijalnog dodatnog oštećenja očne jabučice. (17) Prilikom pregleda procjepnom svjetiljkom pregledava se prednji i stražnji segment oka. Ovim pregledom mogu se prepoznati abrazije rožnice, dislokacija leće, hifema, komocija mrežnice i ablacija mrežnice. U istraživanju Kreidla i suradnika iz 2003., koje je provedeno na 410 pacijenata, najčešća ozljeda oka kod pacijenata s frakturom orbite bila je komocija mrežnice (22%). (28) U preoperacijskoj obradi, kao i za postoperacijsko praćenje, potrebno je ispitati

postojanje i težinu diplopije. Diplopiju ćemo ispitati testom po Hess-Lanchesteru. Test radi na principu razdvajanja binokularnog vida. (29)

### 7.3. Radiološka dijagnostika

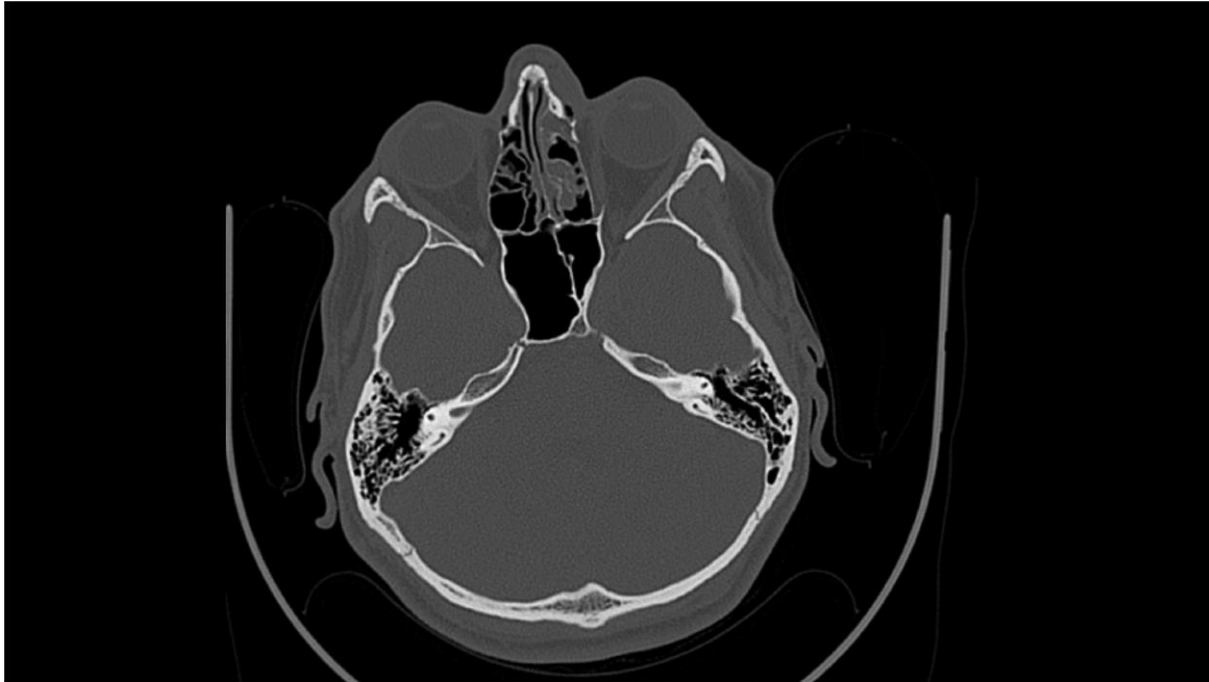Za definitivnu potvrdu frakture orbite i planiranje njenog liječenja potrebno je napraviti radiološku obradu. Zlatni standard u dijagnostici fraktura orbite je CT (engl. computed tomography). CT je lako dostupna i brza slikovna pretraga. Omogućuje dobar prikaz koštanih struktura orbite, identifikaciju frakturnih pukotina, veličinu frakture, broj koštanih ulomaka, stranih tijela u orbiti te promjene mekotičnih struktura. Korištenjem CT-a osim prikaza same orbite i fraktura orbite, omogućena je i identifikacija fraktura ostalih kostiju lica kao i pridruženih ozljeda vratne kralježnice. Osim za dijagnostiku odličan je i alat za odluku o potrebi za konzervativnim ili kirurškim liječenjem, preoperativno planiranje operacije, kao i za postoperacijsko praćenje. Dostupno nam je nekoliko vrsta prikaza CT-om: aksijalni, sagitalni, koronalni, 3D rekonstrukcija te multiplanarna rekonstrukcija (MPT). (30)

Sagitalnim i koronalnim prikazom dobro se uočavaju frakture dna orbite. Često se može vidjeti koštani fragment koji prolabira u maksilarni sinus. Isto tako moguće je uočiti prisutnost edema, donjeg ravnog mišića ili masnog tkiva u maksilarnom sinusu. (30) Najčešće mjesto frakture dna orbite medijalno je od infraorbitalnog kanala. Ako se na CT snimci uoči prisutnost transverzalnog prijeloma dna orbite s inkarceracijom orbitalnog sadržaja, velika je vjerojatnost da će doći do kronifikacije dvoslika, te je potrebno kirurško liječenje. (31) Frakture medijalnog zida orbite najbolje se uočavaju u aksijalnom prikazu CT-a. Ponekad kod frakture medijalnog zida na CT snimci nije vidljiva frakturna pukotina ili dislokacija koštanog fragmenta. Tada postojanje frakture može uputiti na postojanje orbitalnog emfizema. (32) Prilikom pregleda medijalnog zida, važno je uočiti frakturu spoja dna orbite i medijalnog zida. Naime, fraktura tog područja povezana je sa enoftalmusom, diplopijom te je potrebna precizna anatomska repozicija i uporaba vrlo precizno izrađenih implantata, kako bi se izbjegle te komplikacije. (33) Ako je prisutna fraktura u lakrimalnoj udubini, važno je posumnjati na oštećenje hvatišta medijalnog kantalnog ligamenta te misliti o tome prilikom preoperacijskog planiranja. (34) Za procjenu mekih tkiva orbite, tj. hernijacije ili inkarceracije masnog tkiva ili EOM koriste se koronalni i sagitalni prikazi. (17)

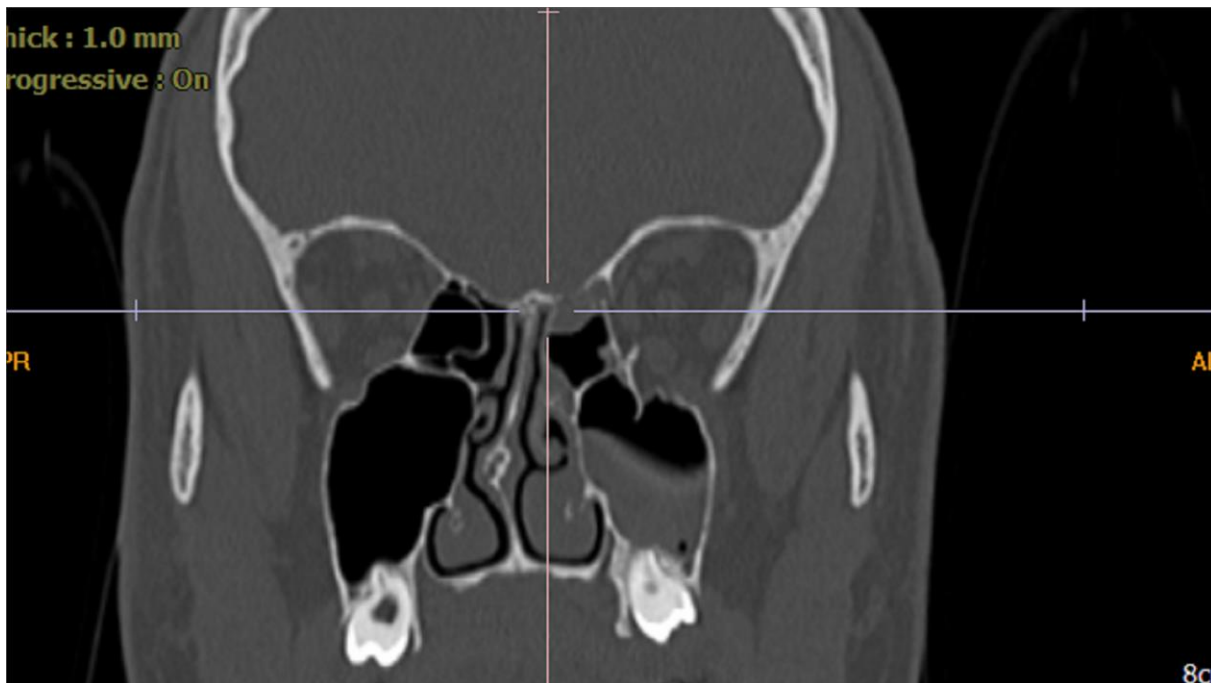Frakture krova orbite rijetko su izolirane i obično su izazvane traumom velike energije. Odlomljeni fragment kosti može biti pomaknut superiorno (onda govorimo o blowout frakturi), inferiorno (onda govorimo o blowin frakturi) ili bez pomaka. Ako pacijent s frakturom krova orbite ima limitirane pokrete oka, na CT-u valja potražiti postoji li inkarceracija gornjeg ravnog mišića ili gornjeg kosog mišića. Uz to kako krov orbite odjeljuje orbitu od prednje lubanjske jame, valja tražiti znakove pneumocefalusa, curenja cerebrospinalnog likvora, laceracije dure mater, difuznog cerebralnog edema, meningitisa i moždanih kontuzija. (35) Izolirane frakture lateralnog zida orbite najrjeđe su od svih fraktura orbita. Na CT nalazu često se može vidjeti mnoštvo koštanih fragmenata i kontakt fragmenta s ravnim lateralnim očnim mišićem. Osim fraktura zidova orbite moguće je vidjeti znakove hifeme, retrobulbarnog krvarenja, ruptуре očnog bulbusa, ablacije mrežnice ili dislokacije leće. (30) Pokazalo se da bliski kontakt EOM i rubova frakture koreliraju s povećanim rizikom od razvoja diplopije. (36) Prilikom pregleda nalaza posebnu pažnju treba obratiti na promjene u vrhu orbite. Potrebno je tražiti znakove frakturnih fragmenata ili retrobulbarni hematoma koji bi mogli uzrokovati pritisak na očni živac ili na strukture koje izlaze iz gornje orbitalne pukotine. Pacijenta s takvim znakovima treba hitno uputiti na operaciju kako bi se spriječila ireverzibilna degeneracija vidnog živca. (37)

U današnje vrijeme sve češće se koristi tehnologija 3D rekonstrukcije, te na temelju nje preoperativna izrada implantata. Ta se tehnika naziva CAD (engl. computer assisted design). Implantat se dizajnira prema orbiti koja nije ozlijeđena. Kozakiewicz i sur. navode neke prednosti i mane CAD tehnologije. Prednosti su: precizna rekonstrukcija originalnog oblika orbite, mogućnost modifikacije debljine određenih dijelova implantata, mogućnost popravka većih defekata uzrokovanih frakturom, nekomplikirana korekcija rubova implantata tijekom operacije. Mane su: nemogućnost korekcije zakrivljenosti implantata tijekom operacije, moguća potreba za fiksacijom implantata vijcima te dugo vrijeme potrebno za izradu i dizajn implantata. (38)

Magnetska rezonanca (MR) se u dijagnostici fraktura orbita koristi rjeđe od CT-a. CT je superiorniji u prikazu kosti i fraktura u donosu s MR. MR bolje prikazuje mekotkivne strukture kao što su EOM i orbitalna mast, te je zbog toga dobar alat za procjenu postojanja inkarceracije istih, koja ponekad nisu vidljiva na CT-u. Osim toga, MR se koristi i za postoperacijsko praćenje pacijenta. (39)



*Slika 5 Aksijalni CT prikaz pacijenta se frakturom dna i medijalnog zida lijeve orbite, na slici se vidi koštani fragment koji se utiskuje u m. rectus medialis, iz arhiva Klinika za otorinolaringologiju i kirurgiju glave i vrata KBC Sestre Milosrdnice*



*Slika 6 Koronalni CT prikaz pacijenta se frakturom dna i medijalnog zida lijeve orbite, na slici se vidi koštani fragment koji se utiskuje u m. rectus medialis, te izljev u području lijevog maksilarnog sinusa, , iz arhiva Klinike za otorinolaringologiju i kirurgiju glave i vrata KBC Sestre Milosrdnice*



## 8. LIJEČENJE FRAKTURA ORBITE

### 8.1. Inicijalni postupak

Nakon postavljanja dijagnoze frakture orbite, važno je spriječiti daljnje oštećenje orbite i struktura unutar orbite. Pacijentima se zabranjuje ispuhivanje nosa i podizanja teških tereta. Naime, puhanjem nosa može doći do dodatnog ulaska zraka iz paranazalnih sinusa u orbitu kroz frakturu pukotinu. To će dovesti do dodatnog podizanja intraorbitalnog tlaka, što može dovesti do orbitalnog compartment sindroma, što može dovesti do gubitka vida. Za smanjivanje periorbitalnog edema preporučuje se aplikacija hladnih obloga i elevacija glave u ležećem položaju. Kako su kod frakture orbite moguće i ozljede vjeđa, važno je ustanoviti može li pacijent potpuno zatvoriti vjeđe. To je važno kako ne bi došlo do dodatnog oštećenja rožnice. Ako pacijent ne može u potpunosti zatvoriti vjeđe, moguće je aplicirati očnu mast za zaštitu rožnice ili kirurški izvesti tarzorafiju. (17) Profilaktično propisivanje antibiotika kod pacijenata s frakturom orbite je kontroverzno. Orbitalni celulitis se kao komplikacija orbitalnih fraktura javlja u 0.8% slučajeva. Ben Simon i sur. u svome istraživanju nad 497 pacijenata s frakturom orbite prijavili samo četiri slučaja razvoja infekcije, tj. orbitalnog celulitisa. Sva četiri pacijenta su za vrijeme traume imali sinusitis, a dvoje od njih je prijavilo da su ispuhivali nos unatoč savjetu liječnika. (40) Većina studija nije pronašla povećan rizik infekcije kod pacijenata s frakturama orbite koji nisu primali profilaktičku antibiotsku terapiju u odnosu na one koji jesu. Ipak kod pacijenata kojima je potrebno operacijsko liječenje, pacijenata sa sinusitisom i imunokompromitiranih pacijenata preporučuje se antibiotska terapija. (41) Za simptomatsko liječenje mogu se koristiti analgetici i dekonjestivi.

### 8.2. Indikacije za operacijsko liječenje

Indikacije za operacijsko liječenje frakture orbite i danas su kontroverzne. Većina frakture orbite liječenih konzervativnom terapijom zacijeli bez komplikacija. Odluka o kirurškom liječenju bazira se na kliničkoj slici, radiološkom nalazu te riziku i koristi koje bi operacijsko liječenje moglo imati. Indikacije za operacijsko liječenje možemo podijeliti na frakture orbite koje zahtijevaju hitnu

operaciju i frakture orbite koje zahtijevaju operaciju s odgodom. (17) Hitna operacija podrazumijeva operaciju unutar 24-48 sati od nastanka traume. Većina autora kao indikaciju za hitnu operaciju navodi: OCR koji se ne smiruje, sindrom „bijelog oka“, rani enoftalmus ili hipoglobus te inkarceracija EOM. (17) (42) OCR, iako rijedak, može uzrokovati fatalne srčane aritmije te stoga predstavlja indikaciju za hitnu operaciju. (15) Više studija je pokazalo da se hitnom operacijom pacijenata s uklještenim mišićem smanjuje pojava postoperativne diplopije i poboljšava pokretljivost oka. To je zato što se hitnim operacijskim postupkom prevenira ishemijska nekroza EOM, posljedična fibroza i strabizam. Odgođeno liječenje pak, korelira s višim stopama diplopije. (42) (43) Većina orbitalnih fraktura liječi se konzervativno, te ako je potrebno odgođenom kirurškom intervencijom nakon dva tjedna. Kao prednost odgode kirurškog zahvata, navodi se smanjenje orbitalnog edema uzrokovanog traumom, te time točnija procjena enoftalmusa i bolji prikaz frakture tijekom kirurškog zahvata. Indikacije za odgođenu kiruršku intervenciju su enoftalmus veći od dva mm, disfunkcija pokreta EOM, kronična diplopija, progresivna hipoestezija infraorbitalnog živca, CT nalaz s uklještenjem EOM ili frakturom koja zahvaća više od 50% površine dna, abnormalan nalaz testa forsirane dukcije. (23) (42) (44) Bansagi i Meyer promatrali su slučajeve 36 pacijenata mlađih od 18 godina s uklještenjem EOM. Primijetili su da pacijenti operirani unutar dva tjedna od traume imaju kompletniji oporavak pokreta EOM, od onih nakon dva tjedna. (45) Egbert i sur. su u svome istraživanju primijetili da sama potpunost oporavaka pokreta EOM ne korelira s vremenom kada je učinjena operacija, ali se kod pacijenata s operacijom provedenom u kraćem periodu skratilo vrijeme oporavka EOM. (46) Hawes i Dortzbach su u svome istraživanju koje je uključivalo 51 pacijenta s frakturom dna orbite uvidjeli da oni koji su operirani u periodu kraćem od dva mjeseca od traume rjeđe razvijaju enoftalmus i disfunkciju EOM. Osim toga, za procjenu indikacije o operaciji preporučuju mjerenje veličine frakture CT-om. Po njima je indikacija za operaciju fraktura koja zahvaća više od 50% orbitalnog dna. (47) Ploder i suradnici su pak promatrali povećanje orbitalnog volumena, kao rezultat prolapsa orbitalnog sadržaja kroz frakturnu pukotinu te korelaciju s razvojem enoftalmusa. Orbitalni volumen određivali su analizom koronalnih CT snimki. Uočili su kako se enoftalmus veći od 2 mm uočava kod pacijenata kod kojih se orbitalni volumen prosječno povećao za 1,62 ml, a površina frakture je obično iznosila 3,38 mm<sup>2</sup>. (48) Pojedini autori kao važan prediktor enoftalmusa navode i lokaciju frakture. Burm i Oh su u svome istraživanju nad 39 pacijenta s frakturom medijalnog zida otkrili da je 40% pacijenata razvilo enoftalmus. (49) Frakture spoja

medijalnog zida i orbitalnog dna također pokazuju tendenciju razvoja kronične diplopije i enoftalmusa ukoliko se ne operiraju. (50) (51) (52) Promjena u obliku donjeg ravnog očnog mišića također se pokazala kao prediktivni čimbenik za razvoj enoftalmusa. Kod zdrave orbite, u koronalnom prikazu CT-a, promjer donjeg ravnog očnog mišića veći je u horizontalnom nego u vertikalnom smjeru. Pacijent u čijem CT prikazu mišić ima više okrugli oblik, vjerojatno će postoperativno razviti enoftalmus. Matic i suradnici došli su do zaključka da koronalni CT nalaz u kojem je omjer visine i širine donjeg ravnog očnog mišića jedan ili veći korelira s razvojem diplopije. (53)

Relativne kontraindikacije za operacijsko liječenje fraktura orbite su stanja oka u kojima bi manipulacija očnom jabučicom moglo dovesti do pogoršanja ili gubitka vida. To su ablacija retine, hifema, dislokacija leće, ruptura očne jabučice ili ako je pacijent već slijep na drugo oko, a u orbiti zdravog oka ima frakturu. (51)

### 8.3. Kirurški pristupi

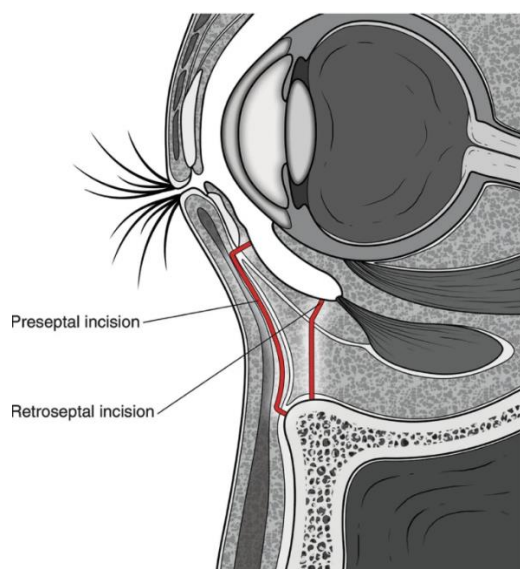
Kirurški pristup frakturi ovisi o vrsti frakture, znanju operatera te dostupnoj opremi. Pristup može biti klasičan ili endoskopski. Od klasičnih pristupa razlikujemo transkutani, transkonjunktivalni i transkarunkularni.

Kod fraktura orbitalnog dna i donjeg orbitalnog ruba najčešće se primjenjuju transkonjunktivalni, subcilijarni i subtarzalni pristup. Subcilijarni pristup se povezuje s visokom stopom komplikacija. Naime, incidencija ektropija nakon operacije subcilijarnim pristupom iznosi 12,9%. (54) Kod subtarzalnog pristupa manje je učestala pojava ektropija, te ako je incizija pravilno izvedena rijetko ostavlja vidljiv ožiljak. (55) Subcilijarni i subtarzalni pristup su transkutani pristupi. Ipak većina kirurga odabire transkonjunktivalni pristup za popravak frakture dna orbite. Prednosti transkonjunktivalnog pristupa su da ne ostavlja vidljiv ožiljak te je stopa komplikacija manja od 1%. (56) Neke od varijanti izvođenja transkonjunktivalnog pristupa su preseptalni i retroseptalni. Kod preseptalnog pristupa incizija se izvodi 2-3 mm posteriorno od tarzalne ploče duž mediolateralne duljine konjunktive donje vjeđe. Disekcija se nastavlja subkonjunktivalno prema infraorbitalnom rubu. Retrakcijski šavovi mogu se postaviti na vestibularni dio konjunktivalnog

režnja te povući superiorno, kako bi dodatno zaštitili očnu jabučicu. Nakon što se disekcijom dosegne infraorbitalni rub, periost se zareže 2 mm inferiorno od samog infraorbitalnog ruba. Nakon toga slijedi subperiostalna disekcija, retrakcija očne jabučice i orbitalnog sadržaja superiorno, te eksploracija orbitalnog dna. Kod izvođenja početne incizije, važno je održavati udaljenost 2-3 mm od tarzalne ploče kako postoperativno ne bi došlo do pojave entropija i vertikalnog skraćanja donje vjeđe. (4) Kod retroseptalnog pristupa incizija na konjunktivi se izvodi u blizini forniksa protežući se mediolateralno do karunkula. Ako se incizija izvede prenisko u fornixu povećava se vjerojatnost oštećenja donjeg kosog očnog mišića i mišića retraktora donje vjeđe. Disekcijom posteriorno od septuma brzo i direktno se pristupa na dno orbite u usporedbi sa preseptalnim pristupom. Incizija periosta izvodi se posteriorno od donjeg orbitalnog ruba, te se orbitalno tkivo i očna jabučica odižu savitljivim retraktorom. Nakon toga slijedi odizanje periosta i eksploracija orbitalnog dna. Prilikom izvođenja retroseptalne disekcije, tj. prilikom pristupanja na orbitalni rub valja biti oprezan tijekom manipulacije orbitalnim masnim tkivom. Naime, pretjerana manipulacija orbitalnim masnim tkivom može uzrokovati degeneraciju istog te posljedično enoftalmus. (57) Alternativna metoda klasičnim pristupima je transmaksilarni endoskopski pristup. Uz ovaj pristup vezane su minimalne postoperativne komplikacije kao prolazna hipoestezija infraorbitalnog područja. (58) Kako bi pristupili maksilarnom sinusu inicijalni rez se izvodi sublabijalno u razini gornjih očnjaka. Nakon toga prikaže se maksilarna kost, izolira se infraorbitalni živac te se nakon toga izvede antrostomija. Kroz prozor u maksilarnoj kosti uvodi se endoskop. Za podizanje sluznice maksilarnog sinusa koristi se modificirani zakrivljeni elevator, te se prikazuju rubovi frakture. (59)

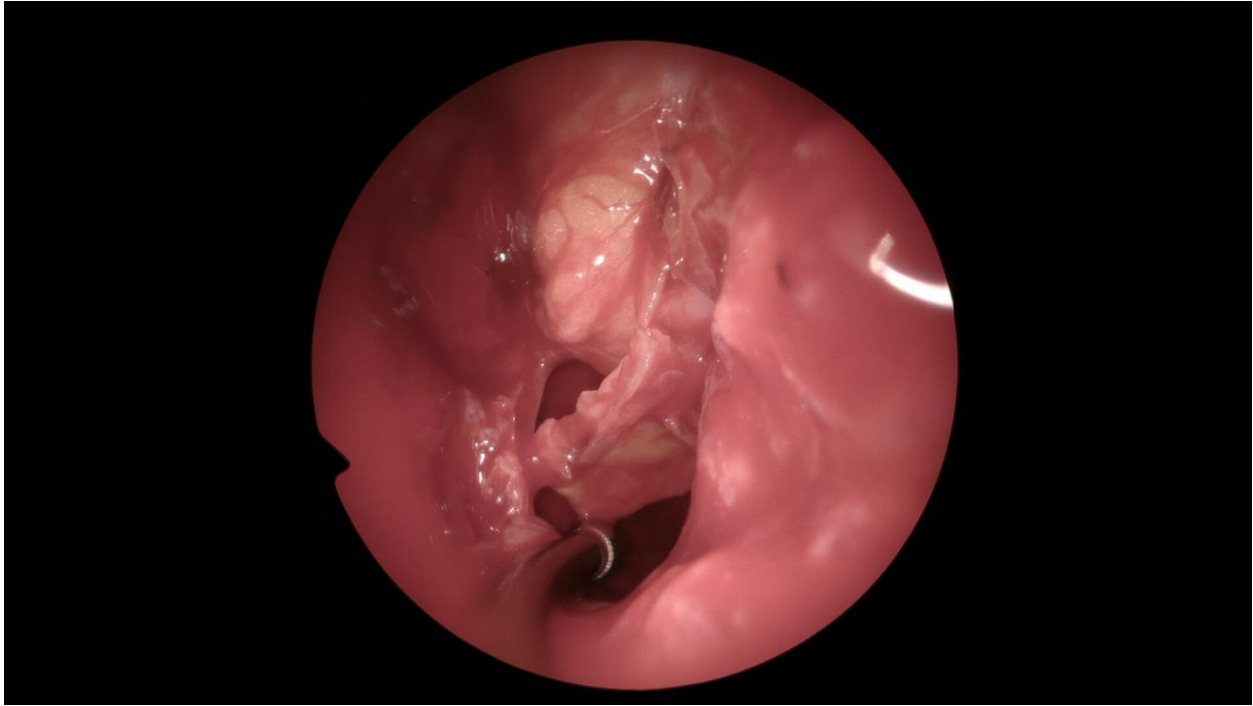
Za pristup frakturama medijalnog zida orbite najčešće primjenjivani pristupi su transkarunkularni, Lynch, prošireni glabelarni i endoskopski transetomidalni. Transkarunkularni pristup omogućuje odličan prikaz medijalnog zida orbite s malom mogućnošću nastanka estetskih oštećenja. Karunkul je papularna struktura smještena u medijalnoj kantornoj regiji. Transkarunkularni pristup započinje postavljanjem retrakcijskih šavova na gornju i donju vjeđu. Incizija se izvodi lateralno od karunkula pazeći da se ne oštete suzni kanalići. Dužina incizije je obično između 1,5 i 2,5 cm. Nakon toga slijedi disekcija kroz Müllerov mišić i prikaz medijalnog zida iza stražnjeg suznog grebena. Kako su frakture medijalnog zida često udružene s frakturama orbitalnog dna, ovaj pristup može biti proširen transkonjunktivalnim pristupom s ili bez laterane kantotomije. (60) Pristup po Lynchu započinje polumjesečastim rezom između dorzuma nosa i medijalnog kantalnog

ligamenta. Ovim rezom omogućen je direktan pristup na kantalni aparat, medijalnih rub orbite i medijalni zid orbite. Glavni nedostatak ovog pristupa je šansa za razvoj ružnog ožiljka, mogućnost oštećenja medijalnog kantalnog aparata i suznog aparata koji su smješteni inferolateralno od incizije. Zbog toga se sve češće primjenjuje modificirani Lynch pristup sa „Z“ incizijom. Najčešće se primjenjuje za pristup na medijalni zid orbite, kada transkarunkularnim pristupom ne možemo ostvariti dobar prikaz. (4) U endoskopskom transetomidalnog pristupu, unutar nosa napravi se horizontalan rez na uncinatnom nastavku, te se nakon toga izvede etmoidektomija koja može biti anteriorna i anteroposteriorna. Etmoidektomijom se uklanja etmoidna bula, te se prikaže mjesto frakture i inkarcerirano tkivo ukoliko postoji. Romano i suradnici uspoređivali su postoperacijske rezultate pacijenata s frakturom medijalnog zida operirane endoskopskim pristupom s anteriornom etmoidektomijom i one operirane endoskopskim pristupom s anteroposteriornom etmoidektomijom. Došli su do zaključka da je anteroposteriorna etmoidektomija bolja operacijska opcija. Njome je omogućen bolji prikaz i repozicija frakturnih fragmenata, a istovremeno nije smanjena stabilnost redukcije. (61)



©Association of Oral and Maxillofacial Surgeons of India

*Slika 7 Prikaz retroseptalnog i preseptalnog transkonjunktivalnog pristupa, dostupno na: [https://link.springer.com/chapter/10.1007/978-981-15-1346-6\\_57#ref-CR62](https://link.springer.com/chapter/10.1007/978-981-15-1346-6_57#ref-CR62), , putem licence <http://creativecommons.org/licenses/by/4.0/>*



*Slika 8 Intraoperacijska slika odlomljenog koštanog fragmenta medijalnog zida prikazanog transnazalnim pristupom, iz arhiva Klinike za otorinolaringologiju i kirurgiju glave i vrata KBC Sestre Milosrdnice*

#### 8.4. Kirurška tehnika

Nakon što jednim od dosad opisanih kirurških pristupa dosegnemo rub orbite započinjemo odizanje periosta. Orbitalno tkivo se odiže savitljivim retraktorom kako bi uočili frakturu i inkarcerirano tkivo ako postoji. Segmenti kosti koji ograničavaju repoziciju inkarceriranog tkiva mogu se ukloniti kako bi se orbitalno tkivo lakše vratilo natrag u orbitu. Disekcija se nastavlja sve dok se ne identificira cijeli orbitalni prijelomni prsten i dok se rubovi kosti ne procijene stabilnima za podupiranje implantata (posebno je važan stražnji rub). Implantat se zatim dimenzionira i oblikuje tako da pokrije prsten prijeloma. Veličina implantata ne bi trebala biti značajno veća od defekta jer to može utjecati na pokretljivost oka i položaj globusa. (17) Kod liječenja fraktura orbite, cilj nije anatomski repozicija, već ponovna uspostava normalnog orbitalnog volumena. (4)

## 8.5. Vrste materijala

U literaturi je opisano mnogo vrsta materijala za izradu implantata. Mogu se podijeliti na biološke, koji mogu biti autografti, alografti, ksenografti te aloplastične. Aloplastični materijali su inertni strani materijali koji se koriste za kiruršku rekonstrukciju. Autografti su vlastita tkiva pacijenta uzeta s jednog mjesta koja se koriste za rekonstrukciju drugog mjesta. Alografti su tkiva uzeta od jedne osobe i presađena drugoj nakon otklanjanja antigena. Ksenografti su tkiva uzeta od jedinke jedne vrste i presađena u jedinku druge vrste nakon otklanjanja antigena. Važna obilježja koje materijal treba imati su biokompatibilnost, stabilnost, mogućnost radiološkog prikaza, dostupnost i sterilnost. (62)

Autogena kost povijesno je „zlatni standard“ među materijalima za rekonstrukciju orbitalnih fraktura. Donorska mjesta s kojih se mogu uzimati autografti su kalvarija, ilijačni greben, nosna kost, maksilarna kost i mandibularna kost. Zbog blizine mjesta s koje se autograft uzima, kalvarija je najčešće donorsko mjesto. (63) Prednosti koštanih autografta su biokompatibilnost, laka dostupnost, sterilnost, laka fiksacija, radiološka vidljivost i to što nema oštrih rubova koji bi mogli oštetiti meka tkiva orbite. Nedostaci koštanih autografta su oštećenja donorskog mjesta (npr. infekcija, bol, ožiljak) i resorpcija nakon dužeg vremena. Kontio i suradnici su u svome istraživanju koristili autograft ilijačnog grebena za rekonstrukciju orbite kod 24 pacijenta, te su postoperativno pronašli resorpciju 80% kosti. (64) Zbog visokih stopa resorpcije, aloplastični materijali su istisnuli koštane materijale iz upotrebe, te se oni koriste uglavnom kod djece zbog koštanog rasta. Autologni hrskavični transplantati također se mogu koristiti u rekonstrukciji orbite. Njihove prednosti su dostupnost, biokompatibilnost, savitljivost, sterilnost. Najčešća donorska mjesta su hrskavica nosnog septuma, hrskavica ušne školjke i rebrena hrskavica. Nedostaci su slaba strukturalna potpora, resorpcija, nemogućnost radiološkog prikaza i nemogućnost pokrivanja većih defekata. (62) Alografti koji se koriste za rekonstrukciju prijeloma dna orbite uključuju liofiliziranu duru mater (LyoDura) i demineraliziranu ljudska kost. Lyoduru razgrađuju makrofagi i na kraju je zamjenjuju endogenim kolagenim vezivnim tkivom postoperativno. (54) Alogeni ljudski ili životinjski presadci dure podvrgavaju se sterilizaciji kako bi se smanjila mogućnost prijenosa zaraznih bolesti. Međutim više autora navodi prijenos zaraznih bolesti putem alografta.

(65)(66) Sallam Ahmed i suradnici navode da demineralizirana ljudska kost nije pogodna za rekonstrukciju orbitalnih fraktura sa enoftalmusom, zbog slabe strukturalne potpore. (67)

Aloplastični materijali mogu se podijeliti na resorptivne i neresorptivne. Neki od resorptivnih aloplastičnih materijala su polimeri sastavljeni od polilaktida, polidoksanona, poliglaktida ili više različitih polimera. Ovi materijali su savitljivi, mogu se oblikovati prema defektu te imaju nisku stopu infekcija. (17) Ipak, pošto se njihova resorpcija događa hidrolizom, kod manjeg broja pacijenata izazivaju upalnu reakciju, koja može rezultirati adhezijama EOM i diplopijom. Njihova upotreba se preporučuje kod liječenja defekata manjih od 2.5 cm<sup>2</sup>, pošto se kod rekonstrukcije većih defekata kao česta komplikacija prepoznao enoftalmus. (60) Polidioksanon je najčešće korišten resorptivni materijal u rekonstrukciji fraktura orbite dna. On se potpuno resorbira otprilike 6 mjeseci nakon postavljanja. Studije su pokazale da polidoksanonske pločice debljine 0,15 mm imaju slične postoperativne rezultate kao i titanijske mrežice debljine 0,3 mm. (68) Trajni, neresorptivni, aloplastični implantati pružaju dugotrajnu stabilnost, no povezani su s višim stopama infekcija. Najčešće korišteni neresorptivni materijali su titanske mrežice i porozni polietilen. (62) Titanium je vrlo biokompatibilan, lako se prilagođava kako bi arhitektonski odgovarao jednostavnim i složenim defektima orbite, pruža snažnu potporu, ne mijenja svoj oblik ili mjesto tijekom vremena i može se lako fiksirati na susjednu kost. Veliki defekti u zidovima orbite, dobro se premošćuju titanskim pločicama zahvaljujući čvrstoći titana. (69) Titanium ima dobro poznatu osteointegraciju, lako se sterilizira i lako je dostupan, iako po visokoj cijeni. Nažalost, rupe u pločicama dopuštaju urastanje tkiva što može otežati uklanjanje, ako ono bude potrebno, a rezni rubovi skloni su zahvatiti periorbitalno meko tkivo tijekom postavljanja. (62) (70) Porozni polietilen je polimer visoke gustoće s veličinom pora koja omogućuje ograničeno urastanje mekog tkiva za poboljšanje stabilnosti i smanjenje rizika od infekcije. Vrlo je biokompatibilan i ima minimalan upalni odgovor. Lako se reže za vrijeme operacije, ima dobru čvrstoću (može obuhvatiti umjereno velike defekte) i strukturno je stabilan tijekom vremena. Materijal nema oštre rubove i ne resorbira se. Porozne polietilenske folije je teško oblikovati i imaju tendenciju zadržati svoju ravnu konturu. Implantati se mogu naručiti u prethodno oblikovanim oblicima ili kao implantat specifičan za pacijenta. Uklanjanje općenito nije teško jer veličina pora dopušta minimalno urastanje mekog tkiva. Implantat se međutim može slomiti na dijelove, što ga čini težim za uklanjanje. Porozni polietilen nije radiološki vidljiv. Dostupan je, ali mu je cijena visoka. (62) Koristeći preoperativne nalaze CT-a, implantat se može kompjuterski



dizajnirati. Kompjuterski se analizira zrcalna slika nezahvaćene orbite i prema njoj stvara implantat specifičan za pacijenta (PSI). Titanij i polietilen korišteni su za proizvodnju PSI. Ovi anatomske idealni modeli namijenjeni su smanjenju potrebe za intraoperativnom manipulacijom, čime se smanjuje operativno vrijeme, a ostvaruje preciznija rekonstrukcija. (17) Kotecha i suradnici su 2022. proveli metaanalizu koja je uključivala 11 istraživanja i ukupno 628 pacijenata s orbitalnim frakturama. Uspoređivali su vrijeme trajanja operacije, promjenu orbitalnog volumena, incidenciju diplopije i incidenciju enoftalmusa između pacijenata liječenih sa PSI i pacijenata liječenih konvencionalnim implantatima. Analizirajući pojedinačne studije pronašli su da je vrijeme trajanja operacije pacijenata liječenih sa PSI bilo značajno kraće u 3 od 6 istraživanja, oporavak postoperativnog orbitalnog volumena pacijenta liječenih sa PSI bio je značajno bolji u 3 od 5 istraživanja. Ipak, na razini metaanalize nije pronađena statistički značajna razlika niti u jednom od analiziranih čimbenika između grupe pacijenata liječenih sa PSI i pacijenata liječenih konvencionalnim implantatima. (71) Salli i suradnici proveli su istraživanje u kojemu su uspoređivali rezultate primarne rekonstrukcije opsežnih fraktura orbite uz upotrebu dvodijelnog titanskog PSI implantata i komercijalno dostupnih implantata. Istraživanje je provedeno nad 19 pacijenata, 5 liječenih dvodijelnim titanskim PSI implantatima i 14 liječenih komercijalnim implantatima. Kao opsežne frakture orbite definirali su: fraktura koja uključuje medijalni zid, orbitalno dno i spoj maksiloetmoidne regije; fraktorni defekt veći od 5 mm; fraktorni defekt koji zahvaća više od trećine orbitalnog dna i medijalnog zida. Postoperativno pozicija implantata bila je zadovoljavajuća u četiri od pet pacijenata liječenih PSI, dok je kod pacijenata liječenih komercijalno dostupnim implantatima bila zadovoljavajuća u samo dva od četrnaest pacijenata. Isto tako potreba za revizijskom operacijom, malpozicija očne jabučice >2 mm i diplopija bile su češće prisutne u pacijenata liječenih konvencionalno dostupnim implantatima. (72)

## 8.6. Intraoperativna navigacija

Intraoperativna navigacija pomoću preoperativne slike može poboljšati uočljivost defekata orbite ublažavajući tako pogreške u pozicioniranju implantata, čime se smanjuje potreba za sekundarnim korektivnim zahvatima. (73) Ovaj modalitet je koristan u prijelomima orbite koji zahvaćaju spoj dna orbite i medijalni zid ili potpuno odvajanje poda, gdje standardni transkonjunktivni pristupi možda neće pružiti odgovarajuću izloženost i dovesti do pogrešnog pozicioniranja implantata, te potrebe za ponovnu operaciju. (74) Intraoperativno CT snimanje također se pokazalo korisno za poboljšanje postoperacijskih ishoda pacijenata. Shaye i suradnici pregledali su 38 slučajeva pacijenata s rekonstrukcijskim postupcima lica koji su uključivali intraoperativni CT. Parametari koje su promatrali su složenost prijeloma, vrsta postupka, vrijeme snimanja i kasnija stopa revizije. Naime, prosječni ukupni iznos trajanja snimanja bilo je otprilike 14,5 minuta i nije pokazuju značajnu varijabilnost na temelju složenosti operacijskog postupka. Neposredna revizija ili položaj implantata je bio potreban u 24% pacijenata (ukupno 9, od kojih je 8 bilo definiran kao složen). Stoga su autori zaključili da je intraoperativno CT snimanje pouzdan dodatak u rekonstruktivnoj kirurgiji i može biti osobito korisno u potvrđivanju optimalnih rezultata u složenim slučajevima, koji bi inače zahtijevali sekundarnu korekciju te ponovno pozicioniranje implantata. (75) Iako je intraoperativno CT snimanje korisno, potreba za ponovljenim snimanjem nakon svake korektivne mjere povećava ukupnu dozu zračenja. Intraoperativna navigacija, koristi optičke sustave u kojima infracrvene kamere detektiraju svjetlosne valove koje emitiraju svjetleće diode (LED) postavljene na glavi pacijenta. Prednosti intraoperativne navigacije nad intraoperativnim CT snimanjem su da nema dodatnog izlaganja pacijenta zračenju i omogućavanje bolje orijentacije kirurgu bez prekida procedure. Osim toga, ova tehnika omogućuje detaljniju analizu koštanih struktura i mekog tkiva. (76)

Cai i suradnici promatrali su 58 pacijenata s traumom orbite koji su podvrgnuti orbitalnom rekonstrukciji. Polovica ovih pacijenata (n= 29) rekonstruirana je navigacijskim sustavom Kolibri (BrainLab, München, Njemačka), dok je kontrolna skupina (n=29) rekonstruirana bez pomoći navigacijskog sustava. Grupa operirana uz pomoć navigacijskog sustava imala je statistički značajano smanjenje varijacija postavljanja implantata između preoperativnog plana i stvarne

rekonstrukcije. Postoperativno praćenje je također pokazalo značajno manje oftalmoloških komplikacije u skupini s navigacijom, uključujući diplopiju, infraorbitalnu hipesteziju, oftalmoplegiju i enoftalmus. (77)

## 8.7. Liječenje hitnih stanja vezanih uz frakture orbite

Hitno stanje koje zahtijeva hitno zbrinjavanje i potencijalno ugrožava vid je infarkt retinalne arterije koji je najčešće izazvan orbitalnim compartment sindromom. Compartment sindrom može biti uzrokovan retrobulbarnim krvarenjem, edemom mekih tkiva, smanjenjem orbitalnog volumena uzrokovano utisnućem frakturnih fragmenata u orbitu ili orbitalnim emfizemom. Kihanje ili ispuhivanje nosa kod pacijenata s orbitalnom frakturom može dovesti do naglog ulaska zraka iz periorbitalnih sinusa u orbitu, te time do povišenja intraorbitalnog tlaka i prekida protoka krvi. Dijagnoza retrobulbarnog krvarenja može se postaviti na temelju CT prikaza. Određivanje vrijednosti orbitalnog tlaka izvodi se Goldmanovom aplanacijskom tonometrijom. Tlak viši od 16 mmHg smatramo povišenim. Ako je tlak manji od 40 mmHg liječenje može biti konzervativno. Kao terapiju preporučuje se dati 2 g/kg 20% otopine manitola ili 500 mg acetazolamida, za smanjenje intraokularnog tlaka, u kombinaciji sa 100 mg hidrokortizona za smanjenje edema. (4) Orbitalni compartment sindrom sa intraorbitalnim tlakom višim od 40 mmHg zahtijeva hitnu orbitalnu dekompresiju. Ona može biti izvedena otvorenom tehnikom, aspiracijom iglom navođenom CT-om ili lateralnom kantolizom. Ako se izvodi lateralna kantoliza, postoji mogućnost nastanka progresivnog egzoftalmusa. On je uzrokovan profuznim krvarenjem koji pomiče očnu jabučicu anteriorno, dok ona više nije zadržana vjeđama. To u rijetkim slučajevima može dovesti do optičke neuropatije, uzrokovane istegnućem optičkog živca, ili čak do avulzije optičkog živca. (78)

Traumatska optička neuropatija također se smatra hitnim stanjem. Terapija TON-a temelji se na opservaciji, davanju kortikosteroida ili dekompresiji optičkog kanala. Ipak, djelotvornost kortikosteroida je upitna. Chen i sur. nisu našli značajne razlike u ishodima liječenja pacijenata s TON liječenih primjenom kortikosteroida i onih koji su samo opservirani. Pacijenti liječeni kirurškom dekompresijom imali su bolje ishode. (79)

## 9. SPECIFIČNOSTI FRAKTURA ORBITE U PEDIJATRIJSKOJ POPULACIJI

Vrste, klinička prezentacija i liječenje fraktura orbite u pedijatrijskoj populaciji razlikuje se od onih u odrasloj dobi. Naime, u pedijatrijskoj dobi kosti lubanje tek rastu, a sinusi kreću s pneumatizacijom. Također kosti neurokranija brže rastu od kosti viscerokranija u prvim godinama života, te je omjer neurokranija i viscerokranija 8:1 u korist neurokranija. (80) Kako je gornji orbitalni rub izbočeniji od ostatka ličnog kostura, tako su i frakture gornjeg orbitalnog ruba i orbitalnog krova češće u pedijatrijskoj populaciji do 7. godine. Nakon 7. godine dolazi do intenzivnijeg rasta ličnog kostura i mandibule, te se tako i smanjuje učestalost fraktura orbitalnog krova, a povećava incidencija fraktura orbitalnog dna i medijalnog zida. Koltai i sur. su proveli istraživanje nad 40 pacijenata s frakturama orbite, dobi do 16 godina, te su izračunali da se incidencija fraktura medijalnog zida i orbitalnog dna izjednačava s incidencijom fraktura orbitalnog krova oko 7.1 godine života. (81)

Najčešći uzroci fraktura orbite su padovi, sportske ozljede i prometne nesreće. Padovi kao uzroci su češći u djece do 5 godine života, dok su kod djece starije od 5 godina najčešći uzrok ozljede nastale prilikom bavljenja sportom. Kao i kod odraslih, frakture orbite su češće u dječaka nego u djevojčica. (82)

Vrsta frakture orbite specifična za pedijatrijsku populaciju je tzv. „trapdoor“ frakture. Kako su kosti dječje orbite elastičnije nego u odraslih, nakon pomaka frakturnog djela u maksilarni sinus i prolapsa orbitalnog sadržaja (EOM ili orbitalnog masnog tkiva), dolazi do vraćanja kosti u prvobitni položaj te uklještenja orbitalnog sadržaja. Stanje koje se često javlja uz „trapdoor“ frakture je okulokardijalni refleks. U istraživanju Hinka i sur. koje je uključivalo 312 pedijatrijskih pacijenata s frakturom orbite, čak 63% je uz „trapdoor“ frakturu razvilo mučninu i povraćanje, a dvoje pacijenata je razvilo ozbiljnu bradikardiju. (82) Frakture orbite u pedijatrijskoj populaciji često nisu praćene periorbitalnim promjenama koja bi nas mogle upućivati na traumu orbite, poput ekhimoza, periorbitalnog edema ili subkonjuktivalnog krvarenja. Zato se to stanje naziva sindrom bijelog oka (engl. white eye syndrome). Jedini znak koji nas upućuje je ograničenost usmjerenja pogleda, najčešće prema gore. Često na CT snimci uklještenje orbitalnog tkiva nije vidljivo. Bansagi i Meyer su u svome istraživanju uočili da je vjerojatnost nastanka „trapdoor“ frakture

sedam puta veća kod indirektna traume (sila koja je izazvala traumu je djelovala na očnu jabučicu), nego kod direktne traume (sila koja je izazvala traumu je djelovala na orbitalni rub). (45)

Kada se govori o indikacijama za operaciju, vremenu operacije, vrsti implantata i kirurškom pristupu važno je uzeti u obzir dob pacijenta, simptome i potencijal daljnjeg rasta kosti. Djeca koja se javljaju s minimalnom ili bez diplopije, u čijem CT nalazu nema znakova uklještenja EOM ili masnog tkiva ili značajne frakture, koja nemaju smanjenu pokretljivost EOM, te bez značajnog enoftalmusa, mogu se liječiti konzervativno uz učestale kontrole u narednim tjednima. Opće indikacije za kirurški zahvat uključuju uklještenje mišića, što je vidljivo po diplopiji unutar 30° primarne pozicije ili pozitivnom forsiranom testu dukcije, enoftalmos veći od 2 mm ili velike defekte koji zahvaćaju više od 50% poda ili stijenke orbite. Hitno kirurško liječenje (24-48 h) naznačeno je kod pacijenata s „trapdoor“ frakturom i sindromom bijelih očiju. (83) Više studija ukazuje na to da rani popravak (idealno unutar 48 h) rezultira poboljšanim dugoročnim pokretljivostima oka u odnosu na kasniji zahvat. Naime odgađanje operacije, i time duže vrijeme uklještenja EOM, može dovesti do razvoja nekroze, fibroze i ožiljka mišića, te time do kasnije diplopije. Ostale indikacije za rani kirurški zahvat uključuju značajan hipoftalmos i povezane prijelome orbite ili kostiju lica. (84)

Najčešće korišteni kirurški pristup kod djece je transkonjunktivalni retroseptalni pristup s ili bez lateralne kantotomije. Pri odabiru vrste implantata, važno je uzeti u obzir potencijal daljnjeg rasta kosti orbite. Naime orbita oko 80% svoga volume dosegne do 2 godine života, a dodatnih 10% godišnje tijekom sljedeće dvije do tri godine. Zbog toga, za rekonstrukciju orbite u pacijenata mlađih od 16 godina najprikladniji su resorptivni materijali i autologna kost, pogotovo u pacijenta mlađih od 7 godina. Ipak, rekonstrukcija je rijetko potrebna, pogotovo kod linearnih fraktura. (85)

## Zahvale

Prije svega htio bih se zahvaliti svome mentoru doc.dr.sc. Marku Velimiru Grgiću na izdvojenom vremenu i pomoći u pisanju ovoga rada.

Zahvaljujem se svojim roditeljima Vesni i Goranu na svojoj moralnoj, financijskoj i logističkoj pomoći i podršci pruženoj ne samo tijekom studiranja, već cijelog školovanja i odgoja. Također želim se posebno zahvaliti svojoj baki Ivanki na njejoj vjeri, molitvi i podršci. Zahvaljujem ostatku obitelji koji je vjerovao u mene i podržavao me u mojim odlukama.

Veliko hvala mojoj djevojci Pauli na svojoj ljubavi, podršci i vjeri u uspjeh tijekom studiranja.

Zahvaljujem se svojim prijateljima koje sam stekao tijekom ovih šest godina, posebno Luki, Anti, Patriku i Martinu. Uz Vas je ovaj studij protekao lakše.

## POPIS LITERATURE

1. Turvey TA, Golden BA. Orbital anatomy for the surgeon. *Oral Maxillofac Surg Clin N Am*. 2012 Nov;24(4):525–36.
2. Gospe SM, Bhatti MT. Orbital Anatomy. *Int Ophthalmol Clin*. 2018;58(2):5–23.
3. Hammer B. Orbital fractures: diagnosis, operative treatment, secondary corrections. Repr. Seattle Bern Göttingen: Hogrefe & Huber; 2001. 100 p.
4. Parameswaran A, Marimuthu M, Panwar S, Hammer B. Orbital Fractures. In: Bonanthaya K, Panneerselvam E, Manuel S, Kumar VV, Rai A, editors. *Oral and Maxillofacial Surgery for the Clinician* [Internet]. Singapore: Springer Nature Singapore; 2021 [cited 2023 May 8]. p. 1201–50. Available from: [https://link.springer.com/10.1007/978-981-15-1346-6\\_57](https://link.springer.com/10.1007/978-981-15-1346-6_57)
5. Takahashi Y, Nakano T, Miyazaki H, Kakizaki H. An anatomical study of the orbital floor in relation to the infraorbital groove: implications of predisposition to orbital floor fracture site. *Graefes Arch Clin Exp Ophthalmol*. 2016 Oct;254(10):2049–55.
6. Joseph J, Glavas IP. Orbital fractures: a review. *Clin Ophthalmol*. 2011 Jan;95.
7. Tan JHY. Surgical Anatomy Around the Orbit: the system of zones. *Eye*. 2007 May;21(5):687–687.
8. Manson PN, Markowitz B, Mirvis S, Dunham M, Yaremchuk M. Toward CT-based facial fracture treatment. *Plast Reconstr Surg*. 1990 Feb;85(2):202–12; discussion 213-214.
9. Converse JM, Smith B. Blowout fracture of the floor of the orbit. *Trans - Am Acad Ophthalmol Otolaryngol Am Acad Ophthalmol Otolaryngol*. 1960;64:676–88.
10. Kim HS, Jeong EC. Orbital Floor Fracture. *Arch Craniofacial Surg*. 2016 Sep 30;17(3):111–8.
11. Jung EH, Lee MJ, Cho BJ. The Incidence and Risk Factors of Medial and Inferior Orbital Wall Fractures in Korea: A Nationwide Cohort Study. *J Clin Med*. 2022 Apr 21;11(9):2306.
12. Iftikhar M, Canner JK, Hall L, Ahmad M, Srikumaran D, Woreta FA. Characteristics of Orbital Floor Fractures in the United States from 2006 to 2017. *Ophthalmology*. 2021 Mar;128(3):463–70.
13. He Y, Zhang Y, An J gang. Correlation of Types of Orbital Fracture and Occurrence of Enophthalmos: *J Craniofac Surg*. 2012 Jul;23(4):1050–3.

14. Gerber B, Kiwanuka P, Dhariwal D. Orbital fractures in children: A review of outcomes. *Br J Oral Maxillofac Surg*. 2013 Dec;51(8):789–93.
15. Sires BS, Stanley RB, Levine LM. Oculocardiac reflex caused by orbital floor trapdoor fracture: an indication for urgent repair. *Arch Ophthalmol Chic Ill* 1960. 1998 Jul;116(7):955–6.
16. Dunville LM, Sood G, Kramer J. Oculocardiac Reflex. In: StatPearls [Internet]. Treasure Island (FL): StatPearls Publishing; 2023 [cited 2023 May 13]. Available from: <http://www.ncbi.nlm.nih.gov/books/NBK499832/>
17. Boyette JR, Pemberton JD, Bonilla-Velez J. Management of orbital fractures: challenges and solutions. *Clin Ophthalmol Auckl NZ*. 2015;9:2127–37.
18. Goodall KL, Brahma A, Bates A, Leatherbarrow B. Lateral canthotomy and inferior cantholysis: an effective method of urgent orbital decompression for sight threatening acute retrobulbar haemorrhage. *Injury*. 1999 Sep;30(7):485–90.
19. Sakong Y, Chung KJ, Kim YH. The Incidence of Traumatic Optic Neuropathy Associated With Subtypes of Orbital Wall Fracture. *J Craniofac Surg*. 2022 Feb 1;33(1):93–6.
20. Døving M, Lindal FP, Mjøen E, Galteland P. Orbitafrakturer. *Tidsskr Den Nor Legeforening* [Internet]. 2022 [cited 2023 Jun 26]; Available from: <https://tidsskriftet.no/2022/04/klinisk-oversikt/orbitafrakturer>
21. Chiang E, Saadat LV, Spitz JA, Bryar PJ, Chambers CB. Etiology of orbital fractures at a level I trauma center in a large metropolitan city. *Taiwan J Ophthalmol*. 2016;6(1):26–31.
22. Moura LB, Jürgens PC, Gabrielli M a. C, Pereira Filho VA. Dynamic three-dimensional finite element analysis of orbital trauma. *Br J Oral Maxillofac Surg*. 2021 Oct;59(8):905–11.
23. Gart MS, Gosain AK. Evidence-based medicine: Orbital floor fractures. *Plast Reconstr Surg*. 2014 Dec;134(6):1345–55.
24. American Academy of Ophthalmology. 8-point eye exam. Adopted May 24, 2016 (Cited May 21, 2019). Available from <https://www.aao.org/young-ophthalmologists/young-info/article/how-to-conduct-eight-point-ophthalmology-exam>.
25. Chow J, Parthasarathi K, Mehanna P, Whist E. Primary Assessment of the Patient With Orbital Fractures Should Include Pupillary Response and Visual Acuity Changes to Detect Occult Major Ocular Injuries. *J Oral Maxillofac Surg Off J Am Assoc Oral Maxillofac Surg*. 2018 Nov;76(11):2370–5.
26. al-Qurainy IA, Stassen LF, Dutton GN, Moos KF, el-Attar A. Diplopia following midfacial fractures. *Br J Oral Maxillofac Surg*. 1991 Oct;29(5):302–7.



27. Tahernia A, Erdmann D, Follmar K, Mukundan S, Grimes J, Marcus JR. Clinical implications of orbital volume change in the management of isolated and zygomaticomaxillary complex-associated orbital floor injuries. *Plast Reconstr Surg.* 2009 Mar;123(3):968–75.
28. Kreidl KO, Kim DY, Mansour SE. Prevalence of significant intraocular sequelae in blunt orbital trauma. *Am J Emerg Med.* 2003 Nov;21(7):525–8.
29. Grenga PL, Reale G, Cofone C, Meduri A, Ceruti P, Grenga R. Hess Area Ratio and Diplopia: Evaluation of 30 Patients Undergoing Surgical Repair for Orbital Blow-Out Fracture. *Ophthal Plast Reconstr Surg.* 2009 Mar;25(2):123–5.
30. Cellina M, Cè M, Marziali S, Irmici G, Gibelli D, Oliva G, et al. Computed tomography in traumatic orbital emergencies: a pictorial essay—imaging findings, tips, and report flowchart. *Insights Imaging.* 2022 Dec;13(1):4.
31. Linnau KF, Hallam DK, Lomoschitz FM, Mann FA. Orbital apex injury: trauma at the junction between the face and the cranium. *Eur J Radiol.* 2003 Oct;48(1):5–16.
32. Liss J, Stefko ST, Chung WL. Orbital surgery: state of the art. *Oral Maxillofac Surg Clin N Am.* 2010 Feb;22(1):59–71.
33. Kim JH, Lee IG, Lee JS, Oh DY, Jun YJ, Rhie JW, et al. Restoration of the inferomedial orbital strut using a standardized three-dimensional printing implant. *J Anat.* 2020 May;236(5):923–30.
34. Parke DW, Pathengay A, Flynn HW, Albin T, Schwartz SG. Risk Factors for Endophthalmitis and Retinal Detachment with Retained Intraocular Foreign Bodies. *J Ophthalmol.* 2012;2012:1–6.
35. Cossman JP, Morrison CS, Taylor HO, Salter AB, Klinge PM, Sullivan SR. Traumatic orbital roof fractures: interdisciplinary evaluation and management. *Plast Reconstr Surg.* 2014 Mar;133(3):335e–43e.
36. Cellina M, Floridi C, Panzeri M, Giancarlo O. The role of computed tomography (CT) in predicting diplopia in orbital blowout fractures (BOFs). *Emerg Radiol.* 2018 Feb;25(1):13–9.
37. Winegar BA, Murillo H, Tantiwongkosi B. Spectrum of Critical Imaging Findings in Complex Facial Skeletal Trauma. *RadioGraphics.* 2013 Jan;33(1):3–19.
38. Kozakiewicz M, Elgalal M, Walkowiak B, Stefanczyk L. Technical concept of patient-specific, ultrahigh molecular weight polyethylene orbital wall implant. *J Cranio-Maxillo-fac Surg Off Publ Eur Assoc Cranio-Maxillo-fac Surg.* 2013 Jun;41(4):282–90.
39. Wiener E, Kolk A, Neff A, Settles M, Rummeny E. Evaluation of reconstructed orbital wall fractures: high-resolution MRI using a microscopy surface coil versus 16-slice MSCT. *Eur Radiol.* 2005 Jun;15(6):1250–5.

40. Ben Simon GJ, Bush S, Selva D, McNab AA. Orbital cellulitis: a rare complication after orbital blowout fracture. *Ophthalmology*. 2005 Nov;112(11):2030–4.
41. Mundinger GS, Borsuk DE, Okhah Z, Christy MR, Bojovic B, Dorafshar AH, et al. Antibiotics and facial fractures: evidence-based recommendations compared with experience-based practice. *Craniofacial Trauma Reconstr*. 2015 Mar;8(1):64–78.
42. Burnstine MA. Clinical recommendations for repair of isolated orbital floor fractures: an evidence-based analysis. *Ophthalmology*. 2002 Jul;109(7):1207–10; discussion 1210-1211; quiz 1212–3.
43. Jordan DR, Allen LH, White J, Harvey J, Pashby R, Esmaeli B. Intervention within days for some orbital floor fractures: the white-eyed blowout. *Ophthal Plast Reconstr Surg*. 1998 Nov;14(6):379–90.
44. Boush GA, Lemke BN. Progressive infraorbital nerve hypesthesia as a primary indication for blow-out fracture repair. *Ophthal Plast Reconstr Surg*. 1994 Dec;10(4):271–5.
45. Bansagi ZC, Meyer DR. Internal orbital fractures in the pediatric age group: characterization and management. *Ophthalmology*. 2000 May;107(5):829–36.
46. Egbert JE, May K, Kersten RC, Kulwin DR. Pediatric orbital floor fracture: direct extraocular muscle involvement. *Ophthalmology*. 2000 Oct;107(10):1875–9.
47. Hawes MJ, Dortzbach RK. Surgery on orbital floor fractures. Influence of time of repair and fracture size. *Ophthalmology*. 1983 Sep;90(9):1066–70.
48. Ploder O, Klug C, Voracek M, Burggasser G, Czerny C. Evaluation of computer-based area and volume measurement from coronal computed tomography scans in isolated blowout fractures of the orbital floor. *J Oral Maxillofac Surg Off J Am Assoc Oral Maxillofac Surg*. 2002 Nov;60(11):1267–72; discussion 1273-1274.
49. Burm JS, Oh SJ. Direct local approach through a W-shaped incision in moderate or severe blowout fractures of the medial orbital wall. *Plast Reconstr Surg*. 2001 Apr 1;107(4):920–8.
50. Burm JS, Chung CH, Oh SJ. Pure orbital blowout fracture: new concepts and importance of medial orbital blowout fracture. *Plast Reconstr Surg*. 1999 Jun;103(7):1839–49.
51. Ellis E. Orbital trauma. *Oral Maxillofac Surg Clin N Am*. 2012 Nov;24(4):629–48.
52. Biesman BS, Hornblass A, Lisman R, Kazlas M. Diplopia after surgical repair of orbital floor fractures. *Ophthal Plast Reconstr Surg*. 1996 Mar;12(1):9–16; discussion 17.
53. Matic DB, Tse R, Banerjee A, Moore CC. Rounding of the inferior rectus muscle as a predictor of enophthalmos in orbital floor fractures. *J Craniofac Surg*. 2007 Jan;18(1):127–32.
54. Kothari NA, Avashia YJ, Lemelman BT, Mir HS, Thaller SR. Incisions for orbital floor exploration. *J Craniofac Surg*. 2012 Nov;23(7 Suppl 1):1985–9.

55. Ridgway EB, Chen C, Colakoglu S, Gautam S, Lee BT. The incidence of lower eyelid malposition after facial fracture repair: a retrospective study and meta-analysis comparing sub tarsal, subciliary, and transconjunctival incisions. *Plast Reconstr Surg*. 2009 Nov;124(5):1578–86.
56. Westfall CT, Shore JW, Nunery WR, Hawes MJ, Yaremchuk MJ. Operative complications of the transconjunctival inferior fornix approach. *Ophthalmology*. 1991 Oct;98(10):1525–8.
57. Cline RA, Rootman J. Enophthalmos: a clinical review. *Ophthalmology*. 1984 Mar;91(3):229–37.
58. Patel S, Shokri T, Ziai K, Lighthall JG. Controversies and Contemporary Management of Orbital Floor Fractures. *Craniofacial Trauma Reconstr*. 2022 Sep;15(3):237–45.
59. Ducic Y, Verret DJ. Endoscopic transantral repair of orbital floor fractures. *Otolaryngol Neck Surg*. 2009 Jun;140(6):849–54.
60. Kim S, Helen Lew M, Chung SH, Kook K, Juan Y, Lee S. Repair of medial orbital wall fracture: transcaruncular approach. *Orbit Amst Neth*. 2005 Mar;24(1):1–9.
61. Romano A, Troise S, Maffia F, Committeri U, Sani L, Sarcinella M, et al. Anteroposterior Ethmoidectomy in the Endoscopic Reduction of Medial Orbital Wall Fractures: Does It Really Reduce Stability? *Appl Sci*. 2022 Dec 21;13(1):98.
62. Strong E. Orbital Fractures: Pathophysiology and Implant Materials for Orbital Reconstruction. *Facial Plast Surg*. 2014 Nov 14;30(05):509–17.
63. Gunarajah DR, Samman N. Biomaterials for repair of orbital floor blowout fractures: a systematic review. *J Oral Maxillofac Surg Off J Am Assoc Oral Maxillofac Surg*. 2013 Mar;71(3):550–70.
64. Kontio RK, Laine P, Salo A, Pauku P, Lindqvist C, Suuronen R. Reconstruction of internal orbital wall fracture with iliac crest free bone graft: clinical, computed tomography, and magnetic resonance imaging follow-up study. *Plast Reconstr Surg*. 2006 Nov;118(6):1365–74.
65. Marx RE, Carlson ER. Creutzfeldt-Jakob disease from allogeneic dura: a review of risks and safety. *J Oral Maxillofac Surg Off J Am Assoc Oral Maxillofac Surg*. 1991 Mar;49(3):272–4; discussion 274-275.
66. Campbell DG, Li P. Sterilization of HIV with irradiation: relevance to infected bone allografts. *Aust N Z J Surg*. 1999 Jul;69(7):517–21.
67. Sallam Ahmed MM, Hesham A Hashem, Hanan Shokier. Use of Demineralized Bone Sheets in Reconstruction of Orbital Floor Trap Door Fracture. *J Appl Sci Res*. 2010 Jun;6:53–8.
68. Dubois L, Steenen SA, Gooris PJJ, Bos RRM, Becking AG. Controversies in orbital reconstruction-III. Biomaterials for orbital reconstruction: a review with clinical recommendations. *Int J Oral Maxillofac Surg*. 2016 Jan;45(1):41–50.

69. Glassman RD, Manson PN, Vanderkolk CA, Iliff NT, Yaremchuk MJ, Petty P, et al. Rigid fixation of internal orbital fractures. *Plast Reconstr Surg*. 1990 Dec;86(6):1103–9; discussion 1110-1111.
70. Ellis E, Tan Y. Assessment of internal orbital reconstructions for pure blowout fractures: cranial bone grafts versus titanium mesh. *J Oral Maxillofac Surg Off J Am Assoc Oral Maxillofac Surg*. 2003 Apr;61(4):442–53.
71. Kotecha S, Ferro A, Harrison P, Fan K. Orbital reconstruction: a systematic review and meta-analysis evaluating the role of patient-specific implants. *Oral Maxillofac Surg*. 2022 May 20;
72. Salli MI, Nikunen M, Snäll J. Primary reconstruction of extensive orbital fractures using two-piece patient-specific implants: the Helsinki protocol. *Oral Maxillofac Surg* [Internet]. 2022 May 18 [cited 2023 May 31]; Available from: <https://link.springer.com/10.1007/s10006-022-01065-y>
73. Mischkowski RA, Zinser MJ, Ritter L, Neugebauer J, Keeve E, Zöller JE. Intraoperative navigation in the maxillofacial area based on 3D imaging obtained by a cone-beam device. *Int J Oral Maxillofac Surg*. 2007 Aug;36(8):687–94.
74. Schramm A, Suarez-Cunqueiro MM, Rücker M, Kokemueller H, Bormann KH, Metzger MC, et al. Computer-assisted therapy in orbital and mid-facial reconstructions. *Int J Med Robot Comput Assist Surg MRCAS*. 2009 Jun;5(2):111–24.
75. Shaye DA, Tollefson TT, Strong EB. Use of intraoperative computed tomography for maxillofacial reconstructive surgery. *JAMA Facial Plast Surg*. 2015;17(2):113–9.
76. Ewers R, Schicho K, Undt G, Wanschitz F, Truppe M, Seemann R, et al. Basic research and 12 years of clinical experience in computer-assisted navigation technology: a review. *Int J Oral Maxillofac Surg*. 2005 Jan;34(1):1–8.
77. Cai EZ, Koh YP, Hing ECH, Low JR, Shen JY, Wong HC, et al. Computer-assisted navigational surgery improves outcomes in orbital reconstructive surgery. *J Craniofac Surg*. 2012 Sep;23(5):1567–73.
78. Roth F, Koshy J, Goldberg J, Soparkar C. Pearls of Orbital Trauma Management. *Semin Plast Surg*. 2010 Nov;24(04):398–410.
79. Chen B, Zhang H, Zhai Q, Li H, Wang C, Wang Y. Traumatic optic neuropathy: a review of current studies. *Neurosurg Rev*. 2022 Jun;45(3):1895–913.
80. Chandler DB, Rubin PA. Developments in the understanding and management of pediatric orbital fractures. *Int Ophthalmol Clin*. 2001;41(4):87–104.
81. Koltai PJ, Amjad I, Meyer D, Feustel PJ. Orbital fractures in children. *Arch Otolaryngol Head Neck Surg*. 1995 Dec;121(12):1375–9.

82. Hink EM, Wei LA, Durairaj VD. Clinical Features and Treatment of Pediatric Orbit Fractures. *Ophthal Plast Reconstr Surg*. 2014 Mar;30(2):124–31.
83. Joshi S, Kassira W, Thaller SR. Overview of pediatric orbital fractures. *J Craniofac Surg*. 2011 Jul;22(4):1330–2.
84. Feldmann ME, Rhodes JL. Pediatric orbital floor fracture. *Eplasty*. 2012;12:ic9.
85. Sugamata A, Yoshizawa N. A case of blowout fracture of the orbital floor in early childhood. *Int Med Case Rep J*. 2015 Jul;155.

## Životopis

Rođen sam 22.07.1998. u Koprivnici. Pohađao sam Osnovnu školu Vladimira Nazora u Križevcima, te Opću Gimnaziju Ivana Zakmardija Dijankovečkoga u Križevcima. Završio sam Osnovnu Glazbenu školu Alberta Štrige u Križevcima, smjer gitara. Tijekom srednje škole aktivno sam igrao košarku u Košarkaškom klubu „Radnik“, te sudjelovao na više državnih natjecanja. Nakon završene srednje škole, 2017. upisao sam Medicinski fakultet u Zagrebu. Tijekom studija bio sam član Studentske sekcije za otorinolaringologiju, Studentske sekcije za planinarenje, te član vodstva Studentske sekcije za ortopediju i traumatologiju, u kojoj sam sudjelovao u organiziranju studentskih predavanja, radionica i seminara. Za vrijeme studija radio sam i volontirao kao bolničar po brojnim sportskim natjecanjima organiziranim od strane Sveučilišta u Zagrebu. Također, kao bolničar radio sam na raznim događanjima zabavnog karaktera (koncerti, festivali, skijanja, biciklističke utrke). Aktivno se služim engleskim jezikom.