

# Vrtoglavica kao hitni neurološki simptom

---

**Gečević, Robert**

**Master's thesis / Diplomski rad**

**2023**

*Degree Grantor / Ustanova koja je dodijelila akademski / stručni stupanj:* **University of Zagreb, School of Medicine / Sveučilište u Zagrebu, Medicinski fakultet**

*Permanent link / Trajna poveznica:* <https://um.nsk.hr/um:nbn:hr:105:758201>

*Rights / Prava:* [In copyright](#)/[Zaštićeno autorskim pravom.](#)

*Download date / Datum preuzimanja:* **2024-04-14**



*Repository / Repozitorij:*

[Dr Med - University of Zagreb School of Medicine  
Digital Repository](#)



**SVEUČILIŠTE U ZAGREBU  
MEDICINSKI FAKULTET**

**Robert Gečević**

**Vrtoglavica kao hitni neurološki simptom**



**DIPLOMSKI RAD**

**Zagreb, 2023.**

Ovaj diplomski rad izrađen je u Zavodu za intenzivno neurološko liječenje Klinike za neurologiju Kliničkog bolničkog centra Sestre milosrdnice pod vodstvom doc. dr. sc. Marine Roje Bedeković, dr. med. i predan je na ocjenu u akademskoj godini 2022./2023.

## **Popis kratica**

**AICA** – prednja donja cerebelarna arterija (eng. *anterior inferior cerebellar artery*)

**AVS** – akutni vestibularni sindrom

**BPPV** – benigni paroksizmalni pozicijski vertigo (eng. *benign paroxysmal positional vertigo*)

**pc-BPPV** – benigni paroksizmalni pozicijski vertigo stražnjeg kanalića (eng. *posterior canal benign paroxysmal positional vertigo*)

**hc-BPPV** - benigni paroksizmalni pozicijski vertigo horizontalnog kanalića (eng. *horizontal canal benign paroxysmal positional vertigo*)

**CT** – kompjutorizirana tomografija

**MR** - magnetna rezonanca

**MS** – multipla skleroza

**PICA** – stražnja donja cerebelarna arterija (eng. *posterior inferior cerebellar artery*)

**TIA** – tranzitorna ishemijska ataka

**VN** – vestibularni neuritis

**VM** – vestibularna migrena

**VOR** – vestibulookularni refleks

# Sadržaj

Sažetak .....	1
Summary .....	2
1. Uvod .....	1
2. Anatomija perifernog i centralnog vestibularnog sustava .....	2
2. Epidemiologija vrtoglavice .....	4
3. Uzroci vrtoglavice .....	5
3.1. Centralni uzroci vrtoglavice .....	6
3.1.1. Tranzitorna ishemijska ataka vertebrobazilarnog krvotoka .....	6
3.1.2. Moždani udar u vertebrobazilarnom krvotoku .....	7
3.1.3. Vestibularna migrena .....	9
3.1.4. Multipla skleroza .....	9
3.1.5. Tumori središnjeg živčanog sustava .....	10
3.1.6. Epilepsija .....	11
3.2. Periferni uzroci vrtoglavice .....	12
3.2.1. Benigni paroksizmalni pozicijski vertigo (BPPV) .....	12
3.2.2. Vestibularni neuritis .....	13
3.2.3. Ménièreova bolest .....	14
3.3. Psihogena vrtoglavica .....	15
4. Dijagnostički pristup bolesniku s vrtoglavicom .....	16
4.1. Anamneza sadašnje bolesti u bolesnika s akutnom vrtoglavicom .....	16
4.2. Klinički pregled bolesnika s akutnom vrtoglavicom .....	17
4.2.1. Neurološki klinički pregled bolesnika s akutnom vrtoglavicom .....	17
4.2.2. Otorinolaringološki klinički pregled bolesnika s akutnom vrtoglavicom .....	19
4.3. Razlikovanje centralne of periferno uzrokovane vrtoglavice .....	19
4.4. Neuroradiološke metode u dijagnostici vrtoglavice .....	27
5. Liječenje bolesnika s vrtoglavicom kao hitnim neurološkim simptomom .....	29
5.1. Liječenje bolesnika sa simptomima centralno uzrokovane vrtoglavice .....	29
5.2. Liječenje bolesnika sa simptomima periferno uzrokovane vrtoglavice .....	32
6. Zaključak .....	36
7. Zahvale .....	37
8. Literatura .....	38
9. Životopis .....	44

## Sažetak

**Naslov rada:** Vrtoglavica kao hitni neurološki simptom

**Autor:** Robert Gečević

Vrtoglavica je subjektivni doživljaj poremećaja orijentacije bolesnika u prostoru, s prisutnom iluzijom kretanja samog bolesnika i/ili prostora koji ga okružuje. Uzroci vrtoglavice dijele se na periferne i centralne. U periferne uzroke vrtoglavice spadaju benigni paroksizmalni pozicijski vertigo, Ménièreova bolest, vestibularni neuritis, labirintitis i drugi. U centralne uzroke vrtoglavice spadaju tranzitorna ishemijska ataka u vertebrobazilarnom slivu, moždani udar u području stražnjeg moždanog krvotoka, multipla skleroza, epilepsija, tumori središnjeg živčanog sustava i drugi. Iako su u bolesnika s vrtoglavicom kao hitnim neurološkim simptomom diferencijalne dijagnoze poput ishemije vertebrobazilarnog sliva i tumora središnjeg živčanog sustava životno ugrožavajuće, najveći broj akutnih vrtoglavica uzrokovan je perifernim poremećajima poput benignog paroksizmalnog pozicijskog vertiga. U dijagnostici bolesnika s akutnom vrtoglavicom u sklopu hitne medicinske službe najvažniji su iscrpan anamnestički pristup i detaljan klinički pregled koji su u najvećem broju slučajeva dovoljni za postavljanje dijagnoze. Točni podaci o trajanju, težini simptoma vrtoglavice, čimbenicima koji su ju izazvali i popratnim simptomima te životnim navikama bolesnika s akutnom vrtoglavicom od izrazite su važnosti. Klinički pregled ima značajnu ulogu u dijagnostici i razlučivanju perifernih od centralnih uzroka. Dix-Hallpike test pokazao se testom visoke osjetljivosti i specifičnosti u dijagnostici bolesnika s BPPV-om, dok je *HINTS* pregled (*Head impulse test*, nistagmus, test *skew devijacije*) također neizostavno sredstvo u razlikovanju perifernih od centralnih uzroka vrtoglavice. Samo manji broj bolesnika s vrtoglavicom u hitnoj službi zahtjeva neuroradiološke metode u dijagnostici. One su korisne ukoliko postoji pravilno postavljena indikacija i ukoliko su rezultati kliničkog pregleda nejasni ili ukazuju na centralne uzroke. Od izrazite je važnosti utvrditi vremenski okvir od nastanka simptoma kako bi se rezultati neuroradioloških pretraga mogli ispravno tumačiti. Liječenje vrtoglavice kao hitnog neurološkog simptoma ovisi o etiologiji bolesti. Periferna etiologija najčešće je benigna, dok centralna često zahtjeva hitno liječenje.

**Ključne riječi:** centralna vrtoglavica, hitno stanje, periferna vrtoglavica

## Summary

**Title:** Vertigo as an urgent neurological symptom

**Author:** Robert Gečević

Vertigo is the subjective experience of the patient's disorientation in space, with the illusion of movement of the patient himself and/or the space that surrounds him. Causes of vertigo are divided into peripheral and central. Peripheral causes of vertigo include benign paroxysmal positional vertigo, Ménière's disease, vestibular neuritis, labyrinthitis and others. Central causes of vertigo include transient ischemic attack in the vertebrobasilar arterial system, ischemic posterior circulation stroke, multiple sclerosis, epilepsy, tumors of the central nervous system, and others. Although in patients with vertigo as an urgent neurological symptom, differential diagnoses such as ischemia of the vertebrobasilar circulation and tumors of the central nervous system could be life-threatening, the majority of acute vertigo is caused by peripheral disorders such as benign paroxysmal positional vertigo. In the diagnosis of patients with acute vertigo as part of the emergency medical service, the most important thing is a comprehensive anamnestic approach and a detailed clinical examination, which in most cases are sufficient to establish a diagnosis. Accurate data on the duration, severity of vertigo symptoms, factors that caused it and accompanying symptoms, but also lifestyle habits of patients with acute vertigo are extremely important. Clinical examination and clinical tests play a significant role in diagnosis and distinguishing peripheral from central causes. The Dix-Hallpike test proved to be a test of high sensitivity and specificity in the diagnosis of patients with BPPV. The HINTS examination (head impulse test, nystagmus, test of skew) is also an indispensable tool in differentiating peripheral from central causes of vertigo. Only a small number of patients with vertigo in the emergency department require neuroradiological methods in diagnosis, mainly if a central cause is suspected or when the clinical status remains elusive. It is extremely important to determine the time frame of the onset of symptoms so that the results of neuroradiological examinations can be interpreted correctly. The treatment of vertigo as an urgent neurological symptom depends on the etiology of the disease. Central etiology often requires urgent treatment.

**Key words:** central vertigo, emergency, peripheral vertigo

## 1. Uvod

Vrtoglavica je definirana kao abnormalan osjećaj kretanja koji nastaje zbog neusklađenosti različitih dijelova osjetnog sustava uključenog u održavanje ravnoteže, a karakterizira ju osjećaj rotacije vlastita tijela (subjektni vertigo) ili okoline (objektni vertigo) koji u stvarnosti nisu prisutni (1). Zapravo je riječ o iluziji pokreta ili naginjanja okoline uz mogućnost pojave vegetativnih simptoma poput mučnine, povraćanja, blijedila i znojenja. Osjet za prostor ili spaciocepcija centralno je integrirani sustav percepcije prostora kojeg čine vestibularno osjetilo, vid, sluh, opip s proprioceptorima i aferentni te eferentni putevi koji služe u komunikaciji sa središnjim živčanim sustavom. U bolesnika s vrtoglavicom jedna je ili više od tih sastavnica narušena. Uzroci vrtoglavice dijele se na periferne i centralne. U periferne uzroke vrtoglavice spadaju benigni paroksizmalni pozicijski vertigo, Ménièreova bolest, vestibularni neuritis, labirintitis i drugi. U centralne uzroke vrtoglavice spadaju tranzitorna ishemijska ataka u vertebrobazilarnom slivu, moždani udar u području stražnje cirkulacije, multipla skleroza, epilepsija, tumori središnjeg živčanog sustava i drugi. Uzroci vertiga se u različitim dobnim skupinama pojavljuju s različitom učestalošću. U dječjoj dobi najčešće je postavljena dijagnoza benignog paroksizmalnog pozicijskog vertiga, u adolescentskoj dobi najčešća je dijagnoza vestibularne migrene, u mlađoj odrasloj vestibularni neuronitis i multipla skleroza, dok je u starijoj odrasloj dobi često u pozadini cerebrovaskularna bolest (5). Bolesnici s vrtoglavicom kao hitnim neurološkim simptomom najčešće se prezentiraju jednom od tri ključna oblika: akutni vestibularni sindrom (AVS) i epizodijski vestibularni sindrom (EVS) koji se dijeli na potaknuti EVS (eng. *triggered episodic vestibular syndrome*, t-EVS) i spontani EVS (eng. *spontaneous episodic vestibular syndrome*, s-EVS) (2). S-EVS nije potaknut nikakvim dokazanim okidačem, dok t-EVS jest, primjerice pomakom glave. Akutni vestibularni sindrom traje obično dulje od 24 sata i iznenadan je. Vrtoglavica u sklopu epizodijskog vestibularnog sindroma je obično trajanja kraćeg od 24 sata, ali s izmjeničnim epizodama vrtoglavice i razdobljima odsutnosti simptoma koji zajedno mogu potrajati i nekoliko mjeseci ili godina. U dijagnostici akutne vrtoglavice kao hitnog simptoma važno je razlikovanje od drugih simptoma koji joj nalikuju, ali nisu sastavni dio vrtoglavice. To su simptomi poput ošamućenosti, pospanosti, sinkope, opće slabosti i osjećaja crnila pred očima, a važno ih je posebno razmotriti. Navedeni simptomi u svojoj patofiziološkoj osnovi imaju ili poremećaj krvnog protoka i dotoka



glukoze ili kisika u središnji živčani sustav, a mogu biti dio kliničke slike ortostatske hipotenzije, vagalne hiperstimulacije, srčanih aritmija, infarkta miokarda i ostalih stanja koja uzrokuju moždanu hipoksiju i hipoglikemiju te izazivaju poremećaj ili gubitak svijesti (3). Prilikom dijagnosticiranja vrtoglavice, liječnicima u hitnoj medicinskoj službi veliki je izazov utvrditi radi li se o benignim, perifernim uzrocima vertiga ili o centralnim uzrocima, kada nerijetko u pozadini mogu postojati životno ugrožavajuće dijagnoze poput ishemije stražnje moždane cirkulacije (4). Iz navedenog je jasno da razloga za ozbiljan, precizan i detaljan pristup bolesnicima s akutnom vrtoglavicom ne nedostaje, budući da se u podlozi može naći čitav niz akutnih ali i kroničnih zbivanja od kojih su svakako zabrinjavajući oni s podlogom u središnjem živčanom sustavu.

## **2. Anatomija perifernog i centralnog vestibularnog sustava**

Anatomiju perifernog dijela vestibularnog sustava čini koštani labirint petroznog dijela temporalne kosti. Labirint ispunjavaju strukture 3 polukružna kanalića, vestibuluma i pužnice. Sva 3 polukružna kanalića povezana su s utrikulusom koji je povezan sa sakulusom, a on je pak povezan s kohlearnim duktusom. Osjetne stanice polukružnih kanalića karakteristično podražuju pokreti glave, dok osjetne stanice sakulusa i utrikulusa reagiraju na linearno ubrzanje i na silu težu. Sve strukture membranskog labirinta ispunjava endolimfa koju proizvodi većim dijelom vaskularna strija pužnice (*stria vascularis cochleae*), a izvana su okruženi perilimfom. Dendritički završetci vestibularnog dijela VIII. moždanog živca tvore sinapse s. Trepeljike stanice triju polukružnih kanalića sadrže dvije skupine pokretnih trepetljika koje se nalaze na slobodnoj površini stanice, a nazivaju se stereocilije (njih 40-80) i jedan kinocilij. Nalaze se unutar kupule u polukružnim kanalićima, a pomicanjem endolimfe dolazi do međusobnog kontakta stereocilija s kinocilijem pri čemu dolazi do promjene električnog potencijala (5). VIII. moždani živac, vestibulokokohlearni živac (lat. *nervus vestibulocochlearis*) ili statoakustički (*nervus statoacusticus*) tvore dvije sastavnice, slušni i vestibularni živac. Slušni živac informacije prenosi iz receptora slušnog organa (Cortijev organ), a vestibularni živac zaslužan je za prijenos informacija o položaju te kretanju glave. Vestibularni živac svoj put započinje u receptorima polukružnih kanalića. Navedeni receptori polukružnih kanalića, utrikulusa i sakulusa povezani su s vestibularnim jezgrama moždanog debla preko VIII. moždanog živca

neuronima bipolarnog tipa čija su tijela smještena u vestibularnom gangliju (*ganglion vestibulare, Scarpe*) u unutarnjem slušnom hodniku. Objedinjena živčana vlakna koja napuštaju ganglij tvore vestibularni živac, a većina vlakana završava u nekoj od četiriju vestibularnih jezgara smještenih u produženoj moždini i ponsu (pri čemu se zadržava somatotopička organizacija neurona). To su glavna medijalna jezgra (*nucleus vestibularis medialis, Schwalbe*), lateralna jezgra (*nucleus vestibularis lateralis, Deiters*), gornja jezgra (*nucleus vestibularis superior, Bechterew*) i donja spinalna jezgra (*nucleus vestibularis inferior, Roller*) (6). Pri ulasku u moždano deblo vlakna vestibulokohlearnog živca dijele se u dvije grane, uzlaznu koja odlazi prema gornjoj i silaznu koja odlazi u medijalnu jezgru.

Vlakna iz vestibularnih jezgara kao *tractus vestibulothalamicus* odlaze prema jezgri talamusa (*nucleus ventralis posterior thalami*) koja je relejna jezgra prilikom projekcije u primarno područje korteksa, areje 3a i 2 (smještene u dubini *sulcus centralis*). Samo mali broj aferentnih vlakana odlazi prema korteksu. Najveći je broj neuronskih veza smješten u moždanom deblu zbog čega vestibularne informacije većim dijelom ostaju ispod razine svijesti, a korekcije položaja tijela na refleksnoj razini.

Neuroni vestibularnih jezgara putem medijalnog longitudinalnog fascikulusa (*fasciculus longitudinalis medialis*) bilateralno komuniciraju s jezgrama III. i IV. kranijalnog živca tako što iz gornje vestibularne jezgre vlakna putem medijalnog longitudinalnog fascikulusa odlaze u ipsilateralne jezgre, dok se vlakna medijalne jezgre projiciraju u kontralateralne jezgre III. i IV. moždanog živca. Upravo ti neuronski putevi sudjeluju u vestibulookularnom refleksu (VOR), točnije vertikalnim i kosim pokretima očiju koji se manifestiraju nistagmusom. Medijalna vestibularna jezgra također šalje bilateralne projekcije u jezgre VI. kranijalnog živca i ipsilateralno u podjedinicu jezgre III. kranijalnog živca, stvarajući tako preduvjet za horizontalne pokrete očiju prisutne u nistagmusu (7). Osim veza s jezgrama okulomotornih živaca, putem medijalnog longitudinalnog fascikulusa ostvaruje se i komunikacija s motoričkim jezgrama XI. moždanog živca zadužena za koordinirane pokrete očiju odnosno glave i vrata, čime se ostvaruju živčani putevi potrebni za vestibulokolični refleks. Vlakna iz lateralne vestibularne jezgre putem vestibulospinalnog trakta komuniciraju s mišićima trupa i udova stvarajući tako refleksne puteve.

Dio malog mozga (cerebeluma) prima projekcije iz vestibularnih jezgara, u čemu je najistaknutiji flokulonodularni režanj ili vestibulocerebelum. Važan je u očuvanju

ravnoteže i koordinaciji pokreta očiju. Putem donjeg pedunkula vestibulocerebelum prima ipsilateralne projekcije iz vestibularnog ganglija i vestibularnih jezgara moždanog debla, a također je povezan i s vidnom korom te pretektalnim područjem mezencefalona (6). Veza vestibulocerebeluma s vestibularnim jezgrama moždanog debla dvosmjerna je. Vestibulocerebelum šalje eferentna vlakna u jezgre III., IV. i VI. moždanog živca čime se ostvaruju putevi zaduženi u koordinaciji pokreta očiju prema fiksiranom predmetu prilikom promjene položaja tijela i glave. Oštećenje vestibulocerebeluma, kao i aksona koji tvore ove puteve, dovodi do poremećaja pokreta očiju koje se klinički manifestira kao nistagmus (8).

Vestibularni sustav krvlju opskrbljuje stražnji moždani krvotok (vertebrobazilarni krvotok) koji opskrbljuje ponajprije stražnji dio velikog mozga (okcipitalni režnjevi), mali mozak i moždano deblo. Vaskularne strukture ovog krvotoka sastavljene su od dviju vertebralnih arterija koje se ujedinjuju u bazilarnu arteriju. Vertebralne arterije najčešće su 1. ogranak dviju potključnih arterija (*arteriae subclaviae*), iako mogu biti i izravan ogranak aorte (6). Iz vertebralnih arterija odvajaju se stražnje donje cerebelarne arterije (eng. *posterior inferior cerebellar artery*, PICA), a iz bazilarne arterije odlaze dvije prednje donje cerebelarne arterije (eng. *anterior inferior cerebellar artery*, AICA), ogranci za pons i gornja cerebelarna arterija. Vestibularni sustav u najvećoj je mjeri vaskulariziran iz ogranaka prednje donje cerebelarne arterije kao ogranka bazilarne arterije i stražnje donje cerebelarne arterije koja je ogranak vertebralne arterije. Unutarnje uho krvlju snabdijeva labirintna arterija koja je ogranak AICA-e, ali može biti i izravan ogranak bazilarne arterije (8). Labirintna arterija ulazi u unutarnji slušni kanal dajući tri ogranka: prednju vestibularnu arteriju, vestibulokohlearnu arteriju i kohlearnu arteriju, zadužene za irigaciju istoimenih struktura (9). Prednja vestibularna arterija pokazala se najčešćim mjestom razvoja ishemijskog događaja, a sukladno njenom području vaskularizacije ishemijom je pogođen gornji dio vestibularnog labirinta (10).

## **2. Epidemiologija vrtoglavice**

Pojavnost vrtoglavice u općoj populaciji nije lako ispitati, ponajviše zbog subjektivnosti simptoma, neujednačenih kriterija u postavljanju dijagnoze i mogućeg selektivnog doticaja s bolesnicima u specijaliziranim ustanovama. Prema istraživanju

Neuhauser i sur. učestalost vrtoglavice veća je u osoba ženskog spola u odnosu na muški (s omjerom jednogodišnje prevalencije muških naspram ženskih 1:2,7). Također, pokazalo se da je vrtoglavica 3 puta češća u osoba starije životne dobi (11). U najvećem broju bolesnika, preko 80%, simptomi vrtoglavice pojavljuju se u više navrata. Kanashiro i sur. kao najčešće uzroke vrtoglavice navode BPPV (28,5%), psihogenu vrtoglavicu (11,5%), centralnu vrtoglavicu (10,1%), vestibularni neuritis (9,7%), Ménièreovu bolest (8,5%) i vestibularnu migrenu (6,4%) (12). Ukupno gledajući, poremećaji središnjeg vestibularnog sustava uzrok su vrtoglavice u 20% bolesnika. Prema Kroenke i sur. uzrok je periferan u 44% bolesnika, centralan u 11%, psihijatrijske prirode u 16%, stanja izvan vestibularnog sustava uzrok su u 26% slučajeva, a nepoznat je uzrok u 13% vrtoglavica (13). Tumori stražnje lubanjske jame odgovorni su za manje od 1% vrtoglavica. U dječjoj dobi najčešći su uzroci benigni paroksizmalni vertigo, migrenska vrtoglavica, vestibularni neuritis i vrtoglavica kao posljedica upale srednjeg uha (14).

### **3. Uzroci vrtoglavice**

Vrtoglavica nastaje kao posljedica poremećaja u perifernom ili središnjem vestibularnom sustavu. U diferencijalnoj dijagnozi najvažnije je utvrditi centralno ili periferalno porijeklo vrtoglavice. Uzroci se mogu razvrstati u nekoliko osnovnih skupina: vaskularne, metaboličke, traumatske, neoplastičke, zarazne, toksičke, nasliedne i autoimune poremećaje. Pristupom bolesniku s vrtoglavicom kao hitnim neurološkim simptomom ne smije se previdjeti akutno neurološko zbivanje. U centralne uzroke vrtoglavice spadaju ishemija u području stražnje moždane cirkulacije, vestibularna migrena, razvoj neoplastičnih tvorbi, epilepsija, multipla skleroza i drugi poremećaji. Periferni uzroci vrtoglavice su benigni paroksizmalni pozicijski vertigo (BPPV), Ménièreova bolest, vestibularni neuronitis, labirintitis, Herpes zoster oticus (Ramsay-Huntov sindrom), akustični neurom, upala srednjeg uha, ototoksični učinak aminoglikozida i drugi (15).

### **3.1. Centralni uzroci vrtoglavice**

#### **3.1.1. Tranzitorna ishemijska ataka vertebrobazilarnog krvotoka**

Vrtoglavica kao hitni neurološki simptom tranzitorne ishemijske atake (TIA) vertebrobazilarnog sliva može biti izolirana ili praćena drugim neurološkim simptomima poput gubitka svijesti, glavobolje, diplopije, ispada vidnog polja, disfagije, dizartrije i drugih. TIA vertebrobazilarnog sliva hitno je neurološko stanje. Od svih navedenih simptoma upravo je vrtoglavica najčešći simptom TIA-e vertebrobazilarnog sliva. Simptomi postaju učestaliji u danima ili tjednima koji prethode ishemijskom moždanom udaru stražnjeg moždanog krvotoka (16). Petina svih tranzitornih ishemijskih ataka i moždanih udara smješteno je u području stražnje cirkulacije (17).

U diferencijalnoj dijagnozi TIA-e kao uzroka vrtoglavice treba na umu imati BPPV i vestibularnu migrenu jer se oni mogu prezentirati sličnom kliničkom slikom (18). Detaljnim anamnestičkim pristupom, ispitivanjem precipitirajućeg čimbenika (pomak glave karakterističan za početak BPPV-a) i prisutnosti simptoma poput osjetljivosti na svjetlo i buku te glavobolje i mučnine (karakteristično za vestibularnu migrenu) ovi poremećaji razlučuju se od TIA-e. Neurološki simptomi TIA-e vertebrobazilarnog sliva su: gubitak svijesti, glavobolja, diplopija, ispadi vidnog polja, disfagija, dizartrija, slabost ruku i nogu te gubitak ravnoteže.

U bolesnika s rekurentnom pojavom simptoma vrtoglavice, trajanje simptoma važan je anamnestički podatak budući da vrtoglavice dulje od nekoliko sati i s pojavnošću duljom od nekoliko mjeseci nisu karakteristika TIA-e. Ukoliko simptomi traju nekoliko minuta i nisu praćeni unilateralnim slušnim simptomima, dijagnoza TIA-om uzrokovane vrtoglavice je vjerojatnija (19).

U sklopu vertebrobazilarne ishemije valja spomenuti disekciju vertebralne arterije kao potencijalni uzrok vrtoglavice. Iako je relativno rijetka kao uzrok. U bolesnika mlađih od 50 godina može biti uzrok do 15% akutnih vrtoglavica (20). U mlađih osoba moguća je pojava disekcije vertebralne arterije bez prisutnih kardiovaskularnih rizičnih čimbenika. U starijih je bolesnika izrazito važno razmišljati o prisutnim kardiovaskularnim rizičnim čimbenicima.

Pojava TIA-e stražnje moždane cirkulacije nosi povećani rizik od razvoja moždanog udara (21). Iako je ustanovljen ABCD2 sustav bodovanja u procjeni rizika od budućeg moždanog udara kod bolesnika s TIA-om kao procjena potrebe za uvođenjem antiagregacijske terapije, GRACE-3 smjernice navode da ABCD2 sustav bodovanja nije vjerodostojan u procjeni rizika (22). Bez obzira na to, primjena antiagregacijske terapije obavezna je u ovih bolesnika. TIA sugerira na mogućnost moždanog udara, budući da je jednogodišnji rizik za pojavu ishemijskog moždanog udara stražnjeg krvotoka 17% (17). Stoga se ovi bolesnici moraju uputiti specijalistu neurologije upravo zbog utvrđivanja cerebrovaskularnih rizika, budući da se sekundarnom prevencijom može smanjiti rizik od moždanog udara do 80% (23).

### **3.1.2. Moždani udar u vertebrobazilarnom krvotoku**

Ishemija stražnje moždane cirkulacije čini 20-25% svih ishemijskih moždanih udara. To je hitno neurološko stanje u kojem su vrtoglavica, senzomotorni poremećaji i poremećaji vida najčešći klinički simptomi. U bolesnika s ishemijom stražnje cirkulacije vodeći uzrok su ateroskleroza i embolija krvnih žila. U prevenciji ove bolesti važan je prestanak pušenja, kontrola prekomjerne tjelesne mase i pravilna prehrana (24). Doliohektazija, proširenje i elongacija vertebrobazilarne vaskulature, također je značajan faktor u razvitku ove bolesti.

Klinička slika bolesnika sa stražnjom ishemijom ovisi o veličini infarkta. Mali infarkti mogu se očitovati vrtoglavicom kao jedinim simptomom, iako je u većini slučajeva vrtoglavica praćena drugim neurološkim simptomima (25). Rizični čimbenici za razvoj ishemije stražnje cirkulacije su arterijska hipertenzija i dijabetes. Krvne žile u kojima dolazi do zastoja najčešće su vertebralne arterije, bazilarna arterija i stražnje cerebelarne arterije, ali one nisu jedine žile u kojima može doći do prekida krvotoka. Vrtoglavica je najčešći simptom koji se javlja u bolesnika s vertebrobazilarnom ishemijom.

Vrtoglavica je jedan od glavnih simptoma moždanog udara u području stražnje cirkulacije. Ona upućuje na anatomske lokalizacije ishemijskog ili hemoragijskog događaja (26). Vrtoglavica u ovom slučaju može biti i produljenog karaktera s trajanjem dužim od 24 sata. S druge strane, u sklopu tranzitorne ishemijske atake (TIA-e) pojavnost vrtoglavice može biti epizodna s trajanjem kraćim od 24 sata (27). Važno je

naglasiti da je u sklopu vaskularnih uzroka vertiga pojavnost pozicijskog tipa vrtoglavice vrlo rijetka. U slučaju ishemije u vertebrobazilarnom slivu mogu se pojaviti prateći neurološki simptomi poput slabosti i trnaca ruku i nogu, dismetrije, ataktičnog hoda, dvoslika, disfagije, dizartrije, disfonije, ptoze kapaka, mioze zjenica, boli u području lica, hipoestezije i drugih. Međutim, vrtoglavica u određenog broja bolesnika može biti praćena oskudnim simptomima. Time raste opasnost previda bolesnika s moždanim udarom. Izolirana vrtoglavica u bolesnika s moždanim udarom nije čest slučaj zbog multicentrične vaskularizacije vestibularnih jezgara (26). Međutim, Blum i sur. u svom istraživanju navode da je moguća pojava izolirane vrtoglavice u 10-20% bolesnika s moždanim udarom (16). Kerber i sur. u svojem istraživanju navode da je vrtoglavica kao posljedica moždanog udara u bolesnika pregledanih u hitnoj službi prisutna u 1% bolesnika s vrtoglavicom, međutim 80% tih bolesnika imalo je izoliranu vrtoglavicu bez pratećih neuroloških simptoma (28).

Vestibularni organ unutarnjeg uha izrazito osjetljiv na ishemiju budući da je sustav kolateralnih arterija insuficijentan u kompenzatornoj vaskularizaciji (25). Kako je navedena vaskularizacija zaslužna za sluh i ravnotežu, za očekivati su poremećaji oba osjetila. Iako se s vremenom osjetilo ravnoteže zbog centralne kompenzacije popravija, gubitak sluha obično je trajan.

Dijagnostički testovi kojima se liječnik u hitnoj službi može usmjeriti prema dijagnozi centralnog uzroka vrtoglavice značajni su, budući da znaci poput vertikalno orijentiranog nistagmusa, asimetrične okulomotorne funkcije i gubitka ravnoteže te nemogućnost hoda nisu uvijek prisutni (26). O korisnosti ovih testova najbolje govori podatak da je HINTS pregled, kao sredstvo razlikovanja centralnih od perifernih uzroka vrtoglavice, uspješniji odnosno specifičniji i osjetljiviji u dijagnozi centralne vrtoglavice u sklopu moždanog udara u odnosu na MR, posebno kada govorimo o događaju unutar prvih 48 sati. Tarnutzer i sur. u svojem istraživanju navode da se ponovljenim MR-om nakon 48 sati ustanovljuje 12% lažno negativnih nalaza u odnosu na inicijalno učinjenu MR (29). Razlog se vjerojatno nalazi u činjenici da male početne lezije kasnije postaju razvijenije i lakše se identificiraju. Međutim, prema Newman-Toker i sur., 91% bolesnika s moždanim udarom u području vertebrobazilarnog sliva imalo je negativan HIT test odnosno uredan vestibulookularni refleks, dok je pozitivan HIT test bio prisutan u 9% bolesnika sa stražnjim moždanim udarom (30). Stoga opasnost od previda središnjeg uzroka nije zanemariva.

### **3.1.3. Vestibularna migrena**

Vestibularna migrena (VM) smatra se 2. najčešćim uzrokom spontane epizodijske vrtoglavice s prevalencijom od 1 do 2,7% u općoj populaciji (31). Vrtoglavica se može pojaviti u čak do 25% bolesnika koji boluju od migrene (14). Među oboljelima češće je zahvaćena ženska populacija. Bolest se može pojaviti bilo kada u životu, iako je najčešća u dobi od 60 do 70 godina (32).

VM može nastati s vremenskim odmakom od nekoliko godina od inicijalne pojave migrenske glavobolje, stoga pojava vrtoglavice uzrokovane vestibularnom migrenom može proći nezapaženo. Uzroci VM još uvijek nisu u potpunosti razjašnjeni, iako se pretpostavlja da je u podlozi poremećaj interakcije trigeminalnog i vestibularnog sustava (33). VM se prezentira kao napadaj spontane ili pozicijske vrtoglavice s varijabilnim rasponom trajanja, od nekoliko sekundi do nekoliko dana. Trećina bolesnika prilikom pregleda negira simptome glavobolje prilikom pojave vrtoglavice što može prikriti uzrok (34). Ne postoje dijagnostički testovi koji bi potvrdili dijagnozu vestibularne migrene, već se dijagnoza vrši putem isključivanja ostalih uzroka vrtoglavice. Dijagnostički testovi korisni prilikom isključivanja ostalih uzroka su Dix-Hallpike manevar, HIT test i ispitivanje funkcije malog mozga kliničkim pregledom. U većine bolesnika, ukoliko je bolesnik pregledan između napada, nalazi ovih testova bit će uredni (35).

### **3.1.4. Multipla skleroza**

Bolesnici s multiplom sklerozom (MS) mogu razviti simptome vrtoglavice koji se prezentiraju u sklopu spontanog akutnog vestibularnog sindroma (AVS). U 5% bolesnika s MS-om, vrtoglavica je prvi simptom bolesti. Mehanizam nastanka pozicijskog vertiga povezan je s demijelinizacijskim procesima u blizini 4. ventrikula kada nastaje oštećenje sveza između fastigijalne i vestibularnih jezgara (36). U sklopu AVS-a može biti praćena mučninom, povraćanjem i nistagmusom, uz nestabilnost i intoleranciju pokreta glave. Simptomi obično traju danima ili tjednima. Smatra se da se vrtoglavica pojavljuje u oko 20% bolesnika s multiplom sklerozom, dok njih približno 80% ima simptome neravnoteže (10). Vrtoglavica se navodi kao čest simptom u



bolesnika s MS-om. Do 15% bolesnika u jednom trenutku bolesti ima simptome vrtoglavice (37).

### **3.1.5. Tumori središnjeg živčanog sustava**

Tumori središnjeg živčanog sustava uzrokuju manje od 1% vrtoglavica (14). Znakovi zahvaćenosti SŽS-a neoplastičnim procesima ovise o nizu faktora, među kojima su veličina i priroda samog procesa, uznapređovalost lokalne destrukcije, ali i prisutnost edema, hemoragije, vaskularne kompresije ili obstrukcija protoka cerebrospinalne tekućine (38). Tumori koji svojim rastom izazivaju simptome vrtoglavice smješteni su u području moždanog debla, malog mozga i pontocerebelarnog kuta.

U bolesnika s tumorima moždanog debla značajan udio čine gliomi koji su 5 do 10 puta češći u dječjoj dobi u odnosu na odraslu. Neki se tumori, poput vestibularnog schwannoma, meningeoma ili metastatskih tumora, pojavljuju u području pontocerebelarnog kuta. Vestibularni schwannom čini 5 do 10 % svih intrakranijalnih tumora (14). Takvi tumori najčešće izazivaju simptome gubitka ravnoteže i nestabilnosti, ali moguća je i pojava vrtoglavice (10). U području malog mozga, primarni tumori češći su u djece, dok je u odrasloj populaciji češće riječ o metastatskim promjenama. Meduloblastomi zbog svojeg rasta u blizini 4. moždane komore izazivaju simptome čija je glavna sastavnica povišenje intrakranijskog tlaka i nastanak hidrocefalusa te ataksije uz moguću pojavu vrtoglavice (39).

Nekoliko je načina kojima tumori SŽS-a izazivaju simptome vrtoglavice. Izravnim doticajem sa strukturama pontocerebelarnog kuta, moždanog debla i malog mozga dolazi do kompresivnog učinka tumora na živčano tkivo, dok infiltracijom samog živčanog tkiva dolazi do destrukcije parenhima i pojave simptoma. Uz navedeno, moguća je i kompresija vaskularnih struktura koja hipoperfuzijom moždanog tkiva stvara simptome oštećenja SŽS-a. Bolesnicima čija klinička slika ne odgovara BPPV-u ili nakon pretpostavljenog BPPV-a učinjenim repozicijskim manevrima ne dođe do poboljšanja, potrebno je učiniti MR kako bi se isključila mogućnost intrakranijske patologije, a isto treba učiniti ako je vrtoglavica praćena tinitusom (40). U slučaju pojave neoplazme u području stražnje lubanjske jame, simptomi vrtoglavice mogu biti praćeni tinitusom, gubitkom sluha i osjećajem punoće u uhu te drugim neurološkim

simptomima koji gotovo nikad nisu prisutni u BPPV-u. Stoga je važnost otorinolaringološkog pregleda u ovakvih bolesnika izrazito značajna.

### **3.1.6. Epilepsija**

Povezanost epilepsije i vrtoglavice je višestruka. Uzroci su raznoliki, od pojave epileptogenog žarišta do vestibulotoksičnih učinaka antiepileptika. Temporalni režanj najčešće je žarišno područje u bolesnika s epileptogenom vrtoglavicom, premda učestalost vrtoglavice u epileptičkim napadajima s izvantemporalnim žarištem nije u potpunosti razjašnjena (41).

Istraživanja pokazuju da su gotovo sve vrtoglavice sa žarištem u temporalnom režnju trajanja od nekoliko sekundi do nekoliko minuta, dok je trajanje dulje od 1 minute obično izvantemporalnog porijekla. Vestibularni simptomi mogu biti posljedica samog napadaja (u sklopu aure) ili posljedica dugotrajnog uzimanja antiepileptičkih lijekova s vestibulotoksičnim učinkom. Najčešći prateći simptomi su mučnina, povraćanje i tinitus. Bolesnici s epilepsijom temporalnog režnja vrlo često imaju prateće simptome (halucinacije, poremećaj pamćenja, automatsko ponašanje, motorički napadaji). Trajanje simptoma vrtoglavice od nekoliko minuta već otprije opisano u Ménièreovoj bolesti i vestibularnoj migreni, a moguće je i kod bolesnika s epileptičkim napadajem. Kod epileptičkih napadaja kraćeg trajanja (nekoliko sekundi) karakteristično se javlja izolirana vrtoglavica, dok dulji epileptički napadaji proporcionalno izazovu i druge simptome, rezultirajući neizoliranom epileptičkom vrtoglavicom. Epileptičke se vrtoglavice češće dijagnosticiraju u bolesnika s već dijagnosticiranom epilepsijom pa je krajnja incidencija izoliranog epileptogenog vertiga potencijalno znatno veća od zabilježenog.

Prema podacima Hewett i Bartolomei, epileptogeni vertigo izrazito dobro reagira na liječenje primarnog uzroka antiepileptogenom terapijom i postiže se smanjenje težine simptoma te njihove frekvencije. U više od polovice bolesnika fenitoinom ili karbamazepinom postiže se kompletna remisija (42). Ne smijemo zaboraviti vestibulotoksični učinak karbamazepina kao antiepileptika u već dijagnosticiranih bolesnika s epilepsijom. U takvim slučajevima potrebno je razmotriti promjenu terapije, stoga je važna konzultacija s liječnikom specijalistom neurologije (43).

Veća učestalost epileptičnih napadaja ima dugoročan učinak na moždani korteks u kojemu nastaje atrofija i posljedično oštećenje funkcije. Stoga oštećenja nastala u temporalnom, temporoparijetalnom i frontalnom korteksu uz moguća oštećenja u moždanom deblu mogu uzrokovati simptome vrtoglavice ukoliko se ne liječe pravovremeno.

## **3.2. Periferni uzroci vrtoglavice**

### **3.2.1. Benigni paroksizmalni pozicijski vertigo (BPPV)**

Benigni paroksizmalni pozicijski vertigo (BPPV) najčešći je uzrok vrtoglavice perifernog tipa. Procjenjuje se da 2,4% ljudi barem jednom u životu doživi simptome BPPV-a stražnjeg kanala, a najčešća je pojava između petog i sedmog desetljeća života (44). Najčešća je pojavnost ipak nakon 60. godine života, a prethodna pojave vestibularnog neuronitisa ili traume glave potiču nastanak BPPV-a (45). Iako u podlozi mogu biti virusne infekcije i traume glave, uzrok najčešće nije poznat. Za mehanizam nastanka zaslužne su otokonije, sitni kristalići kalcijeva karbonata koji su sastavni dio utrikulusa i sakulusa. Njihovim odvajanjem i ulaskom u neki od polukružnih kanalića nastaje patološka stimulacija receptora polukružnih kanalića, najčešće stražnjeg.

Karakterističan je simptom iznenadan početak vrtoglavice potaknut promjenama položaja glave: pogledom prema gore, saginjanjem, promjenom položaja glave u snu i slično. Težina kliničke slike je varijabilna, od umjerenih do jakih epizoda vrtoglavice praćenih gubitkom ravnoteže. Proporcionalno težini kliničke slike dulje je trajanje simptoma. Kod jakih vrtoglavica ostavlja se dojam kontinuiranosti vrtoglavice koju potiču i najmanji pokreti glave (46). Za vrtoglavicu uzrokovanu BPPV-om karakteristična je pojava simptoma u trajanju od nekoliko sekundi do nekoliko minuta, a precipitirajući čimbenik je promjena položaja glave. Iako ne mora biti pravilo, simptomi su obično najizraženiji u lateralnom ležećem položaju, s položajem zahvaćenog uha prema dolje. Posljedični vertigo obično traje nekoliko tjedana, a zatim prestaje, uz moguće rekurentne epizode. Važno je napomenuti da gubitak sluha (osim u traumi) nije karakteristika ovog poremećaja.

Postoje dvije najčešće varijante BPPV-a, ovisno o zahvaćenosti polukružnog kanalića. Ukoliko je zahvaćen stražnji, riječ je o BPPV-u stražnjeg kanalića (eng. *posterior canal benign paroxysmal positional vertigo, pc-BPPV*). Ukoliko je zahvaćen horizontalni (lateralni) kanalić, riječ je o BPPV-u horizontalnog kanalića (eng. *horizontal canal benign paroxysmal positional vertigo, hc-BPPV*).

U dijagnostici BPPV-a u sklopu hitne medicinske pomoći važno je napraviti Nylen-Baranyjev ili Dix-Hallpikeov manevar s ciljem potvrde perifernog uzroka. Uz terapijski postupak repozicijskog manevra, bolesnici s BPPV-om izrazito dobro reagiraju na vestibularnu rehabilitajsku terapiju koja ubrzava oporavak. 85% bolesnika imat će značajno poboljšanje ili kompletni prestanak bolesti nakon primjene repozicijskih manevara (40). Nistagmus precipitiran ovim manevrima praćen je odgođenim unidirekcijskim, rotatornim nistagmusom koji ponavljanjem manevara postaje sve manje izražen, kao i simptomi vertiga. Trajanje nistagmusa odgođeno je 1 do 2 sekunde od početka simptoma vrtoglavice, a obično traje 10 do 20 sekundi (45). Nasuprot tome, centralni pozicijski vertigo karakteristično je slabije izraženih simptoma, a pozicijski nistagmus može biti odsutan. Ukoliko se ovom metodom ustanove periferne karakteristike, daljnja dijagnostika poput audiometrije, vestibulometrije i radioloških metoda nisu potrebne (3). Za dijagnostiku BPPV-a nisu potrebne radiološke metode.

### **3.2.2. Vestibularni neuritis**

Vestibularni neuritis (VN) drugi je najčešći uzrok periferne vrtoglavice (poslije benignog paroksizmalnog pozicijskog vertiga). Pretpostavlja se da je uzrok ove bolesti virusna infekcija vestibulokohlearnog živca koja rezultira upalom vestibularnog osjetila. VN ima incidenciju od 3,5 bolesnika na 100 000 osoba. Predstavlja dijagnostički izazov u hitnoj medicinskoj pomoći kod bolesnika s vrtoglavicom budući da se dijagnoza vrlo često postavlja isključivanjem ostalih uzroka (47).

Znanstvena istraživanja, osim patogenog učinka virusa iz porodice *Herpesviridae*, navode i broj inficiranih ganglijskih stanica kao značajan čimbenik u nastanku simptoma, njihovoj težini te njihovom trajanju. Simptomi najvećeg broja bolesnika traju do nekoliko dana, iako posljedice mogu zaostajati i duže, do nekoliko tjedana ili mjeseci. Ključni simptomi vestibularnog neuritisa su akutni početak trajne rotatorne

vertoglavice, posturalna neravnoteža s pozitivnim Rombergovim znakom (bolesnik stoji otvorenih očiju, zatvaranjem očiju gubi ravnotežu i pada prema zahvaćenoj strani), horizontalni spontani nistagmus (prema nezahvaćenom uhu) s rotacijskom komponentom i mučninom. Razlika u odnosu na BPPV je u tome što pokreti glave ne izazivaju pojavu vertoglavice, ali nastalu vertoglavicu pogoršavaju (48). Kalorijski test (ispiranje uha toplom ili hladnom vodom) uvijek pokazuje ipsilateralnu hiporeakciju ili nereakciju sugerirajući oštećenje perifernog vestibularnog sustava zahvaćene strane (49).

Liječenje vestibularnog neuritisa dijeli se na simptomatsku terapiju i vestibularnu rehabilitacijsku terapiju. Budući da je u počecima bolesti često obilno povraćanje, a unos hrane i tekućine smanjen, važno je nadoknaditi volumen pripravcima za intravensku nadoknadu tekućine. Mogu se primijeniti lijekovi koji smanjuju aktivnost vestibularnih jezgara. To su antihistaminici, antikolinergici i antidopaminergici. Antiemetici uključuju antidopaminergike poput domperidona i metoklopramida te antagoniste serotoninских receptora poput ondansetrona. Terapija kortikosteroidima još uvijek nije u potpunosti razjašnjena, budući da postoje različiti podaci o njenoj djelotvornosti (50).

U sklopu dugoročne prognoze, u 2 do 11% bolesnika moguća je ponovna pojava simptoma VN-a (51).

### **3.2.3. Ménièreova bolest**

Ménièreovu bolest karakteriziraju ponavljane epizode vertoglavice, gubitka sluha i tinitusa, često s osjećajem punoće u uhu (52). Po učestalosti je treći uzrok vertoglavice, nakon BPPV-a i vestibularne migrene (53). Iako većinom nastaje sporadično, u oko 10% bolesnika s Ménièreovom bolešću nalazimo obiteljsku sklonost ovom poremećaju. Incidencija Ménièreove bolesti varira od 3,5 do 513 na 100 000 osoba, a češća je u osoba ženskog spola i starije životne dobi (54).

Pretpostavlja se da Ménièreova bolest nastaje zbog povećanog stvaranja ili nakupljanja endolimfe u unutarnjem uhu koje posljedično pritišće receptore izazivajući tako njihovo oštećenje s mogućim nastankom akutne vertoglavice. Na pitanje što

uzrokuje povećano stvaranje endolimfe još uvijek nema jasnog odgovora, iako se pretpostavlja da je u pozadini imunološka reakcija.

Kliničku sliku bolesnika s akutnom Ménièreovom bolesti čine izrazita vrtoglavica i mučnina s povraćanjem. Simptomi obično traju od 20 minuta do 12 sati, nakon čega spontano nestaju. Prilikom pružanja hitne medicinske pomoći, sumnju na Ménièreovu bolest budi pojava vrtoglavice praćene tinitusom i osjećajem punoće u uhu, uz gubitak sluha za zvukove nižih frekvencija. U akutnoj prezentaciji ove bolesti pojavljuje se horizontalni ili rotatorni nistagmus s mogućom promjenom smjera. U slučaju prestanka akutnih simptoma, kalorijskim testiranjem moguće je utvrditi vestibularnu disfunkciju. U kliničkoj slici može biti prisutna povećana osjetljivost na tonove viših frekvencija (glasnije zvukove) te je stoga potrebno učiniti audiometriju kao dio otorinolaringološke obrade.

Audiogram je esencijalan u dijagnostici Ménièreove bolesti, s karakterističnim gubitkom sluha nižih frekvencija, iako u početnim stadijima bolesti audiogram i kalorijsko testiranje mogu biti bez patološkog nalaza (55). Magnetnom rezonancom mogu se prikazati promjene koje prikazuju stanjenje dijela petrozne kosti između stražnjeg polukružnog kanalića i stražnje lubanjske jame (10).

### **3.3. Psihogeni vrtoglavica**

Iako se često zanemaruju, psihijatrijski poremećaji važan su uzrok vrtoglavice. Smatra se da je za uzrok vrtoglavice u čak do 23% bolesnika u hitnoj medicinskoj službi zaslužna upravo psihogeni vrtoglavica. U dječjoj i adolescentskoj dobi drugi su najvažniji uzrok vrtoglavice, iza benignog paroksizmalnog vertiga (56). Jedan od najčešćih poremećaja ove skupine je fobični posturalni vrtoglavica za koju je karakterističan subjektivan osjećaj nestabilnosti u stavu i hodu. Bolesnik ima karakterističan strah od pada (sličan akrofobiji, strahu od visine) iako on zapravo nikad ne padne. Kliničkim pregledom se ne pronalazi anatomskih ili funkcionalnih osnova karakterističnih za ostale uzroke vrtoglavice. Iako bolesnik ima osjećaj vrtoglavice praćene nestabilnošću, liječnik pregledom ne prepoznaje navedene simptome. Prosječno vrijeme do postavljanja dijagnoze iznosi oko 3 godine, budući da su brojni

liječnici još uvijek neupoznati s ovim poremećajem. Desenzitizacija izlaganjem uzrocima vrtoglavice temelj je liječenja. Terapijska osnova uključuje potvrdu ove dijagnoze temeljitom obradom i isključivanjem ostalih uzroka te prepoznavanje situacija koje dovode do nastanka simptoma vrtoglavice, kao i aktivna konfrontacija s istima (52).

## **4. Dijagnostički pristup bolesniku s vrtoglavicom**

### **4.1. Anamneza sadašnje bolesti u bolesnika s akutnom vrtoglavicom**

U dijagnostici bolesnika s akutno nastalom vrtoglavicom važno je pristupiti detaljnim uzimanjem anamneze i statusa bolesnika jer se time radi značajan korak u postavljanju kliničke dijagnoze preko 90% bolesnika s vrtoglavicom. Od izrazite je važnosti pomoću anamneze i kliničkog pregleda usmjeriti daljnje korake prema dijagnostici centralne, odnosno periferne vrtoglavice jer se sukladno tome odlučuje o daljnjim koracima u zbrinjavanju bolesnika.

Bolesnici vrtoglavicu opisuju na razne načine, riječima poput osjećaja vrtnje, ljuljanja, naginjanja, neravnoteže, dezorijentacije, omaglice, nesvjestice i drugih. Diferencijalna dijagnoza temeljena na različitim opisima simptoma nije se pokazala pretjerano korisnom, budući da su bolesnici u 50% slučajeva skloni promjeniti prvotni opis vrtoglavice (57). S druge strane, trajanje simptoma i okidači koji utječu na pojavu iste ključni su anamnestički podaci. Važno je ispitati utječu li pokreti glave na pojavu simptoma vrtoglavice, izbjegava li bolesnik pokrete glavom i osjeća li poboljšanje u mirnom položaju. Anamneza je značajna u procjeni težine simptoma, budući da kod centralnih uzroka očekujemo slabije izraženu vrtoglavicu od perifernih.

Prisutnost vegetativnih simptoma također je bitan anamnestički podatak, budući da su simptomi poput mučnine, povraćanja, blijedila kože i znojenja u pravilu izraženiji u vrtoglavici perifernog uzroka. U centralno uzrokovanoj vrtoglavici vegetativni simptomi su obično manje izraženi, iako to nije uvijek slučaj (14).

Gubitak ravnoteže gotovo uvijek je prisutan u bolesnika s vrtoglavicom. Gubitak ravnoteže s mogućnošću hodanja sugestivan je za periferne uzroke, dok bolesnici s centralnim uzrokom imaju veću slonost padanju ili pak uopće ne mogu uspravno stajati (58).

U sklopu anamnestičkog pristupa značajno je ispitati trajanje simptoma vrtoglavice što može činiti značajan korak u postavljanju diferencijalne dijagnoze. U vertebrobazilarnoj insuficijenciji simptomi vrtoglavice tipično traju nekoliko minuta, a u sklopu perifernih uzroka simptomi mogu trajati i do nekoliko sati, dok vrtoglavica u trajanju od nekoliko sekundi upućuje na BPPV (59). Ako je riječ o TIA-i vertebrobazilarnog sliva simptomi najčešće perzistiraju nekoliko minuta, a kod vestibularne migrene riječ je o intervalu od nekoliko minuta do nekoliko sati. Ménièreova bolest i labirintitis karakteristično stvaraju simptome vrtoglavice nešto dužeg trajanja, do nekoliko sati odnosno dana. Dodatno, osim trajanja simptoma, ponavljane epizode i frekvencija nekih oblika vrtoglavice mogu usmjeriti dijagnozu. Naime, rekurentne epizode vrtoglavice u trajanju od nekoliko minuta mogu biti prisutne u sklopu TIA-e koja može postojati danima ili tjednima kao glasnik ishemijskog moždanog udara. Pojedini su etiološki čimbenici skloniji rekurentnoj prezentaciji, među njima valja istaknuti Ménièreovu bolest i vestibularnu migrenu kao češće, a TIA-u stražnje cirkulacije kao rjeđi uzrok s rekurentnom pojavom (47). Ponavljajuće epizode vrtoglavice karakteristične su i za BPPV. Moguće su u 40% bolesnika s prethodnom dijagnozom BPPV-a, od čega se preko 50% povrata bolesti može smjestiti unutar prve godine od pojave vrtoglavice (60). Bolesnici s dijagnozom vestibularnog neuronitisa rjeđe imaju epizode povrata bolesti (do 10%) (61).

## **4.2. Klinički pregled bolesnika s akutnom vrtoglavicom**

### **4.2.1 Neurološki klinički pregled bolesnika s akutom vrtoglavicom**

U kliničkom pregledu bolesnika s vrtoglavicom kao hitnim neurološkim simptomom važno je općim pregledom procijeniti vitalne funkcije, izmjeriti krvni tlak i zapaziti eventualne oscilacije vrijednosti izmjerenog krvnog tlaka pri promjenama položaja



bolesnika. Pregledom srca i krvnih žila ispituje se mogućnost kardiovaskularnog uzroka novonastalih simptoma. Detaljan neurološki pregled okosnica je dijagnostike vrtoglavice. U njemu je sadržana procjena mentalnog statusa i ispitivanje funkcije kranijalnih živaca, procjena govora (dizartrija i/ili disfonija), procjena gutanja (disfagija), ispitivanje hoda i ravnoteže, senzomotorike, fina koordinacija pokreta (disdijadohokineza), ispitivanje vidnog polja i vidne oštrine, ispitivanje pojave nistagmusa i mogućnosti fiksacije pogleda (62). Ispitivanjem sakadnih pokreta očiju procjenjuje se oštećenje moždanog debla i frontalnog korteksa. Testovima koordinacije pokreta (prst-nos-prst i peta-koljeno) uočavaju se dizmetrija i dizritmija prisutne u cerebelarnim lezijama. Ispitivanje funkcije ravnoteže i koordinacije pokreta pri hodu uz moguću pojavu ataksije hoda još jedan je izrazito bitan dio neurološkog pregleda.

Rombergovim pokusom ispituju se somatosenzorna i propioceptivna funkcija važna u održavanju ravnoteže. Za izvođenje testa, od bolesnika s zatraži da stoji spojenim nogama i rukama uz tijelo, a zatim zatvori oči u trajanju od 30 sekundi prilikom čega se mogu pojaviti znakovi nestabilnosti i gubitka ravnoteže. Izvođenjem ovog testa na mekanoj podlozi povećava se mogućnost otkrivanja vestibuarne disfunkcije (63). Fukuda ili Unterbergerov test izvodi se zatvorenih očiju i ruku ispruženih prema naprijed pri čemu bolesnik stupa na mjestu. Ukoliko bolesnik tijekom skrene od početnog smjera za više od 45 stupnjeva, postoji oštećenje vestibularnog sustava i malog mozga, obično na strani u koju se bolesnik otklonio. Zatvaranjem očiju isključuje se kompenzatorna uloga vidnih informacija, čime se otkrivaju jednostrana oštećenja. Bolesnik s moždanim udarom u malom mozgu ili moždanom deblu bez pomoći ne može stajati da bi se test izveo. Takav bolesnik nije sklon padanju ili naginjanju u stranu, već su njegovi simptomi ataksije trupa izraziti, bez mogućnosti hodanja ili stajanja. Međutim, bolesnik s cerebelarnom ataksijom može se prezentirati i manje izraženim simptomima sličnim perifernim oblicima vrtoglavice, zbog čega se centralni uzrok može previdjeti. Iako je Unterbergerov test korisno sredstvo, ono nije dovoljno u razgraničavanju perifernih od centralnih uzroka vrtoglavice (47).

#### 4.2.2. Otorinolaringološki klinički pregled bolesnika s akutnom vrtoglavicom

U pregledu bolesnika s vrtoglavicom kao hitnim simptomom važno je učiniti otorinolaringološki pregled kojim se mogu otkriti patološke promjene u području glave i vrata. U bolesnika s akutnom vrtoglavicom čest je nalaz impakcije slušnog hodnika cerumenom, akutne i kronične upale srednjeg uha te kroničnog sinuitisa s opstrukcijom gornjih dišnih puteva (63). Otokopskim pregledom zvukovoda i bubnjića moguće je zamijetiti neke promjene poput vezikula prisutnih u infekciji Herpes virusom (*Ramsay-Hunt* sindrom) ili pak promjena tipičnih za kolesteatom (džepići). Testovi sluha uz krevet (*Weber i Rinne*) izvode se kako bi se otkrilo oštećenje slušne funkcije (64). Valsalvinim manevrom izaziva se vrtoglavica u bolesnika sa sumnjom na pojavu perilimfatičke fistule kao perifernog uzroka vrtoglavice (65).

#### 4.3. Razlikovanje centralne of periferno uzrokovane vrtoglavice

Kako bi što lakše razlikovali karakteristike perifernih od centralno uzrokovanih vrtoglavica, kliničke značajke periferne i centralno uzrokovane vrtoglavice opisane su u Tablici 1.

**Tablica 1.** Kliničke značajke akutnog perifernog vestibularnog sindroma i akutnog centralnog vestibularnog sindroma.

	Periferni vertigo	Centralni vertigo
<b>Početak vertiga</b>	nagao/postupan	nagao/postupan
<b>Težina vertiga</b>	često intenzivan i onesposobljava bolesnika	manje intenzivan i rjeđe onesposobljava bolesnika
<b>Obrazac vertiga</b>	paroksizmalan, stalan, pojačava se i iscrpljuje	stalan
<b>Pogoršava se s kretnjom / pomakom glave ili tijela</b>	da	ne
<b>Prateća mučnina, povraćanje, znojenje</b>	učestalo i značajno	rijetko, slabijeg intenziteta

<b>Tip nistagmusa</b>	horizontalan ili torzijski, ili miješani horizontalno-torzijski, ali nikada vertikalni	horizontalan, torzijski ili vertikalni
<b>Smjer nistagmusa</b>	jednosmjerni s brzom komponentom uvijek u suprotnom smjeru od zahvaćenog uha (bez obzira na smjer pogleda)	može biti dvosmjerni i mijenjati smjer s promjenom smjera pogleda
<b>Jačina nistagmusa u odnosu na fiksaciju pogleda</b>	može rasti pri pogledu u smjeru brze komponente	obično neovisna o smjeru
<b>Jačina nistagmusa u odnosu na smjer pogleda</b>	nistagmus slabiji ili nestaje opetovanim ispitivanjem	nistagmus ostaje značajan bez obzira na opetovano ispitivanje
<b>Zamor nistagmusa</b>	da	ne
<b>Zamor vertiga u vremenu</b>	može nastati	vrlo rijetko
<b>Gubitak sluha</b>	može nastati	vrlo rijetko
<b>Simptomi središnjeg živčanog sustava</b>	odsutni	postoje
<b>Hod</b>	blaga-umjerenataksija sa sklonošću ka padanju na jednu stranu – suprotnu od smjera brze komponente nistagmusa	umjerenataksija – teška ataksija s nemogućnošću hoda ili sklonošću pada u svim smjerovima

Prema *GRACE-3* smjernicama (eng. *Guidelines for reasonable and appropriate care in the emergency department 3*), za razlikovanje centralne od periferne vrtoglavice u bolesnika s AVS-om preporuča se: 1) upotrijebiti *HINTS* test kod bolesnika s nistagmusom ukoliko postoji za to trenirano osoblje; 2) učiniti *finger rub* test; 3) promatrati izraženost nesigurnosti u hodu u bolesnika bez nistagmusa; 4) ne koristiti CT ili MR kao dijagnostičke testove prve linije ukoliko postoji osoblje trenirano u izvođenju *HINTS* testa; 5) koristiti MR u dijagnostici centralne vrtoglavice i prilikom dvosmislenog *HINTS* testa.

*Finger rub* test preporučan je i u slučajevima kad *HINTS* test sugerira perifernu vrtoglavicu budući da može biti prisutan unilateralni gubitak sluha. Prilikom izvedbe *finger rub* testa ispitač trlja prste ruke pokraj uha ispitanika kojem se pristupa straga i koji ne smije vidjeti pokrete prstiju kako bi se otklonila sugestivnost postupka. Ukoliko ispitanik ne daje znak da je čuo trljanje, riječ je o oštećenoj slušnoj funkciji (67).

Uporaba *HINTS* testa i MR-a preporučena je u opservaciji bolesnika kada pregled sugerira pojavu centralnog uzroka, ali i u slučaju kada bolesnik ne može samostalno stajati, a *HINTS* test govori u prilog perifernog uzroka. *GRACE-3* smjernice upozoravaju na dodatan oprez u bolesnika s "*letalnim D*" simptomima (diplopija, dizartrija, dismetrija, disfonija, disestezija) koji mogu biti prisutni u bolesnika s centralno uzrokovanom vrtoglavicom (68).

Najkorisnijom metodom u razlikovanju periferne od centralnih oblika vrtoglavica pokazala se metoda pomoću triju testova sažetih pod akronimom *HINTS* (HI – *head impulse test*, N – nistagmus, TS – test *skew devijacije*). Razlike kliničkih znakova vidljivih prilikom izvođenja *HINTS* testa u usporedbi bolesnika s perifernom i centralnom vrtoglavicom prikazane su u Tablici 2.

**Tablica 2.** Znakovi u *HINTS* testu u perifernoj i centralnoj vrtoglavici.

<b>HINTS test</b>	<b>Periferna vrtoglavica</b>	<b>Centralna vrtoglavica</b>
Head impulse test	abnormalan	uredan
Nistagmus	brza faza unidirekcijska	brza faza alternirajućih smjerova
Test skew devijacije	negativan	pozitivan

*Head impulse test* služi u ispitivanju vestibulookularnog refleksa (VOR), a ujedno je i najsenzitivniji od 3 navedena testa. Oštećenje VOR-a može biti unilateralno (kada se sakadni pokret javlja prilikom rotacije glave prema zahvaćenoj strani) ili bilateralno. Ukoliko postoji vrtoglavica, a *head impulse test* je negativan na obje strane, periferna vrtoglavice je manje vjerojatna (47). Bolesnik fiksira pogled na ispitivača, a ispitivač istovremeno brzim pokretima naizmjenično okreće bolesnikovu glavu u stranu, tražeći sakadni pokret očiju kao znak korektivne refleksacije i disfunkcije VOR-a. Sakadni pokret tipičan je u vrtoglavici perifernog tipa, dok ga bolesnici s centralnim vertigom obično ne pokazuju. Drugi korak *HINTS* pregleda čini evaluacija nistagmusa. Bolesnik pogled fiksira na prst ispitivača koji ga pomiče u svim smjerovima dok istovremeno zamjećuje pojavu brze i spore faze nistagmusa. U bolesnika s perifernom vrtoglavicom nistagmus je obično unidirekcijski, sa smjerom brze faze suprotnom od oštećene strane. U centralnoj vrtoglavici nistagmus može biti vertikalalan ili se smjer nistagmusa

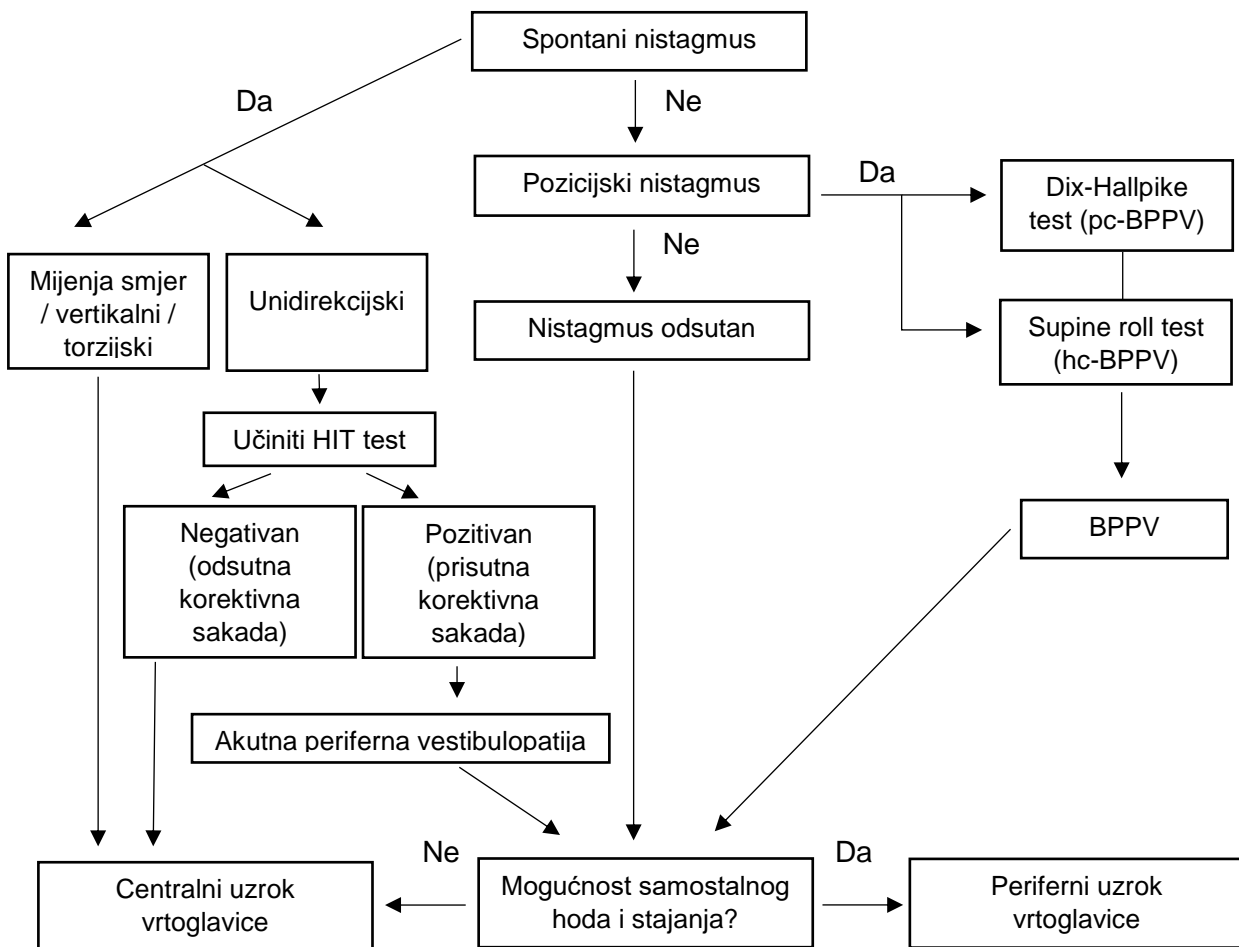
mijenja pri promjenama položaja glave. Karakteristike nistagmusa perifernog i centralnog tipa prikazane su u Tablici 3.

**Tablica 3.** Prikaz karakteristika nistagmusa uzrokovanog perifernom odnosno centralnom lezijom (\* U Ménièreovoj bolesti smjer brze faze nistagmusa je varijabilan; \*\* Kombinirani vertikalni i torzijski nistagmus sugerira pojavu BPPV-a)

<b>SIMPTOM ILI ZNAK</b>	<b>PERIFERNA VRTOGLAVICA (LABIRINT ILI VESTIBULARNI ŽIVAC)</b>	<b>CENTRALNA VRTOGLAVICA (MOŽDANO DEBLO ILI CEREBELUM)</b>
Smjer pridruženog nistagmusa	Unidirekcijski; brza faza suprotna leziji*	Bidirekcijski (mijenja smjer) ili unidirekcijski
Izolirani horizontalni nistagmus bez torzijske komponente	Rijetko	Moguć
Izolirani vertikalni ili izolirani torzijski nistagmus	Nikad**	Moguć
Vizualna fiksacija	Inhibira nistagmus	Ne inhibira nistagmus

U ishemijskom moždanom udaru koji zahvaća cerebelum, pojava kontralateralne (suprotno leziji) orijentacije brze faze nistagmusa je uobičajena, iako niti ipsilateralna (prema leziji) pojava nistagmusa nije isključena. Moguće objašnjenje takve prezentacije potječe od činjenice da, osim lokalizacije, veličina ishemijom zahvaćenog područja igra značajnu ulogu u formiranju orijentacije brze faze nistagmusa (69).

Tipovi nistagmusa mogu pomoći u otkrivanju uzroka vrtoglavice i zato su uklopljeni u *STANDING* protokol u razlučivanju perifernih od centralnih uzroka pomoću Frenzelovih naočala koje otklanjaju vidnu fiksaciju i olakšavaju ispitivaču promatranje nistagmusa. *STANDING* protokol prikazan je na Slici 2.



**Slika 2.** STANDING algoritam (*Guidelines for reasonable and appropriate care in the emergency department 3 (GRACE-3): Acute dizziness and vertigo in the emergency department*)

Nakon provjere nistagmusa, preostaje učiniti test *skew* devijacije (eng. *to skew* – iskositi), poznat i kao *cover-uncover* test. Izvodi se tako što ispitivač zatraži od bolesnika da fiksira pogled na njega nakon čega mu pokrije jedno oko. Ukoliko otkrivanjem oka dođe do pomaka oka u vertikalnom ili dijagonalnom smjeru odnosno korektivne refleksije, nalaz govori u prilog centralne vrtoglavice. U perifernoj vrtoglavici ne očekuje se pozitivan test *skew* devijacije. Ukoliko sve 3 komponente *HINTS* pregleda govore u prilog periferne vrtoglavice, nisu potrebne slikovne pretrage i može se započeti s terapijom. Ukoliko barem jedan od testova sugerira na mogućnost centralnog uzroka vrtoglavice, potrebno je slikovnom dijagnostikom proširiti dijagnostički postupak (70).

Bilo koja od tri komponente testa, ukoliko se pokaže sugestivnom na centralni uzrok vertiga, zahtjeva daljnju obradu neuroradiološkim metodama prikaza moždanih struktura (71). *HINTS* pregled pokazao se kao metoda veće osjetljivosti u dijagnosticiranju bolesnika s moždanim udarom kao uzrokom centralne vrtoglavice u odnosu na radiološke metode prikaza, posebno u prvih 48 sati ako je riječ o vertebrobazilarnoj insuficijenciji ili moždanom udaru (71) (72). Međutim, McDowel i Moore navode da je *head impulse* test korišten u izuzetno malenom broju ispitanika s vrtoglavicom, svega 5% pregleda. Iako se u literaturi navodi velika korisnost ove metode, liječnici u hitnoj službi izbjegavaju korištenje ovog testa iz više razloga. Najznačajniji su nedostatak praktičnih vještina, nesigurnost u kvalitetno izvođenje testa ili pak nedostatak znanja o korisnosti (73). Posljednji i najvažniji zaključak *GRACE-3* smjernica iz 2023. godine glasi da liječnici koji nisu trenirani u izvođenju *HINTS* testa nisu spremni za njegovo izvođenje. U netreniranog osoblja rezultati testa često su netočni, što zbog postavljanja krive indikacije u izvođenju testa, što zbog krivog tumačenja rezultata. Potrebno je educirati liječnike u hitnoj medicinskoj službi za izvođenje ovih testova (18).

Ukoliko anamnestički podaci govore u prilog vrtoglavice koja nastaje promjenom položaja glave, potrebno je učiniti Nylen-Baranyjev ili Dix-Hallpikeov manevar s ciljem precipitiranja uzroka vrtoglavice. Dix-Hallpikeov test pozitivan je kod bolesnika s pc-BPPV-om. Bolesnik se prvotno nalazi u sjedećem položaju s pogledom usmjerenim prema naprijed, zatim se bolesnika poliježe, a glava se okreće za 45 stupnjeva prilikom čega se promatra pojava nistagmusa. Postupak se ponavlja i na drugoj strani (3). Dix-Hallpikeov manevar služi u dijagnostici BPPV-a nastalog promjenama u stražnjem polukružnom kanaliću i smatra se zlatnim standardom u dijagnostici ovog poremećaja (74). Test se smatra pozitivnim kada istovremeno potakne vrtoglavicu i nistagmus ili samo vrtoglavicu ukoliko je podražaj bio preslab da izazove nistagmus. Kontraindiciran je u starijih bolesnika s uznapređovalom bolesti karotidnih arterija. Valja napomenuti da nistagmus prilikom izvođenja testa može proći nezamijećeno, posebno u uvjetima bez videonistagmografije ili Frenzelovih naočala, čime raste mogućnost lažno negativnih rezultata (75).

U dijelu bolesnika u kojih se otokonije nalaze u horizontalnom polukružnom kanaliću, Dix-Hallpikeov manevar nije dijagnostički koristan. Zato se kod sumnje na zahvaćenost horizontalnog kanalića predlaže izvođenje *supine roll* testa (Pagnini-

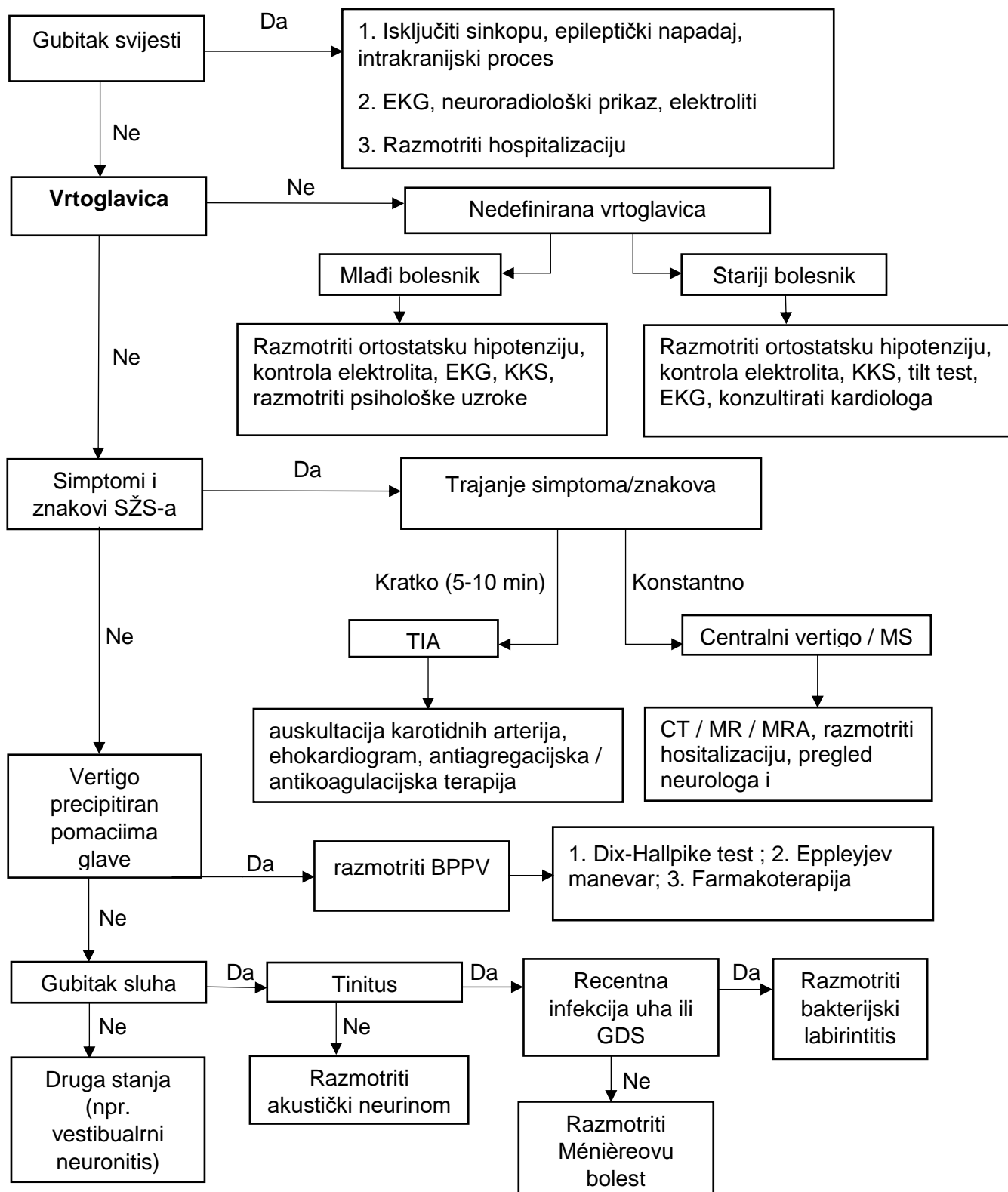
McClure manevar) (76). Bolesniku u sjedećem položaju ispitivač okreće glavu za 90 stupnjeva u stranu i za 20 stupnjeva flektiranu unaprijed pri čemu se bolesnika postavlja u sjedeći položaj. Glava se zadržava u tom položaju 30 sekundi pri čemu se osmatra pojava horizontalnog nistagmusa. Prilikom izvođenja ovih testova važno je bolesniku naglasiti da se osjećaj vrtoglavice i mučnine može pogoršati.

Kalorijsko testiranje također je metoda u detekciji oštećenje funkcije VOR-a. Ono se temelji na promatranju pojave nistagmusa nakon aplikacije vode određene temperature (30°C ili 44 °C) u zvučnik u trajanju od 40 sekundi i razmacima od 5 minuta između oba uha. U zdravom uhu pojavljuje se nistagmus s brzom fazom suprotnom od irigacije i sporom fazom usmjerenom prema irigiranom slušnom kanalu. Irigacijom uha s poremećajem vestibularnog sustava ne uspijeva se postići nistagmus ili je on sporiji u nastanku, često i slabijeg intenziteta (3).

Laboratorijske pretrage nisu se pokazale pretjerano korisnima u bolesnika s vrtoglavicom, budući da je njima u manje od 1% bolesnika moguće ustanoviti uzrok vrtoglavice (66).

Dijagnostički postupnik u bolesnika s vrtoglavicom u sklopu hitne medicinske pomoći prikazan je na Slici 3 (str. 26.).





**Slika 3.** Dijagnostički algoritam u zbrinjavanju bolesnika s vrtoglavicom (77).

#### 4.4. Neuroradiološke metode u dijagnostici vrtoglavice

U većine bolesnika s akutnom vrtoglavicom dijagnoza se postavlja pomoću anamneze i kliničkog pregleda. U zahtjevnijim slučajevima, posebno kada se radi o centralnom uzroku, radiološke metode mogu koristiti u postavljanju konačne dijagnoze. CT-om se uspješno može detektirati većina cerebrovaskularnih ishemijskih događaja. Međutim, MR je najsenzitivnija metoda u dijagnostici ovih poremećaja i pokazao se superiornijim u odnosu na CT u procjeni bolesnika s vrtoglavicom kao hitnim neurološkim simptomom (78). Lawhn-Heath i sur. navode značajnu razliku u dijagnostičkom prinosu prilikom dijagnostike centralnih uzroka vrtoglavice u bolesnika s fokalnim neurološkim ispadima, 16% naprema 2,2% u korist MR (79). Iako se CT-om dobro prikazuju hemoragijski moždani udari u malom mozgu i moždanom deblu, MR je bolja metoda u prikazu ishemijskih moždanih udara u stražnjoj lubanjskoj jami (10).

Razlozi nedostataka CT-a u odnosu na MR polaze od činjenice da koštane strukture koje okružuju stražnju lubanjsku jamu smanjuju prodor zraka i ometaju nastanak kvalitetne slike, a dodatan razlog je i odgođeno vrijeme u kojem ishemijske promjene postaju vidljive CT uređajem (80). Stoga je MR pretraga izbora u slučaju sumnje na centralni uzrok vertiga, pogotovo ukoliko je praćen novonastalom, jakim glavoboljom. Isto vrijedi i za simptome vrtoglavice praćene značajnim gubitkom ravnoteže i nemogućnošću uspravnog stajanja te simptome praćene vertikalnim nistagmusom ili horizontalnim koji prilikom pokreta glave mijenja smjer. Neurološki simptomi iz područja stražnje lubanjske jame poput gubitka ravnoteže, diplopije, dizartrijske, disfagije, ataksije, mučnine i povraćanja također su indikacija za upućivanje na MR.

Međutim, Becares-Martinez i sur. navode podatak da 90% učinjenih radioloških pretraga u bolesnika s vrtoglavicom ne pokaže radiološki nalaz koji bi otkrio uzrok vrtoglavice, stoga je potrebno anamnezom i kliničkim pregledom doći do opravdane indikacije za radiološku dijagnostiku (70). Izuzetno je važna korelacija anamneze, kliničkog pregleda i nalaza MR-a budući da se male lezije i one nastale u bolesnika koji su podvrgnuti ovoj slikovnoj pretrazi unutar prvih 48 sati od nastanka simptoma moždanog udara, a time i vrtoglavice, mogu lako previdjeti. Osjetljivost MR-a u prvih 48 sati od nastanka simptoma AVS-a je 80-90%, a raste s vremenom (18). Iz tog razloga, ukoliko HINTS test upućuje na centralni uzrok ili je rezultat dvosmislen, važno

je pravovremenski učiniti MR i znati sukladno tome u vremenskom kontekstu tumačiti rezultate.

Ukoliko klinička slika upućuje na intrakranijalno krvarenje (prisutna jaka glavobolja, letargičnost, konfuznost, hemipareza, nemogućnost, stajanja ili sjedenja), važno je čim prije konzultirati neurokirurga, a u tim trenucima čekanje često nedostupnog MR-a nije najbolja opcija. Također, MR je kontraindiciran u bolesnika s MR-nekompatibilnim metalnim implantatima i u bolesnika s ugrađenim pacemakerom, iako konzultacijom kardiologa ova kontraindikacija može biti otklonjena. Nadalje, relativne kontraindikacije kao nestabilno zdravstveno stanje i klaustrofobija mogu se farmakološki ublažiti. U slučaju da bolnica ne raspolaže uređajem za MR ili on nije dostupan u razumnom vremenu, treba razmotriti premještanje u bolnicu koja ga ima ukoliko klinička slika ukazuje na potrebitost MR dijagnostike (18).

CT ima iste kliničke indikacije kao i MR, ali budući da slabo otkriva promjene u stražnjoj lubanjskoj jami, indiciran je samo u slučajevima kada MR nije dostupan. Njime se može prepoznati ishemija u malom mozgu, ali manje lezije često ostaju neotkrivene. MR je preporučena pretraga u dijagnostici vertiga centralnog tipa, iako nije sasvim razjašnjena njegova uloga u vizualizaciji labirinta (81). Budući da su promjene povezane s centralnim uzrokom vrtoglavice uglavnom smještene u stražnjoj lubanjskoj jami, a MR se pokazao boljim u prikazu infratentorijalnog područja, u slučaju sumnje na ishemiju stražnje cirkulacije potrebno ga je čim prije učiniti (58). Međutim, i MR ima nekoliko nedostataka koji uključuju trajanje pretrage, a uz to često nije dostupan u sklopu hitne medicinske pomoći. Neuroradiološke metode u slučaju perifernih uzroka vrtoglavice smatraju se nepotrebnima, a u slučaju centralnih uzroka vjerojatnost dijagnoze tumora SŽS-a izrazito je mala (82).

Ostaje dvojben primjena MR-a u sklopu radiološke dijagnostike TIA-e. Ipak, MR je i dalje metoda izbora u dijagnostici TIA-e u bolesnika sa spontanom epizodnim vestibularnim sindromom (s-EVS) (83).

U dijagnostici ishemije vertebrobazilarnog sliva u hitnoj medicinskoj službi značajno mjesto ima ultrazvučna kolor-dopler dijagnostika. Iako je MR zlatni standard u prikazu vertebralnih arterija, u bolesnika s vrtoglavicom praćenom neurološkim simptomima u hitnoj medicinskoj službi nikako ne smijemo zaboraviti ovu pretragu korisnu u vizualizaciji ekstrakranijskog dijela karotidnih i vertebralnih arterija (84). Kolor-dopler

ultrazvukom može se utvrditi povećan otpor i smanjena brzina protoka krvi kroz vertebralne arterije, inače teško dostupne auskultaciji i palpaciji. Međutim, kolorom kodiranom dopleru nedostupna je vizualizacija manjih krvnih žila koje također mogu biti mjesto nastanka ishemije. Bez obzira na taj podatak, ukoliko je prisutno trenirano osoblje, kolor-dopler ultrazvuk može koristiti kao važna komplementarna dijagnostička metoda uz bolesnički krevet (85). Primjerice, rotacijski vertebralni arterijski sindrom (RVAS), iako rijedak uzrok vrtoglavice, kliničkom slikom može nalikovati BPPV-u i tako otežati dijagnostičku obradu vrtoglavice prezentirajući se rekurentnom vrtoglavicom koju pogoršavaju rotacijski pomaci glave. Kolor-dopler ultrazvukom može se vidjeti smanjen protok kroz vertebralnu cirkulaciju i pomoći u isključivanju uzroka vrtoglavice

U bolesnika s multiplom sklerozom metoda izbora je MR. Lezije karakteristične za ovu bolest praćenu vrtoglavicom najčešće se nalaze u području medijalne vestibularne jezgre i ulaznog dijela VIII. kranijalnog živca u moždano deblo (10). U bolesnika sa spontanim epizodijskim vestibularnim sindromom prema GRACE-3 smjernicama preporuča se: 1) ispitati postoje li simptomi cerebralne ishemije; 2) ne koristiti CT; 3) koristiti CT angiografiju i MR angiografiju ako postoji sumnja na TIA-u.

U bolesnika s pozicijskim epizodijskim vestibularnim sindromom preporuča se: 1) izvesti Dix-Hallpikeov test; 2) ne koristiti CT ili MR kao rutinske dijagnostičke testove, osim u slučaju ako postoje atipični klinički znakovi, Ukoliko rezultati testova govore u prilog BPPV-a stražnjeg kanalića, treba učiniti Epleyjev manevar.

## **5. Liječenje bolesnika s vrtoglavicom kao hitnim neurološkim simptomom**

### **5.1. Liječenje bolesnika sa simptomima centralno uzrokovane vrtoglavice**

Liječenje bolesnika sa simptomima akutne vrtoglavice u hitnoj medicinskoj službi temelji se na razlikovanju centralnih od perifernih uzroka vrtoglavice. U bolesnika s centralnim uzrokom vrtoglavice liječenje je usmjereno prema zbrinjavanju samog uzroka. U slučaju moždanog udara u stražnoj moždanoj cirkulaciji trombolitička terapija

metoda je izbora kod zahvaćenosti stražnje cerebelarne arterije i manjih krvnih žila. Endovaskularno liječenje (mehanička trombektomija) najbolje je istraženo kod zahvaćenosti bazilarne arterije, s uspješnošću metode sličnom kao i u prednjoj moždanoj cirkulaciji (86).

Primarna, ali i sekundarna prevencija moždanog udara u području stražnje cirkulacije izrazito je značajna. Antiagregacijska terapija aspirinom, klopidogetrom i tiklodipinom široko je korištena u ovu svrhu (87). Antiagregacijska terapija pokazala se izrazito korisnom u prvim tjednima od nastupa moždanog udara, posebno u bolesnika sa značajnom stenozom vertebralnih arterija. Kontrola rizičnih faktora i promjena životnih navika neizostavani su u liječenju ovih bolesnika (86).

Primjena antiepileptika poput karbamazepina, okskarbazepina i gabapentina opravdana je kada je riječ o epileptogenom uzroku vrtoglavice ili u oblicima vrtoglavice koji nisu odgovorili na druge lijekove (88). Epileptogeni vertigo izrazito dobro reagira na liječenje primarnog uzroka antiepileptogenom terapijom i postiže se smanjenje težine simptoma te njihove frekvencije. U više od polovice bolesnika fenitoinom ili karbamazepinom postiže se kompletna remisija (42).

Terapija vestibularne migrene sastoji se od izbjegavanja provocirajućih čimbenika, farmakoterapije i vestibularne rehabilitacije. Prvi i najvažniji korak čini promjena životnih navika i načina prehrane. Od lijekova koji se koriste najvažniji su antagonisti kalcijevih kanala, beta-blokatori, antidepresivi i antiepileptici. Profilaktička primjena je značajna kod bolesnika sa učestalim epizodama migrene .

Benzodiazepini poput lorazepama, diazepam i klonazepam učinkoviti su u simptomatskom liječenju. U simptomatskom liječenju također se mogu primijeniti lijekovi poput antihistaminika (meklizina), kao i dopaminski antagonisti (proklorperazina), dok su antimetici poput ondansetrona preporučeni ukoliko bolesnik ne reagira na prethodne lijekove (89).

Lijekovi koji se koriste u simptomatskoj terapiji centralno, ali i periferno uzrokovane vrtoglavice navedeni su u Tablici 4 (str. 31).

**Tablica 4.** Farmakoterapija vrtoglavice (77).

Skupina lijekova	Lijek	Doza	Indikacije
Antikolinergici	Skopolamin	0,5 mg transdermalni "patch" (iza uha) 3- 4 x d.	Vertigo, mučnina
Antihistaminici	Dimenhidrinat	50-100 mg i.m., i.v. ili p.o. svaka 4h	Vertigo, mučnina
	Difenhidramin	25-50 mg i.m., i.v. ili p.o. svaka 4h	
	Meklizin	25 mg p.o. 2-3 x d.	
Antiemetici	Hidroksizin	25-50 mg p.o. 4 x d.	Vertigo, mučnina
	Metoklopramid	10-20 mg i.v. ili p.o. 4 x d.	
	Ondansetron	4 mg i.v. 2-3 x d.	
	Prometazin	25 mg i.m., p.o. ili p.r. 3-4 x d	
Benzodiazepini	Diazepam	2-5 mg p.o. 2-4 x d.	Centralni vertigo, anksioznost u perifernom vertigu
	Klonazepam	0,5 mg p.o. 2 x d.	
Antagonisti kalcijevih kanala	Cinarizin	25 mg p.o. 2-3 x d.	Periferni vertigo, VM
	Nimodipin	30 mg p.o. 2 x d.	
	Flunarizin	20 mg p.o. 2 x d.	
Vazodilatatori	Betahistin	48 mg / d 6-12 mj.	Ménièreova b.
Kortikosteroidi	Metilprednizolon	100 mg / d.	VN
Antiviralni lijekovi	Valaciklovir	1000 mg 3 x d., 7 dana	VN
Antikonvulzivi	Karbamazepin	200-600 mg / d.	Vestibularna paroksizmija
	Topiramat	50-100 mg / d.	Profilaksa VM
	Valproična kiselina	300-900 mg / d.	
	Gabapentin	300 mg 4 x d.	Vertigo u sklopu MS
β-blokatori	Metoprolol	100 mg d.	Profilaksa VM

## 5.2. Liječenje bolesnika sa simptomima periferno uzrokovane vrtoglavice

Ukoliko je riječ o perifernom uzroku poput BPPV-a, koji je ujedno i najčešći uzrok, terapija se sastoji od repozicijskih manevara čija je uloga pomaknuti sadržaj endolimfe. Time se odvojene otokonije u stražnjem polukružnom kanaliću pod utjecajem gravitacijske sile premještaju u vestibulum gdje se mogu reapsorbirati. Jedan od takvih postupaka je Epleyjev manevar. Iako se originalno izvodio uz vibracijski stimulus u području mastoida, ta komponenta Epleyjevog manevara pokazala se nepotrebnom, stoga se oblik testa bez vibracijskog stimulusa naziva modificiranim Epleyjevim maneвром (18). Manevar se izvodi postavljanjem bolesnika u sjedeći položaj, glavom okrenutom za 45 stupnjeva prema zahvaćenom uhu (ustanovljeno Dix-Hallpike maneвром i kliničkim pregledom). Zatim se bolesnika brzo polegne na leđa dok glava ostaje visjeti preko ruba stola pod kutem od 45 stupnjeva, a u sljedećem koraku glava se okreće za 90 stupnjeva, kada je okrenuta za 45 stupnjeva u suprotnu stranu i tako mora ostati sljedećih 30 sekundi. Iz tog položaja, zadržavajući položaj glave, bolesnika se stavlja u lateralni ležeći položaj i tako mora ostati sljedećih 30 sekundi. Posljednji korak je vraćanje bolesnika u sjedeći položaj, pri čemu se glava održava u prethodnom posztavljenom položaju. Ovaj postupak se ponavlja dok nistagmus ne nestane.

U hitnoj medicinskoj službi velika je prednost ranog kontakta s bolesnikom, budući da je tada veća uspješnost Epleyjevog manevara nego odgođenim upućivanjem specijalistu otorinolaringologu ili neurologu, a time se ujedno i smanjuje mogućnost povrata bolesti (90). Nekoliko je razloga zbog kojih Epleyjev manevar ne uspijeva razriješiti simptome BPPV-a. Prvi razlog je taj što je klinička dijagnoza neispravna ili je umjesto stražnjeg zahvaćen horizontalni polukružni kanalić. Stoga manevar, iako pravilno izveden, nema učinak na uzrok vrtoglavice. U tom slučaju potrebno je izvesti *supine roll* test i u slučaju da se uspostavi pozitivnim učiniti Lempertov ili Gufonijev manevar. Zamku prilikom izvođenja Epleyjevog manevara predstavlja točna dijagnoza, ali nedovoljno spuštanje glave bolesnika ispod razine kreveta čime se ne postigne pomak otokonija. Ponekad je potrebno više ponavljanih manevara, obično 2 do 4 da bi se simptomi postupno uklonili (18).

Farmakološko liječenje BPPV-a vestibularnim supresivima antikolinergicima, antihistaminicima i benzodiazepinima prema najnovijim smjernicama ipak se ne preporuča, budući da je rani Epleyjev manevar učinkovitiji u liječenju i prevenciji

padova. Nistagmus u bolesnika s BPPV-om stražnjeg kanalića (najčešći tip) je torzijski s vertikalnom komponentom. U slučaju negativnog Dix-Hallpike testa i horizontalnog nistagmusa, poželjno je učiniti manevre za horizontalni kanal.

U simptomatskom liječenju periferne vrtoglavice prvu liniju terapije čine antikolinergici i antihistaminici. Antihistaminici prve generacije poput difenhidramina i meklizina lako prolaze krvno moždanu barijeru i učinkovita su simptomatska terapija te olakšavaju simptome bolesnika u kratkom vremenu. Ukoliko su lijekovi prve linije nedostupni ili kontraindicirani upotrebljuju se blokatori kalcijevih kanala, antipsihotici (izbjegavati ih kod bolesnika s ortostatskom hipotenzijom) i antiemetici (ondansetron 4 mg i.v.). Benzodiazepini se mogu koristiti kratkoročno u olakšavanju simptoma bolesnika. Međutim, kako je otprije spomenuto, oni koče proces vestibularne rehabilitacije. Osim toga, antihistaminici su se pokazali učinkovitijima u odnosu na benzodiazepine kada je potreban početak djelovanja u što kraćem roku (91). Fiksne kombinacije lijekova različitih mehanizama djelovanja (cinarizn/dimenhidrinat) pokazale su se uspješnijima u smanjenju simptoma akutne vrtoglavice u odnosu na monoterapiju (92). Nakon uspješno provedenih repozicijskih manevara kod bolesnika s BPPV-om, usporednom primjenom dimenhidrinata pokazalo se smanjenje rezidualnih simptoma (93).

Važno je napomenuti da sve 3 skupine lijekova (antihistaminici, antikolinergici i benzodiazepini) spadaju u skupinu vestibularnih supresiva i pomoću sedacijskog učinka umanjuju simptome vrtoglavice i mučnine. Međutim, jasno je da oni ne djeluju na sam uzrok vrtoglavice.

Osim farmakološke terapije, ukoliko klinička slika i anamnestički podaci govore u prilog BPPV-a, potrebno je učiniti Epleyjev manevar kako je opisano. U slučaju vestibularnog neuronitisa simptomatska terapija je također metoda izbora. Antiviralna i kortikosteroidna terapija nisu dokazane kao učinkovite, iako najnovije GRACE-3 smjernice potiču uporabu kortikosteroida u bolesnika s vestibularnim neuronitisom unutar prva 72 sata od nastanka simptoma. Bolesnike s perifernom vrtoglavicom može se otpustiti kući uz naknadni kontrolni pregled, ali u slučaju suspektne perilimfatičke fistule ili bakterijskog labirinitisa potreban je pregled otorinolaringologa. Nasuprot tome, bolesnicima sa sumnjom na centralni uzrok vrtoglavice od izrazite je važnosti učiniti neku od radioloških slikovnih pretraga (CT/MR). U slučaju postavljanja sumnje na neoplastični proces u SŽS-u ili krvarenja u području stražnje lubanjske jame



potrebno je hitno konzultirati neurokirurga, dok je u slučaju ishemijskog moždanog udara ili vertebrobazilarne insuficijencije potrebno konzultirati neurologa.

U hitnoj medicinskoj službi, liječenje Ménièreove bolesti uglavnom je simptomatsko s lijekovima antikolinergičkih svojstava (skopolamin), antihistaminicima (meklizin, prometazin, dimenhidrinat), benzodiazepinima (diazepam) i simpatomimeticima (amfetamin, efedrin). Po prestanku akutnih simptoma važno je uvesti dijetu sa smanjenim unosom soli (do 2 grama dnevno), praćenu diureticima kao što je hidrokloritijazid i triamteren ili uvesti antagonist H3 histaminskih receptora, betahistin. Smatra se da betahistin djeluje na prekapilarne sfinktere vaskularne strije, smanjujući tako proizvodnju endolimfe ili povećavajući njenu reapsorpciju. Postoje prijedori oko njegovog mehanizma djelovanja i učinka koji nije dokazano koristan. Budući da Ménièreovu bolest karakterizira visok stupanj očekivanog povrata bolesti, važno je navedenu terapiju provoditi dulje vrijeme (94).

Unatoč navedenom farmakološkom pristupu koji je 1. linija u bolesnika s akutnom Ménièreovom bolesti, za određeni dio bolesnika s ponavljanim epizodama i farmakološki rezistentnim oblikom bolesti kirurške metode su opcija. Kao posljednja linija u terapiji rezistentne Ménièreove bolesti moguće su kirurške metode poput transtimpanične ablacije gentamicinom uz terapiju glukokortikoidima i druge, stoga je važna konzultacija sa specijalistom otorinolaringologom kako bi se bolesniku pružila što bolja medicinska skrb.

Liječenje bolesnika s vestibularnim neuritisom u sklopu hitne medicinske pomoći simptomatsko je, a sastoji se od antiemetika (prometazin, metoklopramid), antihistaminika (difenhidramin, meklizin) i benzodiazepina (diazepam, lorazepam) (48). Uporaba navedenih lijekova ne preporuča se dulje od 3 dana jer mogu izazvati odgodu centralne kompenzacije i pojavu rekurentnog vertiga. Važno je napomenuti bolesnicima da postoji mogućnost vestibularne rehabilitacije koja igra značajnu ulogu u potpunom oporavku ovih bolesnika. Iako neki autori navode potencijalnu korist od kortikosteroidne terapije, nije sasvim razjašnjena njena uloga i učinkovitost. Prema najnovijim GRACE-3 smjernicama, preporuča se primjena kortikosteroida, u najboljim uvjetima unutar 72 sata od početka simptoma jer su tada učinkoviti (18). Bez obzira na odabranu farmakološku terapiju, vestibularna rehabilitacijska terapija nedvojbeno je potrebna (95). Cilj vestibularne rehabilitacijske terapije je fizikalnom rehabilitacijom i vježbama ravnoteže aktivno potaknuti plastičnost neurona malog mozga i moždanog

debla u sklopu sustava ravnoteže kako bi se kompenzacijom umanjile dugoročne posljedice (96). Antiviralni lijekovi, budući da se najčešće radi o virusnoj infekciji 8. moždanog živca, teoretski imaju smisla, ali njihova učinkovitost nije dokazana i stoga se rijetko koriste u kliničkoj praksi.

## 6. Zaključak

Spektar bolesti koje se prezentiraju hitnom vrtoglavicom centralnog ili perifernog tipa izuzezto je širok i zahtjeva medicinsko osoblje trenirano u prepoznavanju te liječenju istih. Uzroci koji mogu stajati u pozadini vrtoglavice dio su područja djelovanja mnogih medicinskih struka poput neurologa, otorinolaringologa, neurokirurga, kardiologa i drugih. Stoga je u zbrinjavanju ovog hitnog simptoma važna konzultacija i multidisciplinarni pristup. Temelj u zbrinjavanju bolesnika s akutnom vrtoglavicom u hitnoj medicinskoj službi čini razlučivanje perifernih od centralnih uzroka što se najvećim dijelom postiže iscrpnom anamnezom i detaljnim kliničkim pregledom. Radiološke metode korisne su u pažljivo izabраниh bolesnika u kojih je ona zaista potrebna, pod uvjetom da su izvedene u pogodnom vremenskom okviru. Prema najnovijim GRACE-3 smjernicama, postupanje u procjeni bolesnika sa simptomima vrtoglavice u hitnoj medicinskoj službi zahtjeva dodatnu edukaciju u razlučivanju uzroka vrtoglavice, posebno u primjeni kliničkih testova i interpretaciji njihovih rezultata. Upravo takvo liječničko osoblje, educirano u procjeni vrtoglavice, postaje nezamjenjivo oružje u hitnom zbrinjavanju ovih bolesnika.

## 7. Zahvale

Prije svega veliko hvala mojoj mentorici, doc. dr. sc. Marini Roje Bedeković, na trudu i potpori koju mi je pružila tijekom izrade ovog rada te na savjetima kojima mi je izuzetno puno pomogla.

Veliko hvala mojoj majci Nataliji i ocu Branku bez čije potpore svih ovih godina ništa nebi bilo moguće. Također, hvala mojoj baki Mariji i djedu Stjepanu čije su riječi podrške uvijek bile tu. Hvala mom bratu Franku na potpori.

## 8. Literatura

1. Samreen R A, Bhattacharjee S, Shetty SS, Bathala L, Anuradha HK, Sharma VK. MRI outcomes in patients with acute-onset vertigo in the emergency department – A prospective study. *Clinical Neurology and Neurosurgery*. 2021 Oct 1;209:106916.
2. Newman-Toker DE, Edlow JA. TiTrATE: A Novel Approach to Diagnosing Acute Dizziness and Vertigo. *Neurol Clin*. 2015 Aug;33(3):577–99.
3. Simon RP, Aminoff MJ, Greenberg, David A. *Clinical Neurology*. McGraw-Hill Education; 2018.
4. Gerlier C, Hoarau M, Fels A, Vitaux H, Mousset C, Farhat W, et al. Differentiating central from peripheral causes of acute vertigo in an emergency setting with the HINTS, STANDING, and ABCD2 tests: A diagnostic cohort study. *Academic Emergency Medicine*. 2021;28(12):1368–78.
5. de Lahunta A, Glass E. Vestibular System. *Veterinary Neuroanatomy and Clinical Neurology*. 2009;319–47.
6. Fanghanel J, Pera F, Anderhuber F, Nitsch R. *Waldeyerova anatomija čovjeka*. 17. njemačko izdanje, 1. hrvatsko izdanje. 2003.
7. Gacek RR. A place principle for vertigo. *Auris Nasus Larynx*. 2008 Mar;35(1):1–10.
8. Yoo H, Mihaila DM. Neuroanatomy, Vestibular Pathways. In: StatPearls [Internet]. Treasure Island (FL): StatPearls Publishing; 2023 [cited 2023 Jun 2]. Available from: <http://www.ncbi.nlm.nih.gov/books/NBK557380/>
9. Mei X, Atturo F, Wadin K, Larsson S, Agrawal S, Ladak HM, et al. Human inner ear blood supply revisited: the Uppsala collection of temporal bone—an international resource of education and collaboration. *Ups J Med Sci*. 2018 Sep;123(3):131–42.
10. Bruzzone MG, Grisoli M, De Simone T, Regna-Gladin C. Neuroradiological features of vertigo. *Neurol Sci*. 2004 Mar;25 Suppl 1:S20-23.
11. Neuhauser HK. Epidemiology of vertigo. *Curr Opin Neurol*. 2007 Feb;20(1):40–6.
12. Kanashiro AMK, Pereira CB, Melo AC de P, Scaff M. [Diagnosis and treatment of the most frequent vestibular syndromes]. *Arq Neuropsiquiatr*. 2005 Mar;63(1):140–4.
13. Kroenke K. Dizziness in primary care. *West J Med*. 1995 Jan;162(1):73–4.
14. Karatas M. Central vertigo and dizziness: epidemiology, differential diagnosis, and common causes. *Neurologist*. 2008 Nov;14(6):355–64.
15. Baumgartner B, Taylor RS. Peripheral Vertigo. In: StatPearls [Internet]. Treasure Island (FL): StatPearls Publishing; 2023 [cited 2023 May 9]. Available from: <http://www.ncbi.nlm.nih.gov/books/NBK430797/>
16. Blum CA, Kasner SE. Transient Ischemic Attacks Presenting with Dizziness or Vertigo. *Neurol Clin*. 2015 Aug;33(3):629–42, ix.

17. Markus HS, van der Worp HB, Rothwell PM. Posterior circulation ischaemic stroke and transient ischaemic attack: diagnosis, investigation, and secondary prevention. *Lancet Neurol.* 2013 Oct;12(10):989–98.
18. Guidelines for reasonable and appropriate care in the emergency department 3 (GRACE-3): Acute dizziness and vertigo in the emergency department. [cited 2023 Jun 6]; Available from: <https://onlinelibrary.wiley.com/doi/10.1111/acem.14728>
19. Kerber KA. Vertigo presentations in the emergency department. *Semin Neurol.* 2009 Nov;29(5):482–90.
20. Putaala J, Metso AJ, Metso TM, Konkola N, Kraemer Y, Haapaniemi E, et al. Analysis of 1008 consecutive patients aged 15 to 49 with first-ever ischemic stroke: the Helsinki young stroke registry. *Stroke.* 2009 Apr;40(4):1195–203.
21. Prognosis of vertebrobasilar transient ischaemic attack and minor stroke - PubMed [Internet]. [cited 2023 Jun 7]. Available from: <https://pubmed.ncbi.nlm.nih.gov/12847074/>
22. Amarenco P, Labreuche J, Lavallée PC. Patients with transient ischemic attack with ABCD2 <4 can have similar 90-day stroke risk as patients with transient ischemic attack with ABCD2 ≥4. *Stroke.* 2012 Mar;43(3):863–5.
23. Rothwell PM, Giles MF, Chandratheva A, Marquardt L, Geraghty O, Redgrave JNE, et al. Effect of urgent treatment of transient ischaemic attack and minor stroke on early recurrent stroke (EXPRESS study): a prospective population-based sequential comparison. *Lancet.* 2007 Oct 20;370(9596):1432–42.
24. Ng AC. Posterior Circulation Ischaemic Stroke. *The American Journal of the Medical Sciences.* 2022 May 1;363(5):388–98.
25. Kim JS, Lee H. Vertigo due to posterior circulation stroke. *Semin Neurol.* 2013 Jul;33(3):179–84.
26. Lee H. Isolated Vascular Vertigo. *J Stroke.* 2014 Sep;16(3):124–30.
27. Kim JS, Newman-Toker DE, Kerber KA, Jahn K, Bertholon P, Waterston J, et al. Vascular vertigo and dizziness: Diagnostic criteria. *J Vestib Res.* 32(3):205–22.
28. Kerber KA, Brown DL, Lisabeth LD, Smith MA, Morgenstern LB. Stroke Among Patients With Dizziness, Vertigo, and Imbalance in the Emergency Department: A Population-Based Study. *Stroke.* 2006 Oct;37(10):2484–7.
29. Tarnutzer AA, Berkowitz AL, Robinson KA, Hsieh YH, Newman-Toker DE. Does my dizzy patient have a stroke? A systematic review of bedside diagnosis in acute vestibular syndrome. *CMAJ.* 2011 Jun 14;183(9):E571–92.
30. Newman-Toker DE, Kattah JC, Alvernia JE, Wang DZ. Normal head impulse test differentiates acute cerebellar strokes from vestibular neuritis. *Neurology.* 2008 Jun 10;70(24 Pt 2):2378–85.
31. Smyth D, Britton Z, Murdin L, Arshad Q, Kaski D. Vestibular migraine treatment: a comprehensive practical review. *Brain.* 2022 Jul 21;145(11):3741–54.
32. Strupp M, Versino M, Brandt T. Chapter 62 - Vestibular migraine. In: Aminoff MJ, Boller F, Swaab DF, editors. *Handbook of Clinical Neurology* [Internet]. Elsevier; 2010 [cited 2023

May 13]. p. 755–71. (Headache; vol. 97). Available from: <https://www.sciencedirect.com/science/article/pii/S0072975210970620>

33. Nowaczewska M. Vestibular migraine - an underdiagnosed cause of vertigo. Diagnosis and treatment. *Neurol Neurochir Pol.* 2020;54(2):106–15.
34. Lempert T, Neuhauser H, Daroff RB. Vertigo as a symptom of migraine. *Ann N Y Acad Sci.* 2009 May;1164:242–51.
35. Kovalchick J. Recognizing vestibular migraine. *JAAPA.* 2022 Jun;35(6):21.
36. Pula JH, Newman-Toker DE, Kattah JC. Multiple sclerosis as a cause of the acute vestibular syndrome. *J Neurol.* 2013 Jun;260(6):1649–54.
37. Zaffaroni M, Baldini SM, Ghezzi A. Cranial nerve, brainstem and cerebellar syndromes in the differential diagnosis of multiple sclerosis. *Neurol Sci.* 2001 Nov;22 Suppl 2:S74-78.
38. Alentorn A, Hoang-Xuan K, Mikkelsen T. Presenting signs and symptoms in brain tumors. *Handb Clin Neurol.* 2016;134:19–26.
39. DeAngelis LM. Brain tumors. *N Engl J Med.* 2001 Jan 11;344(2):114–23.
40. Dunniway HM, Welling DB. Intracranial tumors mimicking benign paroxysmal positional vertigo. *Otolaryngol Head Neck Surg.* 1998 Apr;118(4):429–36.
41. Kim DW, Sunwoo JS, Lee SK. Incidence and localizing value of vertigo and dizziness in patients with epilepsy: Video-EEG monitoring study. *Epilepsy Res.* 2016 Oct;126:102–5.
42. Hewett R, Bartolomei F. Epilepsy and the cortical vestibular system: tales of dizziness and recent concepts. *Front Integr Neurosci.* 2013 Nov 11;7:73.
43. Hamed SA, Tohamy AM, Oseilly AM. Vestibular Function in Adults With Epilepsy of Unknown Etiology. *Otol Neurotol.* 2017 Sep;38(8):1217–24.
44. Oghalai JS, Manolidis S, Barth JL, Stewart MG, Jenkins HA. Unrecognized benign paroxysmal positional vertigo in elderly patients. *Otolaryngol Head Neck Surg.* 2000 May;122(5):630–4.
45. Furman JM, Cass SP. Benign paroxysmal positional vertigo. *N Engl J Med.* 1999 Nov 18;341(21):1590–6.
46. Hornibrook J. Benign Paroxysmal Positional Vertigo (BPPV): History, Pathophysiology, Office Treatment and Future Directions. *Int J Otolaryngol.* 2011;2011:835671.
47. Manji H, Conolly S, Kitchen N, Lambert C, Mehta A. *Oxford Handbook of Neurology* Second edition. Oxford University Press; 2014.
48. Smith T, Rider J, Cen S, Borger J. Vestibular Neuronitis. In: StatPearls [Internet]. Treasure Island (FL): StatPearls Publishing; 2023 [cited 2023 May 30]. Available from: <http://www.ncbi.nlm.nih.gov/books/NBK549866/>
49. Strupp M, Zingler VC, Arbusow V, Niklas D, Maag KP, Dieterich M, et al. Methylprednisolone, Valacyclovir, or the Combination for Vestibular Neuritis. *N Engl J Med.* 2004 Jul 22;351(4):354–61.

50. Bae CH, Na HG, Choi YS. Current diagnosis and treatment of vestibular neuritis: a narrative review. *J Yeungnam Med Sci.* 2021 Aug 9;39(2):81–8.
51. Kim JS. When the Room Is Spinning: Experience of Vestibular Neuritis by a Neurotologist. *Front Neurol.* 2020;11:157.
52. van Esch B, van der Zaag-Loonen HJ, Bruintjes T, Murdin L, James A, van Benthem PP. Betahistine for Ménière's disease or syndrome. *Cochrane Database Syst Rev.* 2018 Jan 15;2018(1):CD012914.
53. Espinosa-Sanchez JM, Lopez-Escamez JA. Chapter 19 - Ménière's disease. In: Furman JM, Lempert T, editors. *Handbook of Clinical Neurology* [Internet]. Elsevier; 2016 [cited 2023 May 26]. p. 257–77. (Neuro-Otology; vol. 137). Available from: <https://www.sciencedirect.com/science/article/pii/B9780444634375000194>
54. Koenen L, Andaloro C. Meniere Disease. In: StatPearls [Internet]. Treasure Island (FL): StatPearls Publishing; 2023 [cited 2023 May 26]. Available from: <http://www.ncbi.nlm.nih.gov/books/NBK536955/>
55. Minor LB, Schessel DA, Carey JP. Ménière's disease. *Curr Opin Neurol.* 2004 Feb;17(1):9–16.
56. Dieterich M, Staab JP, Brandt T. Functional (psychogenic) dizziness. *Handb Clin Neurol.* 2016;139:447–68.
57. Edlow JA, Newman-Toker D. Using the Physical Examination to Diagnose Patients with Acute Dizziness and Vertigo. *J Emerg Med.* 2016 Apr;50(4):617–28.
58. Labuguen RH. Initial Evaluation of Vertigo. *afp.* 2006 Jan 15;73(2):244–51.
59. Baloh RW. Differentiating between peripheral and central causes of vertigo. *Otolaryngology–Head and Neck Surgery.* 1998;119(1):55–9.
60. Luryi AL, Lawrence J, Bojrab DI, LaRouere M, Babu S, Zappia J, et al. Recurrence in Benign Paroxysmal Positional Vertigo: A Large, Single-Institution Study. *Otology & Neurotology.* 2018 Jun;39(5):622.
61. Kim YH, Kim KS, Kim KJ, Choi H, Choi JS, Hwang IK. Recurrence of vertigo in patients with vestibular neuritis. *Acta Otolaryngol.* 2011 Nov;131(11):1172–7.
62. Adams HP, Lyden P. Assessment of a patient with stroke neurological examination and clinical rating scales. *Handb Clin Neurol.* 2009;94:971–1009.
63. Goebel JA. The ten-minute examination of the dizzy patient. *Semin Neurol.* 2001 Dec;21(4):391–8.
64. Stanton M, Freeman AM. Vertigo. In: StatPearls [Internet]. Treasure Island (FL): StatPearls Publishing; 2023 [cited 2023 May 10]. Available from: <http://www.ncbi.nlm.nih.gov/books/NBK482356/>
65. Rosenberg ML, Gizzi M. Neuro-otologic history. *Otolaryngol Clin North Am.* 2000 Jun;33(3):471–82.
66. Labuguen RH. Initial Evaluation of Vertigo. *afp.* 2006 Jan 15;73(2):244–51.



67. Ting HC, Huang YY. Sensitivity and specificity of hearing tests for screening hearing loss in older adults. *J Otol.* 2023 Jan;18(1):1–6.
68. Newman-Toker DE. Symptoms and signs of neuro-otologic disorders. *Continuum (Minneap Minn).* 2012 Oct;18(5 Neuro-otology):1016–40.
69. Baier B, Dieterich M. Incidence and anatomy of gaze-evoked nystagmus in patients with cerebellar lesions. *Neurology.* 2011 Jan 25;76(4):361–5.
70. Jaynstein D. HINTS for differentiating peripheral from central causes of vertigo. *JAAPA.* 2016 Oct;29(10):56–7.
71. Quimby AE, Kwok ESH, Lelli D, Johns P, Tse D. Usage of the HINTS exam and neuroimaging in the assessment of peripheral vertigo in the emergency department. *J Otolaryngol Head Neck Surg.* 2018 Sep 10;47:54.
72. Krishnan K, Bassilious K, Eriksen E, Bath PM, Sprigg N, Brækken SK, et al. Posterior circulation stroke diagnosis using HINTS in patients presenting with acute vestibular syndrome: A systematic review. *Eur Stroke J.* 2019 Sep;4(3):233–9.
73. McDowell T, Moore F. The Under-Utilization of the Head Impulse Test in the Emergency Department. *Canadian Journal of Neurological Sciences.* 2016 May;43(3):398–401.
74. Talmud JD, Coffey R, Edemekong PF. Dix Hallpike Maneuver. In: *StatPearls [Internet].* Treasure Island (FL): StatPearls Publishing; 2023 [cited 2023 May 10]. Available from: <http://www.ncbi.nlm.nih.gov/books/NBK459307/>
75. Moreno JLB, Muñoz RC, Matos YR, Balboa IV, Puértolas OC, Ortega JA. Responses to the Dix-Hallpike test in primary care: A comparison between subjective and objective benign paroxysmal positional vertigo. *Aten Primaria.* 2021 Oct;53(8):102023.
76. Cole SR, Honaker JA. Benign paroxysmal positional vertigo: Effective diagnosis and treatment. *CCJM.* 2022 Nov 1;89(11):653–62.
77. Cydulka RK, Fitch MT, Joing SA, Wang VJ, Cline DM, John Ma O. *Tintinalli's Emergency Medicine Manual.* 2018.
78. Kontorinis G. The imaging of the dizzy patient: computed tomography versus magnetic resonance imaging. *Eur Radiol.* 2018 Jul 1;28(7):2914–5.
79. Lawhn-Heath C, Buckle C, Christoforidis G, Straus C. Utility of head CT in the evaluation of vertigo/dizziness in the emergency department. *Emerg Radiol.* 2013 Jan 1;20(1):45–9.
80. Hwang DY, Silva GS, Furie KL, Greer DM. Comparative Sensitivity of Computed Tomography vs. Magnetic Resonance Imaging for Detecting Acute Posterior Fossa Infarct. *J Emerg Med.* 2012 May;42(5):559–65.
81. Pavlović T, Milošević M, Trtica S, Budinčević H. Value of Head CT Scan in the Emergency Department in Patients with Vertigo without Focal Neurological Abnormalities. *Open Access Maced J Med Sci.* 2018 Sep 24;6(9):1664–7.
82. Gizzi M, Riley E, Molinari S. The Diagnostic Value of Imaging the Patient With Dizziness: A Bayesian Approach. *Archives of Neurology.* 1996 Dec 1;53(12):1299–304.
83. Easton JD, Saver JL, Albers GW, Albers MJ, Chaturvedi S, Feldmann E, et al. Definition and evaluation of transient ischemic attack: a scientific statement for healthcare

professionals from the American Heart Association/American Stroke Association Stroke Council; Council on Cardiovascular Surgery and Anesthesia; Council on Cardiovascular Radiology and Intervention; Council on Cardiovascular Nursing; and the Interdisciplinary Council on Peripheral Vascular Disease. The American Academy of Neurology affirms the value of this statement as an educational tool for neurologists. *Stroke*. 2009 Jun;40(6):2276–93.

84. Araz Server E, Edizer DT, Yiğit Ö, Yasak AG, Erdim Ç. Relationship between vertebral artery blood flow in different head positions and vertigo. *Acta Oto-Laryngologica*. 2018 Jan 2;138(1):1–5.
85. Nazerian P, Bigiarini S, Pecci R, Taurino L, Moretti M, Pavellini A, et al. Duplex Sonography of Vertebral Arteries for Evaluation of Patients with Acute Vertigo. *Ultrasound Med Biol*. 2018 Mar;44(3):584–92.
86. Markus HS, Michel P. Treatment of posterior circulation stroke: Acute management and secondary prevention. *Int J Stroke*. 2022 Aug;17(7):723–32.
87. Misra M, Alp MS, Hier D, Ausman JI. Multidisciplinary treatment of posterior circulation ischemia. *Neurol Res*. 2004 Jan;26(1):67–73.
88. Hain TC, Uddin M. Pharmacological treatment of vertigo. *CNS Drugs*. 2003;17(2):85–100.
89. Shen Y, Qi X, Wan T. The Treatment of Vestibular Migraine: A Narrative Review. *Ann Indian Acad Neurol*. 2020;23(5):602–7.
90. Li D, Cheng D, Yang W, Chen T, Zhang D, Ren J, et al. Current Therapies in Patients With Posterior Semicircular Canal BPPV, a Systematic Review and Network Meta-analysis. *Otol Neurotol*. 2022 Apr 1;43(4):421–8.
91. Hunter BR, Wang AZ, Bucca AW, Musey PI, Strachan CC, Roumpf SK, et al. Efficacy of Benzodiazepines or Antihistamines for Patients With Acute Vertigo: A Systematic Review and Meta-analysis. *JAMA Neurol*. 2022 Sep 1;79(9):846–55.
92. Hahn A, Sejna I, Stefflova B, Schwarz M, Baumann W. A fixed combination of cinnarizine/dimenhydrinate for the treatment of patients with acute vertigo due to vestibular disorders: a randomized, reference-controlled clinical study. *Clin Drug Investig*. 2008;28(2):89–99.
93. Dyhrfeld-Johnsen J, Attali P. Management of peripheral vertigo with antihistamines: New options on the horizon. *Br J Clin Pharmacol*. 2019 Oct;85(10):2255–63.
94. Thai-Van H, Bounaix MJ, Fraysse B. Menière's Disease. *Drugs*. 2001 Jul 1;61(8):1089–102.
95. Hillier SL, McDonnell M. Vestibular rehabilitation for unilateral peripheral vestibular dysfunction. *Cochrane Database Syst Rev*. 2011 Feb 16;(2):CD005397.
96. Han BI, Song HS, Kim JS. Vestibular Rehabilitation Therapy: Review of Indications, Mechanisms, and Key Exercises. *J Clin Neurol*. 2011 Dec;7(4):184–96.

## 9. Životopis

Rođen sam u Zagrebu 4. svibnja 1997. godine gdje sam pohađao Osnovnu školu dr. Ante Starčevića nakon koje sam pohađao III. gimnaziju u Zagrebu. Medicinski fakultet u Zagrebu upisao sam 2016. godine. Tijekom studija sudjelovao sam u radu Studentske sekcije za anesteziologiju i reanimatologiju. U akademskoj godini 2020./2021. bio sam demonstrator na kolegiju Anatomija. Aktivno i pasivno sam sudjelovao na brojnim studentskim kongresima. U akademskoj godini 2022./2023. volontirao sam na Zavodu za pulmologiju Klinike za unutarnje bolesti Kliničke bolnice Dubrava gdje sam sudjelovao u formiranju „Registra bolesnika podvrgnutih endobronhalnom ultrazvuku (EBUS) na Zavodu za pulmologiju Kliničke bolnice Dubrava“. Služim se engleskim i francuskim jezikom.