

Primjena lasera u proktologiji

Jeričević, Karmen

Master's thesis / Diplomski rad

2023

Degree Grantor / Ustanova koja je dodijelila akademski / stručni stupanj: **University of Zagreb, School of Medicine / Sveučilište u Zagrebu, Medicinski fakultet**

Permanent link / Trajna poveznica: <https://um.nsk.hr/um:nbn:hr:105:040186>

Rights / Prava: [In copyright](#)/[Zaštićeno autorskim pravom.](#)

Download date / Datum preuzimanja: **2024-07-29**



Repository / Repozitorij:

[Dr Med - University of Zagreb School of Medicine Digital Repository](#)



**SVEUČILIŠTE U ZAGREBU
MEDICINSKI FAKULTET**

Karmen Jeričević

Primjena lasera u proktologiji

DIPLOMSKI RAD



Zagreb, 2023.

Ovaj diplomski rad izrađen je u Klinici za kirurgiju Kliničkog bolničkog centra Zagreb pod vodstvom dr. sc. Branka Bogdanića, dr. med. i predan je na ocjenu u akademskoj godini 2022./2023.

POPIS KORIŠTENIH KRATICA:

A/CTC klasifikacija – anatomska/kliničko-terapijska klasifikacija (eng. *Anatomical/Clinical-Therapeutic Classification*)

AGA – Američko gastroenterološko društvo (eng. *American Gastroenterological Association*)

BMI – indeks tjelesne mase (eng. *Body mass index*)

BPRST klasifikacija – eng. *Bleeding – Prolapse – Reduction – Skin tags – Thrombosis* klasifikacija

DG-HAL – ligiranje hemoroidalne arterije navođeno doplerom (engl. *Doppler-guided hemorrhoidal artery ligation*)

EAUS – endoanalni ultrazvuk (eng. *Endoanal Ultrasound*)

EFLA – eng. *Endofistula Laser Ablation*

EMT – epitelno-mezenhimalna tranzicija

FiLaC – eng. *Fistula-tract Laser Closure*

He-Ne laser – helij-neonski laser

HeLP – eng. *Hemorrhoid Laser Procedure*

HIV – virus humane imunodeficijencije (eng. *Human Immunodeficiency Virus*)

LAFT – eng. *Laser Ablation of Fistula Tract*

LASER – eng. *Light Amplification by Stimulated Emission of Radiation*

LHP – laserska hemoroidoplastika (eng. *Laser Hemorrhoidoplasty*)

LIFT – ligacija intersfinkteričnog kanala fistule (eng. *Ligation of Intersphincteric Fistula Tract*)

LIS – lateralna interna parcijalna sfintkerotomija (eng. *Lateral Internal Sphincterotomy*)

MM hemoroidektomija – Milligan Morgan hemoroidektomija

MR – magnetska rezonancija

Nd:YAG – itrij-aluminijev granat dopiran atomima neodimija

NOS – sintaza dušikova monoksida (eng. *nitric oxide synthase*)

PCR – lančana reakcija polimeraze (eng. *Polymerase Chain Reaction*)

SJUH klasifikacija – eng. *St. James's University Hospital* klasifikacija

UV zračenje – ultraljubičasto zračenje

VAAFT – video-asistirani postupak za analne fistule (eng. *Video-Assisted Anal Fistula Treatment*)

VAS – vizualno-analoga ljestvica (eng. *Visual Analog Scale*)

SADRŽAJ:

SAŽETAK

SUMMARY

1. UVOD	1
2. LASER.....	2
2.1 Povijest primjene lasera u medicini.....	2
2.2 Fizikalne osnove lasera.....	3
2.3 Djelovanje lasera na tkivo	6
2.4 Mjere sigurnosti.....	8
3. HEMOROIDALNA BOLEST	10
3.1 Etiopatogeneza.....	10
3.2 Klinička slika.....	12
3.3 Terapija laserom	13
3.3.1 Laserska hemoroidektomija	14
3.3.2 Laserska hemoroidoplastika.....	15
3.3.3 HeLP	17
4. PERIANALNA FISTULA	20
4.1 Etiopatogeneza.....	20
4.2 Klinička slika.....	22
4.3 Terapija laserom	23
5. ANALNA FISURA	27
5.1 Etiopatogeneza.....	27
5.2 Klinička slika.....	28
5.3 Terapija laserom	29
6. ZAKLJUČAK.....	31
7. ZAHVALE	32
8. LITERATURA	33
9. ŽIVOTOPIS.....	43

SAŽETAK:

Primjena lasera u proktologiji

Autor: Karmen Jeričević

Laser koristi stimuliranu emisiju energije u obliku fotona za stvaranje monokromatskog, koherentnog i kolimiranog snopa elektromagnetskog zračenja. Danas se laser koristi u brojnim područjima, neka od kojih su prerađivačka industrija, telekomunikacije, građevina i vojna industrija. Ubrzo nakon otkrića, laserska se tehnologija počela primjenjivati u medicini.

Laserske metode liječenja hemoroidalne bolesti obuhvaćaju lasersku hemoroidektomiju, lasersku hemoroidoplastiku te HeLP. Laserska hemoroidektomija najčešće se izvodi pomoću CO₂ lasera, a tehnika odgovara otvorenoj hemoroidektomiji. Diodnim se laserom izvodi hemoroidoplastika. Laser se primjenjuje submukozno kako bi se postigla destrukcija submukoznih krvnih žila i stvaranje fibroznog tkiva. HeLP je dearterijalizacijska metoda koja se temelji na okludiranju ogranaka *a. rectalis superior* laserskom fotokoagulacijom. U liječenju perianalnih fistula koristi se laserska ablacija kanala fistule diodnim laserom. Radi se o tehnici koja pošteduje analni sfinkter te deepitelizacijom i obliteracijom kanala fistule omogućuje cijeljenje kronične fistule. Lasersko liječenje analnih fisura uključuje primjenu CO₂ lasera kojim se izvodi modificirani oblik parcijalne sfinkterotomije. Također se primjenjuje i lasersko skeniranje kojim se stimulira regeneracija i angiogeneza submukoze i kože.

U kontekstu dugoročnih rezultata i manje postoperativne boli, nema još dovoljno dokaza da laserska hemoroidektomija postiže bolje rezultate od klasične. Laserska hemoroidoplastika pouzdana je metoda za liječenje hemoroida II. i III. stupnja kojom se postižu rezultati usporedivi s klasičnim kirurškim metodama, a uz značajno smanjenje postoperativne boli. HeLP je prikladna metoda za ograničen broj bolesnika s hemoroidima II. i III. stupnja bez prolapsa, međutim nedostaje istraživanja koji bi potvrdili prednost naspram povoljnijim tehnikama. Laserska ablacija fistule omogućuje cijeljenje perianalne fistule uz očuvanje sfinktera, nisku stopu komplikacija i inkontinencije. Liječenje analnih fisura laserom trenutno nije u široj uporabi, ali rezultati prvih istraživanja pokazuju vrlo obećavajuće rezultate.

Ključne riječi: laser, laserska hemoroidoplastika, proktologija, FiLaC, HeLP, LHP

SUMMARY:

The use of laser in proctology

Author: Karmen Jeričević

The laser uses stimulated emission of energy in the form of photons to create a monochromatic, coherent, and collimated beam of electromagnetic radiation. Today, lasers are used in various fields, including the manufacturing industry, telecommunications, construction, and the military industry. Soon after its discovery, laser technology was applied in medicine as well.

Laser treatment methods for hemorrhoidal disease include laser hemorrhoidectomy, laser hemorrhoidoplasty, and HeLP (Hemorrhoid Laser Procedure). Laser hemorrhoidectomy is most commonly performed using a CO₂ laser, and the technique is similar to open hemorrhoidectomy. Hemorrhoidoplasty is performed using a diode laser. The laser is applied submucosally to achieve the destruction of submucosal blood vessels and the formation of fibrous tissue. HeLP is a dearterialization method based on the occlusion of branches of the superior rectal artery through laser photocoagulation. For the treatment of perianal fistulas, laser ablation of the fistula tract is performed using a diode laser. This technique spares the anal sphincter and allows the healing of chronic fistulas through deepithelialization and obliteration of the fistula tract. Laser treatment of anal fissures involves the application of a CO₂ laser to perform a modified form of partial sphincterotomy. Laser scanning is also used to stimulate regeneration and angiogenesis of the submucosa and skin.

In terms of long-term results and reduced postoperative pain, there is still not enough sufficient evidence to suggest that laser hemorrhoidectomy achieves better outcomes than the conventional method. Laser hemorrhoidoplasty is a reliable method for treating second and third-degree hemorrhoids, with results comparable to traditional surgical approaches and a significant reduction in postoperative pain. HeLP is a suitable method for a limited number of patients with second and third-degree hemorrhoids without prolapse; however, further research is needed to confirm its advantages over other, more affordable techniques. Laser ablation of the fistula allows for the healing of perianal fistulas while preserving the sphincter, with a low rate of complications and incontinence. Laser treatment of anal fissures is currently not widely used, but the results of initial studies show satisfactory outcomes.

Key words: laser, laser hemorrhoidoplasty, proctology, FiLaC, HeLP, LHP

1. UVOD

Izum lasera 60-ih godina prošlog stoljeća imao je značajan utjecaj na brojne struke, kao što su tehnologija obrade metala, telekomunikacije, meteorologija, građevinska i vojna industrija. Međutim, vrlo brzo nakon njegovog izuma, laser se počeo primjenjivati u medicini, a danas je široko korišten u istraživanjima, dijagnostici i terapiji.

Pioniri u primjeni lasera u terapijske svrhe smatraju se dermatolozi i oftalmolozi koji su prvi koristili rubinski laser za različite postupke. Od tada, laserska tehnologija u medicini znatno se razvila, a danas se koriste različite vrste lasera poput CO₂ lasera, Nd:YAG lasera, diodnih lasera i drugih u gotovo svim granama medicine.

Korištenje laserske tehnologije u kirurgiji omogućuje precizno fokusiranje velike količine energije na ograničeno područje. Prilagođavanjem valne duljine i snage laserskog snopa mogu se postići različiti terapijski učinci na tkivo. Izrazita preciznost lasera doprinosi smanjenju invazivnosti kirurških zahvata, što je sve veći trend suvremene kirurgije.


Uvođenje laserske tehnologije u proktologiji donijelo je nove mogućnosti u liječenju proktoloških stanja. Diodni laseri su posebno korisni i omogućuju primjenu novih operativnih metoda poput LHP (eng. *Laser Hemorrhoidoplasty*), HeLP (eng. *Hemorrhoid Laser Procedure*) i FiLaC (eng. *Fistula-tract Laser Closure*). Ove metode se sve više primjenjuju u liječenju hemoroidalne bolesti, perianalnih fistula i analnih fisura.

Cilj ovog rada je prikazati trenutno stanje primjene laserske tehnologije u proktologiji i procijeniti njezin utjecaj na kliničke ishode i poboljšanje skrbi za bolesnike. Detaljno će se analizirati različita proktološka stanja, uključujući hemoroidalnu bolest, perianalne fistule i analne fisure, kako bi se procijenila učinkovitost laserskog liječenja u usporedbi s tradicionalnim kirurškim zahvatima i konzervativnim metodama liječenja.

2. LASER

2.1 Povijest primjene lasera u medicini

U radu o kvantnoj teoriji, Albert Einstein je 1917. godine, osmislio osnovnu teoriju u radu lasera, koja se primjenjuje do današnjih dana. Einstein je predložio da se svjetlost može promatrati kao čestice, nazvane fotoni, koji putuju brzinom svjetlosti i nose energiju. Također predlaže stimuliranu emisiju fotona (energije) koja se događa kada foton pogodi ekscitirani atom jednake valne duljine (1). Sredinom 20. stoljeća, američki su znanstvenici Charles H. Townes i Gordon Gould počeli proučavati stimuliranu emisiju energije, koja bi generirala koherentnu svjetlost. Uspješno su prikazali maser 1954.godine, uređaj koji je proizvodio zračenje u mikrovalnom području elektromagnetskog spektra (2). Gould je 1957. godine skicirao plan za Fabry-Pérotov rezonator i skovao pojam 'LASER' - Light Amplification by Stimulated Emission of Radiation. Pobjedu u utrci za konstrukciju prvog lasera odnio je američki fizičar dr. Theodore Harold Maiman koji je 1960. godine predstavio prvi komercijalno dostupni laser (Slika 1). Aktivna tvar bila je kristal rubina, kojeg je Maiman stimulirao bijelom svjetlošću, odnosno žaruljom. Maimanov izum relativno je jednostavan: u reflektirajući cilindar zatvorio je žarulju u obliku zavojnice te unutar zavojnice smjestio mali štapić rubina. Kratki opis svog eksperimenta objavio je 1960. godine u *Nature-u* (3), a godinu dana kasnije objavljen je i potpuni popis njegovih eksperimenata (4,5).



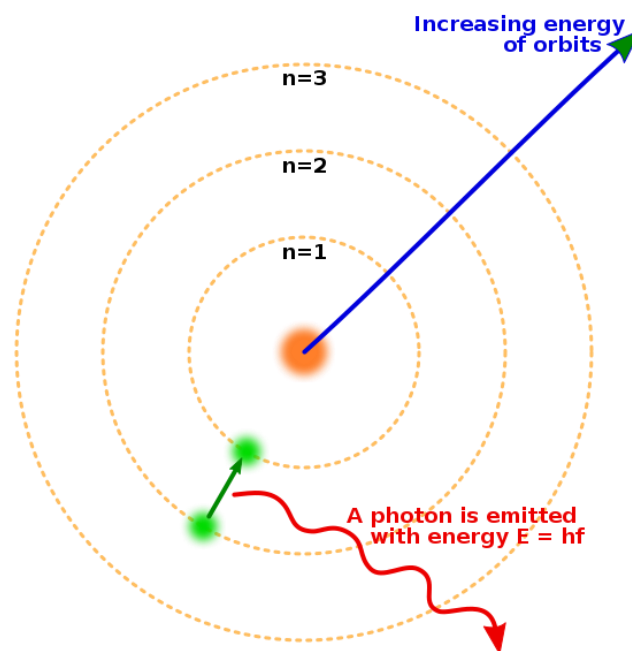
Slika 1 Prvi laser, konstruirao Theodore Maiman 1960. godine (dostupno na: https://commons.wikimedia.org/wiki/File:World%27s_first_laser_out_of_case.jpg , pristupljeno 23.04.2023.)

Iako je Maimanov pomoćnik Irnee D'Haenens laser nazvao 'rješenjem koje traži problem' (2), potrebne su bile samo dvije godine da se laser počne primjenjivati u medicini, i to najprije u oftalmologiji i dermatologiji. Fizičari Leonard R. Solon, Raphael Aronson i Gordon Gould prvi su opisali djelovanje lasera na tkivo 1961. godine (6). Oni u svom radu opisuju djelovanje laserskih zraka na oko, odnosno retinu te upozoravaju na potencijalne štetne učinke lasera na vid, ali i predlažu korištenje lasera u biomedicini. Američki dermatolog Leon Goldman smatra se pionikom laserske tehnologije u medicini. Goldman je sa svojim timom istraživao utjecaj rubinskog lasera na kožu. Primijetivši da laser selektivno uništava pigmentirane strukture u koži, Goldman ga je primjenjivao u liječenju seboroične keratoze, bazocelularnog karcinoma (7), a kasnije i melanoma (8). Istovremeno, oftalmolog Charles J. Campbell proučavao je liječenje bolesti retine pomoću lasera. Prve je pokuse provodio na zečevima pomoću rubinskog lasera (9), a ubrzo nakon toga uspješno je liječio pacijente s ablacijom retine i drugim bolestima (10). Uvođenje drugih vrsta lasera, kao što je CO₂ laser, te mogućnost endoskopske primjene značajno je proširilo upotrebu ovog novog alata u medicini (11). Ablacija polipa na glasnicama pomoću CO₂ lasera prvi je primjer korištenja lasera za rezanje tkiva. Nakon uspješnih pokusa na psima (12), Strong i Jako su pomoću kontinuiranog CO₂ lasera liječili pacijente s nodulima, polipima, keratozom i drugim novotvorinama na glasnicama. Zaključili su da je laser precizan alat kojim se postiže izvanredna hemostaza uz minimalno oštećenje okolnog tkiva te veoma brzo cijeljenje (13). Do 1980. godine laser je primjenjen u gotovo svim kirurškim strukama. Laserska hemoroidektomija pomoću CO₂ lasera počela se primjenjivati osamdesetih godina prošlog stoljeća, a već su prva objavljena istraživanja ukazivala na manju učestalost komplikacija u odnosu na klasičnu hemoroidektomiju (14,15).

2.2 Fizikalne osnove lasera

Strukturu atoma opisuje kvantna mehanika, a najčešće korišteni model je kvazi-klasični Bohr-Rutherfordov model. Većina mase atoma sadržana je u jezgri koja je pozitivno nabijena, dok negativno nabijeni elektroni kruže oko nje. Elektron kruži po svojoj ekvipotencijalnoj plohi te u tom trenutku ne emitira niti apsorbira energiju, odnosno nalazi se u stacionarnom stanju. Elektroni su raspoređeni u energijske ljuske K, L, M., N, O i P koje također označujemo glavnim kvantnim brojem n (Slika 2). Glavni kvantni broj može iznositi 1, 2, 3, do n . K ljuska je najbliža jezgri, te je energija ionizacije (energija potrebna da se elektron izbacila iz atoma) najveća za elektrone iz K ljuske. Elektron koji je vezan u atomu može imati samo diskretne

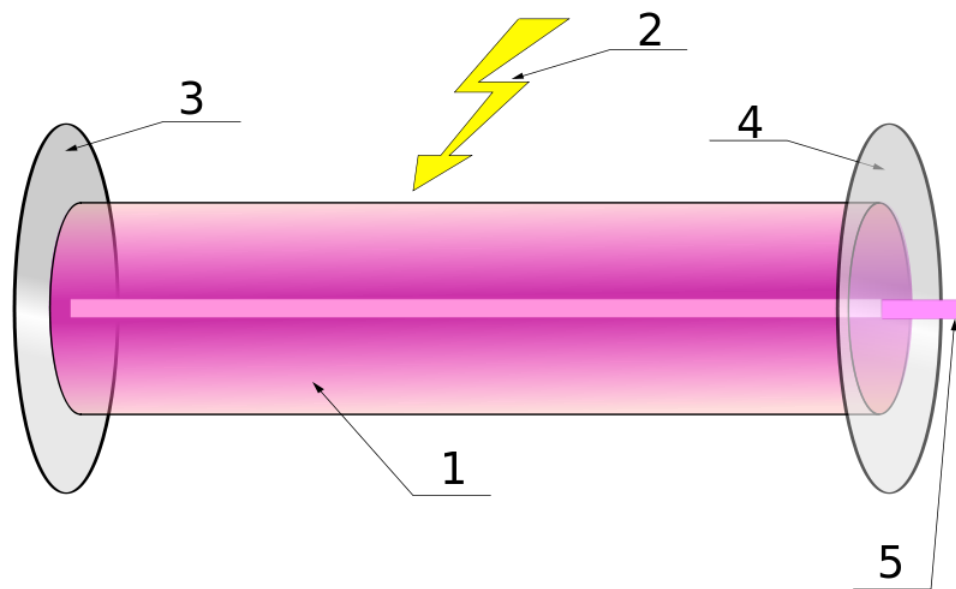
energije koje su negativnog predznaka, dok slobodni elektroni mogu imati bilo koju kinetičku energiju. Dakle, najmanji iznos energije ima elektron koji je najbliži jezgri, odnosno koji se nalazi u K ljuski. Zbog toga što dva elektrona u atomu ne mogu biti u istom kvantnom stanju (Paulijev princip isključenja), najveći broj elektrona u n -toj ljusci je $2n^2$. Apsorpcijom energije, elektron prelazi u ljusku veće energije i tada je atom u pobuđenom stanju. Emisijom energije se atom relaksira, odnosno elektron prelazi u ljusku manje energije. Elektroni apsorbiraju i emitiraju energiju u obliku fotona. Ako je popunjeno stanje veće energije, a neko stanje manje energije prazno, govorimo o atomu koji je u pobuđenom stanju. Atom će se veoma brzo (10^{-8} s) spontano vratiti iz pobuđenog u osnovno (stabilno) stanje emisijom energije (spontana emisija zračenja) (16,17). Osim apsorpcije i spontane emisije energije, Einstein predlaže i treći način izmjene energije: stimuliranu emisiju. Ako bi foton odgovarajuće valne duljine pogodio ekscitirani atom, došlo bi do još bržeg povratka atoma u stabilno stanje, a foton energije koji bi pri tome bio oslobođen bio bi iste frekvencije, energije i smjera kao i ulazni foton (1). Na ovom se principu temelji laser.



Slika 2 Bohrov model atoma (dostupno na: https://commons.wikimedia.org/wiki/File:Bohr_atom_model_English.svg, pristupljeno 23.04.2023.)

Osnovna struktura lasera sastoji se od tri glavna dijela: aktivni medij (optički aktivna tvar), optički rezonator i izvor energije (Slika 3). Aktivni medij je tvar koju možemo ekscitirati i tako je dovesti u metastabilno stanje, odnosno tvar u kojoj možemo postići populacijsku inverziju. Metastabilno stanje je posebna vrsta ekscitiranog stanja atoma koje ima dulji poluživot od običnog ekscitiranog stanja. Populacijska inverzija je stanje u kojem je više od

polovice atoma ekscitirano. Aktivni medij nalazi se u optičkom rezonatoru. To je cijev koja na svojim krajevima ima dva paralelna ogledala. Jedno je ogledalo potpuno reflektirajuće, a drugo djelomično. Izvor energije može primjerice biti bijela svjetlost ili električna energija. Kada se 'pumpanjem' velike količine energije u aktivni medij postigne populacijska inverzija, ekscitirani se atomi spontano vraćaju u stabilno stanje i pri tome otpuštaju energiju u obliku fotona. Ti fotoni zatim nasumično pogađaju druge ekscitirane atome uzrokujući stimuliranu emisiju energije. Od velikog broja fotona koji se na taj način oslobađaju, većina će pogoditi stijenke optičkog rezonatora i biti izgubljena. Manji dio će se otpustiti u smjeru točno paralelnom s osi rezonatora te nastaviti uzrokovati stimuliranu emisiju drugih fotona istog smjera, valne duljine i frekvencije. Drugim riječima, stvorit će se laserska zraka koja će promijeniti smjer kad udari potpuno reflektirajuće ogledalo, zatim dalje uzrokovati stimuliranu emisiju u mediju i dijelom izaći iz rezonatora kroz djelomično reflektirajuće ogledalo. Ovaj se proces nastavlja sve dok postoji izvor energije koji održava populacijsku inverziju (18).



Slika 3 Osnovna struktura lasera: 1 – aktivni medij; 2 – izvor energije; 3 – potpuno reflektirajuće ogledalo; 4 – djelomično reflektirajuće ogledalo; 5 – laserska zraka (dostupno na: <https://commons.wikimedia.org/wiki/File:Laser.svg> , pristupljeno 23.04.2023.)

Na ovaj se način ostvaruju osnovne značajke laserskog svjetla po kojima se ono i razlikuje od standardnih žarulja. Svi fotoni u snopu laserske svjetlosti su jednake valne duljine, pa je snop monokromatski. Također su svi u istoj fazi, odnosno zraka je koherentna te su međusobno paralelni te je laserska zraka kolimirana. Kolimirana svjetlost može prelaziti velike udaljenosti uz minimalnu distorziju (19).

Svojstva laserske zrake najviše su uvjetovana aktivnim medijem, pa se prema tome i određuje vrsta lasera. Medij može biti u čvrstom, tekućem ili plinovitom stanju. U CO₂ laseru se primjerice radi o plinu, dok je često korišteni čvrsti medij Nd:YAG (itrij-aluminijev granat dopiran atomima neodimija). Svaki medij proizvest će lasersku zraku specifične valne duljine.

Posebna vrsta lasera koja ima široku primjenu u raznim industrijama te u medicini su poluvodički, odnosno diodni laseri. U ovim se laserima kao aktivni medij koriste poluvodički materijali, i to najčešće složeni poluvodički materijali kao što su galijev arsenid (GaAs) i aluminij-galij-arsenid (AlGaAs). Kao izvor energije najčešće se koristi električna struja. Poluvodič ima p-stranu u kojoj su šupljine (nedostatak elektrona) i n-stranu na kojoj je višak elektrona. Između njih je kvantna jama. Primjenom električne energije, elektroni i šupljine krenu jedni prema drugima te se sretnu u kvantnoj jami. Ovdje dolazi do njihove rekombinacije i otpuštanja energije u obliku fotona. Izlazna optička snaga diodnog lasera direktno je proporcionalna struji koja se propušta kroz uređaj, s time da ako je struja manja od struje praga dolazi do spontane emisije, a ako je veća dolazi do stimulirane emisije. Većina diodnih lasera koji se koriste u medicini emitiraju svjetlost valne duljine između 720 i 1650nm što odgovara bliskom infracrvenom području (20). Prednost diodnih lasera je u njihovoj relativno maloj veličini, nižoj cijeni, većoj efikasnosti, te mogućnosti emitiranja laserske svjetlosti različitih valnih duljina (21).

2.3 Djelovanje lasera na tkivo

Načini interakcije elektromagnetskog zračenja, u ovom slučaju lasera, i tkiva su refleksija, transmisija, apsorpcija i raspršenje. Međutim, prema Grothus-Draperovom zakonu, svjetlost može proizvesti efekt u tkivu jedino apsorpcijom (22). Kirurški učinak postiže se samo apsorpcijom energije koja se onda pretvara u toplinsku. Zagrijavanje tkiva je osnovna posljedica djelovanja većine lasera koje danas koristimo u kirurgiji, a koji emitiraju svjetlost u vidljivom i infracrvenom spektru. Manji broj uređaja emitira ultraljubičasto (UV) zračenje koje ima učinak zagrijavanja i fotodisocijacije kemijskih veza u molekulama. Zagrijavanjem tkiva na 60 - 65°C dolazi do denaturacije proteina, dok na 100°C dolazi do isparavanja unutarstanične tekućine (17).

Rana koju laser stvori karakterističnog je histološkog izgleda. Mihashi i suradnici opisali su djelovanje CO₂ lasera snage 20W na tkivo jezika pasa. Nastala rana je oblika poput

kratera, promjera 2mm te penetrira mukožu i submukožu do podležućeg mišićnog sloja. Neposredno nakon primjene lasera, u središtu rane vidljiva je zona karbonizacije koju okružuje zona koagulacijske nekroze. Epitel u neposrednoj blizini rubova rane se odvaja i ljušti. Jezgre epitelnih stanica pokazuju patološke promjene, a neke su stanice karbonizirane. U epitelu u okolini rane prisutna je elogancija jezgara, jezgre piknotičnog izgleda, edem intercelularnog prostora i druge patološke promjene. U submukozi su vidljive promjene kolagenih vlakana koja se doimaju staklasto zbog koagulacije te brojne okludirane krvne žile. Mišićna vlakna boje se eozinofilno zbog koagulacije mioglobina, ali struktura mišićnog sloja je dobro očuvana. Sat vremena nakon primjene lasera, vidljiva je kongestija krvnih žila, minimalna ekstravazacija eritrocita i dijapedeza neutrofila. Nakon primjene lasera (48 h) prisutna je upalna reakcija u kojoj dominiraju neutrofili. Nakon 2 tjedna, epitel u potpunosti prekriva ranu, a između mišićnih vlakana nalaze se mononuklearni leukociti i fibroblasti. Izostanak postoperativnog edema vjerojatno nastaje zbog minimalne operacijske traume i zatvaranja krvnih i limfnih žila u zoni nekroze te je prepoznatljiva osobina laserskih rana (17,23).

Osim apsorpcije, ulaskom laserskog svjetla u tkivo dolazi i do raspršenja koje povećava površinu na koju djeluje elektromagnetsko zračenje. Do raspršenja dolazi zbog heterogenosti biološkog tkiva koje u svojim različitim dijelovima ima različite indekse loma. Količina raspršenja i valna duljina lasera obrnuto su proporcionalne. Dakle, pri većim valnim duljinama doći će do manje količine raspršenja i dublje penetracije. Iznimka od ovog pravila vrijedi za valne duljine veće od 1,3 μm , dakle blisko infracrveno zračenje i veće, jer pri tim valnim duljinama voda apsorbira veliku količinu energije te je penetracija samo površinska (22).

Molekule koje apsorbiraju svjetlosnu energiju nazivamo kromoforama. Najčešće se radi o melaninu, hemoglobinu ili vodi. Poznavajući ciljnu kromoforu i valnu duljinu koju ona apsorbira, možemo postići selektivnu fototermolizu. Princip selektivne fototermolize je ciljana apsorpcija energije koja se onda ne širi u okolno tkivo. Osim odgovarajuće valne duljine, potrebno je i da duljina laserskog pulsa bude jednakog ili kraćeg trajanja od relaksacijskog vremena ciljne kromofore, odnosno vremena koje je potrebno da se temperatura kromofore smanji na polovicu vrijednosti maksimalne dosegnute temperature nakon djelovanja lasera. Također, gustoća energije (fluencija, J/cm^2) koja se isporučuje mora biti dovoljna da uništi kromoforu za vrijeme laserskog pulsa. Modifikacijom valne duljine, trajanja laserskog pulsa i gustoće energije postiže se izrazita preciznost i specifičnog laserskog učinka koji se, u idealnim uvjetima, ne širi na okolne strukture (22,24).

Uz valnu duljinu, laserski snop opisujemo i širinom snopa, gustoćom energije te gustoćom snage. Većom širinom snopa smanjujemo gustoću snage i energije te smanjujemo raspršenje. Gustoću snage računamo kao:

$$\text{Gustoća snage [W/cm}^2\text{]} = \frac{\text{Snaga [W]}}{\text{Površina snopa [cm}^2\text{]}}$$

Gustoća snage najvažniji je faktor kojim modificiramo učinak lasera te je dubina izazvane ozljede direktno proporcionalna gustoći snage. Drugim riječima, pri jednakoj snazi, dubina ozljede obrnuto je proporcionalna širini laserskog snopa. Gustoću energije računamo kao:

$$\text{Gustoća energije [J/cm}^2\text{]} = \frac{\text{Snaga [W]} \times \text{trajanje pulsa [s]}}{\text{Površina snopa [cm}^2\text{]}}$$

Dakle, zadržavajući jednaku snagu, možemo kontrolirati gustoću isporučene energije mijenjanjem širine snopa i trajanja pulsa. Laser može raditi u kontinuiranom i pulsnom modu. Većina lasera koji rade u kontinuiranom modu koriste plinoviti aktivni medij, npr. helij-neonski laser (He-Ne) te CO₂ laser. Pulsni laseri isporučuju bljeskove svjetlosti trajanja od 10⁻¹⁵ do 0,25 sekundi. Neki pulsni laseri koriste i Q-prekidanje (*Q-switching*), tehniku kontroliranja laserskog pulsa pomoću optičkog prekidača koja omogućuje generiranje kratkih laserskih impulsa vrlo visoke snage (17,18,22,24).

Naravno, konačni rezultat interakcije tkiva i lasera ovisi i o samom tkivu. Optička (koeficijenti refleksije, apsorpcije i raspršenja) i toplinska svojstva tkiva (specifični toplinski kapacitet te toplinska vodljivost) izrazito su heterogena te je zbog toga važno poznavati specifični dio tijela kojim se bavimo i laser koji koristimo te sve mogućnosti modificiranja njegovih parametara koji utječu na konačni rezultat (25).

2.4 Mjere sigurnosti

Svi članovi tima trebali bi biti adekvatno educirani o mogućim štetnim učincima lasera i sigurnosnim mjerama koje ih preveniraju. Najčešće ozbiljnije nesreće koje se događaju povezane su sa zapaljenjem predmeta u operacijskoj dvorani kao što su kirurške prekrivke, odjeća te predmeti od plastike. Za sprječavanje požara dobro je isključiti laser dok se ne koristi,

pričekati da alkohol, aceton i slične zapaljive tvari potpuno ishlape prije korištenja lasera te imati vatrogasni aparat u blizini (26).

Moguće su akutne i kronične ozljede rožnice i retine, ovisno o valnoj duljini lasera i količini zračenja, kojem je oko bilo izloženo. Treba naglasiti da ozljeda može nastati direktnim gledanjem u laserski snop, ali i indirektno, odnosno gledanjem u refleksiju laserskog snopa. Bolesnik i svi prisutni članovi tima trebali bi nositi odgovarajuće zaštitne naočale obzirom na valnu duljinu lasera koji se koristi. Također, vrata operacijske dvorane trebala bi biti zatvorena i imati znak upozorenja. Koža i sluznice pacijenta mogu biti ozlijeđeni nepravilnom upotrebom lasera te je potrebno maksimalno zaštititi područje koje nije u operacijskom polju. Na kraju, potrebno je osigurati pravilan sustav za odvodnju dima, koji se stvara tijekom laserskih zahvata (17,18).

3. HEMOROIDALNA BOLEST

3.1 Etiopatogeneza

Hemoroidi su vaskularno-vezivne strukture smještene u submukozi analnog kanala koje doprinose analnoj kontinenciji. Hemoroidalna bolest označava pojavu tegoba do kojih dolazi zbog povećanja i spuštanja hemoroida kroz analni kanal (27,28).

Hemoroidalna bolest jedan je od najučestalijih anorektalnih poremećaja zbog kojeg se pacijenti javljaju svom obiteljskom liječniku ili u proktološku ambulantu. Neki autori procjenjuju da će 50% ljudi starijih od 50 godina barem jednom imati simptomatske hemoroide (29). Istraživanje provedeno na gotovo 1000 odraslih ispitanika uključenih u program prevencije raka debelog crijeva pokazalo je prevalenciju hemoroidalne bolesti u 38,93% ispitanika. Najveći broj pacijenata ima hemoroide I. stupnja (Goligherova klasifikacija – vidi kasnije) i blage simptome koji ne zahtjevaju kirurško liječenje (30).

Analni kanal završni je dio probavne cijevi koji završava analnim rubom. Proksimalna granica anatomskog analnog kanala je *linea dentata*, dok kirurški analni kanal započinje u razini *m. levator ani* i dugačak je prosječno 4,2cm (31). Sluznica analnog kanala je iznad *linee dentate* prekrivena cilindričnim epitelom, a ispod pločastim epitelom koji sadrži folikule dlaka i žlijezde znojnice. Unutarnji hemoroidi su jastučići koji se nalaze iznad *linee dentate*, između sluznice analnog kanala i unutarnjeg analnog sfinktera te sadržavaju krvne žile, glatko mišićno tkivo, elastinska i kolagena vlakna. Obično postoje tri glavna jastučića koji se nalaze desno anteriorno, desno posteriorno te lijevo lateralno. Građeni su od dvije komponente: vaskularne i stromalne (32,33).

A. rectalis superior (ogranak *a. mesentericae inferior*) te *aa. rectales mediae* (ogranci *a. iliaca internae*) čine arterijsku vaskularizaciju unutarnjih hemoroida. Ogranci ovih arterija stvaraju submukozni unutarnji hemoroidalni pleksus koji se nalazi iznad *linee dentate*. Venska drenaža predominantno ide preko *v. rectalis superior* u *v. portae* te preko *vv. rectales mediae* u *v. cavu inferior*. Vaskularna komponenta jastučića sastoji se od arteriola i venula koje su direktno povezane arteriolarno-venularnim anastomozama, odnosno sinusoidama koje nemaju mišićni sloj stijenke. Sinusoide tvore spužvastu kapilarnu mrežu u kojoj se miješa arterijska krv koja i oksigenira stromalnu komponentu, te krv iz portalnog i sistemskog venskog sustava (34). Zbog svoje morfološke sličnosti sa *corpora cavernosa penis*, ove se strukture nazivaju i *corpus cavernosum recti* (35).

Oko vaskularne komponente nalazi se stroma koja je građena od prijelaznog epitela, elastina, kolagena i glatkog Treitzovog mišića. Vlakna Treitzovog mišića završavaju između sinusoida hemoroidalnih jastučića te ih pričvršćuju za unutarnji analni sfinkter i zajednički longitudinalni mišić rektuma čime se održava fiziološki anatomske položaj jastučića (32,34,36). Zajednički longitudinalni mišić nalazi se između unutarnjeg i vanjskog analnog sfinktera, a vlakna mu potječu od uzdužnog sloja glatkog mišića debelog crijeva (*stratum longitudinale*) te od *m. levator ani* (37,38). Smatra se da su promjene na Treitzovom i longitudinalnom mišiću najvažnije za razvoj hemoroidalne bolesti (36).

Unutarnji hemoroidi su visceralno inervirani putem *plexus hypogastricus inferior* koji daje simpatičku i parasimpatičku inervaciju te putem *plexus rectalis superior* koji daje simpatičku inervaciju. Zbog nedostatka somatske inervacije analnog kanala iznad *linee dentate*, unutarnji hemoroidi ne bole (39).

Proširenja venskog plexusa koji se nalazi distalno od *lineae dentate* nazivamo vanjskim hemoroidima. Vanjski hemoroidi su prekriveni pločastim epitelom, vaskularizirani *aa. rectales inferiores* (ogranci *a. pudendae internae*), dok venska drenaža ide preko *vv. rectales inferiores* u *venu cavu inferior*. Analni kanal distalno od *lineae dentate* je somatski inerviran ograncima *n. pudendus* (27).

Teorija da su hemoroidi zapravo varikozne vene dugo je bila općeprihvaćena. Danas znamo da se proširene vene u analnom kanalu nalaze u svih ljudi te da doprinose kontinenciji stolice. Druge djelomično točne teorije navode vaskularnu hiperplaziju te hipertoniju unutarnjeg analnog sfinktera kao glavne patogenetske čimbenike (34).

Najprihvaćeniji je patofiziološki mehanizam spuštanje analnih jastučića kroz analni kanal zbog pucanja vezivnih niti Treitzovog mišića te njihovo otežano vraćanje u prvobitni položaj. Prilikom defekacije dolazi do fiziološkog smanjenja i spuštanja analnih jastučića što omogućuje lakšu defekaciju. Ponavljanim i prekomjernim naprežanjem dolazi do rastezanja, a kasnije i propadanja Treitzovog mišića što na kraju rezultira nemogućnošću vraćanja analnih jastučića u fiziološki položaj, odnosno hemoroidalnom bolesti (27,40).

Stolica tvrde konzistencije uzrokuje povećano naprežanje tijekom defekacije te učestalije pokušaje defekacije što dovodi do povećanja intraabdominalnog tlaka i ograničene venske drenaže iz sinusoida hemoroidalnog plexusa. Rezultat je abnormalna dilatacija unutarnjeg hemoroidalnog plexusa koja dodatno doprinosi razvoju hemoroidalne bolesti (34). Zbog toga se rizični faktori koji uzrokuju konstipaciju, kao što su prehrana siromašna vlaknima,

nedovoljan unos tekućine te premalo fizičke aktivnosti, ujedno smatraju i važnim rizicima za razvoj hemoroidalne bolesti. Neka istraživanja pokazuju da konstipacija nije povezana s hemoroidima, već da dijareja predstavlja rizični faktor (33,41).

Drugi rizični faktori su: trudnoća, pretilost, ascites, dugotrajno sjedenje na WC školjci te zanimanja koja zahtijevaju dugotrajno sjedenje ili podizanje teških predmeta. Smatra se da sjedeći položaj nije optimalan za defekaciju te da bi bolji bio položaj u čučnju (33). Visoke razine progesterona tijekom trudnoće doprinose konstipaciji relaksacijom glatkih crijevnih mišića, odnosno smanjenim motilitetom probavne cijevi. Progesteron također uzrokuje opuštanje i slabljenje vezivnih niti analnih jastučića. Ove promjene, uz povećan intraabdominalni tlak u trudnoći, razlog su učestalijoj pojavi hemoroida u trudnica te u postpartalnom razdoblju (27,42). Nekoliko je istraživanja dokazalo povezanost hemoroida s prekomjernom tjelesnom težinom (30,41,43).

3.2 Klinička slika

Najčešći simptomi unutarnjih hemoroida su pečenje, svrbež, bezbolno krvarenje svijetlocrvene boje, prolaps, osjećaj punoće u analnom kanalu te iscjedak iz anusa. Iscjedak koji se pojavljuje kod prolabiranih hemoroida iritira kožu perianalnog područja što uzrokuje svrbež. Krvarenje se pojavljuje tijekom ili nakon defekacije. Radi se o svježoj, svijetlocrvenoj krvi koja potječe iz *laminae propriae*. Ako se pojavljuje krv tamnocrvene boje, treba posumnjati na uzroke koji su proksimalnije od analnog kanala. Unutarnji hemoroidi mogu biti bolni u slučaju inkarceracije (27,28,44).

Pregled se sastoji od anamneze, inspekcije perianalnog područja, digitorektalnog i anoskopskog pregleda. Pregled se najčešće obavlja u položaju na lijevom boku s flektiranim kukovima i koljenima ili tako da je bolesnik oslonjen na trbuh i laktove s fleksijom u kukovima. Anoskopija omogućava inspekciju analnog kanala što je u nekim slučajevima potrebno za točno postavljanje dijagnoze. Prije kirurškog liječenja preporuča se napraviti i kolonoskopiju kako bi se isključile druge bolesti debelog crijeva, primjerice karcinom (27,44).

Koristi se više klasifikacija hemoroida od kojih je najraširenija Goligherova klasifikacija prema kojoj se hemoroidi klasificiraju u 4 stupnja. Stupanj I su hemoroidi koji ne prolabiraju iz analnog kanala, a prezentiraju se krvarenjem i svrbežom. Stupanj II prolabiraju tijekom defekacije i spontano se vraćaju nakon naprezanja. Simptomi uključuju krvarenje,

svrbež i osjećaj punoće u analnom kanalu. Stupanj III su hemoroidi koji se ne vraćaju spontano u analni kanal već je potrebna manualna repozicija, a stupanj IV su prolabirani hemoroidi koji se ne mogu reponirati. Stupnjevi III i IV praćeni su stalnim tegobama, krvarenjem, iscjerkom te mogućom inkontinencijom stolice (27,45).

Sobrado i suradnici smatraju da Goligherova klasifikacija iz 1980. godine nije adekvatna, jer uzima u obzir samo unutarnje hemoroide, ali i zato jer nije dobar alat za procjenu uspješnosti novih kirurških tehnika koje su u međuvremenu uvedene. Zbog toga predlažu BPRST klasifikaciju (eng. *Bleeding – Prolapse – Reduction – Skin tags – Thrombosis*) prema kojoj se bolest svrstava u tri stupnja, ovisno o prisutnosti i izraženosti pet glavnih simptoma: krvarenje, prolaps, mogućnost reponiranja, kožni nabori i tromboza. Autori BPRST klasifikacije smatraju da ova klasifikacija omogućuje bolji odabir optimalne terapije od Goligherove klasifikacije (46).

Naldini i suradnici predlažu A/CTC klasifikaciju (eng. *Anatomical/Clinical-Therapeutic Classification – Anatomsko/kliničko-terapijska klasifikacija*), također tvrdeći da omogućava bolji odabir terapije i time bolje ishode, pogotovo kirurškog liječenja hemoroida. Pacijenti se prema ovoj klasifikaciji svrstavaju u 4 skupine od A do D uzimajući u obzir anatomsku prezentaciju bolesti, relativne kontraindikacije za određene terapijske postupke, pridružene bolesti te simptome (47).

3.3 Terapija laserom

Ovisno o stupnju bolesti, hemoroide liječimo nizom konzervativnih i operativnih metoda. Svim se bolesnicima preporučuje regulacija stolice povećanim unosom vlakana te adekvatne količine vode. Dobrom analnom higijenom, te primjenom kortikosteroidnih i protektivnih masti može se spriječiti svrbež i pečenje do kojih dolazi uslijed djelovanja žučnih soli, kiselina i proteolitičkih enzima iz stolice (27). Istraživanja su pokazala da peroralni unos bioflavonoida, primerice diosmina i hesperidina, može doprinjeti otklanjanju učestalih simptoma hemoroidalne bolesti kao što su krvarenje, bol, svrbež i iscjedak (48).

Za pacijente sa stupnjem II ili III dostupno je nekoliko minimalno invazivnih metoda koje se najčešće primjenjuju u proktološkim ambulancama ili u jedinicama jednodnevne kirurgije (27). Gumi ligature najčešće se primjenjuju za hemoroide II. i III. stupnja. Gumica se postavi preko baze unutarnjeg hemoroida što uzrokuje ishemiju i kasnije ožiljkavanje. Metoda

je gotovo jednako uspješna kao i klasična hemoroidektomija, pogotovo za stupanj II bolesti, ali uz manju stopu komplikacija, u prvom redu boli (49,50). Ligiranje hemoroidalne arterije navođeno doplerom (engl. *Doppler-guided hemorrhoidal artery ligation*, DG-HAL) koristi doplersku sondu kojom se identificiraju hemoroidalne arterije i potom podvežu probodnom ligaturom iznad *linee dentate*. Metoda se često dopunjuje mukopeksijom, a najbolji kandidati su pacijenti s hemoroidima II. i III. stupnja (27,51,52). Infracrvena koagulacija primjenjuje se za hemoroide I. i II. stupnja. Primjenom infracrvene energije postiže se submukozna koagulacija i atrofija hemoroida (27). Skleroterapija se temelji na submukozalnoj injekciji npr. 5% fenola u tkivo hemoroida. Sklerozans uzrokuje ishemiju i fibrozu zbog čega se ostatna mukoza fiksira za priležeći mišić. Skleroterapija se preporuča visokorizičnim bolesnicima, kao što su imunokompromitirani bolesnici, bolesnici sa cirozom ili portalnom hipertenzijom te bolesnici na antiagregacijskoj ili antikoagulantnoj terapiji (27,53).

Hemoroidektomija je zlatni standard za liječenje hemoroida III. i IV. stupnja, a preporuča se i pacijentima kod kojih više pokušaja minimalno invazivnim pristupom nije dalo zadovoljavajuće rezultate. Koriste se otvorena (Milligan Morgan, MM) i zatvorena (Ferguson) tehnika (27,28). Operacija se izvodi u litotomijskom položaju, najčešće u općoj anesteziji uz dodatnu primjenu lokalnog anestetika i blok pudendalnog živca. Hemoroidi se vizualiziraju pomoću analnog retraktora te se jedan po jedan hemoroidalni čvor ekscidira. Ostavljanjem netaknutih kožnih mostića sprječava se nastanak postoperativne stenozе (54). Nakon operacije potrebna je adekvatna analgezija te regulacija stolice (27). Negativna strana hemoroidektomije su izražene postoperacijske komplikacije, među kojima je najčešća izrazita bol. Također se mogu javiti urinarna retencija, fekalna inkontinencija, infekcija, postoperacijsko krvarenje i stenozа analnog kanala (28).

Korištenje lasera u proktologiji započelo je 60-ih godina prošlog stoljeća. Hemoroidektomija je prvo izvedena korištenjem Nd:YAG lasera, a kasnije je uveden i CO₂ laser. Primjenom diodnog lasera razvijene su nove operativne tehnike kao što su laserska hemoroidoplastika (eng. *Laser Hemorrhoidoplasty*; LHP) i HeLP (eng. *Hemorrhoid Laser Procedure*) (55).

3.3.1 Laserska hemoroidektomija

Laserska hemoroidektomija izvodi se korištenjem Nd:YAG ili CO₂ lasera. Nd:YAG proizvodi lasersku zraku valne duljine 1064nm i maksimalne snage 150W. Nd:YAG laser

korišten u beskontaktnom modu je optimalan za koagulaciju, međutim nije toliko efektivan za rezanje. Korištenjem sintetičkog safirnog kristala omogućuje se kontaktni način rada Nd:YAG lasera kojim se postiže dobar koagulacijski efekt, ali i precizno rezanje tkiva. CO₂ laser proizvodi zraku valne duljine 10 600nm i snage do 100W te efektivno reže tkivo, ali ne postiže dobar učinak koagulacije (56,57). Najčešće se koristi MM tehnika otvorene hemoroidektomije pri čemu se, umjesto skalpelom, hemoroidi ekscidiraju laserom. Laserom se također izvodi i Fergusonova zatvorena hemoroidektomija (58).

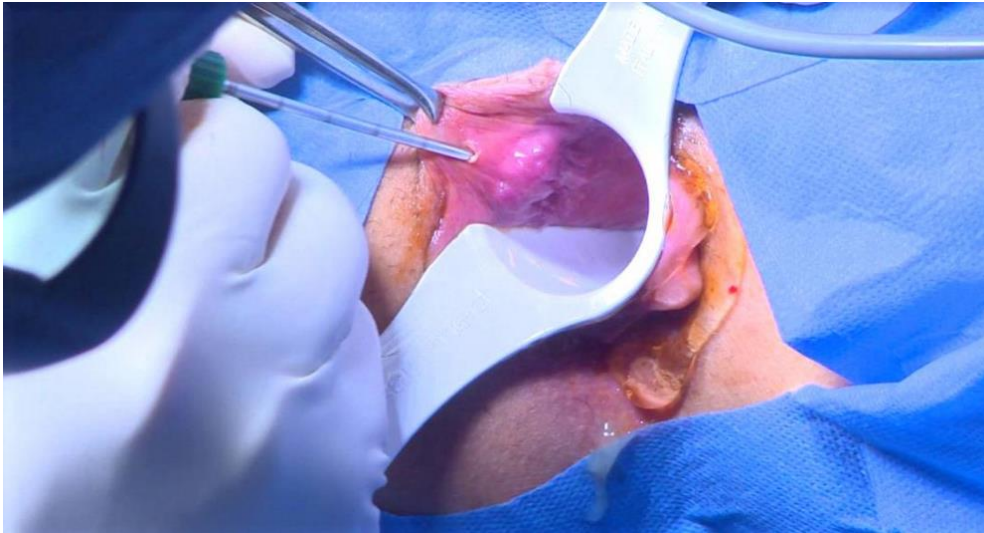
Leff je uspoređivao rezultate hemoroidektomije provedene CO₂ laserom i klasično na 226 bolesnika te nije uočio značajne razlike u postoperativnoj boli, cijeljenju rane te učestalosti komplikacija između dvije skupine (59). Pandini i suradnici također su uspoređivali rezultate klasične i CO₂ laserske hemoroidektomije na 40 bolesnika koji su imali hemoroide III. i IV. stupnja. Nije bilo značajne razlike u postoperativnoj boli, trajanju cijeljenja, komplikacijama, vremenu do povratka na posao te zadovoljstvu pacijenata (60). Wang i suradnici uspoređivali su rezultate bolesnika u kojih su unutarnji hemoroidi liječeni Nd:YAG laserom, a vanjski CO₂ laserom sa bolesnicima u kojih je primjenjena Fergusonova hemoroidektomija. Rezultati su pokazali da su bolesnici liječeni laserom zahtjevali manje postoperativne analgezije, imali su manju incidenciju postoperativne urinarne retencije, kraći boravak u bolnici te manje ukupne troškove liječenja (61). S druge strane, Senagore i suradnici nisu dokazali značajne razlike u postoperativnoj boli između bolesnika liječenih Nd:YAG laserom u odnosu na Fergusonovu hemoroidektomiju, a troškovi liječenja bili su veći u skupini liječenoj laserom (62).

Korištenjem lasera pokušao se otkloniti osnovni nedostatak klasične hemoroidektomije – postoperativna bol. Nema dovoljno dokaza da laserska hemoroidektomija uzrokuje manju postoperativnu bol.

3.3.2 Laserska hemoroidoplastika

Laserska hemoroidoplastika počela se primjenjivati uvođenjem diodnog lasera u proktologiju. Metodu su 2006. godine zasebno opisali Plapler i suradnici te Salfi (55,63). Metoda se temelji na submukoznoj primjeni laserske energije koja uzrokuje destrukciju submukoznih krvnih žila te potiče stvaranje fibroznog tkiva zbog čega se hemoroidalni jastučići smanjuju. Također, dolazi do fiksacije rektalne mukoze i submukoze za podležeći mišićni sloj. Istovremeno ne dolazi do oštećenja analne sluznice čime se smanjuje rizik nastanka

postoperativne stenoze analnog kanala. Bolesnici s hemoroidima II. i III. stupnja najbolji su kandidati za LHP (64,65).



Slika 4 Laserska hemoroidoplastika (dostupno na: <https://www.semanticscholar.org/paper/A-Comparative-Study-between-Laser-Hemorrhoidoplasty-Mohammed-Al-Sultani/77db6bb5fb6de0562c91542bb3f8865ae88c0072>, pristupljeno 2.05.2023.)

Plapler koristi diodni laser valne duljine 810nm, snage 5W, frekvencije 5Hz te gustoće energije 19J/cm². Skupina liječena laserom imala je nižu razinu postoperativne boli prema VAS skali (eng. *Visual Analog Scale*) u odnosu na bolesnike liječene MM hemoroidektomijom. Metoda je bila uspješna u 14 od 15 bolesnika (93,4%) (55). Gambardella i suradnici usporedili su rezultate MM hemoroidektomije s LHP-om. Koristili su diodni laser valne duljine 1470nm, snage 8W i od 10 do 12 pulseva u trajanju od 3s. Kratkoročni rezultati išli su u prilog LHP metodi: postoperativna bol i uporaba analgetika je bila niža, bilo je manje postoperativnog krvarenja, te je povratak svakodnevnim aktivnostima uslijedio brže nego kod bolesnika liječenih MM hemoroidektomijom. Međutim, dugoročni rezultati bili su bolji u skupini liječenoj MM hemoroidektomijom: 21,6% bolesnika imalo je recidiv bolesti u skupini liječenoj LHP-om u odnosu na 7,9% u kontrolnoj skupini na kraju razdoblja praćenja (25±8 mjeseci) (66). Danys i suradnici proveli su eksperiment na uzorcima svinjskog anorektuma koje su tretirali diodnim laserom. Koristili su laser valne duljine 1470nm te različite snage (6, 8 i 10W) i različitog trajanja (1, 2 i 3 sekunde). Patohistološka analiza uzoraka pokazala je da je dubina tkivne ozljede proporcionalna trajanju djelovanja lasera. Različite snage lasera nisu uzrokovale statistički značajno različitu dubinu ozljede. Nakon isporučenog pulsa trajanja 3s, dubina koagulirane submukoze bila je 4mm zbog čega autori preporučuju primjenu idućeg pulsa na udaljenosti od barem 5mm od prvotnog (67). Rezultati sustavnog pregleda i meta-analize Wee i suradnika također daju prednost LHP metodi u odnosu na MM hemoroidektomiju u liječenju hemoroida II. i III. stupnja. U njihovoj analizi, laserska operacija trajala je kraće te je bilo manje

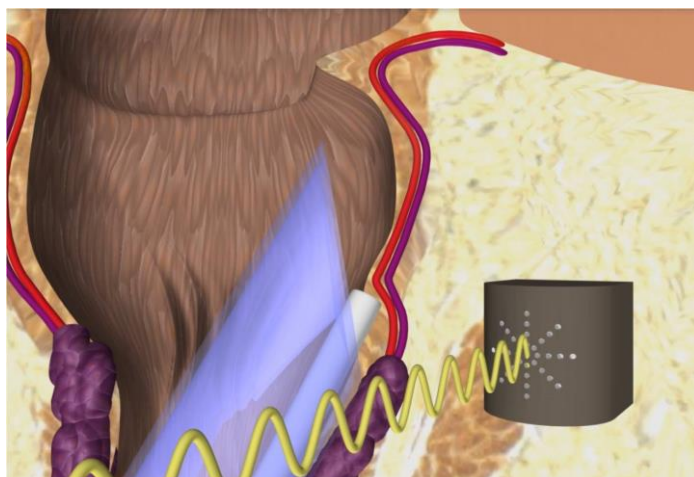
intraoperativnog krvarenja nego u MM hemoroidektomiji. Komplikacije kao što su postoperativno krvarenje i urinarna retencija javljale su se u manjoj mjeri u bolesnika liječenih LHP-om. Postoperativna bol i korištenje analgetika također su bili značajno smanjeni u LHP skupini u odnosu na MM hemoroidektomiju. Nije primijećena statistički značajna razlika u stopi recidiva godinu dana nakon zahvata. Nedostatci ove analize su mali uzorak i relativno kratko vrijeme praćenja (68). Faes i suradnici ispitali su stopu recidiva 5 godina nakon operacije te je ona iznosila 36%. Istraživanje je provedeno na 50 bolesnika s hemoroidima II. i III. stupnja, a njih 44 praćeno je u razdoblju od 5 godina (65).

LHP se pokazala kao uspješna metoda za liječenje hemoroida II. i III. stupnja, u prvom redu zbog značajno smanjenje postoperativne boli u odnosu na klasičnu hemoroidektomiju. Glavni nedostatak ove metode je veća stopa recidiva u odnosu na klasičnu hemoroidektomiju, međutim postoji nedostatak istraživanja s dužim vremenom praćenja ishoda i većim brojem bolesnika koji bi to mogli potvrditi.

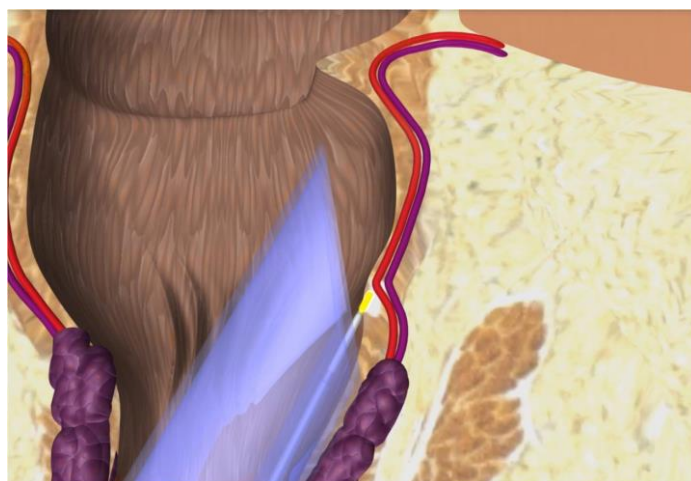
3.3.3 HeLP

Giamundo i suradnici su 2011. godine opisali HeLP - novu metodu za liječenje hemoroida II. i III. stupnja bez značajnog prolapsa. HeLP je dearterijalizacijska metoda liječenja hemoroidalne bolesti u kojoj se pomoću Dopplerske sonde identificiraju terminalni ogranci *a. rectalis superior* koji se zatim okludiraju laserskom fotokoagulacijom. Pretpostavka je da bi smanjenje arterijske opskrbe hemoroidalnog pleksusa rezultiralo smanjenjem volumena hemoroida, a tako i poboljšanjem simptoma hemoroidalne bolesti (57,69).

HeLP metoda izvodi se u litotomijskom položaju, a nije potrebna primjena anestezije kao niti antibiotske profilakse. Koristi se posebno dizajnirani proktoskop koji ima dodatni lumen za Dopplersku sondu. Terminalni ogranci *a. rectalis superior* identificiraju se otprilike 3cm iznad *linee dentatae* pomoću Dopplerske sonde (Slika 5) (69). Sonda se zatim izvadi i umjesto nje uvodi se laser kojim se arterija ligira (Slika 6). Koristi se diodni laser snage 13W u pulsnom modu. Uspješna okluzija arterije potvrđuje se ponovnim uvođenjem Dopplerske sonde. Proktoskop se okreće u smjeru kazaljke na satu i postupak se ponavlja na maksimalno 12 terminalnih ogranaka *a. rectalis superior* (69).



Slika 5 HeLP – identifikacija ogranka *a. rectalis superior* pomoću Dopplerske sonde (dostupno na <https://www.info-haemorrhoiden.de/en/patienten-2/help-method> , pristupljeno 2.05.2023.)



Slika 6 HeLP – okluzija ogranka *a. rectalis superior* diodnim laserom (dostupno na: <https://www.info-haemorrhoiden.de/en/patienten-2/help-method> , pristupljeno 2.05.2023.)

Postoperativna bol svedena je na minimum obzirom da se laserska energija ne primjenjuje na osjetno inervirani anoderm, već samo na arterijske ogranke u submukozi iznad *linee dentate* (69). Dvije su osnovne prednosti HeLP metode: mogućnost primjene bez anestezije te izrazito niska postoperativna bol. Zbog ovoga, bolesnici se mogu otpustiti kući isti dan te vrlo brzo nastaviti sa svakodnevnim aktivnostima (70). U odnosu na druge dearterijalizacijske postupke kao što je DG-HAL, HeLP omogućuje ligaciju većeg broja arterijskih ogranaka (10-12 u odnosu na 6-8). Također, HeLP koristi sondu frekvencije 20MHz koja preciznije detektira tanke submukozalne arterije od sonde koje se obično koriste u drugim postupcima (6-8MHz) (71).

U usporedbi s gumi ligaturama koje imaju slične indikacije kao i HeLP, Giamundo i suradnici pokazali su da HeLP postiže bolje rezultate. Postoperativna bol bila je značajno manja u skupini liječenoj HeLP-om, a 6 mjeseci nakon zahvata rezolucija simptoma postignuta je u

90% bolesnika u odnosu na 53% liječenih gumi ligaturama (72). Crea i suradnici sugeriraju da HeLP postiže i dobre dugoročne rezultate. Postoperativne boli nije bilo u 94% bolesnika. Godinu dana nakon zahvata, potpuno povlačenje simptoma postignuto je u više od 60% bolesnika. Na kraju istraživanja (medijan praćenja od 42 mjeseca), simptomi su bili značajno ili vrlo značajno poboljšani u više od 90% bolesnika (70).

HeLP je pouzdana i sigurna metoda za ograničenu populaciju bolesnika koji imaju hemoroide II. ili III. stupnja bez značajnijeg prolapsa. Prednosti metode su mogućnost primjene u ambulanti ili jedinici jednodnevne kirurgije te izrazito niska postoperativna bol u usporedbi s drugim metodama. S druge strane, nedostaje randomiziranih kliničkih istraživanja te istraživanja s dužim vremenom praćenja koja bi dokazala prednost ove metode u odnosu na druge dearterijalizacijske i minimalno invazivne zahvate.

4. PERIANALNA FISTULA

4.1 Etiopatogeneza

Perianalna fistula je epitelizirani kanal koji predstavlja abnormalnu komunikaciju između analnog kanala i perianalne kože. Nastaje kao posljedica anorektalnog apscesa, odnosno razvoja kronične infekcije drenažnog kanala anorektalnog apscesa (27,73).

Incidencija perianalne fistule u Europskoj Uniji iznosi između 1,20 i 2,80/10.000 osoba-godina (74). Sainio je proučavao incidenciju među stanovnicima Helsinkija u periodu od 1969. do 1978. godine te je ona iznosila 12,3/100.000 stanovnika za muškarce i 5,6/100.000 stanovnika za žene. Srednja dob bolesnika u trenutku postavljanja dijagnoze bila je 38,3 godine (75). Muškarci imaju dva puta veće šanse za obolijevanje, a najveća incidencija je u četvrtom desetljeću života (73).

Najprihvaćeniji patogenetski mehanizam nastanka perianalne fistule je Eisenhammerova 'kriptoglandularna teorija' iz 1956. godine. Eisenhammer smatra da su anorektalni apsces i fistula posljedica infekcije analnih žlijezda te da ih treba smatrati različitim prezentacijama iste bolesti (76). Analne žlijezde većinom su smještene submukozalno, a manji broj penetrira unutarnji analni sfinkter i intersfinkterični prostor. Oko žlijezda i njihovih izvodnih kanala prisutna je blaga do umjerena limfocitna infiltracija. Epitel analnih žlijezda je višeredni cilindrični s vrčastim stanicama (77). Izvodni kanali analnih žlijezda otvaraju se u analne kripe (78). Distribucija analnih žlijezda u analnom kanalu nije jednolika. Abeysuriya i suradnici pokazali su da se većina žlijezda nalazi u desnom donjem kvadrantu analnog kanala u litotomijskom položaju, a slijede lijevi donji, desni gornji i lijevi gornji s najmanjim brojem žlijezda. Najveći broj fistula također je bio u desnom donjem kvadrantu (43%) (79). Opstrukcijom izvodnog kanala analne žlijezde debrisom razvija se gnojna infekcija, odnosno apsces. Žlijezde penetriraju kompleks analnog sfinktera u različitim razinama, a infekcija slijedi put najmanjeg otpora te se apsces formira tamo gdje inficirana žlijezda završava (80). Najčešće se razvija perianalni ili ishiorektalni apsces, a mogući su i intersfinkterični, supralevatorni i submukozni apscesi (27).

U otprilike trećine bolesnika se u trenutku drenaže apscesa može pronaći unutarnji otvor perianalne fistule (81). Hämäläinen i suradnici pokazali su da se nakon drenaže anorektalnog apscesa, fistula nađe u 37% bolesnika koji prethodno nisu imali fistulu (82).

Wang i suradnici usporedili su bolesnike s fistulom s bolesnicima koji su liječeni zbog drugih anorektalnih bolesti, ali nisu imali fistulu. Kao rizični faktori za nastanak fistule pronađeni su: BMI > 25,0kg/m², visoki dnevni unos soli, pozitivna osobna anamneza dijabetesa, hiperlipidemije i dermatoze, prethodna anorektalna operacija, pušenje i konzumacija alkohola, sedentarni način života, prekomjeren unos začinjene i masne hrane, veoma rijetko sudjelovanje u sportskim aktivnostima i produljeno sjedenje na WC školjci za vrijeme defekacije (83).

Brojni faktori utječu da se iz nekih anorektalnih apscesa razviju fistule. U gnoju apscesa iz kojih se razviju fistule češće se nađu crijevne bakterije kao što su *E. coli* i *Bacteroides* spp., dok su oni apscesi iz kojih se ne razviju fistule povezani s kožnim bakterijama (84,85). U uzorcima kroničnih fistula koje nisu povezane s upalnim bolestima crijeva i akutnim gnojnim sadržajem, pronađene su male količine bakterija koje ne bi mogle biti uzrok kroničnoj upali (86). Na molekularnoj razini, Ratto i suradnici dokazali su veću ekspresiju IL-1β i IL-8 u proksimalnim i distalnim dijelovima fistula u odnosu na zdravu analnu sluznicu. Rezultati analize PCR u realnom vremenu (eng. *Real-Time Polymerase Chain Reaction*) sugerirali su prisutnost epitelno-mezenhimalne tranzicije (EMT): povećana ekspresija TGF-β, Zeb i Snail transkripcijskih faktora i Vimentina te smanjena ekspresija E-kadherina (87). Histološki, kanal fistule je epiteliziran i okružen fibroznim tkivom i upalnim stanicama. Stupanj epitelizacije i vrsta epitela su varijabilni. Može se pronaći višeslojni pločasti epitel, prijelazni epitel te pomiješani pločasti i cilindrični epitel (88,89).

Kumulativna incidencija perianalne fistule u bolesnika s Crohnovom bolesti iznosi 21% nakon 10 godina te 26% nakon 20 godina. Kao i druge manifestacije Crohnove bolesti, perianalne fistule često recidiviraju (90). Glavni patogenetski mehanizmi u razvoju perianalne fistule u sklopu Crohnove bolesti su EMT i djelovanje enzima koji remodeliraju izvanstanični matriks kao što su matriks metaloproteinaze (91). Rijetka komplikacija višegodišnje perianalne fistule u bolesnika s Crohnovom bolesti je maligna transformacija (92).

U rijetkim slučajevima, perianalna fistula može biti uzrokovana traumom, prethodnom operacijom te specifičnim infekcijama kao što su tuberkuloza i aktinomikoza (93).

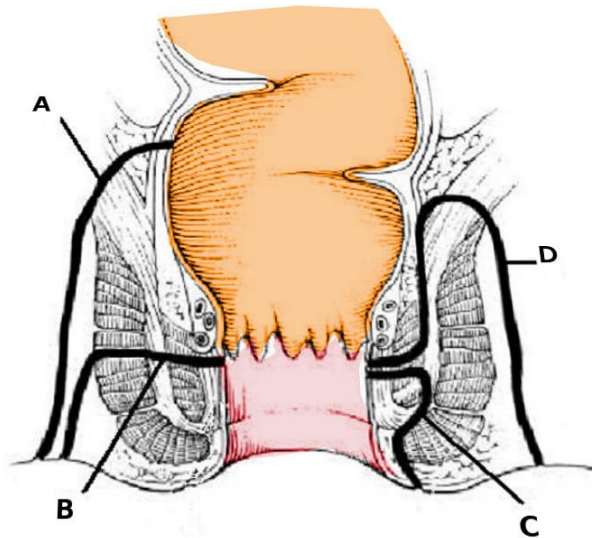
4.2 Klinička slika

Perianalnu fistulu treba uključiti u diferencijalnu dijagnozu kod svih bolesnika koji se prezentiraju s kroničnom ili rekturentnom 'kvržicom' u perianalnom području, perianalnom boli ili iscjetkom (73). Bolesnici s perianalnom fistulom najčešće u osobnoj anamnezi imaju anorektalni apsces koji je bio spontano ili kirurški dreniran. Simptomi uključuju 'kvržicu' u perianalnom području koja postane iritirana i krvari, kronični iscjedak te perianalnu bol i oteklinu koja se oslobađanjem tekućeg sadržaja iz fistule povuče (94).

Kliničkim pregledom perianalnog područja može se identificirati vanjski otvor fistule, a prilikom digitorektalnog pregleda kanal fistule se u nekim slučajevima može i palpirati. Anoskopijom se može identificirati unutarnji otvor fistule (95). Pregled u općoj anesteziji omogućuje sondiranje fistuloznog kanala ili se u njega može injicirati vodikov peroksid ili metilensko modrilo kako bi se dobio detaljniji uvid u anatomiju fistule (73). Pronalaženju unutarnjeg otvora može pomoći Goodsallovo pravilo koje kaže da fistule s anteriornim vanjskim otvorom imaju izravni tok od vanjskog do unutarnjeg otvora, dok stražnje fistule imaju zakrivljeni tok te se unutarnji otvor nalazi u sredini stražnje stijenke analnog kanala (96).

Slikovne pretrage koje se koriste u dijagnostici su magnetska rezonancija (MR) i endoanalni ultrazvuk (eng. *Endoanal Ultrasound*, EAUS). MR se smatra 'zlatnim standardom' u slikovnoj dijagnostici perianalnih fistula. Indicirana je u slučaju rekurentnih te kompliciranih primarnih fistula (73). EAUS i MR imaju jednaku osjetljivost u dijagnostici fistula (87%), međutim MR ima veću specifičnost (69% naspram 43%) (97). Na točnost nalaza EAUS-a utječe i iskustvo operatera, a pretraga je za bolesnike neugodnija u odnosu na MR (94).

Parksova klasifikacija iz 1976. godine danas je najšire prihvaćena. Parks je podijelio fistule prema anatomskom odnosu između primarnog kanala i analnog sfinktera na intersfinkterične, transsfinkterične, suprasfinkterične i ekstrasfinkterične (Slika 7) (98). Kanal submukoznih fistula je površinski smješten i ne uključuje analni sfinkter. Intersfinkterične fistule su najčešće, a primarni kanal nalazi se između vanjskog i unutarnjeg analnog sfinktera. Transsfinkterične fistule prolaze kroz vanjski analni sfinkter, a suprasfinkterične iznad vanjskog sfinktera. Ekstrasfinkterične fistule prolaze izvan vanjskog sfinktera te penetriraju *m. levator ani*, a obično su povezane s Crohnovom bolesti ili drugim intraabdominalnim uzrocima kao što su divertikulitis ili maligna bolest (73,94).



Slika 7 Parksova klasifikacija perianalnih fistula: A – ekstrasfinkterična; B – transfinkterična; C – intersfinkterična; D – suprasfinkterična (dostupno na <https://www.ncbi.nlm.nih.gov/books/NBK507895/bin/analfistula.jpg> (99), pristupljeno 24.05.2023.)

St. James's University Hospital (SJUH) klasifikacija dijeli fistule ovisno o postojanju sekundarnih kanala i apscesa na stupnjeve od 1 do 5, gdje je stupanj 1 jednostavna linearna intersfinkterična fistula, stupanj 2 intersfinkterična fistula s intersfinkteričnim apscesom ili sekundarnim kanalom, stupanj 3 je transfinkterična fistula, stupanj 4 transfinkterična fistula s apscesom ili sekundarnim kanalom i stupanj 5 supralevatorna ili translevatorna fistula (100).

Klasifikacija Američkog gastroenterološkog društva (eng. *American Gastroenterological Association*, AGA) dijeli fistule na jednostavne i komplicirane. Jednostavne fistule uključuju niske, odnosno superficijalne fistule te niske intersfinkterične i transfinkterične fistule. Jednostavne fistule također imaju samo jedan vanjski otvor, nema perianalnog apscesa niti znakova rektovaginalne fistule ili anorektalne strikture. Komplicirane fistule su visoke intersfinkterične ili transfinkterične te ekstrasfinkterične i suprasfinkterične. Komplicirane fistule mogu imati više vanjskih otvora, mogu biti prisutni znakovi apscesa, rektovaginalne fistule, anorektalne strikture te aktivne Crohnove bolesti rektuma (101).

4.3 Terapija laserom

Glavni ciljevi u liječenju perianalne fistule su kontrola sepse, trajno izliječenje fistule te očuvanje kontinencije (94). Osnova liječenja je kirurški zahvat, a tehnike dijelimo u one koje poštedeju analni sfinkter (npr. fibrinsko ljepilo i endorektalni klizni rezanj) te one koje žrtvuju sfinkter (npr. fistulotomija i fistulektomija) (102).

Fistulotomija je metoda izbora za jednostavne fistule koja uključuje presijecanje cjelokupnog tkiva primarnog i sekundarnih kanala. Zatim se učini debridman kanala fistule elektrokauterom ili kiretom te marsupijalizacija rubova rane (94). Stopa recidiva iznosi 0-9%, dok stopa inkontinencije iznosi 0-37%, ovisno o karakteristikama fistule (94). Meta-analiza Sahebally i suradnika pokazala je da je marsupijalizacija povezana s kraćim vremenom cijeljenja, međutim stopa recidiva i inkontinencije te postoperativna bol bili su jednaki kao kod bolesnika u kojih nije učinjena marsupijalizacija (103). U liječenju kompliciranih fistula može se koristiti fistulotomija s primarnom rekonstrukcijom analnog sfinktera (94).

Fistulektomijom se ekscidira fistulozni kanal te rana cijeli sekundarno (95). Vrijeme cijeljenja je dulje nego nakon fistulotomije, postoperativna bol je veća te su postoperativne komplikacije učestalije, a stopa recidiva i inkontinencije se statistički značajno ne razlikuje zbog čega se za niske i jednostavne fistule preporuča fistulotomija (104,105). Fistulektomija može biti dobra opcija u liječenju kroničnih fistula koje završavaju slijepo, posebno onih koje se protežu prema kranijalno u ishiorektalnom prostoru i ne zahvaćaju analni sfinkter (94).

Seton označava neresorptivni konac ili gumicu koja se postavlja kroz kanal fistule čime se omogućuje adekvatna drenaža fistuloznog kanala te se sprječava razvoj apscesa i sepe. Seton se može koristiti za drenažu kao priprema prije konačnog kirurškog liječenja fistule ili kao konačna terapija u kojoj se fistula reže pomoću setona (94).

Endorektalni klizni režanj koristi se u liječenju kompleksnih fistula. Nakon debridmana fistule ili fistulektomije, mobilizira se mukozni ili submukozni rektalni režanj kojim se pokriva unutarnji otvor fistule (94). Diaz i suradnici pokazali su da je metoda uspješna u 72,6% bolesnika, a do pogoršanja kontinencije došlo je u 16,9% bolesnika (106).

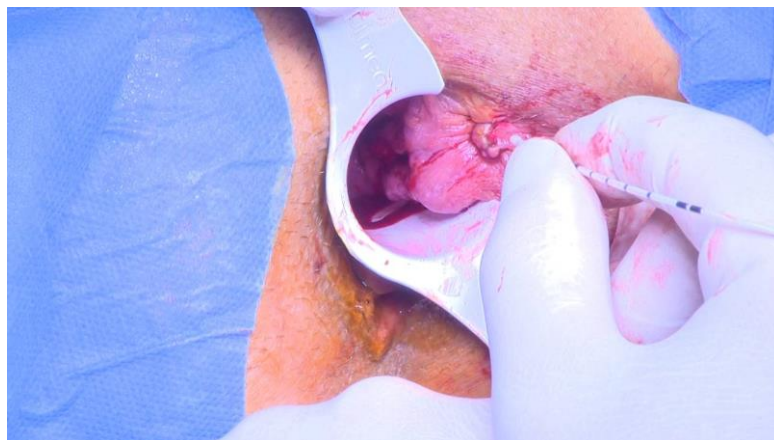
Hjortrup i suradnici su 1991. godine opisali korištenje fibrinskog ljepila za obliteraciju kanala kompleksnih fistula uz očuvanje kontinencije. Postupak je jednostavan i niskorizičan te se može ponoviti više puta (107). Stopa izliječenja iznosi 53%, a čimbenik koji najviše utječe na uspješnost postupka je kompleksnost fistule (108).

Ligacija intersfinkteričnog kanala fistule (eng. *Ligation of Intersphincteric Fistula Tract*, LIFT) postupak je u kojem se radi disekcija intersfinkteričnog prostora dok se ne dođe do kanala fistule koji se zatim ligira (109). Postoje brojne varijacije ove tehnike kao što su LIFT-plus, LIFT-plus s intraoperativnim postavljanjem setona, LIFT-plus sa klizajućim režnjem, LIFT-plug te BioLIFT. Uspješno cijeljenje nakon klasične LIFT operacije postiže se u 61-94,4% bolesnika (102).

Video-asistirani postupak za analne fistule (eng. *Video-Assisted Anal Fistula Treatment*, VAAFT) karakteriziran je direktnom vizualizacijom primarnog i sekundarnih kanala fistule pomoću fistuloskopa. Nakon identifikacije unutarnjeg otvora fistule, kanal fistule se elektrokoagulira unipolarnom elektrodom te se učini debridman. Unutarnji otvor fistule zatvori se kirurškim staplerom, šavom ili kliznim režnjem (94). Regusci i suradnici pokazali su da je metoda uspješna u 83,3% bolesnika nakon 3 godine praćenja (110).

Primjena mezenhimalnih zametnih stanica nova je metoda liječenja kompliciranih fistula, pogotovo u bolesnika s Crohnovom bolesti (94). Smatra se da autologne matične stanice iz masnog tkiva ili koštane srži modificiraju lokalni upalni odgovor što dovodi do cijeljenja fistule. Rezultati su obećavajući, međutim nedostaje istraživanja na većem broju bolesnika i s duljim razdobljem praćenja (111).

Slutzki i suradnici su 1981. godine opisali uspješnu primjenu CO₂ lasera u liječenju visokih analnih fistula, a 1998. godine Bodzin opisuje uspješno izliječenje analnih fistula korištenjem CO₂ lasera u 7 bolesnika s Crohnovom bolesti (112,113). Šira primjena lasera u liječenju fistula počela je uvođenjem laserske ablacije kanala fistule diodnim laserom. Metodu je 2011. godine opisao Wilhelm (114). Ova tehnika pošteđuje analni sfinkter te omogućuje istovremenu deepitelizaciju i obliteraciju kanala fistule. Wilhelm koristi FiLaC (eng. *Fistula-tract Laser Closure*) laser valne duljine 1470nm i snage 13W kako bi, nakon kiretaže i ispiranja kanala fiziološkom otopinom, obliterirao kanal fistule (Slika 8). Unutarnji otvor fistule zatvara mukoznim režnjem, anodermalnim režnjem ili šavom (114). FiLaC je ostao najčešće upotrebljivani naziv ove tehnike, a još se koriste i LAFT (eng. *Laser Ablation of Fistula Tract*) te EFLA (eng. *Endofistula Laser Ablation*).



Slika 8 FiLaC (dostupno na <https://www.youtube.com/watch?v=8cT4CV1gkAA>, pristupljeno 24.04.2023.)

Giamundo i suradnici pokazali su da je FiLaC uspješan u 66,8% bolesnika nakon jednog postupka te u ukupno 73,7% bolesnika nakon ponavljanja postupka u bolesnika s inicijalnim neuspjehom. Bolesnici u kojih je korištena seton drenaža u tijekom 14 tjedana prije operacije imali su značajno bolji ishod (115). U usporedbi s fistulotomijom, Tümer i suradnici pokazali su da je stopa recidiva veća u bolesnika liječenih laserom (13,6% naspram 4,7%), međutim bolesnici liječeni laserom nisu imali postoperativnu inkontinenciju, povratak na posao bio je brži, a postoperativna bol manja nego u bolesnika liječenih fistulotomijom (116). Sluckin i suradnici usporedili su FiLaC sa kliznim režnjem i LIFT metodom za liječenje primarnih i rekurentnih visokih kriptoglandularnih fistula. Bolesnici s Crohnovom bolesti, te ekstrasfinkteričnim ili multiplim fistulama bili su isključeni iz istraživanja. FiLaC se pokazao jednako uspješan kao i klizni reznj, odnosno LIFT metoda (117). Meta-analiza Frountzasa i suradnika pokazala je da je metoda uspješna u 63% bolesnika, dok se komplikacije javljaju u 8% slučajeva. Najčešće postoperativne komplikacije su bol i nelagoda, manje krvarenje, povišena tjelesna temperatura i apsces (118).

Uzimajući u obzir uspješnost od oko 60% te izrazito niske stope postoperativnih komplikacija i inkontinencije, kao i mogućnost ponavljanja postupka, laserska ablacija perianalne fistule dobra je metoda za liječenje kompliciranih fistula uz očuvanje kontinencije. Nedostatci ove metode su cijena potrebne opreme te nedostatak istraživanja s dugoročnim ishodima (57,119).

Arroyo i suradnici su 2017. godine primjenili fotodinamsku terapiju u liječenju analnih fistula. Nakon zatvaranja unutarnjeg otvora, kanal fistule ispuni se 5-aminolevulinskom kiselinom. Nakon 2 sata, primjenjuje se laser valne duljine 630nm i snage 1W (120). U skupini od 49 bolesnika, metoda je bila uspješna u 65,3% bolesnika, a prijavljene komplikacije bile su fototoksičnost, lokalna osjetljivost kože i povišena tjelesna temperatura (121).

5. ANALNA FISURA

5.1 Etiopatogeneza

Analna fisura je linearna rana koja se nalazi na prijelazu kože u sluznicu analnog kanala. Najčešće se proteže od *lineae dentate* do analnog ruba, a u 90% slučajeva smještena je u posteriornj medijalnoj liniji analnog kanala (27,122).

Analna fisura je česta proktološka bolest, međutim nedostaje dovoljno istraživanja koja bi odredila točnu incidenciju i prevalenciju (122). Mapel i suradnici pokazali su da ukupna godišnja incidencija iznosi 0,11% odnosno 1,1 osoba-godina/1000 stanovnika. Incidencija je bila značajno veća među ženama u dobi od 12 do 24 godine, te među muškarcima u dobi od 55 do 64 godine (123). Prevalencija analne fisure među bolesnicima liječenima zbog anorektalnih tegoba u Indijskim bolnicama iznosi između 15,62% (124) i 17,81% (125).

Smatra se da je najčešći uzrok analne fisure konstipacija i tvrda stolica zbog koje je pražnjenje praćeno napinjanjem. Također, fisura se može pojaviti i kao posljedica hemoroidektomije, vaginalnog poroda i histerektomije te analnog spolnog odnosa (126). Nekoliko čimbenika može spriječiti cijeljenje fisure. Osnovnim patogenetskim mehanizmom smatra se hipertoniya i hipertrofija unutarnjeg analnog sfinktera koja dovodi do povećanog intraanalnog tlaka i smanjenja arterijske cirkulacije kroz analnu sluznicu (122,127). U istraživanju Jonesa i suradnika koje je uključivalo 40 bolesnika s kroničnom fisurom, njih 38% imalo je povišeni intraanalni tlak. U 55% bolesnika tlak je bio normalan, dok je u 8% bolesnika intraanalni tlak bio snižen (128). U žena je analna fisura često posljedica traume prilikom vaginalnog poroda te je obično smještena u anteriornoj medijalnoj liniji i nije povezana s povećanim intraanalnim tlakom (129).

Dušikov monoksid (NO) glavni je inhibitorni neurotransmiter unutarnjeg analnog sfinktera. Lund je proučavao aktivnost sintaze dušikova monoksida (eng. *nitric oxide synthase*, NOS) u uzorcima biopsije unutarnjeg analnog sfinktera te pokazao da je ona niža nego u kontrolnoj skupini. Niske aktivnost NOS-a u nekih pacijenata mogu doprinjeti hipertonusu ili spazmu unutarnjeg analnog sfinktera predisponirajući ih za razvoj kronične analne fisure (130).

Proučavanjem topografije donjih rektalnih arterija te histologije analnog kanala uočena je smanjena arterijska perfuzija posteriorne analne komisure, kao i smanjeni broj arteriola u tom području u odnosu na ostatak analnog kanala (131). Povećani intraanalni tlak te fiziološki

smanjena arterijska opskrba posteriorne analne komisure sprječavaju cijeljenje analne fisure koju možemo smatrati ishemijskim ulkusom (122).

Analna fisura rjeđe može biti posljedica upalne bolesti crijeva, tuberkuloze, infekcije virusom humane imunodeficijencije (eng. *Human Immunodeficiency Virus*, HIV) ili sifilisa te je tada češće smještena na lateralnim stijenkama analnog kanala (27,122).

5.2 Klinička slika

Glavni simptomi analne fisure su bol i krvarenje. Oštra bol se javlja pri defekaciji te može perzistirati i nekoliko sati nakon defekacije (27). Zbog intenzivne boli prilikom svakog obavljanja nužde, bolesnici se često boje ili izbjegavaju defekaciju što pogoršava konstipaciju i vodi u začarani krug. Krvarenje je svijetlo crvene boje i obično nije većeg intenziteta. Bolesnici također mogu osjetiti nelagodu prilikom sjedenja, svrbež i iritaciju (127).

Inspekcija perianalnog područja te digitorektalni pregled osnovni su dijagnostički postupci, iako spazam sfinktera i intenzivna bol ponekad onemogućavaju adekvatnu vizualizaciju i izvođenje digitorektalnog pregleda (27,127). Izgled fisure ovisi o duljini njezina trajanja. Akutna analna fisura traje kraće od 6 tjedana i ima izgled linearne laceracije anoderma. Kronična analna fisura je ona koja traje dulje od 6 tjedana. Karakterizirana je induriranim rubovima rane, vidljivim unutaršnjim sfinkterom u dnu rane, hipertrofiranom papilom proksimalno i 'hemoroidom čuvarom' distalno (122).

Osim prema duljini trajanja, analne fisure klasificiramo prema lokalizaciji i etiologiji. Anteriorne i posteriorne analne fisure koje se nalaze u medijalnoj liniji nazivaju se tipičnima te se nalaze u više od 90% bolesnika. Atipične fisure su one koje se na lateralnim stijenkama analnog kanala (127). Prema etiologiji, analna fisura može biti primarna i sekundarna. Primarne se smatraju posljedicom lokalne traume koja je nastala zbog konstipacije, tvrde stolice, vaginalnog poroda ili analog spolnog odnosa. Sekundarne analne fisure uzrokovane su prethodnim proktološkim operacijama, upalnim bolestima crijeva (primarno Crohnovom bolesti), tuberkulozom, sarkoidozom te infektivnim bolestima kao što su HIV, sifilis i *Herpes simplex* (127).

5.3 Terapija laserom

Konzervativno liječenje prva je linija terapije za analne fisure. Liječenje se temelji na smanjenju intraanalnog tlaka kako bi se omogućilo cijeljenje fisure (122). Liječenje konstipacije provodi se omekšivačima stolice i blagim laksativima kao što su psilijum vlakna, laktuloza ili polietilenglikol (27). Za olakšanje simptoma lokalno se primjenjuje lidokain te kupke mlake kamilice. Smatra se da kupka relaksira unutarnji analni sfinkter čime se smanjuje bol (132).

Relaksacija sfinktera postiže se lokalnom primjenom blokatora kalcijevih kanala i nitroglicerina. Topikalnom primjenom nifedipina ili diltiazema postiže se izliječenje u više od 80% bolesnika. Glavna nuspojava je pruritus ani koji se javlja u otprilike 10% pacijenata (127). Glicerol trinitrat jednako je učinkovit, međutim češće se javljaju nuspojave kao što je glavobolja (133). Nelsonova meta-analiza pokazala je da upotreba glicerol trinitrata statistički značajno ne ubrzava cijeljenje u odnosu na placebo te da su blokatori kalcijevih kanala jednako (ne)učinkoviti kao i glicerol trinitrat (134). Blokatori kalcijevih kanala i preparati nitroglicerina povezani su s visokim stopama recidiva kronične fisure koje iznose oko 50% (122).

Relaksacija sfinktera također se može postići injekcijama botulinum toksina (Botoxa) koji sprječava otpuštanje acetilkolina te tako uzrokuje privremenu paralizu mišića (127). U usporedbi s nitroglicerinom, primjenom botulinum toksina postižu se jednaki rezultati uz manji broj i nižu učestalost nuspojave, ali uz veću stopu prolazne inkontinencije (135).

Lateralna interna parcijalna sfinkterotomija (eng. *Lateral Internal Sphincterotomy*, LIS) zlatni je standard za liječenje kroničnih fisura kod kojih konzervativno liječenje nije bilo uspješno. Metodu je 1951. godine predložio Eisenhammer, a radi se o kirurškom zahvatu kojim se presijeca fibrozni rub unutarnjeg sfinktera (27,122). Koriste se otvorena i zatvorena tehnika, bez značajne razlike u rezultatima te stopi inkontinencije (136). LIS postiže bolje rezultate u odnosu na sve konzervativne tehnike liječenja, te je prema Nelsonovoj meta-analizi neuspješna u samo 6% bolesnika. Postoperativna inkontinencija javlja se u 3,4-4,4% bolesnika (137).

U bolesnika kod kojih analna fisura nije posljedica povećanog intraanalnog tlaka, preporuča se korištenje lokalnog kliznog reznja. U usporedbi s LIS-om, korištenjem kliznog reznja postižu se jednako dobri rezultati, ali uz nižu stopu inkontinencije (138).

U liječenju analnih fisura laserom većinom se koristi CO₂ laser. Esfahani i suradnici su 2015. godine opisali novu metodu liječenja analnih fisura laserom. Postupak se provodi u

lokalnoj anesteziji, a koristi se CO₂ laser valne duljine 10 600nm te snage do 30W. Umjesto sfinkterotomije, učini se rez na 3 sata u litotomijskom položaju kojim se oslobode jedna do dvije trećine distalnog dijela unutarnjeg analnog sfinktera. Zatim se laserom u kontinuiranom modu napravi osam 'točaka' (eng. *spot*) promjera 2-3mm na unutarnjem sfinkteru. Točke su međusobno udaljene 3-5mm i sve prolaze kroz cijelu debljinu unutarnjeg sfinktera. Zatim se područje fisure tretira frakcijskim uređajem za lasersko skeniranje kako bi se stimulirala regeneracija i angiogeneza submukoze i kože (139). U svoju pilot studiju uključili su 25 bolesnika od kojih nijedan nakon godinu dana nije imao recidiv (139).

Giani i suradnici također koriste CO₂ laserski skener. U istraživanju koje je uključivalo 29 bolesnika, u 75,9% fistula je nakon mjesec dana potpuno zacijelila. Također, u 85,7% bolesnika je bol na VAS skali bila ≤ 3 tjedan dana nakon postupka (140).

Talaat i suradnici zatvorenu lateralnu internu sfinkterotomiju izvode diodnim laserom valne duljine 1470nm. Od 24 bolesnika uključenih u istraživanje, nijedan nije razvio recidiv fisure kao ni postoperativnu inkontinenciju. Vrijeme praćenja bilo je 6 mjeseci (141).

Iako se protuupalni i regenerativni učinci lasera već koriste u liječenju kroničnih rana, primjena lasera u liječenju kroničnih analnih fisura još nije u široj uporabi. Potrebna su daljnja istraživanja ovih metoda, međutim prvi rezultati su obećavajući.

6. ZAKLJUČAK

Upotreba lasera u liječenju hemoroidalne bolesti, perianalnih fistula i analnih fisura pokazuje izvrsne rezultate.

Laser je u najvećoj mjeri istražen u liječenju hemoroidalne bolesti, gdje se pokazao kao pouzdan alat za liječenje hemoroida II. i III. stupnja, dok za hemoroide IV stupnja klasična hemoroidektomija i dalje ostaje terapija izbora. U liječenju hemoroida II. i III. stupnja, LHP pokazuje pouzdane rezultate uz značajno manju postoperativnu bol u odnosu na klasičnu hemoroidektomiju. HeLP je novija dearterijalizacijska metoda koja se većinom uspoređuje s drugim minimalno invazivnim zahvatima kao što su gumi ligature, u odnosu na koje postiže bolje rezultate. Ipak, indicirana je u ograničenom broju bolesnika koji imaju hemoroide II. i III. stupnja te blagi prolaps.

FiLaC predstavlja inovativnu terapijsku metodu za liječenje analnih fistula koja pokazuje obećavajuće rezultate. Korištenjem laserske tehnologije, FiLaC omogućuje precizno i kontrolirano zatvaranje fistuloznih kanala, što dovodi do bržeg oporavka pacijenata uz nizak rizik razvoja postoperativne inkontinencije. Također, FiLaC pokazuje dobre početne rezultate u liječenju fistula u sklopu Crohnove bolesti.

Laser se posljednjih godina počinje primjenjivati u liječenju analnih fisura. Preciznost laserske tehnologije omogućuje ciljano tretiranje kronične analne fisure, potičući brže zacjeljivanje i smanjenje simptoma. Ova metoda pruža prednost smanjene invazivnosti i kraćeg perioda oporavka u usporedbi s tradicionalnim kirurškim zahvatima.

Unatoč tim prednostima, primjena lasera u proktologiji još uvijek nosi neke nedostatke. Postoji nedostatak dokaza o dugoročnim rezultatima laserskih zahvata, pogotovo u usporedbi s tradicionalnim kirurškim tehnikama. Početna cijena opreme je visoka, kao i trošak jednokratnih materijala koji se koriste u zahvatima, što cijeli postupak često čini skupljim od do sada korištenih metoda liječenja. Također, postoji potreba za dodatnom edukacijom ne samo operatera, već i cjelokupnog osoblja, koje je uključeno u primjenu lasera.

7. ZAHVALE

Prije svega, zahvaljujem se dr.sc. Branku Bogdaniću na pruženoj prilici, te na savjetima, strpljenju i pomoći prilikom izrade ovog diplomskog rada.

Veliko hvala mojoj obitelji i prijateljima na pruženoj ljubavi i podršci tijekom studija.

8. LITERATURA

1. Einstein A. Zur Quantentheorie der Strahlung. 1917.
2. Hecht J. A short history of laser development. *Appl Opt.* 2010 Sep 1;49(25):F99.
3. Maiman TH. Stimulated Optical Radiation in Ruby. *Nature.* 1960 Aug;187(4736):493–4.
4. Maiman TH. Stimulated Optical Emission in Fluorescent Solids. I. Theoretical Considerations. *Phys Rev.* 1961 Aug 15;123(4):1145–50.
5. Maiman TH, Hoskins RH, D'Haenens IJ, Asawa CK, Evtuhov V. Stimulated Optical Emission in Fluorescent Solids. II. Spectroscopy and Stimulated Emission in Ruby. *Phys Rev.* 1961 Aug 15;123(4):1151–7.
6. Solon LR, Aronson R, Gould G. Physiological Implications of Laser Beams: The very high radiation flux densities of optical masers point to important biomedical applications. *Science.* 1961 Nov 10;134(3489):1506–8.
7. Goldman L, Blaney DJ, Kindel DJ, Richfield D, Franke EK. Pathology of the Effect of the Laser Beam on the Skin. *Nature.* 1963 Mar;197(4870):912–4.
8. Goldman L. Impact of the Laser on Nevi And Melanomas. *Arch Dermatol.* 1964 Jul 1;90(1):71.
9. Campbell CJ, Noyori KS, Rittler MC, Innis RE, Koester CJ. The Application of Fiber Laser Techniques to Retinal Surgery. *Arch Ophthalmol.* 1964 Dec 1;72(6):850–7.
10. Campbell CJ, Koester CJ, Curtice V, Noyori KS, Rittler MC. Clinical Studies in Laser Photocoagulation. *Arch Ophthalmol.* 1965 Jul 1;74(1):57–65.
11. Nath G, Gorisch W, Kiefhaber P. First Laser Endoscopy via a Fiberoptic Transmission System. *Endoscopy.* 1973 Dec;5(04):208–13.
12. Jako GJ. LASER SURGERY OF THE VOCAL CORDS: An Experimental Study with Carbon Dioxide Lasers on Dogs. *The Laryngoscope.* 1972 Dec;82(12):2204–16.
13. Strong MS, Jako GJ. Laser Surgery in the Larynx Early Clinical Experience with Continuous Co₂ Laser. *Ann Otol Rhinol Laryngol.* 1972 Dec;81(6):791–8.
14. Zadeh AT, Kirchner B. Outpatient Hemorrhoidectomy. *AORN J.* 1986 Dec;44(6):966–76.
15. Iwagaki H, Higuchi Y, Fuchimoto S, Orita K. The laser treatment of hemorrhoids: — Results of a study on 1816 patients. *Jpn J Surg.* 1989 Nov;19(6):658–61.
16. Dubravka Krilov JBK. Fizika za studente medicine. In: *Fizika za studente medicine.* Zagreb: Medicinska naklada; 2012.
17. Flint PW, Francis HW, Haughey BH, Lesperance MM, Lund VJ, Robbins KT, i sur., editors. *Laser Surgery: Basic Principles and Safety Considerations.* In: Cummings

- otolaryngology: head and neck surgery. Seventh edition. Philadelphia, PA: Elsevier; 2021. p. 854–67.
18. Lasers. In: Introduction to health physics. Fifth edition. New York: McGraw-Hill Education; 2017. p. 804–38.
 19. Franck P, Henderson PW, Rothaus KO. Basics of Lasers. *Clin Plast Surg.* 2016 Jul;43(3):505–13.
 20. Hulicius E, Kubeček V. Semiconductor lasers for medical applications. In: Lasers for Medical Applications [Internet]. Elsevier; 2013 [cited 2023 Mar 6]. p. 222–50. Available from: <https://linkinghub.elsevier.com/retrieve/pii/B9780857092373500084>
 21. Lanzafame RJ. Laser/Light Applications in General Surgery. In: Nouri K, editor. Lasers in Dermatology and Medicine [Internet]. Cham: Springer International Publishing; 2018 [cited 2023 Mar 6]. p. 135–62. Available from: http://link.springer.com/10.1007/978-3-319-76220-3_7
 22. Carroll L, Humphreys TR. LASER-tissue interactions. *Clin Dermatol.* 2006 Jan;24(1):2–7.
 23. Mihashi S, Jako GJ, Incze J, Strong MS, Vaughan CW. LASER SURGERY IN OTOLARYNGOLOGY: INTERACTION OF CO₂ LASER AND SOFT TISSUE.: Laser Surgery in Otolaryngology. *Ann N Y Acad Sci.* 1976 Jan;267(1 Third Confere):263–94.
 24. Cutaneous Laser Surgery. In: Andrews' diseases of the skin: clinical dermatology. Thirteenth edition. Edinburgh: Elsevier; 2020. p. 909–21.
 25. Dederich DN. Laser/tissue interaction. *Alpha Omegan.* 1991;84(4):33–6.
 26. Bologna JL, editor. Lasers and Other Energy-Based Technologies – Principles and Skin Interactions. In: *Dermatology: ExpertConsult.* 3rd edition ff. Edinburgh: Elsevier; 2012. p. 2354–63.
 27. Proktologija. In: Kirurgija. Zagreb: Školska knjiga, d. d.; 2022. p. 186–99.
 28. Sabiston DC, Townsend CM, Beauchamp RD, Evers BM, Mattox KL, editors. Common benign anal disorders. In: Sabiston textbook of surgery: the biological basis of modern surgical practic. 20th edition. Philadelphia, PA: Elsevier; 2017. p. 1400–9.
 29. Practice parameters for the treatment of hemorrhoids. *Dis Colon Rectum.* 1990 Nov;33(11):992–3.
 30. Riss S, Weiser FA, Schwameis K, Riss T, Mittlböck M, Steiner G, i sur. The prevalence of hemorrhoids in adults. *Int J Colorectal Dis.* 2012 Feb;27(2):215–20.
 31. Nivatvongs S, Stern HS, Fryd DS. The length of the anal canal. *Dis Colon Rectum.* 1981 Nov;24(8):600–1.
 32. Pata F, Sgró A, Ferrara F, Vigorita V, Gallo G, Pellino G. Anatomy, Physiology and Pathophysiology of Haemorrhoids. *Rev Recent Clin Trials.* 2021 Feb 15;16(1):75–80.

33. Yang HK. The Pathophysiology of Hemorrhoids. In: Hemorrhoids [Internet]. Berlin, Heidelberg: Springer Berlin Heidelberg; 2014 [cited 2023 Apr 6]. p. 15–24. Available from: https://link.springer.com/10.1007/978-3-642-41798-6_3
34. Margetis N. Pathophysiology of internal hemorrhoids. *Ann Gastroenterol* [Internet]. 2019 [cited 2023 Apr 5]; Available from: <http://www.annalsgastro.gr/files/journals/1/earlyview/2019/ev-01-2019-19-AG4360-0355.pdf>
35. Stelzner F. The corpus cavernosum recti. *Dis Colon Rectum*. 1964 Oct;7(5):398–9.
36. Yang HK. Anal Anatomy. In: Hemorrhoids [Internet]. Berlin, Heidelberg: Springer Berlin Heidelberg; 2014 [cited 2023 Apr 8]. p. 5–13. Available from: https://link.springer.com/10.1007/978-3-642-41798-6_2
37. Lee JM, Kim NK. Essential Anatomy of the Anorectum for Colorectal Surgeons Focused on the Gross Anatomy and Histologic Findings. *Ann Coloproctology*. 2018 Apr 30;34(2):59–71.
38. Macchi V, Porzionato A, Stecco C, Vigato E, Parenti A, Caro RD. Histo-Topographic study of the longitudinal anal muscle. *Clin Anat*. 2008 Jul;21(5):447–52.
39. Jalsovec D. Systemic and Topographic Anatomy of Man / Sustavna i topografska anatomija covjeka. Zagreb, Croatia: Skolska knjiga; 2005.
40. Thomson WHF. The nature of haemorrhoids. *Br J Surg*. 2005 Dec 7;62(7):542–52.
41. Johanson JF, Sonnenberg A. Constipation is not a risk factor for hemorrhoids: a case-control study of potential etiological agents. *Am J Gastroenterol*. 1994 Nov;89(11):1981–6.
42. Shin GH, Toto EL, Schey R. Pregnancy and Postpartum Bowel Changes: Constipation and Fecal Incontinence. *Am J Gastroenterol*. 2015 Apr;110(4):521–9.
43. Lee JH, Kim HE, Kang JH, Shin JY, Song YM. Factors associated with hemorrhoids in korean adults: korean national health and nutrition examination survey. *Korean J Fam Med*. 2014 Sep;35(5):227–36.
44. Yang HK. Diagnosis of Hemorrhoids. In: Hemorrhoids [Internet]. Berlin, Heidelberg: Springer Berlin Heidelberg; 2014 [cited 2023 Apr 14]. p. 25–40. Available from: https://link.springer.com/10.1007/978-3-642-41798-6_4
45. Thomson JPS. Surgery of the anus, rectum and colon. J. C. Goligher. Fourth Edition. 264 × 198 mm. Pp. 968 + vii, with 654 illustrations. 1980. London: Baillière Tindall. £35.00. *Br J Surg*. 2005 Dec 7;67(7):532–532.
46. Sobrado Júnior CW, Obregon C de A, e Sousa Júnior AH da S, Sobrado LF, Nahas SC, Ceconello I. A New Classification for Hemorrhoidal Disease: The Creation of the “BPRST” Staging and Its Application in Clinical Practice. *Ann Coloproctology*. 2020 Aug 31;36(4):249–55.

47. Naldini G, Caminati F, Sturiale A, Fabiani B, Cafaro D, Menconi C, i sur. Improvement in Hemorrhoidal Disease Surgery Outcomes Using a New Anatomical/Clinical–Therapeutic Classification (A/CTC). *Surg J*. 2020 Jul;06(03):e145–52.
48. Sheikh P, Lohsiriwat V, Shelygin Y. Micronized Purified Flavonoid Fraction in Hemorrhoid Disease: A Systematic Review and Meta-Analysis. *Adv Ther*. 2020 Jun;37(6):2792–812.
49. Dekker L, Han-Geurts IJM, Rørvik HD, van Dieren S, Bemelman WA. Rubber band ligation versus haemorrhoidectomy for the treatment of grade II–III haemorrhoids: a systematic review and meta-analysis of randomised controlled trials. *Tech Coloproctology*. 2021 Jun;25(6):663–74.
50. Shanmugam V, Hakeem A, Campbell KL, Rabindranath KS, Steele RJ, Thaha MA, i sur. Rubber band ligation versus excisional haemorrhoidectomy for haemorrhoids. *Cochrane Colorectal Cancer Group, editor. Cochrane Database Syst Rev [Internet]*. 2005 Jan 24 [cited 2023 Apr 19];2011(3). Available from: <http://doi.wiley.com/10.1002/14651858.CD005034.pub2>
51. Ratto C, de Parades V. Doppler-guided ligation of hemorrhoidal arteries with mucopexy: A technique for the future. *J Visc Surg*. 2015 Apr;152(2):S15–21.
52. Scheyer M, Antonietti E, Rollinger G, Mall H, Arnold S. Doppler-guided hemorrhoidal artery ligation. *Am J Surg*. 2006 Jan;191(1):89–93.
53. Lohsiriwat V. Treatment of hemorrhoids: A coloproctologist’s view. *World J Gastroenterol*. 2015;21(31):9245.
54. Maeda Y, Phillips RKS. Open Hemorrhoidectomy. In: Khubchandani I, Paonessa N, Azimuddin K, editors. *Surgical Treatment of Hemorrhoids [Internet]*. London: Springer London; 2009 [cited 2023 Apr 24]. p. 71–6. Available from: http://link.springer.com/10.1007/978-1-84800-314-9_11
55. Plapler H, Hage R, Duarte J, Lopes N, Masson I, Cazarini C, i sur. A New Method For Hemorrhoid Surgery: Intrahemorrhoidal Diode Laser, Does It Work? *Photomed Laser Surg*. 2009 Oct;27(5):819–23.
56. Sankar MY. Laser Hemorrhoidectomy. In: Joffe SN, Oguro Y, editors. *Advances in Nd:YAG Laser Surgery [Internet]*. New York, NY: Springer New York; 1988 [cited 2023 Apr 23]. p. 247–55. Available from: <http://link.springer.com/10.1007/978-1-4612-3728-0>
57. Elfallal AH, Fathy M, Elbaz SA, Emile SH. Comprehensive literature review of the applications of surgical laser in benign anal conditions. *Lasers Med Sci*. 2022 May 23;37(7):2775–89.
58. Smith LE. Hemorrhoidectomy with Lasers and Other Contemporary Modalities. *Surg Clin North Am*. 1992 Jun;72(3):665–79.
59. Leff EI. Hemorrhoidectomy — laser vs. nonlaser: Outpatient surgical experience. *Dis Colon Rectum*. 1992 Aug;35(8):743–6.

60. Pandini LC, Nahas SC, Nahas CSR, Marques CFS, Sobrado CW, Kiss DR. Surgical treatment of haemorrhoidal disease with CO2 laser and Milligan–Morgan cold scalpel technique. *Colorectal Dis.* 2006 Sep;8(7):592–5.
61. Wang JY, Chang-Chien CR, Chen JS, Lai CR, Tang R. The role of lasers in hemorrhoidectomy. *Dis Colon Rectum.* 1991 Jan;34(1):78–82.
62. Senagore A, Mazier PW, Luchtefeld MA, MacKeigan JM, Wengert T. Treatment of advanced hemorrhoidal disease: A prospective, randomized comparison of cold scalpel vs. contact Nd:YAG laser. *Dis Colon Rectum.* 1993 Nov;36(11):1042–9.
63. Salfi R. A New Technique for Ambulatory Hemorrhoidal Treatment: Doppler-Guided Laser Photocoagulation of Hemorrhoidal Arteries*. *coloproctology.* 2009 Apr;31(2):99–103.
64. Trigui A, Rejab H, Akrouf A, Trabelsi J, Zouari A, Majdoub Y, i sur. Laser utility in the treatment of hemorrhoidal pathology: a review of literature. *Lasers Med Sci.* 2022 Mar;37(2):693–9.
65. Faes S, Pratsinis M, Hasler-Gehrer S, Keerl A, Nocito A. Short- and long-term outcomes of laser haemorrhoidoplasty for grade II – III haemorrhoidal disease. *Colorectal Dis.* 2019 Jun;21(6):689–96.
66. Gambardella C, Bruscianno L, Brillantino A, Parisi S, Lucido FS, del Genio G, i sur. Mid-term efficacy and postoperative wound management of laser hemorrhoidoplasty (LHP) vs conventional excisional hemorrhoidectomy in grade III hemorrhoidal disease: the twisting trend. *Langenbecks Arch Surg.* 2023 Apr 5;408(1):140.
67. Danys D, Pacevicius J, Makunaite G, Palubeckas R, Mainelis A, Markevicius N, i sur. Tissue coagulation in laser hemorrhoidoplasty – an experimental study. *Open Med.* 2020 Mar 8;15(1):185–9.
68. Wee IJY, Koo CH, Seow-En I, Ng YYR, Lin W, Tan EJKW. Laser hemorrhoidoplasty versus conventional hemorrhoidectomy for grade II/III hemorrhoids: a systematic review and meta-analysis. *Ann Coloproctology.* 2023 Feb 28;39(1):3–10.
69. Giamundo P, Cecchetti W, Esercizio L, Fantino G, Geraci M, Lombezzi R, i sur. Doppler-guided hemorrhoidal laser procedure for the treatment of symptomatic hemorrhoids: experimental background and short-term clinical results of a new mini-invasive treatment. *Surg Endosc.* 2011 May;25(5):1369–75.
70. Crea N, Pata G, Lippa M, Tamburini AM, Berjaoui AH. Hemorrhoid laser procedure (HeLP) for second- and third-degree hemorrhoids: results from a long-term follow-up analysis. *Lasers Med Sci.* 2022 Feb;37(1):309–15.
71. Giamundo P, Braini A, Calabro' G, Crea N, De Nardi P, Fabiano F, i sur. Doppler-guided hemorrhoidal dearterialization with laser (HeLP): a prospective analysis of data from a multicenter trial. *Tech Coloproctology.* 2018 Aug;22(8):635–43.
72. Giamundo P, Salfi R, Geraci M, Tibaldi L, Murru L, Valente M. The Hemorrhoid Laser Procedure Technique vs Rubber Band Ligation: A Randomized Trial Comparing 2 Mini-

- invasive Treatments for Second- and Third-degree Hemorrhoids. *Dis Colon Rectum*. 2011 Jun;54(6):693–8.
73. Simpson JA, Banerjea A, Scholefield JH. Management of anal fistula. *BMJ*. 2012 Oct 15;345(oct15 4):e6705–e6705.
 74. Zanotti C, Martinez-Puente C, Pascual I, Pascual M, Herreros D, García-Olmo D. An assessment of the incidence of fistula-in-ano in four countries of the European Union. *Int J Colorectal Dis*. 2007 Dec;22(12):1459–62.
 75. Sainio P. Fistula-in-ano in a defined population. Incidence and epidemiological aspects. *Ann Chir Gynaecol*. 1984;73(4):219–24.
 76. Eisenhammer S. The internal anal sphincter and the anorectal abscess. *Surg Gynecol Obstet*. 1956 Oct;103(4):501–6.
 77. Seow-Choen F, Ho JMS. Histoanatomy of anal glands. *Dis Colon Rectum*. 1994 Dec;37(12):1215–8.
 78. Pearl RK. Applied Anatomy. In: Abcarian H, editor. *Anal Fistula* [Internet]. New York, NY: Springer New York; 2014 [cited 2023 May 23]. p. 5–11. Available from: https://link.springer.com/10.1007/978-1-4614-9014-2_2
 79. Abeysuriya V, Salgado LSS, Samarasekera DN. The distribution of the anal glands and the variable regional occurrence of fistula-in-ano: is there a relationship? *Tech Coloproctology*. 2010 Dec;14(4):317–21.
 80. Rizzo JA, Naig AL, Johnson EK. Anorectal Abscess and Fistula-in-Ano: Evidence-Based Management. *Surg Clin North Am*. 2010 Feb;90(1):45–68.
 81. Ramanujam PS, Prasad LM, Abcarian H, Tan AB. Perianal abscesses and fistulas: A study of 1023 patients. *Dis Colon Rectum*. 1984 Sep;27(9):593–7.
 82. Hämäläinen KPJ, Sainio PA. Incidence of fistulas after drainage of acute anorectal abscesses. *Dis Colon Rectum*. 1998 Nov;41(11):1357–61.
 83. Wang D, Yang G, Qiu J, Song Y, Wang L, Gao J, i sur. Risk factors for anal fistula: a case–control study. *Tech Coloproctology*. 2014 Jul;18(7):635–9.
 84. Eykyn SJ, Grace RH. The relevance of microbiology in the management of anorectal sepsis. *Ann R Coll Surg Engl*. 1986 Sep;68(5):237–9.
 85. Toyonaga T, Matsushima M, Tanaka Y, Shimojima Y, Matsumura N, Kannyama H, i sur. Microbiological analysis and endoanal ultrasonography for diagnosis of anal fistula in acute anorectal sepsis. *Int J Colorectal Dis*. 2006 Dec 6;22(2):209–13.
 86. Seow-Choen F, Hay AJ, Heard S, Phillips RKS. Bacteriology of anal fistulae. *Br J Surg*. 2005 Dec 8;79(1):27–8.
 87. Ratto C, Litta F, Lucchetti D, Parello A, Boninsegna A, Arena V, i sur. Immunopathological characterization of cryptoglandular anal fistula: a pilot study investigating its pathogenesis. *Colorectal Dis*. 2016 Dec;18(12):O436–44.

88. Lunniss PJ, Sheffield JP, Talbot IC, Thomson JPS, Phillips RKS. Persistence of idiopathic anal fistula may be related to epithelialization. *Br J Surg.* 2005 Dec 2;82(1):32–3.
89. Van Koperen PJ, Ten Kate FJW, Bemelman WA, Slors JFM. Histological identification of epithelium in perianal fistulae: a prospective study: Histological identification of epithelium in perianal fistulae. *Colorectal Dis.* 2010 Sep;12(9):891–5.
90. Schwartz DA, Loftus EV, Tremaine WJ, Panaccione R, Harmsen WS, Zinsmeister AR, i sur. The natural history of fistulizing Crohn’s disease in Olmsted County, Minnesota. *Gastroenterology.* 2002 Apr;122(4):875–80.
91. Siegmund B, Feakins RM, Bamias G, Ludvig JC, Teixeira FV, Rogler G, i sur. Results of the Fifth Scientific Workshop of the ECCO (II): Pathophysiology of Perianal Fistulizing Disease. *J Crohns Colitis.* 2016 Apr 1;10(4):377–86.
92. Baars JE, Kuipers EJ, Dijkstra G, Hommes DW, de Jong DJ, Stokkers PCF, i sur. Malignant transformation of perianal and enterocutaneous fistulas is rare: results of 17 years of follow-up from The Netherlands. *Scand J Gastroenterol.* 2011 Mar;46(3):319–25.
93. Nelson RL, Abcarian H. Epidemiology, Incidence and Prevalence of Fistula in Ano. In: Abcarian H, editor. *Anal Fistula* [Internet]. New York, NY: Springer New York; 2014 [cited 2023 May 24]. p. 1–3. Available from: https://link.springer.com/10.1007/978-1-4614-9014-2_1
94. Johnson EK, Bernier G. Cryptoglandular Abscess and Fistula. In: Steele SR, Hull TL, Hyman N, Maykel JA, Read TE, Whitlow CB, editors. *The ASCRS Textbook of Colon and Rectal Surgery* [Internet]. Cham: Springer International Publishing; 2022 [cited 2023 May 18]. p. 249–69. Available from: https://link.springer.com/10.1007/978-3-030-66049-9_13
95. Sneider EB, Maykel JA. Anal Abscess and Fistula. *Gastroenterol Clin North Am.* 2013 Dec;42(4):773–84.
96. Goodsall D, Miles W. Anorectal fistula. *Colon Rectum.* 1982;25:262–78.
97. Siddiqui MRS, Ashrafian H, Tozer P, Daulatzai N, Burling D, Hart A, i sur. A Diagnostic Accuracy Meta-analysis of Endoanal Ultrasound and MRI for Perianal Fistula Assessment. *Dis Colon Rectum.* 2012 May;55(5):576–85.
98. Parks AG, Gordon PH, Hardcastle JD. A classification of fistula-in-ano. *Br J Surg.* 2005 Dec 7;63(1):1–12.
99. Turner SV, Singh J. Perirectal Abscess. In: StatPearls [Internet]. Treasure Island (FL): StatPearls Publishing; 2023 [cited 2023 May 29]. Available from: <http://www.ncbi.nlm.nih.gov/books/NBK507895/>
100. Morris J, Spencer JA, Ambrose NS. MR Imaging Classification of Perianal Fistulas and Its Implications for Patient Management. *RadioGraphics.* 2000 May;20(3):623–35.
101. Sandborn WJ, Fazio VW, Feagan BG, Hanauer SB. AGA technical review on perianal Crohn’s disease. *Gastroenterology.* 2003 Nov;125(5):1508–30.

102. Sirany AME, Nygaard RM, Morken JJ. The Ligation of the Intersphincteric Fistula Tract Procedure for Anal Fistula: A Mixed Bag of Results. *Dis Colon Rectum*. 2015 Jun;58(6):604–12.
103. Sahebally SM, O’Byrne L, Troy A, Byrnes KG, Burke J, McNamara D. A meta-analysis of marsupialisation versus none in the treatment of simple fistula-in-ano. *Int J Colorectal Dis*. 2021 Mar;36(3):429–36.
104. Hiremath SCS, Patil R. Fistulotomy versus Fistulectomy for Fistula-in-Ano: A Randomized Prospective Study. *Surg J*. 2022 Oct;08(04):e336–40.
105. Murtaza G, Shaikh FA, Chawla T, Rajput BU, Shahzad N, Ansari S. Fistulotomy versus fistulectomy for simple fistula in ano: a retrospective cohort study. *JPMMA J Pak Med Assoc*. 2017 Mar;67(3):339–42.
106. Chaveli Diaz C, Esquiroz Lizaur I, Marzo Virto J, Oteiza Martínez F, Gonzalez Álvarez G, de Miguel Velasco M, i sur. Fistulectomy and endorectal advancement flap repair for cryptoglandular anal fistula: recurrence and functional outcome over 10 years of follow-up. *Int J Colorectal Dis*. 2021 Apr;36(4):841–6.
107. Hjortrup A, Moesgaard F, Kjærgård J. Fibrin adhesive in the treatment of perineal fistulas. *Dis Colon Rectum*. 1991 Sep;34(9):752–4.
108. Swinscoe MT, Ventakasubramaniam AK, Jayne DG. Fibrin glue for fistula-in-ano: the evidence reviewed. *Tech Coloproctology*. 2005 Jul;9(2):89–94.
109. Rojanasakul A, Pattanaarun J, Sahakitrungruang C, Tantiphlachiva K. Total anal sphincter saving technique for fistula-in-ano; the ligation of intersphincteric fistula tract. *J Med Assoc Thail Chotmaihet Thangphaet*. 2007 Mar;90(3):581–6.
110. Regusci L, Fasolini F, Meinerio P, Caccia G, Ruggeri G, Serati M, i sur. Video-Assisted Anal Fistula Treatment (VAAFT) for complex anorectal fistula: efficacy and risk factors for failure at 3-year follow-up. *Tech Coloproctology*. 2020 Jul;24(7):741–6.
111. Vasudevan A, Bruining DH, Loftus EV, Faubion W, Ehman EC, Raffals L. Approach to medical therapy in perianal Crohn’s disease. *World J Gastroenterol*. 2021 Jul 7;27(25):3693–704.
112. Slutzki S, Abramsohn R, Bogokowsky H. Carbon dioxide laser in the treatment of high anal fistula. *Am J Surg*. 1981 Mar;141(3):395–6.
113. Bodzin JH. Laser ablation of complex perianal fistulas preserves continence and is a rectum-sparing alternative in Crohn’s disease patients. *Am Surg*. 1998 Jul;64(7):627–31; discussion 632.
114. Wilhelm A. A new technique for sphincter-preserving anal fistula repair using a novel radial emitting laser probe. *Tech Coloproctology*. 2011 Dec;15(4):445–9.
115. Giamundo P, De Angelis M. Treatment of anal fistula with FiLaC®: results of a 10-year experience with 175 patients. *Tech Coloproctology*. 2021 Aug;25(8):941–8.

116. Tümer H, Bulbuloglu GC. A Comparison of Laser and Fistulotomy Techniques in the Treatment of Fistula-in-Ano. *Cureus*. 2023 Apr;15(4):e37053.
117. Sluckin TC, Gispén WH, Jongenotter J, Hazen SJA, Smeets S, van der Bilt JDW, i sur. Treatment of cryptoglandular fistulas with the fistula tract laser closure (FiLaC™) method in comparison with standard methods: first results of a multicenter retrospective comparative study in the Netherlands. *Tech Coloproctology*. 2022 Oct;26(10):797–803.
118. Frountzas M, Stergios K, Nikolaou C, Bellos I, Schizas D, Linardoutsos D, i sur. Could FiLaC™ be effective in the treatment of anal fistulas? A systematic review of observational studies and proportional meta-analysis. *Colorectal Dis*. 2020 Dec;22(12):1874–84.
119. Charalampopoulos A, Papakonstantinou D, Bagias G, Nastos K, Perdikaris M, Papagrigoriadis S. Surgery of Simple and Complex Anal Fistulae in Adults: A Review of the Literature for Optimal Surgical Outcomes. *Cureus*. 2023 Mar;15(3):e35888.
120. Arroyo A, Moya P, Rodríguez-Prieto MA, Alcaide MJ, Aguilar MM, Bellón M, i sur. Photodynamic therapy for the treatment of complex anal fistula. *Tech Coloproctology*. 2017 Feb;21(2):149–53.
121. Arroyo A, Sánchez-Guillén L, Parra PA, García-Catalá L, Peña-Ros E, Ferrer-Márquez M, i sur. Photodynamic Therapy for the Treatment of Complex Anal Fistula. *Lasers Surg Med*. 2020 Jul;52(6):503–8.
122. Tsikitis VL, Marecik S. Anal Fissure and Anal Stenosis. In: Steele SR, Hull TL, Hyman N, Maykel JA, Read TE, Whitlow CB, editors. *The ASCRS Textbook of Colon and Rectal Surgery* [Internet]. Cham: Springer International Publishing; 2022 [cited 2023 May 27]. p. 231–48. Available from: https://link.springer.com/10.1007/978-3-030-66049-9_12
123. Mapel DW, Schum M, Von Worley A. The epidemiology and treatment of anal fissures in a population-based cohort. *BMC Gastroenterol*. 2014 Jul 16;14:129.
124. Mansoor Khan R. Prevalence of Fissure-in-Ano among the Patients of Anorectal Complaints Visiting Nium Hospital. *J Community Med Health Educ* [Internet]. 2015 [cited 2023 May 27];05(02). Available from: <https://www.omicsonline.org/open-access/prevalence-of-fissureinano-among-the-patients-of-anorectal-complaints-visiting-nium-hospital-2376-0214-1000344.php?aid=51671>
125. Chaudhary R, Dausage CS. Prevalence of Anal Fissure in Patients with Anorectal Disorders: A Single-centre Experience. *J Clin Diagn Res* [Internet]. 2019 [cited 2023 May 27]; Available from: https://jcdr.net/article_fulltext.asp?issn=0973-709x&year=2019&volume=13&issue=2&page=PC05&issn=0973-709x&id=12563
126. Nzimbala MJ, Bruyninx L, Pans A, Martin P, Herman F. Chronic Anal Fissure: Common Aetiopathogenesis, with Special Attention to Sexual Abuse. *Acta Chir Belg*. 2009 Jan;109(6):720–6.
127. Salati SA. Anal Fissure – an extensive update. *Pol J Surg*. 2021 Mar 12;93(3):1–5.

128. Jones OM, Ramalingam T, Lindsey I, Cunningham C, George BD, Mortensen NJM. Digital Rectal Examination of Sphincter Pressures in Chronic Anal Fissure Is Unreliable. *Dis Colon Rectum*. 2005 Feb;48(2):349–52.
129. Corby H, Donnelly VS, O’herlihy C, O’connell PR. Anal canal pressures are low in women with postpartum anal fissure: ANAL CANAL PRESSURES AND POSTPARTUM ANAL FISSURE. *Br J Surg*. 1997 Jan;84(1):86–8.
130. Lund JN. Nitric oxide deficiency in the internal anal sphincter of patients with chronic anal fissure. *Int J Colorectal Dis*. 2006 Oct;21(7):673–5.
131. Klosterhalfen B, Vogel P, Rixen H, Mittermayer C. Topography of the inferior rectal artery: A possible cause of chronic, primary anal fissure. *Dis Colon Rectum*. 1989 Jan;32(1):43–52.
132. Jiang JK, Chiu JH, Lin JK. Local somatothermal stimulation inhibits motility of the internal anal sphincter through nitrergic neural release of nitric oxide. *Dis Colon Rectum*. 2000 Mar;43(3):381–8.
133. Jawaid M, Masood Z, Salim M. Topical diltiazem hydrochloride and glyceryl trinitrate in the treatment of chronic anal fissure. *J Coll Physicians Surg--Pak JCPSP*. 2009 Oct;19(10):614–7.
134. Nelson R. A Systematic Review of Medical Therapy for Anal Fissure. *Dis Colon Rectum*. 2004 Apr;47(4):422–31.
135. Sahebally SM, Meshkat B, Walsh SR, Beddy D. Botulinum toxin injection vs topical nitrates for chronic anal fissure: an updated systematic review and meta-analysis of randomized controlled trials. *Colorectal Dis*. 2018 Jan;20(1):6–15.
136. Nelson RL, Chattopadhyay A, Brooks W, Platt I, Paavana T, Earl S. Operative procedures for fissure in ano. *Cochrane Colorectal Cancer Group, editor. Cochrane Database Syst Rev [Internet]*. 2011 Nov 9 [cited 2023 May 28]; Available from: <https://doi.wiley.com/10.1002/14651858.CD002199.pub4>
137. Nelson RL, Manuel D, Gumienny C, Spencer B, Patel K, Schmitt K, i sur. A systematic review and meta-analysis of the treatment of anal fissure. *Tech Coloproctology*. 2017 Aug;21(8):605–25.
138. Sahebally SM, Walsh SR, Mahmood W, Aherne TM, Joyce MR. Anal advancement flap versus lateral internal sphincterotomy for chronic anal fissure- a systematic review and meta-analysis. *Int J Surg*. 2018 Jan;49:16–21.
139. Esfahani MN, Madani G, Madhkhan S. A novel method of anal fissure laser surgery: a pilot study. *Lasers Med Sci*. 2015 Aug;30(6):1711–7.
140. Giani I, Cioppa T, Linari C, Caminati F, Dreoni P, Rossi G, i sur. Scanner-Assisted CO2 Laser Fissurectomy: A Pilot Study. *Front Surg*. 2021 Dec 28;8:799607.
141. Talaat M, Hazem A, Abdel-Hady H, Elsheikh MM. Outcomes of Diode Laser in Treatment of Common Anal Surgical Lesions (Haemorrhoids, Chronic Fissure and Fistula): A Prospective Study. *Asian J Res Surg*. 2022 Oct 12;5(2):116–35.

9. ŽIVOTOPIS

Rođena sam u Zagrebu 1998. godine. Osnovnoškolsko obrazovanje završila sam u OŠ Otok te sam upisala Prirodoslovnu školu Vladimira Preloga, smjer prirodoslovna gimnazija.

Medicinski fakultet u Zagrebu upisala sam 2016. godine. Tijekom studija bila sam demonstrator na kolegiju Kirurgija (ak. god. 2022/2023).

Od 2018. godine zaposlena sam u Teniskom klubu Zagi kao trener tenisa. Služim se engleskim (C1 razina) i njemačkim (A2 razina) jezikom.