

Septooptička displazija u djece liječene u Klinici za pedijatriju KBC Zagreb u razdoblju od 2012. do 2022.

Koprivica, Jelena

Master's thesis / Diplomski rad

2023

Degree Grantor / Ustanova koja je dodijelila akademski / stručni stupanj: **University of Zagreb, School of Medicine / Sveučilište u Zagrebu, Medicinski fakultet**

Permanent link / Trajna poveznica: <https://um.nsk.hr/um:nbn:hr:105:122521>

Rights / Prava: [In copyright](#) / [Zaštićeno autorskim pravom.](#)

Download date / Datum preuzimanja: **2024-11-12**



Repository / Repozitorij:

[Dr Med - University of Zagreb School of Medicine Digital Repository](#)



Sveučilište u Zagrebu
Medicinski fakultet

Jelena Koprivica

**Septooptička displazija u djece liječene u
Klinici za pedijatriju KBC Zagreb u
razdoblju od 2012. do 2022.**

Diplomski rad



Zagreb, 2023.

Ovaj diplomski rad izrađen je u Zavodu za endokrinologiju i dijabetes Klinike za pedijatriju KBC-a Zagreb pod vodstvom doc.dr.sc. Nevene Krnić i predan je na ocjenu u akademskoj godini 2022./2023.

KRATICE

ACTH = adrenokortikotropni hormon

CNS = središnji živčani sustav (od eng. central nervous system)

CPHD = kombinirani nedostatak hormona hipofize (od eng. combined pituitary hormone deficiency)

CT = kompjuterizirana tomografija (od eng. computerised tomography)

EEG = elektroencefalogram

EUROCAT = Europska mreža registara kongenitalnih anomalija (od eng. European Registration of Congenital Anomalies and Twins)

fT3 = slobodni trijodtironin (T3) (od eng. free T3)

fT4 = slobodni tiroksin (T4) (od eng. free T4)

FSH = folikulostimulirajući hormon

GHD = manjak hormona rasta (od eng. growth hormone deficiency)

GnRH = hormon koji oslobađa gonadotropine (od eng. gonadotropin-releasing hormone)

HESX1 = Homeobox izražen u embrionalnim matičnim stanicama 1 (od eng. homeobox expressed in embryonic stem cells 1)

HPOD = hipotalamo-hipofizno-optička displazija (od eng. Hypotalamo-pituitary-optic dysplasia)

IGF-1 = inzulinu-sličan faktor rasta 1 (od eng. insulin-like growth factor 1)

IGF BP-3 = protein koji veže inzulinu-sličan faktor rasta 1 3 (od eng. insulin-like growth factor 1 binding protein 3)

IGHD = izolirani nedostatak hormona rasta (od eng. idiopathic growth hormone deficiency)

LH = luteinizirajući hormon

MR = magnetska rezonanca

OCT = optička koherentna tomografija (od eng. optical coherence tomography)

ONH = hipoplazija vidnog živca (od eng. optic nerve hypoplasia)

OTX2 = ortodentski homeobox 2 (od eng. orthodontic homeobox 2)

SOD = septooptička displazija

SOX = skupina visoke mobilnosti (HMG box) povezana sa SRY obitelji transkripcijskih faktora (eng. SRY-related HMG box)

TSH = hormon koji stimulira štitnjaču (od eng. thyroid stimulating hormone)

SADRŽAJ

SAŽETAK

SUMMARY

UVOD	1
Epidemiologija.....	2
Etiologija	3
Klinička slika.....	6
Oftalmološke karakteristike septooptičke displazije	11
Radiološke karakteristike septooptičke displazije.....	13
Endokrinološki poremećaji u bolesnika sa septooptičkom displazijom.....	17
Druge pridružene bolesti	20
CILJEVI RADA	21
MATERIJAL I METODE.....	21
REZULTATI.....	22
Epidemiološki podaci	23
Etiologija	25
Klinička slika.....	26
Radiološka obrada bolesnika sa septooptičkom displazijom	29
Oftalmološki poremećaji u okviru septooptičke displazije	32
Endokrinološki poremećaji u okviru septooptičke displazije.....	34
Pridružene bolesti	42
RASPRAVA.....	45
ZAKLJUČCI	47
ZAHVALE	47
IZVORI	47
ŽIVOTOPIS	50

SAŽETAK

Septooptička displazija u djece liječene u Klinici za pedijatriju KBC Zagreb u razdoblju od 2012. do 2022.

Jelena Koprivica

UVOD

Septooptička displazija je rijetka razvojna anomalija mozga karakterizirana prisutnošću (1) hipopituitarizma, (2) hipoplazije vidnog živca i/ili (3) strukturnih anomalija središnje linije mozga. Bolesnici mogu imati i druge pridružene bolesti. Endokrini poremećaji mogu biti prisutni već po rođenju ili se mogu razvijati tijekom života, u rasponu od izoliranog manjka pojedinih hormona hipofize do panhipopituitarizma. U većine bolesnika uzrok je nepoznat. Dijagnostika i liječenje zahtijevaju multidisciplinarni pristup.

MATERIJALI I METODE

U istraživanju je provedena retrospektivna analiza epidemioloških, kliničkih, radioloških i laboratorijskih podataka iz medicinske dokumentacije za bolesnike kojima je postavljena dijagnoza septooptičke displazije u razdoblju od 1.1.2012. do 31.12.2022., liječenih u Zavodu za endokrinologiju i dijabetes Klinike za pedijatriju Kliničkog bolničkog centra Zagreb.

REZULTATI

Istraživanjem je obuhvaćeno 14 bolesnika, s omjerom dječaka i djevojčica 1:1, kod kojih je dijagnoza postavljena na temelju kliničkih kriterija u prosječnoj dobi od 3 godine i 5 mjeseci (u 71,43% prije navršene treće godine života). Sva tri obilježja koja čine klasičnu trijadu simptoma imao je 87,14%. Svi bolesnici u našoj ispitivanoj skupini imali su hipoplaziju vidnog živca (85,17% bilateralna). U 85,71% ispitanika utvrđena je anomalija septum pellucidum i/ili corpus callosum, a poremećaj funkcije hipofize nađen je u 71,43% bolesnika (sekundarna hipotireozu (9/10), sekundarna adrenalna insuficijencija (9/10) te manjak hormona rasta (8/10) sa (3/10) ili bez dijabetes insipidusa). Kriterije za SOD-plus sindrom ispunjava 28,57% ispitanika. U većine bolesnika simptomi su uočeni već u neonatalnoj dobi. Osim klasičnih simptoma opisani su i drugi pridruženi poremećaji i dizmorfične stigme (najzastupljenija su odstupanja u psihomotornom razvoju, u 13/14 bolesnika).

ZAKLJUČAK

Septooptička displazija rijetka je kompleksna bolest koja zahtijeva multidisciplinarni pristup u dijagnostici i liječenju. Najzastupljeniji simptom (ujedno i najčešći uzrok sumnje) je hipoplazija vidnog živca koja je bila prisutna u svih bolesnika. Najčešći pridruženi poremećaj činila su odstupanja u neurološkom razvoju. Poremećaj funkcije hipofize može se razvijati u bilo kojoj životnoj dobi te je važno trajno praćenje ovih bolesnika. Zbog složene simptomatologije važno je pravovremeno prepoznati bolest kako bi se bolesnicima osigurala optimalna skrb.

KLJUČNE RIJEČI: septo-optička displazija; hipoplazija optičkog živca; hipopituitarizam; malformacije živčanog sustava

SUMMARY

Septo-optic dysplasia in children treated at the Department of Pediatrics University Hospital Center Zagreb from 2012 to 2022

Jelena Koprivica

INTRODUCTION

Septo-optic dysplasia is a rare developmental brain anomaly, characterized by the presence of (1) hypopituitarism, (2) optic nerve hypoplasia, and/or (3) structural anomalies of the midline of the brain. Patients may also have other associated diseases. Endocrine disorders can be present at birth or can develop during life, ranging from isolated to multiple pituitary hormone deficiencies. In most patients the etiology remains unknown. Diagnosis and treatment require a multidisciplinary approach.

MATERIALS AND METHODS

We conducted the retrospective analysis of medical records (epidemiological, clinical, radiological and laboratory data) for patients diagnosed with septo-optic dysplasia in the period from 1st January 2012 until 31st December 2022 treated at the Department of Endocrinology and Diabetes of the Department of Pediatrics University Hospital Center Zagreb.

RESULTS

The research included 14 patients, with a 1:1 ratio of boys and girls, in whom the diagnosis was made based on clinical criteria at an average age of 3 years and 5 months (in 71.43% before 3 years of age). All three features of the classic triad of symptoms were present in 87.14% patients. All patients in our study had optic nerve hypoplasia (85.17% bilateral). Anomalies of the septum pellucidum and/or corpus callosum were found in 85.71%, and pituitary dysfunction was found in 71.43% of patients (secondary hypothyroidism (9/10), secondary adrenal insufficiency (9/10) and growth hormone deficiency) (8/10) with (3/10) or without diabetes insipidus). The criteria for SOD-plus syndrome was met by 28.57% of patients. In the majority of patients, the symptoms were observed in the neonatal period. Other associated disorders and dysmorphic stigmas were also described (the most common is psychomotor development delay in 13/14 patients).

CONCLUSION

Septo-optic dysplasia is a rare, complex disease that requires a multidisciplinary approach in diagnosis and treatment. The most common symptom (also the initial symptom at presentation) is the optic nerve hypoplasia (present in all our patients). The most common associated disorders were neurological development disorders. Pituitary hormone deficiency can develop at any age, so these patients require lifelong followup. Due to disorders of multiple systems it is important to recognize these patients in time, in order to ensure optimal care.

KEYWORDS: septo-optic dysplasia; optic nerve hypoplasia; hypopituitarism; nervous system malformations

UVOD

Septooptička displazija (SOD), poznata kao i de Morsierov sindrom, je rijetki kongenitalni poremećaj koji zahvaća 1 na 10 000 živorođene djece, s omjerom muškog i ženskog spola od 1:1.⁽¹⁻⁴⁾

Radi se o heterogenom poremećaju kod kojeg tipičnu kliničku sliku čini klasična trijada koja se sastoji od:^(1,5)

- hipoplazije vidnog živca (optic nerve hypoplasia, ONH)
- neuroradioloških poremećaja središnje linije mozga, uključujući agenezu *corpus callosa* i odsutnost *septum pellucidum*
- hipoplazije hipofize i posljedičnog panhipopituitarizma.

Za postavljanje dijagnoze, strogi dijagnostički kriteriji podrazumijevaju postojanje dvaju ili više simptoma klasične trijade. Samo 30 – 47 % pacijenata s ovom dijagnozom prezentira se postojanjem sva tri simptoma.^(2,6,7)

Smatra se da je SOD uzrokovan okolišnim i genetskim čimbenicima.⁽¹⁾ Iako se većinom razvoj SOD pripisuje okolišnim čimbenicima, sve je veći broj genskih mutacija koje se povezuju s nastankom ovog poremećaja. SOD se češće javlja u mlađih majki (prosječne dobi 22 godine) i prvoročca, u područjima visoke gustoće naseljenosti, u gradskim područjima s visokim stupnjem nezaposlenosti i velikom učestalošću maloljetničkih trudnoća.^(1,8-10) Kao mogući uzroci spominju se i virusne infekcije te drugi okolišni uzroci, kao konzumacija alkohola i droga.^(1,10)

Hipoplazija vidnog živca predstavlja prvi simptom, dok se poremećaj endokrine funkcije obično prepoznaje kasnije.⁽¹⁾ Češće je obostrana (88%) nego jednostrana. Oftalmološki poremećaji u okviru SOD mogu obuhvaćati i poremećaje motiliteta oka (nistagmus, strabizam), kolobom,⁽¹²⁾ a u malog broja bolesnika poremećaj razvoja oka može uzrokovati mikroftalmiju ili bilateralnu anoftalmiju.⁽¹⁾ Neki bolesnici mogu imati hipoplaziju olfaktornog trakta i bulbusa, paralizu trećeg kranijalnog živca, Duaneov sindrom ili gubitak kornealnog osjeta.⁽¹⁾

Neurološki poremećaji su često udruženi s ONH (u 75-80% bolesnika) i javljaju se u rasponu od psihomotornog zaostajanja do žarišnih poremećaja (kao što su epilepsija ili hemipareza).⁽¹⁾ Studija koju su proveli McCabe i sur. pokazala je da 58% bolesnika ima poteškoće u ponašanju

(poteškoće u socijalnim interakcijama i komunikaciji, stereotipije), a u 31% bolesnika postavljena je dijagnoza poremećaja iz spektra autizma.⁽¹⁾

Anatomske anomalije mozga povezane sa SOD uključuju: *cavum septum pellucidum*, cerebelarnu hipoplaziju, shizencefaliju, aplaziju forniksa, encefalocela, kortikalnu displaziju, a opisani su i različiti pridruženi deformiteti udova (sindaktilija, skraćenje dijela/cijelih udova ili prstiju, sindrom amnijske brazde).⁽¹⁾

Najčešći poremećaj središnje linije mozga vidljiv magnetskom rezonancom (MR) je ageneza ili hipoplazija *septum pelluciduma*.⁽¹¹⁾ Iako je ageneza *septum pelluciduma* obično povezana s nekim od hormonskih deficita, gotovo 40% bolesnika može imati urednu funkciju adenohipofize.⁽¹⁾

Poremećaj funkcije hipofize u bolesnika sa SOD-om može se javiti u rasponu od izoliranog nedostatka pojedinog hormona do panhipopituitarizma, pri čemu se manjak pojedinog hormona može razviti bilo kad tijekom života.^(1,8,9) Pojava hipopituitarizma ne korelira izravno s razvojnim anomalijama mozga vidljivim slikovnim dijagnostičkim tehnikama, no hipoplazija prednjeg režnja hipofize, ektopično smještena neurohipofiza i anomalije drška hipofize predstavljaju povećan rizik za razvoj hipopituitarizma.^(1,2,8,9)

SOD-plus sindrom označava kombinaciju poremećaja razvoja korteksa (kao što su polimikrogirija, shizencefalija, heterotopija sive tvari) sa simptomima u okviru SOD-a.^(4,6,11,12,26) Prevalencija takvih malformacija u pacijenata sa SOD-om je oko 20%.⁽⁷⁾ Skupina bolesnika sa SOD-plus gotovo uvijek ima i zaostatak rasta, poremećaje motoričkog razvoja, epileptičke napadaje ili dizmorfiju.⁽⁴⁾

Epidemiologija

S obzirom na nisku učestalost SOD-a i različitu kliničku prezentaciju nije moguće utvrditi točnu prevalenciju ovog poremećaja.

U literaturi se opisuje prevalencija od 1:10 000 živorođenih,⁽¹⁾ dok je procijenjeni raspon incidencije od 2,4:100 000 (u SAD-u) do 10,9:100 000 (u Engleskoj) živorođenih.^(10,13)

Studija koju su objavili Garne i sur. analizirala je podatke o bolesnicima sa SOD u okviru Europske mreže registara kongenitalnih anomalija (EUROCAT). Prema njihovim rezultatima, ukupna prevalencija procjenjuje se na 1,9 do 2,5 na 100 000 rođenih.⁽¹⁴⁾ Nije utvrđena promjena

prevalencije u razdoblju od 2005. do 2014.,⁽¹⁴⁾ za razliku od studije koju su proveli Khaper i sur. u Kanadi koja je pokazala povećanje incidencije od otprilike 800% u dva desetljeća.

Najveća prevalencija povezana je s dobi majke od 20 do 24 godine.⁽¹⁴⁾ Nije uočena razlika učestalosti po spolu⁽¹⁴⁾, što je u skladu s drugim podacima iz literature. Utvrđena je veća učestalost SOD-a uz prijevremeni porod (oko 20%),^(7,14,15) ali i u 8% rođenih nakon termina (gestacijske dobi ≥ 42 tjedna).⁽¹⁴⁾

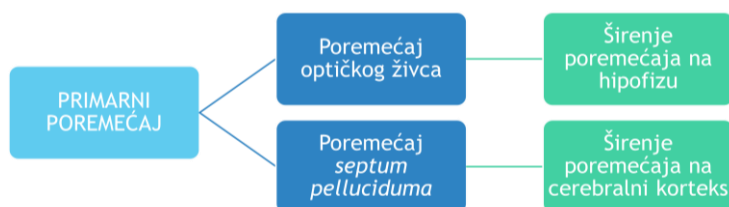
U 40% dijagnoza SOD postavljena je prenatalno, u 25% postavljena je tijekom prvog mjeseca života, a u idućih 29% dijagnoza je postavljena tijekom prve godine života.⁽¹⁴⁾ Srednja dob pri postavljaju dijagnoze prema rezultatima EUROCAT-a je oko 2 mjeseca.⁽¹⁴⁾

U većine bolesnika pojava SOD je sporadična. U manjeg broja bolesnika moguće je potvrditi genetsku mutaciju koja je dovela do razvoja SOD-a.^(1,3) Poremećaj se povezuje s mlađom životnom dobi majke, prvim djetetom,^(3,10) a u nekim studijama i mlađom životnom dobi oca (prosječno 23.5 godina).⁽¹⁰⁾

Etiologija

Etiologija SOD nije razjašnjena, no smatra se da nastaje složenom interakcijom između genetske podloge te izlaganja okolišnim čimbenicima.

Hipotezu septo-optičke displazije kao sekvence vaskularnog poremećaja objavio je Lubinsky 1997. Pretpostavio je kako SOD nastaje u vrijeme vrlo ranog razvoja prednjeg dijela neuralne ploče (između 4. i 7. tjedna gestacijske dobi) kao posljedica vaskularne nokse (potencijalno povezane s povećanjem koncentracije estradiola u ranoj trudnoći koja dovodi do razvoja tromboze).⁽¹⁶⁾



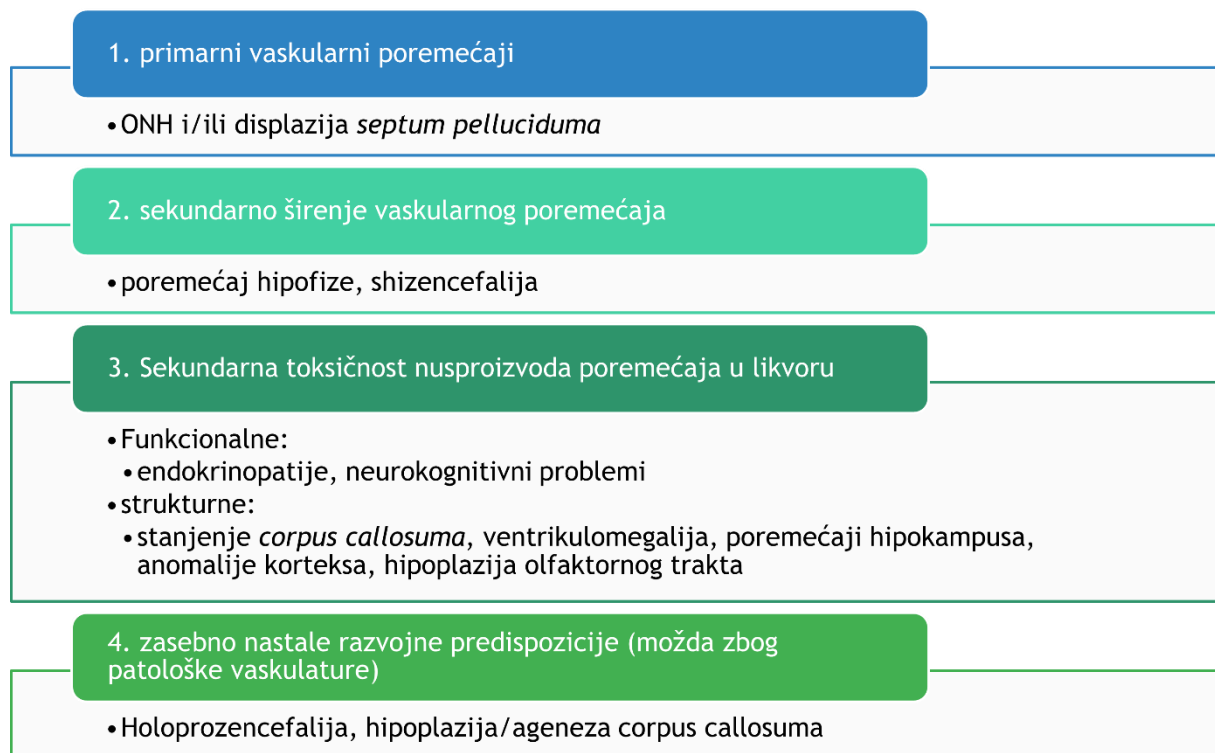
Slika 1 Grafički prikaz disrupcijske sekvence u septooptičkoj displaziji. (prilagođeno prema Lubinsky i sur. (2022.))

Prema njegovoj hipotezi, primarni poremećaj nastaje u razvoju krvnih žila, što posljedično dovodi do razvoja anomalija središnjeg živčanog sustava. To bi značilo da septooptička displazija nije, kako ime govori, displazija već disrupcijska sekvenca debla proksimalne prednje cerebralne arterije.⁽¹⁶⁾ Slika 1 prikazuje potencijalni slijed patogeneze. Model patogeneze baziran na disrupciji debla primarne proksimalne prednje cerebralne arterije

pretpostavlja kako je opseg širenja poremećaja rezultat ili daljnjeg krvarenja u okolno tkivo, ili progresije tromboze.⁽¹⁶⁾ Međutim, takav poremećaj ne može samostalno objasniti cjelokupnu patogenezu te se pretpostavlja da su u razvoju cjelokupnog fenotipa SOD uključeni i dodatni faktori. Slika 2 prikazuje mogući patogenetski slijed nastanka simptoma povezanih sa SOD-om.

Sveobuhvatan model razvoja SOD uključuje ⁽¹⁶⁾ :

1. središnje razvojne poremećaje (kao neovisno nastali čimbenici rizika)
2. toksičnost nusproizvoda poremećaja koji se prenose kroz likvor
3. zahvaćenost limbičkog sustava (vaskularno povezan sa srednjim mozgom)
4. povećanje izloženosti egzogenim čimbenicima



Slika 2 Predloženo podrijetlo simptoma povezanih sa septooptičkom displazijom. (prilagođeno prema Lubinsky i sur. (2022.)) ONH= hipoplazija vidnog živca;

Pretpostavlja se kako je SOD varijabilna sekvenca poremećaja proksimalne prednje cerebralne arterije, a ne displazija.⁽¹⁶⁾ Poremećaj debela primarne proksimalne prednje cerebralne arterije uzrokuje ONH (češće) i/ili displaziju septum pelluciduma,⁽¹⁶⁾ no poremećaj se može proširiti do hipofize i/ili do korteksa.⁽¹⁶⁾ Disruptivna toksičnost nusproizvoda vaskularnog poremećaja može uzrokovati nestrukturane kognitivne i endokrine poremećaje te strukturne anomalije,

uključujući stanjenje *corpus callosum*, ventrikulomegaliju te olfaktorne, hipokampalne i kortikalne anomalije.⁽¹⁶⁾

Potencijalni čimbenici rizika mogu biti promjenjivi, poput majčinog pušenja, konzumacije alkohola i zlouporaba droga tijekom trudnoće,^(10,11) ili nepromjenjivi, kao što su etnička pripadnost i primigravidnost.^(1,8-11) Veća učestalost SOD-a uočena je u područjima centara velikih gradova,^(1,10) što se objašnjava socioekonomskim karakteristikama populacije – mlađa životna dob majke, život u središnjim gradskim područjima i nezaposlenost, koji su povezani s visokorizičnim ponašanjem u trudnoći, kao što su konzumiranje alkohola, droge (kokaina) i pušenje. Izloženost vazokonstriktorima (nikotin i kokain) u ranoj trudnoći, kao i razlike u razvoju vaskulature u nulipara (naspram multipara) podržavaju hipotezu SOD-a kao vaskularnog poremećaja u ranom razvoju.⁽¹⁰⁾

Razvoj SOD povezuje se s patologijom trudnoće kao što su prijeteci pobačaj, intrauterino krvarenje, hiperemeza, anemija i gestacijski dijabetes.⁽⁴⁾

Iako je pojavnost SOD većinom sporadična, u nekim obiteljima opisano je više članova sa SOD, pri čemu se češće radi o autosomno recesivnom načinu nasljeđivanja, a znatno rjeđe autosomno dominantnom. Stoga je, ukoliko ne postoji pozitivna obiteljska anamneza, rizik pojave novih oboljelih u istoj obitelji nizak (<1%), a značajno se povećava (25%) u slučaju konsangviniteta roditelja.^(6,10)

Genetske mutacije mogu se utvrditi u samo 1% oboljelih pacijenata.⁽¹¹⁾ Za sada se mutacije četiri najčešća gena povezuju s patogenezom SOD: HESX1, SOX2, SOX3 i OTX2.⁽¹⁾

HESX1 - član sparnog razreda (eng. *paired-like class*) homeobox gena, jedan je od najranijih markera primordijalne hipofize te je važan u ranoj fazi diferencijacije hipofize.⁽¹⁾ Ovaj gen djeluje kao transkripcijski represor i njegova smanjena aktivacija ključna je za normalan razvoj hipofize i prednjeg mozga, staničnu diferencijaciju te aktivaciju drugih nizvodnih gena.⁽¹⁾ Do sada je opisan niz autosomno dominantnih i recesivnih mutacija ovog gena koje uzrokuju različite fenotipove, u rasponu od IGHD do kombiniranih nedostataka hormona hipofize (CPHD) i SOD, no bez jasne korelacije genotipa i fenotipa.⁽¹⁾ Učestalost mutacija gena HESX1 u pacijenata sa SOD je oko 1%.⁽¹⁾

SOX2 i SOX3 – su članovi obitelji transkripcijskih faktora⁽¹⁾ SOX gena [skupina visoke mobilnosti povezana sa SRY, od eng. *SRY-related HMG box*]. Ovi geni kodiraju sintezu proteina koji su rani markeri progenitorskih stanica, a njihova ekspresija negativno korelira s

diferencijacijom stanica.⁽¹⁾ Fenotip ovisi o razini ekspresije gena. Smanjenje ekspresije gena SOX2 ispod 40% rezultira anoftalmijom.⁽¹⁾ Mutacije gena SOX2 povezane su s hipoplazijom prednjeg režnja hipofize, hipogonadotropnim hipogonadizmom i manjkom hormona rasta, a mogu uzrokovati i druge anomalije uključujući patološke promjene hipokampusa i *corpus callosum*, atreziju jednjaka, hamartom hipotalamusa i senzorineuralni gubitak sluha.⁽¹⁾ Gen SOX3 se nalazi na X-kromosomu (Xq27). Mutacije koje uzrokuju njegovu premalu ili prekomjernu ekspresiju mogu dovesti do hipopituitarizma u rasponu od IGHD do CPHD, hipoplazije infundibuluma, ektopične neurohipofize i patoloških promjena *corpus callosum*, sa ili bez mentalne retardacije.⁽¹⁾

OTX2 – je transkripcijski faktor (eng. *orthodentic homeobox 2*) koji se nalazi na kromosomu 14q22 i sudjeluje u formiranju prednjeg mozga. Njegove mutacije mogu se naći u 2-3% sindroma anoftalmije/mikroftalmije u ljudi.⁽¹⁾ Mutacije ovog gena povezuju se s nastankom hipopituitarizma, pri čemu fenotip može biti varijabilan čak i kod pacijenata s istom mutacijom.⁽¹⁾ Endokrini deficiti se kreću od IGHD-a do panhipopituitarizma, sa ili bez ektopične stražnje hipofize.⁽¹⁾

U obiteljima u kojima postoji više članova zahvaćenih sa SOD-om identificirane su i mutacije drugih gena, kao što su geni SHH (eng. *Sonic hedgehog* gen, član obitelji *hedgehog* gena) i ARIDA1A (eng. *AT-rich interaction domain 1A*, član obitelji SWI/SNF gena (eng. *SWItch/Sucrose Non-Fermentable*)).⁽¹⁷⁾ Iako se u samo malog broja bolesnika sa SOD može dokazati genetska etiologija, provođenje molekularno-genetičke analize je važno, osobito ukoliko postoje dodatne genetske anomalije te kod starijih majki i višerotkinja.⁽¹⁷⁾

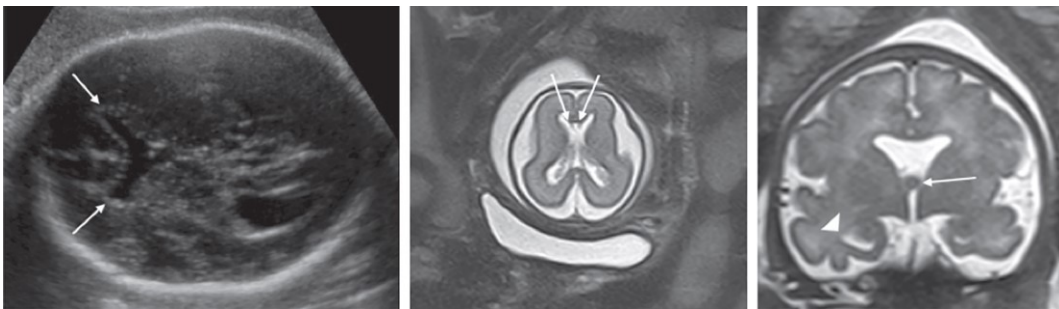
Klinička slika

Septooptička displazija može se prezentirati varijabilnom kliničkom slikom te se simptomi mogu razviti i prepoznati prenatalno, u novorođenačkom razdoblju ili bilo kada tijekom života, čak i u kasnoj odrasloj dobi.⁽³⁾ Klinička slika se obično prezentira u neonatalnom razdoblju,⁽¹²⁾ a prosječna dob pri postavljanju dijagnoze je 2 mjeseca.⁽¹⁴⁾

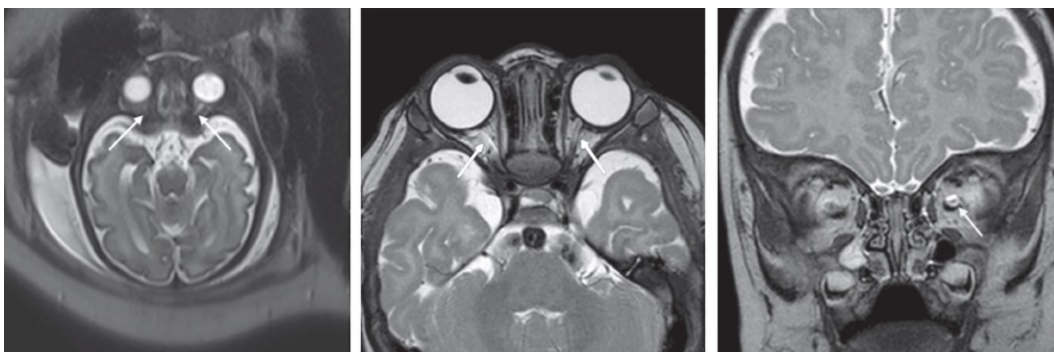
Iako je za potvrdu dijagnoze važno postojanje dijagnostičkih kriterija koji se mogu sa sigurnošću utvrditi tek postnatalno, sumnja na ovaj poremećaj može se postaviti još intrauterino.

Ultrazvučni pregled trudnica je važan za probir mogućih anomalija fetusa, što omogućuje i pružanje prenatalnog savjetovanja. U drugom trimestru može se ultrazvučno otkriti ageneza *septum pellucidum*,⁽¹⁸⁾ koja može biti izolirana ili se može javiti u kombinaciji s drugim anomalijama. Otprilike 60% pacijenata sa SOD-om ima agenezu septum pellucidum.⁽³⁾

Septalno područje se može vizualizirati od 18.-20. tjedna gestacije.⁽¹⁸⁾ Ageneza *septum pellucidum* ultrazvučno daje sliku „krila leptira“, pri čemu su prednji rogovi lateralnih ventrikula spojeni u medijalnoj liniji.⁽¹⁸⁾ Ukoliko se na UZV uoči ova anomalija, preporučuje se učiniti amniocentezu te fetalni MR mozga (optimalno oko 32.tjedna gestacije, kada je najinformativniji).⁽¹⁸⁾ (Slika 3 i 4)



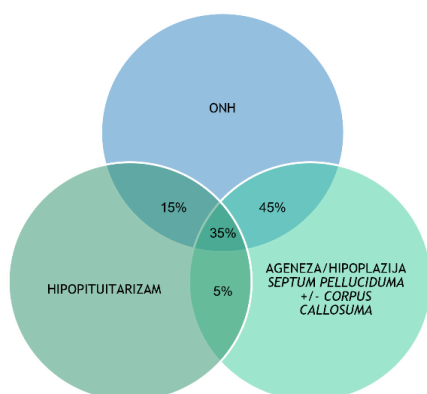
Slika 3 Prenatalna i postnatalna slikovna dijagnostika fetusa s izoliranom agenezom septuma pelluciduma, u kojih je postnatalno potvrđena dijagnoza septooptičke displazije. Lijevo - aksijalna ultrazvučna slika mozga u 31+1 tjednu trudnoće, pokazuje spojene prednje rogove, odsutnost cavum septi pellucidum i kvadratne prednje rogove (strelice); U sredini – aksijalna T2W MR slika mozga u 23+4 tjednu trudnoće, prikazani su spojeni prednji rogovi i septalni ostaci (strelice); Desno – koronarna T2W MR slika mozga u 34+0 tjedana trudnoće, koja pokazuje fornixe (strelica) i displastične temporalne rogove (vrh strelice). (Preuzeto iz Shinar i sur.(2020.))



Slika 4 Prenatalna i postnatalna slikovna dijagnostika fetusa s izoliranom agenezom septuma pelluciduma, u kojih je postnatalno potvrđena dijagnoza septooptičke displazije. Lijevo - aksijalna T2W MR slika mozga u 33+6 tjednu trudnoće, pokazuje bilateralno hipoplastične optičke živce (strelice); U sredini - aksijalna T2W MR slika mozga u dobi od 4 mjeseca, pokazuje hipoplastične ekstraorbitalne optičke živce (strelice); Desno – koronarna T2W MR slika mozga u dobi od 4 mjeseca, pokazuje hipoplastični živac unutar ovojnice optičkog živca ispunjenog tekućinom (strelica). (Preuzeto iz Shinar i sur. (2020.))

Nalaz fetalnog MR mozga koji upućuje na moguću SOD uključuje ostatke septalnih listića, *cavum septi pellucidi*, spojene *columnae fornixae*, pituitarne ciste i hipoplaziju optičkog živca.⁽¹⁹⁾ Nalazi UZV i MR mozga nisu dovoljno pouzdani za sigurnu dijagnozu SOD, ali omogućuju rano postavljanje sumnje što potom dovodi do ranijeg postavljanja definitivne

dijagnoze.⁽¹⁹⁾ U otprilike četvrtine novorođenčadi s prenatalno postavljenom sumnjom na SOD, postnatalno se potvrdi ova dijagnoza.⁽¹⁹⁾



Slika 5 Klinički simptomi septooptičke displazije.
(Prilagođeno prema Cemeroglu i sur. (2015.)).
ONH= hipoplazija vidnog živca;

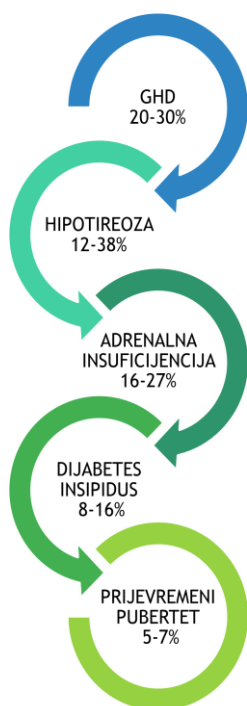
Kliničku sliku s klasičnim trijasom uključuju hipoplazija vidnog živca, manjak hormona hipofize i anomalije središnje linije mozga, uključujući agenezu ili hipoplaziju septum pelluciduma i/ili corpus callosum.^(5,12,20)

U otprilike trećine pacijenata mogu se naći sve tri komponente. U Tablici 1 su navedeni češći klinički simptomi pojedinih poremećaja unutar klasične trijade znakova.

Tablica 1 Kliničke osobine klasične trijade znakova u septooptičkoj displaziji. (Prilagođeno prema Ganau i sur. (2019.))

Oftalmološki poremećaji	Hipopituitarizam	Neurološki poremećaji	Drugi poremećaji
papilarna hipoplazija	manjak hormona rasta	psihomotorno zaostajanje	oštećenje sluha
strabizam	hipotireoza	cerebralna paraliza	smetnje njuha
nistagmus	adrenalna insuficijencija	hemipareza/tetrapareza	dizmorfija
mikroftalmija	diabetes insipidus	konvulzije i/ili epilepsija	anomalije šake
kolobom	hiperprolaktinemija	normalan neurološki razvoj	prirodne srčane greške
smanjena oštrina vida (do sljepoće)	hipogonadotropni hipogonadizam		poremećaji ponašanja
ambliopija	preuranjeni pubertet		autizam
astigmatizam	panhipopituitarizam		poremećaji sna
normalan vid	normalna funkcija		

Najčešću prezentaciju čini poremećaj vida zbog hipoplazije vidnog živca (96 %), uz nistagmus (36%) i strabizam (13%), hipopituitarizam (55-80%), te zastoj u psihomotornom razvoju (57% u bilateralnom ONH-u, 32% u unilateralnom).^(3-5,13,15)



Slika 6 Hormonalni poremećaji u septooptičkoj displaziji. (Prilagođeno prema Cemeroglu i sur. (2015.))
GHD = manjak hormona rasta;

NEONATALNI SIMPTOMI POREMEĆAJA HORMONA	PRIDRUŽENI SIMPTOMI
<ul style="list-style-type: none"> • Hipoglikemija • Hiperbilirubinemija • Mikropenis i/ili nespušteni testisi • Hipernatrijemija • Nenapredovanje 	<ul style="list-style-type: none"> • Pretilost • Termoregulacijski poremećaji • Poremećaj sna • Hiperlipidemija

Slika 7 Mogući simptomi u okviru metaboličkih i hormonalnih poremećaja u septooptičkoj displaziji. (Prilagođeno prema Webb i sur. (2010.))

Hipopituitarizam se opisuje u 55-80% bolesnika sa SOD, pri čemu je najčešći manjak hormona rasta (GHD), no u bolesnika se tijekom praćenja mogu razviti nedostaci različitih hormona u različitom slijedu. U literaturi se također opisuje varijabilna učestalost i slijed pojavnosti pojedinih hormonskih deficita. (2-6,13,15) Poremećaji hormona hipofize se mogu razviti bilo kad tijekom života. Najveći je rizik u djece mlađe od 2 -3 godine i ukoliko imaju pridruženu bilateralnu ONH, hipoplaziju/agenezu *septum pellucidum* i/ili *corpus callosum* te razvojne poremećaje *infundibulum* hipofize i neurohipofize. (2,5,13,29) (Slika 6 i 7)

Bolesnici sa SOD mogu imati i druge pridružene bolesti i kongenitalne anomalije, primjerice prirodne srčane greške (displazija aortnog zaliska, defekt atrijskog septuma i otvoreni *ductus arteriosus*). (12)

Mortalitet u bolesnika sa SOD s procjenjuje se na oko 4%. (8)

Najčešći razlozi inicijalnog upućivanja bolesnika na obradu zbog sumnje na SOD su: gubitak vida na jednom ili oba oka, zaostajanje u psihomotornom razvoju te konvulzije. (3,4,6) Obzirom da se oftalmološki poremećaji najranije prepoznaju, najčešći su razlog postavljanja sumnje na SOD. Pri tome su u novorođenačkoj dobi vodeći simptomi nistagmus (5,6) i, rjeđe, strabizam. (5)

U novorođenačkoj i dojenačkoj dobi mogu se javiti i hipoglikemije, respiratorni poremećaji, (21) otežan refleks gutanja/sisanja, hemolitička anemija te nespecifičan generalizirani tremor. (4) Važno je što ranije postaviti dijagnozu jer neliječeni nedostaci pojedinih hormona mogu dodatno usporiti neurološki razvoj, na koji već negativno utječe oštećenje vida, ali mogu i ugroziti život djeteta u slučaju razvoja hipoglikemije i adrenalne krize. (3)

Kliničku sumnju u novorođenačkoj dobi mogu pobuditi hipoglikemije, žutica, mikropenis sa ili bez nespuštenih testisa i nistagmus.⁽³⁾

Skrb ovih pacijenata mora biti multidisciplinarna. Predložena dijagnostička obrada je prikazana u Tablici 2.

Tablica 2 Preporučena obrada pri sumnji na septooptičku displaziju. (Prilagođeno prema Ganau i sur. (2019.))

Oftalmološka obrada	Neuroradiološka obrada (MR mozga)	Obrada hormonskih poremećaja hipotalamo-hipofizne osi	
procjena pupilarnih refleksa	prisutnost prednjeg režnja hipofize	metabolički nalazi	elektroliti glukoza u krvi glikirani hemoglobin
analiza vidne osi	prisutnost i smještaj stražnjeg režnja hipofize	funkcija nabubrežne žlijezde	ACTH bazalni kortizol
prisutnost i stupanj hipoplazije vidnog živca	prisutnost i veličina infudibuluma hipofize	funkcija štitnjače	TSH ft4
optička koherentna tomografija (OCT)	prisutnost septuma pelluciduma	somatotropna funkcija	IGF-1, IGF BP-3 test stimulacije lučenja hormona rasta antropometrijska mjerenja
pregled vida	veličina optičkog živca i hijazme	gonadotropna funkcija*	LH FSH testosteron estradiol klinička procjena pubertetskog razvoja
pregled vidnog polja	postojanje drugih anomalija središnje linije mozga	lučenje prolaktina	prolaktin
vidni evocirani potencijali (VEP)	kortikalne malformacije	funkcija stražnjeg režnja hipofize	vazopresin osmolalnost urina

*procjena gonadotropne funkcije moguća je u dojenačkoj dobi tijekom "mini-puberteta" te u kasnijoj dobi djeteta, kad se očekuje fiziološki početak pubertetskog razvoja; ACTH = adrenokortikotropni hormon; ft4 = slobodni tiroksin (T4); FSH = folikulostimulirajući hormon; IGF-1 = inzulinu-sličan faktor rasta 1; IGF BP-3 = protein koji veže inzulinu-sličan faktor rasta 1 3; LH = luteinizirajući hormon; MR = magnetska rezonanca; TSH = hormon koji stimulira štitnjaču;

Detaljna oftalmološka obrada treba uključiti analizu vidne osi (procjenu prisutnosti nistagmusa – unilateralni/ bilateralni ili strabizma - ezotropija/eksotropija), procjenu prisutnosti i stupnja hipoplazije vidnog živca (znak dvostrukog prstena, blijed i/ili mali optički disk), prisutnost mikrooftalmije, koloboma i drugih prirođenih anomalija, procjenu stupnja oštećenja vida, procjenu pupilarnih refleksa, optičku koherentnu tomografiju (OCT), pregled vidnog polja te vidne evocirane potencijale (VEP).^(3,6)

Neuroradiološkom obradom (MR mozga) potrebno je utvrditi prisutnost prednjeg režnja hipofize, prisutnost i smještaj stražnjeg režnja hipofize, prisutnost i veličinu infudibuluma

hipofize, izgled optičkog živca i hijazme, prisutnost *septuma pelluciduma* te postojanje drugih anomalija središnje osi mozga (kao shizencefalija, *cavum septum pellucidum*, cerebelarna hipoplazija, aplazija forniksa).^(3,6)

Ukoliko se MR nalazom utvrdi normalno razvijen *septum pellucidum* i *corpus callosum*, smatra se da se radi o SOD-sličnom poremećaju, a ukoliko se osim navedenog utvrde i kortikalne malformacije (polimikrogirija, shizencefalija, kortikalna displazija) radi se o SOD-plus sindromu.⁽⁶⁾

Također je potrebno ispitati poremećaje funkcije hipotalamo-hipofizne osi, odnosno funkciju ciljnih žlijezda (Tablica 2). Ispadi funkcije adeno- i neurohipofize ne moraju biti prisutni po rođenju, nego se mogu razvijati tijekom života te je potrebna redovita reevaluacija.

U praćenju ovih bolesnika preporučuje se jednom godišnje učiniti reevaluaciju oftalmološkog stanja,⁽⁶⁾ jer iako je hipoplazija vidnog živca neprogresivno stanje, druge pridružene anomalije vida mogu zahtijevati rano prepoznavanje i liječenje. Zaostajanje u psihomotornom razvoju, autizam i poremećaji pažnje zahtijevaju specifičan terapijski pristup koji uključuje ranu rehabilitaciju i praćenje fizijatra, psihologa, logopeda i defektologa.⁽⁶⁾ Endokrinološki poremećaji mogu se razviti bilo kad tijekom života te je potrebno redovito cjeloživotno praćenje endokrinologa uz reevaluaciju funkcije hipofize i ciljnih žlijezda te rano prepoznavanje i liječenje endokrinoloških poremećaja. Djeca sa SOD-om su često nižeg rasta i skloni su razvoju pretilosti, pa je potrebno od početka provoditi uravnoteženu prehranu i nadzor tjelesne težine. Težina psihomotornog zastoja i stupanj oštećenja vida glavni su čimbenici koji određuju prognozu ovih pacijenata.

Važno je također prepoznati da dijagnoza SOD-a i praćenje ovih bolesnika predstavlja značajno opterećenje za obitelji pacijenata te je svakako potrebno uključiti socijalnu i psihološku podršku članovima obitelji.

Oftalmološke karakteristike septooptičke displazije

Oftalmološke promjene sastavni su dio klasične trijade septooptičke displazije. Iako fenotip može biti varijabilan, hipoplazija optičkog živca jedan je od najvažnijih kriterija za dijagnozu SOD-a.

Hipoplazija vidnog živca karakterizirana je stanjenim optičkim živcem sa smanjenim brojem aksona ganglijskih stanica. Dijagnoza se postavlja klinički, pregledom fundusa, pri čemu se uočava atrofija optičkog diska.⁽¹⁵⁾

Hipoplazija vidnog živca najčešći je simptom u djece sa SOD-om i prisutna je u više od 90% bolesnika.^(2,5) Češće se radi o obostranoj ONH (u 88% bolesnika).^(1,5,7,11) Klinička slika može varirati od potpune sljepoće do blagog oštećenja vida. Sva novorođenčad i dojenčad s hipoplazijom vidnog živca ima visoki rizik razvoja hipopituitarizma i neuroloških poremećaja.^(9,15)

Oftalmološki simptomi nerijetko čine prvu prezentaciju SOD te imaju vrlo važnu ulogu u prepoznavanju ovog kompleksnog stanja. Osim ambliopije, bolesnici se mogu prezentirati nistagmusom (53%, uglavnom eksotropija), strabizmom (53%), te nešto rjeđe poremećajem motiliteta oka (oko 20%, uglavnom horizontalni pokreti),^(4,7) mikrooftalmijom i anoftalmijom.^(3,5)

Oftalmološkim pregledom uočavaju se znakove papilarne hipoplazije: znak dvostrukog prstena optičkog diska, blijed i/ili atrofičan optički disk i/ili neuroretinalni anulus, poremećaji pigmentnog epitela retine, patološke promjene makule, oslabljeni pupilarni refleksi na svjetlost,⁽⁴⁾ tortuozičnosti, smanjeno grananje ili promjer krvnih žila,⁽⁷⁾ nistagmus, strabizam i drugi poremećaji fiksacije i motiliteta, astigmatizam, mikroftalmija, kolobom ili druga patološka odstupanja.⁽¹²⁾

Tortuozične krvne žile retine se također mogu vizualizirati fotografiranjem fundusa.⁽⁷⁾ Retinalni OCT (optička koherentna tomografija) može pokazati hipoplaziju foveole (do 25% bolesnika), temporalnu atrofiju retine, stanjenje sloja ganglijskih stanica i stanjenje sloja živčanih vlakana retine.⁽⁷⁾ Pregled oštine vida varira od 100%-tne oštine do amauroze, ali u nekim studijama ostaje relativno nepromjenjeno kroz višegodišnje praćenje.^(4,7) Bolesnici također mogu imati različite stupnjeve oštećenja na lijevom i desnom oku.

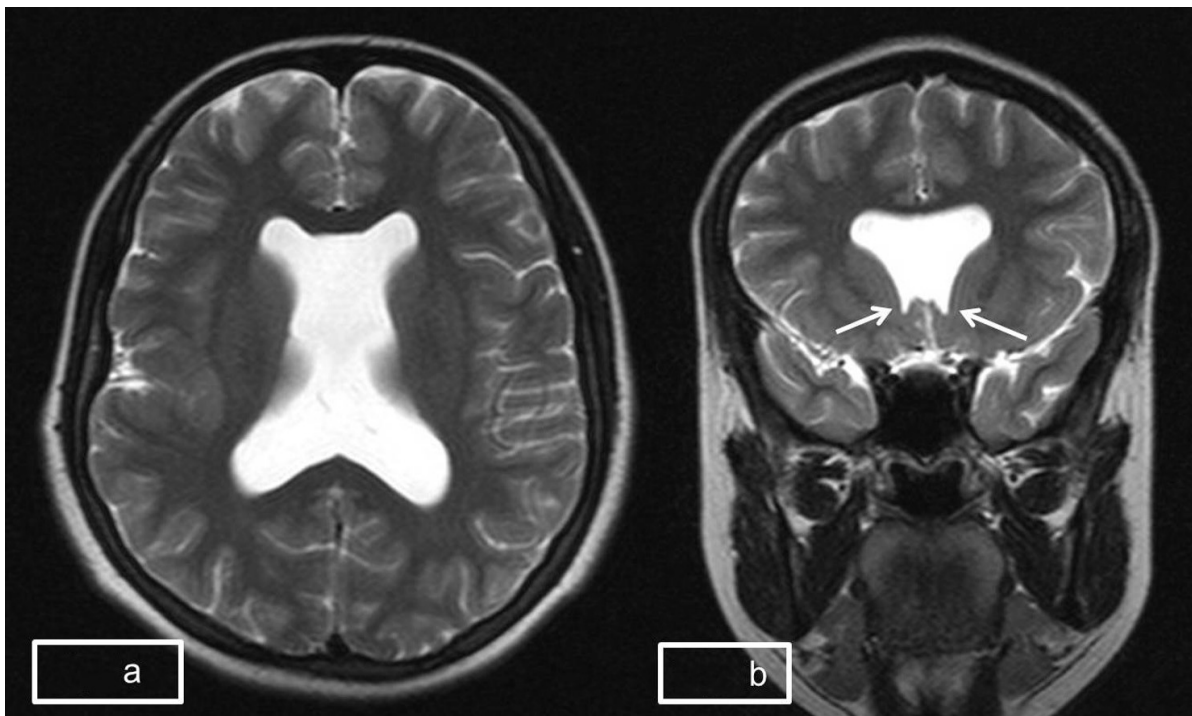
U nekih bolesnika sa SOD-plus sindromom (koji uz klasične simptome SOD-a uključuje i kortikalnu displaziju) mogu se naći i poremećaji bulbomotorike zbog hipoplazije okulomotornog živca te posljedične atrofije ekstraokularnih mišića.⁽²²⁾

U sve djece s nistagmusom i/ili strabizmom potrebno je učiniti pregled fundusa, a ukoliko se uoče promjene povezane sa SOD-om potrebna je daljnja neuroradiološka obrada.

Radiološke karakteristike septooptičke displazije

Septooptička displazija obuhvaća patološke promjene struktura središnje linije, u rasponu od holoprozencefalije i ageneze *corpus callosa* pa do blažih poremećaja kao što su rascjep usne ili nepca. Strukturne promjene mozga čine ključan dijagnostički kriterij SOD-a te je u svakog bolesnika sa sumnjom na SOD potrebno učiniti neuroradiološku obradu.

Metoda izbora je MR mozga. U otprilike 40% bolesnika sa SOD-om mogu se naći anomalije središnje linije mozga na MR-u.⁽²⁾

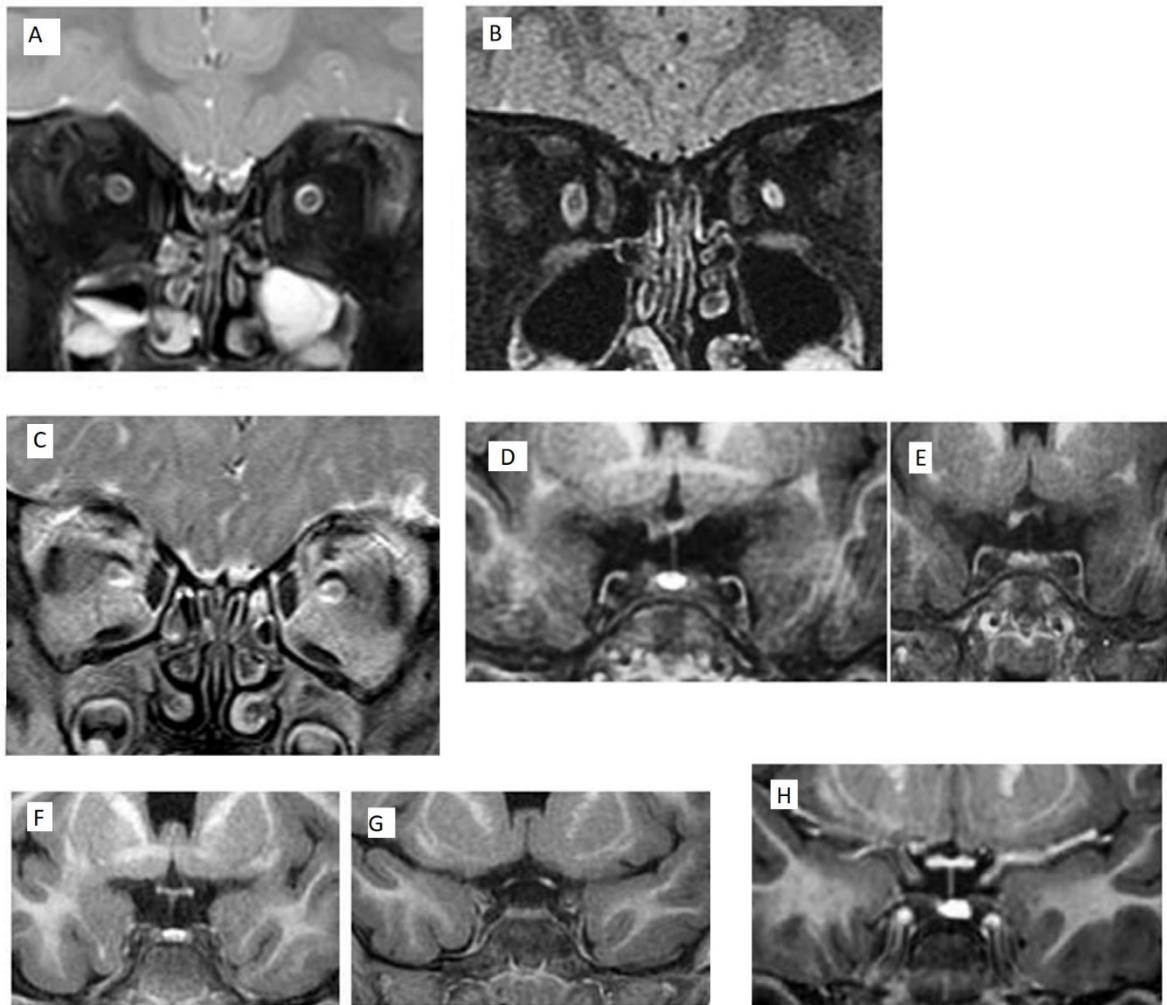


Slika 8 Prikaz MR nalaza u bolesnika sa septooptičkom displazijom. (a) Aksijalna T2W MR slika mozga koja prikazuje odsutnost septuma pelluciduma s izgledom lateralnih klijetki „poput kutije“. (b) Koronarna T2W MR slika mozga koja prikazuje kvadratne prednje robove s inferiornim usmjeravanjem ventrikula (bijele strelice) (Preuzeto iz Maurya i sur. (2015.)) MR = magnetska rezonanca;

Tipične promjene na MR mozga uključuju agenezu *septum pellucidum*, morfološke promjene frontalnih rogova lateralnih ventrikula na koronarnim presjecima te hipoplaziju vidnih živaca i/ili hijazme. ^(11,23,24) (Slika 8)

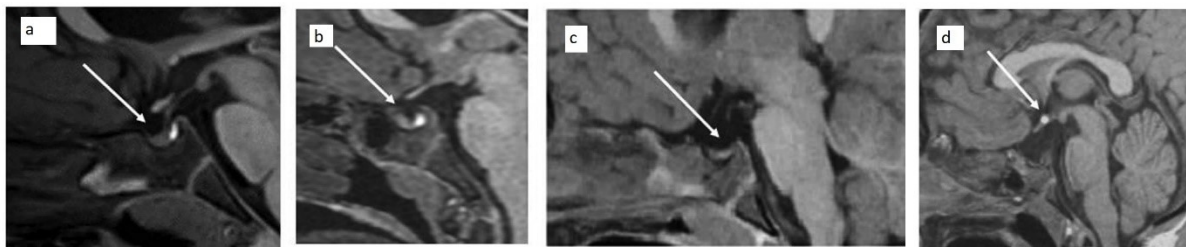
Osim toga, u bolesnika se mogu naći i ageneza ili hipoplazija *corpus callosa* te strukturne anomalije hipotalamusa i hipofize,⁽¹¹⁾ koje uključuju hipoplaziju adenohipofize, hipoplaziju infundibuluma hipofize, ektopiju ili odsutnost stražnjeg režnja hipofize te praznu *sellu turcicu* („empty sella“).^(2,11,25) Strukturne anomalije hipofize mogu se naći u trećine pacijenata sa ONH-om,⁽¹⁵⁾ te u otprilike dvije trećine bolesnika s klinički otkrivenom endokrinom disfunkcijom.⁽¹¹⁾

Patološke promjene hipokampusa mogu se naći u do 20% pacijenata s hipoplazijom vidnog živca, češće u bilateralnom obliku ONH, i češe su povezane s pojavom epilepsije.⁽¹⁵⁾ (Slika 9 i 10)



Slika 9 Prikazi vidnog živca i hijazme. A- koronarna T2W MR slika mozga – infraorbitalni n. opticus u zdravog dvogodišnjeg dječaka. B – koronarna T2W MR slika mozga – unilateralno (lijevo) hipoplazija vidnog živca u 20-mjesečnog djeteta sa SOD-om. C – koronarna T2W MR slika mozga - bilateralna hipoplazija vidnog živca u 9-mjesečnog djeteta sa SOD-om. D i E – koronarna T1W MR slika mozga – asimetrična hipoplazija optičke hijazme u jednogodišnjaka sa SOD-om. F i G - koronarna T1W MR slika mozga – hipoplazija optičke hijazme u četverogodišnjaka sa SOD-om. H – koronarna T1W MR slika mozga – optička hijazma u normalnog četverogodišnjaka. (Preuzeto iz Ward i sur. (2021.))

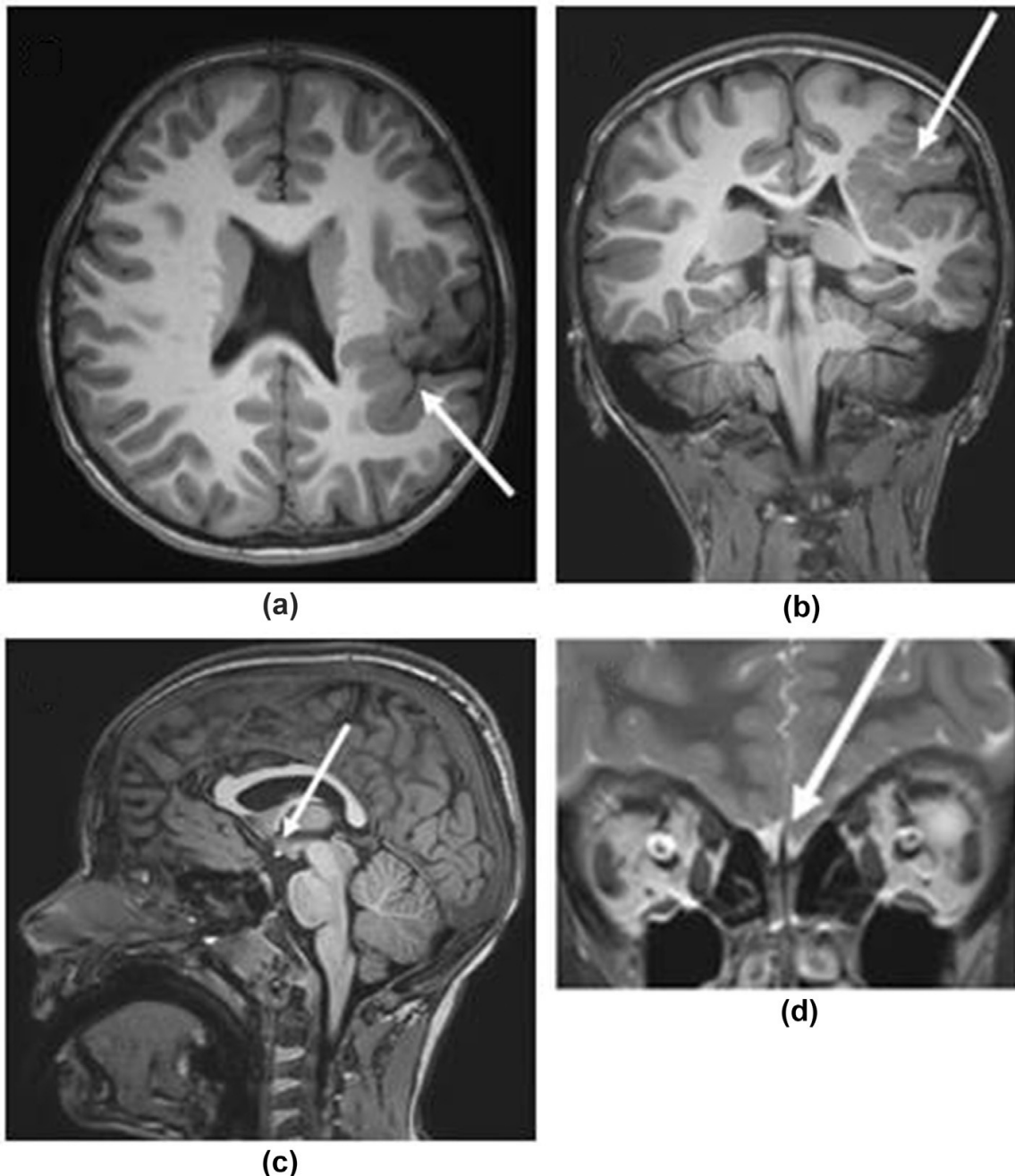
MR = magnetska rezonanca; SOD = septooptička displazija;



Slika 10 Izgled prednjeg i stražnjeg režnja hipofize. A – sagitalna T1 MR slika mozga – zdravi petogodišnjak. B – sagitalna T1 MR slika mozga – hipoplazija prednjeg režnja hipofize u četverogodišnjaka. C – sagitalna T1 MR slika - agenezu neurohipofize (izostanak prikaza „brigh spot“-a) u 14-mjesečnog djeteta. D - sagitalna T1 MR slika mozga – ektopično smještena neurohipofize šestogodišnjeg djeteta. (Preuzeto iz Ward i sur. (2021.))

MR = magnetska rezonanca; SOD = septooptička displazija;

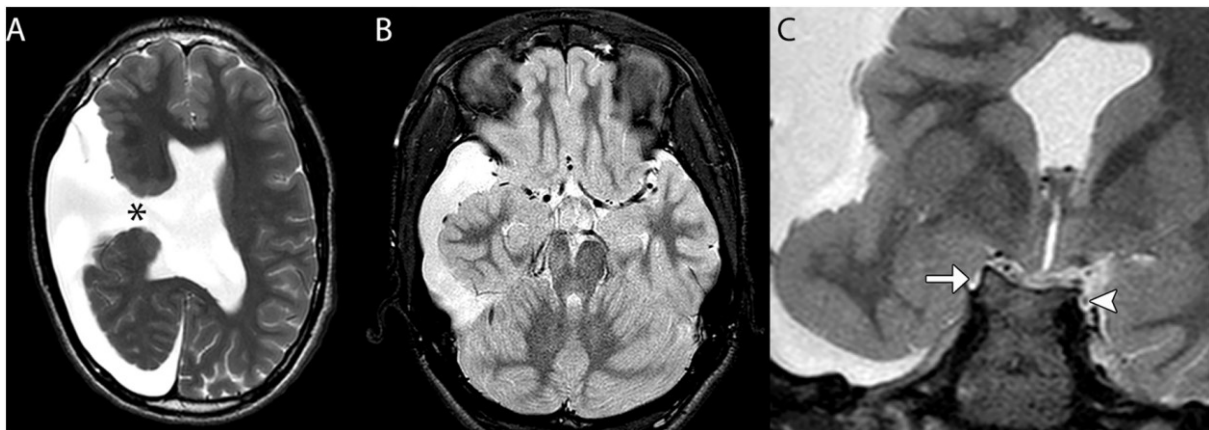
Kad pored morfoloških promjena karakterističnih za SOD postoji i aplazija ili hipoplazija olfaktornih bulbusa i puteva stanje se obično naziva Kallmanov sindrom.⁽¹¹⁾ (Slika 11)



Slika 11 Septooptička displazija, ektopična neurohipofiza, patološka formacija korteksa i hipoplastični olfaktorni živci u devetogodišnjeg dječaka, nalazi u skladu s Kallmannovim sindromom. (a) Velika kortikalna displazija koja zahvaća lijevi korteks inzule i proteže se prema gore do parijetalnog režnja. (b) Velika kortikalna displazija koja zahvaća lijevi korteks inzule i proteže se prema gore do parijetalnog režnja. (c) Ektopična svijetla točka („brigh spot“) stražnjeg režnja hipofize. (d) Hipoplastični olfaktorni živci. (Preuzeto iz Ward i sur. (2021.))

Septooptička displazija, u kombinaciji s patološkim promjenama kortikalnih struktura, kao što su polimikrogirija ili shizencefalija, naziva se SOD-plus (SOD+).^(11,12,26) Prevalencija takvih malformacija u pacijenata sa SOD-om je oko 20%.⁽⁷⁾ Skupina bolesnika sa SOD-plus gotovo uvijek ima i zaostatak rasta, poremećaje motoričkog razvoja, epileptičke napadaje ili

dizmorfiju.⁽⁴⁾ Međutim, opisani su i bolesnici s vrlo blagim simptomima kao što su glavobolje i unilateralno oštećenje vida, koji su imali brojne patološke promjene MR mozga (odsutnost septuma pelluciduma, hipoplaziju vidnog živca i hijazme, polimikrogiriju), u kojih je dijagnoza SOD-a postavljena tek u odrasloj dobi.⁽²⁷⁾ Navedeno upućuje da, kao i u bolesnika s klasičnim oblikom SOD-a, SOD-plus sindrom pokazuje značajnu varijabilnost kliničke prezentacije od vrlo blagih do vrlo teških kliničkih slika. (Slika 12)



Slika 12 Prikaz MR slika mozga u bolesnika sa SOD-plus sindromom. Aksijalna T2W MR slika pokazuje rascjep (*) u desnoj moždanoj hemisferi obložen patološkom sivom tvari, što je u skladu sa shizencephalijom otvorene usne (eng. open-lip). Prisutna je i ageneza septuma pelluciduma (A). Aksijalna T2W MR slika pokazuje da je desni srednji mozak relativno malen (B). Koronarna T2W MR slika pokazuje hipoplastičan desni okulomotorni živac (strelica) i uredno razvijen lijevi okulomotorni živac (vrh strelice) (C). (Preuzeto iz Wang i sur. (2020.)) MR = magnetska rezonanca; SOD = septooptička displazija;

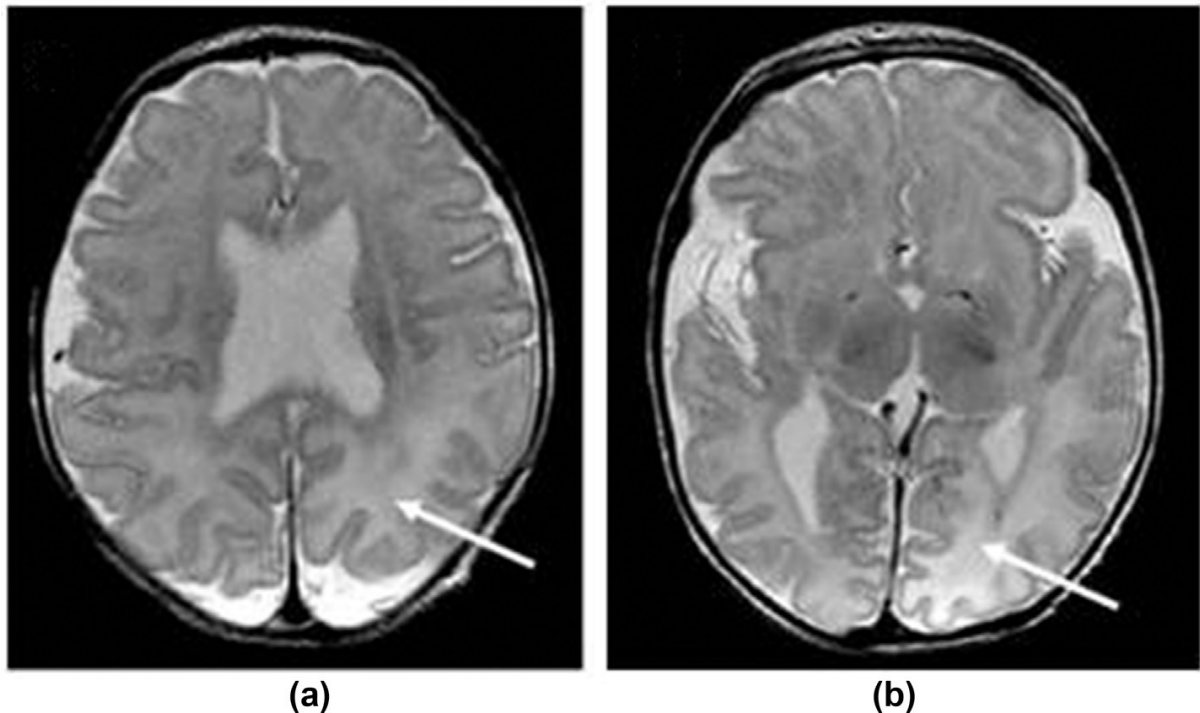
Riedl i sur. su stanje u pacijenata bez značajnih anomalija *septuma pelluciduma*, ali s ONH i anomalijama hipofize, opisali kao "SOD-slično" (*SOD-like*, SOD-).⁽¹¹⁾ Stoga SOD zapravo predstavlja spektar različitih poremećaja. Kombinacija endokrine disfunkcije i ONH čine najčešću prezentaciju SOD, pa neki autori smatraju kako bi se umjesto SOD trebao koristiti termin hipotalamo-hipofizno-optička displazija, HPOD (od eng. *hypotalamo-pituitary-optic dysplasia*).⁽⁸⁾

Odsutnost *septum pellucidum* (prisutna u otprilike 20% pacijenata sa ONH) zapravo nema utjecaj na morbiditet.^(9,15) U nekim studijama bolesnika s ONH, najčešća pridružena moždana anomalija bila je ageneza *corpus callosum*, a ne anomalije *septum pellucidum*.^(7,9)

Prevalencija anomalija mozga u pacijenata s ONH je 40% do 55%,^(15,20) češće ukoliko se radi o bilateralnom poremećaju.⁽¹⁵⁾ U oko 55% bolesnika opisana je hipoplazija moždanog debla i malog mozga.⁽¹¹⁾ Druge opisane anomalije uključuju kortikalnu heterotopiju, shizencefaliju, periventrikularnu leukomalaciju, difuznu encefalomalaciju i arahnoidne ciste.^(20,25,28) Neuroradiološku obradu (MR mozga) svakako treba učiniti u svih pacijenata s verificiranom

hipoplazijom vidnog živca, čak i iako nemaju neurorazvojne smetnje te ako imaju urednu oštrinu vida.⁽²⁰⁾

Patološke promjene bijele tvari mogu se javiti kao posljedica izravnog oštećenja bijele tvari (npr. zbog hipoglikemije) ili zbog smanjenog normalnog volumena bijele tvari (npr. posljedično zbog porencefalije).⁽¹¹⁾ U nekim studijima prevalencija oštećenja bijele tvari iznosila je do 30%, najčešće kao periventrikularna leukomalacija.⁽¹⁵⁾ (Slika 13)



Slika 13 Dječak u dobi 11 dana sa SOD-om i oštećenjem bijele tvari uzrokovanim hipoglikemijom. (a) Na MR slici mozga je pojačan T2 signal bijele tvari, okcipitalno. (b) Na MR slici mozga je pojačan T2 signal bijele tvari okcipitalno. (Preuzeto iz Ward i sur. (2021.)) MR = magnetska rezonanca; SOD = septooptička displazija;

Endokrinološki poremećaji u bolesnika sa septooptičkom displazijom

Endokrinološki poremećaji mogu biti prisutni odmah po rođenju ili se mogu javiti bilo kada tijekom života. Spekter poremećaja može varirati od nedostatka pojedinog hormona hipofize do nedostatka svih hormona hipofize (panhipopituitarizam) sa ili bez centralnog dijabetesa insipidusa.⁽²⁵⁾

Kako se ispadi pojedinih hormona mogu razvijati postupno⁽²⁾ od iznimne je važnosti longitudinalno praćenje bolesnika. Parcijalnu ili kompletnu disfunkciju hormona hipofize ima otprilike 55-80% pacijenta sa SOD-om.^(2,10,13)

U bolesnika sa ONH-om rizik hipotalamo-hipofizne disfunkcije je 60-80%,^(10,19,29) a može se javiti i u slučaju unilaterne i (češće) bilateralne ONH.

U otprilike polovice pacijenata sa SOD-om dijagnoza se postavlja u neonatalnoj dobi; najčešći klinički simptomi endokrinopatija su neonatalna hipoglikemija i/ili žutica⁽⁷⁾

Hipoglikemije u neonatalnoj dobi opisuju se u oko 16% pacijenata sa ONH-om (češće u bilateralnom obliku) i udruženo sa manjkom hormona adenohipofize - adrenalnom insuficijencijom, manjkom hormona rasta kao i multiplim deficitima hormona hipofize.^(15,28) Rekurentne epizode hipoglikemija u ranoj dobi mogu uzrokovati ireverzibilna neurološka oštećenja.

Neonatalna hiperbilirubinemija može se naći u oko 23% pacijenata s ONH-om, ali i udružena s manjkom hormona adenohipofize.^(15,28) Kolestaza kao manifestacija hipopituitarizma tipično se korigira ubrzo nakon početka liječenja hormonskih poremećaja.⁽²⁸⁾

Hipernatremija (serumska koncentracija natrija veća od 150 mmol/l) može biti jedna od manifestacija poremećaja funkcije neurohipofize, odnosno dijabetes insipidusa, uslijed nedostatnog lučenja vazopresina.

U kasnijoj dobi klinički simptomi koji mogu upućivati na poremećaje endokrine funkcije uključuju smanjen rast, preuranjeni pubertet i pretilosti te druge specifične simptome ispada hormona adeno- i neurohipofize.

Obzirom da se manjak hormona hipofize može razvijati tijekom života, preporučuje se provođenje probira svakih 4-6 mjeseci kroz prve 2 ili 3 godine života, svakih 6-12 mjeseci do 8. godine života i potom jednom godišnje kroz razdoblje puberteta.^(5,13)

Bolesnici koji imaju anomalije infundibuluma i neurohipofize te strukturne anomalije adenohipofize imaju veći rizik razvoja ispada funkcije hipofize u ranijoj životnoj dobi^(8,29), dok anomalije struktura središnje linije nisu u izravnoj korelaciji s rizikom razvoja endokrinih poremećaja.^(8,9) Uredna struktura hipofize na MR-u mozga, međutim, ne isključuje mogućnost razvoja ispada hormona. Visoka prevalencija hipopituitarizma u pacijenata s normalnom morfologijom hipofize na MR-u potvrđuje važnost redovitog praćenja.^(9,20,29) Hipoplazija adenohipofize ili stanjen infundibulum mogu se naći u 75-100% pacijenata s hipopituitarizmom.^(2,4,8,25) Teža oštećenja vida ili složenije anomalije mozga predstavljaju faktor rizika za razvoj hipopituitarizma.⁽⁸⁾

Pridruženi poremećaji kao što su pretilost, poremećaj termoregulacije i poremećaji spavanja povezuju se s anomalijama i disfunkcijom hipotalamusa.⁽²⁾

Poremećaji puberteta su česti. Dio bolesnika sa SOD ima hipogonadotropni hipogonadizam.⁽²⁹⁾ Hipogonadotropni hipogonadizam se u muške novorođenčadi može manifestirati kao mikropenis ili bilateralno nespušteni testisi.⁽²⁹⁾ U bolesnika sa SOD može doći i do razvoja pravog preuranjenog puberteta.⁽⁸⁾ Razlike u poremećajima pubertetskog razvoja u okviru iste bolesti nastoje se objasniti lezijama u različitim područjima hipotalamusa, pri čemu su posteriorne lezije povezane s preuranjenim pubertetom, a anteriorne s hipogonadizmom.⁽⁸⁾ Različiti poremećaji hipotalamusa također se povezuju s različitim poremećajima tjelesne težine, od pretilosti do pothranjenosti.⁽⁸⁾ Dio studija je pokazao povezanosti ovih poremećaja s bilateralnom ONH, dok nisu nađeni u bolesnika s urednim razvojem vidnih živaca.⁽⁸⁾

Većina bolesnika s endokrinom disfunkcijom imaju kombinaciju nedostatka hormona rasta, TSH i ACTH,^(2,8,13,15) dok je hipogonadotropni hipogonadizam najmanje zastupljen.^(2,4,7,15,29) Međutim, ovakva distribucija nije uočena u svim istraživanjima pa je u nekim studijama najveća prevalencija centralne hipotireoze (38%), nakon čega slijede IGHD (30%), sekundarna/tercijarna adrenalna insuficijencija (27%), dijabetes insipidus (16%) i preuranjeni pubertet (5%)⁽⁵⁾, a opisana je i skupina bolesnika u kojoj je najzastupljenija bila sekundarna/tercijarna adrenalna insuficijencija.⁽¹³⁾ Dijabetes insipidus se gotovo nikada ne javlja izolirano,^(8,29) za razliku od poremećaja adenohipofize. Hiperprolaktinemija se može naći u do 13% pacijenata s kombiniranim deficitima hormona.⁽¹⁵⁾

Dob pojave ispada hormona adenohipofize u većini je studija prije 2.godine života (86%),^(2,5,13,29) a dijabetes insipidusa prije 4.godine,⁽⁵⁾ dok se u nekim istraživanjima dob pojave manjka hormona adenohipofize procjenjuje na 8.5 godina,⁽⁸⁾ no moguć je razvoj ispada hormona adenohipofize, pa čak i dijabetes insipidusa tek u razdoblju adolescencije.^(15,24,26,27) Što je deficit hormonske funkcije nastupio u ranijoj životnoj dobi, to je veći broj ispada funkcije hormona.⁽⁸⁾ Studija koju su proveli Cemeroglu i sur. pokazala je da je rizik razvoja ispada funkcije hipofize najveći do 2. godine, a nakon toga se značajno smanjuje i minimalan je iza 8. godine.⁽⁵⁾

Otežano i zakašnjelo prepoznavanje ispada funkcije hipofize uzrokuje i kasniji početak liječenja što može dovesti do lošije uspješnosti liječenja i ireverzibilnih oštećenja.

Druge pridružene bolesti

U okviru SOD-a mogu biti druge pridružene kongenitalne anomalije ili druge bolesti.

Tablica 3 Pridružene kongenitalne anomalije opisane u bolesnika sa septooptičkom displazijom u EUROCAT registru (2005.-2014.)
(Prilagođeno prema: Garne i sur. (2018.)).

Pridružene anomalije*	Broj bolesnika (od ukupno 99)
• <u>MOŽDANE</u>	
Shizencefalija	12
Holoprocencefalija	6
Ageneza <i>corpus callosa</i>	7
Polimikrogirija	4
• <u>SRČANE</u>	
VSD	4
Otvoreni <i>ductus arteriosus</i>	2
Stenoza pulmonalnog ušća	2
• <u>OČNE</u>	
Mikroftalmija	4
Kolobom	3
Anoftalmija	1
Glaukom	1
• <u>ANOMALIJE UDOVA</u>	
Deformiteti skraćanja udova	2
Isčašenje kuka	1
<i>Talipes equinovarus / clubfoot</i>	1
• <u>RASCJEPI LICA</u>	
Rascjep usne i nepca	2
Rascjep nepca	1
• <u>GASTROINTESTINALNE</u>	
Gastroshiza	1

* pojedini bolesnik može imati više od jedne anomalije
EUROCAT = Europska mreža registara kongenitalnih anomalija;

Bolesnici mogu imati neurološke poremećaje, srčane anomalije, senzorneuralnu naglušost/gluhoću, anosmiju, dizmorfiju lica (retrognatija, hipotelorizam, hipertelorizam, anomalije ušiju, dolichocefalija), anomalije šaka i stopala (brahidaktilija i/ili klinodaktilija, ageneza falangi prstiju).^(4,7,11,28) Pridružene kongenitalne anomalije u bolesnika sa SOD-om prikazane su u Tablici 3.

Rizik neurorazvojnih poteškoća u bolesnika s ONH-om po nekim studijama je do 50%, češće u bilateralnom obliku ONH.⁽¹⁵⁾ Bolesnici sa SOD-om mogu imati usporen psihomotorni razvoj, konvulzije/epilepsiju, cerebralnu paralizu,^(2,3,12) hipotoniju, hemiparezu/tetraparezu, oštećenja grube i/ili fine motorike (koja su također povezana s oštećenjem vida i intelektualnim poteškoćama),^(4,15) poremećaje spavanja, kašnjenje u razvoju govora, eholaliju, stereotipna ponašanja, smetnje ponašanja te poteškoće u socijalnim odnosima i komunikaciji.^(2,4,12)

U istraživanju koje su proveli Dahl i sur., oko 10% bolesnika s ONH je imalo cerebralnu paralizu (bez povezanosti sa lateralizacijom hipoplazije vidnog živca, ali uz dodatna neuroradiološka patološka odstupanja), a oko 15% bolesnika s ONH je imalo epilepsiju (češće u bilateralnom obliku ONH).⁽¹⁵⁾ Poremećaji *corpus callosa* u pacijenata sa ONH-om koreliraju s neurobihevioralnim poremećajima.⁽⁸⁾

U nekim studijima utvrđena je veća prevalencija ljevorukosti u pacijenata s hipoplazijom vidnog živca nego u općoj populaciji, zasad bez povezanosti s neurorazvojnim ili motoričkim oštećenjima.⁽¹⁵⁾

Patološke promjene vidljive na MR mozga mogu pratiti i patološke epileptiforme promjene EEG-a,⁽⁴⁾ no pojava konvulzija može biti posljedica ne samo epileptičkih napadaja nego i metaboličkih poremećaja u okviru hipopituitarizma.

Dizmorfija lica može obuhvatiti hipertelorizam (19%) i hipotelorizam (13%).⁽¹¹⁾

Dio bolesnika može imati oštećenje sluha (11% pacijenata, od kojih je dvije trećine bilo muškog spola).⁽³²⁾ Uglavnom se radilo o sensorineuralnoj nagluhosti, većinom bilateralnoj.⁽³²⁾ Anomalije temporalne kosti (hipoplazija kohlearnog živca, atrezija zvukovoda) su nađene u trećine pacijenata sa SOD-om i nagluhosti.⁽³²⁾ Sensorineuralni gubitak sluha se povezuje s mutacijama gena SOX2. Opisani su i atrezija vanjskog zvukovoda, mikrootija i hipoplazija slušnog živca.⁽³²⁾ Oštećenje sluha, osobito ukoliko se ne prepozna i pravovremeno ne liječi, može dodatno otežati neurološki razvoj ovih bolesnika, koji većinom imaju i smetnje vida kao i druge neurološke i endokrinološke poremećaje.

CILJEVI RADA

Prikazati poznate podatke iz literature vezane za sociodemografske podatke, kliničku sliku, dijagnostičku obradu, liječenje i prognozu bolesnika sa septooptičkom displazijom.

Prikazati kliničke, radiološke i laboratorijske karakteristike bolesnika sa septooptičkom displazijom koji se liječe u Zavodu za endokrinologiju i dijabetes Klinike za pedijatriju Kliničkog bolničkog centra Zagreb i u kojih je dijagnoza postavljena u razdoblju od 1.1.2012. do 31.12.2022.

MATERIJAL I METODE

Medicinski podaci bolesnika sa septooptičkom displazijom koji se liječe u Zavodu za endokrinologiju i dijabetes Klinike za pedijatriju KBC-a Zagreb su prikupljeni retrospektivno

na temelju dokumentacije u bolničkom informacijskom sustavu KBC-a Zagreb. Uključeni su bolesnici kod kojih je dijagnoza septooptičke displazije postavljena na temelju kliničke slike, oftalmoloških i radioloških nalaza i rezultata laboratorijskih pretraga u vremenskom razdoblju od 1.1.2012. do 31.12.2022. Obuhvaćeno je 14 bolesnika u rasponu dobi od sedam mjeseci do 19 godina.

Podaci o bolesnicima objavljeni u diplomskom radu su anonimni.

Prikupljeni su podaci o dobi i spolu, mjestu stanovanja, dobi roditelja, patologiji za vrijeme trudnoće, porodu, prisutnosti kongenitalnih anomalija, poremećajima u neonatalnom razdoblju, vodećim simptomima, dobi postavljanja dijagnoze, kliničkoj slici, periodu praćenja, radiološkim karakteristikama, simptomima i dobi pojavnosti hormonskih poremećaja, oftalmološkim karakteristikama te o neurorazvoju.

Za usporedbu antropometrijskih mjera (tjelesne visine/duljine te tjelesne mase) koristili su se grafovi sa ucrtanim centilnim krivuljama te tablični podaci o mjerama standardne devijacije („Z score“) objavljeni 30.5.2000 od strane CDC-a (od eng. *Centers for Disease Control and Prevention*). Pri procjeni indeksa tjelesne težine korišteni su „prošireni“ grafovi (za percentile i „Z score“) objavljeni 15.12.2022. od strane CDC-a.

Rezultati su navedeni u tekstu te su prikazani grafički i u tablicama. Prilikom analize podataka koristile su se metode deskriptivne statistike. Korišten je računalni program Microsoft Excel.

Provođenje istraživanja odobreno je od strane Etičkog povjerenstva KBC-a Zagreb (klasa: 8.1-23/42-2, ur. broj: 02/013 AG, Zagreb 6. veljače 2023. godine).

REZULTATI

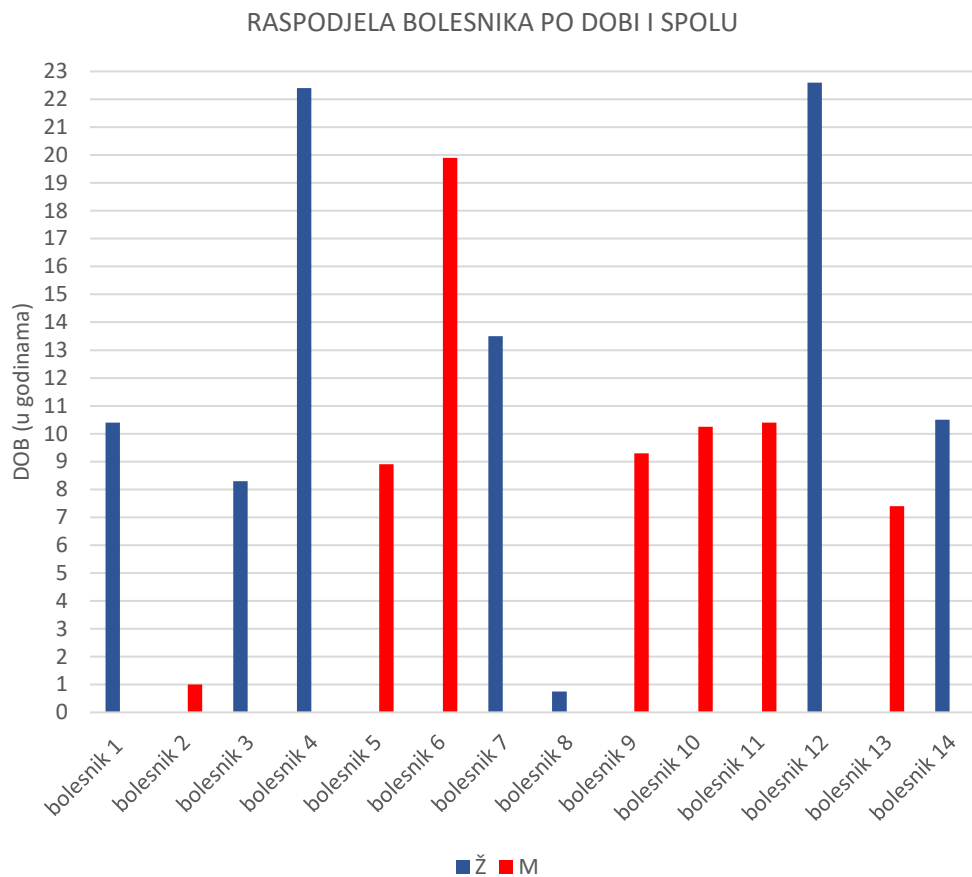
Prikazani su rezultati analize podataka za ukupno 14 bolesnika liječenih u Zavodu za endokrinologiju i dijabetes Klinike za pedijatriju Kliničkog bolničkog centra Zagreb s postavljenom dijagnozom septooptičke displazije u razdoblju od 1.1.2012. do 31.12.2022.

Prikazani bolesnici su u rasponu dobi od 7 mjeseci do 19 godina (po završetku praćenja) (slika 14). Prosječna dob bila je 11 godina i 1 mjesec, a medijan dobi 10 godina i 4

Tablica 4 Raspodjela bolesnika sa septooptičkom displazijom po spolu.

SPOL	BROJ	UDIO
dječaci	7	50%
djevojčice	7	50%
UKUPNO	14	100%

mjeseca. Među ukupno 14 bolesnika bilo je 7 dječaka te 7 djevojčica, odnosno omjer muških i ženskih bolesnika od 1:1 (Tablica 4).



Grafikon 1 Raspodjela bolesnika sa septooptičkom displazijom po dobi i spolu.

Epidemiološki podaci

Epidemiološki podaci o rizičnim čimbenicima u prvom trimestru trudnoće (pušenje, konzumacija alkohola i droga, infekcije, prisutnost vaginalnog krvarenja) nisu bili dostupni. Od patoloških promjena u trudnoći koje se povezuju s razvojem SOD-a (prijeteci pobačaj, uterino krvarenje, hiperemeza, anemija, gestacijski *diabetes mellitus*) samo je majka jednog bolesnika imala gestacijski *diabetes mellitus* (n=1/14; 7,14%). Iako se infekcije u trudnoći ne povezuju s povećanim rizikom razvoja SOD, u našoj skupini ispitanika majke troje bolesnika imale su uroinfekt u trećem trimestru (n=3/14; 21,4 %), jedna je imala kolpitis uzrokovan ureaplazmom (n=1/14; 7,14%), a jedna COVID-19 u osmom mjesecu trudnoće (n=1/14; 7,14%). Jedna majka

je imala četiri mioma čija se veličina povećavala u ranoj trudnoći (n=1/14; 7,14%), jedna je uzimala antidepresiv (escitalopram) do 5. tjedna gestacije (n=1/14; 7,14%), a dvije (n=2/14; 14,29%) su bile hospitalizirane zbog prijetjećeg prijevremenog poroda.

Red rađanja i red trudnoće bili su poznati u 13 od 14 bolesnika (92,9%). U većine djece radilo se o prvom djetetu (medijan 1, prosjek 1,3) iz prve trudnoće (medijan 1, prosjek 1,41). (Tablica 5 i 6)

Tablica 5 Podjela po redoslijedu rađanja u grupi ispitanika sa septooptičkom displazijom.

RED RAĐANJA	BROJ	UDIO (n=13)
1. dijete	10	76,92%
2. dijete	2	15,38%
3. dijete	1	7,69%
Nema podataka	1	
UKUPNO	14	

Tablica 6 Podjela po redoslijedu trudnoće u grupi ispitanika sa septooptičkom displazijom.

RED TRUDNOĆE	BROJ	UDIO (n=12)
1. trudnoća	9	75,00%
2. trudnoća	2	16,67%
4. trudnoća	1	8,33%
Nema podataka	2	
UKUPNO	14	

Gestacijska dob pri porodu je navedena za 10/14 pacijenata (71,43 %), za dvoje (n=2/14; 14,29 %) je navedeno „u terminu“, a za dvoje ne postoje podaci (n=2/14; 14,29 %). Prosječna gestacijska dob je 39+6 tjedana (medijan je 39+5 tjedana), u rasponu od 39. do 42.tjedna. Niti jedan bolesnik nije rođen prije termina (gestacijske dobi pri porodu manje od 37. tjedna) te je samo jedna bolesnica rođena u 42. tjednu gestacije (n=1/10; 10%).

Podaci o porođajnoj duljini i masi bili su dostupni za 13/14 bolesnika (92,86%). Prosječna porođajna masa je 3502 g, medijan 3420 g (u rasponu od 2900 g do 4410 g), a prosječna porođajna duljina je 51 cm, medijan 51 cm (u rasponu od 49 cm do 55 cm).

Način poroda poznat je za 12/14 bolesnika (85,71 %), pri čemu je jedna bolesnica rođena carskim rezom (n=1/12; 8,33%), dok su ostali rođeni vaginalno (n=11/12; 91,67%). Apgar zbroj dostupan je za 13/14 bolesnika (92,86%). Sva djeca su po porodu bila vitalna; u 4/13 bolesnika (30,77%) Apgar zbroj je 9/10, dok Apgar zbroj 10/10 ima devet bolesnika (n=9/13; 69,23%).

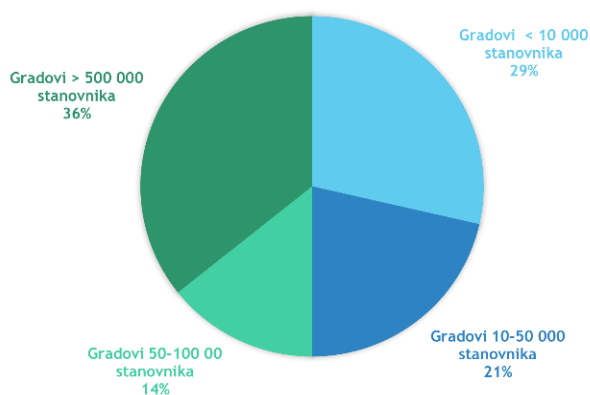
Dob majki poznata je za 9/14 bolesnika (64,2%), s prosjekom od 27,7 godina i medijanom od 26 godina, u rasponu od 21 do 39 godina.

Raspodjela po mjestu stanovanja je navedena u tablici 7 te prikazana na slici 14.

Tablica 7 Podjela bolesnika sa septooptičkom displazijom po mjestu stanovanja.

STANOVANJE	BROJ	UDIO
Gradovi < 10 000 stanovnika	4	28,6%
Kaštel Štafilić	1	7,1%
Klana	1	7,1%
Sibinj	1	7,1%
Zabok	1	7,1%
Gradovi 10-50 000 stanovnika	3	21,4%
Bjelovar	1	7,1%
Čakovec	1	7,1%
Petrinja	1	7,1%
Gradovi 50-100 00 stanovnika	2	14,2%
Zadar	2	14,2%
Gradovi > 500 000 stanovnika	5	35,7%
Zagreb	5	35,7%
UKUPNO	14	100%

RASPODJELA PO MJESTU STANOVANJA



Slika 14 Raspodjela bolesnika po mjestu stanovanja.

Etiologija

Etiologija poremećaja u naših bolesnika nije utvrđena.

Za šestoro bolesnika nemamo podatke o dijagnostičkom utvrđivanju etiologije (n=6/14; 42,85%). U jedne bolesnice je učinjena genetska analiza gena povezanih sa septooptičkom displazijom koja je negativna (n=1/14; 7,18%).

Učinjeni molekularni kariogram je uredan za četvero bolesnika (n=4/14; 28,57%).

U jedne bolesnice (n=1/14; 7,18%) je učinjeno genetsko testiranje gena povezanih s Leberovom nasljednom optičkom neuropatijom koje je dalo uredne rezultate. Za jednu bolesnicu (n=1/14; 7,18%) je učinjen SALSA (selektivno vezivanje adaptera, selektivno umnažanje, od eng. *selective adaptor ligation, selective amplification*) MLPA (multipleks umnažanje probe ovisno o ligaciji, od eng. *multiplex ligation-dependent probe amplification*) analiza gena koja je negativna. Jedini patološki nalaz bila je mutacija gena MADD (domena smrti koju aktivira MAP kinaza (protein kinaza aktivirana mitogenom; od eng. *mitogen-activated protein kinase*); od eng. *MAP kinase-activating death domain*) za koju je nejasna uloga u patogenezi poremećaja, koja je utvrđena u jedne bolesnice (n=1/14; 7,18%).

Klinička slika

U svih bolesnika u našoj ispitanoj skupini, dijagnoza je postavljena na osnovu kliničkih kriterija (postojanje dva od tri simptoma u klasičnoj trijadi znakova za septopičku displaziju: hipoplazija vidnog živca, hipopituitarizam te anomalije *septum pellucidum* i/ili *corpus callosum*).

Hipoplaziju vidnog živca je imalo svih 14 bolesnika (n=14/14; 100%).

Endokrinološki poremećaj u sklopu hipopituitarizma je imalo 10/14 bolesnika (71,43%).

Anomalije *septum pellucidum* i/ili *corpus callosum* su prisutne u 12/14 bolesnika (85,71%).

Tablica 8 Prisutnost simptoma septooptičke displazije (SOD) u naših ispitanika.

OBILJEŽJE SOD	BROJ	UDIO
anomalija SP i/ili CC	12	85,71%
hipopituitarizam	10	71,43%
hipoplazija n. opticus	14	100,00%

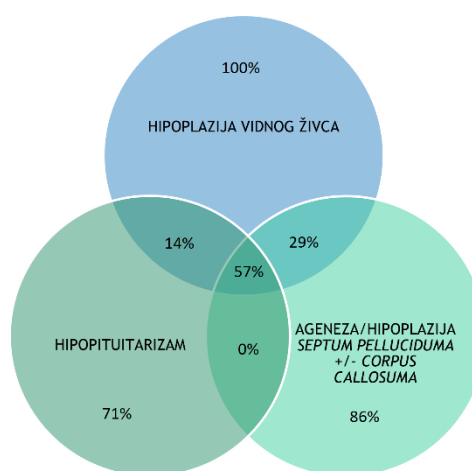
SP= *septum pellucidum*; CC= *corpus callosum*

Tablica 9 Klinička slika septooptičke displazije (SOD) prisutna u naših bolesnika.

KLINIČKA SLIKA SOD	BROJ	UDIO
klasična trijada	8	57,14%
anomalija SP i/ili CC + ONH	4	28,57%
hipopituitarizam + ONH	2	14,29%
UKUPNO	14	100,00%

SP= *septum pellucidum*; CC= *corpus callosum*;

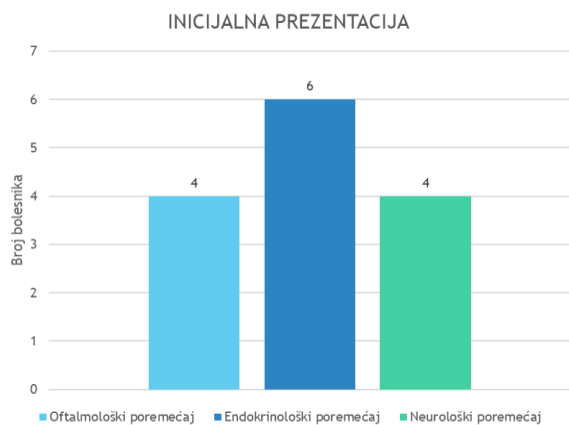
ONH= hipoplazija vidnog živca;



Slika 15 Simptomi septooptičke displazije u naših bolesnika.

Sva tri obilježja koja čine klasičnu trijadu simptoma su prisutna u 8/14 bolesnika (87,14%). Hipoplaziju vidnog živca udruženu sa anomalijama središnje linije mozga je imalo 4/14 bolesnika (28,57%), dok je hipoplaziju vidnog živca bez središnjih anomalija u kombinaciji s hipopituitarizmom imalo dvoje bolesnika (n=2/14; 14,29%). (Tablica 8 i 9, Slika 15)

Od vodećih simptoma koji su bili razlog inicijalnog upućivanja na daljnju obradu, najčešći su oftalmološki poremećaji (strabizam i nistagmus) (n=4/14; 28,57%) te ponavljane hipoglikemije kao manifestacija endokrinološkog poremećaja (n=4/14; 28,57%). Ostali razlozi započinjanja obrade uključuju konvulzije i hipertonus u neonatalnom periodu (n=1/14; 7,14%), prisutnost anomalija na MR-u mozga ili patološka odstupanja u laboratorijskim endokrinološkim pretragama (n=2/14; 14,29%). (Grafikon 2, Tablica 10)



Grafikon 2 Inicijalna prezentacija bolesnika sa septooptičkom displazijom.

Tablica 10 Vodeći simptomi u skupini ispitanika sa septooptičkom displazijom.

VODEĆI SIMPTOM	BROJ	UDIO
anomalije mozga	2	14,29%
hipertonus	1	7,14%
hipoglikemija	4	28,57%
konvulzije	1	7,14%
laboratorijski nalazi poremećaja hormona	2	14,29%
nistagmus	2	14,29%
strabizam	2	14,29%
UKUPNO	14	100,00%

Bolesnici su na obradu zbog sumnje na SOD najčešće upućeni iz rodilišta (n=5/14; 35,71%) te od strane dječjeg oftalmologa (n=4/14; 28,57%). Ostali bolesnici su upućeni od strane lokalnih bolnica, hitne ambulante te neuropedijatra. (Tablica 11)

Tablica 11 Specijalist ili ustanova koja je uputila bolesnike na obradu.

Upućen od:	BROJ	UDIO
dječiji oftalmolog	4	28,57%
hitna ambulanta	1	7,14%
lokalna bolnica	2	14,29%
neuropedijatar	2	14,29%
rodilište	5	35,71%
UKUPNO	14	100,00%

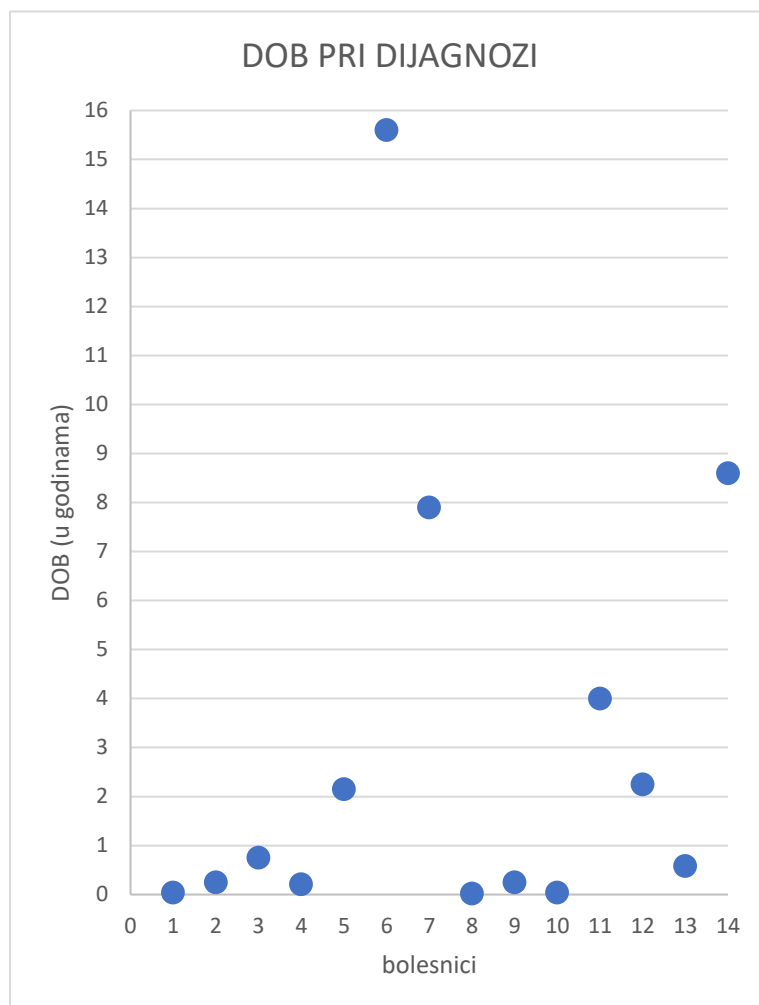
Prosječna dob pri postavljanju dijagnoze SOD je 3 godine i 5 mjeseci (medijan u 8. mjesecu života), u rasponu dobi od prvog tjedna života do dobi 15 godina i 7 mjeseci. Većini je, ipak, postavljena dijagnoza prije navršene treće godine života (n=10/14; 71,43%) (rezultati su navedeni u Tablici 12 te prikazani na Grafikonu 3).

Niti jedan bolesnik nije imao postavljenu sumnju na septooptičku displaziju antenatalno. Ipak, kod jedne bolesnice postojala je sumnja na poremećaj razvoja središnjeg živčanog sustava zbog anomalija na ultrazvučnom nalazu te nalazu arahnoidalnih cista na fetalnom MR-u mozga kojoj je postnatalno postavljena dijagnoza septooptičke displazije (n=1/14; 7,14%).

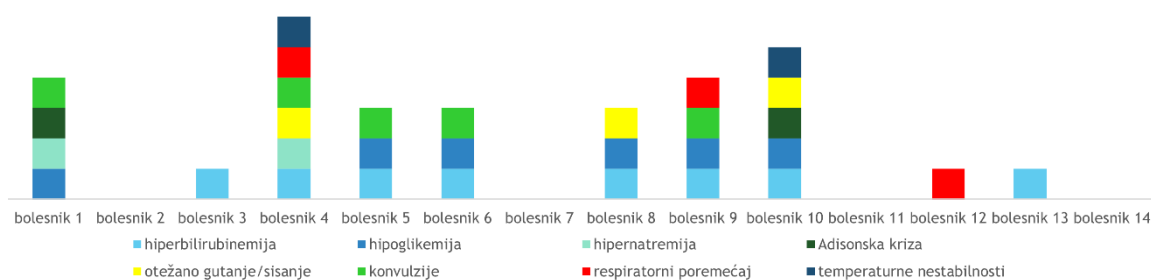
Većina bolesnika (n=11/14; 78,57%) je imala različite simptome SOD u neonatalnoj dobi (neonatalni simptomi hormonskih poremećaja, neurološki te drugi pridruženi simptomi). Tek troje bolesnika nije imalo nikakve simptome zabilježene u novorođenačkom razdoblju (n=3/14; 21,43%).

Tablica 12 Dob pri postavljanju dijagnoze septooptičke displazije naših ispitanika.

DOB PRI DIJAGNOZI	BROJ	UDIO
U prvoj godini	8	57,14%
neonatalno	3	21,43%
U 1. tjednu	1	7,14%
U 2. tjednu	2	14,29%
2,5 mjeseca	1	7,14%
3 mjeseca	2	14,29%
7 mjeseci	1	7,14%
9 mjeseci	1	7,14%
u drugoj godini	2	14,29%
2 godine i 2 mjeseca	1	7,14%
2 godine i 3 mjeseca	1	7,14%
od druge do pete godine	1	7,14%
4 godine	1	7,14%
od pete do desete godine	2	14,29%
7 godina i 10 mjeseci	1	7,14%
8 godina i 7 mjeseci	1	7,14%
od 10. do 18. godine	1	7,14%
15 godina i 7 mjeseci	1	7,14%
UKUPNO	14	100,00%



Grafikon 3 Prikaz dobi pri postavljanju dijagnoze septooptičke displazije naših ispitanika .



Grafikon 4 Prisutnost neonatalnih simptoma kod bolesnika sa septooptičkom displazijom.

Neonatalni simptomi povezani s poremećajima hormona hipofize su hiperbilirubinemija (n=8/14; 57,14%), hipoglikemije (ponavljane epizode s ili bez konvulzija) (n=6/14; 42,86%), nenapredovanje na težini (n=1/14; 7,14%). Hipernatrijemije i adrenalne krize primijećene su u dvoje bolesnika (n=2/14; 14,29%). Od elektrolitskih poremećaja opisana je hipokalcijemija u

dvoje bolesnika (n=2/14; 14,29%) pri čemu je kod jednog od njih uočena hiponatrijemija (za vrijeme akutnog respiratornog infekta).

Tablica 13 Neonatalni simptomi naših ispitanika sa septooptičkom displazijom.

SIMPTOM	BROJ	UDIO
hiperbilirubinemija	8	57,14%
hipoglikemije	6	42,86%
hipernatremija	2	14,29%
adrenalna kriza	2	14,29%
teškoće hranjenja	3	21,43%
konvulzije	4	28,57%
nenapredovanje na težini	1	7,14%
respiratorni poremećaji	3	21,43%
temperатурne nestabilnosti	2	14,29%

Teškoće prilikom gutanja i sisanja pojavile su se kod troje bolesnika (n=3/14; 21,43%), od čega je kod jedne bolesnice razlog poteškoće pareza facijalisa, jedan bolesnik je imao oslabljen refleks traženja usnama i sisanja, a kod trećeg bolesnika uzrok je nepoznat. Konvulzije su bile prisutne kod četvero bolesnika (n=4/14; 28,57%), od čega su kod troje bolesnika bile udružene s hipoglikemijom i/ili elektrolitskim poremećajima. Respiratorni poremećaji su bili prisutni kod troje bolesnika

(n=3/14; 21,43%): tahidispneja u prvom danu života s potrebom za mehaničkom ventilacijom u jednog bolesnika, apneje kod drugog bolesnika te respiracijska kriza u drugom danu života s apnejom, cijanozom i bradikardijom koja je zahtjevala reanimaciju te intubaciju u trećeg bolesnika. Temperатурne nestabilnosti su bile prisutne kod dvoje bolesnika (n=2/14; 14,29%). Također, dodatno, jedna je bolesnica imala novorođenačku sepsu uzrokovanu *Enterobacterom*. (Grafikon 4 i Tablica 13)

Radiološka obrada bolesnika sa septooptičkom displazijom

Kriterij za dijagnozu SOD je prisutnost anomalija u središnjoj liniji: ageneza/*hipoplazija septum pelluciduma* i/ili *corpus callosa*. Takva anomalija, utvrđena MR-om mozga, prisutna je u 12 bolesnika (n=12/14; 85,71%). (Tablica 14)

Morfološki izgled *septum pelluciduma* nije opisan na nalazu MR mozga kod jednog bolesnika (n=1/14; 7,14%). Kod ostalih 13 bolesnika opisana je ageneza *septuma pelluciduma* u 9 bolesnika (n=9/13; 30,77%) te uredno razvijen *septum pellucidum* u 4 bolesnika (n=4/13; 69,23%) (Tablica 15).

Tablica 14 Nalaz MR mozga u bolesnika sa septooptičkom displazijom

MR NALAZ SP I/ILI CC*	BROJ	UDIO
da	12	85,71%
ne	2	14,29%
UKUPNO	14	100,00%

*SP = *septum pellucidum*; CC = *corpus callosum*;
MR = magnetska rezonanca;

Izgled *corpus callosa* pri slikovnoj obradi nije opisan kod 2 bolesnika (n=2/14; 14,29%), dok je kod ostalih (n=12/14; 85,71%) opisana disgeneza/ageneza, hipoplazija ili uredan razvoj. (Tablica 16)

Tablica 15 Nalaz septum pelluciduma u bolesnika sa septooptičkom displazijom.

SEPTUM PELLUCIDUM	BROJ	UDIO
ageneza	9	69,23%
uredno razvijen	4	30,77%
UKUPNO	13	100%

Tablica 16 Nalaz corpus callosuma u bolesnika sa septooptičkom displazijom.

CORPUS CALLOSUM	BROJ	UDIO
ageneza	1	8,33%
disgeneza	2	16,67%
hipoplazija	5	41,67%
uredno razvijen	4	33,33%
UKUPNO	12	100,00%

Uredna morfologija *septum pelluciduma* uz ispunjene kriterije za septooptičku displaziju naziva se SOD-sličan sindrom („SOD-like“). Poremećaji korteksa hemisfera velikog mozga udruženi sa septooptičkom displazijom označavaju se kao SOD-plus sindrom. Prema navedenim kriterijima, u našoj skupini bolesnika 4/14 bolesnika (28,57%) pripada u podgrupu sa SOD-plus sindromom, a 4/14 (28,57%) u podgrupu „SOD-like“ (prikazano u Tablici 17).

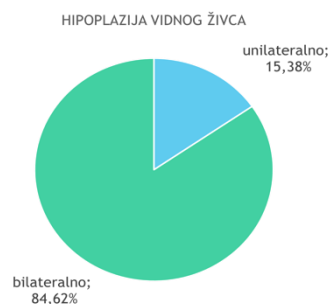Tablica 17 Podjela podgrupa u okviru dijagnoze septooptičke displazije (SOD).

DIJAGNOZA	BROJ	UDIO
„SOD-like“	4	28,57%
SOD	7	50,00%
SOD-plus	4	28,57%

Izgled vidnog puta pri neuroradiološkoj slikovnoj obradi (MR mozga sa ili bez MR orbita) opisan je kod 13 bolesnika (n=13/14; 92,86%), dok kod jednog bolesnika (n=1/14; 7,14%) opis izostaje. Samo dva bolesnika (n=2/13; 15,38%) imaju unilateralnu hipoplaziju vidnog živca, dok ostali bolesnici (n=11/13; 84,62%) bilateralnu hipoplaziju (Slika 16). *Chiasma opticum* u dva bolesnika je uredne morfologije (n=2/13; 15,38%), kod jednog bolesnika unilateralno hipoplastična (n=1/13; 7,69%), a kod preostalih 10 bolesnika opisana je bilateralno hipoplastična *chiasma* (n=10/13; 76,92%). Hipoplazija *tractus opticus* je pronađena u 2 bolesnika (n=2/13; 15,38%), (Tablica 18).

Tablica 18 Morfologija chiasme opticum u ispitanika sa septooptičkom displazijom.

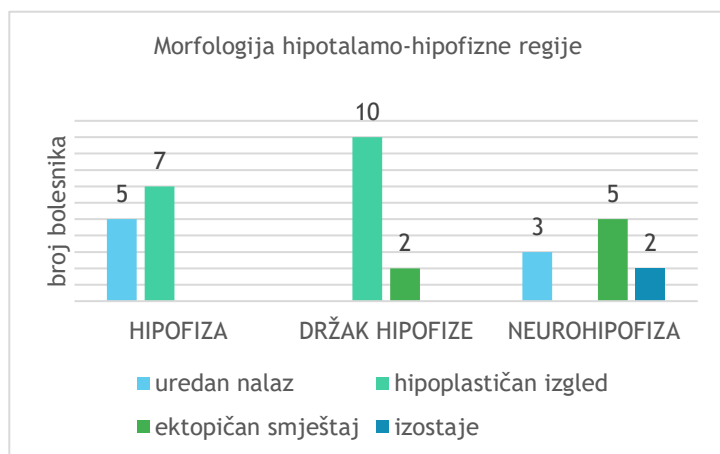
CHIASMA OPTICUM	BROJ	UDIO
uredna	2	15,38%
unilateralno hipoplastična	1	7,69%
hipoplazija bilateralno	10	76,92%
UKUPNO	13	100,00%



Slika 16 Omjer unilateralne te bilateralne hipoplazije vidnog živca među bolesnicima sa septooptičkom displazijom.

Morfološke karakteristike hipotalamo-hipofizne regije (na MR-u mozga) nisu opisane kod dva bolesnika (n=2/14; 14,29%). U svih preostalih bolesnika (12/14) opisane su anomalije

morfologije u tom području (raspodjela opisanih anomalija prikazana na Grafikonu 5). U 5/12 bolesnika adenohipofiza je uredne veličine (41,67%), dok je kod 7/12 bolesnika opisana hipoplastična adenohipofiza (58,34%). Držak (infundibulum) hipofize opisan je kod 10 bolesnika kao stanjen (n=10/12; 83,34%), a kod dva bolesnika infundibulum je „potisnut cistom“ (n=2/12; 16,67%). Morfologija i smještaj neurohipofize nisu opisani kod 4 bolesnika (n=4/14; 28,57%). U preostalim 10 bolesnika u 3/10 je uredan smještaj neurohipofize (30%), izostanak „bright spot“-a opisan je kod 2/10 bolesnika (20%), a 5/10 bolesnika ima ektopično smještenu neurohipofizu (50%), od čega su četiri smještene uz dno treće moždane komore, a jedna uz *eminenciju medianu*.



Grafikon 5 Raspodjela opisane morfologije hipotalamohipofizne regije u grupi ispitanika sa septooptičkom displazijom.

Tablica 19 Opisane anomalije* mozga u grupi ispitanika sa septooptičkom displazijom.

ANOMALIJE MOZGA	BROJ	UDIO
anomalije hipokampusa	3	21,43%
anomalije u središnjoj liniji *	4	28,57%
anomalije hemisfera	4	28,57%
arahnoidne ciste	4	28,57%
anomalija građe cerebeluma	1	7,14%
aplazija forniksa	0	0,00%
anomalije cerebelluma	1	7,14%
hipoplazija okulomotoriusa	0	0,00%
anomalije olfaktornog puta	1	7,14%
leukomalacija	0	0,00%
anomalije moždanih komora	4	28,57%
Sindrom Arnold-Chiari	3	21,43%
bez drugih anomalija *	3	21,43%

*- Osim karakteristika septooptičke displazije: anomalije septum pelluciduma i/ili corpus callosum, hipotalamohipofizne regije te vidnog puta;

Kod troje pacijenata je opisana anomalija u hipokampalnom području (n=3/14; 21,43%) - pahigirija kod jednog bolesnika te ciste *fissurae choroideae* koje potiskuju hipokampus kod dva bolesnika.

U četiri bolesnika (n=4/14; 28,57%) opisane su anomalije u građi struktura u središnjoj liniji, izuzev onih koji su dio klasičnih simptoma septooptičke displazije: radijalno položen *girus cinguli*, hipoplazija *sellea turcicae*, anomalija epifize (multicističnog izgleda) te supraselarna cista. Arahnoidalne ciste su opisane u 4/14 bolesnika (28,57%).

Anomalija građe malog mozga opisana je u 1/14 bolesnika (7,14%) u smislu prisutnih gliotičnih promjena *cerebelluma*. Arnold-Chiari malformacija je prisutna kod 3/14 bolesnika (21,43%) te

dodatno kod jednog bolesnika su opisane niže položene tonzile malog mozga bez kriterija za Arnold-Chiari malformaciju. Sindrom stražnje lubanjske jame opisan je u jednog bolesnika (n=1/14; 7,14%).

Kod jednog bolesnika su prisutni (n=1/14; 7,14%) unilateralno atipično oblikovani *sulcus olfactorius*, te ageneza/atrofija *bulbusa* i *tractus olfactoriusa*. (Tablica 19)

Tablica 20 Anomalije građe hemisfera velikog mozga opisane kod bolesnika sa septooptičkom displazijom.

	BROJ	UDIO
ANOMALIJE VELIKOG MOZGA	4	28,57%
polimikrogirija	3	21,43%
heterotropija sive tvari	2	14,29%
pahigirija	1	7,14%
shizencephalia	1	7,14%
encefalomalacija	1	7,14%
gliozna	1	7,14%
hemiartrofija	1	7,14%

Anomalije u građi hemisfera velikog mozga imaju ukupno četiri bolesnika (n=4/14; 28,57%), od čega je opisana polimikrogirija, heterotropija sive tvari te hemiartrofija, pahigirija, schizencephalia, encefalomalacija i atipično oblikovani *gyrusi rectusi* (Tablica 20).

Hidrocefalus je bio prisutan kod 2/14 bolesnika (14,29%), a morfološke anomalije moždanih komora u 4/14 bolesnika (28,57%): asimetrične

lateralne komore, atipično oblikovani frontalni rogovi, proširen rog lijeve lateralne komore, širi suprahijazmatski recesus treće komore, proširene lateralne komore, prolaps dna treće komore uz suženu četvrtu komoru, linearni hiperinteziteti trigonuma i okcipitalnih rogova lateralnih komora.

Među ostalim opisanim anomalijama opisana je i hipoplazija A1 segmenta prednje cerebralne arterije kod jednog bolesnika (n=1/14; 7,14%).

Svega tri bolesnika (n=3/14; 21,43%) nemaju niti jednu drugu anomaliju CNS-a izuzev onih koji su dio septooptičke displazije (anomalije hipotalamo-hipofizne regije, *septum pelluciduma* i/ili *corpus callosum* te vidnog puta).

Oftalmološki poremećaji u okviru septooptičke displazije

Svi pacijenti u skupini ispitanika imaju hipoplaziju vidnog živca (n=14/14; 100%).

Samo u dva bolesnika je hipoplazija unilateralna (n=2/14; 14,29%) (utvrđeno neuroradiološkom obradom), a preostalih 12 bolesnika ima bilateralnu hipoplaziju vidnog živca

(n=12/14; 85,71%) (kod 11 potvrđeno i neuroradiološkom obradom, a u jednog hipoplazija je utvrđena pregledom fundusa). (Tablica 21)

Prosječna dob pri kojoj je utvrđena hipoplazija vidnog živca je 3 godine i 2 mjeseca, s medijanom od 6,5 mjeseci.

Tablica 22 Vodeći oftalmološki simptomi bolesnika sa septooptičkom displazijom (razlog upute na obradu).

VODEĆI SIMPTOM	BROJ	UDIO
lutajući pokreti bulbusa	2	14,29%
neuroradiološka anomalija	3	21,43%
nistagmus	5	35,71%
strabizam	4	28,57%
UKUPNO	14	100,00%

do 10 godina i 3 mjeseca. Prvi pregled dječjeg oftalmologa prije navršene 1. godine života obavljen je kod 11/14 bolesnika (75,57%).

Oftalmološkim pregledom je utvrđen nistagmus u 11/14 bolesnika (75,57%), strabizam kod 9/14 bolesnika (64,29%), 3/14 bolesnika imaju poremećaj bulbomotorike (27,27%) (ograničena unilateralna abdukcija, ograničena unilateralna elevacija i abdukcija te elevacija u adukciji), 5/14 bolesnika ima lutajuće pokrete bulbusa (45,45%), a povremeni pogled zalazećeg sunca ima 2/14 bolesnika (14,28%).

Microphthalmia i kolobom nisu nađeni u naših bolesnika.

Pregled fundusa učinjen je u 13 bolesnika; od toga samo 1/13 ima obostrano uredan nalaz (7,69%). Papila vidnog živca je unilateralno hipoplastična u 2/13 bolesnika (15,38%) te obostrano hipoplastičnog izgleda u preostalim 10/13 bolesnika (76,92%). Drugi poremećaji izgleda fundusa prisutni su u 4/13 bolesnika (30,77%) te obuhvaćaju vaskularne promjene fundusa (n=3/13; 23,08%) (kao npr. tortuotične krvne žile), slabo razvijen pigmentni sloj retine,

Tablica 23 Nalazi vidnih evociranih potencijala (VEP) u bolesnika sa septooptičkom displazijom.

VEP	BROJ	UDIO
nema odgovora obostrano	5	50,00%
smetnje provođenja obostrano	3	30,00%
desno - nema odgovor; lijevo - smetnje provođenja	1	10,00%
uredno	1	10,00%
UKUPNO	10	100,00%

Tablica 21 Hipoplazija vidnog živca (ONH) u bolesnika sa septooptičkom displazijom.

ONH	BROJ	UDIO
unilateralno	2	14,29%
bilateralno	12	85,71%
UKUPNO	14	100,00%

Najčešća inicijalna prezentacija, zbog koje su pacijenti upućeni na oftalmološku obradu, su poremećaji pokreta očiju (nistagmus ili strabizam) (n=9/14; 64,29%). (Tablica 22).

Prosječna dob pri kojoj su upućeni na pregled dječjem oftalmologu je 1 godina i 10 mjeseci, medijan dobi 4 mjeseca, u rasponu od tjedan dana

Tablica 24 Oštećenje vida u bolesnika sa septooptičkom displazijom

OŠTEĆENJE VIDA	BROJ	UDIO
amauroza - obostrano	3	27,27%
ambliopija - obostrano	5	45,45%
jednostrano ambliopija/amaroza	3	27,27%
UKUPNO	11	100,00%

slab/odsutan makularni refleks, „grubi zrnati pigment makule“ te odsutan sloj živčanog tkiva retine.

U 10/14 ispitanika (71,43%) dostupan je nalaz vidnih evociranih potencijala. U samo 1/10 je nalaz uredan, a u preostalih 9/10 odgovor je patološki. (Tablica 23)

Nalaz oštine vida dostupan je za 11/14 bolesnika (78,57%) i svih 11 bolesnika imaju oštećenje vida. Oštećenje vida je obostrano za 8/11 bolesnika (72,73%), a 3/11 imaju oštećenje vida samo na jednom oku (27,28%). Oštećenja vida variraju od amauroze do blage ambliopije (od 80% vida). (Tablica 24)

Refrakcijska greška navedena je za 5/8 bolesnika; najčešća refrakcijska greška je astigmatizam (n=4/5; 80%), dok su manje česte hipermetropija (n=2/5; 40%) ili miopija (n=1/5; 20%).

Opis zjenica dostupan je za 8/14 bolesnika, od čega četvero bolesnika ima urednu veličinu zjenica (n=4/8; 50%) te četvero ima midrijazu (n=4/8; 50%). Reakcija na svjetlost opisana je kod 10 bolesnika, uredna reakcija je kod 4/10 bolesnika, a oslabljena je u 5/10 bolesnika, dok 1/10 bolesnik je bez reakcija. Relativni aferentni pupilarni defekt (RAPD) opisan je kod dvoje bolesnika.

Elektoretinografija (ERG) je učinjena kod 4/14 bolesnika, od kojih je u 3 uredan nalaz, a jedan je patološki. OCT, učinjen kod jednog bolesnika (n=1/14; 7,14%), pokazuje obostrano sniženu debljinu sloja živčanih vlakna. U jednog bolesnika primijećen je legoftalmus (zbog pareze *n. facialis*).

Endokrinološki poremećaji u okviru septooptičke displazije

Poremećaj hormona hipofize predstavlja jedan od dijagnostičkih kriterija za septooptičku displaziju.

Prisutnost hipopituitarizma je potvrđena u 10/14 bolesnika (71,43%), 2/14 bolesnika ima pridružen dijabetes insipidus (14,29%), a jedan bolesnik (7,14%) ima „parcijalni dijabetes insipidus“, odnosno sklonost hipernatrijemiji u akutnoj infekciji. (Tablica 25 i 26)

Tablica 25 Hipopituitarizam u skupini ispitanika sa septooptičkom displazijom.

HIPOPITUITARIZAM	BROJ	UDIO
da	10	71,43%
ne	4	28,57%
UKUPNO	14	100,00%

Svi bolesnici sa hipopituitarizmom su se inicijalno prezentirali neonatalnim simptomima povezanim s hormonskim poremećajima, kao što su ponavljane epizode hipoglikemija sa ili bez konvulzija, hipernatremija ili hiperbilirubinemija. (Tablica 27) Nespušteni testis (unilateralno) te nenapredovanje na težini bili su prisutni u po jednog bolesnika (n=1/14; 7,14%). Temperaturne nestabilnosti uočene su se kod dva bolesnika (n=2/14; 14,29%). Poremećaji sna su prisutni kod četvero bolesnika (n=4/14; 28,57%). (Tablica 28)

Tablica 28 Pridruženi simptomi u bolesnika sa septooptičkom displazijom.

PRIDRUŽENI POREMEĆAJI	BROJ	UDIO
temperaturne nestabilnosti	2	14,29%
poremećaji sna	4	28,57%
hiperlipidemija	0	0,00%
pretilost	3	21,43%

Razlozi upućivanja bolesnika na obradu su recidivirajuće hipoglikemije u neonatalnom razdoblju, smanjen rast, hipernatremija te poremećaj u laboratorijskim vrijednostima hormona (Tablica 29).

Prosječna dob u kojoj je utvrđen poremećaj u lučenju hormona hipofize je 4 godine i 2 mjeseca, medijan 12 mjeseci, u rasponu dobi od neonatalnog doba do 15 godina i 11 mjeseci. U većine je bolesnika (n=7/10; 70,0%) dijagnoza hipopituitarizma postavljena prije navršene treće godine života. Polovici bolesnika je

Tablica 26 Prisutnost dijabetes insipidusa u skupini ispitanika sa septooptičkom displazijom.

DIABETES INSIPIDUS	BROJ	UDIO
da	2	14,29%
ne	11	78,57%
parcijalni	1	7,14%
UKUPNO	14	100%

Tablica 27 Neonatalni simptomi poremećaja hormona u bolesnika sa septooptičkom displazijom.

NEONATALNI SIMPTOMI POREMEĆAJA HORMONA	BROJ	UDIO
hiperbilirubinemija	8	57,14%
hipoglikemije	6	42,86%
hipernatremija	2	14,29%
adrenalna kriza	2	14,29%
mikropenis	0	0%
nespušteni testisi	1	7,14%
nenapredovanje na težini	1	7,14%

Tablica 29 Vodeći simptomi (razlog upućenja na daljnju obradu) u bolesnika sa septooptičkom displazijom

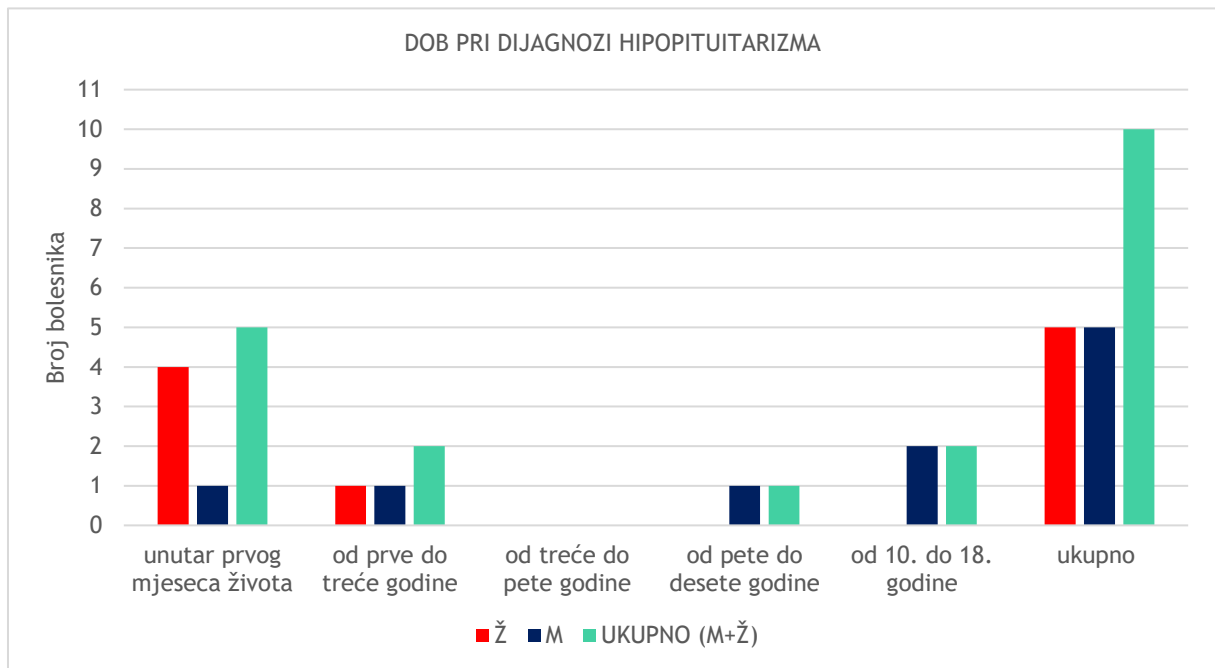
VODEĆI SIMPTOMI	BROJ	UDIO
ponavljane hipoglikemije	6	60,00%
snižen rast	2	20,00%
hipernatremija	1	10,00%
poremećaj laboratorijskih vrijednosti	1	10,00%
UKUPNO	10	100,00%

Tablica 30 Podjela po dobi pri dijagnozi hipopituitarizma u skupini bolesnika sa septooptičkom displazijom.

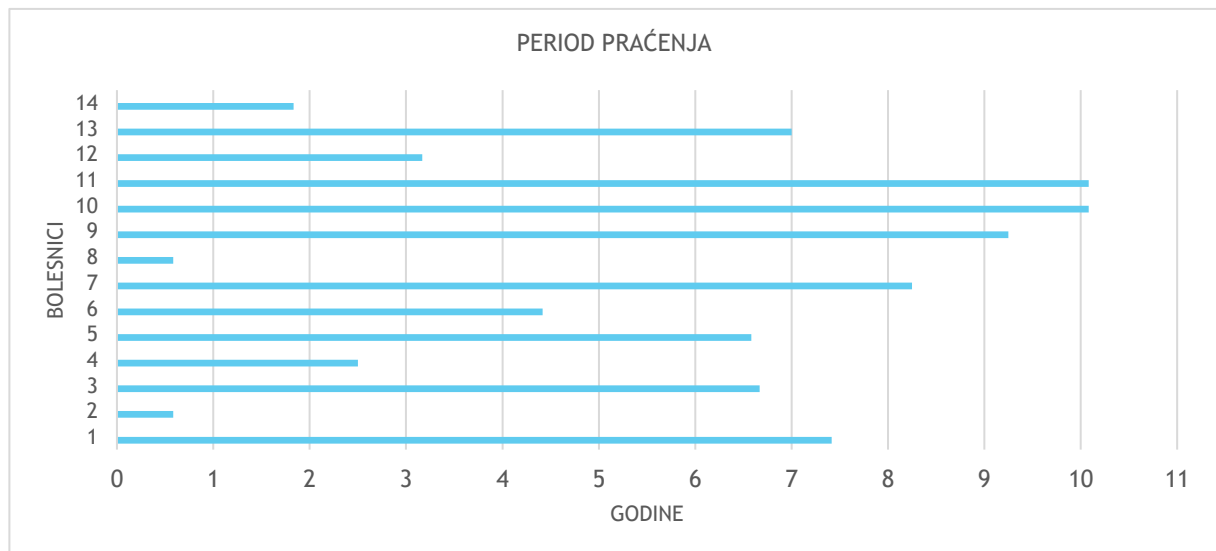
DOB	BROJ	UDIO
kongenitalno	4	40,00%
neonatalno	1	10,00%
u 1. mjesecu života		
od prve do 5. godine	2	20,00%
1 god. + 11 mjeseci		
2 god. + 2 mjeseca		
od 5. do 10. godine	1	10,00%
6 god. + 11 mjeseci		
od 10. do 18. godine	2	20,00%
14 god. + 7 mjeseci		
15 god. + 11 mjeseci		

god. = godina

dijagnoza manjka hormona postavljena u prvom mjesecu života (n=5/10; 50,0%). Tablica 30 i Grafikon 6 prikazuju raspodjelu bolesnika sa septooptičkom displazijom i hormonskim poremećajem po dobi i spolu.

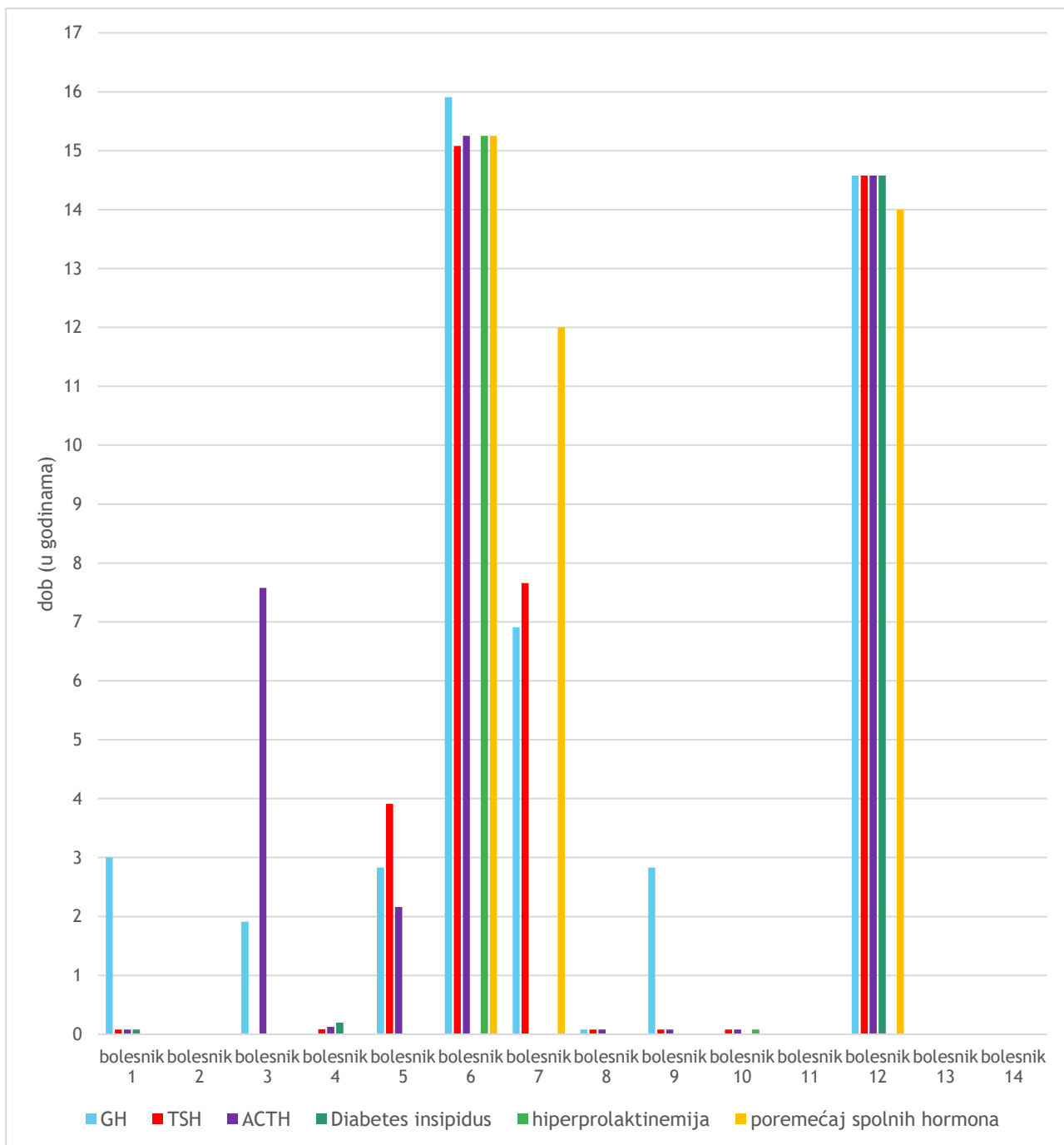


Grafikon 6 Raspodjela po dobi i spolu bolesnika sa septooptičkom displazijom pri postavljanju dijagnoze hipopituitarizma. (Ž = ženski spol; M= muški spol;)



Grafikon 7 Prikaz duljine perioda praćenja po pojedinom bolesniku sa septooptičkom displazijom.

Svi bolesnici s postavljenu dijagnozom septooptičke displazije bili su uključeni u endokrinološko praćenje. Prosjek praćenja je 5 godina i 7 mjeseci, dok je medijan 6 godina i 7,5 mjeseci. (Grafikon 7)



Grafikon 8 Dob pri pojavi pojedinog poremećaja hormona u skupini bolesnika sa septooptičkom displazijom.
 GH= hormon rasta; TSH= hormon koji stimulira štitnjaču; ACTH= adenokortikotropni hormon;

Tablica 31 Prisutnost i dob pri pojavi pojedinih poremećaja hormona u skupini bolesnika sa septooptičkom displazijom.

POREMEĆAJ	BROJ UDIO	DOB PRI DIJAGNOZI	
		prosječno	medijan
hormon rasta	8	57,14% 6 god.	2 god. i 11 mj.
TSH	9	64,29% 4 god. + 7 mj.	1 mj.
ACTH	9	64,29% 4 god + 5 mj.	1,5 mj.
spolni hormoni	3	21,43% 13 god. + 9,5 mj.	14 god. + 2 mj.
prolaktin	2	14,29% 7 god. + 7,5 mj.	7 god. + 7,5mj.
dijabetes insipidus	3	21,43% 4 god. + 11 mj.	2,5 mj.

TSH= hormon koji stimulira štitnjaču; ACTH= adenokortikotropni hormon;
 god. = godina; mj. = mjesec;

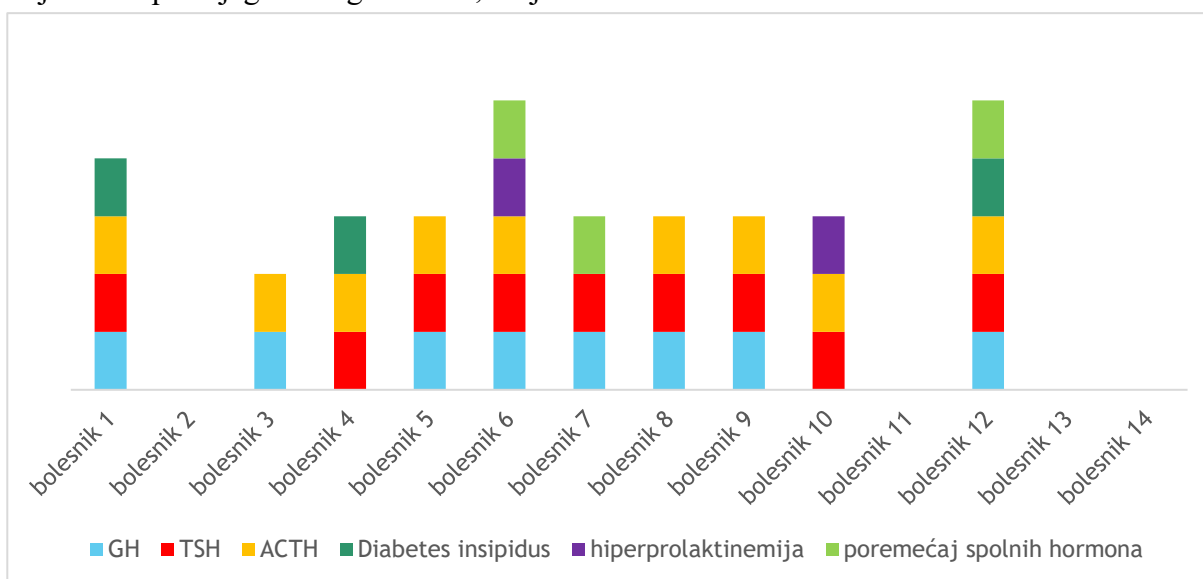
Prisutnost pojedinog poremećaja hormona te medijan i prosječna dob pri postavljanju dijagnoze navedeni su u Tablici 31, a njihova raspodjela u pojedinog bolesnika prikazana je na Grafikonu 8. Manjak hormona rasta prisutan je u 8/14 bolesnika (57,14%), a prosječna dob pri postavljanju dijagnoze je 6 godina. Sekundarna hipotireoza je prisutna u 9/14 bolesnika (64,29%), s prosječnom dobi pri dijagnozi 4 godine i 7 mjeseci, a sekundarna adrenalna insuficijencija također je prisutna u 9/14 bolesnika (64,29%), s prosječnom dobi dijagnoze 4 godine i 5 mjeseci.

Tablica 32 Pubertetski razvoj i poremećaji puberteta u bolesnika sa septooptičkom displazijom.

POREMEĆAJ PUBERTETA	BROJ	UDIO
Nije dosegnuta dob očekivanog početka pubertetskog razvoja	6	42,86%
U tijeku je praćenje pubertetskog razvoja	3	42,86%
Uredan razvoj	2	14,29%
Sekundarna amenoreja	2	14,29%
Zakašnjeli pubertet	1	7,14%
UKUPNO	14	100,00%

Poremećaj koncentracije spolnih hormona u dojenačkoj dobi nije primjećen u naših bolesnika. Kod šest bolesnika još nije dosegnuta dob očekivanog početka pubertetskih promjena, uredan pubertetski razvoj prisutan je kod dvoje bolesnika (n=2/14; 14,29%), a poremećaj pubertetskog razvoja prisutan je kod troje bolesnika (n=3/14; 14,29%). Dvije bolesnice su razvile sekundarnu amenoreju (n=2/7; 28,57%), a jedan bolesnik (n=1/7; 14,29%) ima zakašnjeli pubertetski razvoj/hipogonadotropni hipogonadizam i na terapiji je testosteronom. (Tablica 32)

Hiperprolaktinemija je prisutna u dvoje bolesnika (n=2/14; 14,29%) te je prosječna dob i medijan dobi pri dijagnozi 7 godina i 7,5 mjeseci.



Grafikon 9 Raspodjela prisutnosti hormonskog poremećaja u bolesnika sa septooptičkom displazijom.
GH= hormon rasta; TSH= hormon koji stimulira štitnjaču; ACTH= adenokortikotropni hormon;

Kombinacija manjka HR, ACTH i TSH prisutna je u 6/10 bolesnika sa hipopituitarizmom (60%), od čega jedan ima i dijabetes insipidus, jedan pridruženi *diabetes insipidus* i poremećaj spolnih hormona, te jedan pridruženi poremećaj spolnih hormona uz hiperprolaktinemiju.

Manjak ACTH udružen sa TSH ima dvoje bolesnika (n=2/10; 20%), od čega jedan ima pridružen i dijabetes insipidus a drugi hiperprolaktinemiju. Kod jednog bolesnika prisutna je kombinacija manjka GH, TSH uz poremećaj spolnih hormona (n=1/10; 10%). Kombinaciju manjka GH i ACTH ima jedan bolesnik (n=1/10; 10%). (Grafikon 9)

Tablica 33 Prisutnost dijabetes insipidusa i poremećaja građe infudibuluma hipofize te neurohipofize za pojedine bolesnike sa septooptičkom displazijom.

bolesnik	Nalaz infudibuluma	Nalaz neurohipofize	Diabetes insipidus
bolesnik 1	stanjen	izostaje "bright spot"	da
bolesnik 2	stanjen	nije opisana	
bolesnik 3	stanjen	ektopična	
bolesnik 4	stanjen i izdužen	nije opisana	da
bolesnik 5	nije opisan	nije opisana	
bolesnik 6	potisnut cistom	ektopična	
bolesnik 7	stanjen	uredna	
bolesnik 8	stanjen	ektopična	
bolesnik 9	stanjen i dislociran	ektopična	
bolesnik 10	stanjen	ektopična	
bolesnik 12	stanjen	izostaje "bright spot"	da
bolesnik 13	potisnut cistom	uredna	
bolesnik 14	stanjen	uredna	

*- za bolesnika 11 nemamo opis nalaza hipofize

Pojavnost dijabetes insipidusa se u literaturi povezuje s anomalijama infudibuluma hipofize i neurohipofize. Podaci za naše bolesnike su navedeni u Tablici 33. Tri bolesnika s dijabetes insipidusom imaju ujedno i anomaliju infudibuluma i/ili neurohipofize, no među 13 bolesnika s anomalijom infudibuluma i/ili neurohipofize tek tri imaju dijabetes insipidus, dok ih 10 nema.

Razvoj poremećaja hormona hipofize se povezuje s anomalijama u području hipotalamo-hipofizne regije. U Tablici 34 navedeni su poremećaji lučenja hormona te nalazi morfoloških promjena hipofize opisani na MR-u mozga u našoj skupini bolesnika sa septooptičkom displazijom. Među 10 pacijenata s hipopituitarizmom, u jednog bolesnika nema opisa morfologije hipotalamo-hipofizne regije. U svih preostalih 9 bolesnika, u kojih je na MR mozga opisana ova regija, postoji anomalija adenohipofize i/ili infudibuluma hipofize. Od četvero bolesnika bez poremećaja lučenja hormona hipofize, jedan bolesnik nema opis nalaza MR-a, dok preostalih troje ipak imaju anomaliju adenohipofize i/ili infudibuluma hipofize. Sumarno,

kad gledamo poremećaj razvoja u hipotalamo-hipofiznoj regiji (opisano u 12/14; 85,71%), za vrijeme praćenje njih 9/12 je razvilo endokrinološki poremećaj (75%), dok 3/12 nije (25%).

Tablica 34 Prisutnost poremećaja lučenja hormona te nalaza morfologije hipofize u bolesnika sa septooptičkom displazijom.

PACIJENTI	POREMEĆAJ HORMONA					NALAZ HIPOFIZE	
	GH	TSH	ACTH	prolaktin	spolni hormoni	nalaz adenohipofize	patologija infudibuluma
bolesnik 1	da	da	da			hipoplazija	stanjen
bolesnik 2						hipoplazija	stanjen
bolesnik 3	da		da			uredan	stanjen
bolesnik 4		da	da			hipoplazija	stanjen i izdužen
bolesnik 5	da	da	da			nije opisana	nije opisan
bolesnik 6	da	da	da	da	da	hipoplazija	potisnut cistom
bolesnik 7	da	da			da	uredan	stanjen
bolesnik 8	da	da	da			uredan	stanjen
bolesnik 9	da	da	da			hipoplazija	stanjen i dislociran
bolesnik 10		da	da	da		hipoplazija	stanjen
bolesnik 11						nije opisan	nije opisan
bolesnik 12	da	da	da		da	uredan	stanjen
bolesnik 13						uredan	potisnut cistom
bolesnik 14						hipoplazija	stanjen

GH= hormon rasta; TSH= hormon koji stimulira štitnjaču; ACTH= adenokortikotropni hormon;

U skupini ispitanika sa septooptičkom displazijom analizirali smo podatke o antropometrijskim mjerenjima (tjelesna visina/duljina i tjelesna masa) prikupljenim pri prvom pregledu pedijatrijskog endokrinologa te pri zadnjem kontrolnom pregledu. Prikupljeni podaci su navedeni u Tablici 35.

Tjelesna visina bolesnika izražena je kao numerička vrijednosti u centimetrima (cm) te uspoređena prema dobi i spolu pomoću percentilnih krivulja i izražena kao „Z score“, odnosno odstupanje standardne devijacije (SDS, od eng. *standard deviation score*) od medijana za populaciju. Tjelesna masa, osim vrijednosti u kilogramima (kg), izražena je kao masa prema dobi i spolu pomoću percentilnih krivulja i kao „Z score“, odnosno odstupanje standardne devijacije.

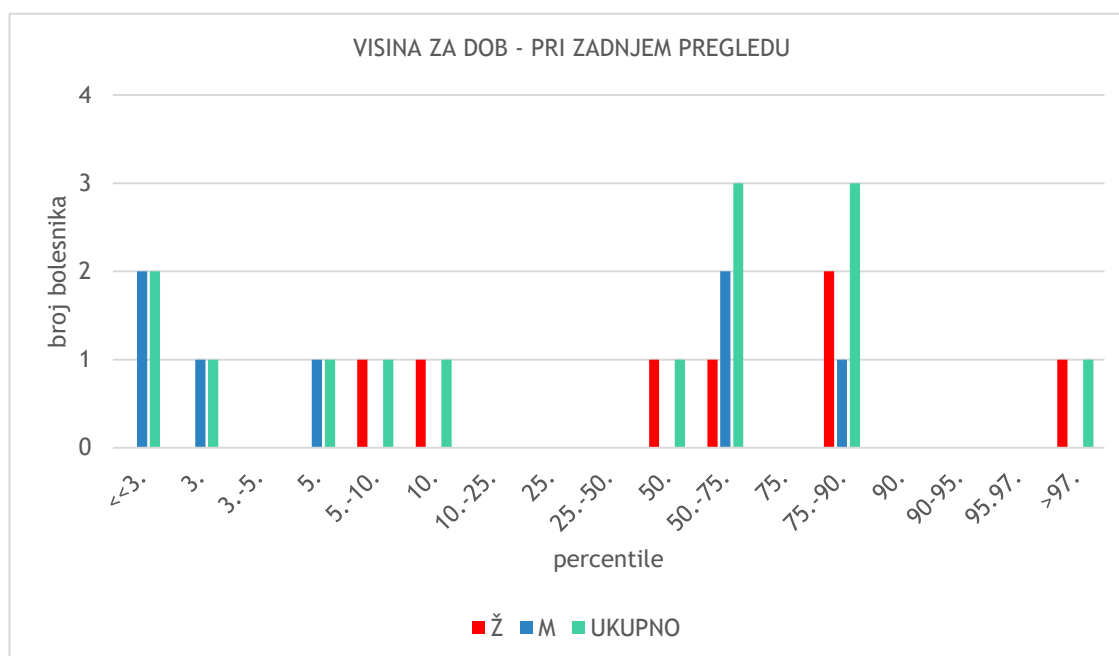
Indeks tjelesne mase (ITM ili BMI – od eng. *body mass index*), kao stupanj procjene uhranjenosti bolesnika, uspoređen je s referentnim vrijednostima za dob i spol i izražen kao „Z score“, uz napomenu kako BMI prema dobi postoji za djecu u dobi od 2 do 20 godina. Obzirom je dio naših bolesnika i pri prvom i pri kontrolnom pregledu bio u dobi mlađoj od 2 godine života za njih nismo mogli koristiti ovakvu procjenu.

Pri zadnjem kontrolnom pregledu naših bolesnika prosječni „Z score“ visine prema dobi iznosi -0,397 SD (medijan 0,125 SD), a mase prema dobi 0,52 SD (medijan 0,52 SD). Prosječni BMI

iznosio je 21,48 kg/m² (medijan 19,15 kg/m²), a „Z score“ BMI-a prema dobi i spolu 1,08 SD, s medijanom 1,41 SD.

Tablica 35 Antropometrijski podaci pri zadnjem kontrolnom pregledu bolesnika sa septooptičkom displazijom.
(g = godina; m = mjeseci; M = muški spol; Ž = ženski spol; cm = centimetar; kg = kilogram;)

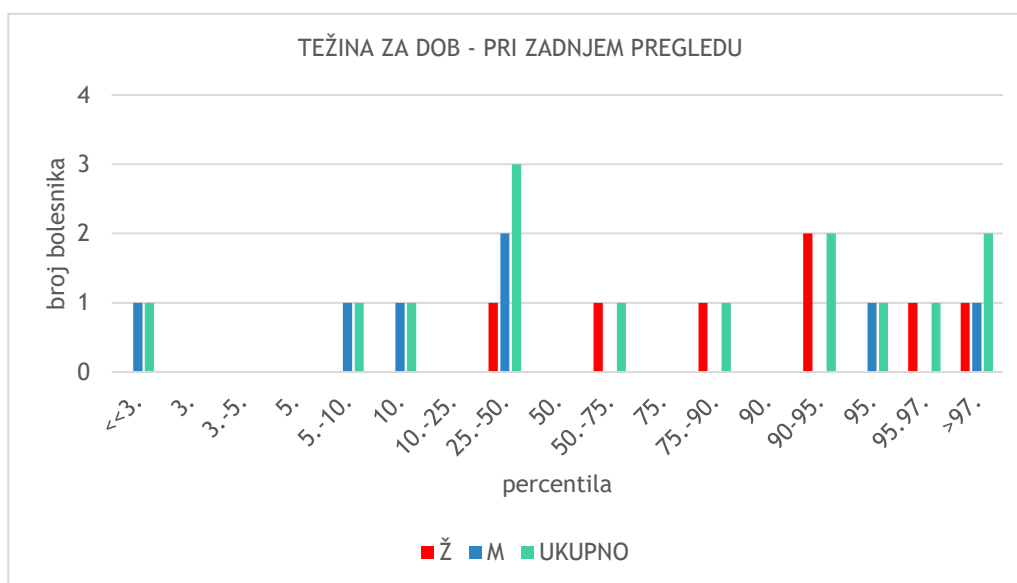
SPOL	DOB	TJELESNA VISINA		TJELESNA MASA		INDEKS TJELESNE MASE	
		VISINA/DULJINA (u cm)	VISINA ZA DOB ("Z score")	MASA (u kg)	MASA ZA DOB ("Z score")	BMI (kg/m ²)	BMI ZA DOB ("Z score")
Ž	7g 5m	130	1,01	33	1,62	19,53	1,52
M	1g	69,3	-2,43	9,015	-1,25	18,77	
Ž	8g 8m	133	0,29	37	1,37	20,92	1,55
Ž	2g 6m	95	1,34	17,7	2,52	19,61	2,72
M	9g 2m	124,4	-1,71	28,8	-0,02	18,61	1,09
M	19g 8m	184	1,02	94,8	1,64	28,00	1,29
Ž	13g 6m	148	-1,64	60	1,06	27,39	1,72
Ž	1g 2m	82	1,99	10,2	-0,07	15,17	
M	8g 11m	122	-1,85	23	-1,45	15,45	-0,37
M	10g 2m	140,5	0,23	69,5	2,79	35,21	2,62
M	10g 9m	121	-3,20	24	-2,45	16,39	-0,32
Ž	17g 10m	155	-1,25	82,3	1,70	34,26	1,97
M	7g 8m	126	0,02	24	-0,21	15,12	-0,4
Ž	10g 10m	146,8	0,62	35,2	-0,03	16,33	-0,45



Grafikon 10 Raspodjela bolesnika sa septooptičkom displazijom po percentilnim vrijednostima visine prema dobi i spolu prilikom kontrolnog pregleda. M = muški spol; Ž = ženski spol;

Pri kontrolnom pregledu 4/14 bolesnika (28,57%) visinom je ispod ili na 5. centinnoj krivulji („Z score“ <1,5 SDS), 2/14 bolesnika (14,29%) je ispod ili na 10. centili („Z score“ <1 SDS), preostalih 8/14 bolesnika (57,14%) je normalne tjelesne visine (10.-90. percentila, „Z score“ -1 do +1 SDS). (Grafikon 10)

Indeks tjelesne mase dostupan je za 12/14 bolesnika; od njih, u 4/12 (33,34%) je stupanj uhranjenosti normalan, 5/12 ispitanika (41,67%) je prekomjerne tjelesne težine, a 3/12 ispitanika (25%) je pretilo. (Grafikon 11)



Grafikon 11 Raspodjela bolesnika sa septooptičkom displazijom po percentilnim vrijednostima mase prema dobi i spolu prilikom kontrolnog pregleda.

M = muški spol; Ž = ženski spol;

Pridružene bolesti

Petero bolesnika nema nikakvu pridruženu urođenu anomaliju. U preostalih bolesnika nađene su jedna ili više pridruženih anomalija i/ili dizmorfične stigme, prikazane u Tablici 36 i 37.

Tablica 36 Prirođene anomalije opisane kod naših ispitanika sa septooptičkom displazijom.

PRIROĐENE ANOMALIJE	BROJ	UDIO
Genitalne anomalije	1	14,28%
Dizmorfične stigme	6	42,86%
Miko- i/ili retrognatija	2	14,29%
Anomalije udova	4	28,57%
<i>naevus flammeus</i>	2	14,29%
Srčane anomalije	3	21,43%

Tablica 37 Dizmorfične stigme opisane kod naših ispitanika sa septooptičkom displazijom.

DIZMORFIČNE STIGME	BROJ	UDIO
DIZMORFIČNE STIGME	5	35,71%
• ANOMALIJE UŠI	4	28,57%
cistična promjena cymbae conchae	1	7,14%
anomalije uške	1	7,14%
nisko položene uške	2	14,29%
otapostaza	1	7,14%
• EPIKANTUS	2	14,29%
• KRATAK VRAT	2	14,29%

Anomalije razvoja udova prisutne su u četvero bolesnika (n=4/14; 28,57%). Njihovi opisi navedeni su na Slici 17.

Srčane anomalije bile su prisutne u troje bolesnika (n=3/14; 21,43%), i to displazije pulmonalne valvule kod jedne bolesnice i persistentni foramen ovale u dva bolesnika.

Ostale opisane anomalije u naših bolesnika navedene su na Slici 17.

ANOMALIJE UDOVA	OSTALE OPISANE ANOMALIJE
<ul style="list-style-type: none"> • arahnodaktilija šake i stopala • šake u ularnoj devijaciji • hiperekstenzibilni zglobovi gornjih ekstremiteta • dublje usađeni nokti - konveksni i hipoplastični • kratki prsti • ograničeni pokreti u radiokarpalnom zglobu • povećan laksitet malih zglobova šake • fleksijska kontraktura lakta • male šake i stopala • sitne distalne falange • obostrano iščašenje kukova • tapering fingers • pes equinvarus 	<ul style="list-style-type: none"> • obostrano na kopcima kapilarni hemangiom i na zatiljku • kožni nabor straga na vratu • širi korijen nosa • oči mongoloidno položene • kifoza torakolumbalno • okcipitalno zabačena glavica • oskudan panikulus • panikulus • široko razmaknute mamile • filtrum naglašen • uži biparijetalni promjer • hemangiendoteliom jetre • VUR 2. stupnja

Slika 17 Navedeni opisi anomalija udova te druge opisane anomalije kod bolesnika sa septooptičkom displazijom.

U našoj skupini ispitanika sa septooptičkom displazijom, samo kod jednog bolesnika nema odstupanja u psihomotornom razvoju, intelektualnih oštećenja ni neuroloških bolesti (n=1/14; 7,14%).

Zaostajanje u psihomotornom razvoju prisutno je u 7 bolesnika (n=7/14; 50,0%). Intelektualna oštećenja nalazimo u četvero bolesnika (n=4/14; 28,57%), od njih troje ima školovanje po posebnom programu sa ili bez asistenta u nastavi. Poremećaj fine motorike prisutan kod jednog bolesnika (n=1/14; 7,14%) opisan je kao nespretno izvođenje testa koordinacije i fine motorike. Poremećaji grube motorike, prisutni u troje bolesnika (n=3/14; 21,43%), variraju od zakašnjelog početka puzanja i kasne dobi u kojoj su prohodali do otežane koordinacije. Hod na širokoj osnovi vidljiv je kod dvoje bolesnika (n= 2/14; 14,29%).

Tablica 38 Neurološki simptomi bolesnika sa septooptičkom displazijom.

NEUROLOŠKI SIMPTOMI	BROJ	UDIO
psihomotorno zaostajanje	7	50,00%
intelektualno oštećenje	4	28,57%
poremećaj fine motorike	1	7,14%
poremećaj grube motorike	3	21,43%
hipotonija	3	21,43%
cerebralna paraliza	3	21,43%
epilepsija	3	21,43%
hemi- /tetrapareza	1	7,14%
društvene poteškoće	5	35,71%
komunikacijske teškoće	4	28,57%
poremećaj sna	3	21,43%
oštećenje sluha	1	7,14%
anosmija	1	7,14%
ataksija	1	7,14%
hod na širokoj osnovi	2	14,29%
pareza pojedinog živca	2	14,29%
povremene glavobolje	1	7,14%

Od ostalih neuroloških odstupanja opisuju se hipotonija (n=3/14; 21,43%), spastička tetrapareza (n=1/14; 7,14%), ataksija (n=1/14; 7,14%), povremene glavobolje (n=1/14; 7,14%), cerebralna paraliza (n=3/14; 21,43%) i epilepsija (n=3/14; 21,43%) te promjene u nalazu EEG-a (n= 2/14; 14,29%).

Poremećaje sna nalazimo u troje bolesnika (n=3/14; 21,43%).

Oštećenje sluha uočeno je u jednog bolesnika prilikom novorođenačkog probira kao unilateralni poremećaj (n=1/14; 7,14%), a kod jednog bolesnika je bilo verificirano obostrano zamjedbeno oštećenje sluha, no na ponovljenoj kontrolnoj pretrazi sluh je bio unutar fizioloških granica. Izostanak osjeta njuha je prisutan kod jedne bolesnice (n=1/14; 7,14%) kod koje nema opisane anomalije na nalazu MR-a mozga u području olfaktornog puta. Pareze živaca nalazimo kod dvije bolesnice (n= 2/14; 14,29%) - kod jedne pareze n. radijalisa i n. medijanusa, a kod druge parezu n. facijalisa. Također, jedna bolesnica ima jednostrano pozitivan Chvostekov znak.

Društvene poteškoće prisutne su u 5/14 bolesnika (35,71%) (opisane kao druženje s mlađom djecom, socijalno-emocionalna nezrelost, agresivnost prema mlađem članu obitelji, disharmonični razvojni profil, povremena autoagresivnost). Teškoće u komunikaciji ima 4/14 bolesnika (28,57%), i to kao blaža dislalija, eholalija, neartikulirano glasanje, slabije razumljiv govor i dizartrija. (Tablica 38)

Tablica 39 Usporedba stanja uhranjenosti, poremećaja sna i termoregulacije u grupi ispitanika sa septooptičkom displazijom.

BOLESNIK	POREMEĆAJ SNA	TEMPERATURNE NESTABILNOSTI	UHRANJENOST
bolesnik 1	da		prekomjerna tj. masa
bolesnik 4		da	pretilost
bolesnik 7			pretilost
bolesnik 10		da	pretilost
bolesnik 11	da		normalna uhranjenost
bolesnik 12			pretilost
bolesnik 13	da		normalna uhranjenost

Iako se poremećaji sna, termoregulacije i pretilost povezuju s hipokampalnim anomalijama, u našoj skupini bolesnika sa SOD niti jedan pacijent nema anomalije hipokampusa. Dvoje bolesnika ima udruženu

temperaturnu nestabilnost s pretilošću (n=2/14; 14,29%), a jedan poremećaj sna i prekomjernu tjelesnu masu (n=1/14; 7,14%). (Tablica 39)

RASPRAVA

Septooptička displazija predstavlja razvojnu anomaliju mozga čiju klasičnu kliničku sliku čini trijas simptoma: hipoplazija vidnog živca, morfološki poremećaji središnje linije mozga koji uključuju agenezu/hipoplaziju *corpus callosum* i/ili *septum pellucidum* i hipopituitarizam. U našem istraživanju obuhvatili smo epidemiološke, kliničke, radiološke i laboratorijske karakteristike bolesnika sa septooptičkom displazijom liječene u Klinici za pedijatriju, KBC-a Zagreb, u kojih je dijagnoza postavljena u razdoblju od 1.1.2012. do 31.12.2022.

Istraživanjem je obuhvaćeno 14 bolesnika, s omjerom dječaka i djevojčica 1:1, što je u skladu s većinom podataka u literaturi,^(2,4,5,15) iako je u studiji koju su proveli Cemeroglu i sur. nađena blaga predominacija muških ispitanika.⁽⁵⁾ U našoj skupini ispitanika nije utvrđena etiološka povezanost SOD-a s genetskim ili prenatalnim egzogenim čimbenicima. U većine naših bolesnika radilo se o prvom djetetu, a prosječna dob majke bila je 27.7 godina, što je značajno više u odnosu na podatke u EUROCAT registru, u kojem je naveća učestalost zabilježena u majki životne dobi između 20 i 24 godine.⁽¹⁴⁾ Iako je u EUROCAT registru 18% djece rođeno prije termina, u našoj skupini ispitanika prosječna gestacijska dob iznosila je 39+6 tjedana, pri čemu niti jedan bolesnik nije rođen prije termina.⁽¹⁴⁾ Prema mjestu stanovanja, podjednak broj bolesnika potjecao je iz velikih gradova (>500 000 stanovnika) kao i iz malih mjesta (<10 000 stanovnika). Zbog malog broja ispitanika u našoj istraživanoj skupini moguće su razlike u epidemiološkim i sociodemografskim osobinama u odnosu na osobine ispitanike prema literaturnim podacima.

U svih bolesnika u našoj skupini dijagnoza je postavljena na temelju kliničkih kriterija. Sva tri obilježja koja čine klasičnu trijadu simptoma imao je 87,14% ispitanika, što je više nego u studijama provedenim u Japanu⁽²⁾, SAD-u⁽⁵⁾ i Europskim zemljama^(4,7,10). Pri tome su svi bolesnici u našoj ispitivanoj skupini imali hipoplaziju vidnog živca, što je ujedno najčešća prezentacija i u drugim provedenim studijama (Japan, Koizumi i sur.; SAD, Cemeroglu i sur.)^(2,5). U 85,71% ispitanika hipoplazija je bila bilateralna, a u 14,29% unilateralna. U 85,71% ispitanika nađene su i druge pridružene oftamološke anomalije i bolesti. Oftalmološki simptomi često su prvi prepoznatljiv simptom SOD te je vrlo važno prepoznati njihovu povezanost s drugim kompleksnim poremećajima u okviru ovog sindroma.

Poremećaj funkcije hipofize nađen je u 71,43% bolesnika (10/14), što odgovara rezultatima ispitivanja provedenim u UK-u i Japanu, ali iznosi više nego u studiji provedenoj u SAD-u i

Švedskoj, gdje je 55%, odnosno 29% bolesnika imalo ispad funkcije hipofize. Razlike u učestalosti hipopituitarizma ovise vjerojatno o kriterijima izbora ispitanika u pojedinim studijama i duljini praćenja bolesnika, s obzirom da se u nekih bolesnika ispadi funkcije hipofize mogu razviti tek u kasnijoj životnoj dobi. Dob pojave ispada hormona adenohipofize u većini je studija prije 2.godine života.^(2,5,13,29) Prosječna dob u kojoj je utvrđen poremećaj lučenja hormona hipofize u našoj skupini ispitanika je 4 godine i 2 mjeseca. Najčešći ispadi hormona obuhvatili su sekundarnu hipotireozu (9/10) i sekundarnu adrenalnu insuficijenciju (9/10) te manjak hormona rasta (8/10). Naši rezultati u skladu su s većinom provedenih studija, gdje su nedostaci ova tri hormona najčešće zastupljeni, iako u različitim omjerima i s različitim redoslijedom pojavnosti.^(2,4,7,15,29) U tri bolesnika utvrđen je i dijabetes insipidus; sva tri bolesnika imaju ujedno i patološke promjene u području infundibuluma i/ili neurohipofize.

U skladu s kriterijima za dijagnozu SOD, u 85,71% ispitanika utvrđena je anomalija *septum pellucidum* i/ili *corpus callosum* na MR mozga. U 28,57% ispitanika utvrđene su i patološke promjene korteksa hemisfera velikog mozga, odnosno bolesnici ispunjavaju kriterije za SOD-plus sindrom, dok je u 28,57% nađena uredna morfologija septum pellucidum, što ove ispitanike svrstava u skupinu SOD-sličnog sindroma. Patološke promjene adenohipofize, infundibuluma i neurohipofize opisane su u 12/14 bolesnika, i to hipoplastična hipofiza u 58,34%, stanjen infundibulum hipofize u 83,34%, postisnut infundibulum u 16,67%, ektopija neurohipofize u 50,0% i izostanak prikaza neurohipofize u 20,0%. Među 10 bolesnika s hipopituitarizmom, u 9/10 su opisane morfološke promjene područja adenohipofize i/ili infundibuluma hipofize, a u jednog bolesnika nije opisana morfologija ovih struktura. Naši rezultati razlikuju se od studije koju su proveli Garcia-Filion i sur., prema kojoj nije nađena povezanost hipopituitarizma i malformacija struktura mozga.

Prosječna dob pri postavljanju dijagnoze SOD u našoj skupini je 3 godine i 5 mjeseci, i to u 71,43% prije navršene treće godine života, no u jednog bolesnika dijagnoza je postavljena tek u dobi 15 godina i 7 mjeseci. U većine bolesnika simptomi SOD uočeni su već u neonatalnoj dobi.

Osim klasičnih simptoma u okviru SOD, u našoj skupini ispitanika opisani su i drugi pridruženi poremećaji i dizmorfične stigme. Pri tome su najzastupljenija odstupanja u neurološkom razvoju koja su prisutna u 13/14 bolesnika, u rasponu od zaostajanja u psihomotornom razvoju i intelektualnih oštećenja do poremećaja motorike i drugi neuroloških simptoma.

ZAKLJUČCI

Septooptička displazija je kompleksno stanje koje zahtijeva multidisciplinarni pristup u dijagnostici i liječenju. U našem istraživanju prikazali smo rezultate analize sociodemografskih, kliničkih, neuroradioloških i laboratorijskih karakteristika 14 bolesnika sa SOD otkrivenih i liječenih u Klinici za pedijatriju KBC Zagreb u razdoblju od 11 godina. Najzastupljeniji simptom i ujedno najčešći uzrok sumnje na SOD je hipoplazija vidnog živca koja je bila prisutna u svih bolesnika. Morfološke promjene mozga vidljive na MR-u bile su prisutne u 85,71% bolesnika te su osim klasičnih simptoma ageneze/hipoplazije *corpus callosuma* i/ili *septum pelluciduma* obuhvaćale i patološke promjene korteksa hemisfera velikog mozga (u 28,57% ispitanika). Manjak hormona hipofize i dijabetes insipidus bili su prisutni u 71,43% bolesnika. Najčešći pridruženi poremećaj, osim klasičnog trijasa simptoma, činila su odstupanja u neurološkom razvoju. Septooptička displazija rijetka je bolest, no potrebno je na vrijeme prepoznati simptome i započeti liječenje te redovito pratiti ove bolesnike kako bi se osigurala sveobuhvatna i pravovremena zdravstvena skrb.

ZAHVALE

Zahvaljujem mentorici doc.dr.sc. Neveni Krnić na trudu, pomoći i savjetima prilikom izrade ovog rada.

Hvala obitelji i cijenjenim prijateljima na podršci i razumijevanju.

IZVORI

1. McCabe MJ, Alatzoglou KS, Dattani MT. Septo-optic dysplasia and other midline defects: The role of transcription factors: HESX1 and beyond. *Best Pract Res Clin Endocrinol Metab.* 2011;25(1):115–24.
2. Koizumi M, Ida S, Shoji Y, Etani Y, Hatsukawa Y, Okamoto N. Endocrine status of patients with septo-optic dysplasia: fourteen Japanese cases. *Clin Pediatr Endocrinol.* 2017;26(2):89–98.

3. Webb EA, Dattani MT. Septo-optic dysplasia. *Eur J Hum Genet.* 2010;18(4):393–7.
4. Signorini SG, Decio A, Fedeli C, Luparia A, Antonini M, Bertone C, i ostali. Septo-optic dysplasia in childhood: the neurological, cognitive and neuro-ophthalmological perspective: Septo-optic dysplasia in Childhood. *Dev Med Child Neurol.* 2012;54(11):1018–24.
5. Cemeroglu AP, Coulas T, Kleis L. Spectrum of clinical presentations and endocrinological findings of patients with septo-optic dysplasia: a retrospective study. *J Pediatr Endocrinol Metab* [Internet]. 2015 [pristupljeno 28. veljača 2023.];28(9–10). Dostupno na: <https://www.degruyter.com/document/doi/10.1515/jpem-2015-0008/html>
6. Ganau M, Huet S, Syrmos N, Meloni M, Jayamohan J. Neuro-Ophthalmological Manifestations Of Septo-Optic Dysplasia: Current Perspectives. *Eye Brain.* 2019;11:37–47.
7. Eibenberger K, Rezar-Dreindl S, Briem J, Schmidt-Erfurth U, Stifter E. Patients with septo-optic dysplasia: General ophthalmologic assessment and retinal imaging. *Eur J Ophthalmol.* 2022;11206721221128865.
8. Cerbone M, Güemes M, Wade A, Improda N, Dattani M. Endocrine morbidity in midline brain defects: Differences between septo-optic dysplasia and related disorders. *EClinicalMedicine.* 2020;19:100224.
9. Garcia-Filion P, Almarzouki H, Fink C, Geffner M, Nelson M, Borchert M. Brain Malformations Do Not Predict Hypopituitarism in Young Children with Optic Nerve Hypoplasia. *Horm Res Paediatr.* 2017;88(3–4):251–7.
10. Atapattu N, Ainsworth J, Willshaw H, Parulekar M, MacPherson L, Miller C, i sur. Septo-Optic Dysplasia: Antenatal Risk Factors and Clinical Features in a Regional Study. *Horm Res Paediatr.* 2012;78(2):81–7.
11. Ward DJ, Connolly DJA, Griffiths PD. Review of the MRI brain findings of septo-optic dysplasia. *Clin Radiol.* 2021;76(2):160.e1-160.e14.
12. Hernández-Almeida S, Dorado López-Rosado A, Muñoz-Gallego A, López-López C, Tejada-Palacios P. Septo-optic dysplasia: Ophthalmological abnormalities in a series of 5 cases. *Arch Soc Esp Oftalmol (Engl Ed).* 2022;97(1):28–33.
13. Wadams HD, Gupta N, Novotny P, Tebben PJ. Onset of pituitary hormone deficiencies in optic nerve hypoplasia: a temporal trend analysis of 32 children at Mayo Clinic. *J Pediatr Endocrinol Metab.* 2020;33(1):139–45.
14. Garne E, Rissmann A, Addor MC, Barisic I, Bergman J, Braz P, i ostali. Epidemiology of septo-optic dysplasia with focus on prevalence and maternal age – A EUROCAT study. *Eur J Med Genet.* 2018;61(9):483–8.
15. Dahl S, Kristoffersen Wiberg M, Teär Fahnehjelm K, Sävendahl L, Wickström R. High prevalence of pituitary hormone deficiency in both unilateral and bilateral optic nerve hypoplasia. *Acta Paediatr.* 2019;108(9):1677–85.

16. Lubinsky M, Encha-Razavi F. Delineating septo-optic dysplasia. *Birth Defects Res.* 2022;114(20):1343–53.
17. Reis LM, Seese S, Maheshwari M, Basel D, Weik L, McCarrier J, i sur. Novel Genetic Diagnoses in Septo-Optic Dysplasia. *Genes.* 2022;13(7):1165.
18. Ben M'Barek I, Tassin M, Guët A, Simon I, Mairovitz V, Mandelbrot L, i sur. Antenatal diagnosis of absence of septum pellucidum. *Clin Case Rep.* 2020;8(3):498–503.
19. Shinar S, Blaser S, Chitayat D, Selvanathan T, Chau V, Shannon P, i sur. Long-term postnatal outcome of fetuses with prenatally suspected septo-optic dysplasia. *Ultrasound Obstet Gynecol.* 2020;56(3):371–7.
20. Kiyokawa M, Ueki S, Hatase T, Hanyu T, Fukuchi T. The Prevalence of Brain Abnormalities in Japanese Patients with Optic Nerve Hypoplasia. *Neuro-Ophthalmol.* 2021;45(4):265–70.
21. Aliu E, Musa J, Parisapogu A, Kola E, Hyseni F, Kola I, i sur. Septo-optic dysplasia in an infant. *Radiol Case Rep.* 2022;17(9):3147–50.
22. Wang CY, Ginat DT. Neuroimaging of septo-optic dysplasia-plus with midbrain hypoplasia and ophthalmoplegia. *eNeurologicalSci.* 2020;19:100235.
23. Maurya VK, Ravikumar R, Bhatia M, Rai R. Septo-optic dysplasia: Magnetic Resonance Imaging findings. *Med J Armed Forces India.* 2015;71(3):287–9.
24. Choh NA, Choh SA, Khanday RY, Jehangir M. Septo-optic Dysplasia. *J Pediatr Endocrinol Metab* [Internet]. 2010 [pristupljeno 02. svibanj 2023.];23(8). Dostupno na: <https://www.degruyter.com/document/doi/10.1515/jpem.2010.123/html>
25. Ferran KD, Paiva IA, Gilban DLS, Resende M, Souza MARD, Beserra ICR, i sur. Septo-optic dysplasia. *Arq Neuropsiquiatr.* 2010;68(3):400–5.
26. Gutierrez-Castillo A, Jimenez-Ruiz A, Chavez-Castillo M, Ruiz-Sandoval JL. Septo-optic Dysplasia Plus Syndrome. *Cureus* [Internet]. 2018 [pristupljeno 28. veljača 2023.]; Dostupno na: <https://www.cureus.com/articles/16505-septo-optic-dysplasia-plus-syndrome>
27. Matushita Jr. JPK, Tiel C, Batista RR, Py M, Gasparetto EL. Septo-optic dysplasia plus: clinical presentation and magnetic resonance imaging findings. *Arq Neuropsiquiatr.* 2010;68(2):315–6.
28. McLaurin-Jiang SV, Wood JK, Crudo DF. Septo-optic Dysplasia with an Associated Arachnoid Cyst. *Case Rep Pediatr.* 2016;2016:1–4.
29. Oatman OJ, McClellan DR, Olson ML, Garcia-Filion P. Endocrine and pubertal disturbances in optic nerve hypoplasia, from infancy to adolescence. *Int J Pediatr Endocrinol.* 2015;2015(1):8.
30. Oyadiran OO, Gonzalez N, Khiami A. Hyponatremia in an Infant: A Case of Septo-Optic Dysplasia. *Cureus* [Internet]. 2021 [pristupljeno 28. veljača 2023.]; Dostupno

na: <https://www.cureus.com/articles/47582-hypernatremia-in-an-infant-a-case-of-septo-optic-dysplasia>

31. Palorath A, Kharode I. Septo-Optic Dysplasia Diagnosed in a Newborn Infant with Normoglycemia: The Importance of Thorough Physical Examination. Case Rep Pediatr. 2021;2021:1–4.
32. Herrmann BW, Hathaway CR, Fadell M. Hearing Loss in Pediatric Septo-Optic Dysplasia. Ann Otol Rhinol Laryngol. 2019;128(6):485–9.

ŽIVOTOPIS

OSOBNI PODACI

Ime i prezime: Jelena Koprivica
Datum i mjesto rođenja: 19.12.1995. Dubrovnik, Republika Hrvatska
e-mail: jelenakoprivica1912@gmail.com

OBRAZOVANJE

2014. - Medicinski fakultet, Sveučilište u Zagrebu
2012. – 2014. II. gimnazija Zagreb
2010. – 2012. Gimnazija Dubrovnik, opći smjer

RADNO ISKUSTVO I VOLONTIRANJA

2023. volontiranje pri Zavodu za hitnu medicinu Krapinsko-zagorske županije (4. član T1 tima hitne medicinske pomoći)
2010.- 2023. studentski te sezonski poslovi u turizmu i ugostiteljstvu