

# Radiološke karakteristike papilarnih lezija u dojci

---

Lučev, Lucija

Master's thesis / Diplomski rad

2023

Degree Grantor / Ustanova koja je dodijelila akademski / stručni stupanj: **University of Zagreb, School of Medicine / Sveučilište u Zagrebu, Medicinski fakultet**

Permanent link / Trajna poveznica: <https://um.nsk.hr/um:nbn:hr:105:964949>

Rights / Prava: [In copyright](#)/[Zaštićeno autorskim pravom.](#)

Download date / Datum preuzimanja: **2025-03-18**



Repository / Repozitorij:

[Dr Med - University of Zagreb School of Medicine Digital Repository](#)



**SVEUČILIŠTE U ZAGREBU  
MEDICINSKI FAKULTET**

**Lucija Lučev**

**Radiološke karakteristike  
papilarnih lezija u dojci**



**DIPLOMSKI RAD**

**Zagreb, 2023.**

Ovaj diplomski rad izrađen je u Kliničkom zavodu za dijagnostičku i intervencijsku radiologiju Kliničkog bolničkog centra Zagreb pod vodstvom prof. dr. sc. Maje Prutki, dr. med. i predan je na ocjenu u akademskoj godini 2022./2023.

# POPIS KRATICA

<b>ADH</b>	atipična duktalna hiperplazija
<b>ATM</b>	od engl. <i>ataxia telangiectasia mutated</i>
<b>BI-RADS</b>	sustav za radiološku klasifikaciju promjena u dojci (od engl. <i>Breast Imaging Reporting and Data System</i> )
<b>BRCA1</b>	od engl. <i>breast cancer gene 1</i>
<b>BRCA2</b>	od engl. <i>breast cancer gene 2</i>
<b>BRIP1</b>	od engl. <i>BRCA1 interacting protein 1</i>
<b>CK 5/6</b>	citokeratin 5/6
<b>CK 5</b>	citokeratin 5
<b>CK 14</b>	citokeratin 14
<b>CDH1</b>	od engl. <i>cadherin 1</i>
<b>CHEK2</b>	od engl. <i>checkpoint kinase 2</i>
<b>CNB</b>	biopsija širokom iglom (od engl. <i>core needle biopsy</i> )
<b>DCIS</b>	duktalni karcinom <i>in situ</i>
<b>DNK</b>	deoksiribonukleinska kiselina
<b>ER</b>	estrogenski receptor
<b>FNA</b>	punkcija tankom iglom (od engl. <i>fine-needle aspiration</i> )
<b>G</b>	jedinica za širinu igle (od franc. <i>gauge</i> )
<b>HER-2</b>	receptor za humani epidermalni čimbenik rasta 2 (od engl. <i>human epidermal growth factor receptor 2</i> )
<b>LCIS</b>	lobularni karcinom <i>in situ</i>
<b>NOS</b>	od. engl. <i>not otherwise specified</i>
<b>P40</b>	tumorski protein p40
<b>P63</b>	tumorski protein p63
<b>PALB2</b>	od engl. <i>partner and localizer of BRCA2</i>
<b>PHD</b>	patohistološka dijagnoza
<b>PR</b>	progesteronski receptor
<b>PTEN</b>	od engl. <i>phosphatase and tensin homolog</i>

**STK11** od engl. *serine/threonine kinase 11*

**TP53** od engl. *tumor protein p53*

**VAB** vakuumom asistirana biopsija (od engl. *vacuum-assisted biopsy*)

# SADRŽAJ

<b>SAŽETAK</b> .....	<b>I</b>
<b>SUMMARY</b> .....	<b>II</b>
<b>1. EPIDEMIOLOGIJA</b> .....	<b>1</b>
<b>2. RIZIČNI FAKTORI</b> .....	<b>2</b>
<b>3. LEZIJE U DOJCI</b> .....	<b>6</b>
<b>4. RADIOLOŠKE KARAKTERISTIKE LEZIJA U DOJCI</b> .....	<b>8</b>
4.1. MAMOGRAFIJA .....	8
4.2. ULTRAZVUK (UZV) .....	12
4.3. MAGNETSKA REZONANCA (MR) .....	13
<b>5. RADIOLOŠKI INTERVENCIJSKI POSTUPCI DIJAGNOSTIKE SUMNJIVIH LEZIJA U DOJCI</b> .....	<b>14</b>
5.1. TANKOIGLENA PUNKCIJA .....	14
5.2. BIOPSIJA ŠIROKOM IGLOM (CNB, od engl. <i>core needle biopsy</i> ) .....	15
5.3. STEREOTAKSIJA – VAKUUMOM ASISTIRANA BIOPSIJA (VAB) DOJKE: .....	15
<b>6. PATOHISTOLOŠKI NALAZ LEZIJA DOJKE DOBIVENIH BIOPSIJOM ŠIROKOM IGLOM</b> .....	<b>16</b>
<b>7. PAPILARNE LEZIJE U DOJCI</b> .....	<b>19</b>
7.1. INTRADUKTALNI PAPILOM.....	20
7.1.1. Papilomi s atipičnom duktalnom hiperplazijom (ADH) i papilomi s DCIS (duktalni karcinom <i>in situ</i> ) .....	22
7.1.2. Papilomi s lobularnim karcinomom <i>in situ</i> .....	23
7.2. INTRADUKTALNI PAPILARNI KARCINOM .....	23
7.3. INKAPSULIRANI PAPILARNI KARCINOM.....	24
7.3.1. Invazivni inkapsulirani papilarni karcinom .....	25
7.4. SOLIDNI PAPILARNI KARCINOM ( <i>IN SITU</i> I INVAZIVNI SOLIDNI PAPILARNI KARCINOM)..	26
.....	26
7.5. INVAZIVNI INTRADUKTALNI PAPILARNI ADENOKARCINOM.....	28
<b>8. ZAHVALE</b> .....	<b>30</b>
<b>9. LITERATURA</b> .....	<b>31</b>
<b>10. ŽIVOTOPIS</b> .....	<b>34</b>

# SAŽETAK

## Radiološke karakteristike papilarnih lezija dojke

**Autor: Lucija Lučev**

Papilarne lezije dojke prema klasifikaciji tumora dojke koju je 2019. godine izdala Svjetska zdravstvena organizacija dijele se na intraduktalne papilome, intraduktalne papilarne karcinome, inkapsulirane papilarne karcinome, invazivne inkapsulirane papilarne karcinome, solidne papilarne karcinome *in situ*, invazivne solidne papilarne karcinome i intraduktalne papilarne adenokarcinome. Rijetki su to tumori koji predstavljaju izazov za sve liječnike uključene u postavljanje dijagnoze.

Oni su biološki, klinički, radiološki i histološki heterogena skupina tumora koja obuhvaća benigne, lezije nesigurnog malignog potencijala i maligne lezije. Također, razlikujemo neinvazivne i invazivne tumore među malignim lezijama.

Glavne slikovne pretrage za dijagnostiku bolesti dojke su mamografija, ultrazvuk i magnetska rezonancija te to vrijedi i za papilarne tumore. Klinički i radiološki sumnjive lezije dojke uzorkuju se biopsijom širokom iglom ili vakuumom asistiranom biopsijom te se konačna dijagnoza postavlja na osnovi patohistološkog nalaza uz dokazivanje određenih citomorfoloških i imunofenotipskih karakteristika.

Glavna zajednička histološka karakteristika svih papilarnih tumora je prisutnost papila najčešće s arborizirajućom fibrovaskularnom stromom, što nije svojstveno zdravom tkivu dojke.

Problem predstavlja činjenica da tumori ponekad imaju preklapajuće morfološke i imunofenotipske značajke što otežava patolozima postavljanje dijagnoze te se javlja problem njihovog i pretjeranog i nedovoljnog dijagnosticiranja.

U ovom radu raspravlja se o kliničkim, radiološkim i patohistološkim posebnostima svakog od tumora ove skupine te o preporukama za njihovo liječenje.

**Ključne riječi:** papilarne lezije, rak dojke, biopsija dojke

# SUMMARY

## Radiological characteristics of papillary lesions in breast

**Author: Lucija Lučev**

According to the 2019 World Health Organization classification of tumors of the breast, papillary breast lesions are divided into intraductal papillomas, intraductal papillary carcinomas, encapsulated papillary carcinomas, encapsulated papillary carcinomas with invasion, solid papillary carcinomas *in situ*, solid papillary carcinomas with invasion and intraductal papillary adenocarcinoma with invasion. They are rare tumors that pose a challenge for all doctors involved in making a diagnosis.

They are a biologically, clinically, radiologically and histologically heterogeneous group of tumors that includes both benign, precursor, and malignant lesions. It is also important to distinguish between non-invasive and invasive tumors among malignant lesions.

The main imaging methods for diagnosing breast diseases are mammography, ultrasound and magnetic resonance imaging. Radiologically suspicious breast lesions are sampled with a core-needle biopsy or a vacuum-assisted biopsy and the final diagnosis is made based on the pathohistological findings and the presence of certain cytomorphological and immunophenotypic characteristics.

The main common histological characteristic of all papillary tumors is the presence of a papilla, usually with an arborizing fibrovascular tree, which is not the characteristic of a healthy breast tissue.

The problem lies in the fact that papillary lesions sometimes have overlapping morphological and immunophenotypic properties, which makes it difficult for pathologists to establish a diagnosis and then we are faced with a problem of both overdiagnosing and underdiagnosing those tumors.

In this thesis, the clinical, radiological and pathohistological characteristics of each tumor from this group is discussed, as well as recommendations for their treatment.

**Key words:** papillary lesions, breast cancer, breast biopsy



# 1. EPIDEMIOLOGIJA

Najčešće sijelo raka u žena u Republici Hrvatskoj je rak dojke, te od njega obolijeva 25% žena kojima je dijagnosticiran rak. Slijede ga tumori traheje, bronha i pluća (9%), kolona (8%), tijela maternice (7%) i štitnjače (6%). (1)

Incidencija raka dojke u Republici Hrvatskoj u 2019. godini iznosila je 2999 za žene, te 29 za muškarce. Najveću incidenciju imao je grad Zagreb s ukupno 699 slučajeva, zatim Splitsko-Dalmatinska županija s 318 slučajeva. Na trećem mjestu nalazi se Primorsko goranska županija s 254, a na četvrtom mjestu Osječko-baranjska županija s 216 slučajeva. Stopa incidencija na 100.000 žena najveća je u Primorsko goranskoj županiji (173,7/100.000 žena), zatim slijede Zadarska županija (165,5/100.000 žena), Grad Zagreb (162,1/100.000) i Karlovačka županija (154,1/100.000). Gledajući incidenciju na razini Republike Hrvatske, ona je iznosila 143,2/100.000, dok na razini Europske Unije ta stopa iznosi 102,5/100.000. (1)

U Hrvatskoj su od raka dojke u 2019. godini umrle 752 osobe. Stopa mortaliteta od raka dojke u Hrvatskoj iznosi 35,9/100.000, dok je standardizirana stopa mortaliteta od raka dojke u Europskoj Uniji 20,0/100.000. (1)

2020. godine incidencija raka dojke među ženama na globalnoj razini iznosila je 2,3 milijuna, a 685 000 žena je umrlo. Globalna prevalencija za rak dojke je 7,8 milijuna ljudi, što rak dojke svrstava na prvo mjesto prema prevalenciji zloćudnih bolesti. (2)

## 2. RIZIČNI FAKTORI

Različiti faktori povećavaju vjerojatnost za razvoj karcinoma dojke. U tablici 1 su navedeni rizični čimbenici za razvoj karcinoma dojke.

**Tablica 1.** Čimbenici rizika za razvoj karcinoma dojke (3,4).

NEVARIJABILNI RIZIČNI FAKTORI	VARIJABILNI RIZIČNI FAKTORI
Ženski spol	Hormonska nadomjesna terapija
Starija životna dob	Uzimanje dietilstilbestrola (DES)
Pozitivna obiteljska anamneza raka dojke	Konzumacija alkohola
Pozitivna obiteljska anamneza raka jajnika	Pušenje
Genetske mutacije	Tjelesna neaktivnost
Rasa, etničko podrijetlo	Terapija zračenjem
Rana menarha	Pretilost
Kasna menopauza	Dijeta bogata mastima
Nerotkinje	
Starija životna dob pri prvom porođaju	
Gustoća tkiva dojke	
Prethodni karcinom dojke	
Prethodna nemaligna bolest dojke	

### Ženski spol

Ženski spol najvažniji je rizični faktor. Samo 0,5 – 1% karcinoma dojke javlja se kod muškaraca. (2) Ipak, tumori muške dojke češće se dijagnosticiraju tek u uznapredovaloj fazi. (3)

### Starija životna dob

Nakon ženskog spola, starija životna dob najvažniji je rizični čimbenik za razvoj karcinoma dojke. Više od 80% pacijenata s karcinom dojke stariji su od 50 godina, dok je 40% njih starije od 65 godina. Incidencija karcinoma dojke počinje kontinuirano rasti nakon 40 godine te rizik za razvoj karcinoma iznosi 1,5% u dobi od 40 godina, 3% u dobi od 50 godina i 4% u dobi od 70 godina. (3)

### Pozitivna obiteljska anamneza raka dojke i raka jajnika

Otprilike 13 – 19% pacijentica s rakom dojke ima pozitivnu obiteljsku anamnezu najbližih srodnika (majka, tetka, sestra). (3) Relativni rizik osobito se povećava ako je

bilo više rođaka u prvom koljenu s dijagnozom karcinoma dojke, ako su dijagnosticirani prije 40. godine života te ako su imali bilateralnu bolest. (3,5)

### **Genske mutacije**

Postoji nekoliko genskih mutacija koje se povezuju s povećanim rizikom nastanka raka dojke. Mutacije dva tumor supresorska gena BRCA1 (od engl. *breast cancer gene 1*) i BRCA2 (od engl. *breast cancer gene 2*) česte su kod pacijenata s karcinomima dojke, ali te mutacije povećavaju rizik nastanka i drugih karcinoma poput karcinoma jajnika i jajovoda. (3,5)

Mutacije gena BRCA1 i BRCA2 nasljeđuju se prvenstveno autosomno-dominantno, no često je riječ i o sporadičnim slučajevima. Drugi visoko penetrirajući geni povezani s tumorima dojke su TP53 (od engl. *tumor protein p53*), CDH1 (od engl. *cadherin 1*), PTEN (od engl. *phosphatase and tensin homolog*) i STK11 (od engl. *serine/threonine kinase 11*). Također postoji niz DNA popravilačkih gena poput ATM (od engl. *ataxia telangiectasia mutated*), PALB2 (od engl. *partner and localizer of BRCA2*), BRIP1 (od engl. *BRCA1 Interacting Protein 1*) i CHEK2 (od engl. *checkpoint kinase 2*) za koje se zna da mogu sudjelovati u karcinogenezi dojke no oni imaju nižu penetrantnost. (3)

### **Rasa, etničko podrijetlo**

Najveća učestalost raka dojke je kod bjelkinja. (3)

### **Reproduktivni status**

Reproduktivni faktori kao što su rana menarha, kasna menopauza (iza 50. godine), nerotkinje i starija životna dob pri prvom porodu dovode se u svezu s povećanim rizikom nastanka raka dojke. Razlog tomu je činjenica da su takve žene imale produljenu ekspoziciju endogenim hormonima, prvenstveno estrogenima i progesteronima. (3)

Za žene kojima je menopauza nastupila kasno svake godine raste rizik za razvoj karcinoma dojke za 3%. S druge strane, kasnija menarha i više poroda imaju protektivni učinak, tako da se takvim ženama rizik od obolijevanja svakim porodom smanjuje za 5 – 10%. (6)

### **Gustoća tkiva dojke**

Žene s većom gustoćom tkiva dojke imaju veći rizik od nastanka tumora dojke, neovisno radi li se o premenopausalnim ili postmenopausalnim ženama. (3)

### **Prethodni karcinom i prethodna nemaligna bolest dojke**

Osobna anamneza karcinoma dojke, ali i benignih promjena stavlja takve žene u skupinu s povećanim rizikom. (3)

### **Hormonska nadomjesna terapija**

Istraživanja su pokazala da žene koje uzimaju hormonsku nadomjesnu terapiju, posebice duže od 5 – 7 godina imaju povećan rizik nastanka karcinoma dojke. (3)

### **Uzimanje dietilstibestrola**

Uzimanje dietilstibestrola tijekom trudnoće povećava rizik za nastanak tumora dojke, ne samo kod majke, nego i kod potomaka. (3)

### **Tjelesna aktivnost**

Iako točan mehanizam nije poznat, redovita tjelesna aktivnost protektivan je faktor za razvoj karcinoma dojke. (3)

### **Pretjerana konzumacija alkohola**

Pretjerana konzumacija alkohola povišuje razine estrogena u tijelu. Također moguće je da alkohol djeluje kao direktni (karcinogen koji se izravno veže na DNK), ali i kao indirektni karcinogen (spoj koji postaje karcinogen tek nakon metaboličke aktivacije u jetri). Kod ovakvih pacijentica posebice je čest tumor dojke pozitivan na hormonske receptore za estrogen. (3)

### **Pretilost**

Pretilost se povezuje s povećanim rizikom nastanka raka dojke i to posebice kod postmenopauzalnih žena koje često imaju tumore dojke pozitivne na estrogenske receptore.

Pretila žene češće imaju agresivniji tip tumora, koji je veći i češće metastazira u limfne čvorove. Također žene s povećanim BMI (engl. *Body mass index*) češće imaju relapse te veću smrtnost. (3)

### **Pušenje**

Karcinogeni pronađeni u duhanskom dimu prenose se u tkivo dojke i povećavaju šansu za mutacije onkogenih i tumor supresorskih gena, posebice TP53 (od engl. *tumor protein p53*). (3)

## **Terapija zračenjem**

Osim anamnestičkog podatka o primanju terapijskog zračenja, bitna nam je i dob u kojoj se to dogodilo te su pacijenti koji su zračeni prije 30. godine života pod posebno velikim rizikom. (3)

### 3. LEZIJE U DOJCI

Svjetska zdravstvena organizacija donijela je 2019. godine novu klasifikaciju tumora dojke (Tablica 2). (7)

**Tablica 2.** Klasifikacija tumora dojke (6)

#### **EPITELNI TUMORI DOJKE:**

##### **BENIGNE EPITELNE PROLIFERACIJE I PREKURSORI:**

- Obična duktalna hiperplazija
- Ravna epitelna atipija
- Atipična duktalna hiperplazija

##### **ADENOZA I BENIGNE SKLEROZIRAJUĆE LEZIJE:**

- Sklerozirajuća adenoza
- Apokrina adenoza i adenom
- Mikroglandularna adenoza
- Radijalni ožiljak/kompleksna sklerozirajuća lezija

##### **ADENOMI:**

- Tubularni adenom
- Laktirajući adenom
- Duktalni adenom

##### **EPITELNI-MIOEPITELNI TUMORI:**

- Pleomorfni adenom
- Adenomioepiteliom
- Maligni adenomioepiteliom

##### **PAPILARNE NEOPLAZME:**

- Intraduktalni papilom
- Intraduktalni papilarni karcinom
- Inkapsulirani papilarni karcinom
- Invazivni inkapsulirani papilarni karcinom
- Solidni papilarni karcinom in situ
- Čvrsti invazivni papilarni karcinom
- Invazivni intraduktalni papilarni adenokarcinom

##### **FIBROEPITELNI TUMORI I HAMARTOMI DOJKE:**

- Fibroadenom
- Filoidni tumor
- Hamartom

##### **NEINVAZIVNE LOBULARNE NEOPLAZIJE:**

- Atipična lobularna hiperplazija
- Lobularni karcinom in situ

##### **DUKTALNI KARCINOM IN SITU:**

- Duktalni karcinom in situ

##### **INVAZIVNI KARCINOMI DOJKE:**

- Invazivni karcinom dojke nespecifičnog tipa
- Mikroinvazivni karcinom
- Invazivni lobularni karcinom
- Tubularni karcinom
- Kribriformni karcinom
- Mucinozni karcinom
- Mucinozni cistadenokarcinom
- Invazivni mikropapilarni karcinom
- Karcinom s apokrinom diferencijacijom
- Metaplastični karcinom

##### **RIJETKI TUMORI:**

- Sekretorni karcinom
- Karcinom acinarnih stanica
- Mukoepidermoidni karcinom
- Polimorfni adenokarcinom
- Adenoidni cistični karcinom

##### **NEUROENDOKRINE NEOPLAZME:**

- Neuroendokrini tumor
- Neuroendokrini karcinom

## **TUMORI BRADAVICE:**

- Adenom bradavice
- Siringom
- Pagetova bolest bradavice

## **MEZENHIMALNI TUMORI:**

### **VASKULARNI TUMORI:**

- Hemangiom
- Angiomatoza
- Atipična vaskularna lezija
- Postradijacijski angiosarkom
- Angiosarkom

### **FIBROBLASTIČNI I MIOFIBROBLASTIČNI TUMORI:**

- Nodularni fascitis
- Miofibroblastom
- Fibromatoza dezmoidnog tipa
- Upalni miofibroblastični tumor

### **NEURALNI TUMORI:**

- Švanom
- Neurofibrom

## **LIMFOMI:**

- Difuzni B-velikostanični limfom
- Burkittov limfom
- Velikostanični anaplastični limfom povezan s implantatima dojke
- Folikularni limfom

## **METASTATSKI TUMORI**

### **TUMORI MUŠKE DOJKE:**

- Ginekomastija
- Karcinom dojke (invazivni, in situ)

- Tumor zrnatih stanica, NOS (od. engl. *not otherwise specified*)
- Tumor zrnatih stanica, maligni

### **TUMORI GLATKIH MIŠIĆA:**

- Lejomiom
- Lejomiosarkom

### **TUMORI MASNOG TKIVA:**

- Lipom
- Angiolipom
- Liposarkom

### **OSTALI MEZENHIMALNI TUMORI I TUMORIMA SLIČNA STANJA:**

- Pseudoangiomatozna stromalna hiperplazija

# 4. RADIOLOŠKE KARAKTERISTIKE LEZIJA U DOJCI

## 4.1. MAMOGRAFIJA

Mamografija je najvažnija slikovna pretraga, tj. zlatni standard za otkrivanje raka dojke. Uz pomoć X zraka vizualizira se tkivo dojke te se ova metoda koristi i za probir, ali i za dijagnostičke svrhe. (8)

Standardna je praksa snimiti dvije projekcije za svaku dojku: kranio-kaudalnu projekciju i medio-lateralnu ili kosu projekciju. Ukoliko je nalaz suspektan, ženu se upućuje na daljnju obradu. (9)

American College of Radiology izdao je BI-RADS (od engl. *Breast Imaging Reporting and Data System*) atlas u kojem je sistematizirao pojmove kojima bi se radiolozi trebali služiti tijekom pisanja mamografskih, ultrazvučnim te nalaza magnetne rezonance dojke te bi se svaki mamografski nalaz trebao sastojati od sljedećih dijelova: (9)

1. Indikacija za pretragu
2. Opis gustoće tkiva dojke
3. Detaljan opis svih važnih promjena
4. Usporedba s prethodnim nalazima (ako je potrebno)
5. BI-RADS kategorizacija nalaza (Tablica 3)
6. Upute za daljnje postupke

### 1. Indikacija za pretragu

Mamografija se koristi i kao probirna i kao dijagnostička metoda.

U Republici Hrvatskoj provodi se Nacionalni program ranog otkrivanja raka dojke koji obuhvaća sve žene u starosti od 50. do 69. godine života. Ta ciljna populacija dobiva svake dvije godine poziv na mamografiju. (9)

Mamografijom je moguće uočiti promjene na dojci dvije godine prije pojave prvih kliničkih simptoma te je cilj ovog programa otkriti rak u početnom stadiju, smanjiti smrtnost za 25% do 30% te poboljšati kvalitetu života bolesnica s rakom dojke. (9)

Preporuka je da bi svaka žena trebala napraviti mamografski pregled između 38. i 40. godine života, a kod žena s pozitivnom obiteljskom anamnezom raka dojke to bi trebalo učiniti i ranije. (9)

Dijagnostička mamografija se provodi kod pacijenata koji imaju kliničke simptome poput palpabilne kvržice, iscjetka iz bradavice, zadebljanja kože dojke i/ili uvlačenja bradavica, kako bi se potvrdio ili isključio karcinom dojke. (8)

Također uz prethodno spomenute standardne mamografske projekcije radiolog obavlja i klinički pregled dojki. (8)



Za žene generativne dobi mamografiju je najbolje učiniti u prvoj fazi menstruacijskog ciklusa (između 5. i 12. dana), budući da je tada gustoća žljezdanog tkiva manja te su dojke manje bolne i osjetljive na pritisak koji je neizbježan pri snimanju, ali i da bi se izbjeglo zračenje u eventualnoj ranoj trudnoći. (8,10,11)

## 2. Opis gustoće tkiva dojke

Dojke prema gustoći tkiva možemo podijeliti u 4 kategorije (a – d): (9)

- a. Dojke gotovo u potpunosti ispunjenje mašću
- b. Dojke s razbacanim zonama fibrožljezdanog tkiva
- c. Mješovito guste dojke – mogu zamaskirati malu tvorbu
- d. Izrazito guste dojke – smanjuju osjetljivost mamografije

## 3. Detaljan opis svih važnih promjena

Sve nađene promjene potrebno je opisati u skladu s BI-RADS terminologijom kako bi se nalazi mogli usporediti i sistematizirati. (9)

## 4. Usporedba s prethodnim nalazima (ako je potrebno)

Nužna je usporedba radiološke obrade s eventualno prethodno učinjenim snimkama i nalazima kako bi se vidjela možebitna progresija promjena kroz vrijeme. (9)

## 5. BI-RADS kategorizacija nalaza (Tablica 3)

Tablica 3. BI-RADS klasifikacija (9)

KATEGORIJA	NALAZ	VJEROJATNOST MALIGNI LEZIJE	DALJNJE POSTUPANJE
BI-RADS 0	Nepotpun nalaz		Potrebna dodatna slikovna obrada i/ili usporedba s prethodnim nalazima
BI-RADS 1	Uredan nalaz	0%	Redovno praćenje
BI-RADS 2	Benigna promjena	0%	Redovno praćenje
BI-RADS 3	Vjerojatno benigni nalaz	≤ 2%	Ponoviti slikovnu dijagnostiku u roku od 6 mjeseci ili nastaviti nadzornu mamografiju
BI-RADS 4	Nalaz visoko suspektan na malignost 4A – nisko suspektan 4B – srednje suspektan 4C – visoko suspektan	4A: 3% – 10% 4B: 11% – 50% 4C: 51% – 95%	Biopsija
BI-RADS 5	Maligna lezija	≥ 95%	Biopsija
BI-RADS 6	Biopsijom dokazana maligna lezija		Kirurško i onkološko liječenje

## **BI-RADS 0**

Kategorija 0 označava nepotpun nalaz, tj. potrebno je učiniti dodatnu slikovnu obradu ili usporedbu s prethodnim nalazima. U ovo skupinu spadaju i slikovne metode koje nisu tehnički ispravno izvedene. (9)

## **BI-RADS 1**

Uredan nalaz, ne postoje promjene koje bi trebalo opisati. (9)

## **BI-RADS 2**

U ovu kategoriju spadaju lezije benignih karakteristika kao što su fibroadenomi, kožne kalcifikacije, metalna strana tijela (npr. kirurške klipse) i lezije koje sadrže mast poput uljnih cisti, lipoma, galaktokela i hamartoma. (9)

Radiolog također može opisati intramamarne limfne čvorove, kalcifikacije krvnih žila, implantate ili distorziju arhitekture koja je jasno povezana s prijašnjom operacijom uz zaključak da nema znakova malignosti. (9)

Kategorije 1 i 2 govore o tome da nema radioloških znakova malignosti te da je potrebno daljnje redovno radiološko praćenje. (9)

## **BI-RADS 3**

Primjeri lezija koje spadaju u kategoriju 3 su nekalcificirana ograničena solidna masa, fokalna asimetrija i izolirana skupina punktiformnih kalcifikacija. (9)

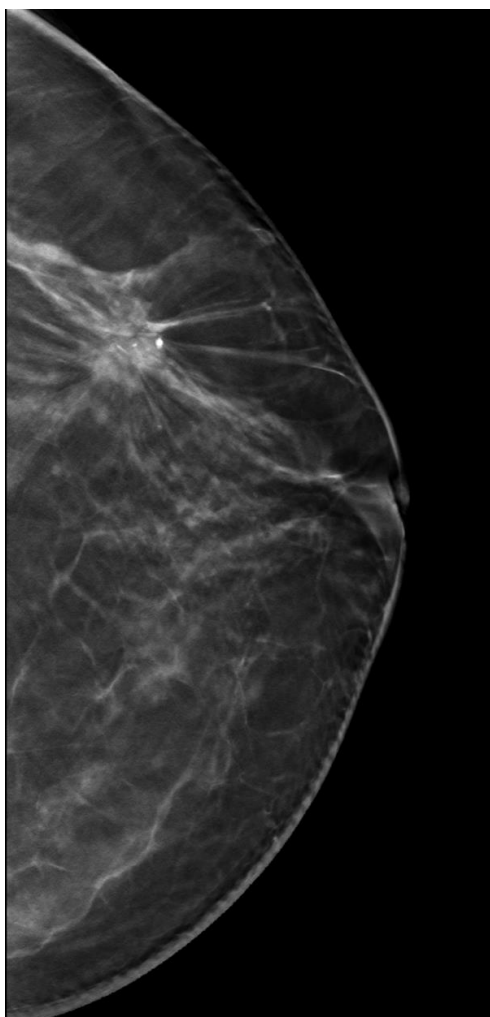
## **BI-RADS 4**

Nalaz BI-RADS 4A označava nisko suspektu leziju kao što je dijelom neoštro ograničena solidna tvorba s ultrazvučnim značajkama koje upućuju na fibroadenom te palpabilna solitarna komplicirana cista i tvorba ultrazvučnih karakteristika apscesa. (9) Primjeri BI-RADS 4B lezija su grupe amorfnih ili finih pleomornih kalcifikacija te tvorbe neoštarih rubova. (9)

BI-RADS kategorija 4C uključuje promjene poput novonastalih neoštarih, nepravilnih tvorbi ili novu skupinu finih linearnih kalcifikacija. (9)

## **BI-RADS 5**

Primjeri lezija koji spadaju u ovu kategoriju su nepravilne, spikulirane, hiperdenzne tvorbe (Slika 1) s pridruženim suspektih kalcifikatima te linearne i razgranate kalcifikacije segmentalne distribucije. (9)



**Slika 1.** Mamografska snimka lijeve dojke (kraniokaudalna projekcija) - nepravilna tvorba spikuliranih rubova unutar koje se vide suspektni kalcifikati.

## **6.Upute za daljnje postupke**

BI-RADS kategorije 1 i 2 ne zahtijevaju dodatnu obradu, već samo redovite radiološke kontrole. (9)

Kod bolesnica svrstanih u skupinu BI-RADS 3 vjerojatnost da se radi o malignoj leziji je manja od 2% te ih se upućuje na češće radiološke kontrole, odnosno 6, 12 i 24 mjeseca nakon inicijalne pretrage. Ako tijekom praćenja dođe do povećanja lezije, nalaz se mijenja u BI-RADS kategoriju 4 ili 5 te se daljnje postupanje provodi prema algoritmima za te skupine. Ako i nakon perioda od 24 mjeseca lezija ostane nepromijenjena, onda nalaze tih bolesnica nadalje tretiramo kao kategoriju BI-RADS 2. (9)

Ovakvim praćenjem izbjegava se nepotrebno bioptiranje bolesnica te se često na narednim slikovnim dijagnostičkim pretraga utvrde tipično benigne karakteristike lezije što umanjuje anksioznost kod pacijentica. No u slučaju da je riječ o malignoj leziji, do postavljanja dijagnoze doći će u ranijoj fazi dok je tumor manji i nije metastazirao u limfne čvorove. (9)

Lezije koje su opisane kao BI-RADS kategorija 4 ili 5 potrebno je biopsirati i dalje postupati sukladno nalazima biopsije. (9)

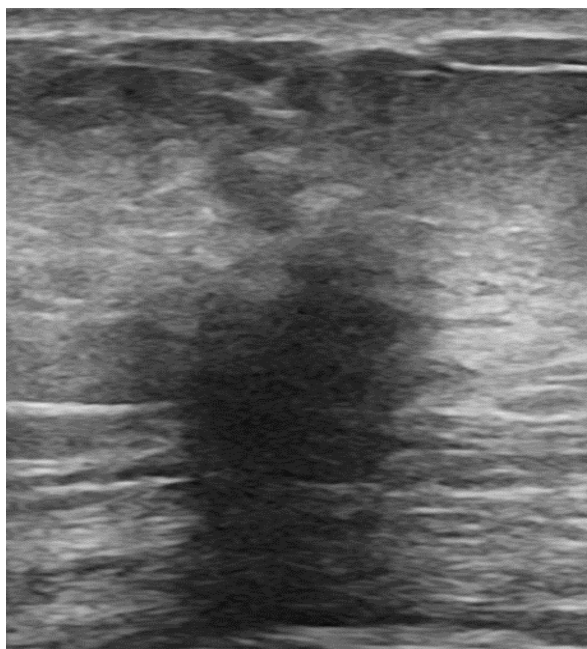
Ako je riječ o BI-RADS 0 kategoriji tada je potrebna dodatna slikovna obrada i/ili usporedba s prethodnim nalazima. (9)

## 4.2. ULTRAZVUK (UZV)

Ultrazvuk je slikovna metoda koja se koristi u dijagnostičke i terapijske svrhe, a prikazuje tkiva koristeći se ultrazvučnim valovima. Frekvencija ultrazvučne sonde za pregled dojki treba biti  $\geq 12$  MHz. (10,12) Ova metoda ne koristi ionizirajuće zračenje, bezbolna je, relativno jeftina te za nju ne postoje apsolutne kontraindikacije. Također, osobito je pogodna za mlade žene i žene s gustim dojkama kod kojih je osjetljivost mamografije u otkrivanju žarišnih promjena smanjena. (10,12)

Indikacije za UZV pregled dojki uključuju palpabilnu leziju u dojci, iscjedak iz bradavice, retrakciju kože dojke, uvlačenje ili nabiranje bradavice poput „kore od naranče“, jednostrano oticanje dojke, crvenilo i oteklinu kože, aksilarnu limfadenopatiju, abnormalnosti kirurškog ožiljka nakon poštedne operacije dojke ili mastektomije i abnormalnosti kod pacijentica s implantatima. (10,13)

UZV je prvi izbor kod simptomatskih žena koje su mlađe od 40 godina te kod simptomatskih trudnica ili dojilja. (13) Također kad MR nije dostupan, UZV se koristi za probir visokorizičnih žena, preoperativno određivanje stadija novootkrivenih karcinoma i za praćenje učinka neoadjuvantne kemoterapije. Još jedna iznimno važna uloga ultrazvuka je u nadziranju perkutanih biopsija. (13) Ultrazvučne karakteristike koje ukazuju na malignost lezije su nepravilna tvorba neoštro ograničenih rubova s dorzalnom atenuacijom UZV snopa (Slika 2). (14)



**Slika 2.** UZV prikaz maligne lezije u dojci - nepravilna, neoštro ograničena tvorba s dorzalnom atenuacijom ultrazvučnog snopa.

### **4.3. MAGNETSKA REZONANCA (MR)**

Magnetska rezonanca metoda je slikovne dijagnostike koja koristi jako magnetsko polje i radiovalove vrlo visoke frekvencije koje emitiraju i primaju zavojnice unutar samog uređaja. (15,16)

To je metoda s najvećom osjetljivošću u detekciji raka dojke te se koristi kao probirna radiološka metoda visokorizičnih žena, za preoperativno određivanje stadija novootkrivenih karcinoma, tj. procjenu proširenosti bolesti, procjenu učinka neoadjuvantne terapije, za otkrivanje tumora nepoznatog primarnog sjela uz pozitivnu aksilu, pri sumnji na recidiv, nesuglasja nalaza mamografije i ultrazvuka i pri procjeni implantata. (15)

U svim ovim slučajevima primjenjuje se gadolinijsko kontrastno sredstvo. Jedina iznimka je procjena implantata koja se obavlja bez aplikacije kontrastnog sredstva, tj. nativno. (15)

Kontraindikacije za provođenje ove pretrage su klaustrofobija, intrakranijalne feromagnetske klipse, željezne krhotine u oku i ugrađeni elektronički uređaji poput elektrostimulatora srca i neurostimulatora. (15)

Također, pošto se radi o primjeni kontrastnog sredstva potreban je oprez kod pacijenata s prethodnim alergijskim reakcijama na kontrastno sredstvo i onih s bubrežnim bolestima. Načelno, MR s kontrastom kontraindiciran je kod trudnica. (15)

## 5. RADIOLOŠKI INTERVENCIJSKI POSTUPCI DIJAGNOSTIKE SUMNJIVIH LEZIJA U DOJCI

Iako su nam radiološke metode od izrazitog značaja za otkrivanje lezija dojke, za postavljanje konačne dijagnoze potrebna nam je patološka analiza radiološki suspektne lezije. Zlatnim standardom smatra se kirurška biopsija, no njene su negativne strane visoka cijena, invazivnost i mogućnost zaostajanja ožiljka koji može otežati daljnje radiološko praćenje. Zbog toga se sve više primjenjuju perkutane biopsije pod nadzorom slikovnih metoda (mamografije, tomosinteze, UZV-a ili MR-a). (17)

Punkcija tankom iglom (FNA, od engl. *fine-needle aspiration*), biopsija širokom iglom (CNB, od engl. *core needle biopsy*) i vakuumom asistirana biopsija (VAB, od engl. *vacuum-assisted biopsy*) različiti su načini dobivanja uzorka za analizu. Tankoiglenom punkcijom dobivamo uzorak za citološku analizu, a drugim dvjema metodama uzorak za patohistološku analizu. (18)

Iako se svaka od ovih metoda teoretski može nadzirati i mamografijom, tomosintezom, UZV-om i MR-om, obično se FNA i CNB obavljaju pod kontrolom ultrazvuka, dok se VAB odvija uz nadzor mamografije ili MR-a. Kombinacija metode uzorkovanja i načina nadziranja ovisi i o veličini dojki, veličini i lokalizaciji lezija te o tehničkim mogućnostima. (18)

Biopsiju bez nadzora slikovnih metoda moguće je učiniti samo kada je riječ o velikim palpabilnim lezijama, ali i tada je bolje napraviti biopsiju pod nadzorom slikovnih metoda. Ako je moguće UZV-om jasno vizualizirati leziju, onda je UZV metoda izbora. Razlog tomu je činjenica da je UZV metoda jednostavna za izvođenje koja kratko traje, te je samim time manje neugodna za pacijenticu, a usto je relativno jeftina. (18)

### 5.1. TANKOIGLENA PUNKCIJA

Tankoiglena punkcija obavlja se gotovo isključivo pod kontrolom UZV-a. Prije same punkcije može se pacijentima dati lokalna anestezija, ali to nije uobičajena praksa. (18)

Za ovaj postupak koriste se igle veličine od 27 G do 18 G koje se postave vrlo blizu ultrazvučne sonde. Kad ultrazvučno vizualiziramo iglu unutar ciljnog tkiva, uzmu se uzorci iz više smjerova. To je moguće učiniti aspiracijom pomoću štrcaljke, vakuumskim aspiracijskim sustavom (aspiracija tankom iglom) ili ručnim pomicanjem igle unutar lezije (kapilarno uzorkovanje tankom iglom) tijekom 10 do 20 sekundi. Takav se uzorak dalje stavlja na predmetno stakalce i šalje na citološku analizu. (18)

FNA ima višu stopu lažno negativnih rezultata i nižu osjetljivost i specifičnost u usporedbi s biopsijom širokom iglom. Također, u mnogim centrima nije moguće dobiti informaciju o biomarkerskom statusu lezije na osnovi ove pretrage. Iz svih ovih razloga, punkcija nije metoda izbora za analizu sumnjive lezije u dojci. (18)

Osjetljivost FNA iznosi 74%, a specifičnost 96%. (19)

## **5.2. BIOPSIJA ŠIROKOM IGLOM (CNB, OD ENGL. CORE NEEDLE BIOPSY)**

Biopsija širokom iglom najčešće se obavlja pod kontrolom ultrazvuka. Najprije se primjeni lokalni anestetik, a nakon toga radiolog uvede iglu veličine od 16 G do 12 G kroz prethodno učinjen mali rez na koži. Kad vizualiziramo iglu unutar ciljnog tkiva, uređaj za biopsiju automatski ili poluautomatski ispaljuje iglu s oprugom (ili pištolj) u leziju. Obično se uzima 3 – 6 uzoraka tkiva te je iglu potrebno ponovno uvoditi pri svakom uzimanju uzorka. (18)

CNB-om dobivamo uzorak pogodan za patohistološku analizu te ova metoda ima manje lažno negativnih i neadekvatno prikupljenih materijala u usporedbi s citološkom punkcijom. Također, u ovako prikupljenom tkivu moguće je odrediti biomarkere koji su nam bitni za daljnju prognozu i način liječenja. Nedostatak CNB-a leži u činjenici da uzimamo samo djelić tkiva za analizu te je moguće da time umanjimo patohistološku značajnost lezije. Postoji mogućnost da rezultat uzet biopsijom širokom iglom bude različit od onog dobivenog na kirurškoj biopsiji. (18)

Osjetljivost CNB-a iznosi 87%, a specifičnost 98%. (19)

## **5.3. STEREOTAKSIJA – VAKUUMOM ASISTIRANA BIOPSIJA (VAB) DOJKE:**

VAB se najčešće obavlja pod kontrolom mamografije ili MR-a, ali može i pod kontrolom ultrazvuka. Neovisno o kojoj metodi nadzora je riječ, bitno je da je pacijent pozicioniran kao i prilikom dijagnostičkog postupka, tj. da leži na trbuhu ako je riječ o MR-u, dok leži na leđima ako je riječ o ultrazvuku.

Nakon davanja lokalnog anestetika, uvodi se igla veličine 12 G do 7 G kroz prethodno učinjenu inciziju kože. Ta igla povezana je s vakuumskim uređajem. Prednost VAB-a nad CNB-om je u tome što se višestruki uzorci mogu prikupiti bez uklanjanja i vraćanja igle u tkivo dojke te što su ti uzorci veći. Time se smanjuje broj lažno negativnih rezultata i vjerojatnost da će doći do umanjivanja patohistološkog značaja lezije. Također, manje lezije (manje od 1 cm) moguće je u potpunosti ukloniti. Osjetljivost VAB-a iznosi 98%, a specifičnost 100%. (20)

## 6. PATOHISTOLOŠKI NALAZ LEZIJA DOJKE DOBIVENIH BIOPSIJOM ŠIROKOM IGLOM

### „B SKUPINA“ LEZIJA DOJKE

The European Working Group for Breast Screening Pathology predlaže korištenje sustava „B skupina“ lezija dojke kako bi se patohistološki nalazi iglene biopsije standardizirali (Tablica 4). Sustav se dijeli u 5 kategorija B1, B2, B3, B4 i B5 te se ovaj potonji dodatno klasificira u a, b, c i d podskupine. Ovo je način procjene patohistološkog statusa, a ne definitivna dijagnoza. No unatoč tome, većina se uzoraka može odmah kategorizirati kao normalni, benigni ili maligni. (21–23)

Tablica 4. “B skupina” lezija dojke – standardizacija histoloških nalaza iglene biopsije (22,24)

KATEGORIJA	NALAZ	
B1	Normalno tkivo ili neadekvatan uzorak	
B2	Benigna lezija	
B3	Lezija neodređenog malignog potencijala	
B4	Lezija suspektna na malignost	
B5	Maligna lezija	B5a: karcinom <i>in situ</i> B5b: invazivni karcinom B5c: ne može se kategorizirati ni kao <i>in situ</i> ni kao invazivni karcinom B5d: druge maligne lezije

#### Kategorija B1 (normalno tkivo / neadekvatan uzorak)

Ova kategorija označava nalaz normalnog tkiva dojke ili neadekvatno uzet uzorak te je jednako prikladna za uzorak tkiva s normalnim lobusima i duktusima i uzorak koji sadrži samo zrelo masno ili vezivno tkivo. (21,22)

Tu spadaju i ograničene fibrocistične promjene bez odgovarajućeg radiološkog supstrata te mikrokalcifikacije manje od 0,1 mm. (21,22)

#### Kategorija B2 (benigne lezije)

U kategoriju benignih lezija spadaju fibroadenomi, fibrocistične promjene, sklerozirajuća adenoza, mikrokalcifikacije veće od 0,1 mm, obična duktalna epitelna



hiperplazija, kolumnarne promjene epitela, duktazije te reaktivne promjene poput nekroze masnog tkiva, apscesa i upale. (21,22)

### **Kategorija B3 (lezije nesigurnog malignog potencijala)**

Lezije ove skupine mogu biti histološki benigne, ali imaju ili povećan rizik (iako nizak) od pridružene malignosti ili su heterogene građe. Iz toga razloga benigni nalaz biopsije ne isključuje maligne promjene u nebiopiranome ostatku. Ponekad B3 lezija zahtjeva kiruršku eksciziju no o tome odluku donosi multidisciplinarni tim temeljem patohistološkog nalaza i radioloških karakteristika. Kad se učini kirurška biopsija, stopa malignosti B3 lezija iznosi 25%, što je osjetno manje u usporedbi sa stopom malignosti B4 lezija koja iznosi 66%. (21,22)

U ovu kategoriju spadaju papilarne lezije, radijalni ožiljci/kompleksna sklerozirajuća lezija, lobularna intraepitelna neoplazija, atipična proliferacija epitela dukalnog tipa, tumor filoides, promjene nalik na mukokele te vretenaste stanice nejasnog podrijetla. (21,22)

### **Kategorija B4 (lezija suspektna na malignost)**

Zdrobljeni ili loše fiksirani uzorci tkiva koji sadrže vjerojatne karcinome, ali se zbog loše pripreme uzorka ne može postaviti konačna dijagnoza označavaju se kao suspektno maligne lezije. Zatim u ovu skupinu spadaju i jasno neoplastične stanice koje se nalaze u krvnom ugrušku ili koje prianjaju uz vanjsku stranu uzorka. (21,22)

Suspektno maligni su i nalazi u kojima je jedan duktalni prostor ili jedan dio dukalnog prostora sadrži epitel s jakim atipijom, posebice ako nije prisutna nekroza. (21,22)

Važno je istaknuti da se konačni operativni zahvat u terapijske svrhe ne bi smio provesti samo na temelju nalaza B3 ili B4 dobivenog NCB-om. (21,22)

### **Kategorija B5 (maligna lezija)**

B5 kategorija označava jasno maligne promjene. Kada je to moguće valja napraviti daljnju kategorizaciju na in situ i invazivne karcinome ili na druge maligne lezije koje nisu epitelnog podrijetla. (21,22)

Prilikom pisanja patohistološkog nalaza potrebno je označiti o kojoj se vrsti biopsije radi te mjesto uzimanja biopsije. To može biti lijeva ili desna dojka te je uz to potrebno navesti i odgovarajući kvadrant. Zatim se navodi da li je prethodno učinjena slikovna dijagnostika, jesu li pritom nađene abnormalnosti, koliko je uzeto uzoraka te jesu li su bili prisutni mikrokalCIFikati. (22)

Ako se radi o biopatu dobivenim kirurškom ekscizijom potrebno je uz prethodno navedene stavke navesti i veličinu uzorka, veličinu samog tumora te definirati tumorsku fokalnost. Važno je i stanje resekcijskih rubova, status limfnih čvorova (broj izvađenih i broj pozitivnih limfnih čvorova) i stupanj proširenosti tumora u limfnim

čvorovima (da li je riječ o izoliranim tumorskim stanicama, mikrometastazama ili metastazama). (22)

Status estrogenskih i progesteronskih receptora određuje se kako bi se identificirale bolesnice kod kojih bi hormonska terapija mogla biti uspješna te su oni također i prognostički pokazatelji. (22,25)

## 7. PAPILARNE LEZIJE U DOJCI

Papilarne lezije u dojci su skupina tumora dojke koja uključuje intraduktalne papilome, intraduktalne papilarne karcinome, inkapsulirane papilarne karcinome, invazivne inkapsulirane papilarne karcinome, solidne papilarne karcinome koji mogu biti *in situ* ili invazivni te intraduktalne papilarne adenokarcinome. (7) Ovo je biološki, klinički i histološki heterogena skupina tumora, a njihova glavna zajednička karakteristika je prisutnost papila najčešće s arborizirajućom fibrovaskularnom stromom. Formiranje papila nije karakteristika normalnog tkiva dojke. (26) Ovo su rijetki tumori koji predstavljaju izazov za sve liječnike uključene u postavljanje dijagnoze. Radi se o lezijama koje se često krivo interpretiraju te se javlja problem njihovog i pretjeranog i nedovoljnog dijagnosticiranja. (26) Finalna dijagnoza postavlja se na osnovi patohistološkog nalaza uz dokazivanje određenih citomorfoloških i imunofenotipskih karakteristika. (24)

Kada se postavi dijagnoza papilarne lezije najvažnije je utvrditi da li je lezija benigna, granično malignog potencijala ili zloćudna te postoje li znakovi invazivnosti. Prisutnost mioepitelne stanice osnova je za isključivanje invazivnog rasta. (26) U benignim papilarnim lezijama mioepitelne stanice prisutne su zajedno s luminalnim stanicama duž fibrovaskularnih jezgri no mioepitelne stanice mogu biti oskudne ili odsutne u benignim apokrinim papilomima i papilarnoj apokrinnoj hiperplaziji. (26) Prisutnost mioepitelne stanice moguće je dokazati pomoću protutijela na kalponin, aktin, teški lanac miozina, p63 ili p40. (24) Nasuprot tome, prisutnost i distribucija mioepitelne stanice duž papila i na periferiji malignih lezija varira ovisno o tome o kojoj malignoj leziji je riječ. (24) Papilarne lezije kod kojih uopće ne nalazimo mioepitelne stanice su invazivni papilarni karcinomi. To vrijedi i za većinu inkapsuliranih i solidnih papilarnih karcinoma, no kod njih je moguće pronaći raspršene ili žarišne rezidualne mioepitelne stanice. (24) Kod zloćudnih papilarnih tumora javlja se stanična atipija koja je praćena smanjenjem ili nedostatkom mioepitelne stanice te su oni uglavnom ER pozitivni i HER-2 negativni. (26)

Prema B klasifikaciji lezija dojke intraduktalni papilomi i intraduktalni papilom s ADH-om svrstavaju se u B3 skupinu. Iznimka su mali solitarni papilomi manji od 2 mm koji se mogu kategorizirati kao B2 lezija, ukoliko je lezija potpuno okružena strukturom kanala. Intraduktalni papilomi s DCIS-om, intraduktalni papilarni karcinomi kao i inkapsulirani papilarni karcinomi spadaju u skupinu B5a. Solidni papilarni karcinomi kategoriziraju se kao skupina B4 ili B5a. (26,27)

Druga Internacionalna Konsenzusna Konferencija o lezijama neodređenog malignog potencijala u dojci održana je 2018. godine i na njoj su vodeći stručnjaci raspravljali o prikladnim daljnjim postupcima kod pacijenata kod kojih je patohistološki potvrđena dijagnoza papilarnog tumora dojke. 76,5% sudionika smatralo je da je ekscizija prikladna ako CNB pokaže da je riječ o papilarnoj leziji. Od njih 71% mišljenja je da je dostatno učiniti terapijsku VAB, dok je ostatak smatrao da je bolje učiniti kiruršku eksciziju. Ako je pak VAB pokazala da je radi o papilarnom tumoru, nitko od prisutnih

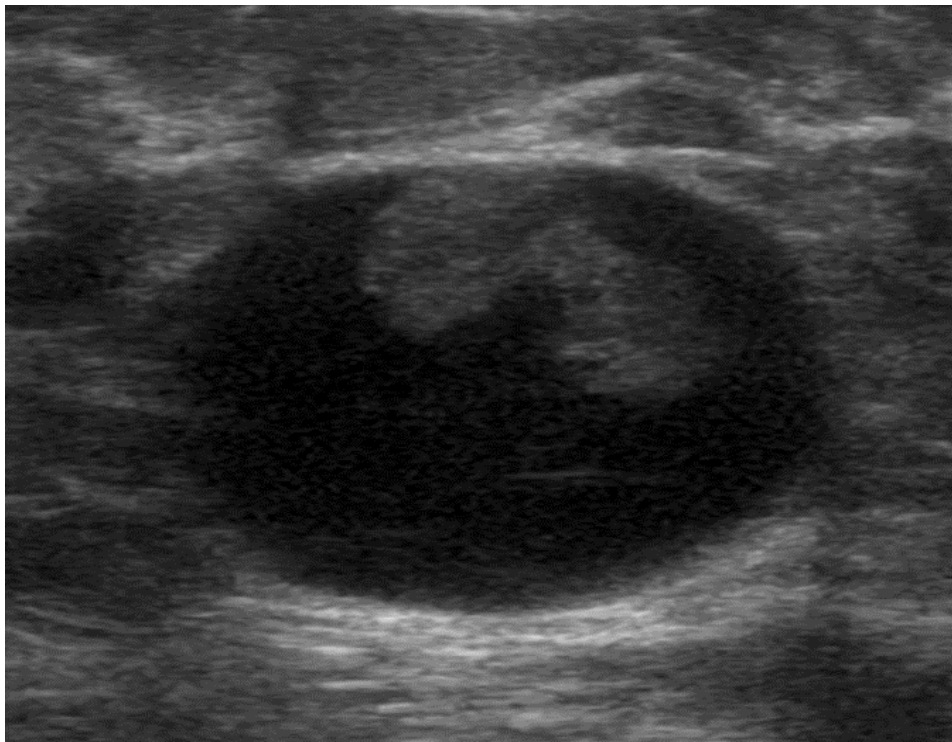
nije smatrao da je potrebno učiniti kiruršku eksciziju te su se svi zalagali za daljnje kliničko i radiološko praćenje. (27)

Generalno za papilarne lezije vrijedi da ako je lezija vidljiva na radiološkim pretragama, VAB bi trebala biti učinjena. Za lezije koje se ne mogu u potpunosti ukloniti VAB-om, a to su obično one veće od 2,5 cm u promjeru, preferira se kirurško uklanjanje. (27)

## 7.1. INTRADUKTALNI PAPILOM

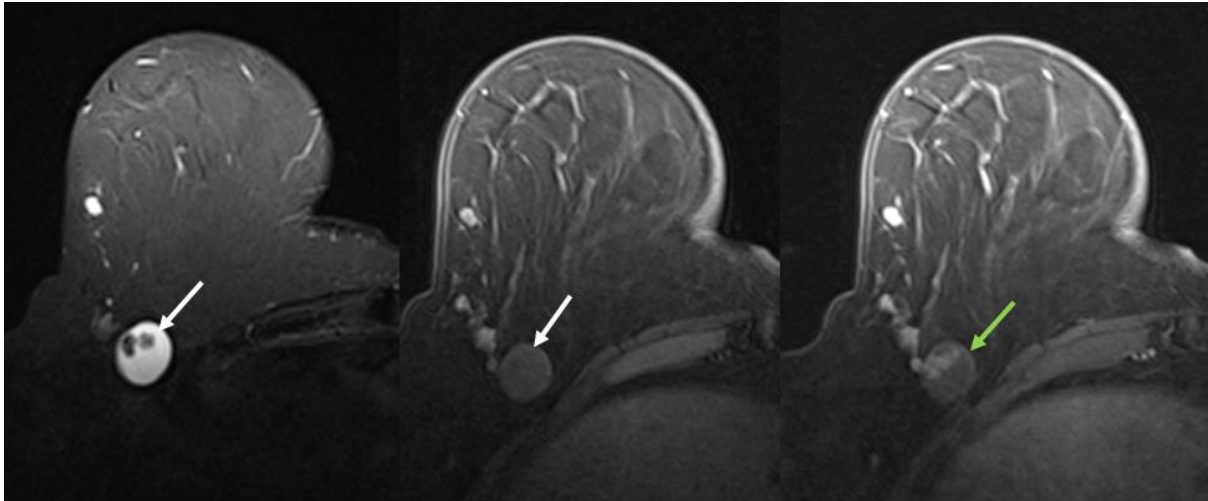
Intraduktalni papilomi najčešći su papilarni tumori dojke. To su benigni tumori koje karakterizira prisutnost proliferirajućih arborizirajućih fibrovaskularnih jezgri obloženih vanjskim epitelnim slojem i unutarnjim mioepitelnim slojem. Dije se na centralne, tj. papilome velikih izvodnih duktusa i periferne, tj. papilome malih duktusa. Svaki od tih ima svoje kliničke i patohistološke osobitosti. Ove lezije najčešće nalazimo u žena starosti od 30 do 50 godina života. (26,28)

Većina papiloma su centralni i oni potječu ih velikih vodova kao što su segmentalni ili subsegmentalni vodovi. Klinički se najčešće prezentiraju kao serozni ili serozno-krvavi iscjedak iz bradavice, a rjeđe kao palpabilna masa. (28) Centralni intraduktalni papilomi prikazuju se kao izolirana retroareolarna masa u proširenom vodu na mamografiji, dok se na galaktografiji vidi intraluminalni defekt punjenja ili proširenje voda. Na UZV-u se ovakve lezije prikazuju kao dobro ograničeni hipoehogeni noduli ili cistične lezije glatkih rubova sa solidnim komponentama (Slika 3). (28) Na ultrazvuku su često prisutni i prošireni vodovi, dok obojeni dopler prikazuje pozitivan signal. (29)



**Slika 3.** UZV prikaz cistične tvorbe sa solidnom intracističnom komponentom (PHD: papilom).

Papilomi se na MR-u najčešće vide kao hiperintenzivne, ovalne, oštro ograničene lezije na T2 mjerenim slikama sa postkontrastnom imbibicijom. One su u oko 75% slučajeva okrugle ili ovalne, ali mogu biti i iregularnog oblika. Rub im je gladak ili iregularan, a konzistencija u većini slučajeva solidna iako se mogu prezentirati i kao cistične tvorbe (Slika 4). (29)



**Slika 4.** MR prikaz papiloma - cistična tvorba (bijela strelica) sa solidnom intracističnom komponentom koja nakuplja kontrastno sredstvo (žuta strelica).

Na T1 snimkama ovi tumori vide se kao izodenzne do blago hipodenzne tvorbe u usporedbi s normalnim tkivom dojke, a na T2 snimkama kao hiperdenzne tvorbe, ali i dalje manje svijetle u usporedbi s cistama. Na DWI/ADC snimkama vidljiva je restrikcija difuzije. (28)

Periferni papilomi nastaju u terminalnim vodovima i kao takvi najčešće se ne prezentiraju kliničkom slikom, već se otkriju kao slučajan nalaz kalcifikacije na mamografiji ili imbibirajuća tvorba na MR-u. (28)

Histološki gledano radi se o fibrovaskularnim jezgrama obloženim mioepitelnim i luminalnim stanicama unutar proširenog duktusa. Upravo je prisutnost dva tipa stanica (mioepitelnih i luminalnih) obilježje benignih papilarnih lezija i nije prisutno kod premalignih promjena. (26)

Luminalni epitel sastoji se od jednog sloja kuboidnih ili stupačastih stanica, no varijabilni stupanj proliferacije epitela se često viđa te ponekad postane toliko izražen da zamagljuje papilarnu prirodu lezije, što otežava razlikovanje benignih i malignih tumora. (28)

Kao što je već rečeno, prisutnost mioepitelnih stanica moguće je dokazati pomoću protutijela na kalponin, aktin, teški lanac miozina, p63 ili p40. Također, benigna proliferacija epitela kanalića može se potvrditi bojanjem pomoću CK5/6 koja obično pokazuje mrljasti ili mozaični uzorak bojenja, za razliku od malignih lezija kod kojih postoji nedostatak ekspresije CK5/6. (24,28)

Intraduktalni papilomi dijele se na: (7,30)

1. intraduktalni papilom, NOS (od engl. *not otherwise specified*)
2. intraduktalni papilom s atipičnom duktalnom hiperplazijom
3. intraduktalni papilom s duktalnim karcinomom *in situ* (DCIS)
4. intraduktalni papilom s lobularnim karcinomom *in situ* (LCIS)

Kod perifernih papiloma češće srećemo tipičnu duktalnu hiperplaziju, atipičnu lobularnu hiperplaziju i DCIS. Citokini CK5 i CK14, kao i pozitivni estrogenski receptori korisni su za isključivanje atipične epitelne proliferacije. (16)

Veća šansa za progresiju u DCIS ili invazivni karcinom postoji kod lezija koje se prezentiraju krvavim iscjetkom iz bradavice, na radiološkim snimkama veličine su  $\geq 15$  mm te su radiološki vidljive kalcifikacije, spadaju u skupinu BI-RADS  $\geq 4b$ , imaju perifernu lokalizaciju te ako je riječ o palpabilnim lezijama. (18,19) Osim toga, kod ljudi starije životne dobi postoji veći rizik od progresije. (19)

Prema B klasifikaciji lezija dojke, intraduktalni papilomi bez područja atipične duktalne hiperplazije spadaju u kategoriju B2 ili B3, ovisno o njihovoj veličini. Intraduktalni papilomi s ADH svrstavaju se u B3 skupinu, a oni s DCIS i LCIS u skupinu B5a. (26)

Ako se na inicijalnoj biopsiji utvrdi da se radi o intraduktalnom papilomu bez atipije, potrebno je prezentirati slučaj multidisciplinarnom timu koji uključuje radiologe, patologe, onkologe i kirurge te učiniti vakuumom asistiranu biopsiju kako bi se uklonila čitava lezija. (31) Ako i u tom bioptatu nema znakova atipije, pacijenta je potrebno tri puta godišnje pratiti mamografski. (31) Ako se pak u tom bioptatu nađu znakovi atipije potrebno je učiniti kirurški zahvat u dijagnostičke svrhe te takvog pacijenta pratiti mamografski jednom godišnje, a ako bioptat pokaže da se radi o DCIS-u ili invazivnom karcinomu, radi se terapijski kirurški zahvat. (31)

S druge strane, ako inicijalna biopsija pokaže da je riječ o intraduktalnom papilomu s atipijom, slučaj se prezentira multidisciplinarnom timu te se učini kirurška dijagnostička ekscizija lezije. Ako pak u tom bioptatu nema znakova atipije, prelaže se jednom godišnje učiniti mamografiju. (31)

Pacijenti koji i u uzorku dobivenim kirurškom ekscizijom pokazuju znakove atipije upućuju se ili na godišnje mamografske kontrole ili na terapijski kirurški zahvat, ovisno o dogovoru multidisciplinarnog tima, dok oni kod kojih je kirurškom ekscizijom utvrđena prisutnost DCIS-a ili invazivnog karcinoma bivaju upućeni na terapijski kirurški zahvat. (31)

### **7.1.1. Papilomi s atipičnom duktalnom hiperplazijom (ADH) i papilomi s DCIS (duktalni karcinom *in situ*)**

Neki intraduktalni papilomi imaju područja atipične duktalne epitelne proliferacije i kada bismo ih gledali van konteksta papilarnih lezija, oni bi ispunjavali kriterije za ADH odnosno DCIS. No mi te lezije klasificiramo kao papilome s ADH odnosno papilome s DCIS-om. (26,28)

Trenutno ne postoje jasne smjernice u razlikovanju papiloma s ADH-om i papiloma s DCIS-om. (28) Neki autori predlažu da se tumori s atipičnom epitelnom proliferacijom do 3 mm ili manjom dijagnosticiraju kao papilomi s ADH-om, a ako su atipični fokusi veći od 3 mm da je riječ o papilomima s DCIS-om. Drugi autori predlažu da se oni klasificiraju s obzirom na postotak tumorskog tkiva koji je zahvaćen proliferacijom te da je granična vrijednost 90%. (32) Također, ako je prisutna atipija srednjeg ili visokog stupnja, leziju treba klasificirati kao papilom s DCIS-om bez obzira na veličinu atipične epitelne proliferacije. (26)

Atipičnu duktalnu proliferaciju karakteriziraju stanice s uniformnim, hiperkromatskim jezgrama često u kribriformnoj formaciji. Bazalno diferencirane stanice nisu prisutne. (26) Imunohistokemijski je moguće dokazati neoplastičnu proliferaciju luminalno diferenciranih stanica koje su negativne na keratine visoke molekularne težine (CK5, CK14), ali pozitivne na ER. (26) DCIS može biti ograničen na papilom, ali može i zahvatiti susjedno tkivo dojke. Kada zahvaća i susjedno tkivo dojke, to olakšava postavljanje dijagnoze papiloma s DCIS-om. (26)

Papilome s ADH-om i DCIS-om češće nalazimo kod perifernih lezija. (26)

### **7.1.2. Papilomi s lobularnim karcinomom *in situ***

Žarišta lobularne neoplazije mogu biti prisutna unutar intraduktalnog papiloma te je to potrebno navesti u patohistološkom nalazu. E-kadherin i katenin koriste se za otkrivanje područja atipije lobularnog tipa. (26)

Intraduktalni papilom s lobularnom neoplazijom dijagnosticiran CNB-om ili VAB-om ne zahtijeva eksciziju ako su radiološki i patološki nalazi podudarni. (26)

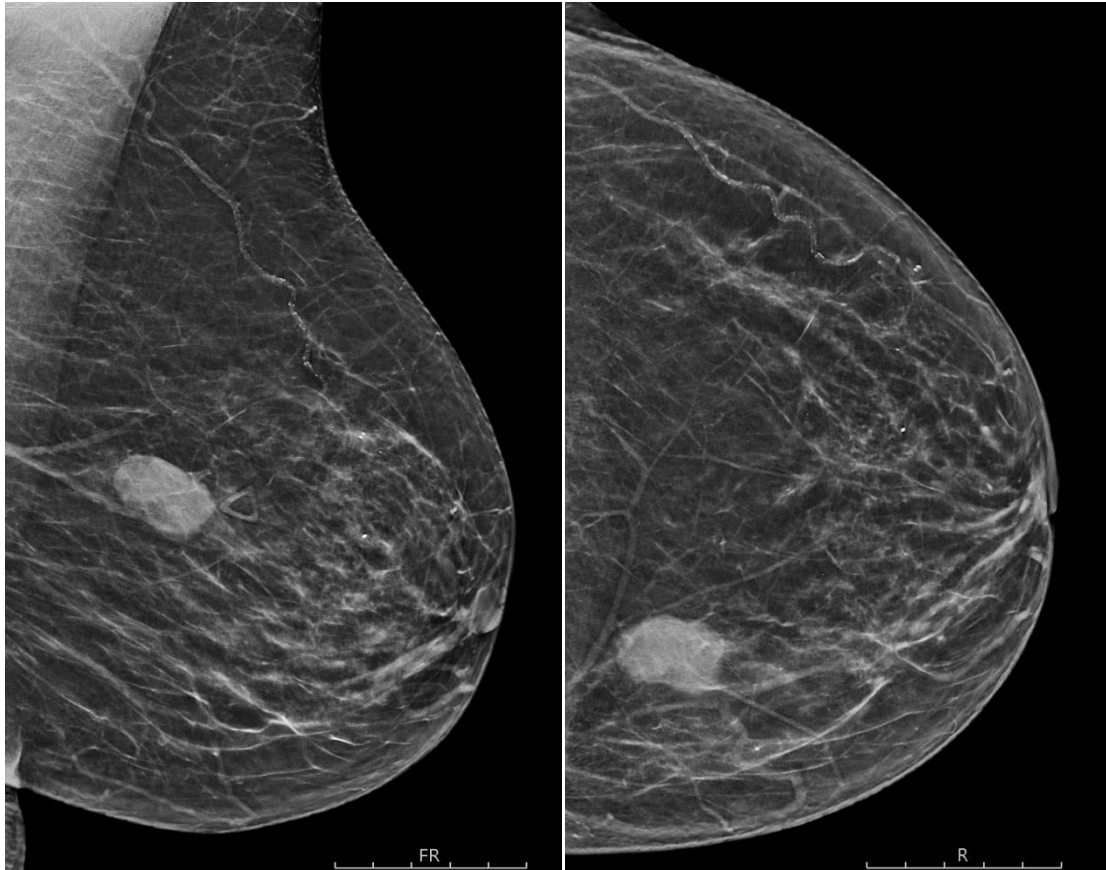
## **7.2. INTRADUKTALNI PAPILARNI KARCINOM**

Intraduktalni papilarni karcinom, još poznat pod nazivima papilarni DCIS i neinvazivni papilarni karcinom, karakteriziran je potpunim ili gotovo potpunim izostankom mioepitelnih stanica u papilarnim izdancima unutar duktusa. (28)

Radiološki ovakve se lezije prezentiraju kao iregularne intraduktalne ili intracistične mase s pojačanom vaskularizacijom. (28) Često se otkriju na mamografiji zbog pridruženih kalcifikacija ili kao ovalne tvorbe (Slika 5). (26,28)

Ultrazvučno, neparalelna orijentacija, ehogeni halo, akustično pojačanje i pridružene mikrokalifikacije češće se sreću kod intraduktalnih papilarnih karcinoma nego kod benignih papilomima. (28)

Histološki gledano radi se o intraduktalnoj papilarnoj proliferaciji stanica s arborizirajućim fibrovaskularnim jezgrama obloženim neoplastičnim epitelnim stanicama, ali bez ili uz oskudan broj mioepitelnih stanica. (33) No, mioepitelne stanice prisutne su na periferiji duktusa kao i kod drugih podtipova DCIS-a. Upravo to svojstvo razlikuje intraduktalne papilarne karcinome od inkapsuliranih papilarnih karcinoma. (33)



**Slika 5.** Ovalna, hiperdenzna tvorba u gornjem medijalnom kvadrantu lijeve dojke (PHD: papilarni karcinom).

Također moguća je istodobna prisutnost i drugih podtipova DCIS-a ili inkapsuliranog papilarnog karcinoma uz intraduktalni papilarni karcinom te je izolirani papilarni DCIS zapravo rijedak. (26,33)

Kao i drugi tipovi DCIS-a, intraduktalni papilarni karcinom je segmentalna bolest te zahvaća velike ili male vodove smještene centralno ili periferno. (26) Neoplastične epitelne stanice negativne su na keratine visoke molekularne mase, ali obično imaju izražene estrogenske i progesteronske receptore. (26)

Prema B klasifikaciji lezija dojke, intraduktalni karcinomi spadaju u skupinu B5a te je daljnje postupanje sukladno algoritmima te skupine. (26)

### **7.3. INKAPSULIRANI PAPILARNI KARCINOM**

Inkapsulirani papilarni karcinom, još poznat pod nazivom intracistični papilarni karcinom, ekspanzivna je neoplazma koja se nalazi unutar cističnog prostora i dobro je ograničena fibroznom kapsulom. Obično je riječ o jednom nodusu no opisani su i multinodularni slučajevi. (33)



Ovi tumori morfološki su slični intraduktalnim papilarnim karcinomima, ali glavna razlika je u tome što inkapsulirani papilarni karcinomi ne sadrže mioepitelne stanice niti u papilama unutar duktusa niti na periferiji lezije. (33)

Najčešća prezentacija je spororastuća palpabilna masa s krvavim iscjetkom iz bradavice te najčešće pogađa žene u postmenopauzi. Tijek bolesti je indolentan s iznimno rijetkom pojavom metastaza u aksilarnim limfnim čvorovima. (26)

Mamografija najčešće prikazuje dobro ograničenu ovalnu ili okruglu retroareolarnu masu, dok je uobičajeni ultrazvučni nalaz cistična masa, sa ili bez septacija, sa čvrstim papilarnim masama koje strše u lumen ciste. (26,34)

Na snimkama magnetne rezonance, ovi tumori prezentiraju se kao okrugla ili ovalna masa s dobro ograničenim rubovima. Unutarnji sastav je heterogen s višestrukim nodularnim masama srednjeg intenziteta signala koji strše s periferije u lumen. (35) Intenzitet signala također ovisi o sastavu intracistične tekućine. Ako je ona serozna, intenzitet će biti nizak na T1 snimkama, a visok na T2 snimkama. S druge strane, ako je unutar ciste hemoragični sadržaj, to će biti vidljivo kao hiperintenzivni signal i na T1 i na T2 snimkama. (35) MR s kontrastom može pokazati imbibiciju stijenki ciste, septuma i muralnih nodula. (35)

Histološki gledano riječ je o jednoj ili više dobro ograničenih nodularnih masa unutar cistično proširenog kanala okruženog debelom fibroznom kapsulom. Prostori kanala ispunjeni su fibrovaskularnim stabljikama, a mioepitelne stanice nisu prisutne. Papile su obložene proliferiranim neoplastičnim epitelom te su raspoređene u različite uzorke poput solidnih i kribriformnih. Neoplastične stanice tipično imaju jezgre niskog ili srednjeg stupnja. (28)

Većina ovih tumora ima izražene ER i PR receptore te su HER-2 negativni. (33)

Prema B klasifikaciji lezija dojke, inkapsulirani papilarni karcinomi dio su B5a skupine. (26)

Kod ovakvih pacijenata obično se učini segmentalna mastektomija, a kad je vjerojatna invazija predlaže se uzorkovanje aksilarnih limfnih čvorova (disekcija aksilarnih limfnih čvorova ili mapiranje *sentinel* limfnog čvora). (34)

10-godišnja prognoza je izvrsna s očekivanim stopama preživljenja koje iznose skoro 100%. (34)

### **7.3.1. Invazivni inkapsulirani papilarni karcinom**

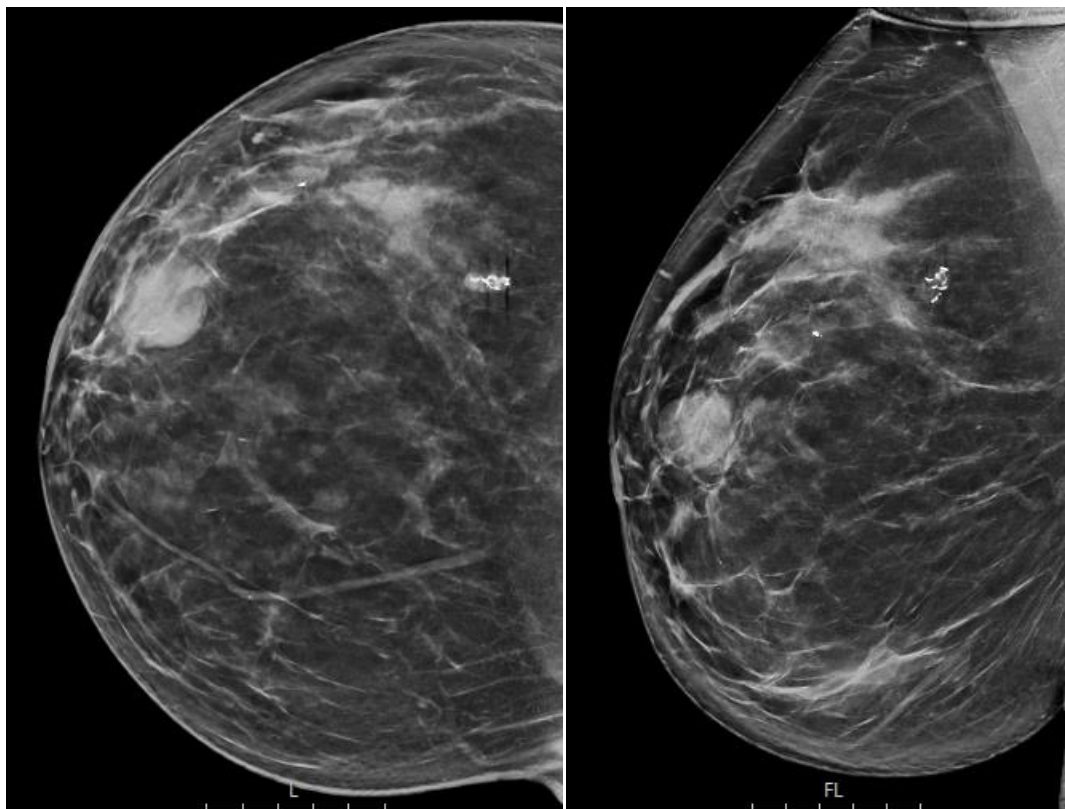
Manji broj inkapsuliranih papilarnih karcinoma pokazuje invazivnost, tj. širenje tumora izvan fibrozne kapsule i tada govorimo o invazivnom inkapsuliranom papilarnom karcinomu. Invazivni tumor može biti u obliku invazivnog karcinoma bez posebnog tipa, invazivnog kribriformnog karcinoma ili invazivnog mucinoznog karcinoma. (26,33)

Stadij tumora određuje se na temelju veličine invazivne komponente. (33)

## 7.4. SOLIDNI PAPILARNI KARCINOM (*IN SITU* I INVAZIVNI SOLIDNI PAPILARNI KARCINOM)

Solidni papilarni karcinomi rijetke su novotvorine dojke koje čini manje od 1% svih tumora dojke te se pretežno javljaju kod žena u sedmom desetljeću života. (36) Gotovo su uvijek unilateralni, a najčešća lokalizacija su im retroareolarne i subareolarne regije dojke te se sukladno time klinički uglavnom prezentiraju kao centralno smještene palpabilne mase praćene iscjetkom iz bradavice. (22) Mamografijom i ultrazvukom otkrije se tek oko 50% ovakvih novotvorina, dok MR pokazuje veću senzitivnost. (36)

Mamografski se invazivni papilarni karcinom tipično prikazuje kao okrugla ili ovalna tvorba (Slika 6). Granice su obično jasno ograničene, ali mogu biti i nejasne. Moguća je i prisutnost mikrokalifikacija ili proširenih duktusa. (35)

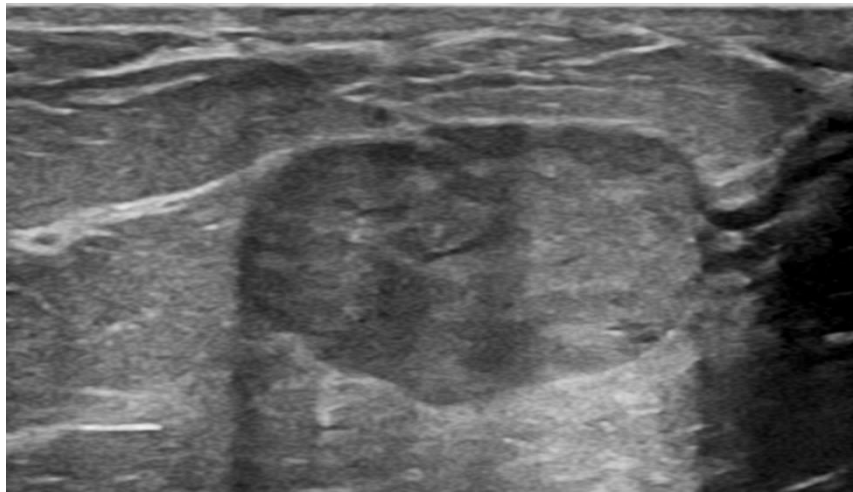


**Slika 6.** Mamografija desne dojke u dvije projekcije - ovalna i oštro ograničena tvorba smještena retromamilarno u gornjem lateralnom kvadrantu (PHD: solidni papilarni karcinom).

Za pacijente koji imaju iscjedak iz bradavice, galaktografija može biti korisna. Kao i intraduktalni papilomi i papilarni karcinomi mogu se očitovati kao duktalna opstrukcija, defekti punjenja ili žarišna ili difuzna nepravilnost duktalne stijenke. (35)

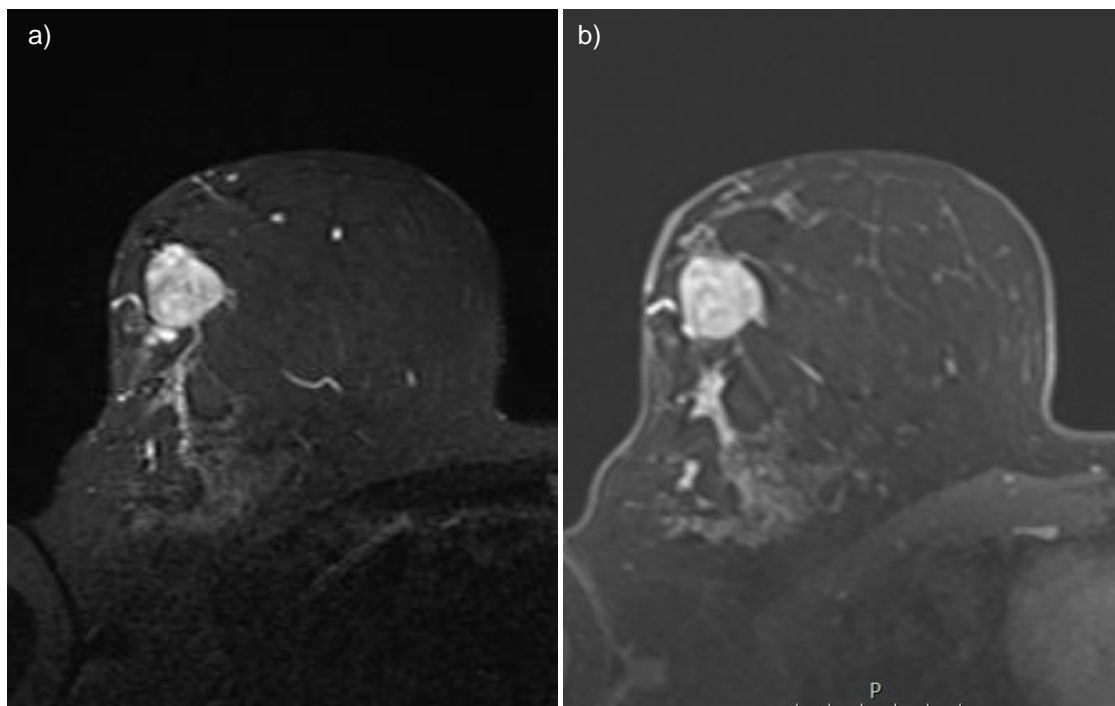
Ovi tumori ultrazvučno su vidljivi kao hipoehogene čvrste mase, često sa stražnjim akustičnim pojačanjem (Slika 7). Alternativno, složene cistične i solidne mase mogu biti opisane. (35)

Također, budući da su dobro vaskularizirani, moguće ih je prikazati na obojenom Doppleru. (35)



**Slika 7.** UZV prikaz solidnog papilarnog karcinoma - ovalna i oštro ograničena hipoehogena tvorba.

Na MR-u se prikazuju kao ovalne i oštro ograničene tvorbe, heterogenog intenziteta signala, pojačanog nakupljanja kontrasta u početnoj fazi, visokog koeficijenta difuzije i niske vrijednosti kolina (Slika 8). (36)



**Slika 8.** MR prikaz solidnog papilarnog karcinoma. Hiperintenzivna, ovalna tvorba na T2 mjerenim slikama (a) koja intenzivno i heterogeno nakuplja kontrast (b).

Histološki nalaz pokazuje da se solidni papilarni karcinom sastoji od ekspanzivnih čvrstih nodula s isprepletenim delikatnim fibrovaskularnim jezgrama koje izgledaju kao da tvore skelu na kojoj proliferiraju epitelne stanice. (26,28,33) Epitelne stanice imaju okrugle do vretenaste jezgre niskog ili srednjeg stupnja atipije. Nuklearna atipija visokog stupnja je rijetka. (33) Vretenaste epitelne stanice u sklopu solidnog papilarnog karcinoma mogu nalikovati tipičnoj duktalnoj hiperplaziji, ali u ovom su slučaju obično negativne na citokeratine velike molekularne mase što ih diferencijalno dijagnostički razlikuje. (33)

Razlikujemo *in situ* i invazivni tip ovog tumora. Kod *in situ* solidnog papilarnog karcinoma noduli su zaobljeni i dobro ograničeni bez ikakvih nepravilnih ili nazubljenih kontura koje upućuju na invazivni proces. Mioepitelne stanice mogu, ali i ne moraju biti prisutne na periferiji ovih nodula. Unutar samih nodula, mioepitelne stanice uglavnom nisu prisutne. (33) Kod invazivnog solidnog papilarnog karcinoma, noduli nemaju sloj mioepitelnih stanica te imaju nepravilne, nazubljene konture povezane s dezmozoplastičnom stromom. (33)

Uz solidni papilarni karcinom *in situ* istodobno mogu biti prisutni i invazivni tumori dojke, DCIS te benigni intraduktalni papilomi. Imunohistokemijski gledano ovi tumori su ER pozitivni i HER-2 negativni. (33)

Prognoza je odlična, rijetko je javljaju relapsi te pacijenti rijetko umiru od ove bolesti. (26)

## **7.5. INVAZIVNI INTRADUKTALNI PAPILARNI ADENOKARCINOM**

Termin invazivni papilarni karcinom trebao bi biti rezerviran za invazivne adenokarcinome s isključivo (> 90%) papilarnom histomorfologijom te ga je potrebno razlikovati od inkapsuliranih i solidnih tumora s invazijom. (28,33)

Izolirani invazivni papilarni karcinom iznimno je rijedak entitet te čini oko 0,5% svih invazivnih karcinoma dojke. (28,33)

Upravo zbog svoje iznimno niske incidencije, kliničke ni patološke karakteristike ovog tumora nisu jasno definirane. Ali u skladu s njegovog malignom prirodom, prisutnost mioepitelnih stanica izostaje. (28,33)

Jedini značajni diferencijalno dijagnostički ultrazvučni nalaz između neinvazivnog i invazivnog papilarnog karcinoma je ograničenost ruba. (28)

Klinička, radiološka i patohistološka obilježja papilarnih lezija prikazana su u tablici 6.

**Tablica 6.** Glavna kliničko patološka obilježja papilarnih lezija dojke (33).

	<b>Kliničko radiološke karakteristike</b>	<b>Patohistološke značajke</b>	<b>Mioepitelne stanice unutar lezije</b>	<b>Mioepitelne stanice na periferiji</b>
<b>Intraduktalni papilom</b>	Solitarni centralni (retroareolarni) papilom ili više perifernih papiloma; ± iscjedak iz bradavice	Prisutnost papila; ± uobičajena duktalna hiperplazija, skleroza, apokrina metaplazija, kalcifikacije	Prisutne	Prisutne
<b>Intraduktalni papilom s ADH-om ili DCIS-om</b>	Solitarni centralni (retroareolarni) papilom ili više perifernih papiloma; ± iscjedak iz bradavice	Isto kao gore, ali s područjima ADH (manje od 3 mm) ili DCIS (3 mm ili više)	Broj im može biti smanjen u područjima ADH ili DCIS	Prisutne
<b>Intraduktalni papilarni karcinom</b>	Zahvaćeni su centralni ili periferni kanali	Prisutnost papila, zahvaćeno je više kanala, mogu koezistirati s drugim podtipovima DCIS-a ili inkapsuliranog papilarnog karcinoma	Odsutne ili reducirane	Prisutne
<b>Inkapsulirani papilarni karcinom</b>	Solitarna centralna masa >> periferna; ± iscjedak iz bradavice	Prisutnost papila, češće solitarni čvor nego multipli čvorovi, okružen fibroznom stijjenkom, postoji apokrina varijanta	Odsutne	Odsutne
<b>Solidni papilarni karcinom</b>	Solitarna centralna masa >> periferna; ± iscjedak iz bradavice	Solidno-papilarni, češće multipli čvorovi nego solitarni, vretenaste stanice, izvanstanični mucin, mikrocistični prostori, pseudorozete	Mogu biti fokalno prisutne	Prisutne ili odsutne
<b>Invazivni intraduktalni papilarni adenokarcinom</b>	Rijedak entitet, nisu jasno definirane kliničke ni radiološke karakteristike	Prisutnost papila, infiltrativni obrazac rasta	Odsutne	Odsutne

## 8. ZAHVALE

Zahvaljujem svojoj mentorici, prof. dr. sc. Maji Prutki, na stručnom vodstvu, strpljenju, suradljivosti i pristupačnosti tijekom izrade ovog diplomskog rada.

Najveće hvala roditeljima na ljubavi i podršci tijekom svih ovih godina.

Hvala sestri na svakom "sntbd, dpp" i rješavanju svih administrativnih poteškoća.

Hvala mojim najdražim ljudima koji su sve ovo učinili zabavnijim i lakšim.

I hvala svim ostalim članovima obitelji i prijateljima koji su bili dio ovog puta.

Ovaj rad posvećujem dvjema djevojčicama P.

## 9. LITERATURA

1. Šekerija M, Bubanović L, Novak P, Lončar J, Čukelj P, Glibo M, et al. Incidencija raka u Hrvatskoj. Hrvatski zavod za javno zdravstvo, Registar za rak Republike Hrvatske. 2021 Zagreb;(Bilten br. 44)
2. WHO Breast cancer [Internet]. [cited 2023 Mar 3]. Available from: <https://www.who.int/news-room/fact-sheets/detail/breast-cancer>
3. Łukasiewicz S, Czezelewski M, Forma A, Baj J, Sitarz R, Stanisławek A. Breast Cancer—Epidemiology, Risk Factors, Classification, Prognostic Markers, and Current Treatment Strategies—An Updated Review. *Cancers*. 2021 Jan;13(17):4287.
4. Kashyap D, Pal D, Sharma R, Garg VK, Goel N, Koundal D, et al. Global Increase in Breast Cancer Incidence: Risk Factors and Preventive Measures. *BioMed Res Int*. 2022 Apr 18;2022:9605439.
5. Hoskin P. *Clinical Oncology: Basic Principles and Practice*. 5th edition. Boca Raton, FL: CRC Press; 2020. 381 p.
6. Sun YS, Zhao Z, Yang ZN, Xu F, Lu HJ, Zhu ZY, et al. Risk Factors and Preventions of Breast Cancer. *Int J Biol Sci*. 2017 Nov 1;13(11):1387–97.
7. Organisation mondiale de la santé, editor. *Breast tumours*. 5th ed. Geneva: OMS; (World health organization classification of tumours).
8. Sardinelli F, Fallenberg EM, Clauser P, Trimboli RM, Camps J, Helbich TH, et al. Mamografija: novosti o preporukama Europskog društva za slikovnu dijagnostiku dojke namijenjene ženama. Available from: <http://www.radiologija.org/wp-content/uploads/2017/06/MAMOGRAFIJA.pdf>
9. Sickles, EA, D’Orsi CJ, Bassett LW, et al. ACR BI-RADS® Mammography. In: *ACR BI-RADS® Atlas, Breast Imaging Reporting and Data System*. Reston, VA, American College of Radiology; 2013.;
10. Clinical guidelines for radiological diagnosis and monitoring of patients with breast cancer. *Liječnički Vjesn*. 2022 Feb 8;144(1–2):1–14.
11. O mamografiji [Internet]. Poliklinika Eljuga. [cited 2023 Jun 7]. Available from: <https://poliklinika-eljuga.hr/mamografija/zagreb/o-mamografiji>
12. Ultrazvuk [Internet]. [cited 2023 Jun 7]. Available from: <https://www.hemed.hr/Default.aspx?sid=19477>
13. Evans A, Trimboli RM, Athanasiou A, Balleyguier C, Baltzer PA, Bick U, et al. Breast ultrasound: recommendations for information to women and referring physicians by the European Society of Breast Imaging. *Insights Imaging*. 2018 Aug;9(4):449–61.

14. Li X, Gao H, Xu M, Wu Y, Gao D. Breast papillary lesions diagnosed and treated using ultrasound-guided vacuum-assisted excision. *BMC Surg.* 2020 Sep 15;20(1):204.
15. Ritse M Mann, Corinne Balleyguier, Pascal A. Baltzer, Ulrich Bick, Catherine Colin, Eleanor, Cornford, Andrew Evans, Eva Fallenberg, Gabor Forrai, Michael H. Fuchsjager, Fiona J., Gillbert, Thomas H. Helbich, Sylvia H. Heywang – Kobrunner, Julia Camps – Herrero, Christiane K. Kuhl, Laura Martincicnh, Federica Pediconi, Pietro Panizza, Luis J. Pina, Ruud M., Pijnappel, Katja Pinker – Domenig, Per Skaane, Francesco Sardanelli. Magnetska rezonancija dojke: smjernice Europskog društva za slikovnu dijagnostiku dojke namijenjene ženama [Internet]. [cited 2023 Jun 7]. Available from: <http://www.radiologija.org/wp-content/uploads/2017/06/MAGNETSKA-REZONANCIJA-DOJKE.pdf>
16. Magnetna rezonancija (MR) [Internet]. [cited 2023 Jun 7]. Available from: <https://www.hemed.hr/Default.aspx?sid=19473>
17. Prutki M, Štern-Padovan R, Jakić-Razumović J, Potočki K, Badovinac-Črnjević T, Golubić at. Biopsija dojke pod kontrolom ultrazvuka – retrospektivna studija i pregled literature. *Liječnički Vjesn.* 2012 Oct 31;134(9–10):0–0.
18. Bick U, Trimboli RM, Athanasiou A, Balleyguier C, Baltzer PAT, et al. Image-guided breast biopsy and localisation: recommendations for information to women and referring physicians by the European Society of Breast Imaging Breast Imaging (EUSOBI), Insights Imaging. 2020 Dec;11(1):12.
19. Wang M, He X, Chang Y, Sun G, Thabane L. A sensitivity and specificity comparison of fine needle aspiration cytology and core needle biopsy in evaluation of suspicious breast lesions: A systematic review and meta-analysis. *Breast Edinb Scotl.* 2017 Feb;31:157–66.
20. Lu W, Tu L, Xie D, Yao F, Lin L, Li Y, et al. A systematic review and meta-analysis: value of ultrasound-guided vacuum-assisted biopsy in the diagnosis and treatment of breast lesions. *Gland Surg.* 2021 Oct;10(10):3020–9.
21. Perry N, Broeders M, de Wolf C, Törnberg S, Holland R, Puthaar E. Prijevod europskih smjernica za osiguranje kvalitete probira i dijagnostike raka dojke Četvrto izdanje.
22. Boris Brkljačić, Zoran Brnić, Emina, Grgurević-Dujmić, Slaven Jurković, Jasmina Kovačević, Krešimir Martić, Andrea Šupe Parun, Čedna Tomasović Lončarić, Zlatko Vlajčić, Rado Žic. Hrvatske smjernice za osiguranje kvalitete probira i dijagnostike raka dojke [Internet]. [cited 2023 Mar 5]. Available from: [https://www.hzjz.hr/wp-content/uploads/2017/10/HR-smjernice\\_Rak-dojke.pdf](https://www.hzjz.hr/wp-content/uploads/2017/10/HR-smjernice_Rak-dojke.pdf)
23. National breast screening pathology audit [Internet]. [cited 2023 Mar 3]. Available from: [https://www.gov.uk/government/publications/national-breast-screening-pathology-audit/national-breast-screening-pathology-audit#:~:text=B2%20\(benign\),as%20abscesses%20and%20fat%20necrosis](https://www.gov.uk/government/publications/national-breast-screening-pathology-audit/national-breast-screening-pathology-audit#:~:text=B2%20(benign),as%20abscesses%20and%20fat%20necrosis)



24. Stachs A, Stubert J, Reimer T, Hartmann S. Benign Breast Disease in Women. *Dtsch Ärztebl Int.* 2019 Aug;116(33–34):565–74.
25. Contents of a Pathology Report [Internet]. [cited 2023 Mar 7]. Available from: <https://www.komen.org/breast-cancer/diagnosis/pathology-reports/contents/>
26. Kulka J, Madaras L, Floris G, Lax SF. Papillary lesions of the breast. *Virchows Arch Int J Pathol.* 2022 Jan;480(1):65–84.
27. Rageth CJ, O’Flynn EAM, Pinker K, Kubik-Huch RA, Mundinger A, Decker T, et al. Second International Consensus Conference on lesions of uncertain malignant potential in the breast (B3 lesions). *Breast Cancer Res Treat.* 2019;174(2):279–96.
28. Wei S. Papillary Lesions of the Breast: An Update. *Arch Pathol Lab Med.* 2016 Jul;140(7):628–43.
29. Intraductal papilloma of breast | Radiology Reference Article | Radiopaedia.org [Internet]. [cited 2023 Jun 6]. Available from: <https://radiopaedia.org/articles/intraductal-papilloma-of-breast?lang=gb>
30. WHO classification of tumours of the breast | Radiology Reference Article | Radiopaedia.org [Internet]. [cited 2023 Jun 6]. Available from: <https://radiopaedia.org/articles/who-classification-of-tumors-of-the-breast>
31. Esmayil H, Abayazeed S, Hajaj M. Audit on Intraductal Papilloma of the Breast: Upgrade Rate, Management Pitfalls, and Updated Guidelines in a Tertiary Health Care Center. *Cureus.* 13(10):e18763.
32. Ueng SH, Mezzetti T, Tavassoli FA. Papillary neoplasms of the breast: a review. *Arch Pathol Lab Med.* 2009 Jun;133(6):893–907.
33. Tay TKY, Tan PH. Papillary neoplasms of the breast-reviewing the spectrum. *Mod Pathol Off J U S Can Acad Pathol Inc.* 2021 Jun;34(6):1044–61.
34. Intracystic papillary carcinoma (breast) [Internet]. [cited 2023 Jun 16]. Available from: <https://radiopaedia.org/articles/intracystic-papillary-carcinoma-breast>
35. El-Feky, M. Papillary carcinoma of the breast: Radiology reference article [Internet]. *Radiopaedia Blog RSS.* 2022 [cited 2023 Jun 16]. Available from: <https://radiopaedia.org/articles/papillary-carcinoma-of-the-breast?lang=gb>
36. Jadhav T, Prasad SS, Guleria B, Tevatia MS, Guleria P. Solid papillary carcinoma of the breast. *Autopsy Case Rep.* 2022;12:e2021352.

# 10. ŽIVOTOPIS

## OSOBNI PODACI:

Ime i prezime: Lucija Lučev

Datum rođenja: 25. 5. 1997.

Mjesto rođenja: Šibenik, Republika Hrvatska

## OBRAZOVANJE:

2017. – 2023. Medicinski fakultet, Sveučilište u Zagrebu

2011. – 2015. Gimnazija Antuna Vrančića Šibenik

2003. – 2011. Osnovna škola Vidici

## NAGRADE:

2021. Dekanova nagrada za postignuti uspjeh, najbolja studentica 4. godine studija medicine

2019. Rektorova nagrada za društveno koristan rad u akademskoj i široj zajednici, projekt Pogled u sebe – promicanje mentalnog zdravlja mladih

## POSEBNA ZNANJA I VJEŠTINE:

Engleski jezik, razina C1

Vozačka dozvola, B kategorija