

Kliničke karakteristike pacijenata operiranih zbog feokromocitoma u tercijarnom centru

Petrić, Krešimir

Master's thesis / Diplomski rad

2023

Degree Grantor / Ustanova koja je dodijelila akademski / stručni stupanj: **University of Zagreb, School of Medicine / Sveučilište u Zagrebu, Medicinski fakultet**

Permanent link / Trajna poveznica: <https://um.nsk.hr/um:nbn:hr:105:117108>

Rights / Prava: [In copyright](#)/[Zaštićeno autorskim pravom.](#)

Download date / Datum preuzimanja: **2025-03-13**



Repository / Repozitorij:

[Dr Med - University of Zagreb School of Medicine Digital Repository](#)



**SVEUČILIŠTE U ZAGREBU
MEDICINSKI FAKULTET**

KREŠIMIR PETRIĆ

**Kliničke karakteristike pacijenata operiranih
zbog feokromocitoma u terciarnom centru**

DIPLOMSKI RAD



Zagreb, 2023

Ovaj diplomski rad izrađen je u Zavodu za endokrinologiju Klinike za unutarnje bolesti Kliničkog bolničkog centra Zagreb pod vodstvom prof. dr. sc. Tine Dušek i predan je na ocjenu u akademskoj godini 2022./2023.

POPIS KRATICA

3-MT – 3- metoksitiramin (*engl.* 3-methoxytyramine)

CgA – kromogranin A (*engl.* chromogranin A)

CT – kompjuterizirana tomografija (*engl.* computed tomography)

HU – Hounsfieldove jedinice (*engl.* Hounsfield Units)

KBC – klinički bolnički centar

MEN2 –multipla endokrina neoplazija tip 2 (*engl.* multiple endocrine neoplasia type 2)

MIBG – meta-jodbenzil-gvanidin (*engl.* meta-iodobenzyl-guanidine)

MN – metanefrini (*engl.* metanephrines)

MRI – magnetska rezonanca (*engl.* magnetic resonance imaging)

NMN – normetanefrini (*engl.* normetanephrines)

PCC – feokromocitomi (*engl.* pheochromocytomas)

PET – pozitronska emisijska tomografija (*engl.* positron emission tomography)

PGL – paragangliomi (*engl.* paragangliomas)

PPGL – feokromocitomi i paragangliomi

RET – protoonkogen

VHL – von Hippel-Lindau sindrom (*engl.* von Hippel-Lindau syndrome)

VMA – vanilmandelična kiselina (*engl.* vanillymandelic acid)

SADRŽAJ

SAŽETAK

SUMMARY

1. UVOD	1
1.1. EPIDEMIOLOGIJA	2
1.2. ETIOLOGIJA	3
1.3. PATOLOGIJA	4
1.4. PATOFIZIOLOGIJA.....	5
1.5. KLINIČKA SLIKA.....	7
1.6. DIJAGNOSTIKA	9
1.6.1. Biokemijske pretrage.....	9
1.6.2. Radiološke pretrage	10
1.6.3. Gensko testiranje.....	11
1.7. LIJEČENJE.....	12
1.7.1. Preoperativno liječenje	12
1.7.2. Kirurško liječenje.....	13
1.7.3. Postoperativno praćenje	14
2. CILJ RADA	15
3. ISPITANICI I METODE	16
4. REZULTATI.....	17
4.1. SPOL	17
4.2. DOB	17
4.3. VELIČINA I SIJELO TUMORA.....	18
4.4. KLINIČKI SIMPTOMI I ZNAKOVI	20
4.5. TRAJANJE SIMPTOMA DO OTKRIVANJA BOLESTI	24
4.6. NAČIN OTKRIVANJA FEOKROMOCITOMA U PACIJENATA	25
4.7. BIOKEMIJSKI PROFIL PACIJENATA.....	27
5. RASPRAVA.....	28
6. ZAKLJUČAK.....	31
7. ZAHVALA	32
8. LITERATURA.....	33
9. ŽIVOTOPIS	36

SAŽETAK

Kliničke karakteristike pacijenata operiranih zbog feokromocitoma u terciarnom centru

Krešimir Petrić

Feokromocitomi su rijetki tumori nadbubrežne žlijezde koji u najvećem broju slučajeva luče katekolamine (adrenalin i noradrenalin) zbog čega ostvaruju niz različitih i nespecifičnih simptoma u pacijenata. Najčešći znak u pacijenata s feokromocitomom je hipertenzija. Često su povezani s nasljednim sindromima (MEN2, VHL, NF₁ i dr.), no najveći dio je sporadičan. Uglavnom su benigni, no u manjem broju slučajeva mogu biti i maligni što onda rezultira znatno lošijim kliničkim ishodom. Otežano se dijagnosticiraju zbog varijabilne kliničke prezentacije koja uključuje i asimptomatske pacijente pa uobičajeno prođe i nekoliko godina do dijagnoze. U najvećem broju pacijenta otkriju se slučajno (incidentalom) u sklopu radiološke obrade rađene zbog nekog drugog stanja ili bolesti. Liječenje je kirurško.

Cilj ovoga rada je bio prikazati i analizirati kliničke karakteristike 54 pacijenta koji su liječeni na Zavodu za endokrinologiju Klinike za unutarnje bolesti Kliničkog bolničkog centra Zagreb u zadnjih 5 godina te ih usporediti s rezultatima sličnih radova. Podatci su prikupljeni iz bolničke baze podataka; prikazani u obliku slika i tablica te analizirani.

U promatranoj skupini 39% je muških, a 61% ženskih pacijenata te je njihova prosječna dob u vrijeme dijagnoze bila 53 godine. Prosječna veličina tumora iznosila je 45 mm. U 93% pacijenata tumor je lokaliziran unilateralno te je većina bila hormonski aktivna (85,2%). Najčešći znak bila je hipertenzija prisutna u 75,9% pacijenata, a od ostalih simptoma i znakova najčešće su zabilježeni skokovi tlaka u 44,4%,

tahikardija/palpitacije u 33,3% i glavobolja u 29,6% pacijenata. Većina pacijenata (72,2%) imala je 2 ili više simptoma istodobno. Simptomi su prosječno trajali 3 i pol godine do trenutka dijagnoze te su tumori uglavnom otkriveni slučajno bez obzira na biokemijski profil tumora.

Zaključak: Većina pacijenata prilikom postavljanja dijagnoze feokromocitoma ima neke simptome i znakove, ali zbog njihove nespecifičnosti ovi se tumori ipak najčešće otkrivaju slučajno s odgodom od tri godine.

KLJUČNE RIJEČI: feokromocitom, incidentalom, sekundarna hipertenzija

SUMMARY

Clinical characteristics of patients surgically treated for pheochromocytoma in tertiary care center

Krešimir Petrić

Pheochromocytomas are rare adrenal tumors that, in most cases, secrete catecholamines (adrenaline and noradrenaline), causing a number of different and non-specific symptoms in patients. The most common sign in patients with pheochromocytoma is hypertension. They are often associated with hereditary syndromes (MEN2, VHL, NF₁, etc.), but most of them are sporadic. They are mostly benign, but in a smaller number of cases they can also be malignant, which then results in significantly worse clinical outcome. They are difficult to diagnose due to the variable clinical presentation which includes asymptomatic patients, so it usually takes several years before diagnosis. In majority of patients they are discovered accidentally (incidentaloma) as a part of radiological findings performed for another condition or disease. Treatment is surgical.

The aim of this work was to present and analyze the clinical characteristics of 54 patients who were treated at the Department of Endocrinology of the Clinic for Internal Medicine of the Clinical Hospital Center Zagreb in the last 5 years and to compare them with the results of similar studies. Data were collected from the hospital database; presented in a form of pictures and tables and analyzed.

In the observed group, 39% were male and 61% were female patients, and their average age at the time of diagnosis was 53 years. The average size of the tumors was 45 mm. In 93% of patients the tumor was localized unilaterally and majority of

them were hormonally active (85,2%). The most common sign is hypertension presented in 75,9% of patients, and of the other symptoms and signs, pressure spikes were the most often recorded in 44,4%, tachycardia/palpitations in 33,3%, and headache in 29,6% of patients. The majority of patients (72,2%) had 2 or more symptoms at the same time. The symptoms lasted on average for 3 and a half years until the moment of diagnosis, and the tumors were mostly discovered by chance, regardless of the biochemical profile of the tumor.

Conclusion: Most patients when diagnosed with pheochromocytoma have some symptoms and signs, but due to their non-specificity, these tumors are most often discovered by chance with a delay of three years.

KEYWORDS: pheochromocytoma, incidentaloma, secondary hypertension

1. UVOD

Feokromocitomi (PCC) i paragangliomi (PGL) rijetki su neuroendokrini tumori kromafinih stanica koji mogu lučiti katekolamine – adrenalin i noradrenalin (1). Smješteni su u srži nadbubrežne žlijezde ili ekstraadrenalno, u kromafinim stanicama simpatičkih ili parasimpatičkih torakalnih, abdominalnih ili pelvičkih ganglija autonomnog živčanog sustava (2). U 80% slučajeva pojavljuju se u srži nadbubrežne žlijezde pa se tada nazivaju feokromocitomima, dok u 20% slučajeva razvijaju se u ganglijima drugdje u organizmu pa se tada nazivaju paragangliomima. Većina su tih tumora benigni, no u 15% slučajeva pokazuju maligne karakteristike (1). Metastaze se definiraju dokazanim postojanjem kromafinog tkiva u nekromafinim organima poput limfnih čvorova, jetre, pluća i kosti (2). PPGL pojavljuju se sporadično ili u sklopu nasljednih sindroma (3). Većina feokromocitoma i simpatičkih paraganglioma endokrino su aktivni tumori (sekretorni) koji lučenjem viška katekolamina (adrenalin, noradrenalin, dopamin) i njihovih metabolita ostvaraju sustavni učinak na organizam i uzrokuju kliničke simptome (2). Budući da su to rijetki tumori s vrlo nespecifičnim simptomima, predstavljaju dijagnostički izazov (4).

1.1. EPIDEMIOLOGIJA

Feokromocitomi i paragangliomi (PPGL) rijetki su tumori s godišnjom incidencijom od 2 do 8 novooboljelih na milijun stanovnika u općoj populaciji i prevalencijom koja varira između 1:2500 i 1:6500 (2). 90% pacijenata očituje se arterijskom hipertenzijom (5). Prevalencija PPGL-a među svim osobama oboljelim od arterijske hipertenzije je 0.1%, dok je u pedijatrijskoj populaciji oboljeloj od arterijske hipertenzije prevalencija 2-4.5% (2,5). Iako se pojavljuju u svim dobnim skupinama, vrhunac pojavnosti u dobnom je razdoblju između 30 i 50 godina, a u otprilike 20% slučajeva pojavljuju se u pedijatrijskoj populaciji. Pojavljuju se sporadično ili su nasljedni. U 40% slučajeva su naslijeđeni sa specifičnim mutacijama u zametnoj liniji, dok je u 60% slučajeva pojavnost sporadična pri čemu 1/3 sporadično oboljelih od PPGL-a ima somatske mutacije (2,3). Sveukupno, oko 60% pacijenata oboljelih od PPGL-a imaju ili mutaciju zametne stanice ili somatsku mutaciju.

Mogu biti sekretorni ili neseekretorni ovisno o tome jesu li hormonski aktivni. Sekretorni PPGL uglavnom su lokalizirani u nadbubrežnoj žlijezdi (PCC) i u simpatičkim ganglijima abdomena i zdjelice, a neseekretorni PGL uglavnom su lokalizirani u parasimpatičkim ganglijima u području glave i vrata te rjeđe u toraksu (6).

10-49% PPGL-a otkriju se slikovnim pretragama kao slučajan nalaz (incidentalom) u sklopu obrade zbog ostalih razloga. PCC čine 4-8% svih adrenalnih incidentaloma (2).

1.2. ETIOLOGIJA

Veći je dio feokromocitoma sporadičan bez poznatog uzroka nastanka, no manji dio pojavljuje se porodično, samostalno ili u sklopu nasljednih sindroma poput multiple endokrine neoplazije tip 2 (MEN2), von Hippel Lindau sindroma i neurofibromatoze tip 1 (NF₁) (5). Otprilike 40% PPGL-a ima mutaciju u zametnoj liniji što ukazuje na činjenicu da su vrlo nasljedni (7). Iako nisu česti, povezanost nasljednih mutacija s pojavnošću feokromocitoma veća je nego u bilo kojeg drugog tipa tumora (8). Identificirane su somatske mutacije i mutacije u zametnoj liniji u više od 20 gena povezanih s nastankom feokromocitoma i paraganglioma te se mogu razvrstati, s obzirom na aktivaciju specifičnih staničnih signalnih puteva, u tri glavne grupe: pseudohipoksična (klaster 1), kinazna (klaster 2) i Wnt signalna grupa (klaster 3) (9).

U klaster 1 grupi prisutne su mutacije u genima koji kodiraju za: hipoksija inducibilni faktor 2 alfa (HIF2A), kompleks sukcinat dehidrogenazu sa svojim podjedinicama [SDHx (SDHA, SDHB, SDHC, SDHD)], SDHAF₂, von Hippel-Lindau tumor supresor (VHL), egl-9-prolil-hidroksilazu 1 i 2 (EGLN1/2), fumarat hidratazu (FH), malat dehidrogenazu 2 (MDH2) i izocitrat dehidrogenazu (IDH). Feokromocitomi i paragangliomi iz ove grupe karakteristično su agresivnije prirode i često metastaziraju s lošijim kliničkim ishodom u odnosu na pacijente s mutacijama iz klastera 2 i 3 (9).

U klaster 2 grupi prisutne su somatske ili zametne mutacije sljedećih gena: RET protoonkogen, NF₁ tumor supresor, HRAS, TMEM₁₂₇ i MAX (Myc-associated factor X). Mutacije ovih gena stimuliraju staničnu proliferaciju i angiogenezu aktivirajući P13K/AKT, RAS/RAF/ERK i mTORC1 signalne puteve. Većina su feokromocitoma s ovim mutacijama benigni i multifokalni s visokom učestalošću recidiva (2).

U klaster 3 signalnoj grupi prisutne su somatske mutacije u CSDE1 i MAML3 genima koji aktiviraju Wnt i Hedgehog signalni put i povezane su s agresivnijim oblicima feokromocitoma (2).

1.3. PATOLOGIJA

Feokromocitomi su neoplazme koje se sastoje od kromafinih stanica srži nadbubrežne žlijezde.

Makroskopski, očajureni su tumori sivkastoružičaste boje koji mogu varirati u veličini od nekoliko milimetara do nekoliko centimetara (5). Na reznoj plohi tumori manje veličine žućkaste su boje i dobro su definirani u odnosu na okolno adrenalno tkivo, a u većim su tumorima tipično prisutni znakovi hemoragije, nekroze i cističnih promjena pri čemu mogu doseći masu od nekoliko kilograma i stršiti van nadbubrežne žlijezde. Polijevanjem rezne plohe otopinom kalijeva dikromata boje se u tamnosmeđu (10).

Mikroskopski, sastoje se od poligonalnih tumorskih stanica koje se obično raspoređuju u gnijezda ili tračke odvojene dobro prokrvljenim vezivom pri čemu se formiraju lobularne nakupine (*njem.* Zellenballen). Stanice su pleomorfna izgleda uz malobrojne mitoze i mogu se naći multinuklearne tumorske orijaške stanice (5,10). Citoplazma tumorskih stanica često je ispunjena granulama koje sadržavaju katekolamine i mogu se vizualizirati elektronskom mikroskopijom te imunohistokemijski protutijelima na kromogranin i sinaptofizin (5).

Kao nepouzdana pomoć u procjeni potencijalne malignosti tumora koristi se PASS score sustav (Pheochromocytoma of the Adrenal Gland Scaled Score) koji uzima u obzir histološke karakteristike poput broja mitoz, količinu nekroze i vaskularnu gustoću (8). Međutim, histološki izgled ipak nije pouzdan jer benigni i maligni oblik mogu biti histološki isti pa je apsolutni kriterij dokaza malignosti dokazana prisutnost metastaza (5).

1.4. PATOFIZIOLOGIJA

Pacijenti oboljeli od feokromocitoma mogu imati brojne simptome i znakove koji su posljedica djelovanja viška katekolamina. Uzrok otpuštanja katekolamina pohranjenih u tumoru može biti odgovor na kemijsku stimulaciju, mehanički pritisak ili se pak mogu otpustiti spontano (11). Koncentracija dopamina, noradrenalina i adrenalina varijabilna je među tumorima i ovisi o njihovoj specifičnoj enzimatskoj aktivnosti (12). Osim toga, simptomi mogu biti rezultat učinka pritiska mase samog tumora na okolno tkivo ili metastazama (3,13).

Feokromocitomi uobičajeno luče adrenalin i dominantnije noradrenalin, no neki rijetko mogu lučiti i dopamin. Lučenje može biti kontinuirano, uzrokujući stalne hipertenzije ili intermitentno, uzrokujući paroksizmalne skokove tlaka (14). Hipertenzivni paroksizmi („skokovi tlaka“) mogu biti uzrokovani fizičkom aktivnošću ili mehaničkim pritiskom na tumor, no teško se predviđa količina i vrijeme sekrecije katekolamina tijekom svake

sekretorne epizode (12). Hipertenzije su najčešće posljedica vazokonstriktornog djelovanja noradrenalina pri čemu dolazi do povećanja ukupnog perifernog otpora (15).

Osim katekolamina, u cirkulaciju mogu biti otpuštene i druge vazoaktivne tvari koje mogu ostvarivati fiziološke i farmakološke učinke koji rezultiraju različitim manifestacijama i sindromima. Neke su od tih tvari potentni vazodilatatori i vazokonstriktori. Primjeri takvih tvari su: vazoaktivni intestinalni peptid (VIP), adrenokortikotropni hormon (ACTH), neuropeptid Y, atrijski natrijuretski faktor, somatostatin, serotonin i dr (14).

Katekolamini ostvaruju svoje djelovanje vežući se za α i β -adrenergičke receptore u različitim organima (2). Noradrenalin ostvaruje učinak na α_1 , α_2 i β_1 -receptorima, a adrenalin primarno stimulira β_1 i β_2 -receptore. Dopamin pri normalnim plazmatskim koncentracijama ne ostvaruje učinak na adrenergičkim receptorima, ali u slučaju povećanja plazmatskih koncentracija djeluje i na α i na β -receptore (12). α_1 -receptori primarno su lokalizirani u glatkim mišićima perifernih arterija i vena (koronarne, renalne i periferne) pri čemu njihova stimulacija rezultira vazokonstrikcijom. β_1 -receptori primarno su lokalizirani u srcu i povezani su s pozitivno kronotropnim i inotropnim učinkom na srce, a ostvaruju učinak i na razini bubrega podižući razine renina što rezultira povećanjem srednjeg arterijskog tlaka (2).

Prolongirano i rekurentno lučenje noradrenalina iz tumora dovodi do prolongirane vazokonstrikcije i povišenog krvnoga tlaka, a zbog venske vazokonstrikcije smanjuje se volumen krvi u cirkulaciji (2). Hipovolemija se pojavljuje u većine pacijenata što doprinosi manifestaciji ortostatske hipotenzije u nekih pacijenata (14).

S druge strane, značajan broj pacijenata ipak je asimptomatski unatoč hiperkatekolaminemiji uslijed feokromocitoma što se objašnjava značajnom desenzitizacijom adrenergičkih receptora u tih pacijenata (12).

Višak katekolamina uzrokuje i hiperglikemiju koja nastaje oslobađanjem glukoze iz jetre, inhibiranim oslobađanjem inzulina i poticanjem glikogenolize. Djelovanjem na masno tkivo katekolamini potiču lipolizu direktno i neposredno smanjenjem koncentracije inzulina u krvi (16). Naposljetku, kronično djelovanje viška katekolamina može uzrokovati teško oboljenje i letalne komplikacije kao npr. cerebrovaskularne i/ili kardiovaskularne (14).

1.5. KLINIČKA SLIKA

Klinička prezentacija feokromocitoma ekstremno je varijabilna pri čemu oslikava raznolikost tumora i njihove endokrinološke aktivnosti. Najviše ovisi o kapacitetu sintetiziranja i otpuštanja katekolamina u cirkulaciju pri čemu su simptomi i znakovi povezani sa stimulacijom adrenergičkih receptora (17). Simptomi se javljaju zbog viška katekolamina koji svojim djelovanjem mogu oponašati preko 30 medicinskih poremećaja (18).

Većina pacijenata oboljelih od PPGL-a prezentira se stalnim ili paroksizmalnim hipertenzijama, a manjina normotenzijama (18). Hipertenzija se javlja u 80-90% pacijenata s feokromocitomom, a može se prezentirati kao stalna hipertenzija ili kao hipertenzivni paroksizam. Normotenzija se javlja u pacijenata s relativno malim razinama katekolamina u cirkulaciji (12). Za razliku od stalnih hipertenzija kojima je

uzrok povišena i kontinuirana plazmatska razina katekolamina, epizode paroksizmalnih hipertenzija karakterizirane su dramatičnim povišenjima sistoličkog i dijastoličkog tlaka te su rezultat iznenadnog otpuštanja katekolamina u cirkulaciju. To otpuštanje može biti provocirano mnogim faktorima poput fizičke aktivnosti, pušenja, povećanja abdominalnog tlaka, promjena u posturalnom držanju i anksioznosti (12). Ponekad se mogu javiti komplikacije hipertenzije poput moždanog udara, srčanog infarkta, zatajenja lijevog ventrikula i hipertenzivne retinopatije (1).

Hipertenzivne krize su akutna i životno ugrožavajuća stanja karakterizirana znatnim povišenjem krvnoga tlaka – sistoličkog iznad 180mmHg ili dijastoličkog iznad 120 mmHg. Klinička prezentacija hipertenzivnih kriza varira, a uključuje simptome poput glavobolja, mučnina, povraćanja, poremećaja u vidu i palpitacija (19).

Normotenzija se uobičajeno javlja u pacijenata s malim tumorima s niskom razinom sekrecije katekolamina i u najvećem broju slučajeva javlja se u sklopu nasljednog obiteljskog feokromocitoma ili u tumora koji luče dopamin (12).

Hiperkatekolaminemija izaziva i druge posljedice koje mogu oponašati kliničku sliku hipertireoidizma poput gubitka tjelesne mase i nepodnošenja vrućine zbog povećanog bazalnog metabolizma (5). Pacijenti se često mogu prezentirati glavoboljama, palpitacijama, hiperhidrozama, ortostatskim hipotenzijama i nekim drugim rjeđim simptomima i znakovima poput umora, mučnine, gubitka tjelesne mase, konstipacije, crvenila u licu, anksioznosti, bljedoće, drhtavice, boli u prsima i abdomenu, omaglice, hiperglikemije, tranzitornih elektrokardiografskih promjena, poliurije i polidipsije (3). Navedeni simptomi klasično se javljaju u napadajima koji mogu trajati nekoliko minuta ili nekoliko sati nakon čega se pacijenti mogu osjećati iscrpljeno i s bolovima u mišićima (20).

1.6. DIJAGNOSTIKA

Prevalencija ovih tumora među obduciranima iznosi 0.05% što ukazuje na činjenicu da je dijagnoza propuštena kod značajnog broja oboljelih. Medijan odgođene dijagnoze otprilike je 3 godine (21). Dijagnostičke procedure uključuju kliničku sumnju, biokemijske hormonske pretrage, radiološke pretrage radi utvrđivanja lokalizacije tumora i graduiranja, genetski screening i dodatne dijagnostičke procedure za genske sindrome ukoliko je potvrđena mutacija gena zametne linije (22). Za dijagnostiku primarno su najvažniji biokemijski testovi. (23).

1.6.1. Biokemijske pretrage

Dijagnoza feokromocitoma uobičajeno zahtijeva biokemijske dokaze koji upućuju na povišenu razinu lučenja katekolamina, a postiže se mjerenjem katekolamina i njihovih metabolita u krvi i urinu (24). Biokemijske pretrage trebale bi se provesti prije radioloških pretraga (22).

Dijagnoza se oslanja na kvantifikaciji slobodnih normetanefrina (NMN), metanefrina (MN) i 3-metoksitiramina (3-MT) u plazmi ili frakcioniranih NMN i MN u urinu. Plazmatske razine metabolita (NMN, MN i 3-MT) koje su 2 ili više puta veće od referentnog intervala za pojedini metabolit ukazuju na visoku vjerojatnost PPGL-a pri čemu se preporučuje nastaviti s radiološkom dijagnostikom, a povišene vrijednosti tri do četiri puta iznad referentne granice smatraju se gotovo patognomoničnima za PPGL (18,22). Mjerenje razine slobodnih MN-a i NMN-a u plazmi ima veću osjetljivost nego

ostali biokemijski testovi koji se koriste za dijagnostiku sporadičnog ili nasljednog feokromocitoma (24).

Ostali dostupni biokemijski testovi poput urinarnih katekolamina, urinarne vanilmandelične kiseline (VMA) i plazmatskog kromogranina A (CgA) pokazuju niže razine osjetljivosti testa pa su dijagnostički inferiorniji u usporedbi s urinarnim frakcioniranim metanefrinima (18).

Klonidin supresijski test indiciran je u nejasnim situacijama u kojima su razine normetanefrina granično povišene. Pozitivan je ako nakon 3 sata od njegove aplikacije i dalje u plazmi perzistentno raste ili ne pada razina slobodnog NMN-a. Mjerenje 3-MT-a, metabolita dopamina, trebalo bi uzeti u obzir onda kada su pacijenti suspektni na metastatsku bolest ili ekstraadrenalne paragangliome glave i vrata, unatoč normalnim plazmatskim i urinarnim razinama metanefrina (22).

1.6.2. Radiološke pretrage

Tumori se mogu lokalizirati koristeći kompjuteriziranu tomografiju (CT) kao metodu prvog izbora ili nuklearnu magnetsku rezonancu (MRI). MRI treba uzeti u obzir ukoliko postoje kontraindikacije za CT pretrage, a to su alergijske reakcije na kontrastno sredstvo, trudnoća ili kronična bubrežna bolest. Standardne slikovne pretrage trebale bi najprije prikazivati cijeli retroperitoneum zbog najčešće lokalizacije ekstraadrenalnih tumora u tom području (18).

Na nativnom CT-u ovi se tumori tipično prikazuju kao mase denziteta većeg od 10 Hounsfieldovih jedinica (HU) i s primijenjenim kontrastom pokazuju odgođeno

ispiranje, za razliku od lipidnih adrenalnih adenoma koji su denziteta manjeg od 10 HU i pokazuju rano ispiranje. U tumorima često se mogu prikazati hemoragija, cistične promjene, nekroza i interne kalcifikacije (25).

Na MRI-ju generalno pokazuju T2 prolongaciju i varijabilno, često intenzivno, kontrastno pojačanje što rezultira „znakom svijetleće žarulje“. 35% feokromocitoma ipak ne pokazuje tipičnu T2 prolongaciju (25).

Ukoliko postoje sumnje na multifokalne tumore, ekstraadrenalne ili velike adrenalne tumore (< 5 cm) s povećanim rizikom za razvoj maligne bolesti, indicirane su funkcionalne slikovne pretrage s ^{123}I -meta-jodbenzil-gvanidinom (MIBG). Ukoliko su su ^{123}I -MIBG slikovni nalazi negativni, tada mogu se koristiti ^{111}In -oktrotid slikovni prikazi zbog veće senzitivnosti na metastatsku bolest ili pozitronska emisijska tomografija (PET) s ^{18}F -fluorodeoksiglukozom. Važno je naglasiti kako ^{18}F -fluorodopamin PET pretraga ima bolju dijagnostičku senzitivnost, pogotovo za metastatske feokromocitome, u odnosu na MIBG scintigrafiju (26).

1.6.3. Gensko testiranje

Feokromocitomi imaju najveću nasljednu sklonost od svih poznatih ljudskih tumora. 40% posto pacijenata nositelji su jedne od dvadesetak za sad poznatih mutacija zametne linije, a postoje i somatske mutacije koje sudjeluju u tumorogenezi u 30-40% sporadično oboljelih pacijenata (21).

Identifikacija mutiranih gena može dovesti do rane dijagnoze, liječenja, bolje prognoze i preživljenja pacijenata i njihove rodbine; stoga je preporučeno genski testirati bilo kojeg pacijenta sa dijagnozom feokromocitoma (21,27). Rezultati genskog testa

oboljelog vrlo su bitni i za pacijentovu rodbinu koji također mogu nositi otkrivenu mutaciju. Preporučeni minimalni broj godina za početak genskog screeninga u rodbine je 5 godina za mutacije na SDHB genu i 10 godina za mutacije na SDHA, SDHC i SDHD genima (21). Iako pedijatrijski pacijenti uglavnom imaju mutaciju zametne linije, ipak ima onih koji se u 20% slučajeva prezentiraju tumorom koji u podlozi ima somatsku mutaciju. Kasno očitovanje bolesti ili isključena obiteljska povijest bolesti ne isključuju prisustvo mutacije zametne linije (21).

Unatoč dugoj listi genskih mutacija koje doprinose razvoju feokromocitoma, najprevalentnije su na genima SDHB, SDHD, VHL, RET i NF₁ te s manjom prevalencijom na SDHA, SDHAF₂, MAX i TMEM₁₂₇. Mutacije SDHB gena povezane su s najvišim rizikom razvoja metastatske bolesti (30-70%) dok je za ostale najčešće genotipove metastatski rizik značajno niži (< 5-10%) u odnosu na SDHB genotip (21).

1.7. LIJEČENJE

1.7.1. Preoperativno liječenje

Preoperativno farmakološko liječenje feokromocitoma nužno je kako bi se smanjili rizici i komplikacije operacije jer će kirurška manipulacija tumora rezultirati oslobađanjem pohranjenih katekolamina. Farmakoterapija, koja se sastoji od selektivnih α_1 blokatora (doksazosin, terazosin, prazosin) ili neselektivnog α -blokatora (fenoksibenzamin), trebala bi se primijeniti najmanje tjedan dana prije operacije; a preferabilno 10-14 dana

prije operacije. Od ostalih lijekova, s α -blokatorima koriste se i β -blokatori za kontrolu tahikardija i aritmija te blokatori kalcijevih kanala za kontrolu hipertenzije (20,26).

1.7.2. Kirurško liječenje

Adrenalektomija glavni je modalitet liječenja feokromocitoma. Otvorena transperitonealna adrenalektomija zlatni je standard liječenja adrenalnog tumora. Omogućava širok pregled operacijskog polja pa se i dalje preferira nad laparoskopskom adrenalektomijom u slučaju velikih i malignih tumora (28). Ostali tipovi kirurškog liječenja uključuju laparoskopsku lateralnu transperitonealnu adrenalektomiju (LTA), laparoskopsku posteriornu retroperitonealnu adrenalektomiju (PRA) i robotsku kirurgiju. LTA se koristi kao standardna metoda za resecciranje benignih tumora nadbubrežne žlijezde (28). Parcijalna adrenalektomija savjetuje se kao primarni kirurški pristup za liječenje bilateralnih tumora kako bi se smanjila vjerojatnost adrenalne insuficijencije pogotovo u mlađih pacijenata (28).

Za maligne feokromocitome nema uvjerljivo efektivnih modaliteta liječenja. Preferirani pristup je kirurško otklanjanje svog tumorskog tkiva, a ostali oblici liječenja uključuju terapiju ^{131}I -MIBG-om, kemoterapiju (ciklofosamid, vinkristin i dakarbazin), radioterapiju i radiofrekventnu ablaciju kod prisutnih skeletalnih metastaza (26).

1.7.3. Postoperativno praćenje

Postoperativno praćenje može se podijeliti u dva vremenska segmenta – kratkotrajno i dugotrajno.

Kratkotrajno praćenje trebalo bi uključivati kliničku i biokemijsku evaluaciju (MN, 3-MT/CgA) 2-6 tjedana nakon operavka te su preporučene slikovne pretrage 3 mjeseca nakon operavka u onih pacijenata koji nisu imali biokemijsku evaluaciju preoperativno i u onih koji imaju perzistentno promijenjene biokemijske markere postoperativno te kod nesekretornih PPGL-a (22).

Dugotrajno praćenje obvezno je provoditi u tercijarnim centrima za sve pacijenate operirane od feokromocitoma jer je kliničko ponašanje tumora izuzetno varijabilno te se svi tumori smatraju potencijalno rekurentnima, pogotovo u onih tumora koji su povezani s nasljednim sindromima. Preporučeno je desetogodišnje praćenje koje uključuje uzimanje kliničke anamneze, fizikalni pregled (mjerenje krvnog tlaka) i biokemijski monitoring (MN, +/- 3-MT i opcionalno CgA kod MN i 3-MT negativnih PPGL-a) na godišnjoj razini. Slikovne pretrage preporučeno je evaluirati na godišnjoj razini kod klinički i biokemijski suspektnih slučajeva ili svake 2 do 3 godine u nesekretornih PPGL-a (22) .

2. CILJ RADA

Cilj je ovoga rada prikazati i analizirati kliničke karakteristike pacijenata operiranih od feokromocitoma u zadnjih 5 godina u Kliničkom bolničkom centru Zagreb te ih usporediti s kliničkim karakteristikama feokromocitoma opisanim u nastavnim udžbenicima i znanstvenoj literaturi.

3. ISPITANICI I METODE

U analizu su uključeni podatci 54 pacijenta koji su dijagnostički obrađivani, dijagnosticirani i operirani od feokromocitoma na Zavodu za endokrinologiju Klinike za unutarnje bolesti Kliničkog bolničkog centra Zagreb u zadnjih 5 godina. Podatci su prikupljeni iz medicinske dokumentacije pacijenata pohranjene u bazi podataka KBC-a Zagreb.

Analizirani parametri su dob i spol pacijenata, veličina i sijelo tumora, nalazi vrijednosti plazmatskih metanefrina i normetanefrina (povišeni/normalni), način otkrivanja feokromocitoma (slučajan nalaz, sumnja na sekundarni uzrok hipertenzije i ostali načini), sijelo tumora (unilateralan, bilateralan), simptomi i znakovi prisutni do kliničke obrade i liječenja (tahikardija/palpitacije, hipertenzija, skokovi tlaka, crvenilo/bljedoća lica, glavobolja, pritisak u prsima, znojenje, vrtoglavica, mučnina/povraćanje, prisutnost lumbalne boli, slabost, drhtavica, gubitak tjelesne mase, CVI/MI i anksioznost) i trajanje simptoma za svakog pojedinog pacijenta do kliničke obrade i liječenja.

Parametri su statistički analizirani i prikazani u obliku slika i tablica, potom opisani i uspoređeni s podacima iz znanstvene literature.

4. REZULTATI

4.1. SPOL

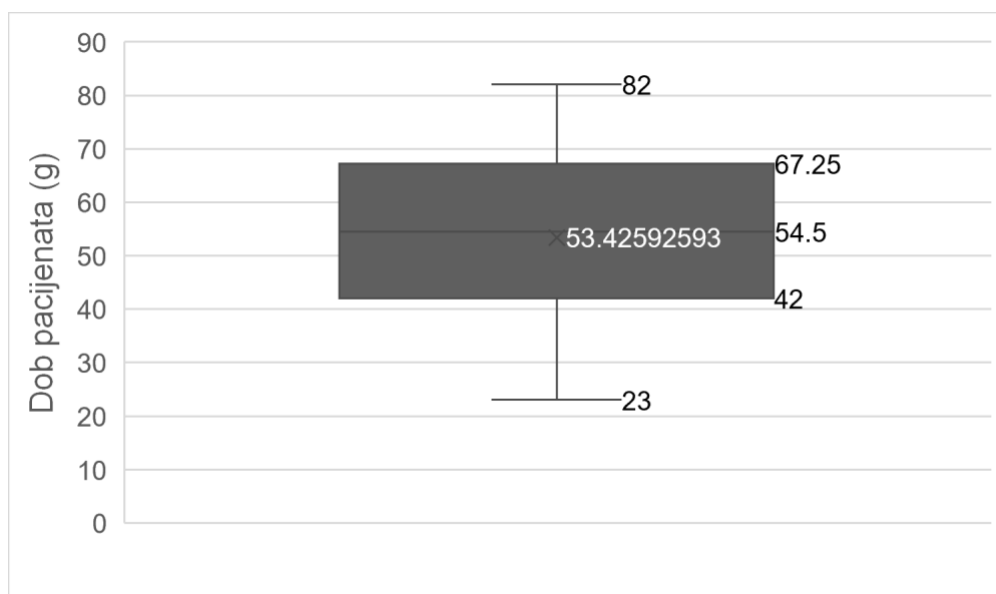
Tablica 1. Broj pacijenata po spolu

Muški pacijenti	21
Ženski pacijenti	33

Tablica 1 pokazuje razdiobu muškog i ženskog spola u analizirana 54 pacijenta.

Muških je pacijenata 21 (39%), a ženskih je pacijenata 33 (61%).

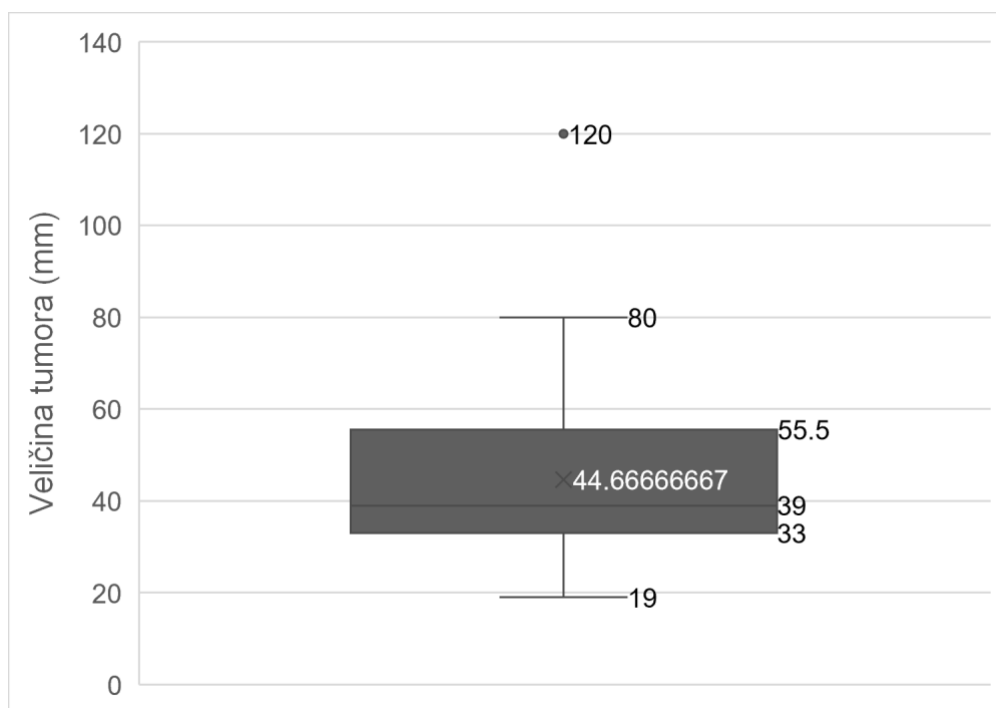
4.2. DOB



Slika 1. Distribucija dobi pacijenata u vrijeme dijagnoze

Slika 1 prikazuje raspodjelu dobi pacijenata u vrijeme dijagnoze. Unatoč ukupnom rasponu dobi koji se kreće od najmlađeg pacijenta (23 g.) pa do najstarijeg pacijenta (82 g.), najveći dio pacijenata nalazi se u dobnom rasponu između 42 i 67 g. Prosječna dob pacijenata kada su dijagnosticirani je 53 g.

4.3. VELIČINA I SIJELO TUMORA

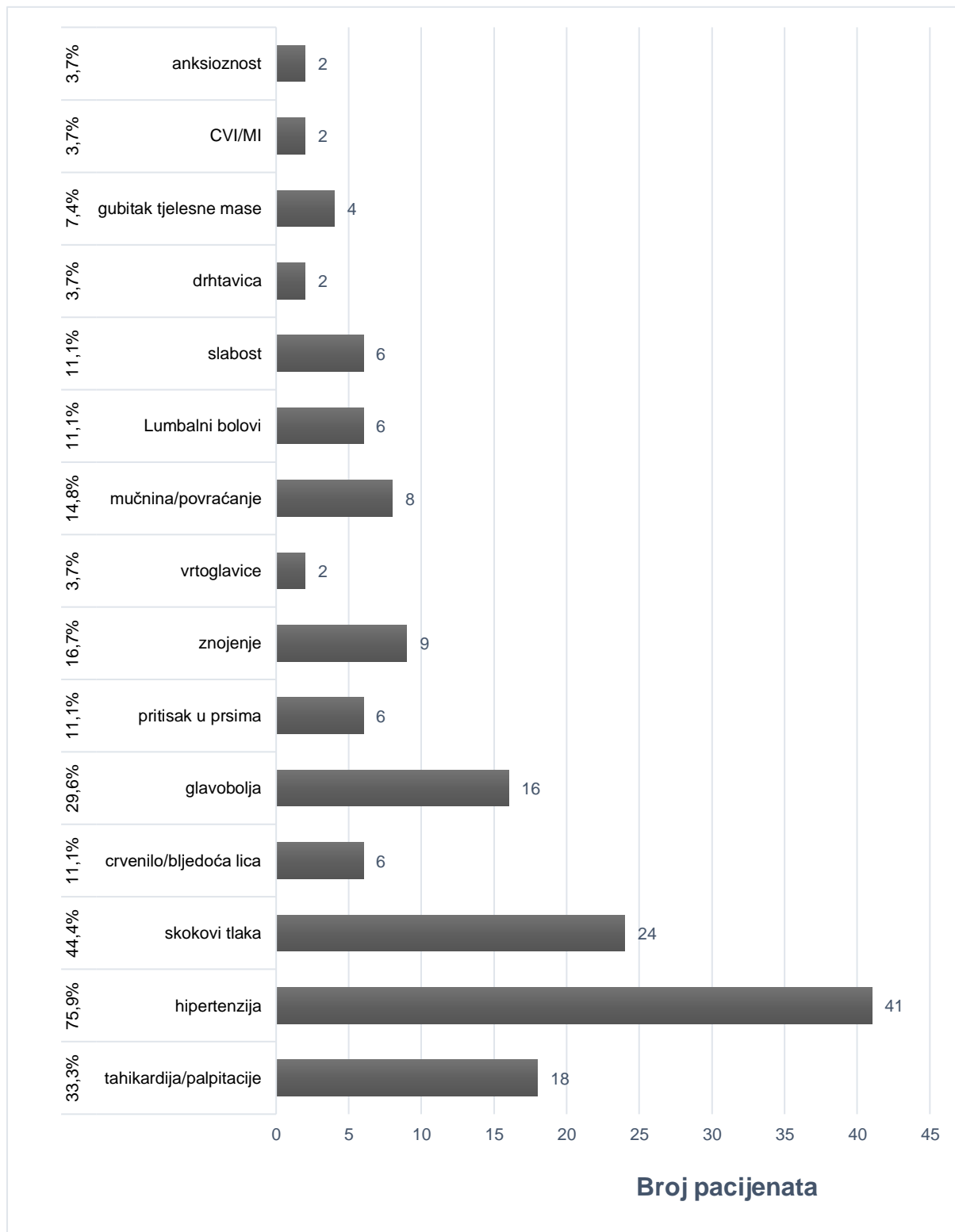


Slika 2. Distribucija veličine feokromocitoma

Slika 2 prikazuje da se najveći dio pacijenata, kada je dijagnosticiran, prezentirao tumorima veličine od 33 do 56 mm s prosječnom veličinom tumora od 45 mm. Velik dio pacijenata imao je tumore u rasponu veličine od 19 do 80 mm. Najmanji tumor iznosi 19, a najveći 120 mm u promjeru u promatranoj grupi.

Sijelo tumora u 3 pacijenta (5,6%) bilo je na obje nadbubrežne žlijezde (bilateralni feokromocitom), a 1 pacijent (1,9%) prezentirao se metastazama - recidivom malignog feokromocitoma koji je dijagnosticiran 2006. g. Ostali pacijenti (93%) prezentirali su se unilateralnim adrenalnim tumorom.

4.4. KLINIČKI SIMPTOMI I ZNAKOVI

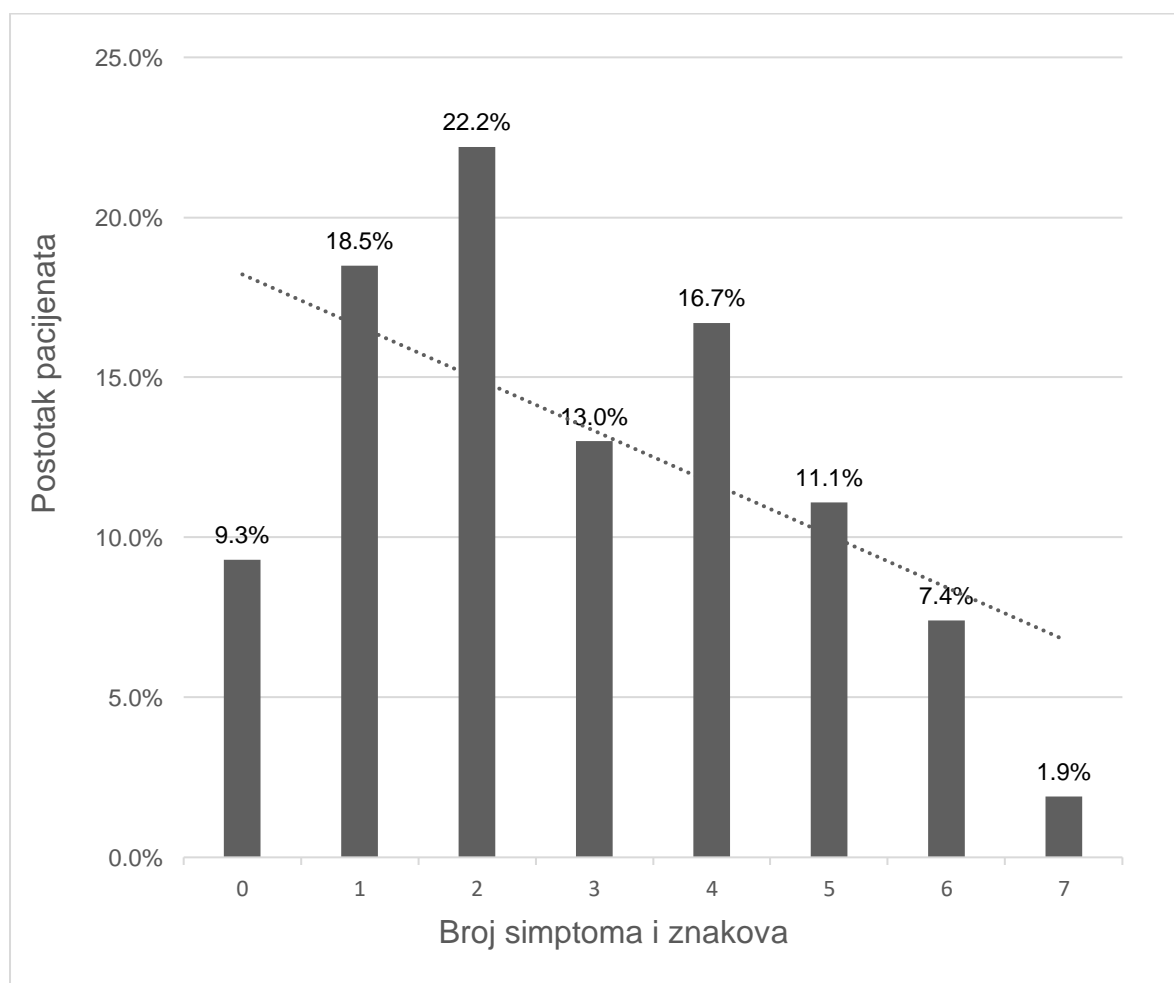


Slika 3. Prevalencija pojedinog simptoma ili znaka u analiziranih pacijenata.

CVI - cerebrovaskularni incident; MI - infarkt miokarda

Tablica 2. Raspodjela pacijenata prema broju prisutnih simptoma i znakova

Broj simptoma	Broj pacijenata	Postotak pacijenata
Bez	5	9,3%
> 1	39	72,2%
> 2	27	50,0%
> 3	20	37,0%
> 4	11	20,4%
> 5	5	9,3%
> 6	1	1,9%

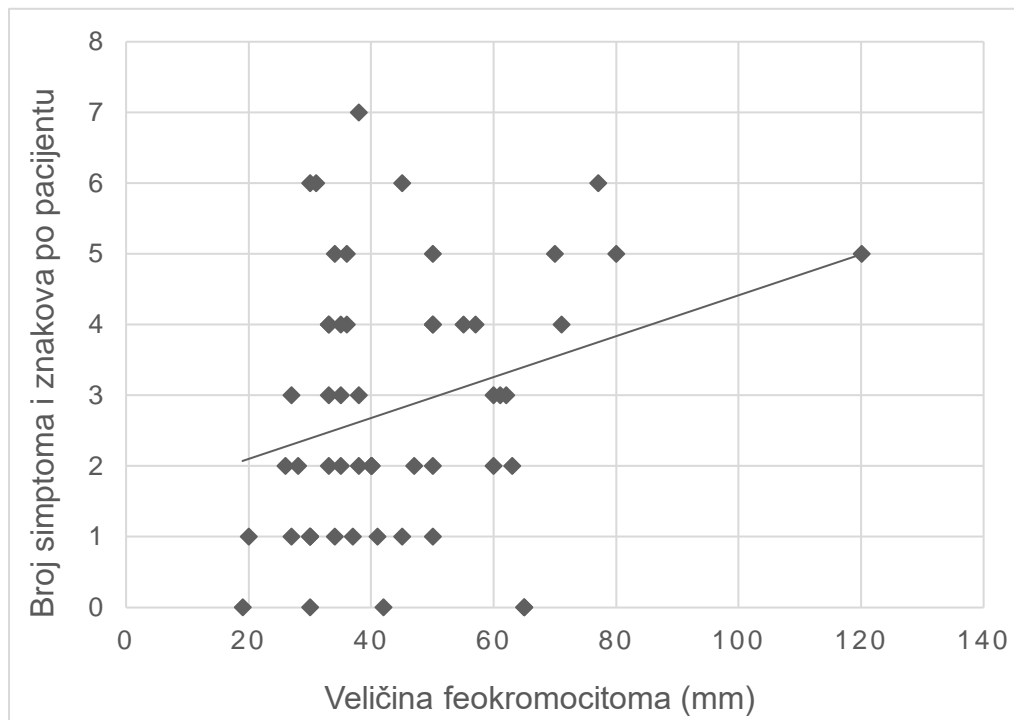


Slika 4. Raspodjela pacijenata prema broju istodobno prisutnih simptoma i znakova

Slika 3 prikazuje prevalenciju pojedinog simptoma ili znaka u pacijenata. Najčešći znak kojim su se pacijenti prezentirali je hipertenzija, prisutna u 41 pacijenta (75,9%). Gotovo polovica pacijenata (44,4%) imala je skokove tlaka do trenutka dijagnoze, a trećina njih (33,3%) imali su simptome tahikardije ili palpitacija koje su opisivali kao osjećaj „lupanja ili preskakanja srca“ i osjećaj nepravilnog te ubrzanog rada srca. 29,6% pacijenata žalilo se na učestale glavobolje. Nadalje, manje česti simptomi bili su pojačano znojenje (hiperhidroza) u 16,7% pacijenata, gastrointestinalni simptomi poput mučnine ili povraćanja u 14,8% pacijenata. Slabost, lumbalni bolovi, osjećaj pritiska u prsima i promjene boje lica (crvenilo ili bljedoća), neovisno jedni o drugima, bili su prisutni u 11,1% pacijenata. Četiri pacijenta (7,4%) naveli su značajno smanjenje tjelesne mase. Anksioznost, drhtavica (tremor) i vrtoglavica najrjeđe su se pojavljivali kao simptomi (3,7% pacijenata). Dva pacijenta (3,7%), uz prisutne i neke ostale simptome, razvila su akutne incidente poput cerebrovaskularnog infarkta i infarkta miokarda.

Slika 4 prikazuje raspodjelu pacijenata prema broju prisutnih simptoma i znakova. Vidljivo je da je 9,3% asimptomatskih pacijenata te da su se neki pacijenti prezentirali sa sedam simptoma istodobno. 18,5% pacijenata prezentiralo se samo jednim simptomom, 22,2% s dva simptoma istodobno, 13,3% pacijenata s tri simptoma, 16,7% s četiri simptoma, 11,1% s pet simptoma, 7,4% sa šest simptoma i 1,9% sa sedam simptoma.

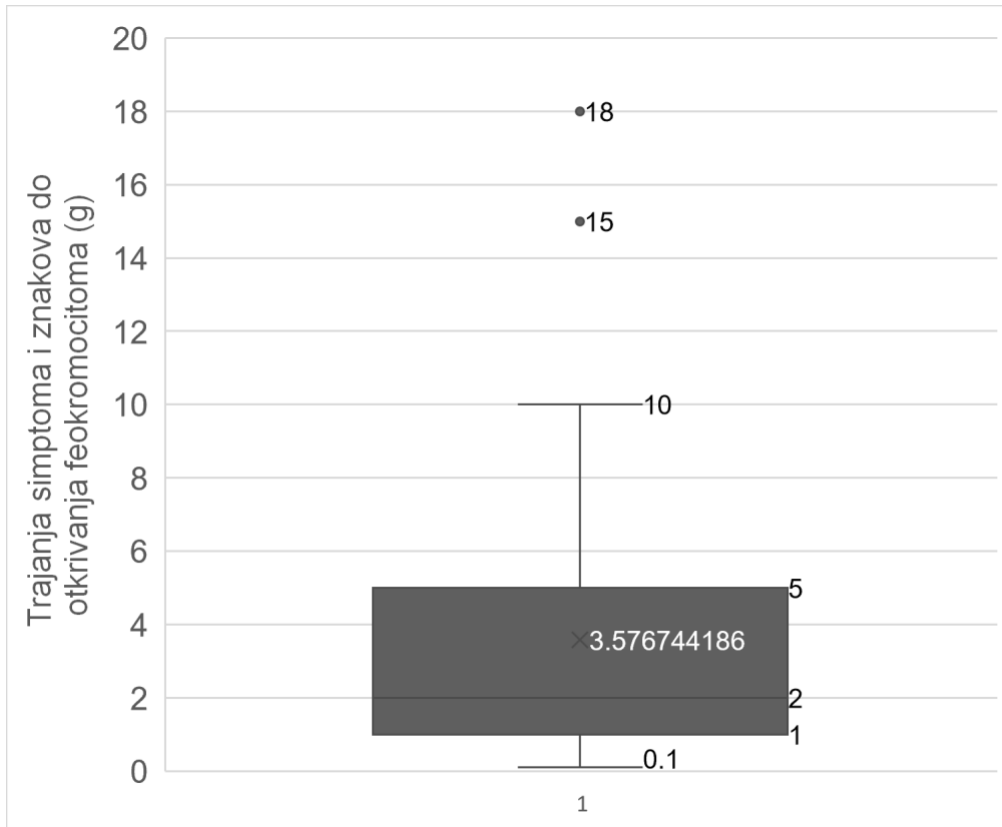
Tablica 2 također prikazuje raspodjelu pacijenata prema broju prisutnih simptoma i znakova. Glavnina pacijenata (72,2%) prezentirala se s dva ili više simptoma, a svega polovina pacijenata s tri ili više simptoma. Gotovo desetina pacijenata (9,3%) imala je prisutnih šest ili više simptoma.



Slika 5. Distribucija pacijenata s određenim brojem simptoma po veličini feokromocitoma.

Slika 5 prikazuje raspodjelu pacijenata s određenim brojem simptoma (0 - 7) prema veličini tumora. Uočava se blagi uzlazni trend.

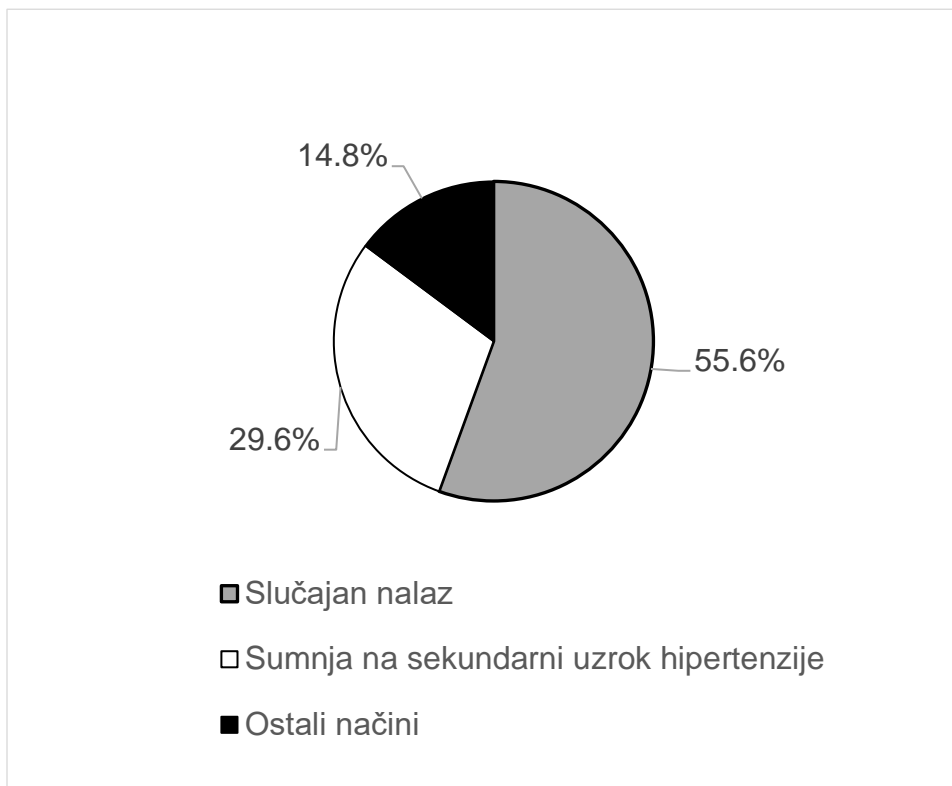
4.5. TRAJANJE SIMPTOMA DO OTKRIVANJA BOLESTI



Slika 6. Distribucija trajanja simptoma i znakova do otkrivanja feokromocitoma

Trajanje simptoma evidentirano je za 43 pacijenta jer za ostale pacijente, u medicinskoj dokumentaciji, nije bilo podataka o trajanju simptoma. Slika 6 prikazuje raspodjelu trajanja simptoma i znakova u 43 pacijenta do trenutka dijagnoze. Prosječno trajanje simptoma u analiziranoj grupi pacijenata iznosi otprilike 3 i pol godine pri čemu je najveći dio pacijenata imao simptome koji su trajali od nekoliko mjeseci do 10 godina. Nekoliko pacijenata imali su simptome duže od 10 godina.

4.6. NAČIN OTKRIVANJA FEOKROMOCITOMA U PACIJENATA

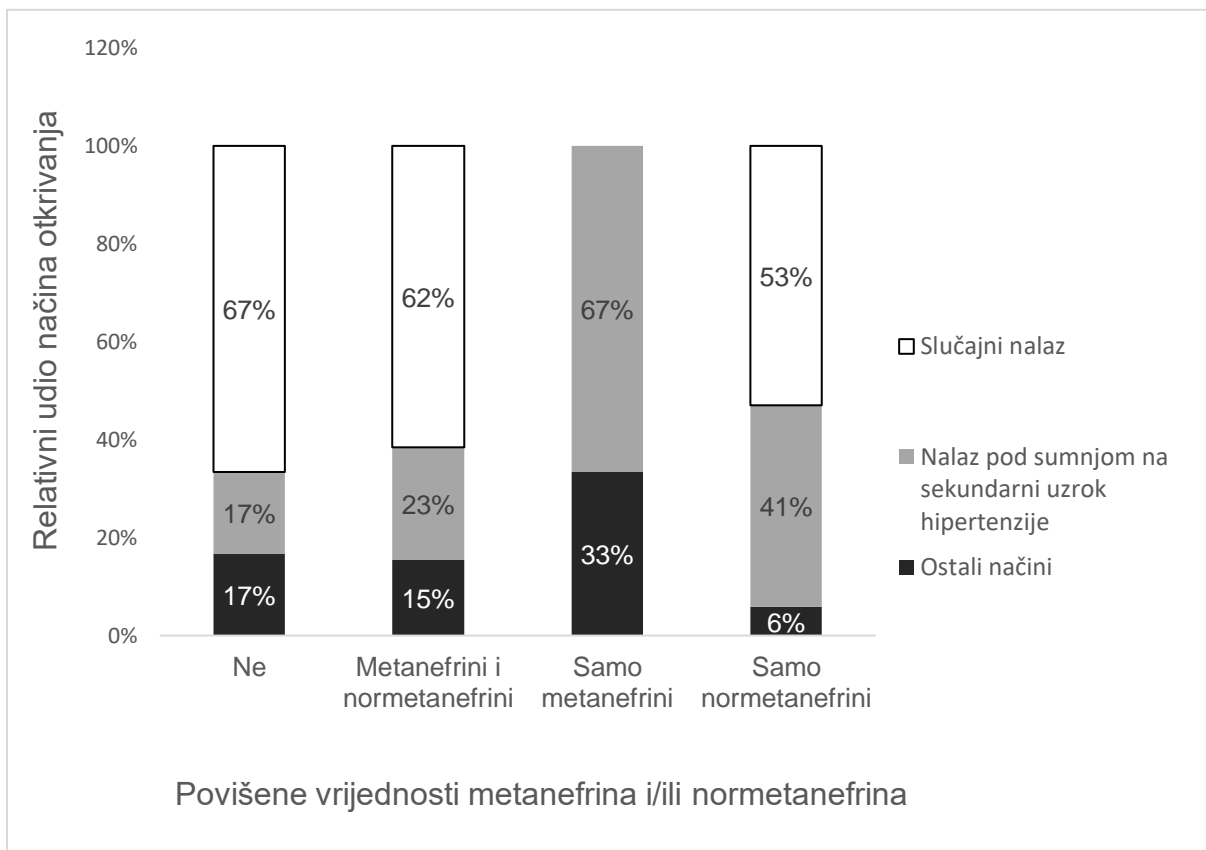


Slika 7. Način otkrivanja feokromocitoma u pacijenata

Slika 7 pokazuje da je u 55,6% slučajeva tumor otkriven slučajno, u 29,6 % slučajeva pod sumnjom na sekundarni uzrok hipertenzije te u 14,8% slučajeva otkriven je na ostale načine.

U 30 pacijenata (55,6%) radiološki je slučajno otkriven tumorski proces nadbubrežne žijezde (incidentalom) pa je pacijent naknadno bio upućen na daljnju obradu pri kojoj se u konačnici dijagnosticirao feokromocitom. Slučajnim nalazom smatraju se radiološki nalazi u sklopu sistematskih pregleda i u sklopu obrade drugih stanja nepovezanih s feokromocitomom (npr. urološka, gastroenterološka, nefrološka obrada i dr.). U 16 pacijenata (29,6%) tumor je otkriven pod sumnjom na sekundarni uzrok

hipertenzije. U preostalih 8 pacijenata (14,8%) feokromocitom je otkriven na ostale načine koji uključuju redovno praćenje pacijenata zbog prethodno otkrivenih nefunkcionalnih adenoma, prethodno liječenih feokromocitoma i zbog prethodno dokazanog genskog sindroma (MEN2, MEN2b, NF1).



Slika 8. Relativni udio načina otkrivanja feokromocitoma s obzirom na povišene vrijednosti metanefrina i/ili normetanefrina

Slika 8 ilustrira relativne udjele načina otkrivanja feokromocitoma s obzirom na nalaze vrijednosti markera - metanefrina/normetanefrina (povišeni/normalni). Pacijenti koji nisu imali povišene vrijednosti markera u 67% slučajeva tumor je otkriven slučajno, a u 17% slučajeva tumor je otkriven pod sumnjom na sekundarni uzrok hipertenzije. Pacijenti koji su imali povišene vrijednosti oba markera u 62% slučajeva otkriveni su slučajno, a u 23% tih pacijenata tumor je otkriven pod sumnjom. Ukoliko su bili povišeni

samo metanefrini, nijedan tumor nije otkriven slučajno nego su u 67% slučajeva otkriveni pod sumnjom. Pacijenti koji su imali povišene vrijednosti samo normetanefrina u 53% slučajeva tumor im je otkriven kao slučajan nalaz, a u 41% slučajeva pod sumnjom.

4.7. BIOKEMIJSKI PROFIL PACIJENATA

Tablica 3. Biokemijski profil pacijenata

Povišene vrijednosti plazmatskih (MN i NMN)	Broj pacijenata	Postotak pacijenata
Ne	6	11,1%
MN i NMN	26	48,1%
MN	3	5,6%
NMN	17	31,5%

MN – metanefrini; NMN - normetanefrini

Tablica 3 pokazuje koliko se pacijenata prezentiralo povišenim vrijednostima plazmatskih metanefrina i normetanefrina. 6 pacijenata (11,1%) nije imalo povišene vrijednosti, 26 pacijenata (48,1%) imalo je povišene vrijednosti oba markera. 17 pacijenata (31,5%) imalo je povišene samo normetanefrine, a samo 3 pacijenta (5,6%) povišene metanefrine.

Vrijednosti plazmatskih metanefrina ili normetanefrina za 2 pacijenta nisu bile prisutne u medicinskoj dokumentaciji.

5. RASPRAVA

U radu je analizirana grupa pacijenata KBC-a Zagreb koji su u zadnjih 5 godina operirani od feokromocitoma. U analiziranoj grupi, veći je udio ženskih pacijenata (br. = 33, 61%). Prosječna dob postavljanja dijagnoze (slika 1) iznosi 53 g. pri čemu se najveći dio pacijenata nalazi u dobnom rasponu između 42 i 67 g. U analiziranu skupinu ne ulaze pedijatrijski pacijenti KBC-a Zagreb i zbog toga ova analiza parametara vrijedi samo za odraslu populaciju pa je dobni raspon pacijenata u vrijeme dijagnoze viši nego što bi bio u slučaju da su uključeni i pedijatrijski pacijenti. Falhammar i suradnici u svom radu, koji analizira 94 odrasla pacijenta, navodi prosječnu dob pacijenata od $56,3 \pm 16,1$ g. kada je feokromocitom dijagnosticiran i prosječna je veličina tumora bila $49 \pm 26,7$ mm (29).

U ovome radu, najviše pacijenata ima tumore veličine od 33 do 56 mm u promjeru, a prosječna veličina u promatranoj grupi iznosi 45 mm. Zhao i suradnici u kohortnoj studiji analizirali su kliničke karakteristike u 263 pacijenta koji su se prezentirali feokromocitomima i paragangliomima te je prosječna veličina tumora iznosila 50 mm (30). Postoje dokazi da veličina tumora pozitivno korelira s razinom katekolamina u krvi (31).

Geroula i suradnici u svom su radu pokazali da su simptomi poput pojačanog znojenja, palpitacija, bljedoće lica, tremora i mučnine bili 30-90% prevalentniji u pacijenata s dijagnosticiranim PPGL-om u odnosu na skupinu ljudi koji nisu imali dijagnosticirane PPGL-ove (32). Klinička prezentacija feokromocitoma jako je raznolika i varira od asimptomatskih pacijenata do pacijenata s dramatičnim promjenama u vrijednosti krvnoga tlaka udruženih s različitim nespecifičnim simptomima i znakovima poput najprisutnijih simptoma (glavobolja, znojenje, palpitacija) i ostalih rjeđih simptoma

poput mučnine i povraćanja, boli u prsištu, slabosti, gubitka tjelesne mase, anksioznosti i dr (32). U ovom radu na 54 pacijenta analizirani su simptomi: hipertenzija, tahikardija/palpitacije, skokovi tlaka, crvenilo/bljedoća lica, glavobolja, pritisak u prsima, znojenje, vrtoglavice, mučnina/povraćanje, lumbalni bolovi, slabost, drhtavica, gubitak tjelesne mase, CVI/MI i anksioznost. 9,3% pacijenata bili su asimptomatski, a u više od 50% ispitanika bilo je prisutno istodobno tri ili više simptoma i znaka (tablica 2). Na slici 4 vidi se kako se 70,4% pacijenata prezentiralo s 1 do 4 istodobno prisutnih simptoma. Nadalje, uočava se blagi uzlazni trend pojave većeg broja simptoma i znakova po pacijentu prema porastu veličine tumora (slika 5). To znači da pacijenti s većim tumorima imaju veću vjerojatnost imati više istodobno prisutnih simptoma i znakova.

U 75,9% pacijenata hipertenzija je bila prisutna kao najčešći znak. Tahikardija/palpitacije, glavobolja i skokovi tlaka bili su prisutni u oko trećine pacijenata, a ostali simptomi javljali su se u manje od 30% slučajeva (slika 3). Falhammar i suradnici u svom radu analiziraju učestalost pojedinih simptoma prisutnih u 94 pacijenta. Navode da je hipertenzija (stalna i paroksizmalna) bila prisutna u 75% ispitanika, skokovi tlaka u 62%, glavobolje u 37%, palpitacije u 53%, znojenje u 41%, mučnina u 22% i umor u 28% ispitanika. 9% ispitanika bilo je asimptomatsko (29). S obzirom na rezultate ovoga rada i rada Falhammara i suradnika(29), dobra je korelacija broja asimptomatskih pacijenata u obje skupine (oko 9% pacijenata). Hipertenzija je najčešći znak u obje skupine ispitanika (oko 75% ispitanika), a drugi najčešći simptomi koji se podudaraju su glavobolja, palpitacije i skokovi tlaka. Ostali simptomi opisani u oba rada pokazuju manje razlike u učestalosti među dvjema skupinama ispitanika.

Zabilježeni medijan odgode dijagnoze iznosi 3 godine, stoga je rana dijagnoza feokromocitoma vrlo važna jer može dovesti do velikih komplikacija i smrtnosti ukoliko

se bolest na vrijeme ne prepozna (21,31). U ovome radu (slika 6) pokazano je da je vrijeme trajanja simptoma i znakova do trenutka dijagnoze feokromocitoma variralo uglavnom od nekoliko mjeseci do 10 godina te prosječno trajanje tih simptoma i znakova iznosi 3,58 g. Važnost ranijeg dijagnosticiranja je u tome da svaki feokromocitom može biti potencijalno malignan što bi rezultiralo znatno lošijim kliničkim ishodom za pacijente.

Što se tiče načina otkrivanja feokromocitoma, u radu Falhammara i suradnika prikazano je da su tumori u 64% pacijenata otkriveni slučajno, u 32% pacijenata otkriveni su pod sumnjom te ostalih 4 % pacijenata podlijevalo je redovnom screening programu zbog prethodno dijagnosticiranog MEN2A sindroma (29). U ovome radu (slika 7) 55,6% pacijenata otkriveno je slučajno, 29,6% otkriveno je pod sumnjom na sekundarni uzrok hipertenzije i ostatak je pacijenata (14,8%) otkriven na ostale načine. U oba rada evidentno je kako je u više od polovice pacijenata feokromocitom otkriven slučajno. Nadalje, na slici 8 prikazano je kako su tumori u više od 50% pacijenata otkriveni slučajno bez obzira na povišene vrijednosti plazmatskih MN-a i NMN-a koje sugeriraju hormonski aktivni tip tumora.

Što se tiče biokemijskog profila pacijenata, gotovo polovica pacijenata u ovome radu imala je povišene vrijednosti plazmatskih metanefrina i normetanefrina (48,1%), a nešto više od trećine imalo je povišene samo normetanefrine (31,5%). Biokemijski „tih“ profili feokromocitoma bili su prisutni u 11,1% pacijenata. Dakle, u 85,2% pacijenata feokromocitomi su bili hormonski aktivni (sekretorni). Ovakav je podatak u korelaciji s činjenicom da su nesekretorni feokromocitomi vrlo rijetki te da ih velika većina pokazuje hormonsku aktivnost (2,33).

Ograničenja ovog istraživanja su relativno mali broj ispitanika i vrsta istraživanja koja je retrospektivna gdje podatci ovise o točnosti medicinske dokumentacije.

6. ZAKLJUČAK

U ovome radu pokazano je da značajan dio analiziranih parametara ispitanika KBC-a Zagreb (dob, prosječna veličina tumora, najčešći simptomi, trajanje simptoma do otkrivanja tumora, načini otkrivanja i biokemijski profil tumora) dobro korelira s podacima iz ostalih znanstvenih izvora. Većina pacijenata prilikom postavljanja dijagnoze feokromocitoma ima neke simptome i znakove, od kojih je najčešća hipertenzija, ali zbog njihove nespecifičnosti ovi se tumori ipak najčešće otkrivaju slučajno s odgodom od tri godine.

7. ZAHVALA

Posebno zahvaljujem svojoj mentorici prof. dr. sc. Tini Dušek na predloženoj temi, podršci, strpljenju, savjetima i jasnim uputama za izradu ovog diplomskog rada.

Zahvaljujem svojoj obitelji, svojim roditeljima Mladenu i Mirjani, svojoj mlađoj sestri Martini, užoj obitelji i prijateljima na potpori, druženju i motivaciji tijekom studiranja i pisanja ovog diplomskog rada.

8. LITERATURA

1. Penman, Ian D.; Ralston, Stuart H.; Strachan, Mark W. J.; Hobson, Richard P., [ed.]. Endocrinology. In: Davidson's Principles and Practice of Medicine. 24th ed. London: ELSEVIER; 2022. p. 629–690.
2. Aygun N, Uludag M. Pheochromocytoma and Paraganglioma: From Epidemiology to Clinical Findings. *Sisli Etfal Hastanesi Tip Bulteni*. 2020;54(2): 159–168. <https://doi.org/10.14744/SEMB.2020.18794>.
3. Farrugia FA, Charalampopoulos A. Pheochromocytoma. *Endocrine Regulations*. 2019;53(3): 191–212. <https://doi.org/10.2478/enr-2019-0020>.
4. Islam F, Abe I, Pillai S, Smith RA, Lam AKY. Editorial: Recent Advances in Pheochromocytoma and Paraganglioma: Molecular Pathogenesis, Clinical Impacts, and Therapeutic Perspective. *Frontiers in Endocrinology*. 2021;12: 720983. <https://doi.org/10.3389/fendo.2021.720983>.
5. Damjanov, Ivan; Seiwerth, Sven; Jukić , Stanko; Nola, Martin, [ed.]. Bolesti endokrinoga sustava. In: *Patologija. Peto, prerađeno i dopunjeno izd.* Zagreb: Medicinska naklada; 2017. p. 659–695.
6. Muth A, Crona J, Gimm O, Elmgren A, Filipsson K, Stenmark Askmalm M, et al. Genetic testing and surveillance guidelines in hereditary pheochromocytoma and paraganglioma. *Journal of Internal Medicine*. 2019;285(2): 187–204. <https://doi.org/10.1111/joim.12869>.
7. Peng S, Zhang J, Tan X, Huang Y, Xu J, Silk N, et al. The VHL/HIF Axis in the Development and Treatment of Pheochromocytoma/Paraganglioma. *Frontiers in Endocrinology*. 2020;11: 586857. <https://doi.org/10.3389/fendo.2020.586857>.
8. Fishbein L, Nathanson KL. Pheochromocytoma and paraganglioma: understanding the complexities of the genetic background. *Cancer Genetics*. 2012;205(1–2): 1–11. <https://doi.org/10.1016/j.cancergen.2012.01.009>.
9. Jochmanova I, Pacak K. Genomic Landscape of Pheochromocytoma and Paraganglioma. *Trends in Cancer*. 2018;4(1): 6–9. <https://doi.org/10.1016/j.trecan.2017.11.001>.
10. Kumar V, Abbas AK, Aster JC, Perkins JA, [eds.]. Endocrine System. In: *Robbins basic pathology*. Tenth edition. Philadelphia, Pennsylvania: Elsevier; 2018. p. 749–795.
11. Katzung BG, [ed.]. Uvod u farmakologiju autonomnog živčanog sustava. In: *Temeljna i klinička farmakologija*. Fourteenth edition. New York Chicago San Francisco Athens London Madrid Mexico City Milan New Delhi Singapore Sydney Toronto: McGraw-Hill Education; 2018. p. 89–106.

12. Zuber SM, Kantorovich V, Pacak K. Hypertension in pheochromocytoma: characteristics and treatment. *Endocrinology and Metabolism Clinics of North America*. 2011;40(2): 295–311, vii. <https://doi.org/10.1016/j.ecl.2011.02.002>.
13. Else T, Greenberg S, Fishbein L. Hereditary Paraganglioma-Pheochromocytoma Syndromes. In: Adam MP, Mirzaa GM, Pagon RA, Wallace SE, Bean LJ, Gripp KW, et al. (eds.) *GeneReviews®*. Seattle (WA): University of Washington, Seattle; 1993. <http://www.ncbi.nlm.nih.gov/books/NBK1548/> [Accessed 31st July 2023].
14. Manger WM, Gifford RW. Pheochromocytoma. *Journal of Clinical Hypertension (Greenwich, Conn.)*. 2002;4(1): 62–72. <https://doi.org/10.1111/j.1524-6175.2002.01452.x>.
15. Plouin PF, Gimenez-Roqueplo AP. Pheochromocytomas and secreting paragangliomas. *Orphanet Journal of Rare Diseases*. 2006;1: 49. <https://doi.org/10.1186/1750-1172-1-49>.
16. Gamulin, Stjepan; Marušić, Matko; Kovač, Zdenko; i suradnici, [ed.]. *Endokrinopatije*. In: *Patofiziologija*. Sedmo, obnovljeno i izmijenjeno izd. Zagreb: Medicinska naklada; 2011. p. 349–387.
17. Mannelli M, Lenders JWM, Pacak K, Parenti G, Eisenhofer G. Subclinical phaeochromocytoma. *Best Practice & Research. Clinical Endocrinology & Metabolism*. 2012;26(4): 507–515. <https://doi.org/10.1016/j.beem.2011.10.008>.
18. Siddiqui N, Daya R, Seedat F, Bulbulia S, Bayat Z. Secondary hypertension: An update on the diagnosis and localisation of a pheochromocytoma or paraganglioma. *South African Family Practice: Official Journal of the South African Academy of Family Practice/Primary Care*. 2021;63(1): e1–e6. <https://doi.org/10.4102/safp.v63i1.5277>.
19. Fang F, Ding L, He Q, Liu M. Preoperative Management of Pheochromocytoma and Paraganglioma. *Frontiers in Endocrinology*. 2020;11: 586795. <https://doi.org/10.3389/fendo.2020.586795>.
20. Osler P, Hoskin P. Endokrini tumori. In: *Klinička onkologija- temeljna načela i praksa*. peto izd. Medicinska naklada; 2022. p. 231–244.
21. Lenders JWM, Kerstens MN, Amar L, Prejbisz A, Robledo M, Taieb D, et al. Genetics, diagnosis, management and future directions of research of phaeochromocytoma and paraganglioma: a position statement and consensus of the Working Group on Endocrine Hypertension of the European Society of Hypertension. *Journal of Hypertension*. 2020;38(8): 1443–1456. <https://doi.org/10.1097/HJH.0000000000002438>.
22. Garcia-Carbonero R, Matute Teresa F, Mercader-Cidoncha E, Mitjavila-Casanovas M, Robledo M, Tena I, et al. Multidisciplinary practice guidelines for the diagnosis, genetic counseling and treatment of pheochromocytomas and paragangliomas. *Clinical & Translational Oncology: Official Publication of the Federation of Spanish Oncology Societies and of the National Cancer Institute of Mexico*. 2021;23(10): 1995–2019. <https://doi.org/10.1007/s12094-021-02622-9>.

23. Karet FE, Brown MJ. Pheochromocytoma: diagnosis and management. *Postgraduate Medical Journal*. 1994;70(823): 326–328. <https://doi.org/10.1136/pgmj.70.823.326>.
24. Pacak K, Linehan WM, Eisenhofer G, Walther MM, Goldstein DS. Recent advances in genetics, diagnosis, localization, and treatment of pheochromocytoma. *Annals of Internal Medicine*. 2001;134(4): 315–329. <https://doi.org/10.7326/0003-4819-134-4-200102200-00016>.
25. Baez JC, Jagannathan JP, Krajewski K, O'Regan K, Zukotynski K, Kulke M, et al. Pheochromocytoma and paraganglioma: imaging characteristics. *Cancer Imaging: The Official Publication of the International Cancer Imaging Society*. 2012;12(1): 153–162. <https://doi.org/10.1102/1470-7330.2012.0016>.
26. Widimský J. Recent advances in the diagnosis and treatment of pheochromocytoma. *Kidney & Blood Pressure Research*. 2006;29(5): 321–326. <https://doi.org/10.1159/000097262>.
27. Karasek D, Frysak Z, Pacak K. Genetic testing for pheochromocytoma. *Current Hypertension Reports*. 2010;12(6): 456–464. <https://doi.org/10.1007/s11906-010-0151-1>.
28. Farrugia FA, Martikos G, Tzanetis P, Charalampopoulos A, Misiakos E, Zavras N, et al. Pheochromocytoma, diagnosis and treatment: Review of the literature. *Endocrine Regulations*. 2017;51(3): 168–181. <https://doi.org/10.1515/enr-2017-0018>.
29. Falhammar H, Kjellman M, Calissendorff J. Initial clinical presentation and spectrum of pheochromocytoma: a study of 94 cases from a single center. *Endocrine Connections*. 2018;7(1): 186–192. <https://doi.org/10.1530/EC-17-0321>.
30. Zhao L, Li Z, Meng X, Fan H, Zhang Z, Zhang Z, et al. Clinical differences between small and large pheochromocytomas and paragangliomas. *Frontiers in Endocrinology*. 2023;14: 1087506. <https://doi.org/10.3389/fendo.2023.1087506>.
31. Spiro A, Usman A, Ajmal A, Hoang TD, Shakir MKM. Asymptomatic and Biochemically Silent Pheochromocytoma with Characteristic Findings on Imaging. *Case Reports in Endocrinology*. 2020;2020: 8847261. <https://doi.org/10.1155/2020/8847261>.
32. Geroula A, Deutschbein T, Langton K, Masjkur J, Pamporaki C, Peitzsch M, et al. Pheochromocytoma and paraganglioma: clinical feature-based disease probability in relation to catecholamine biochemistry and reason for disease suspicion. *European Journal of Endocrinology*. 2019;181(4): 409–420. <https://doi.org/10.1530/EJE-19-0159>.
33. Pacak K, Eisenhofer G, Ilias I. Diagnosis of pheochromocytoma with special emphasis on MEN2 syndrome. *Hormones (Athens, Greece)*. 2009;8(2): 111–116. <https://doi.org/10.14310/horm.2002.1227>.

9. ŽIVOTOPIS

Rođen sam 28. 12. 1998. g. u Slavonskom Brodu. Osnovnu školu Josipa Kozarca Slavonski Šamac pohađao sam u periodu od 2005. do 2013. godine. Opći smjer Gimnazije Matije Mesića u Slavonskom Brodu upisao sam 2013. te završio 2017. godine. Od 2017. godine redovni sam student Medicinskog fakulteta Sveučilišta u Zagrebu.

Aktivno se služim engleskim jezikom i poznajem osnove rada na računalu.