

Oftalmološke manifestacije upalnih reumatskih bolesti

Plečko, Valerija

Master's thesis / Diplomski rad

2023

Degree Grantor / Ustanova koja je dodijelila akademski / stručni stupanj: **University of Zagreb, School of Medicine / Sveučilište u Zagrebu, Medicinski fakultet**

Permanent link / Trajna poveznica: <https://um.nsk.hr/um:nbn:hr:105:544613>

Rights / Prava: [In copyright](#)/[Zaštićeno autorskim pravom.](#)

Download date / Datum preuzimanja: **2024-07-17**



Repository / Repozitorij:

[Dr Med - University of Zagreb School of Medicine
Digital Repository](#)



SVEUČILIŠTE U ZAGREBU
MEDICINSKI FAKULTET

Valerija Plečko

**Oftalmološke manifestacije upalnih reumatskih
bolesti**

DIPLOMSKI RAD



Zagreb, 2023.

Ovaj diplomski rad izrađen je u Kliničkoj bolnici Sveti Duh na Odjelu za kliničku imunologiju, reumatologiju i pulmologiju Klinike za unutarnje bolesti Medicinskog fakulteta Sveučilišta u Zagrebu pod vodstvom doc. dr. sc. Ane Gudelj Gračanin i predan je na ocjenu u akademskoj godini 2022./2023.

POPIS I OBJAŠNJENJE KRATICA

ACPA – antitijela na ciklički citrulinski peptid (engl. *anti-citrullinated protein antibodies*)

ACR – Američko reumatološko društvo (engl. *American College of Rheumatology*)

ADAMTS5 – dezintegrin i metaloproteinaza s trombospondinskim motivima 5 (engl. *a disintegrin-like and metalloprotease domain (reprolysin type) with thrombospondin type-1 motifs 5*)

ANA – antinuklearna antitijela

ANCA – anti-neutrofilna citoplazmatska antitijela (engl. *antineutrophil cytoplasmic antibodies*)

anti-SM – engl. anti-Smith

APC – antigen-predočne stanice (engl. *antigen-presenting cells*)

bDMARD - biološki antireumatski lijekovi koji modificiraju tijek bolesti (engl. *biologic disease-modifying antirheumatic drugs*)

CD (engl. *cluster of differentiation*)

CNS – središnji živčani sustav (engl. *central nervous system*)

CRP – C-reaktivni protein

CTLA-4 – protein 4 povezan sa citotoksičnim T-limfocitima (engl. *cytotoxic T-lymphocyte-associated protein 4*)

csDMARD – konvencionalni sintetski lijekovi koji modificiraju tijek bolesti (engl. *conventional synthetic disease-modifying antirheumatic drugs*)

DAS-28 – indeks za procjenu aktivnosti bolesti (engl. *Disease Activity Score-28*)

DMARD - antireumatski lijekovi koji modificiraju tijek bolesti (engl. *disease-modifying antirheumatic drugs*)

EBV – Epstein-Barrov virus

GPA – granulomatoza s poliangitisom

EULAR – Europska liga protiv reumatizma (engl. *European Alliance of Associations for Rheumatology*)

IFN- α – interferon alfa

IFN- γ – interferon gama

IgA – imunoglobulin A

IgM – imunoglobulin M

IL-1 – interleukin 1

IL-6 – interleukin 6

IL-10 – interleukin 10

HLA – humani leukocitni antigen (engl. *human leukocyte antigen*)

MCP – metakarpofalangealni (engl. *metacarpophalangeal*)

M-CSF – faktor stimulacije makrofagnih kolonija (engl. *macrophage colony-stimulating factor*)

MMP – matriksna metaloproteinaza

MTP – metatarzofalangealni (engl. *metatarsophalangeal*)

NO – dušikov oksid (engl. *nitric oxide*)

NSAID – nesteroidni protuupalni lijekovi (engl. *non-steroidal anti-inflammatory drugs*)

p-ANCA – perinuklearna anti-neutrofilna citoplazmatska protutijela (engl. *perinuclear anti-neutrophil cytoplasmic antibodies*)

PsA – psorijatični artritis

PIP – proksimalni interfalangealni (engl. *proximal interphalangeal*)

RA – reumatoidni artritis

RANKL - receptorski aktivator nuklearnog faktora kappa-B liganda

RF – reumatoidni faktor

SE – sedimentacija eritrocita

SLE – sistemski eritematozni lupus (engl. *systemic lupus erythematosus*)

SpA – spondiloartritis

TGF- β – transformirajući čimbenik rasta beta (engl. *transforming growth factor beta*)

TNF- α – faktor tumorske nekroze alfa (engl. *tumor necrosis factor alpha*)

SADRŽAJ

Sažetak.....	
Summary.....	
1. UVOD.....	1
1.1. Autoimune bolesti.....	1
1.2. Sistemski eritematozni lupus.....	3
1.2.1 Oftalmološke manifestacije sistemskog eritematoznog lupusa.....	4
1.3. Reumatoidni artritis.....	6
1.3.1. Oftalmološke manifestacije reumatoidnog artritisa.....	10
1.4. Vaskulitisi.....	13
1.4.1. Granulomatoza s poliangitisom.....	14
1.4.1.1. Oftalmološke manifestacije granulomatoze s poliangitisom.....	14
1.4.2. Polimialgija reumatika.....	15
1.4.2.1. Oftalmološke manifestacije polimialgije reumatike.....	15
1.5. Sjögrenov sindrom.....	16
1.5.1. Oftalmološke manifestacije Sjögrenovog sindroma.....	17
1.6. Seronegativni spondiloartritisi.....	18
1.6.1. Ankilozantni spondilitis.....	18
1.6.1.1. Oftalmološke manifestacije ankilozantnog spondilitisa.....	19
1.6.2. Psorijatični artritis.....	20
1.6.2.1. Oftalmološke manifestacije psorijatičnog artritisa.....	20
1.7. Giht.....	21
1.7.1 Oftalmološke manifestacija gihta.....	23
2. HIPOTEZA.....	24

3. CILJEVI RADA.....	25
4. ISPITANICI I METODE.....	26
5. REZULTATI.....	28
6. RASPRAVA.....	32
7. ZAKLJUČCI.....	34
8. ZAHVALE.....	35
9. LITERATURA.....	36
10. ŽIVOTOPIS.....	46

SAŽETAK

Oftalmološke manifestacije upalnih reumatskih bolesti

Valerija Plečko

Autoimune bolesti, koje karakterizira pretjerana aktivacija stečene imunosti uz posljedično oštećenje stanica i tkiva, uključuju brojne bolesti poput autoimunog tireoiditisa, multiple skleroze i upalnih reumatskih bolesti.

Cilj ovog istraživanja bio je utvrditi učestalost oftalmoloških manifestacija kod bolesnika s upalnim reumatskim bolestima. Istraživanje je provedeno u Kliničkoj bolnici „Sveti Duh“, a uključivalo je 29 ispitanika, od toga 4 muškarca i 25 žena, čija je prosječna dob bila 53 ± 19 godina. Bolesti s najvećom učestalošću u ispitivanoj skupini bile su sistemski eritemski lupus (20,7%), Sjögenov sindrom (13,8%), reumatoidni artritis (13,8%) i spondiloartritis (13,8%). Rezultati pokazuju prisutnost oftalmoloških manifestacija u 48,5% bolesnika. Od svih oftalmoloških dijagnoza najčešće su postavljene dijagnoza kseroftalmije (43,9%), katarakte (28,6%) i uveitisa (14,3%), a rjeđe makularne degeneracije i pseudoeksfolijativnog sindroma. Analizom je utvrđeno postojanje povezanosti između prisutnosti oftalmološkim simptomima i postavljanja oftalmološke dijagnoze. Nestabilni suzni film bio je najčešća opisana značajka oftalmološkog nalaza (41,4%). Nije dokazana povezanost oftalmoloških manifestacija i vrste terapije koju su bolesnici uzimali.

Ovo je istraživanje pokazalo da su oftalmološke manifestacije česte vanzglobne manifestacije upalnih reumatskih bolesti. U svakodnevnoj kliničkoj praksi pri pregledu bolesnika oboljelih od upalnih reumatskih bolesti važno je uzimanje anamneze oftalmoloških tegoba i upućivanje bolesnika na redovne oftalmološke preglede. Nužno je misliti na oftalmološke manifestacije upalnih reumatskih bolesti i kod asimptomatskih bolesnika.

Ključne riječi: upalne reumatske bolesti, oftalmološke manifestacije, glukokortikoidi, biološka terapija

SUMMARY

Ophthalmologic manifestations of inflammatory rheumatic diseases

Valerija Plečko

Autoimmune diseases, that are characterized by adaptive immune system overreaction which leads to destruction of cells and tissue, include various diseases, such as autoimmune thyroiditis, multiple sclerosis and inflammatory rheumatic diseases.

Aim of this study was to determine prevalence of ophthalmologic manifestations in patients who suffer from inflammatory rheumatic diseases. The study took place in Clinical Hospital "Sveti Duh", it included 29 examinees, 4 males and 25 females, whose average age was 53 ± 19 years. Most prevalent diseases in examined group were systemic lupus erythematosus (20,7%), Sjögren's syndrome (13,8%), rheumatoid arthritis (13,8%) and spondyloarthritis (13,8%). Results showed presence of ophthalmologic manifestations in 48,5% examinees. Most common among ophthalmologic diagnoses were xerophthalmia (43,9%), cataract (28,6%) and uveitis (14,3%), while macular degeneration and pseudoexfoliation syndrome were rarer. Analysis showed connection between ophthalmologic symptoms present and ophthalmologic diagnosis establishment. Unstable tear film was the most common feature present in ophthalmologic findings (41,4%). There was no proof of association between ophthalmologic manifestations and type of therapy used by patients.

This study showed that ophthalmologic manifestations are common extraarticular manifestations of inflammatory rheumatic diseases. Ophthalmologic symptoms history taking and referring patients to regular ophthalmologic exams is important in everyday clinical practice when examining patients with inflammatory rheumatic diseases. One must keep in mind ophthalmologic manifestations of inflammatory rheumatic disease also in asymptomatic patients.

Key words: inflammatory rheumatic diseases, ophthalmologic manifestations, glucocorticoids, biological therapy

1. UVOD

1.1. AUTOIMUNE BOLESTI

Autoimune bolesti skupina su bolesti koje karakterizira patološki odgovor T i B limfocita na vlastite antigene, odnosno pretjerana aktivnost stečenog imunskog odgovora, uslijed čega može nastati upala, oštećenje stanica ili funkcionalne smetnje (1,2). Spekter autoimunih bolesti obuhvaća poremećaje koji zahvaćaju samo određena tkiva ili organe, primjerice autoimuni tireoiditis, multiplu sklerozu, ali i generalizirane poremećaje kao što su sistemski eritemski lupus (SLE) te vaskulitisi (3).

Autoimuni odgovor rezultat je kompleksnog međudjelovanja različitih populacija stanica poput antigen-predočnih, T pomoćničkih, B i regulatornih stanica, a može biti induciran vlastitim ili stranim antigenom (3). Strani antigeni mogu dijeliti istu sekvencu aminokiselina s vlastitim antigenima, što dovodi do križne reaktivnosti, a što se naziva molekularna mimikrija (4). Važni su i okolišni čimbenici koji mogu promovirati autoimune odgovore, putem disbioze i mikroorganizama, kao što je Epstein-Barrov virus (EBV) koji je povezan s nastankom multiple skleroze i SLE (3,5,6).

Važno je znati kako sama prisutnost antitijela nije dovoljna za razvitak autoimune bolesti, primjerice antinuklearna antitijela (ANA) prisutna su u 10-20% inače zdrave populacije (7).

Unatoč raznolikosti autoimunih bolesti, postoje određeni patogenetski mehanizmi koji su im zajednički, kao što su:

1. GREŠKE U PROCESU IMUNOTOLERANCIJE

Centralna tolerancija T limfocita uspostavlja se u timusu, a B limfocita u koštanoj srži. S obzirom da samo centralna tolerancija nije dovoljna, postoji i periferna koja obuhvaća regulatorne interakcije kako bi se obuzdala autoreaktivnost. Ukoliko dođe do grešaka u tim procesima, razvija se autoimunost.

2. POREMEĆAJI AKTIVNE REGULACIJE I KONTROLE AUTOREAKTIVNOSTI

Važna podskupina regulatornih T limfocita je ona koja nosi markere CD4, CD25 i *forkhead box protein P3* (FOXP3). Prirodni T regulatorni limfociti djeluju putem kontakta stanica sa stanicom preko molekula vezanih za membranu poput CTLA-4,

dok inducirani T regulatorni limfociti djeluju putem topljivih imunosupresivnih citokina, kao što su IL-10 i TGF- β .

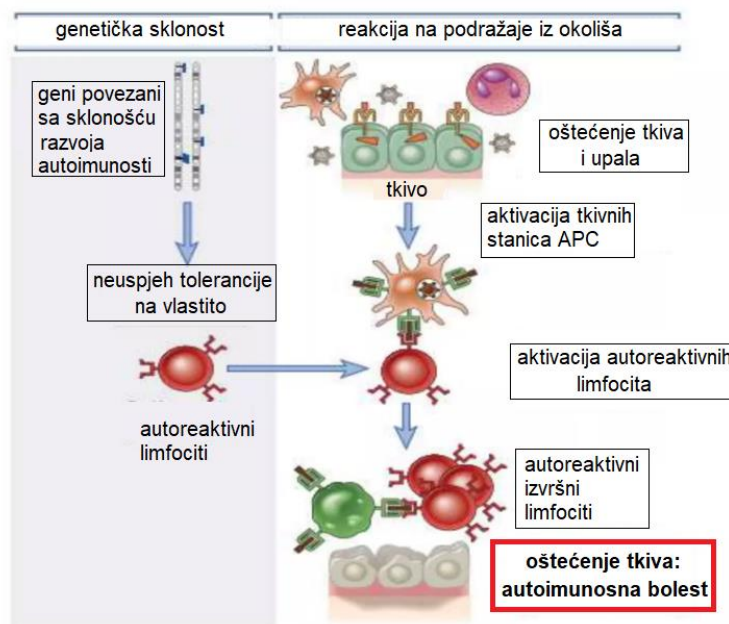
3. GREŠKE U REGULACIJI AUTOIMUNOG ODGOVORA B LIMFOCITA

4. INTERAKCIJA ANTITIJELO-ANTIGEN I FORMACIJA IMUNOKOMPLEKSA

Uslijed vezanja antitijela za antigen dolazi do aktivacije komplementa, citotoksičnih T limfocita i fagocita (3). U SLE dolazi do stvaranja imunokompleksa koji se talože u bubregu i aktiviraju komplement te mogu dovesti do nefritisa (8).

5. OŠTEĆENJE STANICA IZVRŠNIM T-STANICAMA

Citotoksični T limfociti mogu izravno ili putem citokina oštetiti ciljne stanice ili mogu dovesti do aktivacije makrofaga koji onda oštećuju tkivo putem citokina i reaktivnih kisikovih spojeva (3,9,10).



Slika 1. Pretpostavljeni mehanizmi autoimunosti – preuzeto i modificirano iz Stanična i molekularna imunologija (2018) (11)

1.2. SISTEMSKI ERITEMATOZNI LUPUS

Sistemska eritematozna lupus kronična je autoimuna upalna bolest, koja je multiorganska i multifaktorijalne etiologije (12). Bolest se javlja s prevalencijom od 0,03% do 0,2% (13). Devet puta češća je u žena nego u muškaraca, a najčešće se javlja u dobi između 20. i 40. godine.

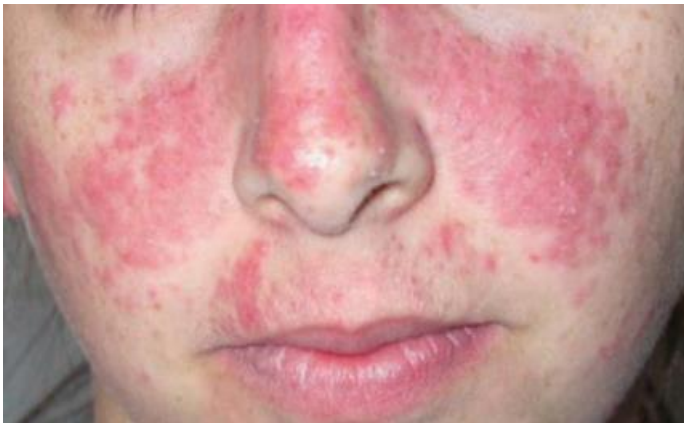Etiologija bolesti još je uvijek nedovoljno poznata, no zna se da su važni i genetski i okolišni čimbenici. Genetski čimbenici imaju važnu ulogu, čemu u prilog govori činjenica da do 25% monozigotnih blizanaca razvije bolest ako jedan blizanac već ima bolest. Neki lijekovi kao što su hidralazin, izonijazid i prokainamid mogu inducirati lupus, uglavnom bez zahvaćanja središnjeg živčanog sustava i bubrega (12).

Ultravioletne zrake su čimbenik koji potiče nastanak promjena, a EBV se također povezuje s nastankom lupusa (12,14) .

Izostanak imunosne tolerancije dovodi do razvitka autoantitijela koja su cirkulirajuća ili tvore depozite imunokompleksa posljedično čemu dolazi do aktivacije komplementa i migracije neutrofila u tkiva te pojačane produkcije IL-10 i IFN- α . Autoantitijela koja mogu biti prisutna u sistemskom eritematoznom lupusu uključuju ANA, ds-DNA, anti-centromerna, anti-Ro, anti-La, anti-SM te anti-U1-RNP.

Kliničku sliku karakteriziraju umor i malaksalost, bol u zglobovima te kožne manifestacije uz simptome zahvaćanja pojedinih organskih sustava (12). Zglobovi su zahvaćeni u 90% bolesnika s lupusom (12,15). Uglavnom se radi o simetričnim bolovima malih zglobova. Rijetko se mogu javiti deformacije nalik na one u reumatoidnom artritisu (RA), što se naziva Jaccoudova artropatija. Kod 50% bolesnika javljaju se bolovi u mišićima, a rijetko (5%) miozitis. Često je (85%) zahvaćanje kože u vidu eritema distribucije leptira, fotosenzitivnost, livedo reticularis, alopecija, Raynaudov sindrom i drugo (12). Raynaudov fenomen označava vazospazam induciran hladnoćom ili stresom koji se javlja u 50% bolesnika s lupusom, a manifestira se bljedilom na okrajinama nakon čega slijedi cijanoza i crvenilo (16,17). Diskoidni lupus poseban je oblik bolesti koji je benignan i zahvaća samo kožu. Ostali organi i organski sustavi koji mogu biti zahvaćeni uključuju pluća, srce i kardiovaskularni sustav, bubrege, središnji živčani sustav (CNS), oči i gastrointestinalni sustav. Javljaju se pleuritis uz pleuralni izljev, kao i restriktivna plućna bolest. Zahvaćanje srca može se vidjeti kao perikarditis s malim

perikardijalnim izljevom na ultrazvuku, miokarditis ili endokarditis koji najčešće zahvaća mitralni zalistak (12). Simptomi od strane bubrega javljaju se u do 90% bolesnika što ukazuje na važnost provjere urina (18). Na taj način moguće je detektirati asimptomatske bolesnike koji se nalaze u ranoj fazi lupus nefritisa te ranim liječenjem spriječiti oštećenje bubrega. CNS lupus može se manifestirati kao depresija, epilepsija, migrena, aseptični meningitis i drugo. Često su prisutne ulceracije usta, a osim toga, može doći do infarkta i/ili perforacije tankog crijeva uslijed mezenteričnog vaskulitisa, kao i do pancitopenije (12).



Slika 2. Leptirasti osip – preuzeto sa *ScienceDirect* (19)

U liječenju se koriste različiti lijekovi. Za olakšavanje zglobnih simptoma koriste se nesteroidni protuupalni lijekovi (NSAID), dok antimalarici (klorokin, hidroksiklorokin) osim kod artralgijskih pomažu i kod umora te kožnih manifestacija. U slučaju izražene kliničke slike artritisa, pleuritisa ili perikarditisa koriste se glukokortikoidi. Kod bubrežne i cerebralne bolesti uz glukokortikoide koriste se i imunosupresivi, kao što su ciklofosfamid, mikofenolat mofetil i azatioprin. Ako izostane odgovor na navedenu terapiju koriste se monoklonska protutijela protiv limfocita B (12).

1.2.1. Oftalmološke manifestacije sistemskog eritematoznog lupusa

Oftalmološke manifestacije javljaju se u trećine bolesnika sa sistemskim eritemskim lupusom (20).

Opisane manifestacije su keratokonjuktivitis sika, episkleritis, skleritis, konjukivitis, optička neuropatija i prednji uveitis (12,21). Keratokonjuktivitis sika najčešća je oftalmološka manifestacija lupusa (22,23). Nakon toga slijedi retinalna vaskulopatija

u obliku mrlja poput vate (*cotton wool spots*) sa ili bez krvarenja, a može biti praćena infarktom mrežnice (12,21). To je stanje nedovoljno prepoznato među bolesnicima, a opisuje se u 3-30% bolesnika. Uglavnom se javlja u blagom obliku te ne ugrožava vid (24,25). Teži oblici retinopatije javljaju se kod značajne ishemije uslijed vaskulitisa ili trombotske okluzije te su povezani s povećanim mortalitetom. Češće se javljaju kod bolesnika s aktivnom bolešću i zahvaćanjem više organa (24,26–28). U slučaju opsežnijeg začepljenja ogranaka ili same retinalne vene ili arterije može doći do ireverzibilnog gubitka vida (26,29,30). Neobičan oblik vaskularnih promjena mrežnice je Purtscherova retinopatija – okluzija prekapilarnih arteriola embolusom nastala zbog povišenog intrakranijskog ili intratorakalnog pritiska i sekundarne ekstravazacije tekućine.

Osim toga, rjeđe dolazi do zahvaćanja orbite, primjerice u vidu upalnog pseudotumora, čija dijagnoza može biti otežana zbog istovremenog uzimanja imunosupresiva i niskih doza oralnih glukokortikoida (22). Uslijed zahvaćanja orbitalnog tkiva može doći do bolova, proptoze, oticanja kapaka i diplopije (21). Mogu se javiti i promjene na rožnici sve od površinskog točkastog do perifernog ulcerativnog keratitisa. Također treba spomenuti i koroidopatiju koja se može otkriti pomoću indocijanin green angiografije. Pokazalo se da su upravo oštećenja žilnice indirektan znak zahvaćanja bubrega tako da bi ova metoda mogla biti vrijedna kao screening za detekciju oštećenja bubrega kod bolesnika s lupusom (22).

Treba spomenuti da, ukoliko su prisutna antifosfolipidna protutijela, postoji veća vjerojatnost pojave oftalmoloških, ali i neuroloških manifestacija. Smatra se da su u podlozi tih manifestacija okluzivni vaskulitis, direktno djelovanje autoprotutijela, djelovanje antifosfolipidnih protutijela, embolusi od endokarditisa i/ili neupalna vaskulopatija. U literaturi su opisani slučajevi optičkog neuritisa refrakterni na glukokortikoide uslijed čega je došlo do promjene terapije na ciklofosamid. Rezultat toga bio je potpuni oporavak vida u 50% očiju i djelomični oporavak u 30% očiju (31).

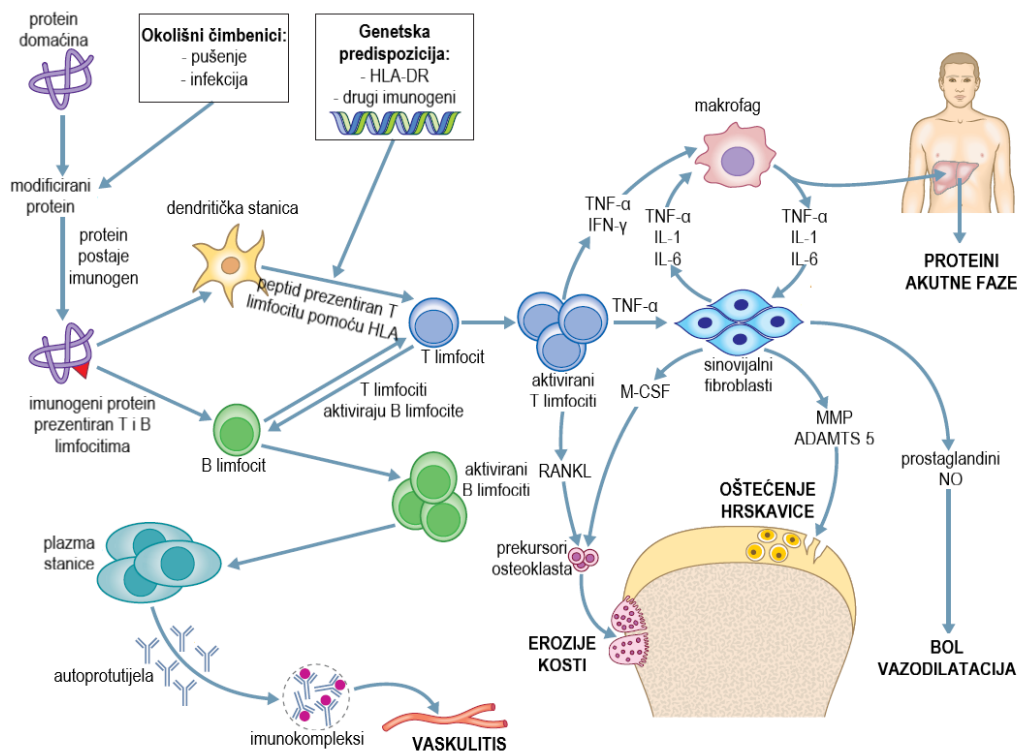
Kao i kod ostalih stanja, na umu treba imati povećan rizik nastanka glaukoma zbog uzimanja glukokortikoida u terapiji i retinalnu toksičnost antimalarika (21).

1.3. REUMATOIDNI ARTRITIS

Reumatoidni artritis sistemska je autoimuna kronična bolest koja primarno zahvaća lokomotorni sustav. Prevalencija bolesti je 0,5-1% populacije, a žene obolijevaju 2 puta češće od muškaraca (12,32).

Etiologija RA je kompleksna, a uključuje genetsku predispoziciju te okolišne čimbenike. U literaturi je opisano više od 100 lokusa povezanih s povećanim rizikom nastanka i napredovanja bolesti, a posebno treba izdvojiti HLA lokuse s naglaskom na HLA-DR4 i HLA-DRB1. HLA-DR4 haplotip može se naći kod 50-75% bolesnika te je povezan s lošijom prognozom (12). Postoji obiteljska sklonost razvitka RA čemu u prilog govori podatak da je kod rođaka u prvom koljenu 3 puta veća šansa za razvitak bolesti (33). Okolišni čimbenici koji pridonose nastanku bolesti su pušenje te promjene u mikrobioti.

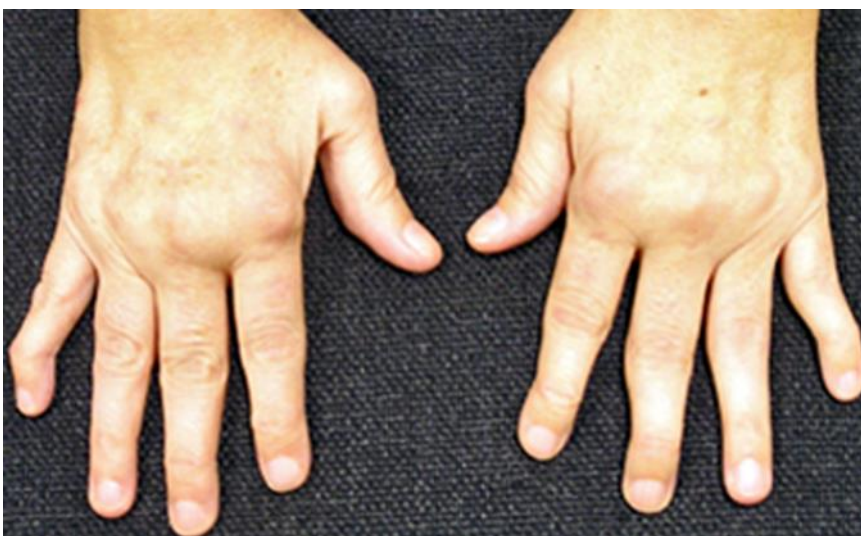U oko 75-80% bolesnika u krvi su povišene vrijednosti reumatoidnog faktora (RF). Radi se o autoprotutijelu za Fc fragment vlastitih imunoglobulina G koje je prisutno i u 1-4% ljudi u općoj populaciji, što upućuje na nisku prediktivnu vrijednost ovog faktora. Ukoliko bolesnici u više navrata imaju negativan IgM RF postavlja se dijagnoza seronegativnog RA (12). U odnosu na RF anticitrulirana peptidna protutijela (ACPA) imaju veću specifičnost, stoga je pri evaluaciji bolesnika najbolje koristiti oba navedena faktora (34,35). Patogeneza RA vrlo je složena, a započinje interakcijom gena i okoliša što dovodi do aktivacije prirodne imunosti i nastanka citruliranih proteina koje detektiraju limfociti T i B. Uslijed interakcije makrofaga s T i B limfocitima dolazi do produkcije TNF- α što rezultira sinovitisom i oštećenjem zgloba, kao i pretjeranom produkcijom IL-6 i drugih proupalnih citokina (12). Osim citruliranih proteina antigeni koji potiču stvaranje protutijela u RA su i kolagen tipa 2 te karbamilirani antigeni (36). Važnu ulogu u patogenezi ove bolesti imaju i sinovijalne stanice koju mogu producirati proupalne citokine, osteoklasti koji dovode do destrukcije kosti i hrskavice, sinovijalni B limfociti, sinovijalni fibroblasti te Th17 limfociti. Navedeni događaji rezultiraju perzistentnom upalom sinovije zglobova, tetivnih ovojnica i burza. Sinovija postaje zadebljana i proliferira te dolazi do vaskularne proliferacije. Panus, odnosno inflamirana i hiperplastična sinovija, širi se van granica samog zgloba te oštećuje hrskavicu i onemogućuje njenu normalnu prehranu te djeluje direktno putem citokina na hondrocite.



Slika 3. Patogeneza reumatoidnog artritisa - preuzeto i modificirano iz Davidson's Principles and Practice of Medicine (2018) (13)

RA se najčešće javlja kao progresivni, simetrični, periferni poliartritis, čija se klinička slika razvija tijekom nekoliko tjedana ili mjeseci. Rjeđe se, u oko 15% slučajeva, simptomi i znakovi javljaju iznenada te razvijaju kroz nekoliko dana ili preko noći. Karakteristična je bol i ukočenost malih zglobova šaka (MCP, PIP) i stopala (MTP) praćene toplinom zglobova i osjetljivošću na dodir (12). Oticanje zglobova javlja se uslijed sinovijalne hipertrofije ili efuzije (37). Zahvaćena mogu biti i zapešća, laktovi, koljena, gležnjevi te kukovi i vratna kralježnica. Razlikujemo palindromski, prolazni, remitirajući, kronični i trajni te brzoprogresivni RA. Posebno treba izdvojiti palindromski oblik kojeg karakteriziraju napadaji akutnog monoartritisa u trajanju od 24 do 48 sati. Zglob naglo oteče, postane bolan i crven, no nakon toga dolazi do potpunog povlačenja simptoma i znakova. Ipak, nakon razdoblja od nekoliko mjeseci ili godina, čak 50% bolesnika koji su imali napadaj palindromskog razvije kronični oblik reumatoidnog artritisa. U uznapredovaloj fazi bolesti ili u slučaju izostanka odgovora na terapiju mogu se javiti deformacije zglobova. Na šakama i zapešćima vide se ulnarna devijacija, palmarna subluksacija MCP-a, fiksirana fleksija (*boutonnière* deformacija/deformacija poput rupice gumba) ili fiksirana hiperekstenzija PIP-a (deformacija poput labudova vrata) te oticanje i dorzalna

subluksacija stiloidnog nastanka ulne. U otprilike 40% bolesnika prisutne su ekstraartikularne manifestacije (37). Rizični čimbenici za razvitak tih manifestacija su prisutnost RF-a i ACPA te pušenje (38). Zahvaćena su meka tkiva oko zglobova te rjeđe pluća, srce, živčani sustav, oči, bubrezi, slezena, limfni čvorovi, krv i krvne žile. Kao posljedica zahvaćanja mekog tkiva mogu biti prisutni reumatoidni čvorovi, odnosno čvrsti potkožni intradermalni čvorovi, koji se javljaju iznad mjesta pritiska (laktovi, zglobovi prstiju, Ahilove tetive), uglavnom kod seropozitivnih bolesnika. Također se javlja tenosinovitis fleksornih tetiva ruke što može rezultirati škljocavim prstom. Od nalaza na plućima češće se javljaju pleuralni izljev, intersticijske plućne bolesti, periferni čvorovi na plućima te infektivne lezije. Kod bolesnika je i povećana učestalost perikarditisa, endokarditisa te bolesti miokrada. Uslijed zahvaćanja živčanog sustava dolazi do razvoja periferne senzorne neuropatije ili kompresivne neuropatije. Ako je bolest dugotrajna i teška kao manifestacija javlja se sekundarna amiloidoza koja dovodi do proteinurije, nefrotskog sindroma i kronične bolesti bubrega. Također se može javiti Felty sindrom koji karakterizira splenomegalija i neutropenija. Može biti prisutna i anemija, najčešće normokromna i normocitna, a rijetko sideropenična. Navedena sideropenična anemija javlja se uslijed gastrointestinalnog krvarenja kao posljedica uzimanja NSAID-a ili posljedično pancitopeniji koja nastaje zbog hipersplenizma kod Felty sindroma ili uslijed uzimanja antireumatskih lijekova koji modificiraju tijek bolesti (DMARD) (12). Od sistemnih manifestacija mogu biti prisutni bol, gubitak na težini, depresija i umor (37).



Slika 4. Zadebljanje MCP-a kod reumatoidnog artritisa – preuzeto s *UpToDate*-a (39)

Na osnovu anamneze, kliničkog pregleda, laboratorijskih parametara i dijagnostičkih metoda postavlja se dijagnoza RA. Za vizualizaciju lokomotornog sustava koriste se UZV i magnetska rezonancija. Kao pomoć pri postavljanju dijagnoze koriste se ACR/EULAR kriteriji iz 2010. godine.

Tablica 1. ACR/EULAR klasifikacijski kriteriji za RA iz 2010. godine

Kriterij	Bodovi
1. ZAHVAĆANJE ZGLOBOVA	0-5
1 srednji do veliki zglob	0
2-10 srednjih do velikih zglobova	1
1-3 mala zglobova (ne brojati velike zglobove)	2
4-10 malih zglobova (ne brojati velike zglobove)	3
>10 zglobova; barem 1 mali zglob	5
2. SEROLOGIJA	0-3
Negativni RF i negativna ACPA	0
Slabo pozitivni RF ili slabo pozitivna ACPA	2
Jako pozitivni RF ili jako pozitivna ACPA	3
3. REAKTANTI AKUTNE FAZE	0-1
Normalni CRP i normalna SE	0
Povišeni CRP ili ubrzana SE	1
4. TRAJANJE SIMPTOMA	0-1
<6 tjedna	0
≥6 tjedana	1

Ukoliko osoba ima 6 i više bodova postavlja se dijagnoza reumatoidnog artritisa.

Liječenje RA započinje uporabom glukokortikoida i konvencionalnih sintetskih DMARD-ova (csDMARD). Preporuka je da se glukokortikoidi koriste samo kratkotrajno. U slučaju neučinkovitosti csDMARD-ova, odnosno ne postizanja zadovoljavajuće aktivnosti bolesti (prema DAS-28-CRP) koriste se biološki DMARD-ovi (bDMARD) ili JAK inhibitori. CsDMARD-ovi koje se koriste u liječenju

reumatoidnog artritisa su metotreksat, sulfasalazin, hidroksiklorokin i leflunomid (12). Biološki DMARD-ovi proizvode se pomoću rekombinantne DNA tehnologije, a djeluju ciljajući određene citokine ili njihove receptore (40). Koriste se TNF- α blokatori koji usporavaju ili zaustavljaju progresiju erozija u 70% bolesnika te dovode do značajnijeg smanjenja malaksalosti i umora u odnosu na csDMARD-ove. Drugi biološki DMARD-ovi koji se koriste su rituksimab (anti-CD20), abatacept (inhibitor CD80/86:CD28 kostimulacije) i tocilizumab (anti-IL-6). Također se primjenjuju JAK inhibitori koji blokiraju JAK-STAT signalni put. Ukoliko je bolesnik u remisiji dulje od godinu dana može se razmotriti smanjenje pojedinačne doze ili produženje intervala doziranja DMARD-ova. Fizikalna terapija i kirurgija također čine dio liječenja bolesnika s reumatoidnim artritisom (12).

1.3.1. Oftalmološke manifestacije reumatoidnog artritisa

Najčešće oftalmološke manifestacije koje se javljaju su keratokonjuktivitis sika, skleritis i episkleritis, keratitis, periferne kornealne ulceracije, koroiditis, retinalni vaskulitis i episkleralni čvorovi (12,31,41). Kao najteže manifestacije treba izdvojiti nekrotizirajući skleritis i *melting* rožnice čija incidencija zbog novijih opcija liječenja (bDMARD-ovi) RA pada, no i dalje treba biti na posebnom oprezu kod osoba s težim oblikom bolesti, onih koji imaju Sjögrenov sindrom i starijih (42).

ACPA su važan dijagnostički i prognostički alat jer je razina tih protutijela značajno povezana s oftalmološkim manifestacijama u RA (22).

Keratokonjuktivitis sika najčešća je oftalmološka manifestacija ove bolesti koja se javlja u 15-40% bolesnika (43,44). Devet je puta češći u žena nego muškaraca (22). Prisutnost suhoće oka, osjećaja stranog tijela u oku, pečenja ili fotofobije, kao i pogoršanje simptoma na suhom ili vjetrovitom vremenu upućuju na keratokonjuktivitis sika (42).

Rožnica je češće zahvaćena kod bolesnika koji imaju Sjögrenov sindrom, odnosno keratokonjuktivitis sika. Upravo je RA najčešća udružena bolest sekundarnog Sjögrenovog sindroma. Upala i *melting* rožnice mogu se manifestirati varijabilnom izraženosti kliničke slike, a javljaju se u manje od 1% bolesnika (42). Spektar upalnih stanja rožnice koja se javljaju u RA uključuje keratitis, sklerozirajući keratitis,

keratolizu i periferni ulcerativni keratitis (45). Upravo je periferni ulcerativni keratitis najčešći oblik *meltinga* rožnice kod RA, a karakterizira ga velik broj limfocita i makrofaga u episkleralnom i tkivu spojnice koji otpuštaju proupalne citokine i proteaze što dovodi do razaranja strome (42,46).

Promjene na rožnici u RA nastaju uslijed kolagenolize, odnosno zbog *up*-regulacije proupalnih citokina koji u stanicama rožnice potiču stvaranje različitih proteolitičkih enzima za razgradnju ekstracelularnog matriksa (47–49).

Zbog slabijeg suznog filma bolesnici su pod rizikom za nastanak infekcije rožnice (42). Većina tih bakterijskih ulkusa izazvana je gram pozitivnim organizmima (*Staphylococcus* i *Streptococcus species*) (50).

Episkleritis je opisan u <1% bolesnika (51). Javlja se naglo, a bolesnici se žale na nelagodu u oku. Bolest je uglavnom dobrog tijeka (42).

Skleritis se opisuje u 0,7 do 6,3% bolesnika (51). U usporedbi sa skleritisom koji nije povezan s reumatološkim stanjima ovi bolesnici su stariji i češće se bolest javlja obostrano (52). Najčešće se radi o difuznom anteriornom skleritisu koji dobro odgovara na sistemsku imunosupresivnu terapiju. Bolesnici se žale na jaku, stalnu bol koja se pogoršava noću ili rano ujutro, a širi se u lice i periorbitalnu regiju. Ukoliko dođe do nekroze tkiva zbog gubitka periferne inervacije javlja se paradoksalno olakšavanje simptoma što upućuje da je važno pri oftalmološkom pregledu jednako se detaljno posvetiti i asimptomatskim i simptomatskim bolesnicima (42). U bolesnika koji osim RA imaju i skleritis češće se javlja teže zahvaćanje zglobova i vanzglobne manifestacije nego u onih bez skleritisa (51,52). Kao najbolja opcija liječenja skleritisa i ulkusa rožnice pokazala se sistemski terapija. U slučaju blagog skleritisa bez nekroze preporuča se korištenje NSAID-a, kod umjereno teške bolesti (teškog difuznog ili nodularnog skleritisa) glukokortikoida, a kod nekroze ili slabog odgovara na prije navedene terapijske opcije preporuka je dodati imunosupresive kao što je metotreksat. Ako se kasno postavi dijagnoza, a oštećenje je opsežno može se javiti potreba za operativnim zahvatom, no to nije čest slučaj (42). Pravilnom terapijom kontrola skleritisa može se postići u čak 95% slučajeva (53).

Osim djelovanja same bolesti, treba spomenuti i lijekove koji se koriste u liječenju reumatoidnog artritisa, a za posljedicu imaju oštećenje oka. Primjerice, glukokortikoidi mogu dovesti do nastanka katarakte, a klorokin ireverzibilne

retinopatije što svakako treba imati na umu (12). Istraživanje koje su proveli znanstvenici iz Kolumbije ukazuje da azatioprin, purinski analog nukleozida, može imati toksični učinak na endotel rožnice. Od prije je poznato da azatioprin izaziva hepatotoksičnost u podlozi čega je deplecija glutationa što rezultira smrću stanica i mitohondrijskom ozljedom. Taj mehanizam može objasniti i toksični učinak na rožnicu jer su njene stanice metabolički vrlo aktivne i imaju velik broj mitohondrija (47). U liječenju RA koriste se i TNF- α blokatori kao što su infliksimab, adalimumab, golimumab, certolizumab pegol te etanercept. Moguće nuspojave tih lijekova uključuju malignu bolest, infekcije, okluziju retinalne vene, upale i demijelinizaciju. Istraživanja su pokazala postojanje povećanog rizika nastanka melanoma srednje očne jabučice, zbog čega se kod bolesnika koji uzimaju te lijekove preporuča oftalmološki pregled prije početka uzimanja lijeka, kao i redovito praćenje postojećih nevusa žilnice zbog opasnosti maligne alteracije. Od upala se najčešće javlja uveitis, no opisani su i slučajevi orbitalnog granuloma i miozitisa, relapsa herpes zoster keratitisa i skleritisa (54).

1.4. VASKULITISI

Vaskulitis označava upalu stijenke krvnih žila. Klasifikacija vaskulitisa temelji se na veličini zahvaćenih krvnih žila i odsutnosti/prisutnosti antineutrofilnih citoplazmatskih protutijela (ANCA).

Tablica 2. Podjela vaskulitisa

VASKULITISI VELIKIH KRVNIH ŽILA	gigantocelularni artritis	
	Takayasu arteritis	
VASKULITISI SREDNJIH KRVNIH ŽILA	polyarteritis nodosa	
	Kawasaki bolest	
VASKULITIS MALIH KRVNIH ŽILA	ANCA pozitivni	mikroskopski poliangitis
		granulomatoza s poliangitisom
		eozinofilna granulomatoza s poliangitisom
	ANCA negativni	Henoch-Schönleinova purpura
		kožni leukocitoklastični vaskulitis
		esencijalna krioglobulinemija

Vaskulitisi velikih krvnih žila zahvaćaju aortu i njene veće ogranke. Tu spadaju gigantocelularni arteritis i Takayasu arteritis.

Vaskulitisi srednjih krvnih žila zahvaćaju dominantno srednje velike arterije. U ovu skupinu ubrajaju se polyarteritis nodosa i Kawasaki bolest.

Vaskulitisi malih krvnih žila zahvaćaju male arterije, arteriole, venule i kapilare. Unutar ove skupine razlikujemo ANCA pozitivne i ANCA negativne vaskulitise. ANCA pozitivni vaskulitisi su mikroskopski poliangitis, granulomatoza s poliangitisom, eozinofilna granulomatoza s poliangitisom. Kod eozinofilne granulomatoze s poliangitisom 30-50% bolesnika je ANCA pozitivno. U ANCA negativne vaskulitise ubrajamo Henoch-Schönleinovu purpuru (IgA vaskulitis), kožni leukocitoklastični vaskulitis i esencijalnu krioglobulinemiju (12).

1.4.1. GRANULOMATOZA S POLIANGITISOM

Granulomatoza s poliangitisom je ANCA vaskulitis nepoznate etiologije koji karakterizira kroničan i relapsirajući tijek te nekrotizirajuća upala malih krvnih žila (55). Prevalencija granulomatoze s poliangiotisom varira od 2,3 do 146,0 slučajeva na milijun osoba ovisno o geografskom području (56).

Oko 90% bolesnika ima povišene vrijednosti ANCA (57). Bolesnici s p-ANCA protutijelima imaju sklonost razvitku blaže kliničke slike i lakšeg tijeka bolesti, no postoje istraživanja koja govore u prilog tome da je kod tih bolesnika češće prisutna rezistencija na liječenje (12). Učinak ANCA ovisi o stupnju aktivnosti neutrofila. Ako su aktivni ANCA se vežu za antigene na membrani i mogu olakšati interakciju između neutrofila i endotelnih stanice te posljedično oštećenje mikrovaskulature. B i T limfociti također sudjeluju u patogenezi granulomatoze s poliangitisom (57).

Kliničke manifestacije uključuju krvavi iscjedak iz nosa, sinusitis, otitis media, kašalj, disneju i pleuritičku bol u prsima. Može se javiti i glomerulonefritis te životno ugrožavajuće difuzno alveolarno krvarenje u do 45% slučajeva. Prisutni su i opći simptomi poput vrućice, malaksalosti i gubitka na težini, a javljaju se i artralgije te mialgije.

Liječenje se sastoji od kombinacije glukokortikoida s ciklofosamidom, rituksimabom ili metotreksatom (12).

1.4.1.1. Oftalmološke manifestacije granulomatoze s poliangitisom

Kod granulomatoze s poliangitisom oftalmološke manifestacije javljaju se u 50-60% bolesnika, a kod njih 8-16% to je prezentirajući simptom. Uglavnom se radi o bolestima orbite koje nastaju zbog pseudotumora kao posljedica granulomatozne upale uslijed širenja iz obližnjih paranazalnih sinusa ili uslijed fokalnog vaskulitisa (55). Orbitalni pseudotumor jedna je od oftalmoloških manifestacija granulomatoze s poliangitisom koja ne odgovara u potpunosti na liječenje (58). Ostale manifestacije koje se javljaju su skleritis, episkleritis, keratokonjuktivitis, retinalni ili vaskulitis optičkog živca, opstrukcija nazolakrimalnog voda, uveitis i dakriocistitis (55,59,60). Periferni ulcerativni keratitis najznačajnija je kornealna komplikacija bolesti, a gubitak vida prisutan je u oko 4% svih bolesnika (59).

1.4.2. POLIMIALGIJA REUMATIKA

Polimialgija reumatika upalna je reumatska bolest koju karakterizira bolnost ramena, vrata te kukova i lumbalne kralježnice koja je praćena jutarnjom ukočenost, a koja se javlja kod osoba starijih od 50 godina (12). Druga je najčešća sistemska reumatska bolest u odraslih, nakon reumatoidnog artritisa, a zahvaća žene 2-3 puta češće u odnosu na muškarce (61).

U oko trećine bolesnika prisutni su sistemski simptomi, kao što su umor, povišena tjelesna temperatura i gubitak na težini. U laboratorijskim nalazima povišene su vrijednosti upalnih parametara uz često prisutnu normocitnu i normokromnu anemiju.

Liječenje se sastoji od primjene glukokortikoida, csDMARD-ova i bDMARD-ova (12).

1.4.2.1. Oftalmološke manifestacije polimialgije reumatike

Istraživanja su pokazala povezanost skleritisa i uveitisa s polimialgijom reumatikom (22).

U 5-30% bolesnika polimialgija reumatika povezana je s gigantocelularnim arteritisom koji može imati fatalne posljedice za vid (62,63). U sklopu gigantocelularnog arteritisa mogu se javiti prolazni ili trajni gubitak vida. Prolazni gubitak vida (*amaurosis fugax*) manifestira se većinom kao djelomični defekt vidnog polja ili „spuštanje zavjesa“ ispred očiju (61). Upravo je epizoda prolaznog gubitka vida rizični faktor koji je najviše povezan s kasnijim javljanjem trajnog gubitka vida (64–66). Trajni gubitak vida uglavnom je bezbolan te nastaje naglo, a može biti djelomični ili potpuni te je većinom ireverzibilan (61,67). Taj trajni gubitak vida javlja se kao posljedica prednje ishemijske optičke neuropatije u 85% slučajeva, a rjeđe okluzije centralne retinalne arterije ili njenih ogranka, stražnje ishemijske neuropatije ili cerebralne ishemijske (68). U 25-50% bolesnika koji se nakon toga ne liječe unutar tjedan dana javlja se i gubitak vida u nezahvaćenom oku (69).

1.5. SJÖGREN OV SINDROM

Sjögrenov sindrom kronična je, autoimuna, upalna reumatska bolest karakterizirana smanjenom funkcijom suznih i pljuvačnih žlijezda uz posljedičnu suhoću očiju i usta. Može biti povezan s drugim sistemskim autoimunim bolestima (sekundarni) ili postojati u njihovoj odsutnosti (primarni) (12). Sekundarni je oblik najčešće povezan s reumatoidnim artritisom i sistemskim eritematoznim lupusom (70). Bolest zahvaća 0,5-1% populacije, a 15-20 puta češće se javlja u žena nego u muškaraca (12,71).

Etiologija Sjögrenovog sindroma još uvijek je nedovoljno jasna, a važni su genetski, epigenetski i okolišni čimbenici (71). Opisana je povezanost bolesti s haplotipom HLA-B8/DR3 te obiteljska sklonost razvitku bolesti (12,71).

Patogeneza Sjögrenovog sindroma kompleksan je proces, za koji se pretpostavlja da je pokrenut nekim okolišnim čimbenikom, poput virusa, u genetski predisponiranih pojedinaca, što rezultira aktivacijom te međusobnom stimulacijom prirodene i stečene imunosti. Posljedica toga je stimulacija autoreaktivnih limfocita B, stvaranje autoantijela i kronična upala žlijezda slinovnica i suznih žlijezda. Mehanizmi koji mogu doprinijeti žljezdanoj disfunkciji uključuju protutijela na muskarinske receptore i direktni učinak citokina na otpuštanje neurotransmitera (71). Na biopsiji žlijezda slinovnica ili usana nalazi se fokalna infiltracija limfocita i plazma stanice. U laboratorijskim nalazima uočava se povišena razina imunoglobulina, cirkulirajućih imunokompleksa i autoantitijela (RF u 88% slučajeva, ANCA u 90%, anti-mitohondrijska protutijela u 10% slučajeva, anti-Ro/SSA i anti-La/SSB u 60-80%), no razvitak bolesti kod malog broja pojedinaca koja imaju antitijela govori u prilog tome da sama prisutnost autoantitijela nije dovoljna za indukciju bolesti (12,71).

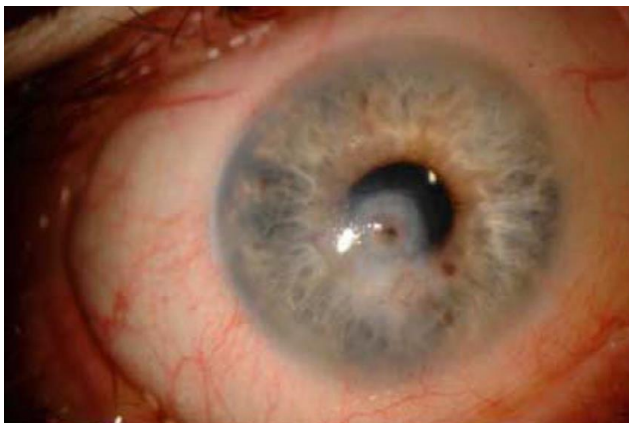
Glavne značajke kliničke slike su suhoća očiju (keratokonjuktivitis sika) i suhoća usta koji su prisutni u 85% bolesnika s primarnim Sjögrenovim sindromom (72,73). Čest je osjećaj disfagije, uz otežano gutanje suhe hrane, a kao komplikacije mogu se javiti zubni karijes, oralna kandidijaza, laringotrahealni refluks, kronični ezofagitis te gubitak težine (70). Osim suhoće očiju i usta, u kliničkoj slici može biti prisutna suhoća kože ili vagine, uslijed čega se javlja svrbež (12). Ekstraglandularne manifestacije mogu biti posljedica samog Sjögrenovog sindroma ili komorbiditetnih reumatskih autoimunih bolesti (74). Naglašen je osjećaj umora i bolovi u zglobovima, te mogu biti prisutni Raynaudov sindrom, intersticijske bolesti pluća, citopenije i

periferna neuropatija (12,74). U do 50% bolesnika javlja se povećanje žlijezda slinovnica benigne etiologije, dok je povećanje suznih žlijezda rijetko (75,76). U 5-10% bolesnika javlja se limfom, koji zahvaća egzokrine žlijezde, limfne čvorove ili limfno tkivo pridruženo sluznicama (70,77).

Liječenje Sjögrenovog sindroma uključuje umjetne suze i pripravke umjetne sline koji ublažavaju suhoću očiju i usta. U bolesnika s umjerenom do teškom kliničkom slikom, kao što je izražen umor, artralgijske, perzistentno oticanje suznih žlijezda i neuropatija, koriste se imunosupresivi, poput hidrosiklorokina te csDMARD-ovi (12,78).

1.5.1. Oftalmološke manifestacije Sjögrenovog sindroma

Kod primarnog se Sjögrenovog sindroma osim suhoće očiju javljaju i optička neuropatija, infarkti žilnice i Adieova tonička pupila (31). Simptomi koji se javljaju u sklopu suhoće očiju su iritacija, svrbež, osjećaj stranog tijela u oku i promjene u vidu, a navedena suhoća očiju može pogodovati nastanku *meltinga* ili perforacije rožnice, uveitisa te skleritisa, koji se javljaju rjeđe od same kseroftalmije (41,79). U podlozi tih promjena je osim insuficijentne lubrikacije i unutarnji okularni upalni odgovor. Može biti prisutna i deficijencija limbalnih matičih stanica (41).



Slika 5. *Melting* i perforacija rožnice u bolesnika sa Sjögrenovim sindromom – preuzeto od Akpek i sur. (80)

Važno je napomenuti da je zbog rizika pogoršanja postojeće suhoće očiju i nastanka *meltinga* rožnice liječenje refrakcijskih grešaka laserskim metodama kontraindicirano kod ovih bolesnika (81–83). Operacija katarakte izvodi se tek kada je postignuta zadovoljavajuća kontrola kseroftalmije (84,85).

1.6. SERONEGATIVNI SPONDILOARTRITISI

1.6.1. ANKILOZANTNI SPONDILITIS

Ankilozantni spondilitis kronična je upalna reumatska bolest koju karakteriziraju upalne promjene aksijalnog skeleta. Prevalencija bolesti iznosi 0,2-0,5% populacije sjeverne Europe i 0,5% SAD-a (12). Uglavnom se javlja u mlađih od 40 godina te je 3 puta češći u muškaraca nego u žena (12,86).

U etiologiji ankilozantnog spondilitisa sudjeluju različiti genetski i okolišni čimbenici, kao što je disbioza u crijevnoj mikrobioti. U 95% bolesnika prisutan je HLA-B27 haplotip koji je u općoj populaciji prisutan u 8% ljudi (12).

U patogenezi ankilozantnog spondilitisa važnu ulogu imaju CD4 i CD8 T limfociti i makrofagi. Citokini poput TNF- α i TGF- β također sudjeluju u patogenezi potičući upalu, fibrozu i osifikaciju u području enteza (86).

Klinička slika ankilozantnog spondilitisa uključuje bol u leđima te ukočenost koja je jačeg intenziteta u mirovanju, posebno ujutro, dok se smanjuje pri aktivnosti (12). Također mogu biti zahvaćeni periferni zglobovi, najčešće kuk i ramena, te se javljaju entezitis i daktilitis. Entezitis je prisutan u oko 30% bolesnika, a označava upalu enteza, odnosno područja pripoja tetiva i ligamenata za kost te najčešće zahvaća Ahilovu tetivu. Daktilis se javlja rjeđe, a označava difuzno oticanje prsta nogu ili ruku. Bolesti čije je javljanje povezano s ankilozantnim spondilitisom su psorijaza i upalne bolesti crijeva (87). Najčešće vanzglobne manifestacije ankilozantnog spondilitisa su kardiovaskularne i respiratorne te osteoporoza. Kardiovaskularne manifestacije uključuju aortnu insuficijenciju i smetnje srčane provodljivosti. Osteoporoza se javlja u četvrtine bolesnika, dok se posljedično frakture kralježaka, najčešće donjeg cervikalnog dijela, javljaju u 10% bolesnika (12). Bolest može dovesti i do neuroloških manifestacija uslijed oštećenja leđne moždine, kao i atlantoaksijalne subluksacije. Ukoliko se ankilozantni spondilitis adekvatno ne liječi dolazi do nastanka spinalne fuzije i hiperkifoze (87).

Liječenje uključuje preventivne vježbe koje služe kako ne bi došlo do stvaranja sindesmofita te terapiju NSAID-ovima. U slučaju njihove neučinkovitosti preporuča se dodati bDMARD-ove, prvenstveno TNF- α inhibitore (12,88).

1.6.1.1. Oftalmološke manifestacije ankilozantnog spondilitisa

Najčešća oftalmološka manifestacija ankilozantnog spondilisa je uveitis. Akutni prednji uveitis javlja se u oko 30% bolesnika s ankilozantnim spondilitisom (12,22,89). Klasično se ti bolesnici prezentiraju unilateralnom afekcijom oka uz nagli početak te simptome kao što su zamagljen vid, fotofobija, crvenilo i bol. Kod HLA-B27 pozitiviteta bolest se javlja 5-10 godina ranije nego kad osoba nema taj haplotip (22). S obzirom da oko 50% bolesnika s akutnim jednostranim uveitisom ima neku od seronegativnih spondiloartropatija, pojava simptoma uveitisa treba kod liječnika pobuditi sumnju na mogućnost postojanja udružene upalne reumatske bolesti (90). Osim toga, dokazana je povezanost rekurentnog akutnog prednjeg uveitisa i prisutnosti tendinitisa/entezitis dokazanog ultrazvukom, a bez prisutnih simptoma spondiloartropatije (91).

Mogu se javiti i episkleritis, skleritis, keratitis, intermedijarni i stražnji uveitis te orbitalna upala (89). Uslijed zahvaćanja stražnjeg segmenta oka se kao komplikacije javljaju stražnje sinehije (priraslice), katarakta, povišeni intraokularni tlak sa ili bez glaukoma, keratitički precipitati, makularni edem ili hipopion (22).

1.6.2. PSORIJATIČNI ARTRITIS

Psorijatični artritis upalna je reumatska bolest, koja se javlja u 20% bolesnika sa psorijazom (92). Prevalencija psorijatičnog artritisa je 1-2 na 1000, a podjednako zahvaća žene i muškarce (93).

Etiologija i patogeneza psorijatičnog artritisa kompleksna je te uključuje genetske, imunološke i okolišne čimbenike, koji združenim djelovanjem dovode do nastanka upale (94).

Klinička slika psorijatičnog artritisa uključuje zahvaćenost perifernih zglobova (najčešće DIP) i/ili aksijalnog skeleta (sakroileitis, spondilitis). Prisutne su bol i ukočenost koja se smanjuje s aktivnošću. Najčešće se radi o simetričnom poliartritisu, dok je oligoartritis rjeđi. Također su prisutni entezitis i daktilitis, koji je prisutan u gotovo 50% bolesnika (93). Kod 80-90% bolesnika prisutne su lezije noktiju kao što su udubljenja, oniholiza, hiperkeratoza i splinter krvarenja (95). U oko četvrtine bolesnika javlja se umor. Kod bolesnika s psorijatičnim artritisom povećana je učestalost kardiovaskularnih bolesti, metaboličkog sindroma, dijabetesa te depresije i anksioznosti u odnosu na opću populaciju (93).

U liječenju psorijatičnog artritisa koriste se NSAID-ovi, csDMARD-ovi, bDMARD-ovi i JAK inhibitori (96).

1.6.2.1. Oftalmološke manifestacije psorijatičnog artritisa

Oftalmološke manifestacije opisane u bolesnika s psorijatičnim artritisom uključuju uveitis, konjuktivitis, iritis, suhoću očiju i episkleritis (97).

Karakteristike uveitisa u ovih bolesnika su da je češće obostran, podmuklog početka, kroničnog tijeka te se češće javlja u žena (98).

1.8. GIHT

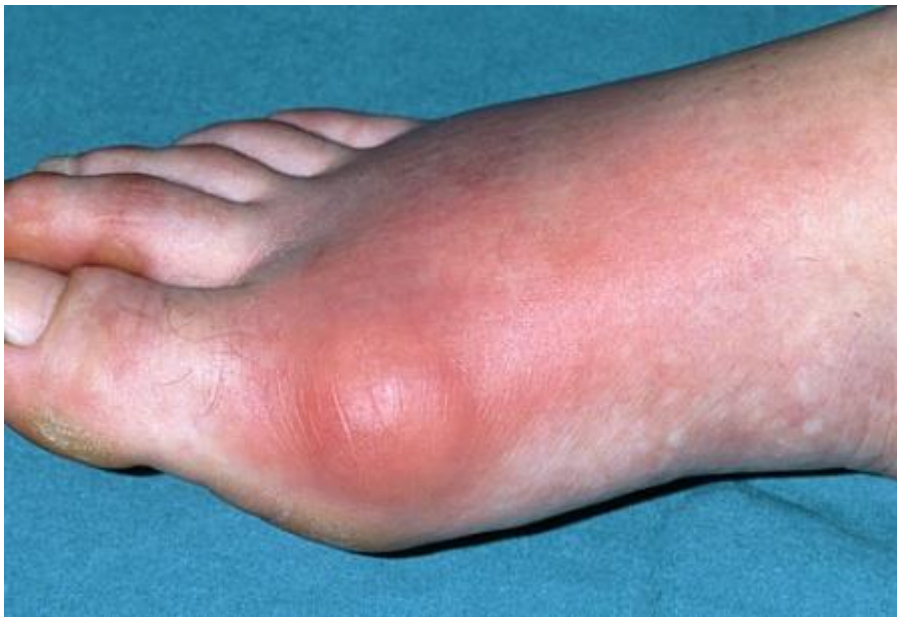Giht je upalni artritis povezan s hiperuricemijom i intraartikularnim taloženjem kristala natrijeva urata (12). Prevalencija gihta je 1-4% u Europi, a u svijetu se proteže od >1% do 6,5% ovisno o populaciji (99). Pet puta je češći u muškaraca nego u žena.

Akutni napadaj gihta tipično se javlja u muškaraca srednje životne dobi koji unose povećanu količinu hrane bogate purinima i zasićenim mastima te alkohol (12). Ostali rizični čimbenici za razvoj gihta su pretilost, hipertenzija, hiperlipidemija, dijabetes i kronična bolest bubrega (100).

Mokraćna kiselina završni je produkt metabolizma endogenih i hranom unesenih purina, a njena razina u serumu ovisi o ravnoteži između sinteze purina, unosa purina hranom te eliminacije bubregom (66%) i crijevima (33%). Kod većine bolesnika problem je u smanjenoj ekskreciji mokraćne kiseline, dok se kod 10% javlja pojačana produkcija uslijed povećane destrukcije stanica, a oko 1% prirođene greške metabolizma. Poremećaji ekskrecije javljaju se kod kronične bolesti bubrega, hipertenzije ili uzimanja nekih lijekova kao što su tijazidni diuretici i aspirin. Povećana destrukcija stanica prisutna je kod mijeloproliferativnih ili limfoproliferativnih poremećaja. Povećana produkcija mokraćne kiseline javlja se uslijed deficijencije hipoksantin-gvanin fosforiboziltransferaze ili pretjerane aktivnosti fosforibozil-pirofosfat sintaze. Zbog interakcije kristala natrijeva urata s makrofazima dolazi do stvaranja i aktivacije inflamozoma, odnosno aktivacije prirođene imunosti, što rezultira upalom (12).

Osobe koje imaju hiperuricemiju mogu biti asimptomatske ili razviti kliničku sliku akutnog napadaja gihta, kronične artropatije s ili bez formiranja tofa ili nefrolitijaze (100). Akutni napadaj gihta manifestira se kao naglo nastala bol praćena oticanjem i crvenilom najčešće prvog MTP zgloba. Navedeni napadaj može biti potaknut povećanim unosom hrane, alkohola, dehidracijom ili uzimanjem diuretika, kao i početkom uzimanja lijekova koji snižavaju razinu urata u krvi (12). Vrhunac doseže 12 do 24 h nakon početka, a ukoliko se ne liječi napadaj spontano prestaje nakon otprilike tjedan dana, no često se ponovno javlja unutar 2 godine (12,100). Kroničnu artropatiju karakterizira stalno prisutna kronična bol u zglobovima, ograničenje aktivnosti i strukturno oštećenje zgloba na što se može superponirati akutni napadaj gihta. Kronični poliartikularni giht s formiranjem tofa je rijedak i također obilježen

prisutnošću kronične boli u zglobovima, ograničenjem aktivnosti i strukturnim oštećenjem zgloba. Tofi su glatki bijeli depoziti natrijeva urata, uglavnom prisutni pod kožom i oko zglobova te na ušima, prstima ili Ahilovim tetivama. Taj oblik gihta često se dovodi u vezu s oštećenjem bubrega ili dugotrajnom uporabom diuretika, stoga kad je god moguće treba zaustaviti terapiju diureticima ili promijeniti diuretik u neki koji manje doprinosi zadržavanju urata, kao što je bumetanid.



Slika 6. Crvenilo i oteklina MTP zgloba – preuzeto s *Physiopedia* (101)

U liječenju akutnog napadaja gihta koriste se oralni glukokortikoidi, NSAID i kolhicin. Bolesnicima treba savjetovati restrikciju unosa alkohola, posebno piva koje je bogato purinima i fruktozom te gaziranih pića, kao i hrane bogate purinima, kao što su crveno meso, školjke i špinat. Lijekovi koji smanjuju razinu mokraćne kiseline u serumu su alopurinol, febuksostat, peglotikaza, urikozurici, losartan i ciljana terapija. Alopurinol se koristi kod čestih i teških napadaja unatoč promjeni prehrambenih navika i kod prisutnog oštećenja bubrega ili tofa te ako bolesnik teško podnosi NSAID ili kolhicin. Važno je pričekati barem mjesec dana od akutnog napadaja te uzimati NSAID ili kolhicin 2-4 tjedna prije i 4 tjedna nakon početka uzimanja alopurinola kako ne bi došlo do ponovnih akutnih napadaja gihta. Febuksostat se metabolizira putem jetre tako da je sigurniji kod bubrežnog oštećenja te se koristi kod bolesnika koji ne mogu tolerirati alopurinol. Zbog većeg rizika ukupnog i kardiovaskularnog morbiditeta kod febuksostata, alopurinol je i dalje prvi izbor.

Peglotikaza se daje bolesnicima s refrakternim oblikom gihta. Urokozurici se rijetko koriste zbog rizika hepatotoksičnosti (12).

1.8.1. Oftalmološke manifestacije gihta

Oftalmološke manifestacije koje se javljaju kod gihta su keratitis, skleritis, optički neuritis, glaukom, retinalna krvarenja i tromboza. Opisani su i rijetki slučajevi stvaranja tofa u rožnici i spojnici (41).

2. HIPOTEZA

Oftalmološke manifestacije česte su vanzglobne komplikacije upalnih reumatskih bolesti. O tome trebamo misliti i kod bolesnika koji nemaju oftalmološke tegobe.

3. CILJEVI RADA

Glavni cilj ovog istraživanja jest utvrditi učestalost oftalmoloških manifestacija u oboljelih od upalnih reumatskih bolesti.

Sporedni ciljevi su utvrditi koje su sve oftalmološke manifestacije upalnih reumatskih bolesti, kakva je povezanost oftalmoloških simptoma i objektivnog oftalmološkog nalaza te odrediti postoji li povezanost uzimanja određene terapije s oftalmološkim manifestacijama.

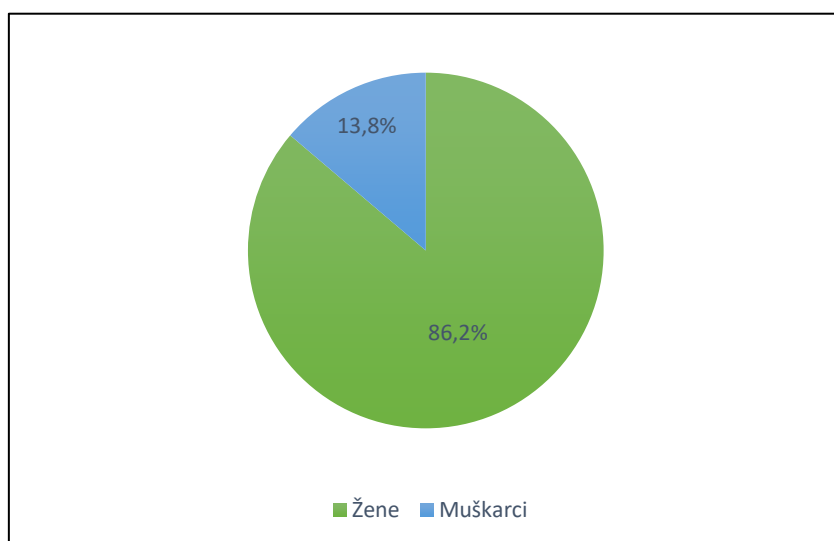
4. ISPITANICI I METODE

Ovo retrospektivno istraživanje provedeno je u Kliničkoj bolnici „Sveti Duh“ u Zagrebu te je odobreno od strane Etičkog povjerenstva. Prikupljeni su podaci o dobi, spolu, reumatološkoj i oftalmološkoj dijagnozi, uzimanju lijekova te prisutnosti nestabilnog suznog filma kod ispitanika. Podaci su prikupljeni iz bolničkog informacijskog sustava Kliničke bolnice „Sveti Duh“. U istraživanje je uključeno 29 ispitanika, od toga 4 muškarca (13,8%) i 25 žena (86,2%). Prosječna dob ispitanika bila je 53 ± 19 godina.

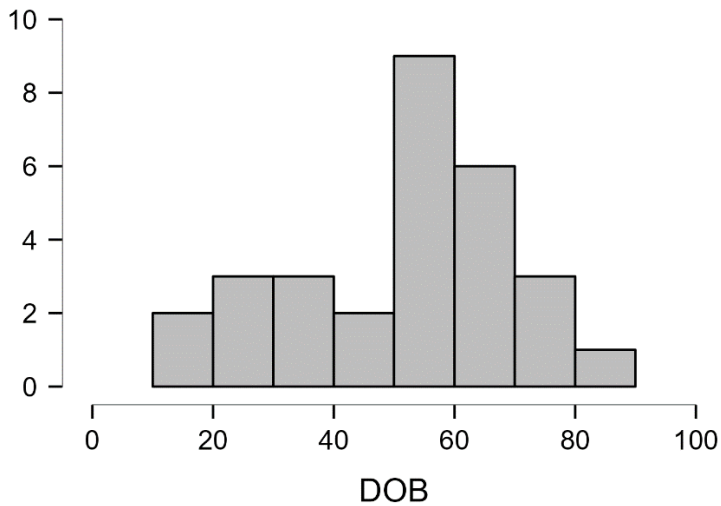
Za statističku analizu korišten je JASP (verzija 0.8.1.0).

Korištene su metode deskriptivne statistike te chi-kvadrat test za nezavisne varijable.

Za značajnost je korištena p-vrijednost $< 0,05$.

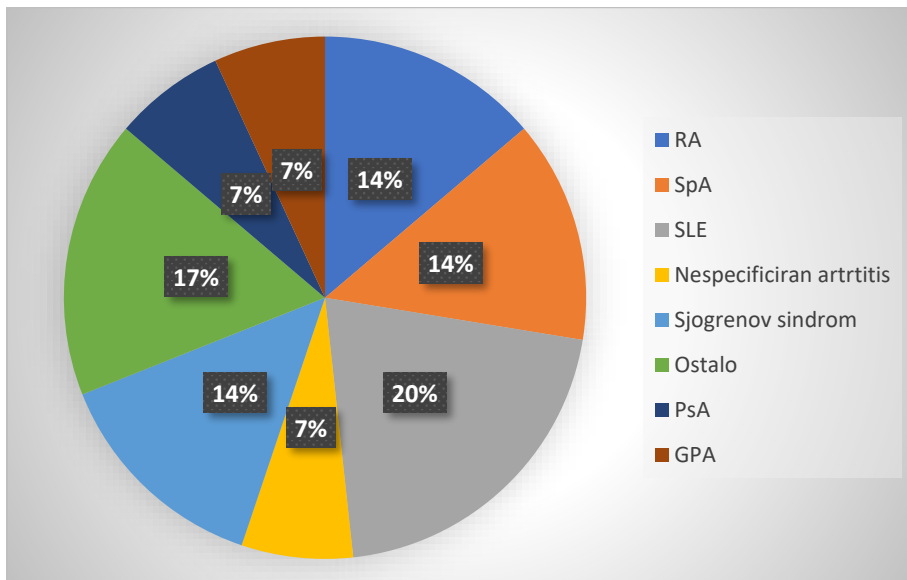


Slika 7. Distribucija ispitanika po spolu



Slika 8. Distribucija ispitanika po dobi

Reumatološke bolesti prisutne u ispitivanoj skupini bile su sistemski eritematozni lupus (20,7%), Sjögrenov sindrom (13,8%), reumatoidni artritis (13,8%), spondiloartritis (13,8%), psorijatični artritis (PsA) (6,9%), granulomatoza s poliangitisom (GPA) (6,9%), nespecificiran artritis (6,9%) te ostalo (udio od 3,4% po bolesti). Stanja uključena pod ostalo su polimialgija reumatika, subfebrilno stanje s reumatološkim simptomima, dermatomiozitis, juvenilni artritis te giht.



Slika 9. Prikaz udjela pojedinih reumatoloških bolesti među ispitanicima

5. REZULTATI

Kod 14 (48,5%) ispitanika postavljena je dijagnoza neke od oftalmoloških bolesti. Najčešća dijagnoza koja je postavljena jest kseroftalmija (42,9%), potom slijede katarakta (28,6%), uveitis (14,3%) te pseudoeksfolijativni sindrom (7,1%) i makularna degeneracija (7,1%).

Tablica 3. Učestalost pojedinih oftalmoloških dijagnoza

	N (%)
Kseroftalmija	6 (42,9)
Katarakta	4 (28,6)
Pseudoeksfolijativni sindrom	1 (7,1)
Makularna degeneracija	1 (7,1)
Uveitis	2 (14,3)
Ukupno	14 (100)

Iz navedene analize učestalosti oftalmoloških dijagnoza izdvojene su refrakcijske greške koje su prisutne u 55,2% svih ispitanika (16/29).

14 (48,3%) ispitanika žalilo se na oftalmološke tegobe. Od ispitanika koji su se žalili na oftalmološke tegobe kod njih 71,4% (10/14) postavljena je oftalmološka dijagnoza.

Kod 28,6% (4/14) ispitanika koji se nisu žalili na oftalmološke tegobe nakon detaljnog oftalmološkog pregleda postavljena je dijagnoza neke od oftalmoloških bolesti.

Analizom chi-kvadrat testom pokazalo se da postoji statistički značajna povezanost između postojanja oftalmoloških simptoma i postavljanja oftalmološke dijagnoze ($p=0,016$).

Contingency Tables

OFTALM. DIJAGNOZA		OFTALMOLOSKE TEGOBE/SIMPTOMI		
		NE	DA	Total
NE	Count	11.000	4.000	15.000
	% within row	73.333 %	26.667 %	100.000 %
DA	Count	4.000	10.000	14.000
	% within row	28.571 %	71.429 %	100.000 %
Total	Count	15.000	14.000	29.000
	% within row	51.724 %	48.276 %	100.000 %

Chi-Squared Tests

	Value	df	p
X ²	5.811	1	0.016
N	29		

Slika 10. Chi-kvadrat test - analiza povezanosti postojanja oftalmoloških simptoma i oftalmološke dijagnoze

Kod 41,4% (12/29) ispitanika navodi se prisutnost značajke nestabilnog suznog filma u oftalmološkom nalazu.

Na glukokortikoidnoj terapiji je 44,8% (13/29) ispitanika, a na biološkoj 17,2% (5/29). Od svih ispitanika 6,9% (2/29) ih uzima i glukokortikoidnu i biološku terapiju.

Nije pronađena značajna povezanost uzimanja ni glukokortikoidne ($p=0,340$), ni biološke terapije s postavljenom oftalmološkom dijagnozom ($p=0,564$).

Contingency Tables

OFTALM. DIJAGNOZA		GLUKOKORTIKOIDI		
		NE	DA	Total
NE	Count	7.000	8.000	15.000
	% within row	46.667 %	53.333 %	100.000 %
DA	Count	9.000	5.000	14.000
	% within row	64.286 %	35.714 %	100.000 %
Total	Count	16.000	13.000	29.000
	% within row	55.172 %	44.828 %	100.000 %

Chi-Squared Tests

	Value	df	p
X ²	0.909	1	0.340
N	29		

Slika 11. Chi kvadrat test – analiza povezanosti uzimanja glukokortikoidne terapije s postavljanjem oftalmološke dijagnoze

Contingency Tables ▼

OFTALM. DIJAGNOZA		BIOLOSKA TERAPIJA		
		NE	DA	Total
NE	Count	13.000	2.000	15.000
	% within row	86.667 %	13.333 %	100.000 %
DA	Count	11.000	3.000	14.000
	% within row	78.571 %	21.429 %	100.000 %
Total	Count	24.000	5.000	29.000
	% within row	82.759 %	17.241 %	100.000 %

Chi-Squared Tests

	Value	df	p
X ²	0.333	1	0.564
N	29		

Slika 12. Chi-kvadrat test – analiza povezanosti uzimanja biološke terapije s postavljanjem oftalmološke dijagnoze

Analizom povezanosti postojanja nestabilnog suznog filma s uzimanjem glukokortikoidne ($p=0,638$), kao ni biološke terapije nije pronađena statistički značajna razlika.

Contingency Tables ▼

NESTABILAN SUZNI FILM		GLUKOKORTIKOIDI		
		NE	DA	Total
NE	Count	10.000	7.000	17.000
	% within row	58.824 %	41.176 %	100.000 %
DA	Count	6.000	6.000	12.000
	% within row	50.000 %	50.000 %	100.000 %
Total	Count	16.000	13.000	29.000
	% within row	55.172 %	44.828 %	100.000 %

Chi-Squared Tests

	Value	df	p
X ²	0.221	1	0.638
N	29		

Slika 13. Chi-kvadrat test – analiza povezanosti uzimanja glukokortikoidne terapije s prisutnošću nestabilnog suznog filma

Contingency Tables

NESTABILAN SUZNI FILM		BIOLOSKA TERAPIJA		
		NE	DA	Total
NE	Count	14.000	3.000	17.000
	% within row	82.353 %	17.647 %	100.000 %
DA	Count	10.000	2.000	12.000
	% within row	83.333 %	16.667 %	100.000 %
Total	Count	24.000	5.000	29.000
	% within row	82.759 %	17.241 %	100.000 %

Chi-Squared Tests

	Value	df	p
X ²	0.005	1	0.945
N	29		

Slika 14. Chi-kvadrat test – analiza povezanost uzimanja biološke terapije s prisutnošću nestabilnog suznog filma

6. RASPRAVA

Rezultati ovog istraživanja potvrđuju da su oftalmološke manifestacije česte vanzglobne manifestacije upalnih reumatskih bolesti.

Najčešća oftalmološka manifestacija bila je kseroftalmija, što je u skladu s dosadašnjim spoznajama (22,102,103). Točna prevalencija kseroftalmije kod upalnih reumatskih bolesti nije poznata, no dostupni su podaci koji govore o njenoj učestalosti kod svake pojedine bolesti. Najčešće se javlja kod reumatoidnog artritisa, gdje je prisutna u oko 40% bolesnika te kod Sjögrenovog sindroma gdje je njena prisutnost uobičajena karakteristika kliničke slike (22).

Druge oftalmološke manifestacije prisutne u ispitanika oboljelih od upalnih reumatskih bolesti bile su katarakta, uveitis, pseudoeksfolijativni sindrom i makularna degeneracija. Pojava katarakte kod oboljelih od upalnih reumatskih bolesti može biti uzrokovana samom bolešću, upotrebom glukokortikoida ili može biti posljedica druge oftalmološke manifestacije, kao što je uveitis (102,103). Metaanaliza provedena 2016. godine koja je ispitala povezanost između sistemske uporabe glukokortikoida i rizika nastanka katarakte i glaukoma kod bolesnika s reumatoidnim artritisom nije pokazala postojanje značajne povezanosti između sistemske uporabe glukokortikoida i rizika nastanka katarakte pri analizi randomiziranih kontroliranih pokusa (104). Nužno je provesti istraživanja na većem broju bolesnika kako bi se utvrdilo što sve utječe na pojavu katarakte kod oboljelih od upalnih reumatskih bolesti.

Analiza 148 993 bolesnika iz *Johns Hopkins Medicine Health Systema* pokazala je prevalenciju skleritisa od 0,05% ispitanika. Odsutnost skleritisa zbog malog broja uzorka u našem istraživanju u skladu je s niskom prevalencijom dokazanoj u *John Hopkins* analizi (54).

Kod 71,4% ispitanika koji su se žalili na oftalmološke tegobe postavljena je i dijagnoza oftalmološke bolesti, što upućuje na važnost uzimanja anamnestičkih podataka o oftalmološkim simptomima pri reumatološkom pregledu. S obzirom da je kod 28,6% ispitanika bez oftalmoloških simptoma pregledom postavljena oftalmološka dijagnoza, treba imati na umu da su oftalmološke manifestacije upalnih reumatskih bolesti česte te se javljaju i u asimptomatskih bolesnika. Ovo istraživanje nije pokazalo povezanost raznih terapijskih opcija i oftalmoloških tegoba. Navedeno

nije u skladu s dosadašnjim rezultatima što možemo tumačiti malih brojem bolesnika uključenih u ovo istraživanje (105).

7. ZAKLJUČCI

Oftalmološke manifestacije česte su vanzglobne manifestacije upalnih reumatskih bolesti što potvrđuju rezultati ovog istraživanja. Na oftalmološke manifestacije upalnih reumatskih bolesti nužno je misliti i kod simptomatskih i kod asimptomatskih bolesnika. Pravovremeno dijagnosticiranje oftalmoloških manifestacija upalnih reumatskih bolesti uvjet je učinkovitog liječenja i sprječavanja nepovratnih promjena u oku. Potrebno je provesti daljnja istraživanja na većem broju ispitanika da bi se utvrdila povezanost određenih terapijskih opcija i oftalmoloških manifestacija upalnih reumatskih bolesti.

8. ZAHVALE

Posebno zahvaljujem doc.dr.sc. Ani Gudelj Građanin na pomoći, savjetima i sugestijama pri pisanju ovog rada.

Zahvaljujem se svojoj obitelji, posebno mami Đurđici, i rodbini na potpori koju su mi pružali kako tijekom čitavog studija, tako i tijekom izrade ovog rada. Posebno hvala mojem Anđelu na korisnim savjetima pri pisanju rada i podršci tijekom čitavog ovog razdoblja. Želim zahvaliti i svim prijateljima i kolegama s kojima sam prolazila sve teške, ali i sretne trenutke koji su se dogodili tijekom ovih 6 godina studiranja.

9. LITERATURA

1. Rose NR. Autoimmune diseases: tracing the shared threads. *Hosp Pract* (1995). 15. travanj 1997.;32(4):147–54.
2. Davidson A, Diamond B. Autoimmune diseases. *N Engl J Med*. 02. kolovoz 2001.;345(5):340–50.
3. Pissetsky DS. Overview of autoimmunity [Internet]. UpToDate. [citirano 05. rujan 2023.]. Dostupno na: <https://www.uptodate.com/contents/overview-of-autoimmunity>
4. Pianta A, Arvikar SL, Strle K, Drouin EE, Wang Q, Costello CE, i ostali. Two rheumatoid arthritis-specific autoantigens correlate microbial immunity with autoimmune responses in joints. *J Clin Invest*. 01. kolovoz 2017.;127(8):2946–56.
5. James JA, Harley JB, Scofield RH. Epstein-Barr virus and systemic lupus erythematosus. *Curr Opin Rheumatol*. rujan 2006.;18(5):462–7.
6. Ascherio A, Munger KL. EBV and Autoimmunity. *Curr Top Microbiol Immunol*. 2015.;390(Pt 1):365–85.
7. Dinse GE, Parks CG, Weinberg CR, Co CA, Wilkerson J, Zeldin DC, i ostali. Increasing Prevalence of Antinuclear Antibodies in the United States. *Arthritis Rheumatol*. lipanj 2020.;72(6):1026–35.
8. Wang X, Xia Y. Anti-double Stranded DNA Antibodies: Origin, Pathogenicity, and Targeted Therapies. *Front Immunol*. 2019.;10:1667.
9. Blanco P, Viallard JF, Pellegrin JL, Moreau JF. Cytotoxic T lymphocytes and autoimmunity. *Curr Opin Rheumatol*. studeni 2005.;17(6):731–4.
10. Ueda H, Howson JMM, Esposito L, Heward J, Snook H, Chamberlain G, i ostali. Association of the T-cell regulatory gene CTLA4 with susceptibility to autoimmune disease. *Nature*. 29. svibanj 2003.;423(6939):506–11.
11. Abbas AK, Lichtman AH, Pillai S. *Stanična i molekularna imunologija*. 8. Zagreb: Medicinska naklada; 2018.
12. Feather A, Randall D, Waterhouse M. *Kumar and Clark's Clinical Medicine*. 10. izd. Ujedinjeno Kraljevstvo: Elsevier; 2020.

13. Ralston SH, Penman ID, Strachan MW, Hobson RP. Davidson's Principles and Practice of Medicine. 23. izd. Ujedinjeno Kraljevstvo: Elsevier; 2018.
14. Jog NR, James JA. Epstein Barr Virus and Autoimmune Responses in Systemic Lupus Erythematosus. *Front Immunol.* 03. veljača 2021.;11:623944.
15. Greco CM, Rudy TE, Manzi S. Adaptation to chronic pain in systemic lupus erythematosus: applicability of the multidimensional pain inventory. *Pain Med.* ožujak 2003.;4(1):39–50.
16. Cervera R, Khamashta MA, Font J, Sebastiani GD, Gil A, Lavilla P, i ostali. Morbidity and mortality in systemic lupus erythematosus during a 10-year period: a comparison of early and late manifestations in a cohort of 1,000 patients. *Medicine (Baltimore).* rujana 2003.;82(5):299–308.
17. Richter JG, Sander O, Schneider M, Klein-Weigel P. Diagnostic algorithm for Raynaud's phenomenon and vascular skin lesions in systemic lupus erythematosus. *Lupus. kolovoz* 2010.;19(9):1087–95.
18. Danila MI, Pons-Estel GJ, Zhang J, Vilá LM, Reveille JD, Alarcón GS. Renal damage is the most important predictor of mortality within the damage index: data from LUMINA LXIV, a multiethnic US cohort. *Rheumatology (Oxford).* svibanj 2009.;48(5):542–5.
19. Malar Rash [Internet]. ScienceDirect. [citirano 05. listopada 2023.]. Dostupno na: <https://www.sciencedirect.com/topics/medicine-and-dentistry/malar-rash>
20. Palejwala NV, Walia HS, Yeh S. Ocular Manifestations of Systemic Lupus Erythematosus: A Review of the Literature. *Autoimmune Diseases.* 2012.;2012:1–9.
21. Wallace DJ, Gladman DD. Clinical manifestations and diagnosis of systemic lupus erythematosus in adults [Internet]. UpToDate. [citirano 27. travnja 2023.]. Dostupno na: https://www.uptodate.com/contents/clinical-manifestations-and-diagnosis-of-systemic-lupus-erythematosus-in-adults?search=lupus%20ophthalmologic&source=search_result&selectedTitle=3~150&usage_type=default&display_rank=3#H2111694527
22. Kemeny-Beke A, Szodoray P. Ocular manifestations of rheumatic diseases. *Int Ophthalmol.* veljača 2020.;40(2):503–10.
23. Silpa-archa S, Lee JJ, Foster CS. Ocular manifestations in systemic lupus erythematosus. *Br J Ophthalmol.* siječanj 2016.;100(1):135–41.

24. Gold DH, Morris DA, Henkind P. Ocular findings in systemic lupus erythematosus. *Br J Ophthalmol.* studeni 1972.;56(11):800–4.
25. Dunn JP, Noorily SW, Petri M, Finkelstein D, Rosenbaum JT, Jabs DA. Antiphospholipid antibodies and retinal vascular disease. *Lupus. kolovoz* 1996.;5(4):313–22.
26. Lanham JG, Barrie T, Kohner EM, Hughes GR. SLE retinopathy: evaluation by fluorescein angiography. *Ann Rheum Dis.* listopad 1982.;41(5):473–8.
27. Stafford-Brady FJ, Urowitz MB, Gladman DD, Easterbrook M. Lupus retinopathy. Patterns, associations, and prognosis. *Arthritis Rheum.* rujun 1988.;31(9):1105–10.
28. Hall S, Buettner H, Luthra HS. Occlusive retinal vascular disease in systemic lupus erythematosus. *J Rheumatol.* prosinac 1984.;11(6):846–50.
29. Coppeto J, Lessell S. Retinopathy in systemic lupus erythematosus. *Arch Ophthalmol.* svibanj 1977.;95(5):794–7.
30. Jabs DA, Fine SL, Hochberg MC, Newman SA, Heiner GG, Stevens MB. Severe retinal vaso-occlusive disease in systemic lupus erythematosus. *Arch Ophthalmol.* travanj 1986.;104(4):558–63.
31. Golnik K. Neuro-ophthalmologic manifestations of systemic disease: rheumatologic/Inflammatory. *Ophthalmology Clinics of North America.* rujun 2004.;17(3):389–96.
32. England BR, Mikuls TR. Epidemiology of, risk factors for, and possible causes of rheumatoid arthritis [Internet]. UpToDate. [citirano 15. svibanj 2023.]. Dostupno na: <https://www.uptodate.com/contents/epidemiology-of-risk-factors-for-and-possible-causes-of-rheumatoid-arthritis>
33. Frisell T, Holmqvist M, Källberg H, Klareskog L, Alfredsson L, Askling J. Familial risks and heritability of rheumatoid arthritis: role of rheumatoid factor/anti-citrullinated protein antibody status, number and type of affected relatives, sex, and age. *Arthritis Rheum.* studeni 2013.;65(11):2773–82.
34. Aggarwal R, Liao K, Nair R, Ringold S, Costenbader KH. Anti-citrullinated peptide antibody assays and their role in the diagnosis of rheumatoid arthritis: ACPA Assays in RA. *Arthritis & Rheumatism.* 15. studeni 2009.;61(11):1472–83.
35. Ingegnoli F, Castelli R, Gualtierotti R. Rheumatoid Factors: Clinical Applications. *Disease Markers.* 2013.;35:727–34.

36. Snir O, Widhe M, Hermansson M, von Spee C, Lindberg J, Hensen S, i ostali. Antibodies to several citrullinated antigens are enriched in the joints of rheumatoid arthritis patients. *Arthritis Rheum. siječanj 2010.*;62(1):44–52.
37. England BR. Clinical manifestations of rheumatoid arthritis [Internet]. UpToDate. [citirano 15. svibanj 2023.]. Dostupno na: <https://www.uptodate.com/contents/clinical-manifestations-of-rheumatoid-arthritis>
38. Matteson EL, Davis JM. Overview of the systemic and nonarticular manifestations of rheumatoid arthritis [Internet]. UpToDate. [citirano 15. svibanj 2023.]. Dostupno na: <https://www.uptodate.com/contents/overview-of-the-systemic-and-nonarticular-manifestations-of-rheumatoid-arthritis>
39. Venables PJW. Synovial thickening of the metacarpophalangeal joint [Internet]. UpToDate. [citirano 21. svibanj 2023.]. Dostupno na: https://www.uptodate.com/contents/image?imageKey=RHEUM%2F57439~RHEUM%2F66140~RHEUM%2F96568&topicKey=RHEUM%2F7502&source=see_link
40. Moreland LW, Cannella A. General principles and overview of management of rheumatoid arthritis in adults [Internet]. UpToDate. [citirano 15. svibanj 2023.]. Dostupno na: <https://www.uptodate.com/contents/general-principles-and-overview-of-management-of-rheumatoid-arthritis-in-adults>
41. Shah R, Amador C, Tormanen K, Ghiam S, Saghizadeh M, Arumugaswami V, i ostali. Systemic diseases and the cornea. *Experimental Eye Research. ožujak 2021.*;204:108455.
42. Dana R. Ocular manifestations of rheumatoid arthritis [Internet]. UpToDate. [citirano 26. travanj 2023.]. Dostupno na: <https://www.uptodate.com/contents/ocular-manifestations-of-rheumatoid-arthritis>
43. Thompson M, Eadie S. Kerato-conjunctivitis sicca and rheumatoid arthritis. *Ann Rheum Dis. ožujak 1956.*;15(1):21–5.
44. Uhlig T, Kvien TK, Jensen JL, Axéll T. Sicca symptoms, saliva and tear production, and disease variables in 636 patients with rheumatoid arthritis. *Ann Rheum Dis. srpanj 1999.*;58(7):415–22.
45. Brown SI. Marginal Furrows: A Characteristic Corneal Lesion of Rheumatoid Arthritis. *Arch Ophthalmol. 01. svibanj 1968.*;79(5):563.
46. Michels ML, Cobo LM, Caldwell DS, Rice JR, Haynes BF. Rheumatoid arthritis and sterile corneal ulceration. *Arthritis & Rheumatism. lipanj 1984.*;27(6):606–14.

47. Amador-Patarroyo MJ, Jalil-Florencia E, Otero-Marquez O, Molano-Gonzalez N, Mantilla RD, Rojas-Villarraga A, i ostali. Can Appropriate Systemic Treatment Help Protect the Cornea in Patients With Rheumatoid Arthritis? A Multidisciplinary Approach to Autoimmune Ocular Involvement. *Cornea*. veljača 2018.;37(2):235–41.
48. Dayer JM, Graham R, Russell G, Krane SM. Collagenase production by rheumatoid synovial cells: stimulation by a human lymphocyte factor. *Science*. 14. siječanj 1977.;195(4274):181–3.
49. Riley GP, Harrall RL, Watson PG, Cawston TE, Hazleman BL. Collagenase (MMP-1) and TIMP-1 in destructive corneal disease associated with rheumatoid arthritis. *Eye (Lond)*. 1995.;9 (Pt 6):703–18.
50. Ormerod LD, Fong LP, Foster CS. Corneal infection in mucosal scarring disorders and Sjögren's syndrome. *Am J Ophthalmol*. 15. svibanj 1988.;105(5):512–8.
51. McGavin DD, Williamson J, Forrester JV, Foulds WS, Buchanan WW, Dick WC, i ostali. Episcleritis and scleritis. A study of their clinical manifestations and association with rheumatoid arthritis. *Br J Ophthalmol*. ožujak 1976.;60(3):192–226.
52. Fujita M, Igarashi T, Kurai T, Sakane M, Yoshino S, Takahashi H. Correlation between dry eye and rheumatoid arthritis activity. *Am J Ophthalmol*. studeni 2005.;140(5):808–13.
53. Bernauer W, Pleisch B, Brunner M. Five-year outcome in immune-mediated scleritis. *Graefes Arch Clin Exp Ophthalmol*. rujan 2014.;252(9):1477–81.
54. Berkenstock MK, Carey AR. Health system wide “big data” analysis of rheumatologic conditions and scleritis. *BMC Ophthalmol*. prosinac 2021.;21(1):14.
55. Hinojosa-Azaola A, García-Castro A, Juárez-Flores A, Recillas-Gispert C. Clinical significance of ocular manifestations in granulomatosis with polyangiitis: association with sinonasal involvement and damage. *Rheumatol Int*. ožujak 2019.;39(3):489–95.
56. Kitching AR, Anders HJ, Basu N, Brouwer E, Gordon J, Jayne DR, i ostali. ANCA-associated vasculitis. *Nat Rev Dis Primers*. 27. kolovoz 2020.;6(1):71.
57. Falk RJ. Pathogenesis of antineutrophil cytoplasmic autoantibody-associated vasculitis [Internet]. UpToDate. [citirano 20. svibanj 2023.]. Dostupno na: <https://www.uptodate.com/contents/pathogenesis-of-antineutrophil-cytoplasmic-autoantibody-associated-vasculitis>

58. Falk RJ, Merkel PA. Granulomatosis with polyangiitis and microscopic polyangiitis: Management of disease resistant to initial therapy. UpToDate.
59. Gheita TA, Abd El Latif EM. Relationship of ocular presentation in granulomatosis with polyangiitis to autoantibodies and disease activity. *Z Rheumatol. travanj* 2019.;78(3):281–6.
60. Okhravi N, Odufuwa B, McCluskey P, Lightman S. Scleritis. *Surv Ophthalmol.* 2005.;50(4):351–63.
61. Salvarani C, Muratore F. Clinical manifestations of giant cell arteritis [Internet]. UpToDate. [citirano 26. travanj 2023.]. Dostupno na: https://www.uptodate.com/contents/clinical-manifestations-of-giant-cell-arteritis?search=giant%20cell%20arteriti&source=search_result&selectedTitle=3~119&usage_type=default&display_rank=3
62. Salvarani C, Gabriel SE, O’Fallon WM, Hunder GG. Epidemiology of polymyalgia rheumatica in Olmsted County, Minnesota, 1970-1991. *Arthritis Rheum. ožujak* 1995.;38(3):369–73.
63. Gran JT, Myklebust G, Wilsgaard T, Jacobsen BK. Survival in polymyalgia rheumatica and temporal arteritis: a study of 398 cases and matched population controls. *Rheumatology (Oxford).* studeni 2001.;40(11):1238–42.
64. González-Gay MA, García-Porrúa C, Llorca J, Hajeer AH, Brañas F, Dababneh A, i ostali. Visual manifestations of giant cell arteritis. Trends and clinical spectrum in 161 patients. *Medicine (Baltimore).* rujan 2000.;79(5):283–92.
65. Liozon E, Herrmann F, Ly K, Robert PY, Loustaud V, Soria P, i ostali. Risk factors for visual loss in giant cell (temporal) arteritis: a prospective study of 174 patients. *Am J Med.* 15. kolovoz 2001.;111(3):211–7.
66. Liozon E, Dalmay F, Lalloue F, Gondran G, Bezanahary H, Fauchais AL, i ostali. Risk Factors for Permanent Visual Loss in Biopsy-proven Giant Cell Arteritis: A Study of 339 Patients. *J Rheumatol.* srpanj 2016.;43(7):1393–9.
67. Danesh-Meyer H, Savino PJ, Gamble GG. Poor prognosis of visual outcome after visual loss from giant cell arteritis. *Ophthalmology.* lipanj 2005.;112(6):1098–103.
68. Vodopivec I, Rizzo JF. Ophthalmic manifestations of giant cell arteritis. *Rheumatology (Oxford).* 01. veljača 2018.;57(suppl_2):ii63–72.

69. Jonasson F, Cullen JF, Elton RA. Temporal arteritis. A 14-year epidemiological, clinical and prognostic study. *Scott Med J.* travanj 1979.;24(2):111–7.
70. Baer AN. Clinical manifestations of Sjögren’s syndrome: Exocrine gland disease [Internet]. UpToDate. [citirano 16. svibanj 2023.]. Dostupno na: <https://www.uptodate.com/contents/clinical-manifestations-of-sjogrens-syndrome-exocrine-gland-disease>
71. Baer AN. Pathogenesis of Sjögren’s syndrome [Internet]. UpToDate. [citirano 16. svibanj 2023.]. Dostupno na: <https://www.uptodate.com/contents/pathogenesis-of-sjogrens-syndrome>
72. Brito-Zerón P, Acar-Denizli N, Zeher M, Rasmussen A, Seror R, Theander E, i ostali. Influence of geolocation and ethnicity on the phenotypic expression of primary Sjögren’s syndrome at diagnosis in 8310 patients: a cross-sectional study from the Big Data Sjögren Project Consortium. *Ann Rheum Dis.* lipanj 2017.;76(6):1042–50.
73. Shiboski CH, Baer AN, Shiboski SC, Lam M, Challacombe S, Lanfranchi HE, i ostali. Natural History and Predictors of Progression to Sjögren’s Syndrome Among Participants of the Sjögren’s International Collaborative Clinical Alliance Registry. *Arthritis Care Res (Hoboken).* veljača 2018.;70(2):284–94.
74. Baer AN. Clinical manifestations of Sjögren’s syndrome: Extraglandular disease [Internet]. UpToDate. [citirano 16. svibanj 2023.]. Dostupno na: <https://www.uptodate.com/contents/clinical-manifestations-of-sjogrens-syndrome-extraglandular-disease>
75. Bloch KJ, Buchanan WW, Wohl MJ, Bunim JJ. SJOEGREN’S SYNDROME. A CLINICAL, PATHOLOGICAL, AND SEROLOGICAL STUDY OF SIXTY-TWO CASES. *Medicine (Baltimore).* svibanj 1965.;44:187–231.
76. Parkin B, Chew JB, White VA, Garcia-Briones G, Chhanabhai M, Rootman J. Lymphocytic infiltration and enlargement of the lacrimal glands: a new subtype of primary Sjögren’s syndrome? *Ophthalmology.* studeni 2005.;112(11):2040–7.
77. Nocturne G, Mariette X. Sjögren Syndrome-associated lymphomas: an update on pathogenesis and management. *Br J Haematol.* veljača 2015.;168(3):317–27.
78. Baer AN, Vivino FB. Overview of the management and prognosis of Sjögren’s syndrome [Internet]. UpToDate. [citirano 16. svibanj 2023.]. Dostupno na: <https://www.uptodate.com/contents/overview-of-the-management-and-prognosis-of-sjogrens-syndrome>

79. Vivino FB, Bunya VY, Massaro-Giordano G, Johr CR, Giattino SL, Schorpion A, i ostali. Sjogren's syndrome: An update on disease pathogenesis, clinical manifestations and treatment. *Clin Immunol.* lipanj 2019.;203:81–121.
80. Akpek EK, Bunya VY, Saldanha IJ. Sjögren's Syndrome: More Than Just Dry Eye. *Cornea.* svibanj 2019.;38(5):658–61.
81. Campos M, Takahashi R, Tanaka H, Chamon W, Allemann N. Inflammation-related scarring after photorefractive keratectomy. *Cornea.* studeni 1998.;17(6):607–10.
82. Albiets JM, Lenton LM, McLennan SG. Dry eye after LASIK: comparison of outcomes for Asian and Caucasian eyes. *Clin Exp Optom.* ožujak 2005.;88(2):89–96.
83. Di Pascuale MA, Liu TS, Trattler W, Tseng SCG. Lipid tear deficiency in persistent dry eye after laser in situ keratomileusis and treatment results of new eye-warming device. *J Cataract Refract Surg.* rujan 2005.;31(9):1741–9.
84. Donthineni PR, Das AV, Shanbhag SS, Basu S. Cataract Surgery in Dry Eye Disease: Visual Outcomes and Complications. *Front Med (Lausanne).* 2020.;7:575834.
85. Ram J, Gupta A, Brar G, Kaushik S, Gupta A. Outcomes of phacoemulsification in patients with dry eye. *J Cataract Refract Surg.* kolovoz 2002.;28(8):1386–9.
86. Wenker KJ, Quint JM. Ankylosing Spondylitis. U: StatPearls [Internet]. Treasure Island (FL): StatPearls Publishing; 2023 [citirano 21. travanj 2023.]. Dostupno na: <http://www.ncbi.nlm.nih.gov/books/NBK470173/>
87. Yu DT, van Tubergen A. Clinical manifestations of axial spondyloarthritis (ankylosing spondylitis and nonradiographic axial spondyloarthritis) in adults [Internet]. UpToDate. 2023. Dostupno na: <https://www.uptodate.com/contents/clinical-manifestations-of-axial-spondyloarthritis-ankylosing-spondylitis-and-nonradiographic-axial-spondyloarthritis-in-adults>
88. Yu DT, van Tubergen A. Treatment of axial spondyloarthritis (ankylosing spondylitis and nonradiographic axial spondyloarthritis) in adults [Internet]. UpToDate. [citirano 20. svibanj 2023.]. Dostupno na: <https://www.uptodate.com/contents/treatment-of-axial-spondyloarthritis-ankylosing-spondylitis-and-nonradiographic-axial-spondyloarthritis-in-adults>
89. Jhaj G, Kopplin LJ. Ocular features of the HLA-B27-positive seronegative spondyloarthropathies. *Current Opinion in Ophthalmology.* studeni 2018.;29(6):552–7.

90. Muñoz-Fernández S, Martín-Mola E. Uveitis. *Best Pract Res Clin Rheumatol*. lipanj 2006.;20(3):487–505.
91. Muñoz-Fernández S, De Miguel E, Cobo-Ibáñez T, Madero R, Ferreira A, Hidalgo MV, i ostali. Enthesis inflammation in recurrent acute anterior uveitis without spondylarthritis. *Arthritis Rheum*. srpanj 2009.;60(7):1985–90.
92. Alinaghi F, Calov M, Kristensen LE, Gladman DD, Coates LC, Jullien D, i ostali. Prevalence of psoriatic arthritis in patients with psoriasis: A systematic review and meta-analysis of observational and clinical studies. *J Am Acad Dermatol*. siječanj 2019.;80(1):251-265.e19.
93. Gladman DD, Ritchlin C. Clinical manifestations and diagnosis of psoriatic arthritis [Internet]. UpToDate. [citirano 20. svibanj 2023.]. Dostupno na: https://www.uptodate.com/contents/clinical-manifestations-and-diagnosis-of-psoriatic-arthritis?search=psoriatic%20arthritis&source=search_result&selectedTitle=1~150&usage_type=default&display_rank=1
94. Gladman DD, Ritchlin C. Pathogenesis of psoriatic arthritis [Internet]. UpToDate. [citirano 20. svibanj 2023.]. Dostupno na: https://www.uptodate.com/contents/pathogenesis-of-psoriatic-arthritis?search=psoriatic%20arthritis&source=search_result&selectedTitle=3~150&usage_type=default&display_rank=3
95. Cohen MR, Reda DJ, Clegg DO. Baseline relationships between psoriasis and psoriatic arthritis: analysis of 221 patients with active psoriatic arthritis. Department of Veterans Affairs Cooperative Study Group on Seronegative Spondyloarthropathies. *J Rheumatol*. kolovoz 1999.;26(8):1752–6.
96. Gladman DD, Ritchlin C. Treatment of psoriatic arthritis [Internet]. UpToDate. [citirano 20. svibanj 2023.]. Dostupno na: https://www.uptodate.com/contents/treatment-of-psoriatic-arthritis?search=psoriatic%20arthritis&source=search_result&selectedTitle=2~150&usage_type=default&display_rank=2
97. Lambert JR, Wright V. Eye inflammation in psoriatic arthritis. *Annals of the Rheumatic Diseases*. 01. kolovoz 1976.;35(4):354–6.
98. Paiva ES, Macaluso DC, Edwards A, Rosenbaum JT. Characterisation of uveitis in patients with psoriatic arthritis. *Ann Rheum Dis*. siječanj 2000.;59(1):67–70.
99. Dehlin M, Jacobsson L, Roddy E. Global epidemiology of gout: prevalence, incidence, treatment patterns and risk factors. *Nat Rev Rheumatol*. srpanj 2020.;16(7):380–90.

100. Gaffo AL. Clinical manifestations and diagnosis of gout [Internet]. UpToDate. [citirano 19. svibanj 2023.]. Dostupno na: <https://www.uptodate.com/contents/clinical-manifestations-and-diagnosis-of-gout>
101. Gout [Internet]. Physiopedia. [citirano 19. svibanj 2023.]. Dostupno na: <https://www.physio-pedia.com/Gout>
102. Nowicki NJ. Interrelationships of ophthalmology and rheumatic diseases. *J Am Geriatr Soc.* svibanj 1968.;16(5):565–70.
103. Kelsey JH. Ocular complications in rheumatic disorders. *Rheumatol Rehabil.* veljača 1973.;12(1):22–31.
104. Black RJ, Hill CL, Lester S, Dixon WG. The Association between Systemic Glucocorticoid Use and the Risk of Cataract and Glaucoma in Patients with Rheumatoid Arthritis: A Systematic Review and Meta-Analysis. Wallace GR, urednik. *PLoS ONE.* 15. studeni 2016.;11(11):e0166468.
105. Petris CK, Almony A. Ophthalmic manifestations of rheumatologic disease: diagnosis and management. *Mo Med.* 2012.;109(1):53–8.

10. ŽIVOTOPIS

Rođena sam 18.8.1998. u Zaboku. Nakon završenog osnovnoškolskog obrazovanja u Osnovnoj školi Krapinske Toplice upisujem opću gimnaziju u Srednjoj školi Pregrada. Tijekom srednjoškolskog obrazovanja položila sam ispit za Njemačku jezičnu diplomu (DSD II, C1). Osim toga, aktivno se služim engleskim jezikom. Medicinski fakultet Sveučilišta u Zagrebu upisala sam 2017. godine. Dvije godine sam aktivno sudjelovala na nastavi iz kolegija Patofiziologija kao demonstrator te sam u kolovozu 2022. godine sudjelovala na *Dubrovnik Summer School of Pathophysiology*. U prosincu 2020. sudjelovala sam na *Croatian Student Summit* sa sažetkom i posterom pod nazivom „*Intracranial hemangiopericytoma - can patients be safe from tumor recurrence?*“ kao prvi autor, a u travnju 2023. sa sažetkom i posterom pod nazivom „*Ankylosing spondylitis: how does it affect the quality of life?*“ kao drugi autor. Bila sam pasivni sudionik na 6. konferenciji s međunarodnim sudjelovanjem Hrvatskog društva za istraživanje raka pod nazivom „*HDIR-6: Targeting Cancer*“ i 1. hrvatskom kongresu medicine životnog stila s međunarodnim sudjelovanjem „Najstariji lijek u novom ruhu“. U lipnju 2023. dobila sam Rektorovu nagradu u kategoriji (d) Nagrada za "veliki" timski znanstveni i umjetnički rad (više od deset autora) za rad pod nazivom „Usporedba mentalnog zdravlja između studenata završnih godina integriranih sveučilišnih studija na Kineziološkom fakultetu i Medicinskom fakultetu Sveučilišta u Zagrebu“.