

# Kirurško razmatranje u liječenju kolesterolskog granuloma petroznog apeksa kroz infrakohlearni pristup

---

Prnjak, Josip

Master's thesis / Diplomski rad

2023

Degree Grantor / Ustanova koja je dodijelila akademski / stručni stupanj: **University of Zagreb, School of Medicine / Sveučilište u Zagrebu, Medicinski fakultet**

Permanent link / Trajna poveznica: <https://um.nsk.hr/um:nbn:hr:105:016531>

Rights / Prava: [In copyright](#)/[Zaštićeno autorskim pravom.](#)

Download date / Datum preuzimanja: **2024-08-11**



Repository / Repozitorij:

[Dr Med - University of Zagreb School of Medicine Digital Repository](#)



**SVEUČILIŠTE U ZAGREBU  
MEDICINSKI FAKULTET**

**Josip Prnjak**

**Kirurško razmatranje u liječenju kolesterolskog granuloma petroznog apeksa  
kroz infrakohlearni pristup**

**DIPLOMSKI RAD**



**Zagreb, lipanj 2023.**

Ovaj rad je izrađen na Klinici za otorinolaringologiju Kliničkog bolničkog centra Sestre milosrdnice, pod mentorstvom dr. sc. Andra Košeca, dr. med. FEBORL-HNS, višeg asistenta na Katedri za otorinolaringologiju i kirurgiju glave i vrata Medicinskog fakulteta Sveučilišta u Zagrebu i predan je na ocjenu u akademskoj godini 2022./2023.

## **Popis kratica korištenih u radu:**

KG – kolesterolski granulom

PA – petrozni apeks

KGPA – kolesterolski granulom petroznog apeksa

ICA – unutarnja karotidna arterija (eng. *internal carotid artery*)

JB – jugularni bulbus

GSPN – veliki površinski petrozni živac (eng. *greater superficial petrosal nerve*)

CT – kompjuterizirana tomografija (eng. *computed tomography*)

MR – magnetska rezonanca

TICA – transkanalni infrakohlearni pristup (eng. *transcanal infracochlear approach*)

ILA – infralabirintni pristup (eng. *infralabyrinthine approach*)

EEA – endoskopski endonazalni pristup (eng. *endoscopic endonasal approach*)

MFA – pristup kroz srednju lubanjsku jamu (eng. *middle fossa approach*)

## Sadržaj rada

1. SAŽETAK .....	1
2. SUMMARY .....	2
3. UVOD .....	3
4. CILJ RADA.....	4
5. KIRURŠKA ANATOMIJA PETROZNOG APEKSA I INFRAKOHELARNOG ODJELJKA.....	4
6. KOLESTEROLSKI GRANULOM PETROZNOG APEKSA.....	6
6.1. DIJAGNOSTIKA .....	8
6.2. LIJEČENJE .....	12
7. KIRURŠKI PRISTUPI NA PETROZNI APEKS KOD PACIJENATA S OČUVANIM SLUHOM.....	13
7.1. TRANSKANALNI INFRAKOHLEARNI PRISTUP .....	14
7.2. INFRALABIRINTNI PRISTUP .....	16
7.3. ENDOSKOPSKI ENDONAZALNI PRISTUP .....	16
7.4. PRISTUP KROZ SREDNJU LUBANJSKU JAMU .....	18
8. RAZMATRANJE TRANSKANALNOG INFRAKOHLEARNOG PRISTUPA U LIJEČENJU KOLESTEROLSKOG GRANULOMA PETROZNOG APEKSA.....	19
9. ZAKLJUČAK .....	22
10. POPIS LITERATURE .....	23
11. ZAHVALE.....	28
12. ŽIVOTOPIS.....	29

## 1. SAŽETAK

### **Kirurško razmatranje u liječenju kolesterolskog granuloma petroznog apeksa kroz infrakohlearni pristup**

Josip Prnjak

Kolesterolski granulom je lezija koja nastaje kao posljedica imunološke reakcije na kolesterolske kristale nastale anaerobnom razgradnjom krvnih produkata. Iako je incidencija izrazito niska, ipak se smatra najčešćom patologijom u području petroznog apeksa temporalne kosti. Rast ove lezije je spor i asimptomatski sve dok ne dođe do kompresije okolnih struktura poput unutarnjeg uha i kranijalnih živaca. Dijagnostika zahtjeva detaljnu audiološku i radiološku obradu s preciznim određivanjem lokalizacije lezije te odnosa s okolnim neurovaskularnim strukturama. Često se otkrije kao usputni nalaz te kirurško liječenje u takvim slučajevima nije potrebno, već se provodi aktivni nadzor prateći veličinu lezije i kliničku sliku. Kod simptomatskih slučajeva indicirano je kirurško liječenje u kojem prednost imaju drenažni postupci kod kojih se stijenka lezije ne uklanja. Razlog tome je to što je kolesterolski granulom pseudocista koja nema pravu epitelnu ovojnici. Odluka o kirurškom pristupu ovisi o sluhu na zahvaćenoj strani, lokalizaciji lezije, anatomskim okolnostima i iskustvu kirurga. U slučaju očuvanog sluha, postoji nekoliko kirurških pristupa kojima se čuva labirint među kojima je i infrakohlearni pristup. Ova kirurška tehnika omogućuje minimalno invazivan pristup na petrozni apeks i dugoročnu drenažu sadržaja u srednje uho. Zbog obilja neurovaskularnih struktura koje ograničavaju infrakohlearni anatomske odjeljak, pažljiva priprema i poznavanje anatomije su presudni u sprječavanju komplikacija.

Ključne riječi: kolesterolski granulom, infrakohlearni pristup, neurotologija

## **2. SUMMARY**

### **Surgical Considerations in Addressing Cholesterol Granuloma of the Petrous**

#### **Apex through an Infracochlear approach**

Josip Prnjak

Cholesterol granuloma is a lesion that develops as a result of an immune reaction to cholesterol crystals formed by the anaerobic breakdown of blood products. Although the incidence is extremely low, it is considered the most common pathology in the petrous apex area. The growth of this lesion is slow and asymptomatic until it compresses surrounding structures such as the inner ear and cranial nerves. Diagnosis requires detailed audiological and radiological evaluation with precise determination of the lesion's location and its relationship with adjacent neurovascular structures. It is often discovered incidentally, and in such cases, surgical treatment is not necessary but active surveillance is conducted, monitoring the size of the lesion and clinical presentation. In symptomatic cases, surgical treatment is indicated, with preference given to drainage procedures that do not require the removal of the lesion's wall. This is because a cholesterol granuloma is a pseudocyst that lacks a true epithelial lining. The decision regarding the surgical approach depends on the hearing status on the affected side, the localization of the lesion, the anatomical position of critical structures, and the surgeon's experience. In cases where hearing function is preserved, several surgical approaches can be used to spare the labyrinth, including the infracochlear approach. This surgical technique allows for a minimally invasive approach to the petrous apex and long-term drainage of the contents into the middle ear. Due to the abundance of neurovascular structures that limit the infracochlear compartment, attention and skill are essential in preventing complications.

Keywords: cholesterol granuloma, infracochlear approach, neurotology

### 3. UVOD

Kolesterolski granulom (KG) je ekspanzivna lezija koja se pojavljuje na bazi lubanje, sačinjena od nakupine kolesterolskih kristala zbog kojih dolazi do imunološke reakcije na strano tijelo i formiranja divovskih stanica. (1) Najčešća je tumorska tvorba u području petroznog apeksa (PA), gdje za razliku od drugih lokacija unutar temporalne kosti poput srednjeg uha i mastoidnih celula, uglavnom nema kronične upale ili neke druge bolesti srednjeg uha. (2) Posljedično tome, kolesterolski granulom petroznog apeksa (KGPA) raste sporo i asimptomatski sve dok ne dođe do kompresije okolnih struktura. Često se otkrije kao slučajan nalaz prilikom radiološke obrade zbog nekih drugih, nepovezanih simptoma u otorinolaringologiji poput glavobolje, oslabljenog sluha i osjećaja pritiska u uhu i vrtoglavice. (3) U slučaju pojave simptoma zbog pritiska na priležeće kranijalne živce ili kontinuiranog rasta tvorbe za vrijeme praćenja potrebno je kirurško liječenje. (4) Za razliku od kolesteatoma, tvorbe nalik tumoru koja često predstavlja diferencijalno dijagnostički problem, KG je pseudocista koja nema pravu epitelnu ovojnici stoga kirurška ekscizija u većini slučajeva nije potrebna. Prednost se daje drenažnim tehnikama koje omogućuju evakuaciju i kontinuiranu drenažu sadržaja ciste i prozračivanje. Infrakohlearni pristup je oblik kirurškog pristupa na PA kroz temporalnu kost koji omogućuje očuvanje slušne funkcije na zahvaćenoj strani bez potrebe za mastoidektomijom. (5) Odabir kirurške tehnike ovisi o veličini i lokalizaciji lezije, anatomskim karakteristikama pacijenta i iskustvu kirurga.



#### **4. CILJ RADA**

Cilj ovog preglednog rada je prikazati nastanak, klinički tijek, dijagnostiku i liječenje kolesterolskog granuloma petroznog apeksa te uz pregled literature prikazati prednosti i mane infrakohlearnog pristupa u odnosu na relevantnu kiruršku anatomiju. Kako bi se ovaj cilj ostvario potrebno je pri tome usporediti infrakohlearni pristup s drugim dostupnim kirurškim tehnikama koje omogućuju pristup petroznom apeksu uz očuvanje labirinta.

#### **5. KIRURŠKA ANATOMIJA PETROZNOG APEKSA I INFRAKOHLEARNOG ODJELJKA**

Petrozni dio temporalne kosti je njen najmedijalniji dio te se sastoji od tri površine, 3 ruba, baze i apeksa. Na bazi lubanje nalazi se između velikog krila sfenoidne kosti i okcipitalne kosti. PA je anteromedijalni, trokutasti dio petroznog dijela koji je superiorno ograničen srednjom lubanjskom jamom i Meckelovom šupljinom, lateralno unutarnjim uhom, medijalno petro-okcipitalnom fisurom, anteriorno petrosfenoidalnom fisurom i petroznim dijelom unutarnje karotidne arterije (ICA), posteriorno stražnjom lubanjskom jamom i inferiorno jugularnim bulbusom (JB) i donjim petroznim sinusom. (6) Medijalno od trigeminalnog utisuća u kojem se nalazi Meckelova jama s trigeminalnim živcem prolazi Dorellov kanal, invaginacija dure koja sadrži nervus abducens. U svom najinferiornijem i najmedijalnijem dijelu PA od klivusa odvaja foramen lacerum. (7) Spomenute anatomske odnose je bitno poznavati jer su simptomi lezija PA rezultat kompresije okolnih struktura.

Pneumatizacija PA nastaje širenjem epitelom obloženih zračnih celula mastoidnog nastavka prema medijalno te postoji pozitivna korelacija između pneumatizacije mastoida i PA. Ova pojava se nalazi u 9-30% pacijenata te u toj grupi stupanj pneumatizacije jako varira, a u 4-7% slučajeva se nalazi asimetrično pneumatizirani apeks. Asimetrična pneumatizacija je povezana s asimetrijom masne koštane srži, anatomskom varijacijom koja se na magnetskoj rezonanci može zamijeniti za leziju u tom području. (7,8)

Infrakohlearni odjeljak je kirurški prostor koji omogućuje pristup petroznom vrhu. Ograničen je bazalnim zavojem pužnice superiorno i fenestrom rotundom (FR) superiorno, JB inferiorno, ICA anteriorno i mastoidnim dijelom facijalnog živca posteriorno. U neposrednoj blizini se nalaze i infrakohlearna vena te kohlearni akvedukt, strukture važne za očuvanje sluha. Srednji promjer ovog odjeljka iznosi 5.7 mm u pneumatiziranoj kosti sa srednjom površinom od 21.5 mm<sup>2</sup> i 5.1 mm u nepneumatiziranoj kosti sa srednjom površinom od 27.8 mm<sup>2</sup>. (9,10) Otvor infrakohlearnog odjeljka se nalazi u hipotimpanonu blizu otvora Eustahijeve cijevi (ET). (5)

Petrozni dio ICA započinje u području karotidnog otvora koji predstavlja ulaz u karotidni kanal. Zapčinje posteriornim vertikalnim segmentom koji je zajedno sa stražnjim koljenom ICA u bliskom odnosu s JB i pužnicom, čineći pritom prednju granicu infrakohlearnog odjeljka. (11) Na stražnje koljeno nastavlja se horizontalni segment koji u području inferiornog petroznog apeksa teče posteroinferiorno iznad ET. U 2% slučajeva koštana stijenka koja razdvaja ICA i ET može nedostajati. (12) U prednjem koljenu ICA izlazi iz karotidnog kanala neposredno iznad foramen laceruma dajući pritom ogranak arteriju pterigoidnog kanala ili Vidijevu arteriju, koja skupa sa Vidijevim živcem prolazi kroz foramen lacerum. (11) Vidijev živac ili živac pterigoidnog kanala nastaje spajanjem

velikog površinskog petroznog živca (GSPN), grane facijalisa koja nosi preganglionarna parasimpatička vlakna u pterigopalatinski ganglij fose pterigopalatine i dubokog petroznog živca, grane karotidnog plexusa koji nosi simpatičku inervaciju krvnih žila i mukoznih žlijezda glave i vrata. (13) Segment koji se nastavlja na prednje koljeno u kavernozi sinus se u endoskopskoj kirurgiji klasificira kao prednji vertikalni ili paraklivalna ICA je te njeno očuvanje ključno prilikom izvođenja endonazalnog pristupa na PA. (11)

## **6. KOLESTEROLSKI GRANULOM PETROZNOG APEKSA**

KGPA je iznimno rijetka lezija s incidencijom od 0.6 slučajeva na 1 milijun ljudi. Usprkos tome najčešća je patologija PA te je 10 puta češća od kolesteatoma u tom području. (3) Za patogenezu kolesterolskog granuloma postoje dvije teorije: klasična opstruktivsko-vakumska teorija i teorija izložene koštane srži.

Klasična opstruktivsko-vakumska teorija temelji se na rezultatima ranijih istraživanja provedenih uglavnom na životinjskim modelima. (14,15) Patofiziološki slijed započinje opstrukcijom drenaže zračnih celula zbog edema sluznice, što dovodi do resorpcije zraka u njima i stvaranja podtlaka. Podtlak zatim dovodi do dilatacije subepitelnih krvnih žila i posljedično transudativnog krvarenja. Daljnjom anaerobnom razgradnjom krvnih produkata oslobađa se kolesterol koji inducira reakciju na strano tijelo i formiranje granuloma. (16)

Problemi klasične teorije očituju se u tome što je velik broj poremećaja srednjeg uha povezan sa smanjenom prozračnošću te su isti u značajnoj mjeri češći od kolesterolskog

granuloma. Štoviše, analizirajući snimke kompjuterizirane tomografije (CT) PA u pacijenata s dijagnozom KG i zdravih pojedinaca, zagovornici alternativne teorije su utvrdili kako je pneumatizacija u oboljelih pacijenata iznad 90-te centile visoko pneumatiziranih PA. (16) Također se smatra kako je za nastanak KG potrebno prolongirano, kronično curenje krvi iz održanog izvora, a ne jednokratno krvarenje.

Iz navedenih razloga uvedena je alternativna teorija izložene koštane srži prema kojoj u mladih odraslih osoba s visokom razinom pneumatizacije, zbog agresivnog urastanja zračnih ćelija u PA, može doći do stanjivanja koštane granice između dobro prokrvljene koštane srži i ćelija. Ta granica može postati i membranozna te se s vremenom razvije fistula zbog koje nastaje kronično krvarenje kao izvor kolesterola koji potiče upalnu reakciju stranog tijela, širenje i lokalno destruktivni učinak KG. Lokacija ove fistule je najčešće na petro-klivalnom spoju ili na samom klivusu, ovisno o stupnju pneumatizacije.

(16)

Bitno je naglasiti kako je KGPA u značajnom broju slučajeva asimptomatski te se otkrije kao usputni nalaz. (17) Zbog simetrične pneumatizacije PA moguća je bilateralna pojava lezije. (16) Simptomi i znakovi povezani s KG rezultat su ekspanzije lezije i kompresije okolnih struktura. Najčešći smjer širenja je posterolateralno u mastoid, unutarnji zvukovod ili srednje uho. Širenje je moguće i u područje klivusa, cerebelopontinog kuta i srednje lubanjske jame. Najčešći simptomi su gubitak sluha, vertigo, tinitus i glavobolja. Ostali koji se mogu pojaviti su trzaji lica, parestezije u području lica, pareza facijalisa, diplopija (pareza abducensa, okulomotorijusa ili trohlearisa), kronični otitis media, otoreja, osjećaj punoće u uhu, sinkopa (kompresija vagusa) i pareza akcesorijusa s propadanjem ramena

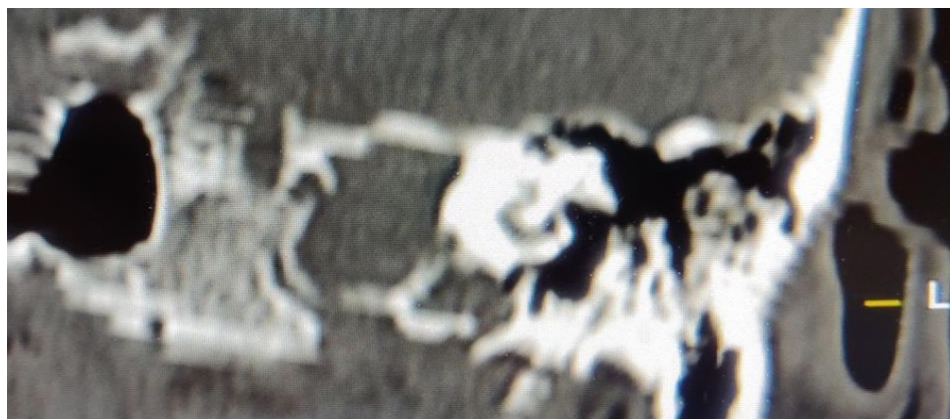
na zahvaćenoj strani. (4,5,7,17) Progresija simptoma je moguća, ali se javlja u manje od 25% pacijenata. (17)

## **6.1. DIJAGNOSTIKA**

Prvi korak u dijagnostici lezija PA je, uz kvalitetno uzetu anamnezu, detaljan fizikalni pregled područja glave i vrata. Prilikom ispitivanja funkcije kranijalnih živaca posebnu pažnju treba posvetiti okulomotorici, funkciji facijalnog živca, ispitivanju sluha i ravnoteže i ispitivanja osjeta u području lica. (3,7) Testovima glazbenom ugađalicom mogu se saznati osnovne informacije o tipu naglušosti koja može biti sensorineuralna, provodna ili mješovita. (3)

Tonska i govorna audiometrija pružaju objektivne informacije o tipu naglušosti i opsegu zahvaćenosti srednjeg uha i vestibulokohlearnog živca. Rezultati ovih pretraga su bitni za donošenje odluke o operativnom pristupu ovisno o tome ima li smisla kod pacijenta očuvati unutarnje uho i sluh ili nema. (3)

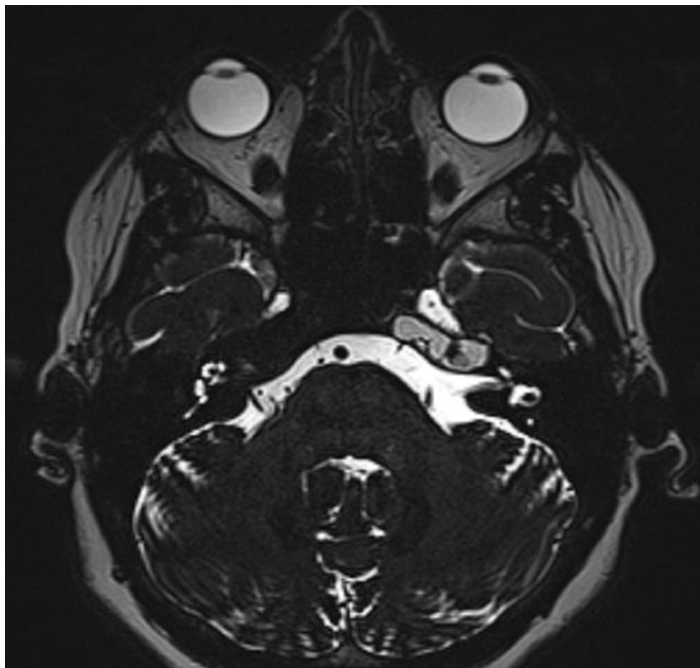
Radiološka dijagnostika zauzima najvažnije mjesto u otkrivanju KG i ostalih lezija PA. CT snimka daje detaljan prikaz koštanih struktura baze lubanje i omogućuje ocrtavanje lezija PA naspram priležećih struktura temporalne kosti. KGPA se na CT snimci prikazuje kao ekspanzivna lezija glatkih rubova koja erodira koštane pregrade celula PA.



**Slika 1.** Frontalni CT presjek koji pokazuje kolesterolski granulom lijevog apeksa medijalno od unutarnjeg uha, sa širenjem infrakohlearno. (Slika pribavljena uz pisani pristanak pacijentice Klinike za otorinolaringologiju i kirurgiju glave i vrata KBC Sestre Milosrdnice.)

Daljnijim širenjem procesa može se vidjeti erozija struktura unutarnjeg uha, kanala n. facijalisa u mastoidnom nastavku, karotidnog kanala ili jugularnog foramena. (3) CT angiografija/venografija je korisna pretraga za određivanje položaja karotidne arterije i jugularnog bulbosa u odnosu na bazalni zavoj pužnice čak i kada to nije moguće vizualizirati pomoću magnetske rezonance (MR). Ti podatci, uz prikaz opsega lezijom uzrokovane distorzije spomenutih vaskularnih struktura su od velike koristi u odabiru prikladnog kirurškog pristupa (18). MR je značajno pridonio napretku dijagnostike i liječenja patoloških zbivanja na bazi lubanje. Podatci dobiveni ovom tehnikom u velikoj mjeri sužavaju diferencijalnu dijagnozu i smanjuju potrebu za biopsijom. Omogućuje bolju vizualizaciju odnosa lezije s mekotkivnim strukturama i vrlo brzo detektira progresiju bolesti zbog čega se koristi kod praćenja u asimptomatskih pacijenata. KG se prikazuje kao hiperintenzivna tvorba u T1 i T2 mjenom vremenu MR snimke uz ponekad

heterogen signal zbog fragmenata kosti unutar lezije. Dodatkom gadolinija tipično ne dolazi do imbibicije osim u slučajevima kada se zbog lokalne upalne reakcije vidi rubna imbibicija. (3,19)



**Slika 2.** Aksijalna MR snimka u T2 mjerenom vremenu prikazuje KGPA koji vrši kompresiju na lijevi nervus abducens u području njegovog izlaska iz moždanog debla. (Slika pribavljena uz pisani pristanak pacijentice Klinike za otorinolaringologiju i kirurgiju glave i vrata KBC Sestre Milosrdnice.)

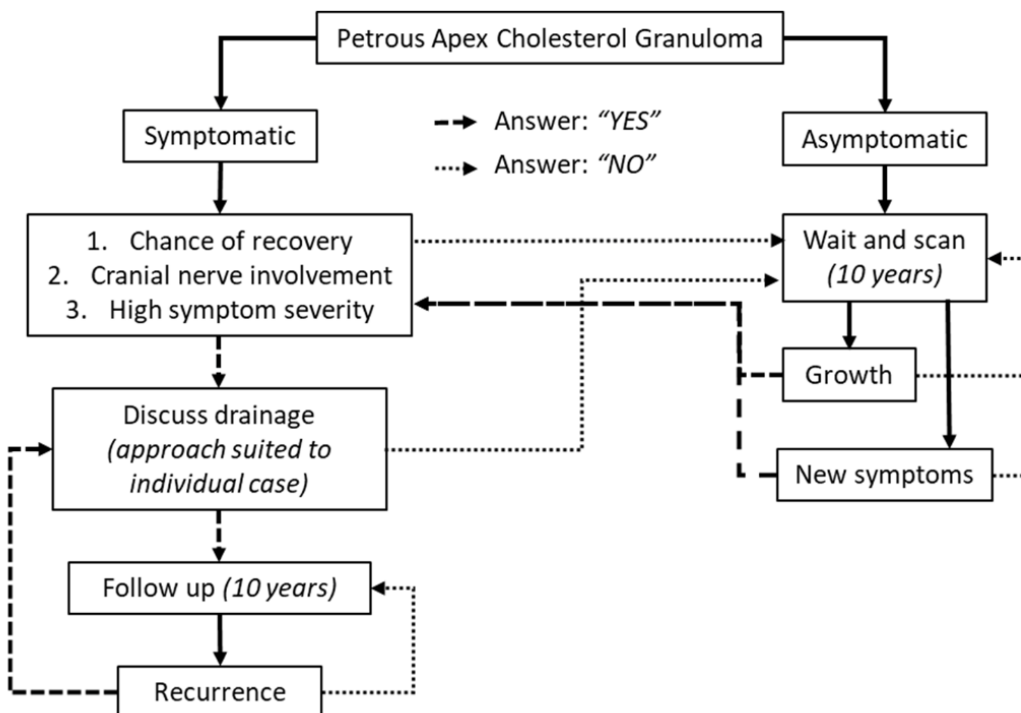
Lesion	MRI				CT	Other
	T1 Without Gadolinium	T1 With Gadolinium	T1 Fat Saturated Gadolinium	T2		
Cholesterol granuloma	Hyperintense	No enhancement	No enhancement	Hyperintense	Smooth erosion	
Petrous apicitis	Hypointense	Rim enhancement	Rim enhancement	Hyperintense	Destroyed septae and possible cortex	
CSF cyst/cephalocele	Hypointense	No enhancement	No enhancement	Hyperintense	Smooth erosion	May connect to Meckel cave No restricted diffusion on diffusion weighted imaging
Epidermoid	Hypointense	No enhancement	No enhancement	Hyperintense	Smooth erosion	Restricted diffusion on diffusion weighted imaging
Effusion	Iso- to hypointense	Slight enhancement	Slight enhancement	Hyperintense	Intact septation	Hyperintense on FLAIR
Mucocele	Isointense	No enhancement	No enhancement	Hyperintense	Destroyed septae	
Asymmetric pneumatization	Hyperintense	No enhancement	Hypointense, no enhancement	Hypointense	Marrow on lesion side, air cells contralateral side	
Carotid aneurysm	New thrombus–hypointense, Old thrombus–hyperintense			Hyperintense	Smooth expansion of carotid canal, heterogeneous contrast enhancement	MRI–central flow void, onion skin appearance
Chordoma	Hypo- to isointense	Enhancement less intense than chondrosarcoma	Enhancement	Hyperintense	Lobulated, bone destruction with residual fragments	Centrally located in clivus with lateral spread to petrous apex
Chondrosarcoma	Hypo- to isointense	Enhancement	Enhancement	Hyperintense, heterogeneous	Infiltrative, remnants of eroded bone	Centered in petrous apex in region of foramen lacerum, calcified areas may show as signal voids
Metastasis	Depends on primary	Enhancement	Enhancement	Depends on primary	Bone erosion	
Paraganglioma	Isointense	Enhancement, flow voids	Enhancement, flow voids	Hyperintense	Opacified and destroyed air cells	Vascular blush on angio
Meningioma	Iso- to hypointense	Enhancement	Enhancement	Iso- to hyperintense	Hyperostosis, Iso- or hyperdense	Dural tails, sessile–broad interface with bone or

**Slika 3.** Tablica prikazuje široku diferencijalnu dijagnozu lezija PA. Kombinacijom karakteristika CT i MR snimki moguće je razlikovati navedena stanja bez potrebe za uzorkovanjem tkiva. Prema Isaacsonu (2015), str. 4 i 5 (3)



## 6.2. LIJEČENJE

Terapijski pristup pacijentu s dijagnozom KGPA ovisi o prisutnim simptomima. Incidencija rasta ove lezije je niska te iznosi 3.7-14.3%, stoga je aktivni nadzor kontrolnim MR snimkama preporučan u asimptomatskih pacijenata i onih koji imaju subjektivne simptome poput blage do umjerene glavobolje i vrtoglavice. (17) Kod takvih simptoma preporučljivo je tražiti druge uzroke jer su istraživanja pokazala kako u tim slučajevima nakon kirurškog liječenja nema dugotrajne dobrobiti, čak i nakon inicijalnog poboljšanja stanja. U slučaju objektivnog neurološkog deficita, izraženih simptoma ili kompromitiranja vitalnih vaskularnih struktura uzrokovanog efektom mase same lezije indicirano je kirurško liječenje. (20)



**Slika 4.** Predloženi algoritam pristupa pacijentu s dijagnozom KGPA. Trajanje aktivnog nadzora trebalo bi iznositi 10 godina te u slučaju pojave neuroloških ili drugih teških simptoma s mogućnošću oporavka indicirano je kirurško liječenje drenažom lezije. Postoperativno praćenje također iznosi 10 godina, a u slučaju recidiva treba razmišljati o reoperaciji. Prema de Bock et al. (2023), str. 10. (17)

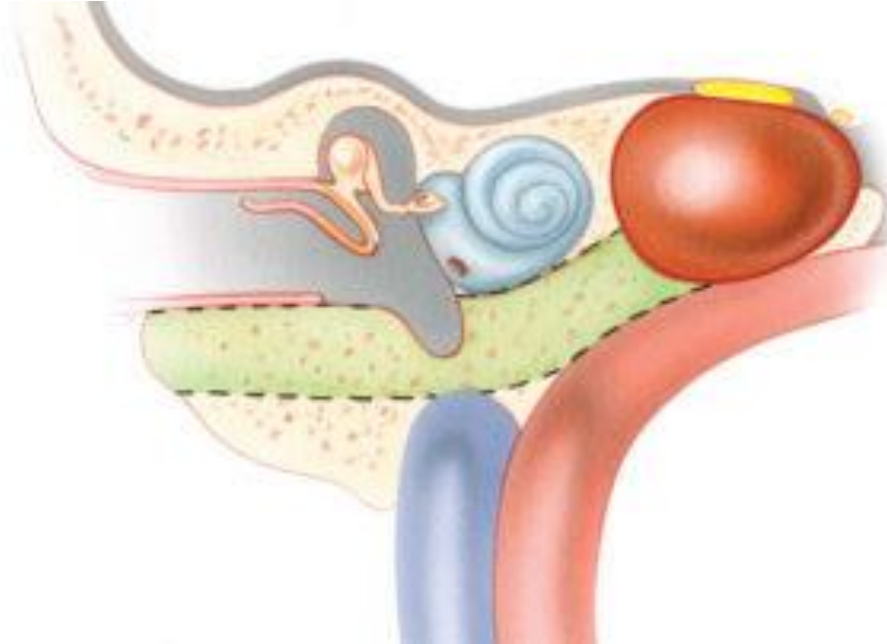
Aktivni nadzor se pokazao kao sigurna mjera kod asimptomatskih ili minimalno simptomatskih pacijenata. U studiji koja je usporedila skupinu pacijenata podvrgnutih kirurškom liječenju s onima koji su bili aktivno nadzirani, od 24 pacijenta koji su nadzirani najmanje 12 mjeseci njih 14 (58.3%) je imalo stabilnu leziju, kod 9 (37.5%) pacijenata se promjer smanjio, a samo u jednom (4.2%) slučaju je zabilježen rast lezije. (4)

## **7. KIRURŠKI PRISTUPI NA PETROZNI APEKS KOD PACIJENATA S OČUVANIM SLUHOM**

Simptomatski KGPA zahtjeva kirurško liječenje otvaranjem ciste uz osiguravanje dugotrajne drenaže kako bi se spriječio recidiv ili u manjem broju slučajeva resekcijom njene stijenke . Kod pacijenata s održanom slušnom funkcijom potrebno je sačuvati otičku kapsulu te se ovisno o položaju lezije, anatomskim karakteristikama pacijenta i iskustvu kirurga možemo odlučiti za jedan od sljedećih kirurških pristupa: transkanalni infrakohlearni pristup (TICA), infralabirintni pristup (ILA) ,endoskopski endonazalni pristup (EEA) i pristup kroz srednju lubanjsku jamu (MFA). (5,6,11)

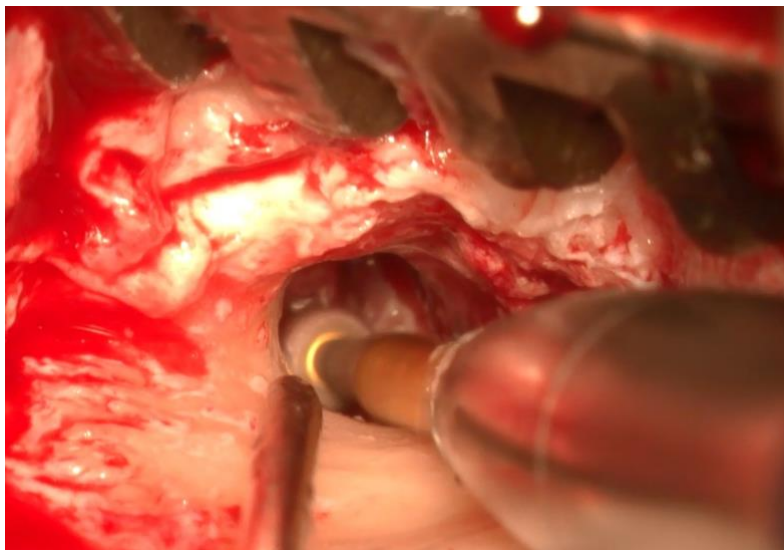
## 7.1. TRANSKANALNI INFRAKOHLERNI PRISTUP

Ovaj pristup je prvi put opisan u studiji Giddings et al. 1991. godine. (21)



**Slika 5.** Shematski prikaz TICA na KGPA. (Slika pribavljena uz dozvolu Jackler i sur. (24)

Postupak započinje retroaurikularnom incizijom nakon čega se uška retrahira anteriorno. Idući korak je transekcija vanjskog zvukovoda na koštano-hrskavičnom spoju i odizanje timpanomeatalnog reznja. Kako bi se omogućio pristup hipotimpanonu, proširi se koštani dio vanjskog zvukovoda prema anteriorno i inferiorno.

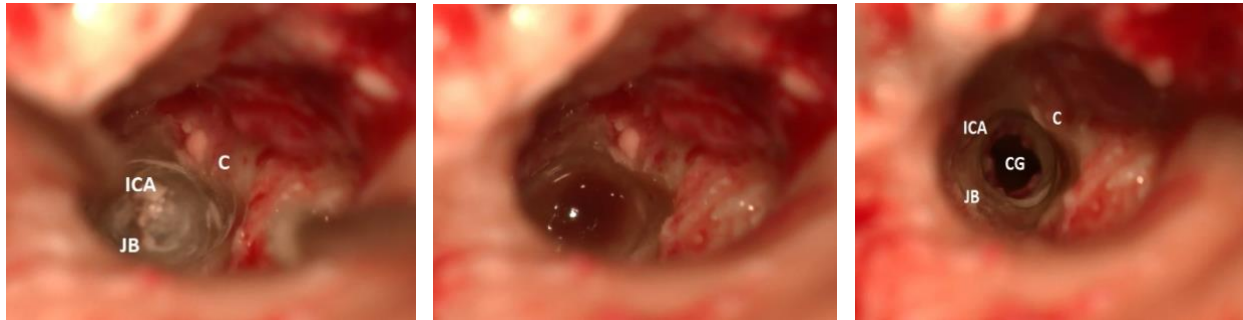

**Slika 6.** Retroaurikularni pristup, dilatacija inferiornog dijela vanjskog zvukovoda. (Slika pribavljena uz pisani pristanak pacijentice Klinike za otorinolaringologiju i kirurgiju glave i vrata KBC Sestre Milosrdnice.)

Nakon toga je potrebno indentificirati i ispratiti tijekom chorde tympani koja definira granicu disekcije prema posteriorno kako ne bi došlo do ozljede živca. Infrakohlearni odjeljak je definiran sljedećim anatomskim strukturama: pužnica odnosno fenestra rotunda superiorno, ICA anteriorno, JB inferiorno i mastoidni dio facijalnog živca posteriorno. (10) Koristeći malo dijamantno svrdlo, uklone se zračne ćelije ispod pužnice radi otkrivanja ICA i JB. Prilikom ovog postupka nužno je sačuvati Jakobsonov živac, granu glosfaringeusa koja prolazi Jakobsonovim kanalom između karotidnog kanala i JB i daje ogranke za plexus timpanikus na promontoriju pužnice. (22)

Disekcija se tada nastavlja u anteromedijalnom smjeru poštujući prethodno navedene granice. Kada se dobije pristup šupljini granuloma slijedi incizija i irigacija njegovog sadržaja uz postavljanje stenta u disekcijski kanal kako bi se omogućila dugotrajna

drenaža u hipotimpanon radi sprječavanja recidiva. (5) Intraoperativno monitoriranje funkcije facijalnog živca se može provoditi tijekom cijelog postupka. (23)



**Slike 7, 8 i 9.** Bušenje infrakohlearnog tunela s prikazom vitalnih struktura te marsupijalizacija šupljine KG. (Slike pribavljene uz pisani pristanak pacijentice Klinike za otorinolaringologiju i kirurgiju glave i vrata KBC Sestre Milosrdnice.)

## 7.2. INFRALABIRINTNI PRISTUP

Prvi korak ovog pristupa je kompletna mastoidektomija uz skeletonizaciju sigmoidnog sinusa. Zatim je potrebno identificirati mastoidni segment facijalnog živca koji čini anteriornu te stražnji poukružni kanal i jugularni bulbus kao superiornu i inferiornu granicu disekcije kosti. Korištenjem dijamantnog svrdla ukloni se trakt infralabirintskih zračnih ćelija uzduž duge osi temporalne kosti u anteromedijalnom smjeru prema PA. Nakon ostvarenja pristupa na leziju slijedi otvaranje pseudociste, evakuacija sadržaja i obilna irigacija. U disekcijski kanal se postavlja stent koji omogućuje kontinuiranu drenažu u mastoidnu šupljinu. (5)

## 7.3. ENDOSKOPSKI ENDONAZALNI PRISTUP

Tri su različita načina pristupa na PA kroz EEA: medijalni transsfenoidalni transklivalni pristup bez i s lateralizacijom paraklivalne ICA te transpterigoidni infrapetrozni ili sublaceralni pristup. (11,25)

Medijalni transsfenoidalni transklivalni pristup započinje širokom bilateralnom sfenoetmoidektomijom. Resecira se otprilike 1 cm stražnjeg ruba nosnog septuma kako bi se otkrio sfenoidni rostrum. Sljedeći korak je široka sfenidotomija s uklanjanjem rostruma i koštanih pregrada sfenoidnog sinusa. Zatim je potrebno identificirati tijek paraklivalne ICA, planum sfenoidale, selu turciku, klivalni recessus, optički kanal te medijalni i lateralni optokarotidni recessus. U području između lijeve i desne ICA nastavlja se bušenje kosti dok se ne otkrije dura u području klivusa. Ako je širenje lezije u medijalnom smjeru minimalno, potrebna je lateralizacija ICA. Preduvjet toga je uklanjanje dijelova kosti koji pokrivaju ICA s medijalne i lateralne strane što omogućuje pomak žile prema lateralno. Daljnjim odstranjivanjem posteromedijalnog zida koštane stijenke paraklivalne ICA dobiva se pristup na petroklivalnu fisuru i medijalni PA. Nakon toga se ukloni i dio petrozne kosti između ICA i donjeg petroznog sinusa u razini između Dorellovog kanala i foramen laceruma radi pristupa na superiorni PA. Postavljanjem silikonske cjevčice omogućuje se dugotrajna drenaža u novostvorenu šupljinu (11,25)

Transpterigoidni infrapetrozni ili sublaceralni pristup se nastavlja na posteriornu septektomiju i široku sfenidotomiju. Bilateralnom antrostomijom pristupa se u maksilarni sinus čiji se stražnji zid ukloni radi pristupa u fosu pterigopalatinu. Transekcijom palatosfenoidalne arterije, terminalnog ogranka maksilarne arterije, i lateralizacijom mekih tkiva FPP olakšava se identifikacija Vidičevog živca. Bušenjem uzduž njegovog

medijalnog i donjeg ruba kroz bazu pterigoidnog nastavka dobiva se pristup prednjem koljenu ICA i mekom tkivu foramen laceruma. Transekcijom mekog tkiva i uklanjanjem kosti između horizontalnog dijela petrozne ICA i ET ostvari se pristup na prednji inferiorni PA. Pristup stražnjem inferiornom PA zahtijeva praćenje horizontalnog dijela ICA u smjeru karotidnog foramena uz identifikaciju koljena između horizontalnog i stražnjeg vertikalnog dijela petrozne ICA. (11,25)

#### **7.4. PRISTUP KROZ SREDNJU LUBANJSKU JAMU**

MFA započinje rezom u obliku upitnika 1 cm anteriorno od tragusa sežući iznad gornje temporalne linije. Rez ne smije prelaziti liniju kose u području zalizaka kako ne bi došlo do ozljede temporozigomatičnog ogranka facijalnog živca. Temporalna fascija i mišić se zarezu u obliku slova T s očuvanjem superiornog miofascijalnog dijela radi lakšeg zatvaranja. Nakon retrakcije prednjeg miofascijalnog režnja anteriorno i stražnjeg prema posteriorno, otkrije se ljuska temporalne kosti i korijen zigomatičnog luka. Idući korak je trepanacija ljuske pri kojoj se inicijalno izbuše tri rupe, posteriorna, superiorna i anteriorna koje se spoje pomoću oscilirajuće pile. To omogućuje uklanjanje segmenta kosti veličine 5 cm (širina) x 3-5 cm (visina) uz otkrivanje temporalne dure mater. Preostali dio ljuske inferiorno se izbuši do razine srednje lubanjske jame. Zatim slijedi disekcija dure srednje lubanjske jame uz transekciju ili ligaciju srednje meningealne arterije ovisno o potrebnom stupnju retrakcije temporalnog režnja. Prilikom disekcije potrebno je identificirati mandibularnu i maksilarnu granu trigeminalnog živca te foramen ovale anteriorno, petrozni greben medijalno, eminenciju arkuatu posteriorno uz posteriorno-anteriorni tijek GSPN s podležecom ICA. (26) Petrozni greben, u kojem se nalazi gornji petrozni sinus,

služi kao oslonac za retrakciju temporalnog režnja. Bušenjem kosti neposredno kranijalno od tijeka GSPN pristupa se na stijenku KG. Koštana stijenka karotidnog kanala može biti stanjena, stoga je preporučljivo identificirati položaj karotide dopplerskom probom prije incizije krova KG. Incizijom se oslobodi sadržaj ciste te njena stijenka ukloni, osim u dijelu koji priliježe na karotidni kanal. (24)

## **8. RAZMATRANJE TRANSKANALNOG INFRAKOHLEARNOG PRISTUPA U LIJEČENJU KOLESTEROLSKOG GRANULOMA PETROZNOG APEKSA**

Kod pacijenata s očuvanom slušnom funkcijom izbor kirurškog pristupa ovisit će primarno o poziciji ICA, JB i labirinta u odnosu na leziju. U slučajevima kada se radiološkim snimkama utvrdi lateralno pozicionirani KG u PA i visoko pozicionirani JB, TICA ima značajnu prednost nad ILA. (5) EEA namijenjen je za lezije superiornog i anteriornog-inferiornog PA s medijalnom ekspanzijom koje priliježu uz stražnji zid sfenoidnog sinusa. Pristup lateralnije smještenim lezijama ovom tehnikom ponekad zahtjeva lateralizaciju ICA riskirajući pritom ozljedu. Također je prilikom pristupa na posteriorni-inferiorni PA kroz EAA katkad potrebna transekcija ET koja nosi povećan rizik za rekurentne upale srednjeg uha. Nedostatak TICA u ovom slučaju je nemogućnost pristupa na superiorni PA zbog visokog rizika ozljede pužnice. Pristup PA kroz EEA može biti otežan kada se prednji vertikalni segment ICA nalazi blizu moždanog debla ili kada je pneumatizacija sfenoidnog sinusa loša. S druge strane, limitirajući faktor pristupa PA za TICA je neposredna blizina stražnjeg koljena ICA i JB. (11) MFA se više ne preporučuje za liječenje lezija petroznog apeksa jer zahtjeva kraniotomiju s retrakcijom temporalnog režnja te nije moguće



uspostaviti dugotrajnu drenažu. Efektivno liječenje u ovom slučaju zahtjeva potpuno uklanjanje ciste što nije izvedivo u slučaju stanjenja zida karotidnog kanala što predisponira za ozljedu horizontalnog segmenta ICA. Metode resekcije bi se trebale razmatrati samo u slučaju recidiva nakon drenaže, gubitka sluha te intrakranijalnog širenja lezije (5)

Prednosti TICA, uz navedeno, su drenaža u dobro prozračeno područje blizu otvora ET, brz postoperativni oporavak bez potrebe za debridmanom te mogućnost ponovne eksploracije kroz jednostavnu inferiornu miringotomiju u slučaju komplikacija ili recidiva. (11)

Praćenjem veličine lezije u dugom postoperativnom periodu, studije s nešto većim uzorkom uglavnom nisu zabilježile postoperativni rast lezije. Gotovo svi pacijenti liječeni drenažnim postupkom su na zadnjoj kontroli imali stabilan ili smanjen promjer lezije, osim jednog koji je operiran kroz ILA. (5)

Potencijalni rizici povezani s ovom procedurom su intraoperativno oštećenje bubnjića, ICA, JB, pužnice, facijalnog živca, korde timpani i Jakobsonovog živca zbog uskog polja disekcije. Međutim, u studiji kojom su evaluirani ishodi drenažnih pristupa u liječenju KGPA (5) od 18 pacijenata koji su podvrgnuti TICA, samo jedan je imao postoperativnu komplikaciju; rupturu bubnjića koja je liječena konzervativno. Komplikacija koja se javlja u 4 do 18% slučajeva, prema literaturi, je istjecanje cerebrospinalne tekućine; može se promptno sanirati ako riječ o intraoperativnom događaju, ali postoperativno može rezultirati meningitisom te je zahtijeva reoperaciju. Gubitak sluha nakon TICA može nastati i bez vidljivog oštećenja pužnice. Tijekom procedure može doći do ozljede kohlearnog akvedukta ili infrakohlearne vene kroz koju se odlijeva krv iz područja

modiolusa. Remećenje venske drenaže potencijalno može dovesti do neuronalne degeneracije spiralnog ganglija i odgođenog gubitka sluha. Ako nakon otvaranja ciste njen sadržaj dospije u jednu od ovih oštećenih struktura, postoji rizik od razvoja upalne reakcije i posljedično gluhoće. (4)

Postoperativno poboljšanje simptoma kod kirurškog liječenja je vidljivo od 45% pa čak i do 100% slučajeva. (4) Brackmann et al. navodi promptno poboljšanje simptoma kod 28 (82.4%) od 34 slučaja. Kod svih osim jednog pacijenta operiranog kroz ILA je postoperativni prosječni prag čujnosti ostao unutar 15 dB, a postotak razabiranja riječi unutar 15% od preoperativnog rezultata. Hipoestezija lica i pareza abducensa su se razriješile kod svih pacijenata, a 1 od 3 pacijenta s parezom facijalisa nije iskusio poboljšanje (5). Jedna studija je pronašla statistički značajnu korelaciju između parestezije lica i potrebe za revizijom. Svi njihovi pacijenti sa spomenutim simptomom su zahtijevali reoperaciju, dok je samo 23 % onih bez parestezija koji su podvrgnuti reviziji. (27) Stopa recidiva kod KGPA je relativno visoka te iznosi između 12 i 14.7%. Najčešći uzrok recidiva je opstrukcija drenažnog puta vezivnim tkivom te se postavljanjem stenta nastoji smanjiti rizik povrata bolesti. Povezanost stentiranja drenažnog puta i smanjenja stope recidiva je kontroverzna, ali se smatra kako postoji pozitivan učinak na rano poboljšanje simptoma i smanjenje lokalne upale iako dugoročno može doći do opstrukcije. (4,27) U literaturi se spominje i korištenje dvocijevnog angiokatetera za stentiranje, ali utjecaj ove tehnike na stopu recidiva je upitan te je potrebna retrospektivna studija većeg razmjera. (28)

## 9. ZAKLJUČAK

PA je kompleksna anatomska regija okružena obiljem bitnih neurovaskularnih struktura u uskom i ograničenom prostoru. Odabir načina liječenja KGPA zahtjeva detaljnu radiološku obradu s preciznim određivanjem položaja i odnosa lezije s okolnim anatomske strukturama uz evaluaciju kliničke slike. TICA omogućuje minimalno invazivan pristup na PA kod simptomatskih pacijenata s očuvanom slušnom funkcijom. Usko polje disekcije predisponira za ozljede i komplikacije što se može nadići pažljivim kirurškim pristupom.

## 10. POPIS LITERATURE

1. Samii M, editor. Surgery of the Sellar Region and Paranasal Sinuses. Berlin, Heidelberg: Springer Berlin Heidelberg; 1991.
2. Lo WW, Solti-Bohman LG, Brackmann DE, Gruskin P. Cholesterol granuloma of the petrous apex: CT diagnosis. *Radiology*. 1984 Dec;153(3):705–11. doi: 10.1148/radiology.153.3.6494466
3. Isaacson B. Cholesterol granuloma and other petrous apex lesions. Vol. 48, *Otolaryngologic Clinics of North America*. W.B. Saunders; 2015. p. 361–73. doi: 10.1016/j.otc.2014.12.009
4. Grinblat G, Vashishth A, Galetti F, Caruso A, Sanna M. Petrous Apex Cholesterol Granulomas: Outcomes, Complications, and Hearing Results From Surgical and Wait-and-Scan Management. *Otology & Neurotology*. 2017 Dec;38(10):e476–85. doi: 10.1016/j.otc.2014.12.009
5. Brackmann DE, Toh EH. Surgical Management of Petrous Apex Cholesterol Granulomas. *Otology & Neurotology*. 2002 Jul;23(4):529–33. doi: 10.1097/00129492-200207000-00023
6. Li KL, Agarwal V, Moskowitz HS, Abuzeid WM. Surgical approaches to the petrous apex. *World J Otorhinolaryngol Head Neck Surg*. 2020 Jun;6(2):106–14. doi: 10.1016/j.wjorl.2019.11.002

7. Chapman PR, Shah R, Curé JK, Bag AK. Petrous Apex Lesions: *Pictorial Review*. American Journal of Roentgenology. 2011 Mar;196(3\_supplement):WS26–37. doi: 10.2214/AJR.10.7229
8. Moore KR, Harnsberger HR, Shelton C, Davidson HC. 'Leave me alone' lesions of the petrous apex. AJNR Am J Neuroradiol. 1998 Apr;19(4):733-8. PMID: 9576664; PMCID: PMC8337395.
9. Leung R, Samy RN, Leach JL, Murugappan S, Stredney D, Wiet G. Radiographic Anatomy of the Infracochlear Approach to the Petrous Apex for Computer-Assisted Surgery. Otology & Neurotology. 2010 Apr;31(3):419–23. doi: 10.1097/MAO.0b013e3181c99524
10. Cömert E, Cömert A. Surgical anatomy of the transcanal infracochlear approach. European Archives of Oto-Rhino-Laryngology. 2022 Jan 3;279(1):159–68. doi: 10.1007/s00405-021-06635-6
11. Scopel TF, Fernandez-Miranda JC, Pinheiro-Neto CD, Peris-Celda M, Paluzzi A, Gardner PA, et al. Petrous apex cholesterol granulomas: Endonasal versus infracochlear approach. Laryngoscope. 2012 Apr;122(4):751–61. doi: 10.1002/lary.22448
12. Košec A, Ajduk J, Bedeković V, Kelava I, Ries M, Trotić R. Disekcija temporalne kosti. Košec A, editor. Zagreb: Medicinska naklada; 2022.
13. Netter, Frank H. Atlas of human anatomy. 6th Philadelphia, PA: Saunders/Elsevier, 2014.

14. Friedmann I. III Epidermoid Cholesteatoma and Cholesterol Granuloma Experimental and Human. *Annals of Otolaryngology, Rhinology & Laryngology*. 1959 Mar 29;68(1):57–79. doi: 10.1177/000348945906800103
15. Beaumont GD. The Effects of Exclusion of Air from Pneumatized Bones. *J Laryngol Otol*. 1966 Mar 29;80(3):236–49. doi: 10.1017/S0022215100065208
16. Jackler RK, Cho M. A New Theory to Explain the Genesis of Petrous Apex Cholesterol Granuloma. *Otology & Neurotology*. 2003 Jan;24(1):96–106. doi: 10.1097/00129492-200301000-00020. doi: 10.1097/00129492-200301000-00020
17. de Bock S, Szeweryn W, Jansen T, Otten J, Mulder J, Waterval J, Temel Y, Bekkers S, Kunst H. Characteristics and Clinical Management Strategy of Petrous Apex Cholesterol Granulomas. *Cancers (Basel)*. 2023 Feb 18;15(4):1313. doi: 10.3390/cancers15041313.
18. Isaacson B, Kutz JW, Mendelsohn D, Roland PS. CT Venography. *Otology & Neurotology*. 2009 Apr;30(3):386–91. doi: 10.1097/MAO.0b013e31819d3355
19. Dinh CT, Goncalves S, Bhatia R, Truong K, Telischi F, Angeli S, et al. Atypical radiographic features of skull base cholesterol granuloma. *European Archives of Oto-Rhino-Laryngology*. 2016 Jun 1;273(6):1425–31. doi: 10.1007/s00405-015-3705-7
20. Sweeney AD, Osetinsky LM, Carlson ML, Valenzuela C V., Frisch CD, Nettekville JL, et al. The Natural History and Management of Petrous Apex Cholesterol

- Granulomas. *Otology & Neurotology*. 2015 Dec;36(10):1714–9. doi: 10.1097/MAO.0000000000000862
21. Giddings NA, Brackmann DE, Kwartler JA. Transcanal infracochlear approach to the petrous apex. *Otolaryngology–Head and Neck Surgery*. 1991 Jan;104(1):29–36. doi: 10.1177/019459989110400107
  22. Lekakis GK. Philipp Friedrich Arnold, Ludvig Levin Jacobson and their contribution to head and neck anatomy. *J Laryngol Otol*. 2003 Jan 8;117(1):28–31. doi: 10.1258/002221503321046603
  23. Fong BP, Brackmann DE, Telischi FF. The Long-term Follow-up of Drainage Procedures for Petrous Apex Cholesterol Granulomas. *Archives of Otolaryngology - Head and Neck Surgery*. 1995 Apr 1;121(4):426–30. doi: 10.1001/archotol.1995.01890040050008
  24. Jackler RK, Gralapp C, editors. 14 Petrous Apex. In: *Ear Surgery Illustrated*. Stuttgart: Georg Thieme Verlag; 2019.
  25. Kovalev A, Sufianov R, Prevedello D, Borba L, Mastronardi L, Ilyasova T, et al. Endoscopic Transnasal Approaches to Petrous Apex. *Front Surg*. 2022 May 16;9.
  26. Salgado-Lopez L, Perry A, Graffeo CS, Carlstrom LP, Leonel LCPC, Driscoll CLW, et al. Anatomical Step-by-Step Dissection of Complex Skull Base Approaches for Trainees: Surgical Anatomy of the Middle Fossa Approaches and Anterior Petrosectomy, Surgical Principles, and Illustrative Cases. *J Neurol Surg B Skull Base*. 2022 Jun 12;83(S 02):e232–43. doi: 10.1055/s-0041-1725030

27. Hoa M, House JW, Linthicum FH. Petrous apex cholesterol granuloma: Maintenance of drainage pathway, the histopathology of surgical management and histopathologic evidence for the exposed marrow theory. Vol. 33, *Otology and Neurotology*. 2012. p. 1059–65. doi: 10.1097/MAO.0b013e31825d63ea
28. Shoman NM, Samy RN, Pensak ML. Double-barrel stenting in infracochlear approach for drainage of petrous apex cholesterol granulomas. *Laryngoscope*. 2011 Mar;121(3):574–6. doi: 10.1002/lary.21420



## 11. ZAHVALE

Prije svega se zahvaljujem svom mentoru dr.sc. Andri Košecu na utrošenom vremenu i velikoj pomoći pri pisanju ovog diplomskog rada te na uvođenju u znanstveni i klinički rad područja otorinolaringologije. Također se želim zahvaliti svojim roditeljima, bratu Branimiru te bakama i djedu na bezuvjetnoj podršci koju su mi pružili tijekom studija i bodrili me onda kada je bilo potrebno. Veliko hvala i djevojci Loreni i mojim prijateljima s kojima sam dijelio lijepe i teške trenutke tijekom studija i bez kojih bi ovaj put bio mnogo teži.

## 12. ŽIVOTOPIS

Rođen sam 29. rujna 1998. godine u Splitu. 2017. sam završio Prirodoslovnu gimnaziju u Splitu te iste godine upisujem Medicinski fakultet Sveučilišta u Zagrebu. Nagrađen sam Dekanovom nagradom za uspjeh (5.000) na drugoj godini studija. Od treće godine sam član, a od šeste predsjednik Studentske sekcije za kardiologiju. U sklopu rada sekcije sudjelovao sam u organizaciji interdisciplinarnog projekta „Kuham za svoje srce“ provodeći javnozdravstvene akcije i pripremajući edukativne materijale o kardiovaskularnim rizicima i bolestima. Projekt je nagrađen Rektorovom nagradom za društveno koristan rad u akademskoj i široj zajednici u akademskoj godini 2022./2023. Autor sam više kongresnih sažetaka, neke od kojih sam prezentirao na kongresima CROSS17, ZIMS2022 i Plexus. Aktivno sudjelujem u znanstvenom radu otorinolaringologije te sam koautor rada „Surgical Considerations in Addressing Cholesterol Granuloma of the Petrous Apex through an Infracochlear approach“ objavljenog u časopisu „ORL“ indeksiranom u drugoj kvartili, pod mentorstvom dr. sc. Andre Košeca. Demonstrator sam na nastavi kolegija Kirurgija. Tijekom 6 godina studija ostvario sam prosjek ocjena 4.872. Za vrijeme pandemije radio sam COVID-19 testiranje i cijepljenje za privatnu ustanovu. Engleskim jezikom se služim tečno, a tijekom studija sam pohađao tečajeve njemačkog jezika u Beču i Zagrebu na Goethe-Institut Kroatien s položenim stupnjem B2.1.

