

Patološke osobitosti najčešćih primarnih tumora nadbubrežne žlijezde

Renić, Iva

Master's thesis / Diplomski rad

2023

Degree Grantor / Ustanova koja je dodijelila akademski / stručni stupanj: **University of Zagreb, School of Medicine / Sveučilište u Zagrebu, Medicinski fakultet**

Permanent link / Trajna poveznica: <https://um.nsk.hr/um:nbn:hr:105:149745>

Rights / Prava: [In copyright](#)/[Zaštićeno autorskim pravom.](#)

Download date / Datum preuzimanja: **2024-07-22**



Repository / Repozitorij:

[Dr Med - University of Zagreb School of Medicine Digital Repository](#)



SVEUČILIŠTE U ZAGREBU
MEDICINSKI FAKULTET

IVA RENIĆ

**Patološke osobitosti najčešćih primarnih tumora
nadbubrežne žlijezde**

Diplomski rad



Zagreb, 2023.

Ovaj diplomski rad izrađen je u Zavodu za patologiju Medicinskog fakulteta u Zagrebu pod vodstvom prof. dr. sc. Marijane Ćorić i na ocjenu je predan u akademskoj godini 2022./2023.

Popis kratica

ALK – kinaza anaplastičnog limfoma (engl. anaplastic lymphoma kinase)

APC – adenomatozna polipoza kolona (engl. Adenomatous polyposis coli)

ARMC5 – (engl. Armadillo Repeat Containing 5)

ATP1A1 – (engl. ATPase Na⁺/K⁺ Transporting Subunit Alpha 1)

ATP2B3 – (engl. ATPase Plasma Membrane Ca²⁺ Transporting 3)

CACNA1D – (engl. Calcium Voltage-Gated Channel Subunit Alpha1 D)

CD56 – CD marker površinskog staničnog antigena (engl. cluster of differentiation)

CEA – karcinoembrionalni antigen (engl. Carcinoembryonic antigen)

CLCN2 – (engl. Chloride Voltage-Gated Channel 2)

CNC – Carney kompleks (engl. Carney complex)

c-PPNAD – primarna pigmentirana nodularna adrenokortikalna bolest povezana s Carney kompleksom (engl. Primary Pigmented Nodular Adrenocortical Disease associated with Carney complex)

CT – kompjutorizirana tomografija (engl. Computed tomography)

CYP11B2 – aldosteron sintaza (engl. Cytochrome P450 Family 11 Subfamily B Member 2)

EMA – epitelni membranski antigen (engl. Epithelial membrane antigen)

FAP – familijarna adenomatozna polipoza (engl. Familial adenomatous polyposis)

FH – fumarat hidrataza (engl. Fumarase hydratase)

GATA3 – transkripcijski faktor (engl. GATA Binding Protein 3)

GNAS – (engl. Guanine nucleotide binding protein, alpha stimulating)

HISTALDO – histopatologija primarnog aldosteronizma (engl. Histopathology of primary aldosteronism)

IGF-2 – inzulinu sličan čimbenik rasta (engl. insulin-like growth factor)

i-MAD – izolirana mikronodularna adrenokortikalna bolest (engl. isolated Micronodular Adrenocortical Disease)

INSM1 – transkripcijski faktor (engl. Insulinoma-associated protein 1)

i-PPNAD – izolirana primarna pigmentirana nodularna adrenokortikalna bolest (engl. isolated Primary Pigmented Nodular Adrenal Disease)

KCNJ5 – (engl. Potassium Inwardly Rectifying Channel Subfamily J Member 5)

Ki-67 – nehistonski protein aktivan u staničnom ciklusu, biljeg proliferacije

melan-A/MART-1 – melanocitni marker (engl. Melanoma Antigen Recognized by T cells 1)

MEN1 – multipla endokrina neoplazija tip 1 (engl. Multiple endocrine neoplasia type 1)

MEN2 – multipla endokrina neoplazija tip 2 (engl. Multiple endocrine neoplasia type 2)

MKI – (engl. mitosis karyorrhexis indeks)

MR – magnetska rezonancija

NF1 – neurofibromatoza tip 1 (engl. Neurofibromatosis type 1)

N-MYC – (engl. N-myc proto-oncogene protein)

PDE11A – gen fosfodiesteraza 11A (engl. Phosphodiesterase 11A)

PDE8B – gen fosfodiesteraza 8B (engl. Phosphodiesterase 8B)

PET – pozitronska emisijska tomografija (engl. Positron emission tomography)

PHOX2B – (engl. Paired-like homeobox 2b)

PPNAD – primarna pigmentirana nodularna adrenokortikalna bolest (engl. Primary Pigmented Nodular Adrenocortical Disease)

PRKACA – protein kodirajući gen (engl. Protein Kinase CAMP-Activated Catalytic Subunit Alpha)

PRKAR1A – protein kodirajući gen (engl. Protein Kinase CAMP-Dependent Type I Regulatory Subunit Alpha)

SDHA – sukcinat dehidrogenaza A (engl. Succinate dehydrogenase complex flavoprotein subunit A)

SDHB – sukcinat dehidrogenaza B (engl. Succinate Dehydrogenase Complex Iron Sulfur Subunit B)

SDHC – sukcinat dehidrogenaza C (engl. Succinate dehydrogenase complex subunit C)

SDHD – sukcinat dehidrogenaza D (engl. Succinate dehydrogenase complex subunit D)

SF-1 – steroidogeni faktor 1 (engl. Steroidogenic factor 1)

VIP – vazoaktivni intestinalni polipeptid (engl. Vasoactive intestinal polypeptide)

SADRŽAJ

SAŽETAK

SUMMARY

1. UVOD.....	1
2. ADRENOKORTIKALNA NODULARNA BOLEST.....	2
2.1. Sporadična nodularna adrenokortikalna bolest	2
2.2. Bilateralna mikronodularna adrenokortikalna bolest.....	3
2.3. Bilateralna makronodularna adrenokortikalna bolest	4
3. ADENOM KORE NADBUBREŽNE ŽLIJEZDE	5
3.1. Kliničke značajke.....	5
3.2. Patohistološka obilježja.....	5
3.3. Histološke varijante.....	7
3.4. Dijagnostika i liječenje.....	9
4. KARCINOM KORE NADBUBREŽNE ŽLIJEZDE.....	10
4.1. Etiologija i kliničke značajke.....	10
4.2. Patohistološka obilježja.....	10
4.3. Histološke varijante.....	12
4.4. Imunohistokemija.....	13
4.5. Dijagnostika i liječenje.....	14
5. FEOKROMOCITOM.....	16
5.1. Etiologija i kliničke značajke.....	16
5.2. Patohistološka obilježja.....	17

5.3. Dijagnostika i liječenje.....	20
6. NEUROBLASTIČNI TUMORI.....	21
6.1. Neuroblastom.....	21
6.1.1. Kliničke značajke.....	21
6.1.2. Patohistološka obilježja.....	22
6.1.3. Dijagnostika i liječenje.....	23
6.2. Ganglioneuroblastom, mješoviti tip.....	24
6.3. Ganglioneuroblastom, nodularni tip.....	24
6.4. Ganglioneurom.....	25
7. ZAHVALE.....	26
8. LITERATURA.....	27
9. ŽIVOTOPIS.....	36

SAŽETAK

Patološke osobitosti najčešćih primarnih tumora nadbubrežne žlijezde

Iva Renić

Tumori nadbubrežne žlijezde nalaze se u 4-10 % svjetske populacije. Posljednjih godina incidencija se povećava kao rezultat starenja i učestalije primjene dijagnostičkih slikovnih metoda, kao što su CT i MR.

U proliferacije kore nadbubrežne žlijezde pripadaju difuzna adrenokortikalna hiperplazija, adrenokortikalna nodularna bolest te adrenokortikalni adenom i adrenokortikalni karcinom. Najčešće otkrivene novotvorine su nefunkcionalni adenomi kore nadbubrežne žlijezde. Asimptomatski su te se većina otkriva slučajno tijekom pretraga iz drugih razloga. Simptomi se razvijaju kad se radi o funkcionalnim tumorima kod kojeg dolazi do pretjeranog izlučivanja hormona. Za razliku od adenoma, karcinomi kore nadbubrežne žlijezde su rjeđi, agresivnijeg rasta s visokom stopom smrtnosti i kompleksnijim liječenjem. Temeljem različitih morfoloških osobitosti dijelimo ih na kovencionalni, onkocitni, miksoidni i sarkomatoidni podtip.

Proširivanjem znanja iz patologije i onkologije endokrinog sustava te molekularne biologije dovelo je do nastanka nove klasifikacije Svjetske Znanstvene Organizacije (WHO od engl. World Health Organization) tumora kore nadbubrežne žlijezde, feokromocitoma i paraganglioma koja je objavljena u ožujku 2022. godine. Prema novoj službenoj klasifikaciji feokromocitom je definiran kao intraadrenalni paragangliom te se svrstava u skupinu paraganglioma, zajedno sa simpatičkim i paragangliomima glave, vrata i abdomena i parasimpatičkim paragangliomima.

Cilj ovog preglednog rada je opisati najčešće primarne tumore nadbubrežne žlijezde s morfološkog, imunohistokemijskog i citogenetskog stajališta te kroz njih prikazati unaprijeđena histološka, genetička i dijagnostička saznanja sadržana u novoj 2022. WHO klasifikaciji.

Ključne riječi: nadbubrežna žlijezda, primarni tumori, 2022. WHO klasifikacija

SUMMARY

Pathological characteristics of the most common primary adrenal gland tumors

Iva Renić

Adrenal gland tumors are found in 4-10 % of the world's population. In recent years, the incidence has been increasing due to aging and more frequent use of diagnostic imaging methods such as CT and MRI.

Proliferations of the adrenal cortex include diffuse adrenal cortical hyperplasia, adrenal cortical nodular disease, adrenal cortical adenoma and adrenal cortical carcinoma. The most commonly discovered neoplasms are non-functional adenomas of the adrenal cortex. They are asymptomatic and most are discovered incidentally during investigations for other reasons. Symptoms develop when there are functional tumors that lead to excessive hormone secretion. Unlike adenomas, adrenal cortical carcinomas are rarer, more aggressive in growth with a high mortality rate and require more complex treatment. Based on different morphological characteristics, they are classified into conventional, oncocytic, myxoid and sarcomatoid subtypes.

Advances in the fields of endocrine pathology, endocrine oncology, and molecular biology have led to the development of a new classification by the World Health Organization (WHO) for tumors of the adrenal cortex, pheochromocytoma and paraganglioma, published in March 2022. According to the new official classification, a pheochromocytoma is defined as an intra-adrenal paraganglioma and is classified within the group of paragangliomas, along with sympathetic and paragangliomas of the head, neck, and abdomen, as well as parasympathetic paragangliomas.

The aim of this review paper is to describe the most common primary tumors of the adrenal gland from a morphological, immunohistochemical and cytogenetic perspective and to present the enhanced histological, genetic and diagnostic knowledge contained in the new 2022. WHO classification.

Key words: adrenal gland, primary tumors, 2022. WHO classification

1. UVOD

Tumori nadbubrežne žlijezde zastupljeni su u oko 4-10 % opće populacije. Njihova incidencija raste sa životnom dobi i najčešće se otkrivaju kao slučajan nalaz tijekom primjene dijagnostičkih slikovnih metoda (1).

Razlikujemo novotvorine kore i srži nadbubrežne žlijezde. U proliferacije kore nadbubrežne žlijezde pripadaju difuzna adrenokortikalna hiperplazija, adrenokortikalna nodularna bolest te adrenokortikalni adenom i adrenokortikalni karcinom (2). Također, tumori mogu biti hormonski aktivni (funkcionalni) ili inaktivni (nefunkcionalni). Adenom je najčešći tumor nadbubrežne žlijezde te se češće pojavljuje u žena nego u muškaraca, u dobi između 40. i 60. godine života (3). U najvećem broju slučajeva je hormonski inaktivan što rezultira odsutnošću simptoma te se otkriva slučajno tijekom CT ili MR dijagnostike (4). Karcinom kore nadbubrežne žlijezde je vrlo rijedak maligni tumor s incidencijom od jedan do dva slučaja na milijun stanovnika u godini dana (5). U odrasloj populaciji je također češće hormonski neaktivan. Kod hormonski aktivnih tumora klinička prezentacija ovisi o hormonu koji se izlučuje u suvišku. Povećano stvaranja kortizola rezultira Cushingovim sindromom s karakterističnim fenotipom. Od ostalih hormona koji se mogu stvarati u suvišku su androgeni, aldosteron i estrogeni (6). Najvažniji neuroendokrini tumori nastali iz srži nadbubrežne žlijezde nazivaju se feokromocitom i neuroblastom. Feokromocitom, definiran kao intraadrenalni paragangliom, je rijedak tumor koji otpušta katekolamine i u 90 % slučajeva se prezentira hipertenzijom (3).

Peto izdanje WHO klasifikacije tumora kore nadbubrežne žlijezde prikazuje promjene u nomenklaturi i klasifikaciji adrenokortikalne nodularne bolesti. Razlikuju se tri podtipa: sporadična nodularna adrenokortikalna bolest, bilateralna mikronodularna i bilateralna makronodularna adrenokortikalna bolest. Prijašnji naziv „adrenokortikalna nodularna hiperplazija“ više nije prihvaćen jer je došlo do saznanja da je u takvim slučajno otkrivenim, nefunkcionalnim, benignim nodulima zastupljena neoplastička proliferacija stanica (2).

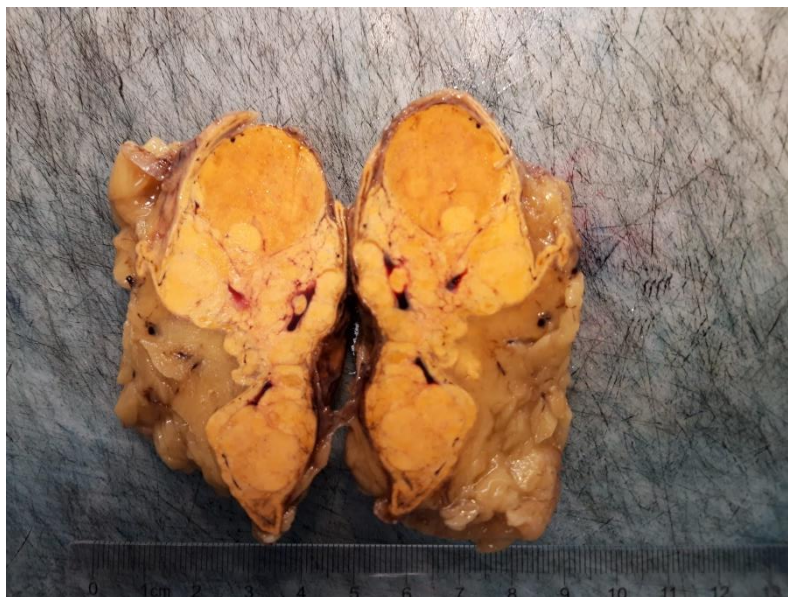
2. ADRENOKORTIKALNA NODULARNA BOLEST

Nova 2022. WHO klasifikacija razlikuje tri podtipa adrenokortikalne nodularne bolesti, a to su sporadična nodularna adrenokortikalna bolest te rjeđe bilateralna mikronodularna i bilateralna makronodularna adrenokortikalna bolest (2).

Vrlo često se otkrivaju kao incidentalomi tijekom slikovnih dijagnostičkih pretraga te njihova incidencija raste starenjem i u osoba oboljelih od dijabetesa i hipertenzije (7).

2.1. Sporadična nodularna adrenokortikalna bolest

Sporadična nodularna adrenokortikalna bolest (*Slika 1*) se prezentira kao nefunkcionalni čvor veličine manje od 1 cm. U najvećem broju slučajeva radi se o unilateralnoj solitarnoj leziji, rijetko multifokalne distribucije. Može se dijagnosticirati u osoba svih dobnih skupina (2). Građen je od različitih stanica s citoplazmom bogatom lipidima koje nalikuju stanicama zone fascikulate i stanica siromašnim lipidima koje nalikuju stanicama zone retikularis (8). Morfološki i histološki se teško razlikuje od nefunkcionalnog adrenokortikalnog adenoma veličine manje od 1 cm. Solitarni noduli veći od 3-5 mm mogu pokazivati klonalnu i neoplastičnu proliferaciju (7).



Slika 1. Makroskopski prikaz sporadične nodularne adrenokortikalne bolesti

2.2. Bilateralna mikronodularna adrenokortikalna bolest

Bilateralna mikronodularna adrenokortikalna bolest se pretežno pojavljuje u djece i odraslih mlađih od 30 godina. Pacijenti se najčešće prezentiraju Cushingovim sindromom, iako su na početku bolesti simptomi i znakovi često suptilni te je dijagnozu teže postaviti (9). Zbog hipersekrecije kortizola dolazi do razvoja pretilosti po centralnom tipu, hirzutizma, brojnih strija po koži, hipertenzije, neuroloških i psihičkih promjena te poremećaja menstrualnog ciklusa. Karakteristična značajka kod djece je povećanje tjelesne mase uz smanjenje brzine rasta (10). Nadbubrežne žlijezde su normalne ili blago povećane veličine.

Na temelju histološke slike opisuju se dva tipa bilateralne mikronodularne bolesti: primarna pigmentirana nodularna adrenokortikalna bolest (PPNAD) i izolirana mikronodularna adrenokortikalna bolest (i-MAD) koja se rjeđe pojavljuje (11).

PPNAD se očituje kao multipli mikronoduli, često veličine manje od 4 mm koji su ograničeni na koru nadbubrežne žlijezde, tamnosmeđe boje i bez kapsule s atrofičnim okolnim adrenokortikalnim tkivom. Građeni su od velikih okruglih stanica s eozinofilnom ili svijetlom citoplazmom koja pretežno sadržava smeđi zrnati pigment lipofuscin. Razlika PPNAD-a i i-MAD-a je ta što se i-MAD prezentira poput multiplih mikronodula bez prisutnog pigmenta i atrofije okolnog adrenokortikalnog tkiva (9,12).

U 90 % slučajeva PPNAD je povezana s rijetkom nasljednom genetskom bolešću koja se naziva Carney kompleks (c-PPNAD), a ostatak čine izolirani tipovi i-PPNAD. Carney kompleks je bolest multiple endokrine neoplazije koja se nasljeđuje autosomno dominantno. Kod c-PPNAD i i-PPNAD najčešće dolazi do mutacije gena PRKAR1A dok kod pacijenata oboljelih od i-MAD nalazimo mutacije PRKACA, PDE8B i PDE11A gena (12).

2.3. Bilateralna makronodularna adrenokortikalna bolest

Bilateralna makronodularna adrenokortikalna bolest je rijetka bolest koja se najčešće pojavljuje u odraslih između 40. i 70. godine života. Više od 90 % simptoma i znakova nastaju kao posljedica povećanog lučenja kortizola te razvoja Cushingovog sindroma (13).

Karakteristično dolazi do povećanja nadbubrežne žlijezde zbog prisutnosti višestrukih, nepravilnih, žutih nodula čija je veličina veća od 1 cm. Mikroskopski, noduli se sastoje od stanica bogatih lipidima, svijetle ili rijetko eozinofilne citoplazme. Okolno tkivo može biti atrofično ili hiperplastično (10).

Bilateralna pojava i povezanost s nasljednih obiteljskim sindromima upućuje na njezinu povezanost s aberacijama određenih gena što za posljedicu ima neoplastičnu proliferaciju stanica. U 25-55 % slučajeva nalazi se inaktivacija tumorsupresorskog gena ARMC5 te u rjeđim slučajevima zapažene su inaktivacije MEN1, FH i APC gena s posljedičnim razvojem karakterističnih sindroma (2,12). Također, u ranijoj dječjoj dobi opažena je pojava bilateralne makronodularne kortikalne bolesti u sklopu McCune-Albright sindroma (10).

3. ADENOM KORE NADBUBREŽNE ŽLIJEZDE

Adenomi su najčešće benigne novotvorine kore nadbubrežne žlijezde i općenito najčešće lezije nadbubrežne žlijezde. Češće se pojavljuju u žena nego u muškaraca te incidencija raste s dobi (14).

3.1. Kliničke značajke

Razlikujemo hormonski aktivne i neaktivne adenome koji se prezentiraju različitim kliničkom slikom. Češća je pojava hormonski neaktivnih adenoma, odnosno nefunkcionalnih adenoma. Asimptomski su i u najvećem broju slučajeva se otkrivaju slučajno tijekom primjene dijagnostičkih slikovnih metoda, kao što su CT i MR. Kod hormonski aktivnih adenoma najčešće dolazi do pretjeranog izlučivanja kortizola i aldosterona te posljedičnog razvoja subkliničkih ili kliničkih znakova primarnog aldosteronizma i Cushingovog sindroma (15).

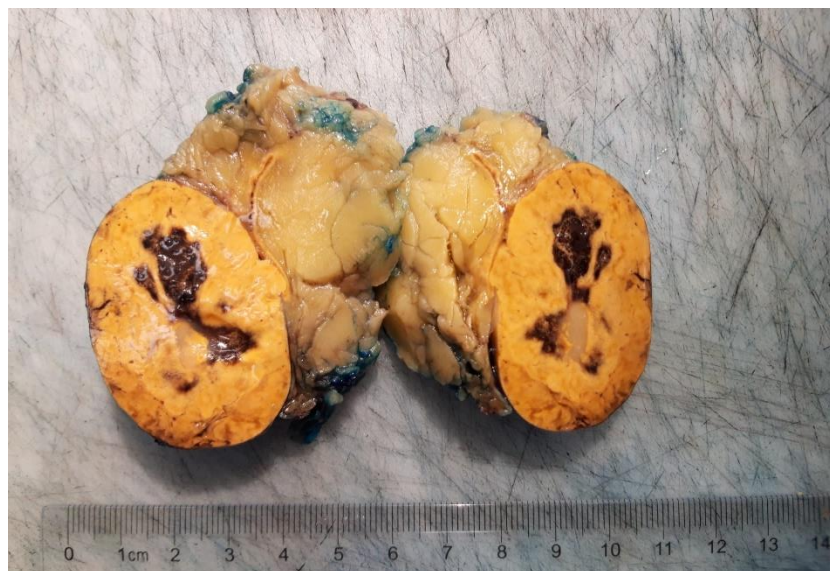
3.2. Patohistološka obilježja

Makroskopski (*Slika 2*), riječ je o homogenoj, oštro ograničenoj tvorbi prosječne veličine 2-2,5 cm u trenutku otkrivanja (4). Na prerezu je žute boje kao i normalna kora nadbubrežne žlijezde, što je posljedica lipidnog sadržaja. Solidne je konzistencije, obavijen kapsulom. Pretežno je riječ o solitarnoj tvorbi, no moguća je multifokalna i bilateralna pojava (16).

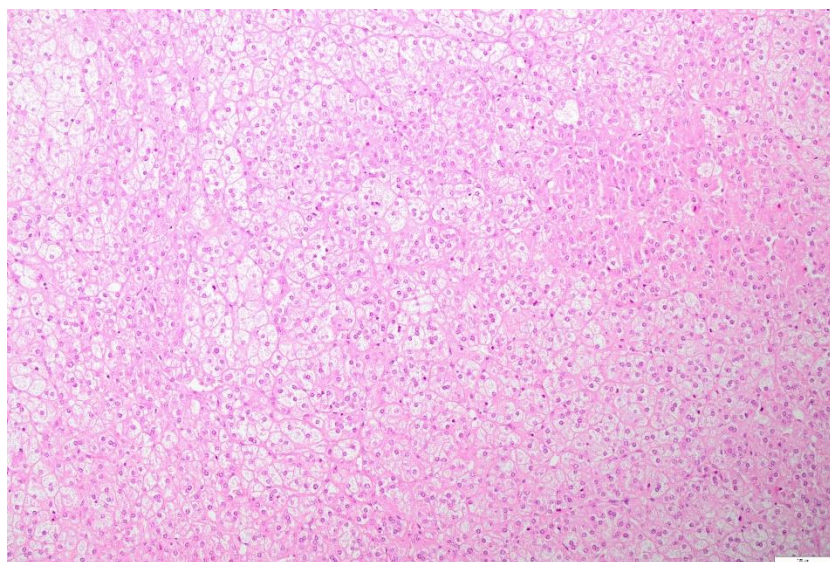
Mikroskopski (*Slika 3*), tipično se sastoji od tumorskih stanica bogatih lipidima i svijetle citoplazme s različitim udjelom stanica eozinofilne citoplazme (8).

Na vjerojatnost postojanja zloćudnosti tumora može nam ukazati veličina i masa tumora (>5 cm i >100 g), nalaz nekroze i nepravilnih rubova te histološki nalaz i procjena pomoću Weissovih kriterija. Vaskularna invazija, atipične mitotske figure, povećan mitotski indeks (>5 mitozu po mm²), proliferacijski indeks Ki-67 veći od 5 % i gubitak retikulinske mreže isključuju dijagnozu benigne novotvorine kore nadbubrežne žlijezde (17).

Imunohistokemijski, adenomi pokazuju pozitivnu reaktivnost na SF-1, inhibin i melan-A što olakšava diferencijalnu dijagnostiku adenoma i metastatske bolesti (8).



Slika 2. Makroskopski prikaz adenoma kore nadbubrežne žlijezde s krvarenjem



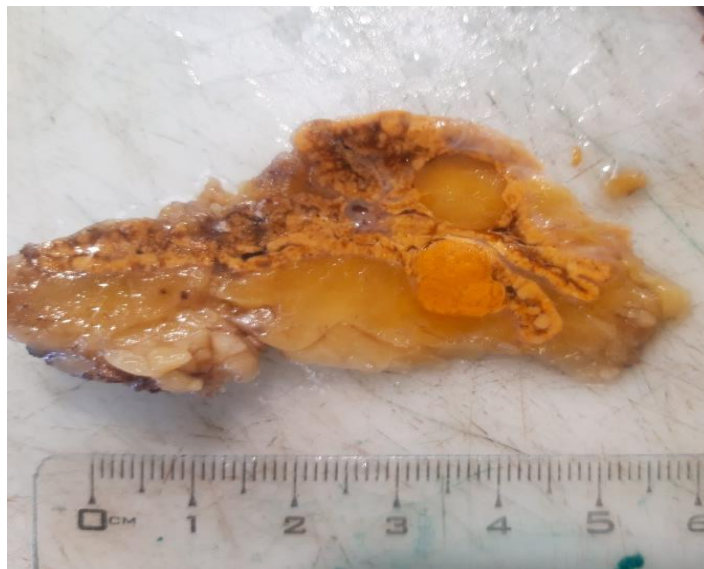
Slika 3. Mikroskopski prikaz adenoma kore nadbubrežne žlijezde

3.3. Histološke varijante adenoma kore nadbubrežne žlijezde

Adenom koji stvara aldosteron pojavljuje se kao solitarni nodul veličine veće ili jednake od 1 cm (*Slika 4*). Nalazi se u 80 % slučajeva primarnog hiperaldosteronizma (3). Klinički se hiperaldosteronizam očituje hipertenzijom, hipernatrijemijom i hipokalijemijom koji uzrokuju poremećaje rada srca, neuromišićne probleme, poremećaje vida (18). Pojačano stvaranje aldosterona posljedično nastaje zbog mutacije *KCNJ5*, *ATP1A1*, *ATP2B3*, *CACNA1D* i *CLCN2* gena (19).

Na reznoj plohi tipično je zlatno-žute boje kao posljedica obilnog lipidnog sadržaja. Ovisno o molekularnoj podlozi, može biti građen od različitih stanica koje uključuju stanice bogate i siromašne lipidima, male stanice nalik stanicama zone glomerulose i kompaktne stanice s preklapajućim karakteristikama zone glomerulose i fascikulate (15).

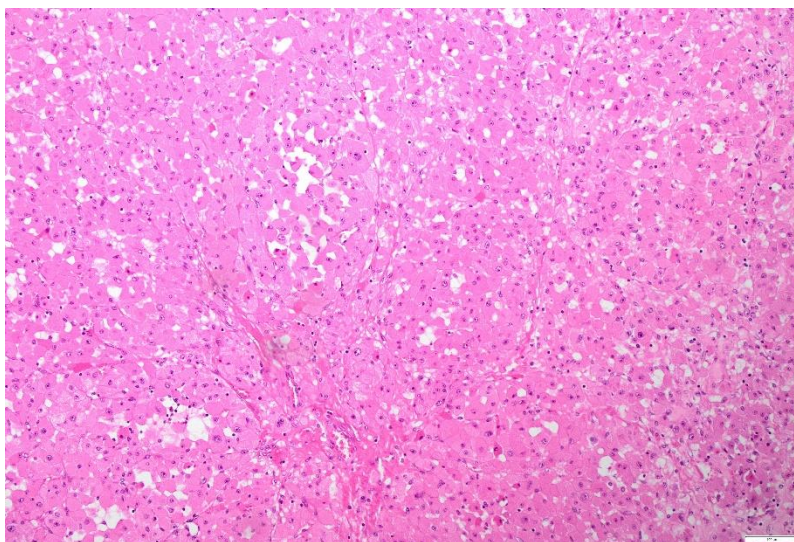
Imunohistokemijski, tumorske stanice pokazuju pozitivnu reaktivnost na *CYP11B2* te se na temelju toga i morfoloških karakteristika jednostavnije postavlja dijagnoza adenoma o čemu govori *HISTALDO* klasifikacija, prihvaćena od strane nove WHO klasifikacije (2).



Slika 4. Makroskopski prikaz adenoma koji stvara aldosteron

Adenom koji stvara kortizol prezentira se Cushingovim sindromom s karakterističnim fenotipom. Zbog autonomne proizvodnje kortizola dolazi do pokretanja mehanizma negativne povratne sprege os hipotalamus-hipofiza te posljedičnog razvoja atrofije kore nadbubrežne žlijezde. Nalaz koji potvrđuje atrofiju je smanjena debljina korteksa sa značajno smanjenim ili odsutnim slojem retikularne zone. Da bi se utvrdio hormonski aktivan tumor, važno je procijeniti okolno tkivo kore nadbubrežne žlijezde (20). Mutacije gena koje se nalaze u podlozi tumora su PRKACA, GNAS ili PRKAR1A (21).

Opisuju se još dva tipa adenoma: crni adenom („black adenoma“) te onkocitni adrenokortikalni adenom (*Slika 5*). Karakteristična boja crnog adenoma posljedica je njegove građe te se sastoji od tumorskih stanica bogatih pigmentom lipofuscinom dok se onkocitni adrenokortikalni adenom na reznoj plohi tipično smeđe boje. Sastoji se od velikih stanica eozinofilne citoplazme s istaknutim nukleolima i izoliranim nuklearnim pleomorfizmom (8, 22).



Slika 5. Mikroskopski prikaz onkocitnog adrenokortikalnog adenoma

3.4. Dijagnostika i liječenje

Pomoću CT-a i MR-a većinu adenoma možemo pouzdano otkriti te na taj način izbjeći nepotrebne invazivne zahvate. Već na nativno učinjenom CT-u otkrivena prisutnost masti u leziji dovoljna je za dijagnozu adenoma (4).

Hormonski neaktivne neoplazme veće od 1 cm i hormonski aktivne liječe se kirurški, adrenalektomijom. Osim kirurškog liječenja, pacijenti kojima je dijagnosticiran adenom koji stvara aldosteron mogu se liječiti antagonistima aldosterona kao što su spironolakton i eplerenon. Hormonski neaktivni adenomi manji od 1 cm se kontinuirano prate redovnim kontrolama (23).

4. KARCINOM KORE NADBUBREŽNE ŽLIJEZDE

Karcinom kore nadbubrežne žlijezde je rijedak tumor te se u godini dana dijagnosticira prosječno jedan do dva slučaja na milijun stanovnika. Ima bimodalnu distribuciju, tj. najčešće se pojavljuju u prvom i petom desetljeću života (24).

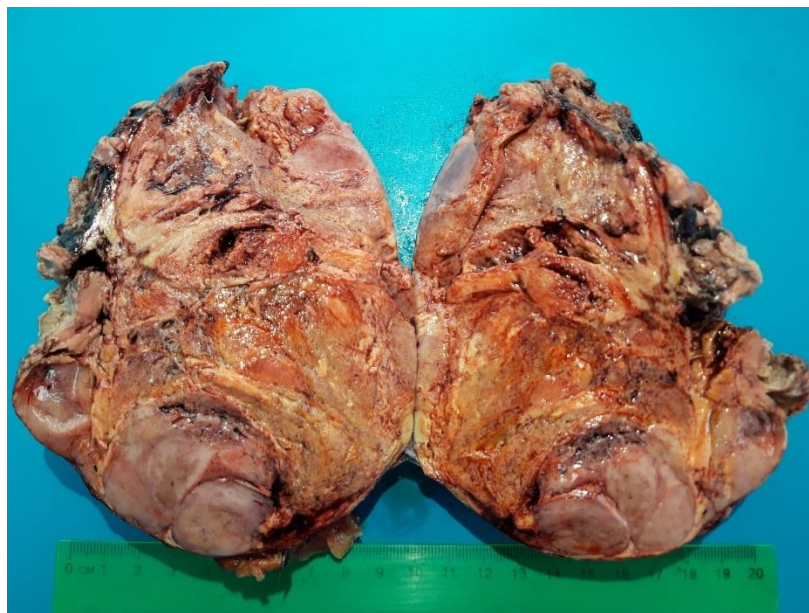4.1. Etiologija i kliničke značajke

Mogu se pojaviti sporadično ili u 5-10 % slučajeva u sklopu nasljednih obiteljskih bolesti kao što su multipla endokrina neoplazija tip 1 (MEN1), Lynch sindrom, neurofibromatoza tip 1 (NF1), Li-Fraumeni sindrom, Beckwith-Wiedemann sindrom, FAP i CNC (25). Čimbenici rizika za razvoj karcinom još nisu u potpunosti poznati, ali osim navedenih obiteljskih nasljednih bolesti, rizik za obolijevanje povećava i pušenje, sedentarni način života te prehrana bogata mastima (26).

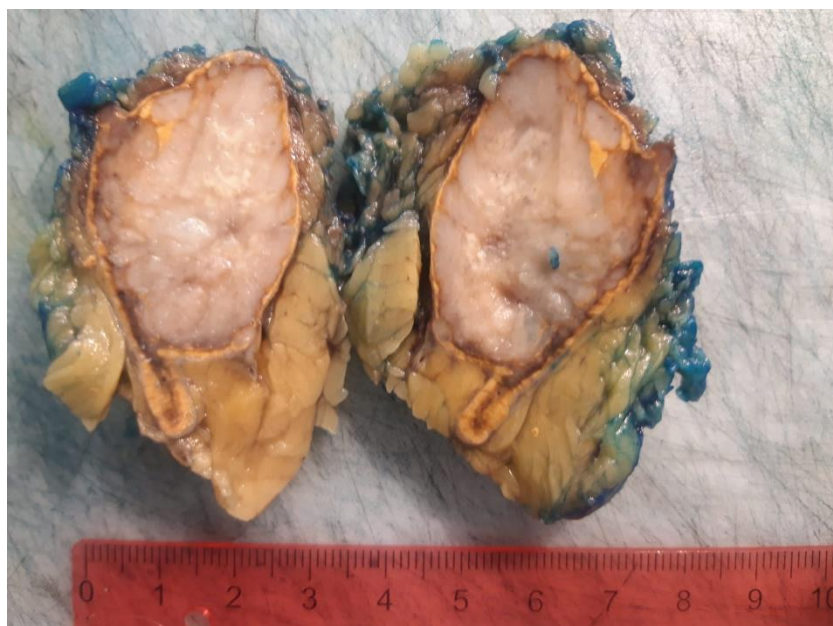
U oko polovine pacijenata dijagnosticira se hormonski aktivan karcinom, češće kod mlađih i žena. Hormon koji se izlučuje u suvišku je u 47 % slučajeva kortizol, a drugi najčešći su androgeni. Karcinomi koji pretjerano stvaraju aldosteron su rijetki te zauzimaju 8 % slučajeva. Također je česta pojava mješovitog izlučivanja hormona, a najčešće su u kombinaciji kortizol i androgeni (27). Hormonski neaktivni karcinomi su asimptomatski te se slučajno dijagnosticiraju ili se mogu prezentirati nespecifičnim simptomima kao što je bol u trbuhu (28).

4.2. Patohistološka obilježja

Makroskopski (*Slika 6*), tumor izgleda kao velika masa, nepravilna oblika, žuto do smeđe boje što ovisi o prisutnosti lipida u stanicama. Tipično se nalaze žarišta krvarenja, nekroza i cistične promjene. Karakteristično invadira tumorsku kapsulu, okolno masno tkivo te nadbubrežnu i donju šuplju venu, no u ranijim stadijima ove su promjene često odsutne što otežava razlikovanje karcinoma od adenoma. Često metastazira u regionalne i periaortalne limfne čvorove, a najčešće mjesto udaljenih metastaza su pluća (3,29) (*Slika 7*).



Slika 6. Makroskopski prikaz karcinoma kore nadbubrežne žlijezde

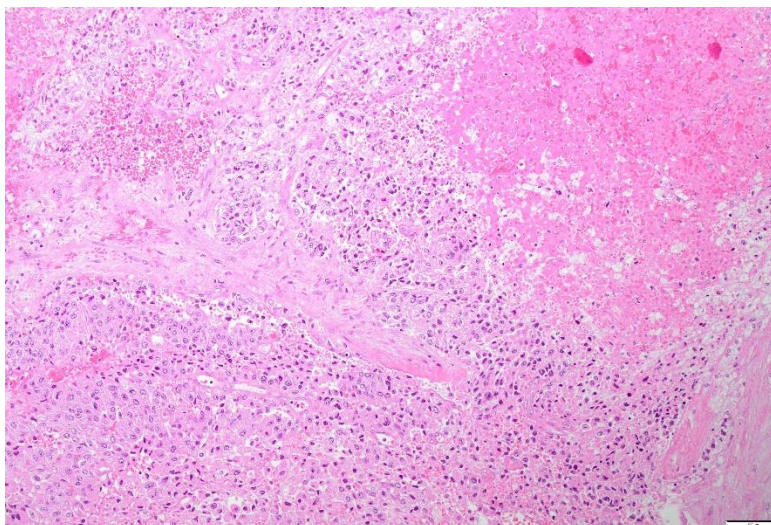


Slika 7. Makroskopski prikaz metastaze karcinoma u pluća

4.3. Histološke varijante karcinoma kore nadbubrežne žlijezde

Na temelju različitih citomorfoloških osobitosti razlikujemo 4 podtipa karcinoma, a to su konvencionalni, onkocitni, miksoidni i sarkomatoidni podtip.

Mikroskopska arhitektura (*Slika 8*) konvencionalnog podtipa karcinoma je varijabilna, a najčešće se nalaze solidni, trabekularni, nodularni ili alveolarni način rasta s poremećajem arhitekture i oštećenjem retikulinske mreže. Također, važne histopatološke značajke su kapsularna i limfovaskularna invazija. Građen je od pleomorfnih stanica ispunjenih citoplazmom eozinofilnog izgleda s prisutnom nuklearnom atipijom i intranuklearnim inkluzijama što bi odgovaralo gradusu 3 ili 4 prema Fuhramu (17).



Slika 8. Mikroskopski prikaz karcinoma kore nadbubrežne žlijezde s nekrozom

Najčešći patohistološki kriteriji korišteni za potvrdu dijagnoze konvencionalnog karcinoma u odraslih i njegovog razlikovanja od adenoma su Weissovi kriteriji. Temelje se na devet patohistoloških nalaza, a to su visok nuklearni gradus (gradus 3 i 4 prema Fuhramu), broj mitozâ veći od pet na 50 polja velikih vidnih povećanja mikroskopa, atipične mitoze, eozinofilna citoplazma s tumorskim stanicama (> 75 % tumorskih stanica), difuzna arhitektura (> 33 % tumora), nekroza, venska invazija, sinusoidna

invazija te kapsularna invazija. Tumori koji sadrže tri ili više navedenih histoloških kriterija se klasificiraju kao konvencionalni karcinomi nadbubrežne žlijezde (30).

Nova WHO klasifikacija ističe mikroskopsku angioinvaziju kao važan i pouzdan dijagnostički i prognostički čimbenik malignosti karcinoma. Definira se kada tumorske stanice prodiru kroz stijenku krvne žile i u lumenu stvaraju tromb/fibrin tumorski kompleks (2).

Onkocitni podtip čini 18 % karcinoma nadbubrežne žlijezde. Građen je od onkocitnih neoplastičnih stanica koje zauzimaju više od 90 % tumora. Ako onkocitne stanice čine 50-90 % tumora nazivamo ga mješoviti onkocitni karcinom, a u slučaju da zauzimaju manje od 50 % nosi naziv fokalni onkocitni karcinom. Zbog povećane koncentracije mitohondrija u citoplazmi, stanice su velikog, eozinofilnog i granuliranog izgleda (31).

Miksoidni podtip zauzima 10 % slučajeva karcinoma nadbubrežne žlijezde. Specifičan je po tome što sadržava ekstracelularne depozite mucina. Prognoza je lošija nego u pacijenata oboljelih od konvencionalnog karcinoma (32).

Najrjeđi tip karcinoma nadbubrežne žlijezde je sarkomatoidni. Radi se o izrazito agresivnom tumoru s najlošijom prognozom. Područja tumora mogu biti građena od nediferenciranih vretenastih stanica ili specijalizirane mezenhimalne komponente koja uključuje osteosarkomsku, hondrosarkomsku i rhabdomiosarkomsku dijferencijaciju (33).

4.4. Imunohistokemija

Imunohistokemijski, većina tumorskih stanica karcinoma pokazuje pozitivnu reaktivnost na SF-1, alfa-inhibin, melan-A/MART-1, sinaptofizin i kalretinin. Visoka osjetljivost i specifičnost SF-1 pomaže u određivanju samog porijekla tumora, odnosno potječe li tumor iz kore nadbubrežne žlijezde. Također, njegova ekspresija povećava vjerojatnost lošijeg kliničkog ishoda (8). Ekspresija markera kao što su EMA, CEA, citokeratin i kromogranin A je gotovo uvijek negativna. Između različitih podtipova karcinoma nije uočena značajna razlika, osim kod sarkomatoidnog tipa u kojem je ekspresija melan-A, sinaptofizina i kalretinina značajno manja (17,31).

Stanična proliferacija određuje se imunohistokemijski pomoću proliferacijskog indeksa mjerenog protutijelom Ki-67 te se time procjenjuje malignost adrenokortikalnih neoplazmi. Proliferacijski indeks mjerenog protutijelom Ki-67 u većine karcinoma je veći od 5 %. Važan je i kao prognostički faktor te je njegova povećana ekspresija povezana sa smanjenom stopom preživljenja (34). Također, povećana ekspresija IGF-2 dodatno ukazuje da se radi o zloćudnom tumoru, no njegova imunohistokemijska analiza je teže dokaziva pa se stoga rjeđe primjenjuje (30).

4.5. Dijagnostika i liječenje

Patohistološka analiza je zlatni standard u dijagnostici tumora nadbubrežne žlijezde te za potvrdu dijagnoze, osim spomenutih Weissovih kriterija i širokog imunohistokemijskog panela markera, nova WHO klasifikacija proširuje uporabu ostalih dijagnostičkih algoritama radi lakšeg prepoznavanja kortikalnih neoplazmi. U to se ubrajaju retikulinski algoritam, Lin–Weiss–Bisceglia sistem i Helsinki sustav bodovanja (2, 35). Retikulinski algoritam se može koristiti za dijagnostiku konvencionalnog, onkocitnog i miksoidnog karcinoma. Kriteriji koji se trebaju ispuniti za potvrdu dijagnozu su promijenjena retikulinska mreža detektirana histokemijskim bojanjem te prisutnost jednog od sljedećih parametara: mitotski indeks veći od 5 na 50 polja velikog vidnog povećanja mikroskopa (10mm²), nekroza i angioinvazija (36). Lin-Weiss-Bisceglia sistem služi za dijagnosticiranje onkocitnih karcinoma u kojem onkocitne tumorske stanice zauzimaju više od 90% tumora. Sastoji se od glavnih i sporednih kriterija. Zloćudnost tumora potvrđuje prisutnost bar jednog glavnog kriterija, dok sama prisutnost jednog sporednog kriterija ukazuje na potencijalni malignitet tvorbe. U glavne kriterije ubrajamo visoki mitotski indeks, atipične mitoze i vaskularnu invaziju, a u sporedne veličinu i masu tumora, nekrozu, sinusoidalnu ili kapsularnu invaziju (37). Helsinki sustav bodovanja se koristi u dijagnostici konvencionalnog, onkocitnog i miksoidnog karcinoma. Parametri koji se promatraju su mitotska aktivnost, nekroza i proliferacijski indeks mjeren protutijelom Ki-67 (38). Osim patohistološke analize, dijagnostika karcinoma nadbubrežne žlijezde uključuje i anamnezu, fizikalni pregled, slikovne dijagnostičke pretrage poput ultrazvuka,

CT-a, MR-a i PET-a te laboratorijske testove za hormone koje stvara nadbubrežna žlijezda (39).

Terapijski pristup varira ovisno o stadiju tumora, no primarno se provodi kirurško odstranjivanje nadbubrežne žlijezde zajedno s tumorom, tj. adrenalektomija te hormonsko liječenje, radioterapija, kemoterapija i biološko liječenje. Nakon završenog liječenja, ključno je osigurati kontinuirano praćenje pacijenta zbog velikog postotka recidiva (26,40). Iako se karcinom nadbubrežne žlijezde rijetko pojavljuje, riječ je o agresivnom tumoru čija je prognoza loša i većina bolesnika ne preživi više od dvije godine (3).

5. FEOKROMOCITOM

Feokromocitom je neuroendokrini tumor koji nastaje iz kromafinih stanica srži nadbubrežne žlijezde te se prema petom izdanju WHO klasifikacije definira kao intraadrenalni paragangliom (41). Rijedak je tumor te se pojavljuje u svim dobnim skupinama, najčešće između 40. i 50. godine života, s blagom predilekcijom u korist žena (55 %) (42).

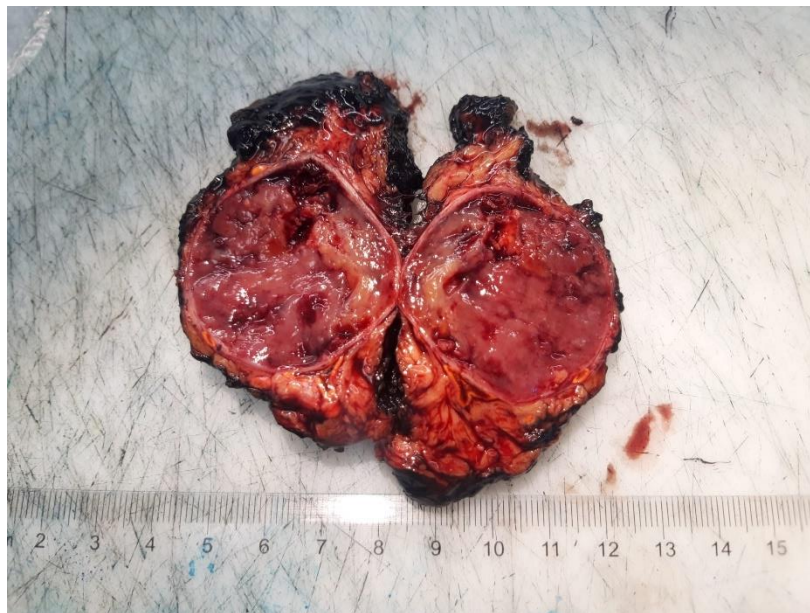5.1. Etiologija i kliničke značajke

Većina je feokromocitoma sporadična i uzrok njihova nastanka nije poznat. Otprilike 30-35 % slučajeva se može povezati s genetičkim čimbenicima te je njihova zastupljenost češća u mlađoj populaciji. Mogu se pojaviti samostalno ili u sklopu MEN2 sindroma, u bolesnika s neurofibromatozom tip 1 ili von Hippel-Lindauovim sindromom (43). Prosječno pola nasljednih slučajeva posljedica je mutacija gena sukcinil dehidrogenaze, odnosno SDHA, SDHB, SDHC, SDHD mutacija (41).

Klinički simptomi nastaju kao posljedica otpuštanja katekolamina (adrenalina, noradrenalina i dopamina) te u najvećem broju slučajeva dolazi do razvoja hipertenzije koja je paroksizmalna i rezistentna na terapiju, glavobolje i prekomjernog znojenja. Ostali simptomi i znakovi koji upućuju na podležecu bolest uključuju palpitacije, tahikardiju, bolove u truhu, konstipaciju, gubitak na težini, tremor i panične napadaje (44). Povećana razina katekolamina dovodi do razvoja raznih srčanih komplikacija kao što su aritmije, akutni koronarni sindrom, Takotsubo kardiomiopatija i dilatativna kardiomiopatija (45). Česta je pojava asimptomatskih pacijenata s feokromocitomom koji se otkriva slučajno tijekom primjene dijagnostičkih slikovnih metoda ili probira pacijenata sa sumnjom na genetski sindrom (46). Bez obzira na odsutnost klasične prezentacije radi se o tumorima koji su biokemijski aktivni te odgovaraju na biokemijska testiranja (47).

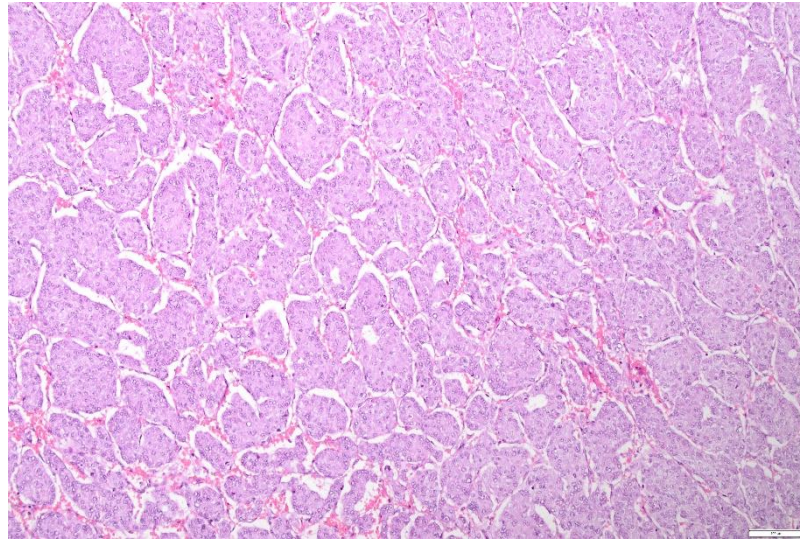
5.2. Patohistološka obilježja

Feokromocitom se može pojaviti u različitim veličinama, s promjerom koji se kreće od nekoliko milimetara do nekoliko centimetara. Na reznoj je plohi (Slika 9) sivkastoružičaste boje, očajuren i dobro ograničen. U većim tumorima prisutne su sekundarne promjene kao što su krvarenje i žarišne cistične degeneracije. Sporadični tumori najčešće se pojavljuju kao solitarne tvorbe dok je kod nasljednih oblika tumora češća bilateralna pojava (48). Naziva se kromafini tumor po tamnosmeđoj boji dobivenoj nakon polijevanja rezne plohe otopinom dikromata (3).

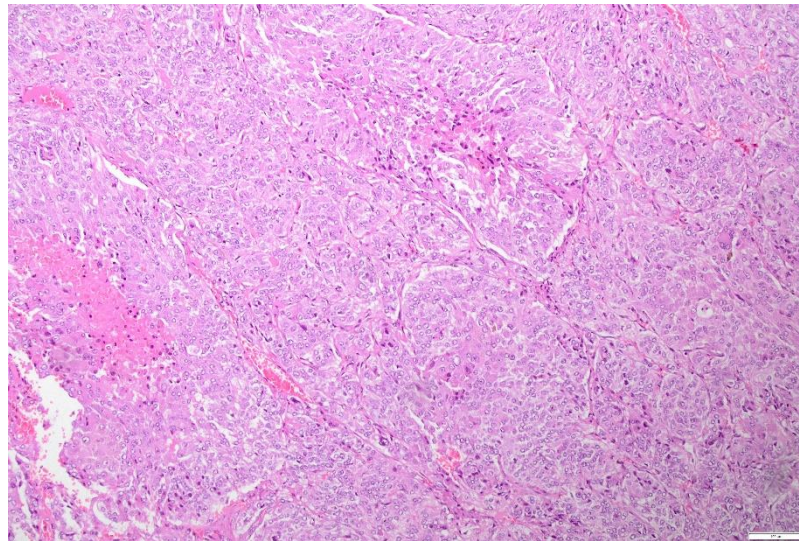


Slika 9. Makroskopski prikaz paraganglioma

Karakteristična mikroskopska građa feokromocitoma naziva se Zellenballen. Sastoji se od stanica koje su organizirane u skupine ili tračke odvojene dobro prokrvljenim vezivnim trabekulama (49) (Slika 10). Tumorske stanice su varijabilne veličine, poligonalnog oblika s obilnom bazofilnom ili eozinofilnom citoplazmom i izraženim staničnim pleomorfizmom (Slika 11). Citoplazma je ispunjena neuroendokrinim granulama, odnosno zrcima koja su vidljiva elektronskim mikroskopom (3,50).



Slika 10. Mikroskopski prikaz paraganglioma



Slika 11. Mikroskopski prikaz malignog paraganglioma s nekrozom

Prethodna 2017. WHO klasifikacija uvela je promjene u nomenklaturi feokromocitoma te odbacila podjelu na benigni i maligni feokromocitom. Na temelju osnovnih molekularnih abnormalnosti i kao posljedica manjka karakterističnih histoloških značajki prema kojima bi se odredila benignost, odnosno malignost tumora, svi

feokromocitomi se smatraju kao maligne neoplazme s varijabilnim metastatskim potencijalom (41).

Na temelju patohistoloških parametara zahtjevno je procijeniti klinički ishod i stupanj agresivnosti tumora. U literaturi se navode nekoliko sustava bodovanja i kriterija prema kojima se pokušava predvidjeti biološko ponašanje tumora, a to su PASS (engl. Pheochromocytoma of the Adrenal gland Scaled Score), GAPP (engl. Grading system for Adrenal Pheochromocytoma and Paraganglioma) i COPPS (engl. Composite Pheochromocytoma/paraganglioma Prognostic Score) (51). PASS, ujedno i prvi patohistološki sustav bodovanja, temelji se na dvanaest patohistoloških kriterija te je razvijen kako bi se identificirali feokromocitomi s metastatskim rizikom dok GAPP, osim metastatskog rizika procjenjuje i preživljenje pacijenta. Parametri prema kojima se GAPP izračunava su histološka građa, celularnost, prisutnost nekroze, Ki-67 proliferacijski indeks te tip katekolamina koji se izlučuje. U modificiranom obliku GAPP-a ubraja se i rezultat imunohistokemijske analize na sukcinat dehidrogenazu B (SDHB) (52). Najnoviji prognostički sustav bodovanja predložen 2019. godine je COPPS. Temelji se na tri kliničkopatološka kriterija (veličina tumora >7 cm, nekroza i vaskularna invazija) i imunohistokemijskoj analizi S-100 i SDHB (51). Nova WHO klasifikacija ne odobrava primjenu navedenih sustava, ali naglašava da se mogu koristiti u procjeni tumora zajedno s molekularnom analizom te kliničkim i biokemijskim čimbenicima (41).

Imunohistokemijski, tumorske stanice pokazuju pozitivnu reaktivnost na tirozin hidroksilazu, dopamin beta-hidroksilazu, GATA3 te na neuroendokrine markere kao što su kromogranin A, INSM1 i sinaptofizin. Negativna reaktivnost na keratin je gotovo uvijek prisutna te nam zajedno s ekspresijom GATA3 pomaže u diferencijalnoj dijagnostici feokromocitoma i adrenokortikalnih tumora. Također, prisutna je negativna reaktivnost i na SF-1, inhibin, kalretinin i melan-A (53, 54).

5.3. Dijagnostika i liječenje

Postavljanje dijagnoze feokromocitoma nije jednostavno te se bolest često previdi zbog raznolikih simptoma koji se javljaju i u drugim bolestima zbog čega se naziva i „veliki imitator“ (55). Za dijagnostiku tumora koristi se biokemijska pretraga krvi i urina u kojima se dokazuju povećane vrijednosti katekolamina i njihovih metabolita. Nakon biokemijske potvrde primjenjuju se slikovne dijagnostičke metode kao što su CT, MR i PET radi utvrđivanja lokalizacije, određivanja veličine i proširenosti tumora (56). U osoba mlađih od 35 godina potrebno je učiniti i genetsko testiranje (44). Važno ih je dijagnosticirati na vrijeme kako bi se spriječili mogući fatalni ishodi kao što su hipertenzivna kriza, aritmije i akutni infarkt miokarda. Liječenje je kirurško, adrenalektomijom. Nužna je prijeoperacijska priprema pacijenta koja se provodi lijekovima (alfa i beta blokatorima, dihidropiridinskim antagonistima kalcija), a podrazumijeva kontrolu tlaka i rada srca u svrhu sprječavanja štetnih učinaka katekolamina (43). Smatra se da svi pacijenti posjeduju rizik od prisutnosti metastaza te se posljedično svi dijagnosticirani feokromocitomi smatraju malignima. Prognoza ovisi o prisutnosti metastaza i potpunoj resektabilnosti tumora (57). Nakon operacije se preporučuju redovne kontrole najmanje 10 godina zbog mogućnosti recidiva, a doživotnu kontrolu zahtijevaju mladi pacijenti te oni s dokazanom genetskom bolešću (58).

6. NEUROBLASTIČNI TUMORI

Prema Međunarodnom sustavu za patološku klasifikaciju neuroblastoma (INPC, engl. International Neuroblastoma Pathology classification) neuroblastični tumori se mogu podijeliti na četiri tipa: neuroblastom, miješani ganglioneuroblastom, nodularni ganglioneuroblastom i ganglioneuroma. Razlikuju se prema udjelu strome Schwannovih stanica (59).

6.1. Neuroblastom

Neuroblastom je zloćudni tumor podrijetlom iz embrionalnog neuralnog grebena i nastaje iz stanica srži nadbubrežne žlijezde ili simpatičkih ganglija. Najčešći je ekstrakranijalni zloćudni solidni tumor dječje dobi te se većinom dijagnosticira u djece mlađe od pet godina (60).

U većem broju slučajeva nastaje sporadično, a u 20 % oboljelih je zabilježena nasljedna predispozicija (3). Nasljedni oblici tumora pojavljuju se u ranijoj životnoj dobi i češće su multifokalni. Većinu nasljednih neuroblastoma uzrokuju mutacije u tirozin kinaznoj domeni ALK što dovodi do trajne aktivnosti kinaze i premalignog stanja (61). Također, prosječno 20 % slučajeva neuroblastoma je povezano s amplifikacijom MYCN onkogenom što posljedično utječe na agresivnost tumora i nepovoljan ishod (62).

6.1.1. Kliničke značajke

Tumor se u djece najčešće prezentira povećanjem abdomena i fizikalnim pregledom se utvrđuje kao nepravilna okrugla tumorska masa. Pridruženi simptomi su bol u abdomenu, temperatura i proljev (63). Tipična mjesta metastaza su kosti i koštana srž, jetra, limfni čvorovi (regionalni i udaljeni) i potkožno tkivo. Metastaze koštane srži i kostiju očituju se bolovima u nogama, poremećajem hoda ili u mlađe djece odbijanjem hodanja. U starije djece mogu nastati kompresivne frakture kralježnice što rezultira jakim bolovima u leđima. Ostali klinički znakovi uzrokovani metastazama su limfadenopatija i hepatomegalija uz ascites (64). U manje od 2 % slučajeva pacijenti se mogu prezentirati

neoplastičkim sindromima kao što su opsoklonus-mioklonus (sa ili bez cerebelarne ataksije) i WDHA sindrom (engl. watery diarrhea, hypokalemia, and achlorhydria syndrome). Opsoklonus-mioklonus se prezentira trzajućim pokretima ekstremiteta i očiju koji se opisuju kao „plešuće oči i stopala“. WDHA sindrom je sindrom teškog vodenastog proljeva povezanog s hipokalijemijom i aklorhidrijom te je uzrokovan tumorskom sekrecijom vazoaktivnog intestinalnog peptida (VIP), a nalikuje na intestinalne malapsorpcijske bolesti i nestaje nakon potpunog odstranjenja tumora (65, 66).

6.1.2. Patohistološka obilježja

Makroskopski, riječ je o okruglom, nepravilno lobuliranom tumoru koji se može očitovati kao mali čvor ili velika palpabilna masa koja u cijelosti nadomješta i razara nadbubrežnu žlijezdu. Na reznoj je plohi smeđe ili sive boje uz prisutne sekundarne promjene kao što su nekroza, krvarenje, kalcifikacije te cistična degeneracija (3). Karakteristika histološki nepovoljnih neuroblastoma, osobito onih s amplifikacijom MYCN onkogeni, je direktna invazija bubrežnog parenhima (57).

Neuroblastom je građen od malih tumorskih stanica nalik embrionalnim neuroblastima. Stanice imaju hiperkromatsku jezgru, oskudnu citoplazmu te stvaraju karakteristične neuralne Homer-Wrightove rozete. Sadrže manje od 50 % strome Schwannovih stanica. Prema stupnju diferencijacije neuroblasta razlikujemo nediferencirani, slabo diferencirani i diferencirani tip. Nediferencirani tip je rijedak i pripada skupini tumora “malih plavih okruglih stanica”. Diferencijalno dijagnostički ga od ostalih tumora koji pripadaju toj skupini razlikujemo imunohistokemijskom analizom na kromogranin A, sinaptofizin, tirozin hidroksilazu i PHOX2B (41). Najčešći histološki tip je slabo diferencirani neuroblastom kod kojeg manje od 5 % neuroblasta posjeduje citomorfološke karakteristike diferenciranih neuroblasta, dok je kod diferenciranog tipa udio takvih tumorskih stanica veći od 5 %. Procjenom mitotske aktivnosti i kariokineze minimalno 5000 tumorskih stanica, određuje se mitozna – kariokineza indeks (MKI) koji se dodjeljuje individualno svakom neuroblastomu te nam služi kao prognostički čimbenik. Razlikujemo nizak (<100/5000 tumorskih stanica ili <2 %), srednji (100-200/5000 tumorskih stanica ili 2-4 %) te visoki indeks (>200/5000 tumorskih stanica ili >4 %) (67).

Neuroblastomi s visokim MKI su najčešće povezani s amplifikacijom MYCN onkogeno (62).

Imunohistokemijski, tumorske stanice pokazuju pozitivnu reaktivnost na monoklonsko protutijelo NB84, PHOX2B, tirozin hidroksilazu, sinaptofizin, kromogranin A i CD56. Zbog svoje visoke osjetljivosti i specifičnosti, najpouzdaniji marker za potvrdu dijagnoze neuroblastoma je PHOX2B (68, 69).

Citogenetskom analizom utvrđene su genetske abnormalnosti kao što su aneuploidija, gubitak, višak i amplifikacija kromosomskog materijala. Stanice sadržavaju deleciju kratkog kraka kromosoma 1, deleciju dugog kraka kromosoma 11 i višak materijala na kromosomu 17 (70).

6.1.3. Dijagnoza i liječenje

Za potvrdu dijagnoze neuroblastoma koriste se slikovne dijagnostičke pretrage, MR i CT vrata, prsnog koša i abdomena kojima se lokalizira tumor te prisustvo metastaza. Scintigrafija je bitna za praćenje pacijenata budući da tumorske stanice nakupljaju radioaktivni jod. Također, važnu ulogu u dijagnostici ima patohistološka, citogenetska i biokemijska analiza kojom se utvrđuju povećane razine katekolamina ili njegovih metabolita u krvi i urinu. Neuroblastom je moguće detektirati i prije rođenja, tijekom perinatalne skrbi korištenjem ultrazvuka. Liječenje se provodi kirurški, kemoterapijom s transplantacijom matičnih stanica, radioterapijom i imunoterapijom. Određuje se kombiniranjem kliničkih, patohistoloških i molekularnih parametara. U rijetkim slučajevima moguća je spontana diferencijacija neuroblastoma u zrele tumore ganglioneurome (71).

Prognoza ovisi o dobi bolesnika u trenutku dijagnoze, stupnju diferenciranosti tumora, MKI i udjelu strome Schwannovih stanica u pojedinom tumoru. Prema navedenim kriterijima Međunarodni sustav za patološku klasifikaciju neuroblastoma razlikuje tumore povoljne histologije (FH, engl favorable histology) s ukupnim preživljenjem od 84 % i tumore nepovoljne histologije (UH, engl. unfavorable histology) s ukupnim preživljenjem od 45 % (67). Agresivnost tumora povezana je s povećanim brojem kopija N-MYC onkogeno te negativno utječe na preživljenje (72).

6.2. Ganglioneuroblastom, mješoviti tip

Mješoviti ganglioneuroblastom je tip neuroblastičnog tumora koji predstavlja prijelaz između neuroblastoma i ganglioneuroma te pripada skupini tumora povoljne histologije. Zajedno s ganglioneuromom čini 25 % neuroblastičnih tumora. Češće se pojavljuje u starije djece, između 4. i 7. godine života te pretežno nastaje u nadbubrežnoj žlijezdi, okolnom retroperitoneumu i posteriornom medijastinumu. (57, 73).

Klinički se prezentira kao asimptomatska masa s rijetko povišenim metabolitima katekolamina (vanilmandelična i homovanilna kiselina) u urinu (74).

Na reznoj je plohi solidne konzistencije i svijetlo sive boje. Građen je (od jasno definiranih područja) od neuroblastičnih i ganglijskih stanica te sadrži više od 50 % strome Schwannovih stanica. Područja neuroblastičnih i ganglijskih stanica su jasno definirana, bez međusobnog prijelaza granica (41).

Mješoviti ganglioneuroblastom se klasificira kao tumor niskog rizika te povoljne histologije koji vrlo rijetko metastazira. U pojedinim slučajevima zabilježena je spontana diferencijacija u zreliji tumor ganglioneurom (74).

6.3. Ganglioneuroblastom, nodularni tip

Nodularni ganglioneuroblastom je rijedak tumor koji sadržava histološke karakteristike neuroblastoma i mješovitog ganglioneuroblastoma ili ganglioneuroma. Najčešće se pojavljuje u djece starije od 18 mjeseci te čini 8 % svih neuroblastičnih tumora.

Makroskopski, prezentira se kao neuroblastomski nodul sa čestim žarištima krvarenja i nekroze, okružen ganglioneuromatoznom komponentom žute boje i solidne konzistencije. Pretežno je riječ o solitarnom nodulu, no moguća je i multifokalna pojava (75). Mikroskopski se sastoji od nodularne komponente siromašne stromom Schwannovih stanica s neuroblastima te jasno odjeljene komponente bogate stromom koja histološki odgovara mješovitom ganglioneuroblastomu ili ganglioneuromu (76).

Ovisno o stupnju neuroblastične diferencijacije i MKI pojedinog nodula, nodularni ganglioneuroblastom se svrstava u skupinu tumora povoljne ili nepovoljne histologije. Petogodišnje preživljenje djece s povoljnim nodularnim ganglioneuroblastomom je 87 %, dok je kod onih s nepovoljnim 45 % (77).

6.4. Ganglioneurom

Ganglioneurom je rijedak neuroblastični tumor koji je potpuno građen od ganglijskih stanica i više od 50 % strome Schwannovih stanica. Najčešće se pojavljuje u starije djece i adolescenata, s predilekcijom u nadbubrežnoj žlijezdi, medijastinumu, retroperitoneumu i rjeđe u vratu (73). Može nastati de novo, odnosno u prethodno zdravih pacijenata ili diferencijacijom neuroblastoma i ganglioneuroblastoma koja može biti spontana ili inducirana terapijom (78). U većem je broju slučajeva asimptomatski te se otkriva slučajno tijekom pretraga iz drugih razloga. Ako se očituje simptomatski može uzrokovati bol u abdomenu, kašalj i dispneju, nastali kao posljedica kompresije okolnih struktura (79).

Na reznoj je plohi žute boje i solidne konzistencije, bez nalaza nekroze i krvarenja. Histološki razlikujemo sazrijevujući i zreli podtip. Sazrijevujući podtip ganglioneuroma je građen od promjenjivog broja sazrijevujućih i zrelih ganglijskih stanica različitih veličina i oblika, dok je zreli podtip građen samo od zrelih ganglijskih stanica s okolnim satelitskim stanicama (57).

Ganglioneurom pripada skupini tumora povoljne histologije te se opisuje kao benigni tumor s odličnom prognozom (80).

7. ZAHVALE

Zahvaljujem svojoj mentorici prof. dr. sc. Marijani Ćorić na pomoći, strpljenju i uloženom vremenu tijekom pisanja ovog diplomskog rada.

Posebno želim zahvaliti Bogu, zaručniku Jakovu Rafaelu, svojoj obitelji i svim prijateljima na pruženoj podršci i ljubavi kroz ovih 6 godina studiranja.

8. LITERATURA

1. Zdrojewska, M., Mech-Siebieszuk, E., Świątkowska-Stodulska, R., Regent, B., Kunc, M., Zdrojewski, Ł., & Sworczak, K. (2022). Adrenal Tumors in Young Adults: Case Reports and Literature Review. *Medicina*, 58(6), 746.
2. Mete, O., Erickson, L. A., Juhlin, C. C., de Krijger, R. R., Sasano, H., Volante, M., & Papotti, M. G. (2022). Overview of the 2022 WHO classification of adrenal cortical tumors. *Endocrine pathology*, 33(1), 155-196.
3. Seiwerth S, Krušlin B, Kos M, Galešić Ljubanović D, ur. (2023) *Patologija*. 6.izd. Zagreb:Medicinska naklada. Str. 692-696.
4. Grubešić, T., Matana Kaštelan, Z., Budiselić, B., & Miletić, D. (2017). Computed tomography and magnetic resonance imaging of adrenal lesions. *Medicina Fluminensis: Medicina Fluminensis*, 53(1), 16-26.
5. Wang, F., Liu, J., Zhang R., Bai Y., Li C., Li B., Liu H & Zhang, T. (2018). CT and MRI of adrenal gland pathologies. *Quantitative imaging in medicine and surgery*, 8(8), 853.
6. Kiseljak-Vassiliades, K., Bancos, I., Hamrahian, A., Habra, M. A., Vaidya, A., Levine, A. C., & Else, T. (2020). American Association of Clinical Endocrinology Disease state clinical review on the evaluation and management of adrenocortical carcinoma in an adult: a practical approach. *Endocrine Practice*, 26(11), 1366-1383.
7. Mete, O., & Asa, S. L. (2013). Precursor lesions of endocrine system neoplasms. *Pathology*, 45(3), 316-330.
8. Lam, A. K. Y. (2017). Update on adrenal tumours in 2017 World Health Organization (WHO) of endocrine tumours. *Endocrine pathology*, 28, 213-227.
9. Maillet, M., Bourdeau, I., & Lacroix, A. (2020). Update on primary micronodular bilateral adrenocortical diseases. *Current Opinion in Endocrinology, Diabetes and Obesity*, 27(3), 132-139.
10. Duan, K., Gomez Hernandez, K., & Mete, O. (2015). Republished: Clinicopathological correlates of adrenal Cushing's syndrome. *Postgraduate Medical Journal*, 91(1076), 331-342.

11. Mete, O., & Duan, K. (2018). The many faces of primary aldosteronism and Cushing syndrome: a reflection of adrenocortical tumor heterogeneity. *Frontiers in Medicine*, 5, 54.
12. Kamilaris, C. D., Stratakis, C. A., & Hannah-Shmouni, F. (2021). Molecular genetic and genomic alterations in Cushing's syndrome and primary aldosteronism. *Frontiers in Endocrinology*, 12, 632543.
13. Espiard, S., Drougat, L., Libé, R., Assié, G., Perlemoine, K., Guignat, L., Barrande G., Brucker-Davis F., Doullay F., Lopez S., Sonnet E., Torremocha F., Pinsard D., Chabbert-Buffet N., Raffin-Sanson M.L., Groussin L., Borson-Chazot F., Coste J., Bertagna X., Stratakis C.A., Beuschlein F., Ragazzon B., & Bertherat, J. (2015). ARMC5 mutations in a large cohort of primary macronodular adrenal hyperplasia: clinical and functional consequences. *The Journal of Clinical Endocrinology & Metabolism*, 100(6), E926-E935.
14. Song, J. H., Chaudhry, F. S., & Mayo-Smith, W. W. (2008). The incidental adrenal mass on CT: prevalence of adrenal disease in 1,049 consecutive adrenal masses in patients with no known malignancy. *American Journal of Roentgenology*, 190(5), 1163-1168.
15. Hodgson, A., Pakbaz, S., & Mete, O. (2019). A diagnostic approach to adrenocortical tumors. *Surgical Pathology Clinics*, 12(4), 967-995.
16. Slooten, H. V., Schaberg, A., Smeenk, D., & Moolenaar, A. J. (1985). Morphologic characteristics of benign and malignant adrenocortical tumors. *Cancer*, 55(4), 766-773.
17. Gambella, A., Volante, M., & Papotti, M. (2023). Histopathologic features of adrenal cortical carcinoma. *Advances in Anatomic Pathology*, 30(1), 34-46.
18. Young Jr, W. F. (2002). Primary aldosteronism: management issues. *Annals of the New York Academy of Sciences*, 970(1), 61-76.
19. Oki, K., & Gomez-Sanchez, C. E. (2020). The landscape of molecular mechanism for aldosterone production in aldosterone-producing adenoma. *Endocrine journal*, 67(10), 989-995.

20. Mete, O., & Asa, S. L. (2012). Morphological distinction of cortisol-producing and aldosterone-producing adrenal cortical adenomas: not only possible but a critical clinical responsibility. *Histopathology*, 60(6), 1015-1017.
21. Shimada, H., Yamazaki, Y., Sugawara, A., Sasano, H., & Nakamura, Y. (2021). Molecular mechanisms of functional adrenocortical adenoma and carcinoma: genetic characterization and intracellular signaling pathway. *Biomedicines*, 9(8), 892.
22. Mearini, L., Del Sordo, R., Costantini, E., Nunzi, E., & Porena, M. (2013). Adrenal oncocytic neoplasm: a systematic review. *Urologia Internationalis*, 91(2), 125-133.
23. Mahmood, E., & Anastasopoulou, C. (2023). Adrenal Adenoma. 2022 Jul 24. StatPearls [Internet]. Treasure Island (FL): StatPearls Publishing.
24. Mansmann, G., Lau, J., Balk, E., Rothberg, M., Miyachi, Y., & Bornstein, S. R. (2004). The clinically inapparent adrenal mass: update in diagnosis and management. *Endocrine reviews*, 25(2), 309-340.
25. Kamilaris, C. D., Hannah-Shmouni, F., & Stratakis, C. A. (2020). Adrenocortical tumorigenesis: Lessons from genetics. *Best Practice & Research Clinical Endocrinology & Metabolism*, 34(3), 101428.
26. KRANJČEVIĆ, K. (2016). KARCINOM NADBUBREŽNE ŽLIJEZDE. *Acta medica Croatica: Časopis Akademije medicinskih znanosti Hrvatske*, 70(4-5), 315-318.
27. Sada, A., Asaad, M., Bews, K. A., Thompson, G. B., Young Jr, W. F., Bancos I., Farley D.R., Dy B.M., Lyden M.L., Habermann E.B & McKenzie, T. J. (2020). Comparison between functional and non-functional adrenocortical carcinoma. *Surgery*, 167(1), 216-223.
28. Torti, J. F., & Correa, R. (2022). Adrenal cancer. 2023. StatPearls. Treasure Island (FL: StatPearls Publishing.)
29. Lam, A. K. Y. (2021). Adrenocortical carcinoma: Updates of clinical and pathological features after renewed world health organisation classification and pathology staging. *Biomedicines*, 9(2), 175.
30. Papotti, M., Libè, R., Duregon, E., Volante, M., Bertherat, J., & Tissier, F. (2011). The Weiss score and beyond—histopathology for adrenocortical carcinoma. *Hormones and Cancer*, 2, 333-340.

31. Papotti, M., Duregon, E., Volante, M., & McNicol, A. M. (2014). Pathology of the adrenal cortex: a reappraisal of the past 25 years focusing on adrenal cortical tumors. *Endocrine pathology*, 25, 35-48.
32. Jeremie, G., Lifante, J. C., Chazot, F. B., Sajous, C., Raymond, P., & Decaussin-Petrucci, M. (2021, April). Carcinome corticosurrénalien variante myxoïde: aspects clinico-pathologiques et immunohistochimiques d'une variante rare et agressive. In *Annales de Pathologie* (Vol. 41, No. 2, pp. 186-191). Elsevier Masson.
33. Papathomas, T. G., Duregon, E., Korpershoek, E., Restuccia, D. F., van Marion, R., Cappellesso, R., Sturm N., Rossi G., Coli A., Zucchini N., Stoop H., Oosterhuis W., Ventura L., Volante M., Fassina A., Dinjens W.N.M., Papotti M. & de Krijger, R. R. (2016). Sarcomatoid adrenocortical carcinoma: a comprehensive pathological, immunohistochemical, and targeted next-generation sequencing analysis. *Human Pathology*, 58, 113-122.
34. Mizdrak, M., Tičinović Kurir, T., & Božić, J. (2021). The role of biomarkers in adrenocortical carcinoma: a review of current evidence and future perspectives. *Biomedicines*, 9(2), 174.
35. Hamrahian A. H., Ioachimescu A. G., Remer E. M., Motta-Ramirez G., Bogabathina H., Levin H. S., Reddy S., Gill I.S., Siperstein A., & Bravo, E. L. (2005). Clinical utility of noncontrast computed tomography attenuation value (hounsfield units) to differentiate adrenal adenomas/hyperplasias from nonadenomas: Cleveland Clinic experience. *The Journal of Clinical Endocrinology & Metabolism*, 90(2), 871-877.
36. Giordano T. J., Berney D., de Krijger R. R., Erickson L., Fassnacht M., Mete O., Papathomas T, Papotti M, Sasano H, Thompson LDR, Volante M, Gill A. J. (2021). Data set for reporting of carcinoma of the adrenal cortex: explanations and recommendations of the guidelines from the International Collaboration on Cancer Reporting. *Human Pathology*, 110, 50-61.
37. Renaudin K., Smati S., Wargny M., Al Ghuzlan A., Aubert S., Leteurtre E., Patey M., Sturm M.S.N., Tissier F., Amar L., Bertherat J., Berthozat C., Chabre O., Do Cao C., Haissaguerre M., Pierre P., Briet C., Vezzosi D., Lifante J.C., Pattou F., Mirallie E., Baudin E., Cariou B., & Comete-Cancer Network. (2018).

- Clinicopathological description of 43 oncocytic adrenocortical tumors: importance of Ki-67 in histoprognostic evaluation. *Modern pathology*, 31(11), 1708-1716.
38. Duregon, E., Cappellesso, R., Maffeis, V., Zaggia, B., Ventura, L., Berruti, A., Terzolo M, Fassina A, Volante M & Papotti, M. (2017). Validation of the prognostic role of the " Helsinki Score" in 225 cases of adrenocortical carcinoma. *Human Pathology*, 62, 1-7.
 39. Creemers, S. G., Hofland, L. J., Korpershoek, E., Franssen, G. J. H., Van Kemenade, F. J., De Herder, W. W., & Feelders, R. A. (2016). Future directions in the diagnosis and medical treatment of adrenocortical carcinoma. *Endocrine-related cancer*, 23(1), R43-R69.
 40. Vaidya, A., Nehs, M., & Kilbridge, K. (2019). Treatment of adrenocortical carcinoma. *Surgical Pathology Clinics*, 12(4), 997-1006.
 41. Mete, O., Asa, S. L., Gill, A. J., Kimura, N., de Krijger, R. R., & Tischler, A. (2022). Overview of the 2022 WHO classification of paragangliomas and pheochromocytomas. *Endocrine pathology*, 33(1), 90-114.
 42. Farrugia, F. A., Martikos, G., Tzanetis, P., Charalampopoulos, A., Misiakos, E., Zavras, N., & Sotiropoulos, D. (2017). Pheochromocytoma, diagnosis and treatment: Review of the literature. *Endocr Regul*, 51(3), 168-81.
 43. Ctvrtlik, F., Koranda, P., & Tichy, T. (2014). Adrenal disease: a clinical update and overview of imaging. A review. *Biomedical Papers of the Medical Faculty of Palacky University in Olomouc*, 158(1).
 44. Marušić, R., Turk, T., Degmečić, D., & Bačun, T. (2021). Feokromocitom: put od prvih simptoma do dijagnoze-prikaz slučaja. *Medicina Fluminensis: Medicina Fluminensis*, 57(1), 81-86.
 45. Zhou, J., Xuan, H., Miao, Y., Hu, J., & Dai, Y. (2021). Acute cardiac complications and subclinical myocardial injuries associated with pheochromocytoma and paraganglioma. *BMC Cardiovascular Disorders*, 21, 1-11.
 46. Ebbeløj A., Stochholm K., Jacobsen S. F., Trolle C., Jepsen P., Robaczyk M. G., Rasmussen Å.K., Feldt-Rasmussen U., Thomsen R.W., Søndergaard E., Poulsen P.L. & Poulsen P. L. (2021). Incidence and clinical presentation of

- pheochromocytoma and sympathetic paraganglioma: a population-based study. *The Journal of Clinical Endocrinology & Metabolism*, 106(5), e2251-e2261.
47. Eisenhofer, G., Klink, B., Richter, S., Lenders, J. W., & Robledo, M. (2017). Metabologenomics of pheochromocytoma and paraganglioma: an integrated approach for personalised biochemical and genetic testing. *The Clinical Biochemist Reviews*, 38(2), 69.
48. Pinto, A., & Barletta, J. A. (2015). Adrenal tumors in adults. *Surgical pathology clinics*, 8(4), 725-749.
49. Garcia-Carbonero, R., Matute Teresa, F., Mercader-Cidoncha, E., Mitjavila-Casanovas, M., Robledo, M., Tena, I., Alvarez-Escola C, Arístegui M, Bella-Cueto MR, Ferrer-Albiach C. & Hanzu, F. A. (2021). Multidisciplinary practice guidelines for the diagnosis, genetic counseling and treatment of pheochromocytomas and paragangliomas. *Clinical and Translational Oncology*, 23(10), 1995-2019.
50. Farrugia, F. & Charalampopoulos, A. (2019). Pheochromocytoma. *Endocrine Regulations*, 53(3) 191-212.
51. Yamazaki, Y., Gao, X., Pecori, A., Nakamura, Y., Tezuka, Y., Omata, K., Ono, Y., Morimoto, R., Satoh, F., & Sasano, H. (2020). Recent Advances in Histopathological and Molecular Diagnosis in Pheochromocytoma and Paraganglioma: Challenges for Predicting Metastasis in Individual Patients. *Frontiers in Endocrinology*, 11, 587769.
52. Guilmette, J., & Sadow, P. M. (2019). A guide to pheochromocytomas and paragangliomas. *Surgical pathology clinics*, 12(4), 951-965.
53. Juhlin, C. C. (2021). Challenges in paragangliomas and pheochromocytomas: from histology to molecular immunohistochemistry. *Endocrine pathology*, 32(2), 228-244.
54. Kimura, N. (2021). Dopamine β -hydroxylase: an essential and optimal immunohistochemical marker for pheochromocytoma and sympathetic paraganglioma. *Endocrine Pathology*, 32(2), 258-261.
55. Rončević, T., Željковиć-Vrkić, T., Kos, J., & Fištrek, M. (2007). Feokromocitom – dijagnostički i terapijski izazov koji traje. *Medicus*, 16(2_Hipertenzija), 205-210.

56. Albano D., Agnello F., Midiri F., Pecoraro G., Bruno A., Alongi P., Toia P, Di Buono G, Agrusa A, Sconfienza LM, Pardo S, La Grutta L, Midiri M, & Galia M. (2019). Imaging features of adrenal masses. *Insights into imaging*, 10(1), 1-16.
57. WHO classification of tumours: Endocrine and Neuroendocrine Tumors. Lyon, France: International Agency for Research on Cancer, 2022.
58. Plouin, P. F., Amar, L., Dekkers, O. M., Fassnacht, M., Gimenez-Roqueplo, A. P., Lenders, J. W. M., Lussey-Lepoutre C, & Steichen, O. (2016). European Society of Endocrinology Clinical Practice Guideline for long-term follow-up of patients operated on for a pheochromocytoma or a paraganglioma. *European journal of endocrinology*, 174(5), G1-G10.
59. Nakazawa, A. (2021). Biological categories of neuroblastoma based on the international neuroblastoma pathology classification for treatment stratification. *Pathology International*, 71(4), 232-244.
60. Cheung, N. K. V., & Cohn, S. L. (Eds.). (2005). Neuroblastoma. Springer Science & Business Media.
61. Mossé YP, Laudenslager M, Longo L, Cole KA, Wood A, Attiyeh EF, Laquaglia MJ, Sennett R, Lynch JE, Perri P, Laureys G, Speleman F, Kim C, Hou C, Hakonarson H, Torkamani A, Schork NJ, Brodeur GM, Tonini GP, Rappaport E, Devoto M, Maris JM. (2008). Identification of ALK as a major familial neuroblastoma predisposition gene;455(7215):930-5.
62. Niemas-Teshiba, R., Matsuno, R., Wang, L. L., Tang, X. X., Chiu, B., Zeki, J., Coburn J, Ornell K, Naranjo A, Van Ryn C, London WB, Hogarty MD, Gastier-Foster JM, Look AT, Park JR, Maris JM, Cohn SL, Seeger RC, Asgharzadeh S, Ikegaki N. & Shimada, H. (2018). MYC-family protein overexpression and prominent nucleolar formation represent prognostic indicators and potential therapeutic targets for aggressive high-MKI neuroblastomas: a report from the children's oncology group. *Oncotarget*, 9(5), 6416.
63. He, W. G., Yan, Y., Tang, W., Cai, R., & Ren, G. (2017). Clinical and biological features of neuroblastic tumors: A comparison of neuroblastoma and ganglioneuroblastoma. *Oncotarget*, 8(23), 37730.

64. Liu, S., Yin, W., Lin, Y., Huang, S., Xue, S., Sun, G., & Wang, C. (2023). Metastasis pattern and prognosis in children with neuroblastoma. *World Journal of Surgical Oncology*, 21(1), 1-12.
65. Papaioannou, G., & McHugh, K. (2005). Neuroblastoma in childhood: review and radiological findings. *Cancer Imaging*, 5(1), 116.
66. Bourgois, B., Boman, F., Nelken, B., Bonnevalle, M., & Turck, D. (2004). Intractable diarrhoea revealing a neuroblastoma hypersecreting the vasoactive intestinal peptide. *Archives de Pediatrie: Organe Officiel de la Societe Francaise de Pediatrie*, 11(4), 340-343.
67. Feng, L., Qian, L., Yang, S., Ren, Q., Zhang, S., Qin, H., Wang W, Wang C, Zhang H. & Yang, J. (2022). Prediction for Mitosis-Karyorrhexis index status of pediatric neuroblastoma via machine learning based 18F-FDG PET/CT radiomics. *Diagnostics*, 12(2), 262.
68. Miettinen, M., Chatten, J., Paetau, A., & Stevenson, A. (1998). Monoclonal antibody NB84 in the differential diagnosis of neuroblastoma and other small round cell tumors. *The American journal of surgical pathology*, 22(3), 327-332.
69. Warren, M., Matsuno, R., Tran, H., & Shimada, H. (2018). Utility of Phox2b immunohistochemical stain in neural crest tumours and non-neural crest tumours in paediatric patients. *Histopathology*, 72(4), 685-696.
70. Speleman, F., De Preter, K., & Vandesompele, J. (2011, October). Neuroblastoma genetics and phenotype: a tale of heterogeneity. In *Seminars in cancer biology* (Vol. 21, No. 4, pp. 238-244). Academic Press.
71. Swift, C. C., Eklund, M. J., Kraveka, J. M., & Alazraki, A. L. (2018). Updates in diagnosis, management, and treatment of neuroblastoma. *Radiographics*, 38(2), 566-580.
72. Vermeulen, J., De Preter, K., Mestdagh, P., Laureys, G., Speleman, F., & Vandesompele, J. (2010). Predicting outcomes for children with neuroblastoma. *Discovery medicine*, 10(50), 29-36.
73. Lonergan GJ, Schwab CM, Suarez ES, Carlson CL. (2002). Neuroblastoma, ganglioneuroblastoma, and ganglioneuroma: radiologic-pathologic correlation. *Radiographics*, 22, 911-934.

74. Decarolis B., Simon T., Krug B., Leuschner I., Vokuhl C., Kaatsch P., von Schweinitz D, Klingebiel T, Mueller I, Schweigerer L, Berthold F & Hero, B. (2016). Treatment and outcome of ganglioneuroma and ganglioneuroblastoma intermixed. *BMC cancer*, 16(1), 1-11.
75. Peuchmaur, M., d'Amore, E. S., Joshi, V. V., Hata, J. I., Roald, B., Dehner, L. P., Gerbing RB, Stram DO, Lukens JN, Matthay KK & Shimada, H. (2003). Revision of the International Neuroblastoma Pathology Classification: confirmation of favorable and unfavorable prognostic subsets in ganglioneuroblastoma, nodular. *Cancer: Interdisciplinary International Journal of the American Cancer Society*, 98(10), 2274-2281.
76. Umehara, S., Nakagawa, A., Matthay, K. K., Lukens, J. N., Seeger, R. C., Stram, D. O., Gerbing RB & Shimada, H. (2000). Histopathology defines prognostic subsets of ganglioneuroblastoma, nodular: A report from the Children's Cancer Group. *Cancer: Interdisciplinary International Journal of the American Cancer Society*, 89(5), 1150-1161.
77. Jain, N., Halbert, J., Patel, P. A., Biassoni, L., Anderson, J., Sebire, N., McHugh K & Barone, G. (2021). Importance of Magnetic Resonance Imaging With Diffusion-weighted Imaging in Guiding Biopsy of Nodular Ganglioneuroblastoma: A Case Report. *Journal of Pediatric Hematology/Oncology*, 43(1), e130-e135.
78. Georger, B., Hero, B., Harms, D., Grebe, J., Scheidhauer, K., & Berthold, F. (2001). Metabolic activity and clinical features of primary ganglioneuromas. *Cancer: Interdisciplinary International Journal of the American Cancer Society*, 91(10), 1905-1913.
79. De Bernardi, B., Gambini, C., Haupt, R., Granata, C., Rizzo, A., Conte, M., Tonini GP, Bianchi M, Giuliano M, Luksch R, Prete A, Viscardi E, Garaventa A, Sementa AR, Bruzzi P. & Angelini, P. (2008). Retrospective study of childhood ganglioneuroma. *Journal of Clinical Oncology*, 26(10), 1710-1716.
80. Iacobone, M., Torresan, F., Citton, M., Schiavone, D., Viel, G., & Favia, G. (2017). Adrenal ganglioneuroma: the Padua endocrine surgery unit experience. *International Journal of Surgery*, 41, S103-S108.

9. ŽIVOTOPIS

Rođena sam u Zagrebu 28. travnja 1998. Pohađala sam Osnovnu školu Ivan Cankar te istovremeno i Osnovnu školu za balet i ritmiku. Nakon završenog srednjoškolskog obrazovanja u XV. gimnaziji, 2017. godine upisala sam Medicinski fakultet Sveučilišta u Zagrebu. Bila sam članica Studentske sekcije za hipertenziju te smo u akademskoj godini 2021./2022. dobili Rektorovu nagradu za društveno koristan rad u akademskoj i široj zajednici.