

# Filarioze kod ljudi

---

**Salopek, Dino**

**Master's thesis / Diplomski rad**

**2023**

*Degree Grantor / Ustanova koja je dodijelila akademski / stručni stupanj:* **University of Zagreb, School of Medicine / Sveučilište u Zagrebu, Medicinski fakultet**

*Permanent link / Trajna poveznica:* <https://um.nsk.hr/um:nbn:hr:105:071273>

*Rights / Prava:* [In copyright](#)/[Zaštićeno autorskim pravom.](#)

*Download date / Datum preuzimanja:* **2024-07-13**



*Repository / Repozitorij:*

[Dr Med - University of Zagreb School of Medicine Digital Repository](#)



SVEUČILIŠTE U ZAGREBU

MEDICINSKI FAKULTET

Dino Salopek

Filarioze kod ljudi

Diplomski rad



Zagreb, 2023.

Ovaj diplomski rad izrađen je na Katedri za medicinsku mikrobiologiju i parazitologiju pod vodstvom mentora Izv.prof. dr. sc. Maria Svibena i predan je na ocjenu u akademskoj godini 2022./2023.

### Kratice:

HIV - Human immunodeficiency virus (virus humane imunodeficijencije)

TPE - Tropska plućna eozinofilija

RTG - Rendgensko snimanje

IgE - Imunoglobulin E

IgG – Imunoglobulin G

DEC - Dietilkarbamazin

DNK - Deoksiribonukleinska kiselina

PCR - Polimerase chain reaction (polimerazna lančana reakcija)

PCR-RFLP - PCR polimorfizma dužine restrikcijskih fragmenata

ELISA - Enzyme-linked immunosorbent assay (imunoenzimni test)

IVM – Ivermektin

ALB – Albendazol

IDA – Ivermektin/dietilkarbamazin/albendazol

HBV - Hepatitis B virus

HCV – Hepatitis C virus

TRP - Transient Receptor Potential

SLO-1K - SLOw poke potassium channels

BmCRT - Kalretikulinski protein *Brugia malayi*

IL-4 – Interleukin 4

IL-5 – Interleukin 5

MRI - Magnetic resonance imaging (magnetska rezonancija)

ADCC - Antibody-dependent cellular cytotoxicity (stanična citotoksičnost ovisna o protutijelima)

## Sadržaj

Uvod.....	1
<i>Wuchereria bancrofti</i> .....	2
Epidemiologija .....	2
Životni ciklus .....	3
Morfologija .....	4
Klinička slika .....	5
Dijagnostika .....	8
Terapija.....	11
Prevenција.....	13
<i>Brugia malayi</i> .....	15
Epidemiologija .....	15
Životni ciklus .....	15
Morfologija .....	16
Klinička slika .....	17
Dijagnoza.....	18
Terapija.....	18
Prevenција.....	20
<i>Onchocerca volvulus</i> .....	21
Epidemiologija .....	21
Životni ciklus .....	21
Morfologija .....	22
Klinička slika .....	23
Dijagnoza.....	25
Terapija.....	27
Prevenција.....	29
<i>Loa loa</i> .....	30
Epidemiologija .....	30
Životni ciklus .....	30
Morfologija .....	32
Klinička slika .....	32
Dijagnoza.....	33
Terapija.....	35
Prevenција.....	36
Rijetke filarije u ljudi.....	37
Zahvale .....	39
Literatura .....	40
Životopis.....	42

## Sažetak

### Filarioze kod ljudi

Infekcija filarijama često su zanemarene, no značajan su uzrok morbiditeta i mortaliteta u endemskim područjima. Vrste koje su odgovorne za najviše kliničkih slučajeva su *Wuchereria bancrofti*, *Brugia malayi*, *Onchocerca volvulus* i *Loa loa*. Rasprostranjene su u tropskim i, subtropskim područjima. Za prijenos i puni životni ciklus potreban im je vektor koji uključuje više vrsta artropoda. Unutar ljudskog organizma infektivne ličinke razvijaju se u adulte. Odrasle ženke svakodnevno liježu tisuće mikrofilarija koje migriraju u krv i nastanjuju krvne žile. Klinički filarioza zahvaća potkožno tkivo te limfni sustav. Kronična infekcija može dovesti do limfedema koji najčešće zahvaća donje ekstremitete ili genitalije. Najpoznatiji klinički entitet kojeg uzrokuju jest elefantijaza. *Onchocerca volvulus* i *Loa loa* također mogu zahvatiti i oko te infekcija može dovesti do znatnog narušenja oštine vida ili sljepoće. Dijagnostika se bazira na mikroskopiji uzoraka krvi i dokazivanju prisustva mikrofilarija ili zrelih adulta u bioptičkom materijalu. U dijagnostici se mogu koristiti i serološki testovi, a testovi detekcije antigena su u razvoju. Infekcija filarijama može se liječiti s više vrsta antihelminatika, a najčešće se koristi dietilkarbamazin, ivermektin ili albendazol. Kontrola ovih infekcija provodi se kontrolom razmnožavanja i širenja vektora te godišnjom profilaktičkom primjenom lijekova u endemskim područjima.

Ključne riječi: filarijaza, elefantijaza, mikrofilaremija

## Summary

### Human filariasis

Filariasis infections are often neglected, but they are a significant cause of morbidity and mortality in the endemic areas. The species responsible for most clinical cases are *Wuchereria bancrofti*, *Brugia malayi*, *Onchocerca volvulus* and *Loa loa*. They are widespread in tropical and subtropical areas. For transmission and a full life cycle, they need a vector that includes an arthropod. Inside the human organism, the infective larvae develop into adults. Female adults produce thousands of microfilariae every day that migrate into the blood and inhabit small capillaries. Clinical filariasis affects the subcutaneous tissue and the lymphatic system. Chronic infection leads to significant edema, which most often affects the lower extremities or genitals. The most well-known clinical entity that is caused by filariasis is elephantiasis. *Onchocerca volvulus* and *Loa loa* also affect the eye, and the infection can lead to significant impairment of visual acuity or blindness. Diagnosis is based on microscopy of blood samples and proof of the presence of microfilariae or mature adults. Serological tests and circulating antigen tests are being developed, but currently they do not represent an adequate replacement for direct microscopy. Filariasis is treated with diethylcarbamazine, ivermectin or albendazole. Infection control is carried out by controlling the reproduction and spread of vectors and annual prophylactic use of drugs in endemic areas.

Key words: filariasis, elephantiasis, microfilariaemia

## Uvod

Filarije su nematode ili valjkasti crvi koji se prenose uz pomoć hematofagnih vektora i inficiraju potkožno tkivo i limfni sustav. Iako osam vrsta filarija inficira ljude, četiri su odgovorne za većinu kliničkih slučajeva, a to su *Wuchereria bancrofti*, *Brugia malayi*, *Onchocerca volvulus* i *Loa loa*. Često se mogu vidjeti kod pojedinaca koji su emigrirali ili putovali u tropska područja endemska za filarije. Postoje značajne razlike u kliničkim manifestacijama infekcija između pacijenata porijeklom iz područja endemičnosti i onih koji su putnici ili nedavno su došli u ta ista područja. Karakteristično je da je veća vjerojatnost klinički simptomatske infekcije kod prethodno neizloženih pojedinaca u odnosu na domoroce iz endemske regije. Općenito potrebna je dugotrajna i intenzivna izloženost infektivnim ličinkama kako bi došlo do infekcije. Sve filarije prolaze kroz složeni životni ciklus koji uključuje stadij infektivne ličinke koju prenose kukci i stadij odraslog parazita koji prebiva u ljudima.(1)

Ženske filarije liježu veliki broj ličinki koje se zovu mikrofilarije. One su veoma pokretne i mogu se pronaći u krvi ili potkožnom tkivu zaražene osobe. Neke vrste mikrofilarije mogu pokazivati periodičnost u krvožilnom sustavu domaćina. Fluktuacija u kojoj se najveći broj mikrofilarija javlja u krvi noću naziva se noćna periodičnost a ista se pojavljuje najčešće između 21h i 02h. Kada nisu u perifernoj krvi, mikrofilarije se primarno nalaze u kapilarama i krvnim žilama pluća.

Poznata je i endosimbioza između filarija i obligatne intracelularne bakterije *Wolbachia spp.* One su potrebni za razvoj ličinki filarija te održivost i plodnost odraslih filarija. Uključene su i patogenezu filarijalne infekcije, aktivirajući otpuštanje proupalnih i kemotaktičnih citokina koji pojačavaju upalni odgovor domaćina. (2)



# *Wuchereria bancrofti*

## Epidemiologija

*Wuchereria bancrofti* najčešća je i najraširenija vrsta filarija koja inficira ljude, čini 90% slučajeva filarioze širom svijeta. Rasprostranjena je u tropskim i subtropskim područjima svijeta, uključujući Aziju, Afriku, područja Južne Amerike i Karipskih otoka. Ljudi su jedini konačni domaćini ovog parazita i stoga su prirodni rezervoar zaraze.(1,3) Postoje periodični i subperiodični oblici parazita. (1)

*Anopheles* i *Culex* komarci prijenosnici su noćnog periodičnog *W. bancrofti*, dok subperiodični soj prenose komarci *Aedes* koji se predominantno hrane danju. U endemskim područjima, izloženost počinje rano u djetinjstvu i broj mikrofilarija unutar inficiranog povećava se s godinama, iako infekcija ne mora biti klinički očita. Budući da se zrele filarije ne množe unutar ljudskog domaćina, razine infekcije izravno su povezane s brojem infektivnih ličinki kojima su ljudi bili izloženi. Dakle, prevalencija i razine zaraze u području endemičnosti ovise o intenzitetu prijenosa. Prijenos je prilično neučinkovit te doseljenici koji se dosele u područja endemičnosti rijetko razviju klinički manifestnu infekciju. Istraživanja o limfnoj filariozi uglavnom su usredotočena na ruralna okruženja, no postoji i mogućnost prijenosa u urbanim sredinama. Jednom od vektora, *Culex quinquefasciatus*, pogoduje razmnožavanje u gusto naseljenim područjima s lošom sanitarnom infrastrukturom. (2)

Limfna filarioza ima štetan učinak na ekonomiju i psihoseksualno zdravlje u zemljama u kojima su fizički rad i agrikultura za vlastite potrebe esencijalni u svakodnevnom životu.(3)

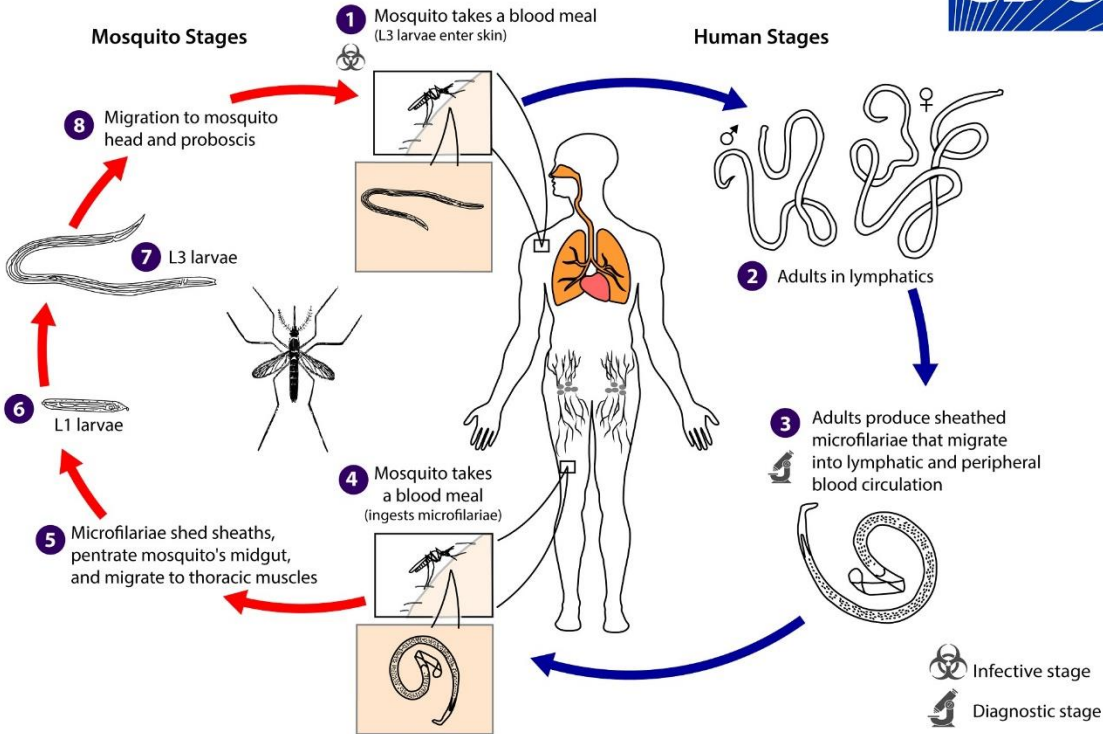
Nova studija retrospektivno je određivala status mikrofilarija sudionika kako bi procijenila povećanu osjetljivost na infekciju HIV-om u istoj kohorti. Za dijagnozu infekcije parazitom *Wuchereria bancrofti* korištena je ELISA specifična za cirkulirajući filarijski antigen, a prisutnost mikrofilarija dokazana je PCR metodom, detekcijom gena specifičnog za mikrofilarije. Uočena je

4,58 veća incidencija HIV-a među osobama s infekcijom parazitom *Wuchereria bancrofti* i potvrđenom mikrofilaremijom u odnosu na osobe u kojih nisu dokazane mikrofilarije u krvi s infekcijom *Wuchereria bancrofti*. Multivarijabilna analiza pokazala je da je incidencija HIV infekcije kod inficiranih osoba u kojih nisu dokazane mikrofilarije u krvi dvostruko veća nego kod neinficiranih osoba. Štoviše, inficirane mikrofilaremične osobe pokazale su incidenciju HIV-a približno 12 puta veću od neinficiranih, zdravih osoba.

Pretpostavlja se da imunosuprimirano stanje mikrofilaremičnog pacijenta, smanjuje antivirusni odgovor imunološkog sustava i povećava rizik od prijenosa virusnih infekcija.(4)

### Životni ciklus

*Wuchereria bancrofti* ima 5 stadija u životnom ciklusu, kroz prva 3 stadija prolazi unutar vektora, a ostala 2 se nalaze u ljudskom domaćinu. Čovjek i komarac potrebni su za potpuni životni ciklus *W. bancrofti*. Infekcija počinje kada ženka komarca ispusti infektivne ličinke trećeg stadija (L3) na mjesto uboda kože. Ličinke prolaze kroz dermis i ulaze u lokalne limfne žile gdje se razvijaju u ličinke četvrtog stadija (L4). Tijekom 6 do 9 mjeseci parazit sazrijeva u peti stadij (L5) odnosno spolno zrele adulte. Zreli paraziti većinom se nalaze u aferentnim limfnim žilama gornjih i donjih ekstremiteta i limfnim žilama muških spolnih organa.(3) Tamo kopuliraju i ženski adulti liježu ličinke prvog stadija (L1) zvane mikrofilarije, a može se osloboditi čak 10 000 mikrofilarija dnevno. Prijenosnik, komarac, inficira se ingestijom mikrofilarija iz krvi zaražene osobe. Nekoliko sati nakon ulaska u želudac komarca, mikrofilarije gube svoju ovojniciu te se kroz period od 7 do 21 dan razvijaju u infektivne (L3) ličinke. Ličinke probiju prsni mišić i migriraju do proboscisa komarca i ulaze u kožu konačnog domaćina kroz ubodnu ranu prilikom hranjenja. Tada ciklus ponovno započinje.(2)

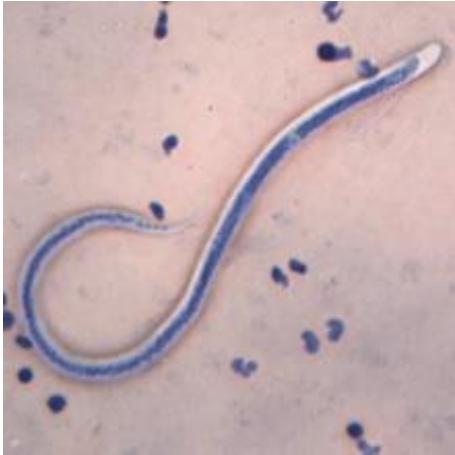

Slika 1. Životni ciklus *Wuchereria bancrofti*

Izvor: <https://www.cdc.gov/dpdx/lymphaticfilariasis/index.html>

### Morfologija

Zreli paraziti nitastog su oblika i imaju glatku kutikulu. Zrele muške filarije su otprilike 40mm dugačke te 0.1mm u promjeru. Zreli ženski oblici su 80 do 100 mm dugački i do 0.30 mm u promjeru. Dužina mikrofilarija varira od 244 do 296  $\mu\text{m}$  i aktivno se kreću kroz limfu ili krv. Posjeduju ovojnica i tjelesne jezgre ne sežu do vrha repa. U svrhu razlikovanja morfoloških značajki i identificiranja vrsta mikrofilarija koristi se bojanje po Giemsi, Wrigtu ili Delafieldovim hematoksilinom.(2)



Slika 2. Mikrofilarije *Wuchereria bancrofti* u razmazu krvi obojenom Giemsom

Izvor: <https://www.cdc.gov/dpdx/lymphaticfilariasis/index.html>

### Klinička slika

Velika većina inficiranih s dokazanom mikrofilaremijom nema klinički očite manifestacije patološkog procesa unutar limfnog sustava. Unatoč tome, slikovne pretrage pokazuju da asimptomatski zaraženi odrasli i djeca mogu imati kompromitiranu limfnu funkciju. (3)

Infekcija ovim helmintom može uzrokovati limfnu filariozu koja se prezentira kao limfedem, hidrokela, akutni adenolimfangitis, dermatolimfangioadenitis ili elefantijaza. Rjeđe se prezentira kao hilurija ili tropska plućna eozinofilija. Također, klinička slika kod prethodno neizloženih osoba akutnija je i intenzivnija u odnosu na domoroce endemskih regija. (1)

Rani simptomi filarioze uključuju povišenu tjelesnu temperature, limfangitis, limfadenitis i oticanje udova. Visoka temperatura praćena je zimicom i traje od 1 do 5 dana, a nakon toga spontano prolazi. Limfangitis se proteže u distalnom smjeru od zahvaćenih limfnih čvorova u kojima se nalaze zrele filarije. Limfni čvorovi su čvrsti, palpabilni i osjetljivi dok je limfna žila otvrdnuta i upaljena. Površinska koža je napeta, eritematozna, topla, a okolno područje je edematozno. Regionalni limfni čvorovi proksimalnije od čvorova zahvaćenih filarijama s vremenom postanu

fibrotični, a proksimalne limfne žile postanu stenotične što dovodi do razvoja kolateralnih limfnih žila. Limfadenitis i limfangitis češće se razvijaju u donjim ekstremitetima nego u gornjim. Osim udova, mogu biti zahvaćene genitalije i dojke, ta klinička prezentacija gotovo je uvijek vezana isključivo za *Wuchereria bancrofti*.(2) Hidrokela javlja se kod opstrukcije odvoda limfe u retroperitonealnim i subdijafragmalnim limfnim čvorovima, a uzrokuju ju zreli paraziti. To dovodi do nakupljanja tekućine unilateralno ili bilateralno između visceralnog i parijetalnog lista tunike vaginalis. Nadalje opstrukcija retroperitonealnih limfnih čvorova može povećati tlak unutar limfnih žila bubrega do razine njihove rupture unutar urinarnog trakta i posljedično dovesti do hilurije. Hilurija je najviše istaknuta ujutro kada se osoba ustane. U gotovo pola inficiranih s mikrofilarijemijom dolazi do proteinurije i hematurije. (2,5)

Adenolimfangitis javlja se kao posljedica smrti zrelog parazita, što dovodi do jake lokalne upalne reakcije, oticanja i retrogradnog limfangitisa. Regionalni limfni čvorovi također su povećani. Ovaj je sindrom neuobičajen u neliječenih osoba. (1,2)

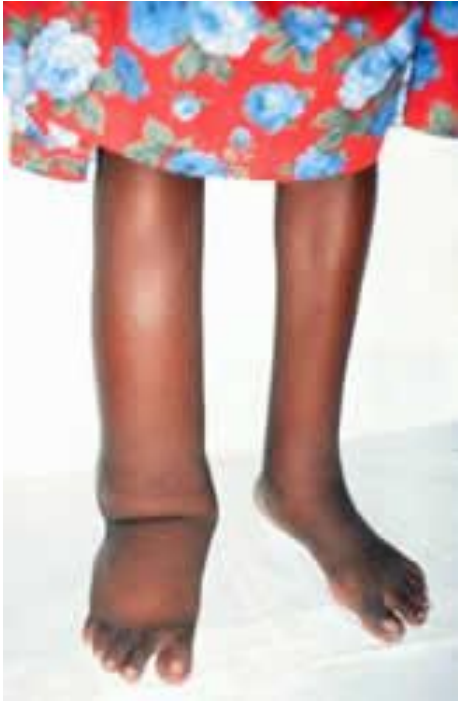Ukoliko je zahvaćena i koža tada se taj klinički entitet naziva dermatoadenolimfangitis. Lezije na koži ulazna su mjesta za druge mikroorganizme te osobe postaju sklonije razvoju sekundarnih bakterijskih i gljivičnih infekcija. (1)

Ponovljene navedene epizode akutne filarioze često prethode razvoju kronične limfne patologije.(3) Učestale upalne reakcije vode do endotelne hiperplazije limfnih žila, a moguća je formacija apscesa u limfnom čvoru ili duž limfne žile. Zbog čestih oštećenja limfnih žila dolazi do povećanja hidrostatskog tlaka što rezultira većom propusnošću zida žile. Limfa unutar limfnih žila sadrži visoke razine proteina i njeno dugoročno curenje u okolno tkivo dovodi do nastanka edema i smeđe hiperpigmentacije kože, stanje koje se još naziva i elefantijaza. Histološki može se pronaći hiperkeratoza i akantozna koža s gubitkom elastičnosti. Kod osoba kod kojih se razvije i staza limfe postoji opasnost od razvoja sekundarnih bakterijskih ili gljivičnih infekcija.(2)

Nije pronađen razlog zašto većina inficiranih ostaje asimptomatska, dok se kod drugih razvije klinička slika akutne ili kronične limfne filarioze. Vjeruje se da glavni faktor čini infektivna doza.(3)

Tropska plućna eozinofilija (TPE) je sindrom uzrokovan imunološkom hiperreaktivnošću na mikrofilarije u plućima. Povezan je isključivo s infekcijama parazitima *Wuchereria bancrofti* i *Brugia malayi*. Češće zahvaća muškarce, najčešće u trećem desetljeću života. Također uočena je veća incidencija u domorodaca u odnosu na doseljenike ili osobe koje su kratko boravile na endemskom području. Karakteristična prezentacija uključuje paroksizmalni kašalj i zviždanje (wheezing), koji su najčešće noćni, boravak u regiji endemičnoj za filarije, visoku temperaturu, gubitak na težini i eozinofilija (>3000 mikrolitru krvi).(1,6) U krvi se rijetko nalaze mikrofilarije, a lakše ih je pronaći u tkivnoj biopsiji pluća.(2) RTG prsnog koša je u 20% do 30% slučajeva normalan, a može pokazivati difuzne milijarne lezije ili mrljasta zasjenjenja koja mogu biti prisutna u srednjim i donjim plućnim režnjevima. Ukupne razine IgE i antifilarijalnih protutijela su povišene. Iako ne postoji dijagnostički test za razlikovanje TPE od drugih plućnih bolesti, boravak u tropima, visoke razine antifilarijalnih protutijela i brzo kliničko poboljšanje na dietilkarbamazin (DEC) upućuju na dijagnozu TPE.(1) Ukoliko nakon primjene DEC-a ne dolazi do poboljšanja kliničke slike treba posumnjati na druge dijagnoze poput Wegenerove granulomatoze, aspergiloze, egzacerbacije astme te idiopatskog hipereozinofilnog sindroma. (2) U nekim slučajevima potrebno je ponavljanje terapije, a neliječena bolest može dovesti do progresivne intersticijske fibroze i restriktivne plućne bolesti. (3)

U dva opisana slučaja iz 2016. godine glavna klinička prezentacija infekcije parazitom *Wuchereria bancrofti* bila je pancitopenija uz izostanak očekivanog limfedema ili elefantijaze. U oba slučaja razine eozinofila u krvi bile su unutar referentnih vrijednosti i dijagnoza je potvrđena biopsijom koštane srži, gdje su se nalazile mikrofilarije.(7)



Slika 3. Pacijent s limfedemom

Izvor: <https://www.cdc.gov/parasites/lymphaticfilariasis/disease.html>

### Dijagnostika

Infekciju filarijama uvijek treba uzeti u obzir kao diferencijalnu dijagnozu među pojedincima koji su boravili na područjima endemičnim za filariozu. Početnu dijagnozu moguće je postaviti na temelju kliničkih znakova, a potvrđuje se detekcijom mikrofilarija, primarno u krvi. Identifikacija parazita postiže se mikroskopijom, detekcijom cirkulirajućeg antigena te detekcijom filarijske DNA. Vrijeme vađenja uzoraka krvi od izuzetne je važnosti i trebalo bi se temeljiti na periodičnosti mikrofilarije, optimalno vrijeme za detekciju noćnog periodičnog parazita *Wuchereria bancrofti* je između 22h i 04h. Osim u krvi mikrofilarije je moguće pronaći i u urinu i uzorku tekućine hidrokele (1,2)

Za mikroskopiju parazita mali volumen krvi se razmaže po predmetnom stakalcu, osuši na zraku i boji nekom od boja, a u našim krajevima najčešće metodom po Giemsi. Mikrofilarije parazita

*Wuchereria Bancrofti* omotane su ovojnicom, jezgre su raspršene, no nedostaju u repu.(1)

Mikrofilarije se nakupljaju u perifernim kapilarama, stoga njihov broj u uzorku krvi iz prsta te iz vene može biti isti.(2) S obzirom da mikrofilarije u krvi mogu biti prisutne u veoma malenom broju koriste se određene metode koncentriranja.

Metoda koncentriranja filtracijom provodi se filtriranjem krvi s antikoagulansom kroz polikarbonantni filter s porama od 3 $\mu$ m. Zatim se propusti veći volumen (50ml) destilirane vode kako bi došlo do lize eritrocita i lakše se vizualizirale mikrofilarije. Filter se zatim suši, boja po Giemsi te promatra pod mikroskopom. Uzorak krvi se također može pomiješati s 2% otopinom formalina te pohraniti do 9 mjeseci prije provođenja filtracije.

Knottovom metodom 1ml krvi s antikoagulansom pomiješa se 9ml otopine 2% formalina te centrifugira 1 minutu na 1500rpm. Nakon postupka sediment se stavlja na predmetno stakalce, suši, boja po Giemsi i pregledava mikroskopski.(1)

U slučaju niskog broja mikrofilarija u krvi moguće je primjeniti i test provokacije koji uključuje jednokratnu primjenu dietilkarbamazina. Krv bi trebala biti izvađena 15 minuta do 1 sat nakon primjene lijeka koji bi trebao potaknuti migraciju mikrofilarija u krv i omogućiti lakšu detekciju parazita. (2)

Testovi detekcije cirkulirajućih antigena omogućavaju dijagnozu mikrofilaremične i amikrofilaremične infekcije. Tri testa dostupna su za testiranje krvi, plazme ili seruma. Trophic Filariasis Antigen II enzimski test, BinaxNOW Filariasis i Alere Filariasis Test Strip. Alere Filariasis Test Strip omogućuje detekciju nižih koncentracija filarijalnih antigena. Sva tri testa mogu se primjenjivati na krvi koja je izvađena u bilo koje doba dana, što uklanja potrebu vađenja krvi prema periodičnosti mikrofilarija. Osjetljivost testova je u rasponu od 96% do 100%, a specifičnost do 98% i smatraju se adekvatnom alternativnom metodom dijagnostike ukoliko



primjena guste kapi nije praktična. (1) Detekcija antigena koristi se i za praćenje odgovora na terapiju kao biomarker za žive filarije. (2)

DNK bazirani testovi najučinkovitije su metode dokazivanja infekcije filarijama. Omogućuju razlikovanje filarija iz ljudi, životinjskih rezervoara te vektora odnosno komaraca. (1,2) Metode koje se koriste su DNK hibridizacija, polimerazna lančana reakcija (PCR) sa specifičnim i univerzalnim primerima, multiplex PCR, PCR polimorfizma dužine restrikcijskih fragmenata (PCR-RFLP) i kvantitativni PCR. Nedavno je opisana i primjena PCR-RFLP metode koja omogućava diferencijaciju više vrsta filarija prilikom jednog testiranja.(2) Za svaku vrstu filarije identificirane su primeri koji imaju specifičnost od 100% i osjetljivost testova 10 puta je veća u odnosu na direktnu mikroskopiju.(1) Potreba za jeftinim, brzim i pouzdanim molekularnim testom raste, pogotovo u područjima endemičnim za *Wuchereria bancrofti*.(2)

Serološki testovi temeljeni su na dokazivanju humoralnog odgovora protutijelima na infekciju. Kao nedostatak ovih testova ističe se relativno niska specifičnost jer postoji velika unakrsna reaktivnost između filarijskih antigena i antigena drugih helminta. Također serološki testovi nemaju mogućnost razlikovanja prošle od sadašnje infekcije. Međutim negativan test isključuje prošlu ili sadašnju infekciju. Dva serološka testa koja se koriste su Filaria Detect IgG ELISA i SD Biotec Lymphatic Filariasis IgG brzi dijagnostički test. (1) Razvijen je kvalitativni protočni imunofiltracijski test brzog formata za identifikaciju ukupnih IgG protutijela na rekombinantni filarijski antigen WbSXP-1. Ovaj test koristi koloidni zlatni-protein A reagens kao reagens za hvatanje antitijela. Osjetljivost testa je 91.4% za pacijente s dokazanom infekcijom parazitom *Wuchereria bancrofti* (n=140) (2)

U novoj studiji u kojoj se istraživalo 16 antigena, otkriveno je da je antigen Wb123 veoma specifičan i imunogeničan. Prilikom testiranja test je pokazao specifičnosti i osjetljivost od 100% (8)

Ultrazvučna pretraga omogućava vizualizaciju zrelih filarija unutar proširenog limfnog sustava inficiranog. Često može se uočiti "filaria dance sign" koji se opisuje kao brzi i nasumični obrazac kretanja filarija. (1,2) Glavna je metoda za utvrđivanje hidrokele, može pomoći u otkrivanju čak i neopipljivih razina nakupljene tekućine u tunici vaginalis. Naime, očekuje se da aktivna infekcija neće biti prisutna pri razvoju kronične hidrokele. Mikrofilarije se rijetko mogu otkriti u uzorcima urina. (5)

Osim za dijagnostiku ultrazvučna pretraga veoma je korisna u procjeni stanja limfnog sustava nakon terapije, pogotovo u djece i žena.

Pacijenti koji su liječeni zbog limfne filarioze trebali bi ponovno testirati uzorke krvi na mikrofilarije 2-6 tjedana nakon terapije.(2,3)

## Terapija

Lijekovi dostupni za liječenje *Wuchereria bancrofti* filarioze uključuju dietilkarbamazin (DEC), ivermektin (IVM) i albendazol (ALB). Sva tri lijeka učinkovita su u uklanjanju mikrofilarija, no samo djelomično učinkovita u uklanjanju makrofilarija, zrelih adulta. (2) DEC preostaje lijek izbora za osobe s aktivnom limfnom filariozom (1,3) Ukoliko pacijent ima asimptomatsku parazitemiju preporuča se primijeniti terapiju kako bi se spriječilo moguće oštećenje limfnog sustava. (2) Ukoliko zreli paraziti prežive, kroz nekoliko mjeseci primjećuje se povratak mikrofilaremije s kliničkim simptomima.(1) Nuspojave liječenja mogu uključivati vrućicu, pojavu bolnih čvorića u limfnom sustavu i na koži te simptome slične astmi kod osoba s visokom mikrofilaremijom. Vjeruje se da su nuspojave povezane s naglim umiranjem parazita, a sprečavaju se postupnim povećanjem doze DEC-a ili istovremenom primjenom antihistaminika. (2,3) Ivermektin se primjenjuje samostalno ili u kombinaciji s DEC-om za liječenje infekcije uzrokovane parazitom *Wuchereria bancrofti*. Nakon primjene jednokratne doze uočeno je brzo sniženje razine mikrofilarija u krvi, no kao i kod primjene DEC-a, njihov broj ponovno može rasti

kroz nekoliko mjeseci.(2) Primjena ivermektina u kombinaciji s albendazolom u mnogim se afričkim zemljama koristi za kontrolu prijenosa ove nematode. U općoj populacijskoj studiji u jugozapadnoj Tanzaniji, pojedinci su testirani na cirkulirajući filarijalni antigen 2009. prije nego što je počelo masovna primjena lijeka u tom području. Između 2009. i 2015. jednom godišnje stanovništvo je primalo jednu dozu ivermektina s albendazolom. Pojedinci koji su sudjelovali u studijskim aktivnostima 2009. ponovno su pregledani 2010./11. i 2019. godine. Među tom skupinom prevalencija limfne filarioze 2009. bila je 35,1%. Evaluacija u 2010./11. pokazala je smanjenje na 27,7%, a 2019., nakon 7 godina godišnjeg liječenja prevalencija je pala na 1,7%, što ukazuje na uspješnu kontrolu širenja infekcije.(9)

Novije randomizirano kliničko istraživanje u Papui Novoj Gvineji\_usporedilo je učinak jednokratne primjene trojne terapije IDA (ivermektin, dietilkarbamazin, albendazol) u odnosu na jednokratnu i dvokratnu primjenu dvojne terapije DEC/ALB. Nakon 24 mjeseca 96% sudionika liječenih IVM/DEC/ALB-om postiglo je amikrofilaremiiju u usporedbi s 56% nakon jedne doze DEC/ALB-a i 75% nakon dvije godišnje doze DEC/ALB-a. Nuspojave su bile češće zabilježene nakon trostruke terapije nego nakon liječenja s dva lijeka (27% naspram 5%). Nije bilo ozbiljnih nuspojava. Liječenje jednom dozom IVM/DEC/ALB pokazalo se učinkovitijim od jedne doze ili dvije godišnje doze DEC/ALB za uklanjanje mikrofilarija.(10) Jedno ograničenje liječenja IDA-om bilo je to što je većina pojedinaca i dalje bila pozitivna na cirkulirajući antigen parazita filarija (biomarker za žive odrasle filarije), što sugerira da je IDA terapija sterilizirala zrele adulte, a ne ubila. Kako bi se istražila ta hipoteza, ponovno su testirali pojedince otprilike 5 godina nakon liječenja jednom dozom IDA-e. Nitko od tih pojedinaca nije naknadno liječen. 35 od 36 osoba (97%) nije imalo mikrofilarije krvi. Međutim, samo 9 od 36 sudionika (25%) imalo je negativne testove na filarijski antigen nakon pet godina. Ovi podaci podupiru hipotezu da trostruka IDA terapija sterilizira odrasle filarijske crve najmanje pet godina, ali ne uspijeva ih u potpunosti i ukloniti.(11)

Prilikom liječenja TPE-e karakteristično je drastično poboljšanje kliničke slike nakon primjene DEC-a. Kod kronične bolesti konkomitantna primjena kortikosteroida drastično smanjuje upalu dišnih puteva. Prije propisivanja kortikosteroida treba isključiti strongiloidazu zbog rizika od diseminirane infekcije.(6)

Bakterije roda *Wolbachia* esencijalne su za razvoj ličinki te vitalnost i fertilitet zrelih filarija. Pokazalo se da uporaba antibiotika poput tetraciklina usmjerenih na ovu bakteriju smanjuje razine mikrofilarija i cirkulirajućih filarijskih antigena.(1,2)

Kirurško liječenje potrebno je za gotovo sve bolesnike s palpabilnom hidrokele. Međutim, ne postoje smjernice ili standardizirani protokoli za kirurško liječenje filarijske hidrocele. U osnovnom kirurškom pristupu, rez se napravi u središnjoj liniji skrotuma. Hidrokelna tekućina se drenira, zatim se izreže tunica vaginalis. Pažljivom pregledom se provjeri postoji li oštećenje testisa te se rana zatvara. Veličina hidrocele i debljina vrećice hidrocele važni su pri odabiru kirurškog zahvata. Tijekom postupka potrebno je ukloniti ili popraviti oštećene limfne žile kako bi se smanjila šansa pojave recidiva. Operacija hidrocele može biti teška zbog prisutnosti fibroze i deformacije. Post-kirurške komplikacije uključuju hematom, infekciju, loše zacjeljivanje rana i moguću ponovnu pojavu početne hidrocele.(5)

Kirurško uklanjanje elefantoidnog tkiva zadovoljavajuće je za skrotalnu elefantijazu, ali ne i za elefantijazu ekstremiteta. Uporaba elastične trake učinkovito djeluje na otvrdnuće kože, no ne i na potkožnu fibrozu. (2)

## Prevenција

Izbjegavanje uboda komaraca nije realistični način sprječavanja infekcije u područjima endemičnosti, no za posjetioce navedenih područja preporučuje se korištenje repelentnih sredstava te mrežica protiv komaraca (1,2) Međutim, dugoročna prevencija bazirana je na

kontroliranju razmnožavanja vektora te dugoročnoj terapiji. Za kontrolu vektora potrebno je identificirati vrste odgovorne za prijenos infekcije. S obzirom da je prepoznavanje vrste filarija mikroskopiranjem veoma zahtjevno, u svrhu identifikacije koristi se metoda DNK hibridizacije. Zahodske jame najpogodnija su mjesta za razmnožavanje vektora te poboljšanje sanitarnih uvjeta pokazalo se veoma učinkovitom metodom kontrole.(2) Drugi oblik prevencije uključuje godišnju masovnu primjenu DEC-a s albendazolom ili ivermektina u kombinaciji s albendazolom. Do 2014. godine taj program implementiran je u više od 60 država i procjenjuje se da je primjenjeno više od 5 milijuna doza antifilarijane terapije.(3) Terapija snižava vrijednosti mikrofilarija u krvi i ako je ta vrijednost snižena dovoljno dugo, omesti će daljni prijenos infekcije.(1) Vjeruje se da je potrebno barem 5 godina uzastopne primjene terapije kako bi se transmisija smanjila zato što toliko iznosi reproduktivni životni vijek zrelih filarija.(3) U nekim zemljama lijek je dodan u kuhinjsku sol za kontinuirano davanje niskih doza stanovništvu.(2) Primjena lijekova usmjerenim prema *Wolbachia* endosimbiontu može skratiti životni vijek zrelih filarija. (3)

Novija istraživanja istraživala su rizik transmisije putem transfuzije krvi. Dostupna literatura ukazuje na promjenjivo preživljavanje mikrofilarije u krvi pohranjenoj u hladnjaku od 12 dana (*Wuchereria bancrofti*) do >21 dan (*Loa loa*). Pokazalo se da filteri koji imaju veličinu pora od ~40 µm uklanjaju najmanje 90% preživjelih mikrofilarija u krvi. Međutim filtriranje krvi se u endemičnim zemljama ne provodi redovno zbog manjka resursa, a ionako u tim zemljama postoji mnogo veći rizik prijenosa drugih infekcija putem transfuzije. (npr. HIV, HBV i HCV). (12)

Cjepivo za prevenciju infekcije parazitom *Wuchereria bancrofti* trenutno nije dostupno, iako se istražuje potencijalna primjena cjepiva jedinstvenim filarijalnim proteinima.(2)

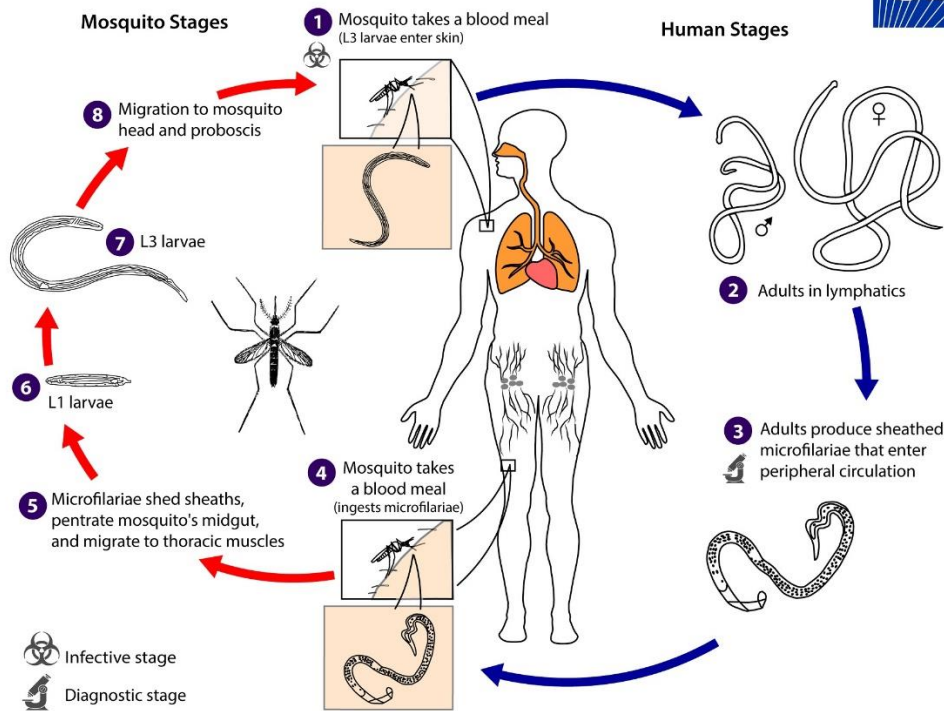
## *Brugia malayi*

### Epidemiologija

*Brugia malayi* je limfna nematoda koja čini približno 10% slučajeva limfne filarioze u svijetu. (13) Ova filarioza rasprostranjena je na područjima Kine, Indije, Indonezije, Koreje, Japana, Malezije i Filipina. Postoje periodični i subperiodični oblici. Noćne periodične oblike uglavnom prenose *Mansonia* i *Anopheles* komarci na obalnim rižinim poljima, dok subperiodične oblike prenose samo *Mansonia* komarci u močvarnim područjima. (1) Geografska distribucija parazita *Brugia malayi* uvelike se preklapa s distribucijom *Wuchereria bancrofti*. Obje vrste uzrokuju limfnu filariozu, no *Brugia malayi* ima mnogo rezervoara zaraze što uključuje ljude, pse, mačke i majmune. (2).

### Životni ciklus

Životni ciklus *Brugia malayi* uvelike se poklapa s životnim ciklusom *Wuchereria bancrofti*, međutim razvojni ciklus unutar komarca je kraći i vrijeme od infekcije do pojave mikrofilarija u krvi može biti samo 3-4 mjeseca. Zrele filarije borave u limfnom sustavu i proizvode ovijene mikrofilarije. (2)

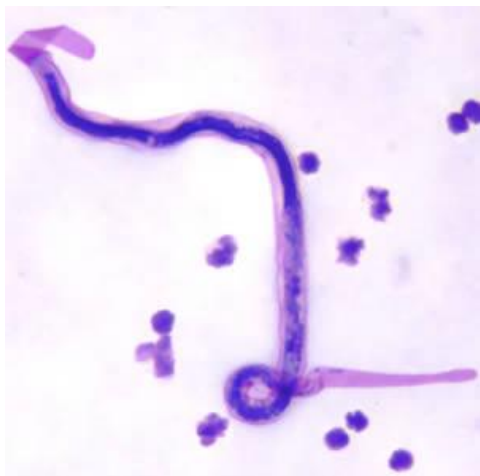

Slika 4. Životni ciklus *Brugia malayi*

Izvor: <https://www.cdc.gov/dpdx/lymphaticfilariasis/index.html>

### Morfologija

Prosječna dužina mikrofilarija je od 177 do 230µm. Mikrofilarije *Brugia malayi* razlikuju se od mikrofilarija *Wuchereria bancrofti* po 2 terminalne jezgre u repu, posljednja terminalna jezgra manja je, okrugla i nalazi se na samom kraju repa. Nadalje, tjelesne jezgre nisu toliko jasno ograničene kao kod *Wuchereria bancrofti*. (2)



Slika 5. Mikrofilarije *Brugia malayi* u krvnom razmazu, obojenom Giemsom.

Izvor: <https://www.cdc.gov/dpdx/lymphaticfilariasis/index.html>

### Klinička slika

Klinički simptomi obično se javljaju mjesecima i godinama nakon infekcije, a veliki broj inficiranih s mikrofilaremijom ostaje asimptomatski. Prezentiraju se s identičnim simptomima kao i kod infekcijom parazitom *Wuchereria bancrofti*, no limfangitis i pojava apscesa češća je kod infekcije s *Brugia malayi*. Osim toga epizode dugotrajne vrućice, adenolimfangitis, apscesi zahvaćenih limfnih čvorova i lokalni zaostali ožiljci pojavljuju se prilično često. Elefantijaza, kronični limfedem i hilurija rijetko se viđaju, no kod elefantijaze oteknuće je ograničeno na potkoljenice. (2)

Ekstralimfatička prezentacija infekcije s *Brugia malayi* je rijetka, no 2020. godine u Tajlandu zabilježen je slučaj gdje se pacijentica javila s eritematoznim periorbitalnim nodulom na lijevom oku. U anamnezi nije bilo migratornog edema. Nije primijećena limfadenopatija. Pacijent je negirao bilo kakvu bolest ili traumu oka. Iz lezije je uklonjena spolno zrela odrasla jedinka filarije i mikroskopski je utvrđeno da se radi o *Brugia malayi*.(13)



U drugom slučaju pacijent se javio s bezbolnim gubitkom vidne oštine lijevog oka.

Biomikroskopom dijagnosticiran je vitritis i uočen je živi parazit koji luta u srednjoj šupljini staklastog tijela. Pacijent je podvrgnut vitrektomiji te je parazit dijagnosticiran kao adult *Brugia malayi*.(14)

## Dijagnoza

Dijagnostičke metode za utvrđivanje infekcije parazitom *Brugia malayi* jesu gusta kap i krvni razmaz, PCR, ultrazvuk, te detekcija antigena i antitijela. Povijest boravka pacijenta u endemskom području od važnosti je zbog određivanja perioda kada je optimalno prikupiti uzorak krvi. Bojanje po Giemsi boja ovojnicu mikrofilarije, iako oko 50% periodičnih *Brugia malayi* ne posjeduje ovojnicu.

Nedavno je razvijen multipleks real time-PCR test koji može istovremeno detektirati DNK *Wuchereria bancrofti* i *Brugia malayi* ekstrahiranu iz uzoraka ljudske krvi ili vektorskih komaraca, uz značajne uštede troškova.(2)

## Terapija

Prilikom liječenja infekcije parazitom *Brugia malayi* zabilježene su brojnije i intenzivnije reakcije na terapiju u odnosu na liječenje infekcije s *Wuchereria bancrofti*. Vjeruje se da su nuspojave povezane s odgovorom organizma na smrt mikrofilarija, a manje sa samim lijekom. Započinjanje terapije s manjom dozom DEC-a i primjena protuupalnih lijekova korisno je u umanjivanju nuspojava. Primjenom jedne doze DEC-a dolazi do zadovoljavajućeg učinka uklanjanja mikrofilarija sljedećih 6 mjeseci. Kombinirana primjena s albendazolom korisna je u zemljama bez onkocerkoze ili loa lojaze i gdje ivermektin nije dostupan.

Kod pacijenata u kojih antifilarijalni lijekovi nisu učinkoviti u liječenju adenolimfangitisa lokalna ili sustavna primjena antibiotika pokazala se učinkovitom. (2)

Do sada vjerovalo se da dietilkarbamazin djeluje tako što aktivira imunološki sustav domaćina, a ne izravnim djelovanjem na parazite. Novo istraživanje na *Brugia malayi* pokazalo je da niske koncentracije dietilkarbamazina imaju izravne i brze privremene spastične paralizirajuće učinke na parazite koji traju oko 4h. Paralizu uzrokuje otvaranje Transient Receptor Potential (TRP) kanala u mišiću *Brugia malayi* što dovodi do ulaska kationa natrija, kalija, kalcija i aktivacije SLOWpoke potassium channels (SLO-1K) kanala ovisnih o kalciju. Vjeruje se da ulazak kalcija uzrokuje privremenu spastičnu paralizu parazita. TRP kanali prisutni su i na mnogim imunološkim stanicama domaćina i vjeruje se kako ulazak kalcija može doprinjeti poboljšanju imunološkog odgovora na filarijske parazite.(15) U drugoj studiji kako bi se procijenilo povećavaju li ivermektin ili dietilkarbamazin učinkovitost imunološkog odgovora, mikrofilarije su inkubirane same ili s imunološkim stanicama u prisutnosti IVM-a ili DEC-a. Niti jedan lijek nije inducirao značajnu razliku u ubijanju mikrofilarija bez obzira na to je li kultiviran sa ili bez stanica. Ovi podaci pokazuju da IVM i DEC imaju malo izravnog učinka na imunološke stanice uključene u brzo uklanjanje mikrofilarija iz cirkulacije.(16)

## Prevenција

Metode prevencije infekcije parazitom *Brugia malayi* identične su onima za prevenciju širenja infekcije s *Wuchereria bancrofti*. Temeljene su na kontroli razmnožavanja i širenja vektora te godišnjoj primjeni terapije na razini populacije. Prilikom razvoja svakog programa prevencije u obzir se moraju uzeti i drugi rezervoari zaraze osim čovjeka. (2)

Nedostatak snažnih lijekova, pojava rezistencije i nedostupnost učinkovitih cjepiva glavne su prepreke eliminaciji limfne filarioze. Međutim, istražuju se imunomodulacijski proteini parazita te se vjeruje da mogu pružiti zadovoljavajuću imunogenost i zaštitnu učinkovitost. Konkretno istražuje se učinkovitost kalretikulinskog proteina *Brugia malayi* (BmCRT). Miševi imunizirani s rekombinantnim BmCRT (rBmCRT) odgovorili su povećanim izlučivanjem Th1 i Th2 citokina i povišenim titrom anti-BmCRT specifičnih IgG, IgG1, IgG2a, IgG2b i IgG3 u njihovom serumu čak i 150 dana nakon izlaganja, što je dovelo do značajnog smanjenja broja mikrofilarija i adulta u zaraženih životinja. Istraživanje je potvrdilo da BmCRT stvara snažnu antiparazitsku imunost kod imuniziranih životinja i stoga bi ga trebalo dodatno istražiti kao kandidata za cjepivo protiv *Brugia malayi*.(17)

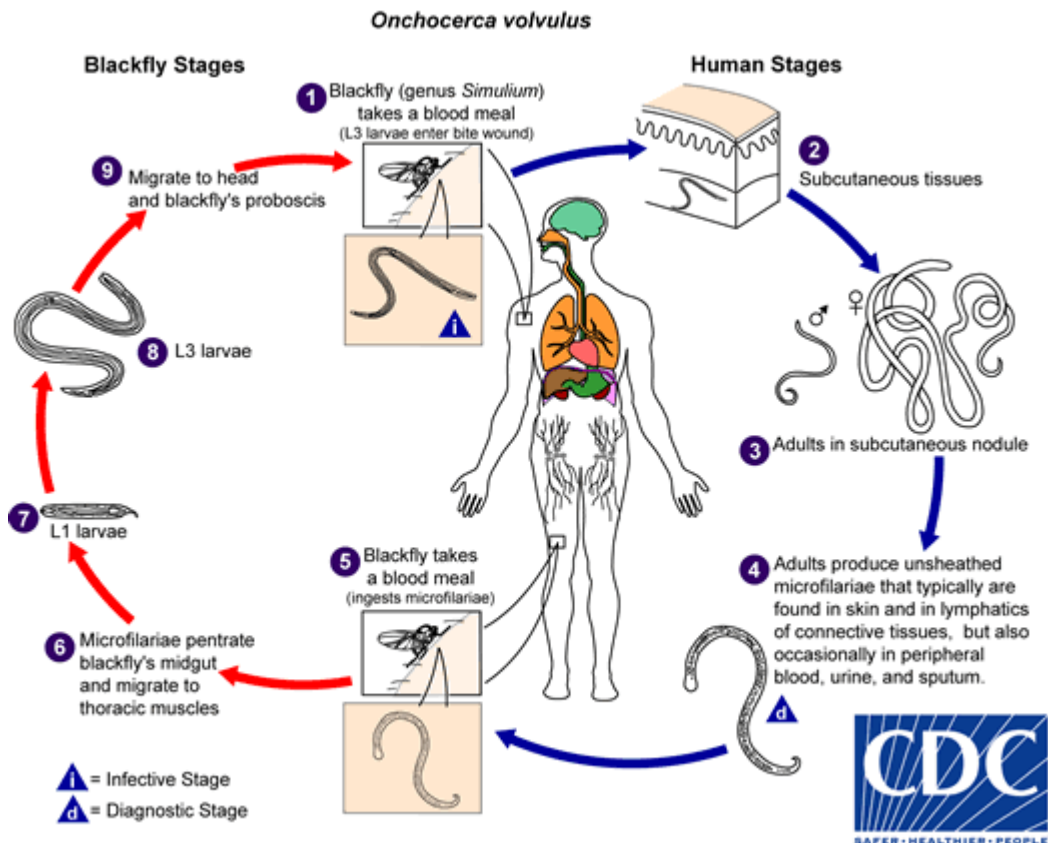
## *Onchocerca volvulus*

### Epidemiologija

Onkocerkoza je široko rasprostranjena po cijeloj Srednjoj Africi, pojavljuje se u Saudijskoj Arabiji i Jemenu, a nalazi se i u područjima Brazila, Kolumbije, Venezuele, Ekvadora, Gvatemale i Meksika. Bolest poznata je i pod nazivom "riječna sljepoća", veliki je javnozdravstveni problem i i smatra se vodećim uzrokom sljepoće u svijetu. Smatra se da je 37 milijuna ljudi inficirano s parazitom *Onchocerca volvulus*, a među njima 1 milijun je slijepo ili s znatnim smetnjama vida. Procjenjuje se da je 123 milijuna ljudi u svijetu u riziku od onkocerkoze. Zabilježeni su i slučajevi u kojim inficira pse i mačke. (2) *Onchocerca volvulus* prenosi se ugrizom *Simulium spp.* - crne muhe koje imaju boravište najčešće u blizini rijeka i potoka. Iz toga proizlazi naziv bolesti "riječna sljepoća", zbog povećanog broja slučajeva sljepoće u okolini rijeka u endemičnim područjima. Brzi tok vode potreban im je za razvoj ličinki. Osim oka zahvaća kožu i potkožje. (2,3)

### Životni ciklus

Infekcija u ljudi započinje prilikom ugriza crne muhe, tada ličinke trećeg stadija (L3) prelaze u potkožje. Ostaju u kapsulama fibroznog tkiva unutar dermisa i potkožnog tkiva gdje kroz idućih 12 mjeseci prolaze kroz 2 razvojna stadija i sazrijevaju u zrele filarije. Gravidne ženke liježu od 1000 do 3000 mikrofilarija dnevno koje odlaze u potkožno tkivo, kožu i oči. Prilikom ponovnog ugriza muhe mikrofilarije migriraju do letnih mišića muhe, postaju infektivne kroz 6-12 dana i prenose se prilikom idućeg ugriza. Prosječni životni vijek zrele filarije je do 15 godina, a najreproduktivnije su u prvih 5 godina. Životni vijek mikrofilarija je do 15 godina. (2,18)

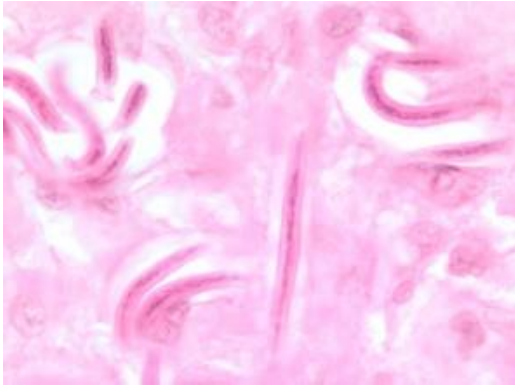


Slika 6. Životni ciklus *Onchocerca volvulus*

Izvor: <https://www.cdc.gov/dpdx/onchocerciasis/index.html>

### Morfologija

Mikrofilarijama nedostaje ovojnica, dugačke su otprilike 300 $\mu$ m i promjera 5 do 9 $\mu$ m. Rep je zašiljen i bez jezgara.(1) Zrela ženka duljine je do 50cm promjera 0.3mm, dok je zreli mužjak od 2.5 do 5cm s promjerom do 200 $\mu$ m.(2)



Slika 7. Mikrofilarije *Onchocerca volvulus* iz kožnog nodusa pacijentice iz Zambije, obojene hematoksilinom i eozinom

Izvor: <https://www.cdc.gov/dpdx/onchocerciasis/index.html>

#### Klinička slika

Period inkubacije u ljudi traje od 3 do 15 mjeseci. Blage infekcije mogu biti asimptomatske, dok se kod težih infekcija javlja dermatitis, onkocerkomi, limfadenitis i sljepilo. Iako dolazi do upalne reakcije koja uzrokuje formiranje fibrozne kapsule oko zrelih filarija, glavne patološke posljedice od kliničkog značaja nastaju zbog upalnog odgovora na mikrofilarije. (2,3) Na koži onkocerkozna se prezentira kao akutni ili kronični papularni onkodermatitis, lihenificirani onkodermatitis, atrofija kože, viseća koža prepone i depigmentacija. Najčešći simptom je pruritus, može biti toliko intenzivan da uzrokuje nesanicu i umor. Često grebanje kože može dovesti do ulceracija, krvarenja i sekundarnih bakterijskih ili gljivičnih infekcija. Koža može biti i bolna, edematozna i eritematozna. (1,2) Ovo kronično upalno stanje može rezultirati trajnim gubitkom elastičnosti kože koja postaje tvrda i hipertrofična. Posljedično dolazi do preranog i pretjeranog boranja kože. U Africi takve promjene najčešće su lokalizirane na području kuka oko ingvinalnih limfnih čvorova što dovodi do stanja zvanog "viseća prepona". To stanje kod inficiranih uzrokuje predispoziciju razvoja ingvinalne ili femoralne hernije. Koža može biti hipo ili hiperpigmentirana.

Pacijenti se mogu prezentirati s točkastim depigmentacijama okruženim blago hiperpigmentiranim zonama, poznatije zvano "leopardovom kožom" i predloženo je kao marker za endemsku onkocerkozu. Sowda predstavlja kronično hiperreaktivni oblik onkocerkoze i opisuje se kao teški papularni dermatitis obično lokaliziran na jednom ekstremitetu praćen hiperpigmentacijom kože. Kod tih pacijenata pronađena je i viša razina antigen specifičnih protutijela, uključujući IgE i antigen specifičnih IgG. Moguće je da je klinička slika sowde povezana s hiperimunim odgovorom ljudskog organizma na parazit. (2)

Česta promjena na koži jest pojava onkocerkoma, subkutanih vidljivih i palpabilnih čvorića. Njihova veličina je varijabilna, tvrdi su i unutar njih nalaze se zrele filarije. U Africi ove promjene češće se vide na području kuka, dok se na području Južne Amerike češće nalaze na području glave. (1,2)

Onkocerkalna bolest oka obično se vidi u osoba s umjerenom i teškom infekcijom parazitom *Onchocerca volvulus*.(1) Očno oštećenje uzrokuju žive i mrtve mikrofilarije unutar korneje, prednje i stražnje očne sobice, šarenice, staklovine, žilnice, bjeloočnice i vidnog živca. Lezije su mogući rezultat imunološkog odgovora domaćina na mikrofilarije, u inficiranih pronađena su cirkulirajuća protutijela na retinalne antigene.(2) Klinički može se prezentirati kao konjuktivitis, prednji uveitis, iridociklitis koji vodi do sekundarnog glaukoma, sklerozirajući keratitis te atrofija optičkog živca.(1) Intenzitet kliničke slike razvija se tijekom vremena, s posljedičnom sljepoćom vidljivom u odraslih. Istražuje se uloga *Wolbachia* bakterije u patogenezi onkocerkalne bolesti oka. Dokazano je da mogu inducirati keratitis i kemotaksiju neutrofila u kornealnu stromu.(2,18)

Nedavne studije pokazuju veliku ulogu mastocita i bazofila u patogenezi onkocerkoze. Uočeno je da kod pacijenata s mikrofilaremiom nedostaje stanični imuni odgovor, no postoji snažni Th2 odgovor koji posljedično dovodi do visokih razina interleukina IL-4 i IL-5, antigen specifičnog IgE, IgG4 i eozinofilije. Nakon vezanja IgE protutijela na navedene upalne stanice dolazi do upalne

reakcije i otpuštanja histamina što dovodi do zaključka da bi IgE protutijela mogla imati bitnu ulogu u kroničnoj upalnoj reakciji i ishodu infekcije.(2)

*Onchocerca volvulus* obično ne zahvaća živčani sustav inficiranog, no zabilježeni su slučajevi gdje može uzrokovati konvulzije, sindrom kimanja glavom i Nakalaga sindrom. Razlog ove pojave još nije objašnjen, a uglavnom pogađa djecu u dobi od 5 do 15 godina. Postoji teorija da je intenzitet infekcije povezan s etiologijom konvulzija. Lijek ne postoji, no epizode se uspješno simptomatski liječe antikonvulzivima.(2) Nakalaga sindrom karakterizira patuljasti rast i uglavnom pogađa djecu u dobi od 3 do 10 godina koja su se prije normalno razvijala. Inficirani imaju ozbiljan zastoj u rastu, odgođeni spolni razvoj, mentalnu retardaciju, deformaciju lica, izbočene zube, kifoskoliozu i često, generalizirane epileptičke napadaje. Posljednja neurološka bolest povezana s infekcijom *Onchocerca volvulus*, sindrom kimanja glavom, karakteriziran je gubitkom mišićnog tonusa vrata, što rezultira opetovanim spuštanjem glave prema naprijed, tj. klimanjem. Točan uzrok neuroloških manifestacija ostaje nejasan, no do nedavno se vjerovalo da vrućica dovodi do povišene propusnosti krvno-moždane barijere, zatim mikrofilarije uđu u središnji živčani sustav i svojom smrću izazovu upalnu reakciju koja izaziva konvulzije.(18)

## Dijagnoza

Infekcija s *Onchocerca volvulus* treba se uzeti u obzir diferencijalne dijagnoze za svakog pacijenta koji se prezentira s prethodno navedenim simptomima, a navodi da je boravio na područjima endemičnim za parazita. Kožne lezije treba moći razlikovati od skabijesa, uboda insekata, mansoneloze, kontaktnog dermatitisa, reakcija preosjetljivosti ili trauma.(2) Prijenos je veoma neučinkovit i potrebni su mjeseci ili godine da dođe do infekcije. Za definitivnu potvrdu dijagnoze potrebno je identificirati filariju iz uzorka kože, oka ili subkutanog fibroznog nodula. Uzorak za dijagnostiku je bioptat kože. Uzima se s kože iznad lopatica, zdjelice i potkoljenice. Uzorak se stavlja u fiziološku otopinu te inkubira 24 sata na 37 stupnjeva celzijusevih. Nakon



provedenog postupka biopstat se promatra pod mikroskopom i traže se mikrofilarije.(1,3) Biopstat kože trebao bi biti pregledan 3-6 mjeseci nakon liječenja DEC-om kako bi se procijenila uspješnost terapije. Koristeći se biomikroskopom mikrofilarije se mogu pronaći i u rožnici ili prednjoj očnoj sobici. Lakše se uočavaju ako pacijent prethodno drži glavu između koljena 10 minuta. PCR metoda znatno je osjetljivija i pouzdanija metoda u otkrivanju infekcije. Ultrazvuk može pomoći u razlikovanju onkocerkoma od limfnih čvorova, lipoma, fibroma i granuloma. Ukoliko se u uzorku kože ne pronalaze mikrofilarije opravdano je napraviti Mazzotijev test. Provodi se jednom dozom od 25mg do 50mg DEC-a oralnim putem ili topikalnom primjenom DEC-a. Pri oralnom unosu može doći do intenzivnog svrbeža, eritema, papula i edema. Zbog toga češće se koristi topikalni pristup. Pojava upalne reakcije na koži nakon primjene smatra se pozitivnim testom. Mazzotijev test provodi se kod pacijenata kod kojih se mikrofilarije ne pronalaze u oku.(2)

Korištenje rekombinantnih antigena za serološku dijagnozu može pomoći u prevladavanju problema povezanih s niskom osjetljivošću i specifičnošću mikroskopije. Antigen pod nazivom OV-16 koristi se kao rani marker infekcije, dostupan je brzi test s osjetljivošću od 95% do 99% i specifičnošću od oko 80%. Glavna mana serološkog testiranja je nemogućnost razlikovanja prethodne od sadašnje infekcije.(1,19)

Novijom studijom pobijena je teorija da konvulzije uzrokuje prodor mikrofilarija kroz krvno-moždanu barijeru. Testiran je cerebrospinalni likvor kod 13 pacijenata s potvrđenom onkocerkozom i konvulzijama koje nisu bile prisutne prije infekcije. Utvrđeno je da mikrofilarija ili DNK parazita *Onchocerca volvulus* nije bilo u likvoru 13 osoba, što ukazuje da konvulzije vjerojatno nisu uzrokovane trajnom invazijom mikrofilarija u središnji živčani sustav.(20)

Magnetska rezonancija (MRI) mozga pacijenata koji pate od sindroma kimanja pokazuju generaliziranu atrofiju cerebralnog korteksa, hipokampusa i Purkinjeovih stanica. Zanimljivo je da ne pokazuju svi pacijenti iste abnormalnosti.(18)

## Terapija

Ivermektin, semisintetički makrociklički lakton, smatra se najučinkovitijim u ubijanju mikrofilarija i lijek je izbora za liječenje infekcije parazitom *Onchocerca volvulus*. Primjenjuje se u jednokratnoj dozi od 150 do 200 µg/kg tjelesne težine. Glavni cilj terapije je spriječiti nastanak ireverzibilnih lezija te olakšanje simptoma. Smanjenje broja mikrofilarija u koži može se očekivati za do 2 tjedna nakon primjene terapije.(3) Obično se daje jednom godišnje tijekom života zrele filarije, što je 10 do 15 godina. U 10% pacijenata može doći do reakcije na terapiju, poput pruritusa, edema i makulopapularnog osipa. Ivermektin se može primjeniti i više puta godišnje ukoliko dolazi do povratka simptoma. Kontraindiciran je u trudnica i dojilja zbog dokazane toksičnosti i teratogenog učinka. Također kontraindiciran je kod pacijenata s koinfekcijom parazitom *Loa loa* zbog nastanka intenzivne encefalopatije nakon terapije. Međutim, nova platforma za videomikroskopiju na mobilnim telefonima pod nazivom LoaScope učinkovita je metoda za identificiranje onih koji su u opasnosti (više od 20,000 mikrofilarija *L. loa* u ml krvi). (1)

Nedavna studija pokazala je da je ivermektin učinkovitiji u sprječavanju daljnjih reaktivnih kožnih lezija uzrokovanih onkocerkom nego u uklanjanju postojećih lezija. Preporučuje se primjena pojedinačnih doza od 150 µg/kg svaka 3 mjeseca i dokazano je da tim oblikom terapije dolazi do smanjene stope reakcija nakon liječenja u usporedbi s godišnjim doziranjem. Lijek ne ubija makrofilarije, no smanjuje njihovu plodnost. Stoga ivermektin kontrolira, ali ne liječi onkocerkozu te postoji potreba za ponovnim tretmanom više puta godišnje. Moksidektin, novi lijek prethodno korišten za liječenje infekcija nematoda u životinja pokazao je značajnu makrofilariidnu aktivnost u studijama na životinjama i smatra se sigurnim za upotrebu kod ljudi.(18) Daljnje studije pokazale su da je učinkovitiji u smanjenju razine kožnih mikrofilarija od ivermektina te je učinkovitije spriječio ponovno naseljavanje kože mikrofilarijama.(21)

Nakon terapije ivermektinom, mikrofilarije migriraju iz kože prema regionalnim limfnim čvorovima. Iako olakšava simptome dermatitisa, nema učinka na depigmentaciju i ožiljke. Kod nekih pacijenata dolazi do suboptimalnog odgovora na ivermektin te je godinu nakon liječenja primjećena znatna razina mikrofilarija. (2)

2015. godine Nobelova nagrada za fiziologiju ili medicinu zajednički je dodijeljena W. Campbellu (Sveučilište Wisconsin) i S. Omura (Sveučilište Kitasato) na Institutu Karolinska (Švedska) za njihovo otkriće i istraživanje ivermektina i njegovog načina djelovanja. Njihovo otkriće rezultiralo je novom terapijom protiv onkocerkoze i drugih infekcija nematodama.(22)

Terapija doksiciklinom u trajanju od 4 do 6 tjedana usmjerena na endosimbionta *Wolbachia* pokazala se makrofilarostatičnom, čineći adultne ženke sterilnima tijekom dugog vremenskog razdoblja te skraćujući njen životni vijek.(1,18) Kontraindikacije za doksiciklin i dalje su prepreka širokoj uporabi ovog oblika terapije.(2) Istraživanje ispitivalo je liječenje doksiciklinom od 100 mg dnevno tijekom 6 tjedana, praćeno jednom dozom od 150 µg/kg ivermektina, rezultiralo je do 19 mjeseci amikrofilaridermije, kao i 100% eliminacije vrste *Wolbachia* iz filarija.(18)

Kirurško uklanjanje nodula preporučuje se kako bi se smanjilo izlaganje domaćina mikrofilarijama što ujedno smanjuje i broj komplikacija. Noduli lokalizirani na glavi predstavljaju rizik zbog blizine zrelih filarija očima inficiranog.(1)

DEC učinkovit je i mikrofilaricidni lijek, no može uzrokovati ozbiljne kožne, očne i sistemske komplikacije. Nuspojave rezultirane smrti mikrofilarija mogu se ublažiti korištenjem protuupalnih lijekova. Nema učinak na zrele filarije.

Suramin lijek je izbora za uklanjanje mikrofilarija i zrelih filarija, međutim veoma je nefrotoksičan. DEC i suramin u kombinaciji pokazali su se učinkovitim i dobro toleriranim. Mebendazol je djelotvoran mikrofilaricidni lijek, alternativa umjesto primjene DEC-a. (2) Flubendazol je pokazao zadovoljavajuću makrofilaricidnu aktivnost. U 2011. godini kako bi se razvila odgovarajuća

oralna formulacija flubendazola provela se relevantna farmakodinamička, farmakokinetička i toksikološka studije. S obzirom na činjenicu da flubendazol ometa mikrotubule i stoga može imati znatnu reproduktivnu toksičnost, odbačen je kao moguća alternativa za liječenje infekcije s *Onchocerca volvulus*.(21,22)

Razmatra se i uporaba emodepsida, lijeka registriranog za primjenu protiv parazita kod domaćih životinja. Procjena emodepsida kod goveda otkrila je brzu aktivnost protiv mikrofilarija, produljenu supresiju plodnosti ženskih adulta i makrofilaricidne učinke 18 mjeseci nakon tretmana. Lijek se dobro podnosio, bez ozbiljnijih nuspojava. (23)

### Prevenција

Tretiranje potoka i rijeka insekticidima uspješno je smanjilo ili eliminiralo prijenos infekcije.(2) Kontrola vektora disperzijom larvicida iz zraka bila je vrlo uspješna u smanjenju sljepoće u 11 zemalja.(3) Značajan problem kod kontrole vektora jest razvoj rezistencije na insekticide i larvicide koji je donekle riješen je rotiranjem uporabe raznih larvicida.(2) Javna primjena ivermektina svakih 6-12 mjeseci koristi se kao metoda za prekid prijenosa infekcija u endemičnim regijama. (1,18) Procjenjuje se da će do 2025 onkocerkoza biti eliminirana iz 80% afričkih zemalja.(21) Ivermektin je bolje je prihvaćen od DEC-a zbog manjeg broja nuspojava. Nedostaci ovog pristupa su cijena, potreba se višestrukom primjenom zbog neučinkovitosti djelovanja na zrele filarije te mogućnost uzrokovanja encefalitisa ukoliko je osoba inficirana i s *Loa loa*.(2) Cjepivo protiv parazita *Onchocerca volvulus* još ne postoji te nema lijeka koji bi se mogao koristiti kao profilaksa.(1)

## *Loa loa*

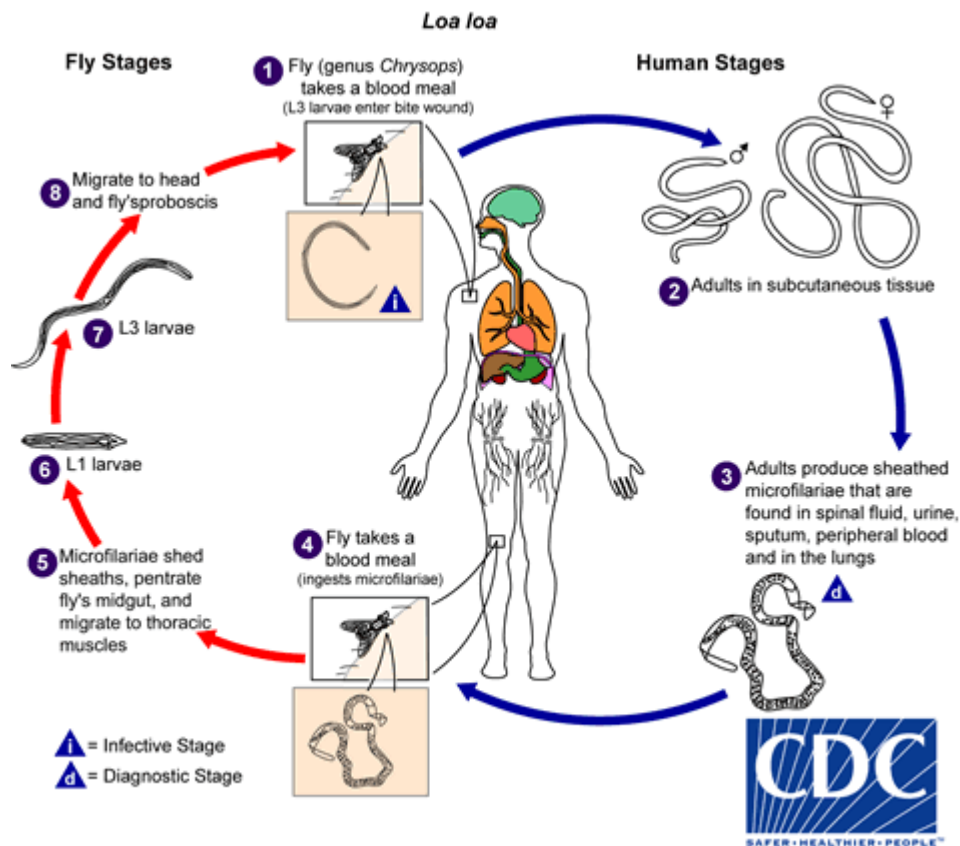
### Epidemiologija

Filarija *Loa loa*, poznata kao i afrički očni crv endemična je na područjima prašume zapadne i centralne Afrike. Vektor prijenosa je mango muha ili jelenjača, genus *Chrysops* i procjenjeni broj inficiranih iznosi 13 milijuna.(1,2) Rasprostranjenost infekcije ovisi prvenstveno o vektoru, koji se razmnožava u mokrom blatu pokraj rijeka i potoka. Kretanje ljudi ili vozila, kao i dim neki su od faktora koji privlače muhe.(2) Zaražene osobe obično navode dugi boravak u endemskim područjima s produljenom izloženosti zaraženim vektorima, no ponavljana kratka trajanja intenzivne izloženosti također mogu rezultirati infekcijom. (3) *Loa loa* glavna je prepreka u provedbi programa masovne primjene lijekova za *O. volvulus*, *W. bancrofti* i *B. malayi* u koendemskim područjima, budući da kod hipermikrofilaremične *Loa loa* pri primjeni DEC-a ili ivermektina može doći do ozbiljnih nuspojava uključujući i smrt.(24)

### Životni ciklus

Zrele filarije migriraju u potkožno tkivo i duboko vezivno tkivo, a mikrofilarije se pronalaze u krvi domaćina. Infekcija započinje ugrizom muhe i ulaskom infektivne ličinke kroz ugriznu ranu. Razvoj do zrelog adulta traje otprilike 6 do 12 mjeseci, a ukupni životni vijek im može dostići i do 17 godina. Mikrofilarije se pronalaze u krvi tek godinu dana nakon razvoja ličinke u zrelu filariju. Nakon ponovnog ugriza muhe dolazi do ingestije mikrofilarija koje dolaze u probavni sustav i gube ovojnicu. Prolaze kroz dva razvojna stadija kroz 10 do 12 dana, postaju infektivne ličinke i ciklus se ponavlja nakon ugriza nezaraženog domaćina. Razvojni ciklus unutar mango muhe identičan je razvojnom ciklusu parazita *Wuchereria bancrofti* unutar komarca.(2) Mikrofilarije nematode *Loa loa* pokazuju dnevnu periodičnost, a njihov broj u krvi na vrhuncu je između 12h i

14 h. Time se razlikuju od mikrofilarija drugih filarija. Osim toga zreli paraziti ne žive u endosimbiozi s *Wolbachia* bakterijom. (1,3)

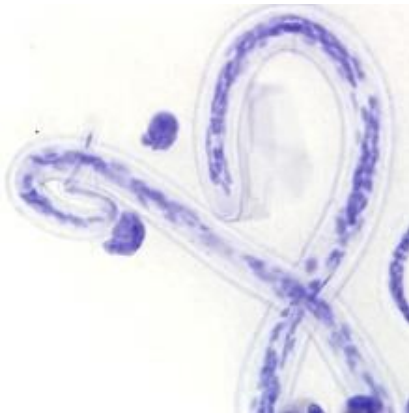

Slika 8. Životni ciklus *Loa loa*

Izvor: <https://www.cdc.gov/dpdx/loiasis/index.html>

## Morfologija

Mikrofilarije *Loa loa* sadrže ovojnicu i mogu biti dugačke do 300 µm. Zrele muški adulti uglavnom su dugački od 25 mm do 35 mm i 0.25 mm široki, dok su zreli ženski adulti nešto veći dosežući dužine od 50 mm do 70 mm i širinu od 0.5 mm. U odnosu na *Wuchereria bancrofti* i *Onchocerca volvulus* jezgre se pružaju cijelom dužinom repa.(1)



Slika 9. Mikrofilarija *Loa loa* u razmazu krvi pacijenta iz Kameruna, obojen Giemsom. Jezgre se protežu do vrha repa na lijevoj strani slike..

Izvor: <https://www.cdc.gov/dpdx/loiasis/index.html>

## Klinička slika

Domoroci endemskih regija uglavnom se prezentiraju s asimptomatskom mikrofilaremijom i s rijetkom pojavom epizoda Calabarovog nateknuća, umjerenom eozinofilijom i varijabilnom razinom protutijela. Kod doseljenika koji su samo određeni dio vremena proveli u endemskoj regiji primjećuje se burnija infekcija te veći broj simptoma.(2)

Primjećena je i snažna alergijska reakcija i povišena razina eozinofila kod nekih privremenih stanovnika u odnosu na stalne stanovnike endemskih područja za *Loa loa*. Točan mehanizam i uzrok još nije poznat.(24)

Najčešća klinička slika uključuje Calabarovo nateknuće, što predstavlja angioedematozni odgovor na filarije u potkožnom tkivu ili njihove metaboličke produkte. Može se pojaviti bilo gdje, no predominantno se lokalizira na ekstremitetima i praćeno je svrbežom i boli. Oteknuće je prisutno nekoliko dana i zatim spontano prolazi.(3,2) Migracija filarija nije bolna i uglavnom se ne primjećuje, osim ako ne migriraju kroz konjuktivu oka.(2) Kod određenih pacijenata s velikim brojem mikrofilarija u krvi(>30,000mf/ml) prilikom primjene terapije može doći do ozbiljnih komplikacija poput kardiomiopatije, nefropatije te encefalopatije. Čak i s niskim početnim dozama DEC-a praćenim postupnim povećavanjem doze u kombinaciji s kortikosteroidima, mikrofilaremijski encefalitis i dalje ima visoke stope mortaliteta.(2)

Muškarac od 47. godina javio se u bolnicu s očnom loa lojazom, Calabarovim oteknućem i visokom mikrofilaremijom (35000mf/ml). Primjenjena je terapija albendazolom(400 mg/dan) te je pacijent pušten doma nakon 3 dana. Nije bilo zabilježenih nuspojava. Nakon 6 dana javlja se opet zbog malaksalosti, mialgije i anoreksije. Vrućica i smetenost bez meningealnog sindroma pojavili su se osam dana nakon početka liječenja i brzo su progredirali do kome. Albendazol je prekinut devet dana nakon početka i primijenjeni su kortikosteroidi. Pacijent je umro nakon 36 dana kome.(25)

## Dijagnoza

Dijagnoza infekcije nematodom *Loa loa* treba se uzeti u obzir kod svih pacijenata koji su boravili na nekom od endemičnih područja, a prezentiraju se s urtikarijom, eozinofilijom ili prisustvom parazita unutar oka.(3) Definitivna dijagnoza potvrđuje se dokazivanjem prisustva mikrofilarije u krvi ili izoliranjem zrele filarije iz oka ili biopsije potkožnog tkiva nakon primjene terapije. Najveća šansa pronalaska mikrofilarija u krvi je ako se uzorak krvi prikuplja između 10h i 15h. Pri mikroskopiranju bitno je razlikovati mikrofilarije *Loa loa* od mikrofilarija *Wuchereria bancrofti* te *Brugia malayi*. Za potvrdu dijagnoze dovoljan je podatak da se jezgre protežu do kraja repa



mikrofilarije. Bitan je i podatak da se Giemsa bojanjem ne boja ovojnica mikrofilarije, zato se koristi bojanje po Delafieldu s hematoksilinom. (2)

Međutim, mali broj pacijenata ima mikrofilarije u perifernoj krvi, dok je većina zaraženih osoba amikrofilaremična. Ta informacija upućuje da metode koje se temelje na prisutnosti mikrofilarija ili zrelih adulta nisu dovoljno osjetljive. Potrebno je tražiti nove biomarkere, no do danas niti jedna dijagnostička metoda nije se pokazala preciznijom od mikroskopije ili promatranja oka biomikroskopom.(26)

Molekularni testovi bazirani su na detekciji ponavljajućih DNK sekvenci, LLMF72 i LLMF269 sada su dostupni u istraživačkim laboratorijima i visoko su osjetljivi i specifični. (1) Iako su ove tehnike vrlo osjetljive, zbog logistike i tehničkog postupka, mogu se koristiti samo u određenim laboratorijima.(24)

Dostupni serološki testovi nemaju mogućnost razlikovanja infekcije filarijom *Loa loa* od infekcije s nematodama *Brugia malayi* ili *Dirofilaria*. Korisnost tih testova u endemskim regijama upitna je zbog činjenice da je 95% stanovništva u tim krajevima seropozitivno u serološkom testu na filarijske antigene. Iako nisu specifični, mogu biti korisni kod doseljenika u endemske regije koji se prezentiraju s karakterističnim kliničkim simptomima i neobjašnjenom eozinofilijom. Nedavno je razvijen brzi test koji mjeri IgG specifičan na LLSXP-1 antigen i pokazuje osjetljivost veću od 90% i specifičnost od 95%.(1,24)

Imunoepidemiološke studije ljudske *Loa loa* ukazale su na moguće postojanje zaštitnog imuniteta među populacijama izloženim ovom parazitu. Uloga imunološkog odgovora potvrđena je činjenicom da su razine IgG protutijela povišene u pojedinaca s amikrofilaremijom u usporedbi s pojedincima s mikrofilaremijom. Utvrđeno je da su specifični IgG1 i IgG3 pridonijeli efektorskom mehanizmu za ubijanje ličinki *Loa loa*. Ova tvrdnja potkrijepljena je studijom koja pokazuje da serum amikrofilaremičnih pojedinaca ubija mikrofilarije putem mehanizma koji

uključuje komplement i protutijela nazvan stanična citotoksičnost ovisna o protutijelima (ADCC)(24)

## Terapija

DEC je učinkovit u uklanjanju mikrofilarija i makrofilarija, no za potpuno izliječenje nekada je potrebno višestruko primijeniti terapiju.(1) Kod pacijenata bez mikrofilaremije primjenjuje se 21 dan u dozi od 8 do 10 mg/kg/dan. Nuspojave terapije uključuju Calabarovo oticanje i svrbež, a mogu se ublažiti primjenom antihistaminika ili glukokortikoida. Ukoliko osoba ima veliki broj mikrofilarija u krvi može doći do komplikacija poput encefalitisa i renalnog oštećenja. (3) U slučaju visoke mikrofilaremije, trenutne preporuke su davanje albendazola za polagano smanjenje broja mikrofilarija prije uvođenja kurativne terapije poput ivermektina. Međutim, albendazol također može potaknuti migraciju mikrofilarija iz krvi u središnji živčani sustav (CNS). Smatra se da encefalopatija može biti posljedica smrti mikrofilarija u središnjem živčanom sustavu i posljedične upale. Brzo otpuštanje antigena može dovesti do teških imunološki posredovanih reakcija.(25) Upotreba mebendazola opravdan je izbor terapije i učinkovito snižava razine mikrofilarija, dok je uporaba isključivo ivermektina kontraindicirana u pacijenata s visokom mikrofilaremijom.(1) Međutim, prilikom masovne anualne primjene ivermektina za kontrolu *Onchocerca volvulus* paralelno se istraživao i učinak na *Loa loa*. Svi osim jednog promatranog pacijenta imali su niže razine mikrofilarija u krvi (<20 000 mf/ml). Jednostruka standardna doza (150–200 µg/kg) ivermektina učinkovito je snizila broj mikrofilarija u krvi na godinu dana bez znatnih nuspojava. Smatra se da pacijenti nisu u opasnosti ukoliko se godišnja primjena ivermektina ponovi. (27)

## Prevenција

Tjedni DEC u dozi od 300mg tjedno može se koristiti kao učinkovita profilaksa za ovu infekciju kod privremenih stanovnika područja gdje je *Loa loa* endemična. Ne postoji učinkovita metoda kontrole vektora.(3)

## Rijetke filarije u ljudi

Rijede u ljudi infekcije uzrokuju filarije iz roda *Mansonella* i *Dirofilaria*. U rod *Mansonella* spadaju *Mansonella ozzardi*, *Mansonella perstans* i *Mansonella streptocerca*.

*Mansonella ozzardi* endemična je za sjever Južne Amerike, Centralnu Ameriku te Karipske otoke. (3) Prijenosni vektori su *Culicoides spp.* mušice te *Simulium spp.* muhe. Mikrofilarije ne pokazuju periodičnost, i nalaze se u krvi, dok se adulte može naći u subkutanom i vezivnom tkivu, a i u tkivnim šupljinama poput pleuralne ili peritonealne šupljine. (2) Infekcije parazitom *Mansonella ozzardi* najčešće su asimptomatske, no mogući simptomi su glavobolja, vrućica, artralgiya, hepatomegalija, pruritus i adenopatija. Dijagnoza se potvrđuje pronalaskom mikrofilarija u krvnom uzorku, a lijek izbora za liječenje je ivermektin. (1)

*Mansonella perstans* pronalazi se u tropskim dijelovima Afrike te u Centralnoj i Južnoj Americi. *Culicoides spp.* jedini je vektor ove filarije, no uz ljude rezervoar zaraze čine i gorile i majmuni. Adulti se također nalaze unutar tjelesnih šupljina i mikrofilarije ne pokazuju svojstvo periodičnosti. (2) Klinični infekcija se prezentira angioedematozni oticanjem, najčešće ruku i lica. Osim toga česta je pojava pruritusa, vrućice, glavobolje, artralgiye te neuroloških smetnji. Dijagnoza se potvrđuje dokazivanjem mikrofilarija u krvi ili tjelesnim tekućinama inficirane osobe. (1) Najučinkovitijom terapijom pokazao se mebendazol. DEC je učinkovit u uklanjanju mikrofilarija, no brojnija primjena je potrebna. (2)

Infekcije s *Mansonella streptocerca* endemične su za područje zapadne i centralne subsaharske Afrike, prenosi ju *Culicoides spp.* mušica. Zreli adulti nalaze se u dermalnom tkivu, a tamo se pronalaze i mikrofilarije. (2) Mnogo inficiranih je asimptomatsko, iako neki ljudi razviju ingvinalnu limfadenopatiju i kronični dermatitis s pruritusom. (3) Pacijenti se često žale i na hipopigmentirane makule na koži. Dijagnoza se potvrđuje dokazivanjem mikrofilarija u uzorcima kože. (2) DEC veoma je učinkovit u uklanjanju adulta i mikrofilarija, međutim njegova upotreba je

upitna zbog moguće pojave urtikarije, artralgijske i mialgijske. Zbog toga ivermektin se smatra lijekom izbora za liječenje infekcije s *Mansonella streptocerca*. (1)

Infekcije s filarijama iz roda *Dirofilaria* izuzetno su rijetke. Uglavnom inficiraju životinje poput pasa, mačaka, medvjeda, lisica, a moguć je prijenos i na čovjeka putem vektora komarca.

Unutar čovjeka paraziti nikada ne dosegnu stadij zrelosti i ostaju sterilni. Dirofilarioza uglavnom se prezentira s subkutanim nodulima i bolesti plućnog parenhima. Ako paraziti okludiraju grane plućne arterije, uzrokuju infarkt. Samo 10% pacijenata ima eozinofiliju. Dijagnoza se potvrđuje identifikacijom filarija iz uzoraka biopsije. Mikrofilarija nema u krvi inficiranih. Kirurško uklanjanje filarija jedini je poznati način liječenja. (2)

## Zahvale

Zahvaljujem se svom mentoru Izv.prof. dr. sc. Mariu Svibenu na mentorstvu, strpljenju i pomoći pri izradu ovog diplomskog rada.

Veliko hvala svim prijateljima koji su me podržavali kroz sve ove godine, pogotovo Tinu, Klari, Samiju, Stjepanu, Jontiu i Borni.

Zahvaljujem se i udruzi StEPP na mnogo znanja i praktičnih vještina koje sam imao prilike naučiti, vjerujem da će mi veoma koristiti u budućoj karijeri.

Za kraj zahvaljujem se svojim roditeljima koji su me podržavali i poticali svih 6 godina i mački Eziji koja je provela mnogo sati slušajući o medicini kraj mene.

## Literatura

1. Carroll KC, Pfaller MA, Landry ML, McAdam AJ, Patel R, Richter SS, i ostali, urednici. Manual of clinical microbiology. 12th edition. Washington, DC: ASM Press; 2019. 2 str.
2. Garcia LS. Diagnostic Medical Parasitology. Sixth edition. Washington, DC: ASM Press; 2016. 1388 str.
3. MD JEB, MD RD, MD MJB. Mandell, Douglas, and Bennett's Principles and Practice of Infectious Diseases: 2-Volume Set. 9th edition. Philadelphia, PA: Elsevier; 2019.
4. Mnkai J, Ritter M, Maganga L, Maboko L, Olomi W, Clowes P, i ostali. Increased HIV Incidence in *Wuchereria bancrofti* Microfilaria Positive Individuals in Tanzania. Pathogens. 28. veljača 2023.;12(3):387.
5. Yonder S, Pandey J. Filarial Hydrocele. U: StatPearls [Internet]. Treasure Island (FL): StatPearls Publishing; 2023 [citirano 02. kolovoz 2023.]. Dostupno na: <http://www.ncbi.nlm.nih.gov/books/NBK560776/>
6. Jha SK, Karna B, Mahajan K. Tropical Pulmonary Eosinophilia. U: StatPearls [Internet]. Treasure Island (FL): StatPearls Publishing; 2023 [citirano 02. kolovoz 2023.]. Dostupno na: <http://www.ncbi.nlm.nih.gov/books/NBK557524/>
7. Jain M, Shukla A, Kumar A, Kushwaha R, Singh US. *Wuchereria bancrofti*: Unusual Presentation as Pancytopenia. J Clin Diagn Res JCDR. srpanj 2016.;10(7):ED05–6.
8. Kubofcik J, Fink DL, Nutman TB. Identification of Wb123 as an early and specific marker of *Wuchereria bancrofti* infection. PLoS Negl Trop Dis. 2012.;6(12):e1930.
9. Mnkai J, Marandu TF, Mhidze J, Urrio A, Maganga L, Haule A, i ostali. Step towards elimination of *Wuchereria bancrofti* in Southwest Tanzania 10 years after mass drug administration with Albendazole and Ivermectin. PLoS Negl Trop Dis. 20. srpanj 2022.;16(7):e0010044.
10. King CL, Suamani J, Sanuku N, Cheng YC, Satofan S, Mancuso B, i ostali. A Randomized Trial of a New Triple Drug Treatment for Lymphatic Filariasis. N Engl J Med. 09. studeni 2018.;379(19):1801–10.
11. King CL, Weil GJ, Kazura JW. Single dose triple drug therapy completely suppresses *Wuchereria bancrofti* microfilaremia for 5 years. N Engl J Med. 14. svibanj 2020.;382(20):1956–7.
12. Drews SJ, Spencer BR, Wendel S, Bloch EM, Subgroup IS of BTTWPP. Filariasis and transfusion-associated risk: a literature review. Vox Sang. 2021.;116(7):741–54.
13. Nunthanid P, Roongruanchai K, Wongkamchai S, Sarasombath PT. Case Report: Periorbital Filariasis Caused by *Brugia malayi*. Am J Trop Med Hyg. prosinac 2020.;103(6):2336–8.
14. Sharma G, Agrawal D. Wandering intravitreal worm of *Brugia malayi* from Central India. Indian J Ophthalmol. lipanj 2020.;68(6):1166–7.

15. Verma S, Kashyap SS, Robertson AP, Martin RJ. Diethylcarbamazine activates TRP channels including TRP-2 in filaria, *Brugia malayi*. *Commun Biol.* 28. srpanj 2020.;3:398.
16. Reaves BJ, Wallis C, McCoy CJ, Lorenz WW, Rada B, Wolstenholme AJ. Recognition and killing of *Brugia malayi* microfilariae by human immune cells is dependent on the parasite sample and is not altered by ivermectin treatment. *Int J Parasitol Drugs Drug Resist.* prosinac 2018.;8(3):587–95.
17. Yadav S, Sharma P, Sharma A, Ganga L, Saxena JK, Srivastava M. Immunization with *Brugia malayi* Calreticulin Protein Generates Robust Antiparasitic Immunity and Offers Protection during Experimental Lymphatic Filariasis. *ACS Infect Dis.* 09. travanj 2021.;7(4):790–9.
18. Hotterbeekx A, Namale Ssonko V, Oyet W, Lakwo T, Idro R. Neurological manifestations in *Onchocerca volvulus* infection: A review. *Brain Res Bull.* veljača 2019.;145:39–44.
19. Brattig NW, Cheke RA, Garms R. Onchocerciasis (river blindness) – more than a century of research and control. *Acta Trop.* 01. lipanj 2021.;218:105677.
20. Hotterbeekx A, Raimon S, Abd-Elfarag G, Carter JY, Sebit W, Suliman A, i ostali. *Onchocerca volvulus* is not detected in the cerebrospinal fluid of persons with onchocerciasis-associated epilepsy. *Int J Infect Dis.* veljača 2020.;91:119–23.
21. Research for new drugs for elimination of onchocerciasis in Africa - PMC [Internet]. [citirano 02. kolovoz 2023.]. Dostupno na: <https://www.ncbi.nlm.nih.gov/pmc/articles/PMC5196484/>
22. Geary TG, Mackenzie CD, Silber SA. Flubendazole as a macrofilaricide: History and background. *PLoS Negl Trop Dis.* siječanj 2019.;13(1):e0006436.
23. Bah GS, Schneckener S, Hahnel SR, Bayang NH, Fieseler H, Schmuck GM, i ostali. Emodepside targets SLO-1 channels of *Onchocerca ochengi* and induces broad anthelmintic effects in a bovine model of onchocerciasis. *PLoS Pathog.* 02. lipanj 2021.;17(6):e1009601.
24. Dieki R, Nsi-Emvo E, Akue JP. The Human Filaria *Loa loa*: Update on Diagnostics and Immune Response. *Res Rep Trop Med.* 01. kolovoz 2022.;13:41–54.
25. Métais A, Michalak S, Rousseau A. Albendazole-related *Loa Loa* encephalopathy. *IDCases.* 06. siječanj 2021.;23:e01033.
26. Akue JP, Eyang-Assengone ER, Dieki R. *Loa loa* infection detection using biomarkers: current perspectives. *Res Rep Trop Med.* 2018.;9:43–8.
27. Pion SD, Tchatchueng-Mbougua JB, Chesnais CB, Kamgno J, Gardon J, Chippaux JP, i ostali. Effect of a Single Standard Dose (150–200 µg/kg) of Ivermectin on *Loa loa* Microfilaremia: Systematic Review and Meta-analysis. *Open Forum Infect Dis.* 11. siječanj 2019.;6(4):ofz019.



## Životopis

Rođen sam 19.01.1999. u Zagrebu. Završio sam Osnovnu školu Ivana Cankara, Zagreb.

Pohađao sam IX. gimnaziju u razdoblju 2013-2017 u Zagrebu. Od početka studija član sam udruge CroMSIC i u sklopu njihove organizacije bio sam na studentskoj razmjeni u Barceloni.

Također sudjelovao sam u projektima The Talk i mRak. Od 2021. godine član sam studentske udruge StEPP. Dobitnik sam Rektorove nagrade za veliki timski znanstveni rad „Usporedba mentalnog zdravlja između studenata završnih godina integriranih sveučilišnih studija na Kineziološkom i Medicinskom fakultetu Sveučilišta u Zagrebu“. Izvrsno se koristim engleskim jezikom, a na početnoj razini sam španjolskog jezika.