

Antrokoanalni polip

Skelin, Juraj

Master's thesis / Diplomski rad

2023

Degree Grantor / Ustanova koja je dodijelila akademski / stručni stupanj: **University of Zagreb, School of Medicine / Sveučilište u Zagrebu, Medicinski fakultet**

Permanent link / Trajna poveznica: <https://um.nsk.hr/um:nbn:hr:105:226519>

Rights / Prava: [In copyright](#)/[Zaštićeno autorskim pravom.](#)

Download date / Datum preuzimanja: **2025-04-02**



Repository / Repozitorij:

[Dr Med - University of Zagreb School of Medicine Digital Repository](#)



SVEUČILIŠTE U ZAGREBU
MEDICINSKI FAKULTET

Juraj Skelin

Antrokoanalni polip

DIPLOMSKI RAD



Zagreb 2023.

Ovaj diplomski rad izrađen je na Klinici za bolesti uha, nosa i grla i kirurgiju glave i vrata KBC-a Zagreb pod mentorstvom doc.dr.sc. Gorazda Poje i predan je na ocjenu u akademskoj godini 2022./2023.

Sadržaj

1. SAŽETAK	5
2. SUMMARY	6
3. UVOD	1
Kronični rinosinitis	1
Antrokoanalni polip	1
Epidemiološki podaci	4
Etiopatogeneza	4
4. KLINIČKA SLIKA	6
5. DIJAGNOSTIKA	8
Patohistologija.....	9
Diferencijalna dijagnoza	10
6. TERAPIJA	13
Endoskopska operacija ACP-a	13
Kombinacija FESS-a i mini Caldwell-Luc operacije.....	15
7. POSTOPERATIVNO PRAĆENJE I RECIDIV BOLESTI.....	17
8. ZAKLJUČAK.....	18
9. ZAHVALE	19
10. LITERATURA.....	20
11. ŽIVOTOPIS	29

Popis kratica:

ACP – antrokoanalni polip (engl. antrochoanal polyp)

CT – kompjutorizirana tomografija (engl. computed tomography)

CRSsNP – kronični rinosinitis bez nosnih polipa (engl. chronic rhinosinusitis without nasal polyps)

CRSwNP – kronični rinosinitis s nosnim polipima (engl. chronic rhinosinusitis with nasal polyps)

DNP – difuzna nosna polipoza

DSA – digitalna subtraksijska angiografija (engl. digital subtraction angiography)

EPOS – engl. European position paper on rhinosinusitis and nasal polyps

FESS – funkcionalna endoskopska operacija sinusa (engl. functional endoscopic sinus surgery)

HPV – humani papilomavirus

CRS – kronični rinosinitis (engl. chronic rhinosinusitis)

MR – magnetska rezonanca

1. SAŽETAK

Naslov: Antrokoanalni polip

Autor: Juraj Skelin

Antrokoanalni polip benigna je lezija koja potječe iz sluznice maksilarnog sinusa. Kad svojim rastom ispuni sinus, kroz fontanelu se širi u nosnu šupljinu i dalje do koane i/ili nazofarinksa. Radi se o unilateralnom, solitarnom polipu koji je u pravilu češći u muškaraca nego u žena te u djece i mladih. Točna patogeneza polipa nije poznata. Prezentira se najčešće s unilateralnom nosnom opstrukcijom. Dijagnosticira se endoskopijom nosa i CT-om sinusa, a definitivna dijagnoza se postavlja patohistološki. Liječenje antrokoanalnog polipa je isključivo kirurško te se danas operira gotovo isključivo endoskopski (functional endoscopic sinus surgery, FESS), kirurškom tehnikom kojom se polip uklanja bez vanjskih rezova, ožiljaka i šavova. Za operacije je vrlo važno u cijelosti ukloniti njegovu intramaksilarnu komponentu uključujući i zahvaćenu sluznicu kako bi se spriječio ponovni rast polipa. Postoperativno praćenje se treba provoditi najmanje 2 godine.

Ključne riječi: antrokoanalni polip, maksilarni sinus, nosna endoskopija, funkcionalna endoskopska kirurgija sinusa (FESS)

2. SUMMARY

Title: Antrochoanal polyp

Author: Juraj Skelin

Antrochoanal polyp is a benign lesion originating from the mucous membrane of the maxillary sinus. When it grows and fills the sinus, it extends through the fontanelle into the nasal cavity and further into the choana and/or nasopharynx. It is typically a unilateral, solitary polyp that is more common in males than females, as well as in children and young individuals. The exact pathogenesis of the polyp is unknown. It commonly presents with unilateral nasal obstruction. Diagnosis is made through nasal endoscopy and sinus CT scan, and the definitive diagnosis is established histopathologically. Treatment of antrochoanal polyps is exclusively surgical, and nowadays it is predominantly performed endoscopically (functional endoscopic sinus surgery, FESS), by a surgical technique that removes the polyp without external incisions, scars, or sutures. It is crucial during surgery to completely remove its intramaxillary component, including the affected mucosa, in order to prevent polyp recurrence. Postoperative monitoring should be conducted for at least 2 years.

Key words: antrochoanal polyp, maxillary sinus, nasal endoscopy, functional endoscopic sinus surgery (FESS)

3. UVOD

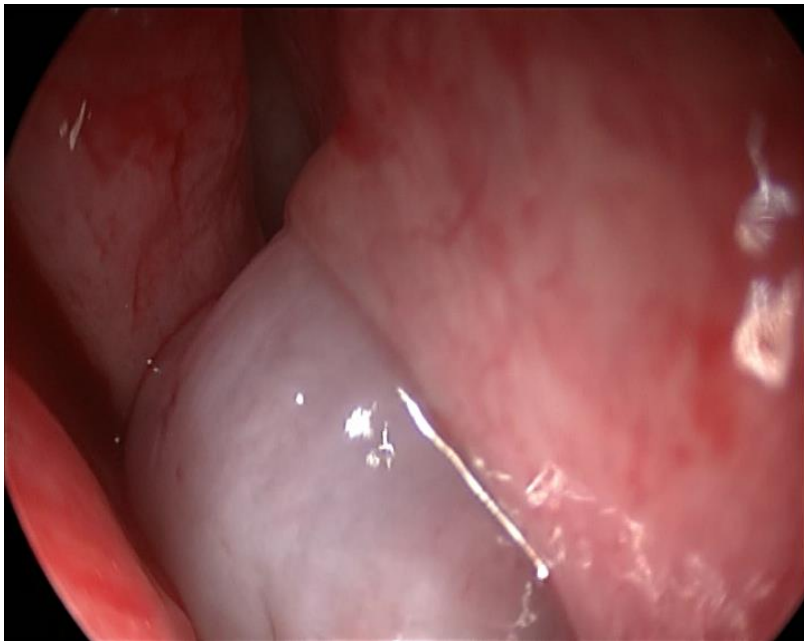
Kronični rinosinuitis

Kronični rinosinuitis (CRS) klinički je sindrom obilježen upalom sluznice nosa i paranazalnih sinusa koja traje najmanje 12 tjedana. Prema „The European Position Paper on Rhinosinusitis and Nasal Polyps” (EPOS), za dijagnozu CRS-s kriteriji su, osim upale, prisutnost dvaju ili više simptoma od kojih jedan mora biti nosna opstrukcija ili nosna sekrecija, a drugi pritisak/bol u licu i/ili poremećaj osjeta mirisa (1). Ostali mogući simptomi su febrilitet, kašalj, halitoza i zubobolja (2,3). Ovi simptomi, ali i drugi poput lošije kvalitete sna, umora te čak i depresije negativno utječu na kvalitetu života (4). Dijagnoza CRS-a postavlja se endoskopskim pregledom i/ili CT-om. Prevalencija CRS-a procjenjuje se na oko 12% u SAD-u i 10,9% u Europi (5–7). Etiopatogeneza CRS-a je multifaktorijalna i u njoj sudjeluju razni faktori poput imunološke disfunkcije, alergije, trajne infekcije, okolišnih čimbenika, anatomskih abnormalnosti, mukocilijarne disfunkcije, astme, superantigena i drugih (4,8,9). CRS se prema najnovijoj EPOS-ovoj klasifikaciji dijeli na primarni i sekundarni te se svaki od njih dijeli na lokalizirani i difuzni sa svojim dodatnim podkategorijama. U CRS-u su uključeni različiti fenotipovi, a tradicionalno se dijelio na kronični rinosinuitis bez nosnih polipa (CRSsNP), koji je puno češći, i kronični rinosinuitis s nosnim polipima (CRSwNP) (10,11). CRSwNP obilježen je difuznim, bilateralnim, no ne nužno i simetričnim rastom polipa u nosnim i sinusnim šupljinama. Antrokoanalni polip je izolirani entitet koji također pripada u CRS, ali ne pripada ni u jednu od ranije navedene dvije skupine, a i puno se rjeđe javlja od njih (12).

Antrokoanalni polip

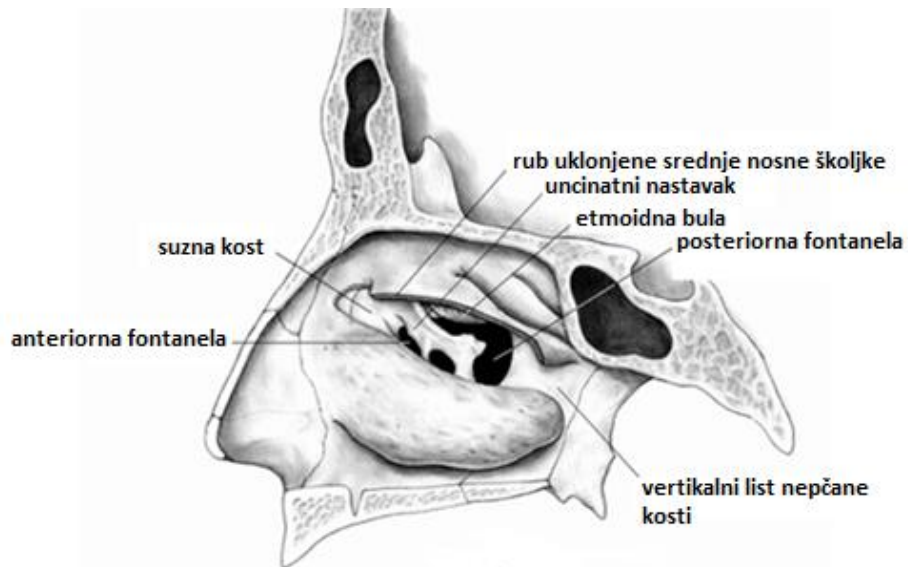
Antrokoanalni polip (ACP) je benigna, unilateralna tumorska tvorba koja potječe iz sluznice maksilarnog sinusa. Kad svojim rastom ispuni sinus, širi se u nosnu šupljinu prema koani i dalje u nazofarinks. Iz sinusa probija u nosnu šupljinu kroz najslabiji dio medijalne stijenke sinusa, a to je područje fontanele (slika 1). Fontanela je najslabiji dio

medijalne stijenke sinusa koji ne sadrži kost već samo duplikaturu periosta i sluznice (slika 2) (13–15). Najčešće hvatište ACP-a je posteriorna stijenka maksilarnog sinusa, a najrjeđe se nalazi na anteriornoj stijenci (16–19). Radi se o polipu bisagastog oblika s jednim, najčešće cističnim dijelom, unutar maksilarnog sinusa, peteljkom te drugim u pravilu solidnim dijelom u nosnoj šupljini odnosno nazofarinksu (slika 3) (20).



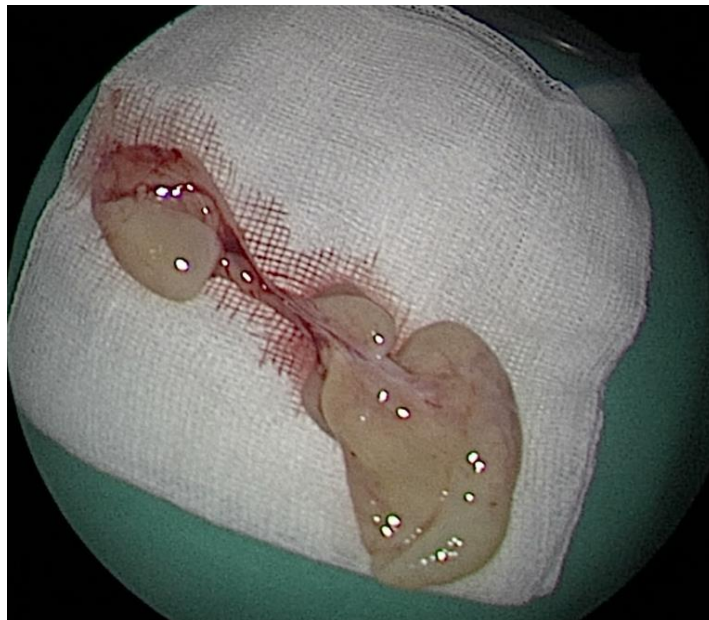Slika 1. Endoskopska slika proboja ACP-a iz lijevog maksilarnog sinusa kroz fontanelu.

(uz dopuštenje: doc. dr. sc. Poje G.)



Slika 2. Granice fontanele – najslabijeg dijela medijalne stijenke maksilarnog sinusa. Prednja granica je suzna kost. Stražnja granica je vertikalni list nepčane kosti. Gornja granica sastavljena je od orbitalnog dna, donjeg horizontalnog dijela etmoidne bule i horizontalnog dijela bazalne lamele srednje nosne školjke. Donja granica je gornja granica donje nosne školjke.

(prilagođeno prema Yoon JH i sur. (21))



Slika 3. Bisagasti oblik u cijelosti odstranjenog ACP-a.

(uz dopuštenje: doc. dr. sc. Poje G.)

Za razliku od CRSwNP-a (kod nas nosi općeprihvaćeni naziv difuzna nosna polipoza – DNP), koji je obilježen difuznom, bilateralnom pojavom polipa u nosnim šupljinama i sinusima, ACP se u pravilu uvijek javlja unilateralno, kao solitarni polip. Bilateralan ACP do 2023. godine opisan je samo u 18 slučajeva, u istraživanju u kojemu je od 200 bolesnika 3 imalo bilateralan polip te u istraživanju u kojem su od 49 ACP-a 2 bila bilateralna (20,22–40). ACP je detaljno prvi opisao i, što je još bitnije, razlučio od difuzne nosne polipoze Gustav Killian 1906. godine (15) te se po njemu ACP još naziva i Killianovim polipom. Prije njega su slučajeve polipa koji potječu iz maksilarnog sinusa prikazali: Fredrik Ruysch 1691. godine, koji opisuje 2 slučaja nosnih polipa koji potječu iz Highmorovog antruma, odnosno maksilarnog sinusa (41), Palfyn 1753. prvi opisuje slučaj polipa koji doseže do koane, a potječe iz maksilarnog sinusa (42), a Zuckerkandl je 1892. ilustrirao polip koji probija posteriornu fontanelu (43).

Epidemiološki podaci

Prevalencija DNP iznosi do 4,5%, ovisno o zemlji gdje je provedeno istraživanje (4,6,44–46), a ACP čini 4-6% svih slučajeva polipa u općoj populaciji (47,48). Gledajući pedijatrijsku populaciju, taj broj se penje i do 33% jer se u toj dobi češće i otkriva (49,50). Također se ACP u prosjeku prezentira u mlađoj dobi nego DNP. Tako je jedno istraživanje od 252 bolesnika pokazalo da je u vrijeme dijagnoze prosječna dob osoba s DNP-om iznosila 50, a prosječna dob osoba s ACP-om 27 godina (48). Većina istraživanja konzistentno pokazuje veću učestalost ACP-a među muškarcima nego ženama te se taj omjer kreće od 1,5 do 2,5 (16,20,22,51–55).

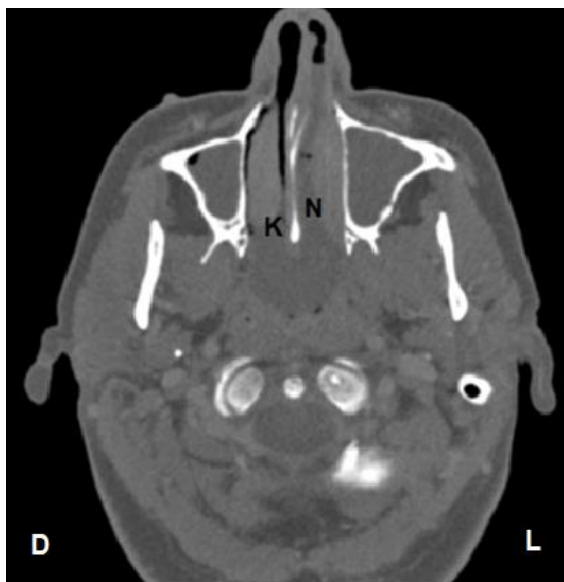
Etiopatogeneza

O nastajanju ACP-a postoji nekoliko teorija, a povezan je s kroničnom upalom i/ili alergijom koje dovode do polipoidne degeneracije sluznice i nastanka polipa (17,54,56). U jednom istraživanju provedenom na pedijatrijskoj populaciji 65% bolesnika imalo je

kronični sinusitis (17). Najčešće se spominje teorija iz 1988. godine (57), prema kojoj ACP proizlazi iz antralne, odnosno retencijske ciste koja nastaje kao posljedica začepjenja seromukoznih žlijezda uslijed kronične upale. Teoriju podupire činjenica da je histološki nalaz antralne ciste i cistične komponente ACP-a vrlo sličan (57). Na pitanje kako antralna cista prelazi u ACP, odgovor su dali Frosini i suradnici (20). Prema toj hipotezi kronična upala i/ili povećanje ciste dovodi do potpunog blokiranja ušća maksilarnog sinusa, što dovodi do stvaranja jednosmjernog ventila. Posljedica tog ventila je mogućnost ulaska zraka u sinus prilikom udisaja, no nemogućnost izlaska prilikom izdisaja. To dovodi do povećanja tlaka unutar maksilarnog sinusa i naposljetku do proboja polipa u nosnu šupljinu. Jedno istraživanje koje odbacuje hipotezu o nastanku ACP-a iz antralne ciste kao mogući mehanizam navodi limfatičku opstrukciju u sluznici maksilarnog sinusa (58). Osim navedenog, u moguće utjecaje u nastanku ACP-a ubrajaju se povećani volumen maksilarnog sinusa (55), deformacija nosnog septuma (55,59,60), povišena ekspresija fibroblastnog faktora rasta i transformirajućeg faktora rasta beta (61) te prisutnost HPV-a, s tim da autori navode da se vjerojatno radi o prolaznim infekcijama, a ne o uzročno-posljedičnoj vezi (62).

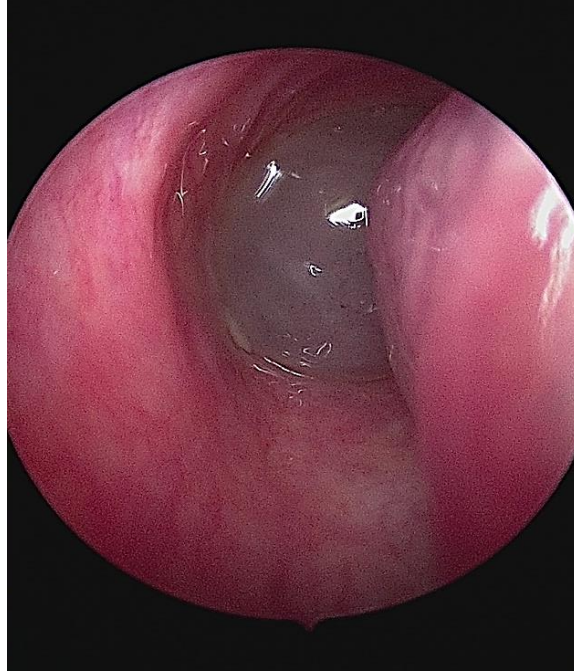
4. KLINIČKA SLIKA

Najčešći simptom ACP-a je nosna opstrukcija (18,19,22,63–67). Nosna opstrukcija je u pravilu unilateralna, no može doći i do bilateralne opstrukcije u slučaju ispunjenja cijelog nosnog ždrijela polipom ili njegovog širenja i u kontralateralni kavum (Slika 4 i Slika 5) (68). Iza nosne opstrukcije drugi je simptom po učestalosti nosna sekrecija (18,19,63,64,67). Ostali simptomi ACP-a su hrkanje, disanje na usta, postnazalna sekrecija te hiposmija, odnosno anosmija, dok nešto rjeđe simptome čine glavobolja, osjećaj stranog tijela i epistaksa (19,22,64). Zanimljiv je i podatak jednog istraživanja na pedijatrijskoj populaciji u kojemu je 40% bolesnika imalo opstruktivnu apneju u snu (69). Ako se ne liječi, ACP može svojim rastom doći i ispod razine epifarinksa, odnosno orofarinksa ili čak kaudalnije. (slika 6). Tako je u jednom istraživanju od 144 bolesnika u vrijeme dijagnoze 16 imalo polip koji je dosezao orofarinks (59). Kao posljedica tolikog rasta polipa može doći do pojave simptoma poput osjećaja stranog tijela u grlu (70), dispneje (71–73), otežanog govora (74,75) i otežanog gutanja (71,73,74).

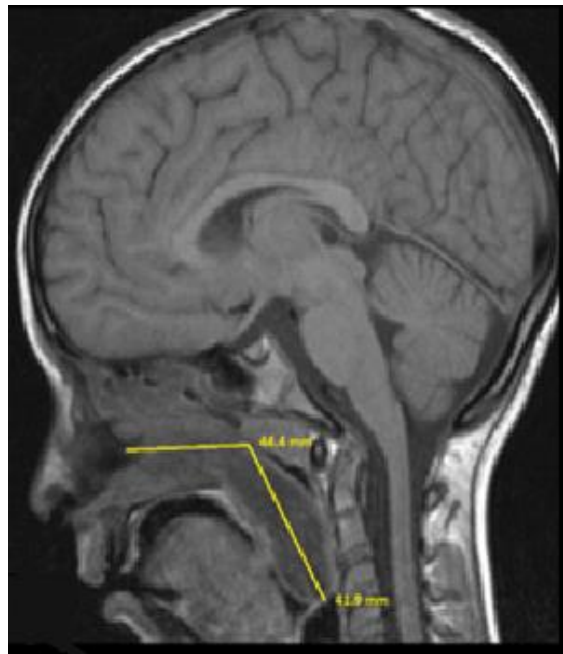


Slika 4. CT sinusa (aksijalni presjek) na kojoj je vidljiv ACP lijevog maksilarnog sinusa koji je svojim rastom ispunio cijeli epifarinks i prošao kroz kontralateralnu koanu u desni nosni kavum. (D – desna strana, L – lijeva strana, N – dio ACP-a u lijevoj nosnoj šupljini, K – dio ACP-a u kavumu suprotne strane)

(uz dopuštenje: doc. dr. sc. Poje G.)



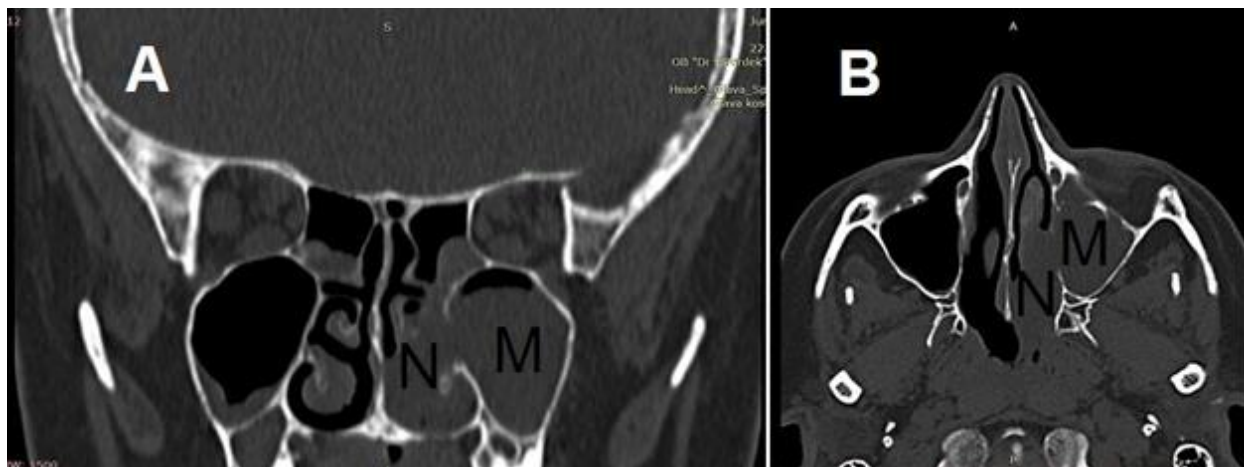Slika 5. Endoskopski prikaz širenja ACP-a iz epifarinksa u kontralateralni kavum.
(uz dopuštenje: doc. dr. sc. Poje G.)



Slika 6. Prikaz ACP-a na MR-i glave (sagitalni presjek) koji je svojim rastom dosegnuo grkljan i u kontaktu je s epiglotisom.
(uz dopuštenje: doc. dr. sc. Poje G.)

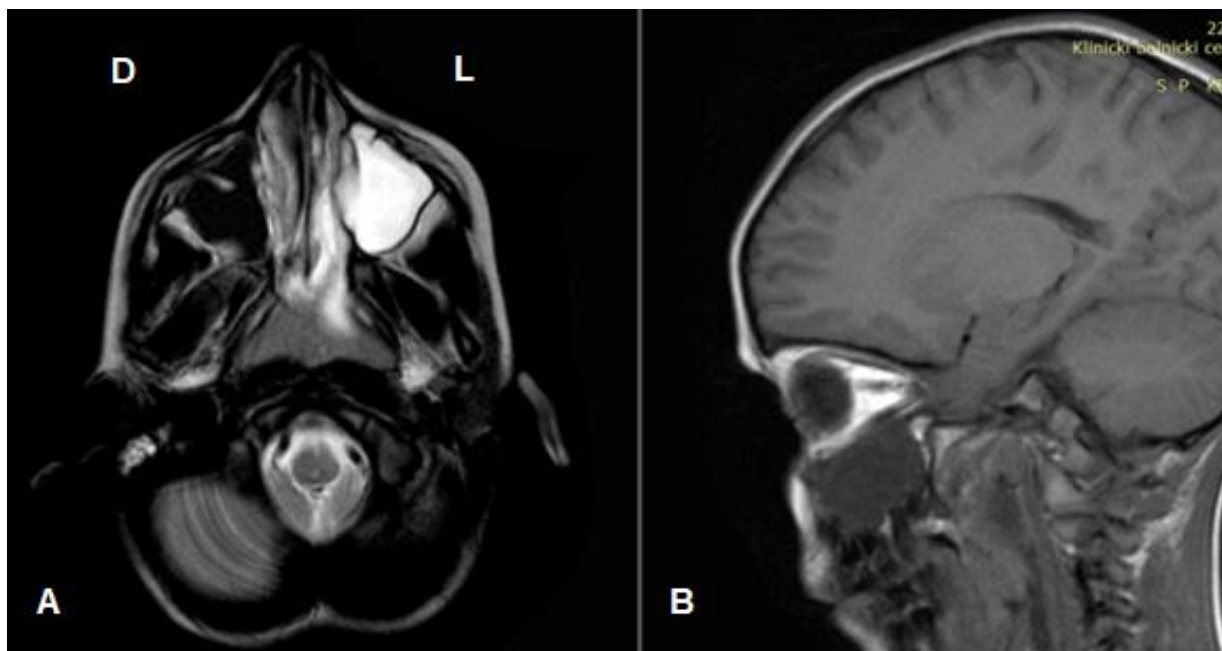
5. DIJAGNOSTIKA

U dijagnozi ACP-a, pored detaljne anamneze, najbitniju ulogu ima endoskopski pregled nosa u sklopu kliničkog pregleda (76). Endoskopskim pregledom vidi se polipoidna masa koja prominira iz lateralne stijenke nosnog kavuma i širi se prema koani i/ili nazofarinku. U slučaju ACP-a u nazofarinksu, on se može vidjeti endoskopom i kroz kontralateralni kavum. Na CT-u, koji predstavlja zlatni standard u dijagnostici, ACP se obično prikazuje kao mekotkivna, opacificirana, hipodenzna masa koja ispunjava maksilarni sinus, probija njegovu medijalnu stijenku te ulazi u nosni kavum gdje se srednjim nosnim hodnikom širi posteriorno (slika 7) (69). Koštanih promjena poput erozije ili skleroze se u pravilu ne nalazi kod ACP-a, iako se može naći proširenje ušća, odnosno destrukcija stijenke sinusa (14). U slučaju sumnje na patološke koštane promjene u vidu erozije ili skleroze trebalo bi u diferencijalnoj dijagnozi razmišljati o malignitetu (77,78). U svrhu dijagnoze ACP-a također može poslužiti MR, no on se puno rjeđe koristi. U tom slučaju se ACP prikazuje kao hiperintenzivno područje na T2 snimci, odnosno kao hipointenzivno područje na T1 snimci (slika 8) (71,78,79).



Slika 7. CT sinusa (A – koronalni presjek, B – aksijalni presjek) na kojoj je vidljiv ACP. (M – dio ACP-a u maksilarnom sinusu, N – dio ACP-a u nosnoj šupljini)

(uz dopuštenje: doc. dr. sc. Poje G.)

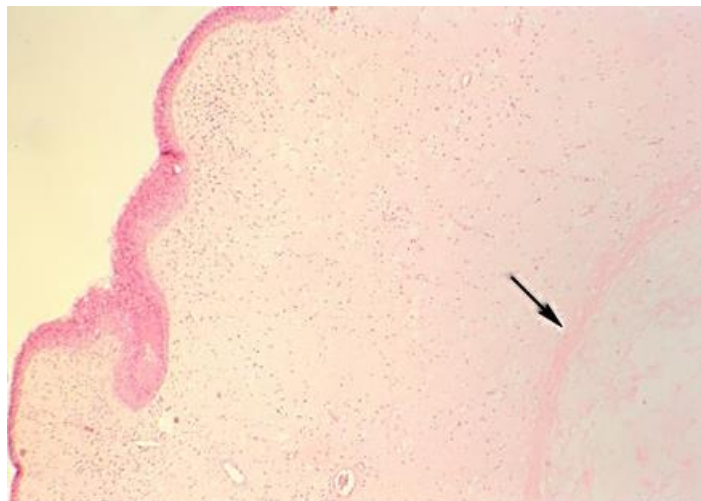


Slika 8. MR sinusa na kojoj je vidljiv ACP. A – aksijalni presjek T2 snimke na kojoj se vidi hiperintenzivno područje lijevostranog ACP-a u maksilarnom sinusu (D – desna strana, L – lijeva strana). B – sagitalni presjek T1 snimke na kojoj se vidi hipointenzivno područje ACP-a.

(uz dopuštenje: doc. dr. sc. Poje G.)

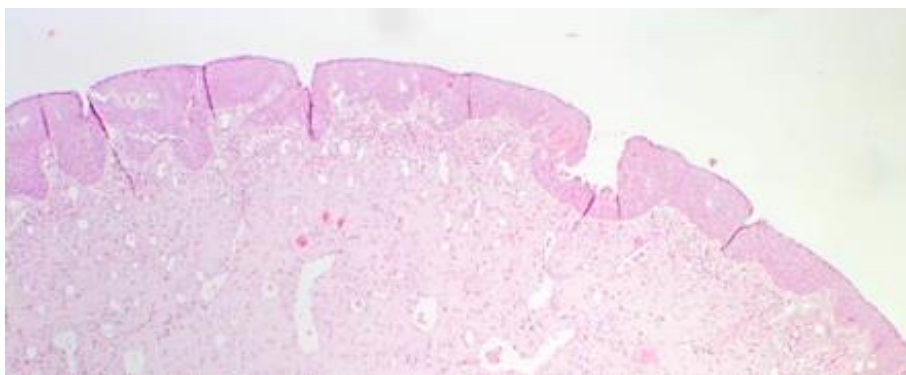
Patohistologija

Patohistološki nalaz predstavlja definitivnu dijagnozu ACP-a (slika 9). Patohistološka slika ACP-a i DNP-a je slična. Površinu obaju polipa čini respiratorni cilindrični epitel. ACP je građen od rahle, edematozne strome koja je prožeta oskudnim kroničnim upalnim infiltratom, uglavnom neutrofilima, histocitima i plazma stanicama s jako malo eozinofila, što predstavlja i najbitniju razliku između ACP-a i DNP-a (16,56,80). Površinski epitel pokazuje mogućnost metaplazije u pločasti epitel (slika 10). Veća učestalost metaplazije uočena je kod ACP-a (16,56). Osim manje količine upalnog infiltrata, manjeg broja eozinofila i češće pojave metaplazije, dodatna histološka razlika između ACP-a i DNP-a je u broju mukoznih žlijezda. Više istraživanja pokazuje kako ACP nema ili ima jako malen broj mukoznih žlijezda (14,16,47,80,81).



Slika 9. Patohistološki prikaz ACP-a. U edematoznoj vezivnoj stromi vidljiva je pseudocistična šupljina prožeta rahlim fibrinom (strelica)

(uz dopuštenje: doc. dr. sc. Poje G.)



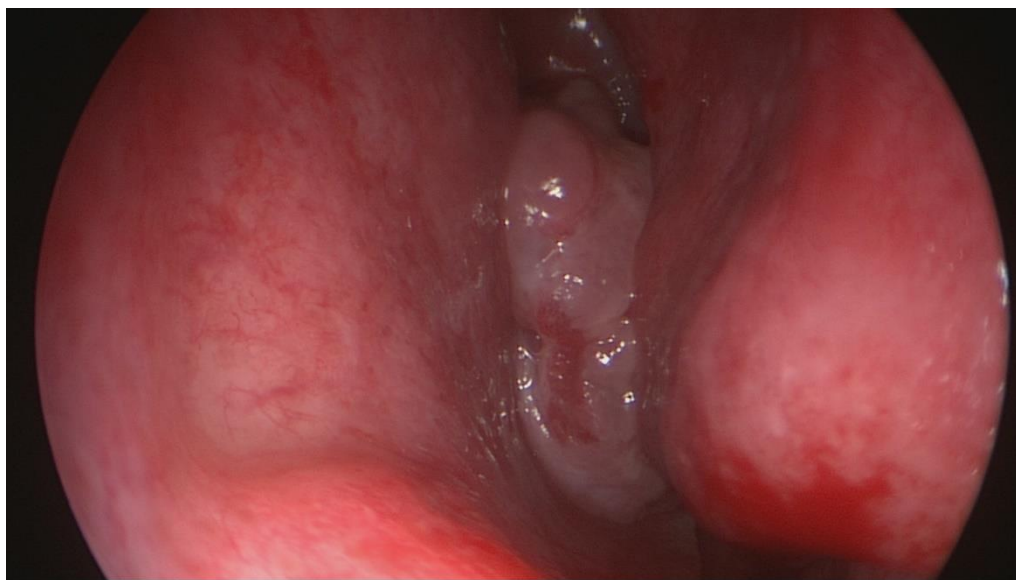Slika 10. Patohistološki prikaz ACP-a s metaplastičnim pločastim epitelom na površini.

(uz dopuštenje: doc. dr. sc. Poje G.)

Diferencijalna dijagnoza

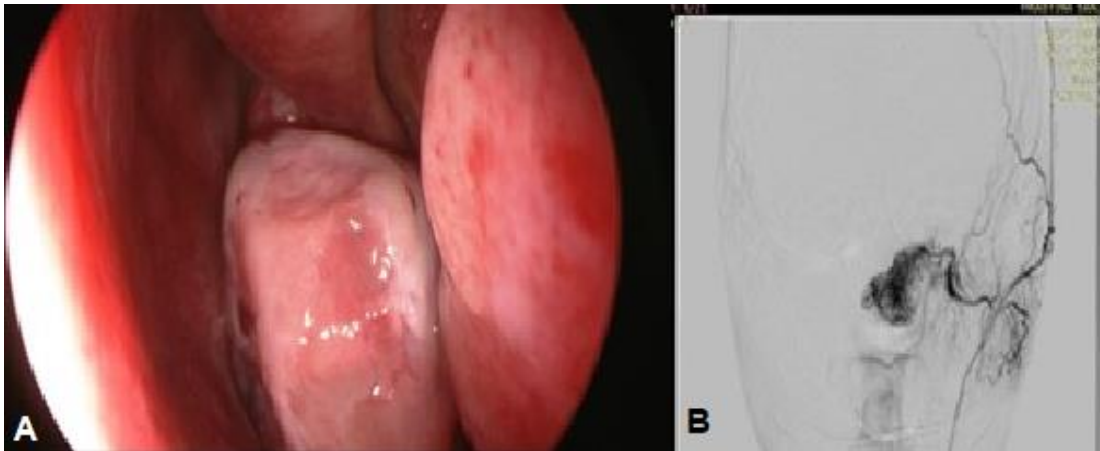
Više je stanja koja ulaze u diferencijalnu dijagnozu ACP-a. Jedno od njih, invertni papilom, također se javlja unilateralno, a endoskopski može izgledati vrlo slično polipima. Invertni papilom je benigni, lokalno agresivni epitelni tumor nosa i sinusa sa značajnom sklonošću recidiviranju i malignoj transformaciji (radi se o prekancerozi) zbog čega ga je bitno razlikovati od ACP-a (slika 11) (82,83). Drugo stanje, osobito bitno u pedijatrijskoj dobi je mukocela, to jest mukopiocela u slučaju njene infekcije. Radi se o tvorbi ispunjenoj

mukoznim sadržajem i deskvamiranim epitelom. Rijetko se javlja u maksilarnom sinusu, koji može potpuno ispuniti te polako proširivati, pritom uzrokujući stanjivanje stijenki sinusa (47). Druga mogućnost su retencijske ciste koje nastaju zbog začepljenja mukoznih žlijezdi, a vrlo rijetko se šire izvan sinusa i u pravilu nikad do koana (47). U muških adolescenata, s obzirom na lokalizaciju, u obzir dolazi i juvenilni angiofibrom. On će se međutim uz unilateralnu nosnu opstrukciju često prezentirati i epistaksom koja je kod ACP-a puno rjeđa i puno je manjeg intenziteta. Ovaj jako vaskularizirani tumor koji najčešće polazi iz područja sfenopalatinalnog otvora pokazuje i sposobnost erozije koštanog tkiva. Juvenilni angiofibrom se dokazuje pomoću CT angiografije ili DSA (slika 12) (84). Ostale dijagnoze koje dolaze u obzir su hamartomi, adenoidna hipertrofija, Tornwaldtova cista, sfenokoanalni polip, hemangiom i nosna polipoza te rijetki maligni tumori koji uzrokuju opstrukciju i lokalnu invaziju, među njima osobito rabdomiosarkom, limfom i olfaktorni neuroblastom (13,47,85,86).



Slika 11. Endoskopski prikaz invertnog papiloma koji svojim izgledom može jako nalikovati polipoznom tkivu.

(uz dopuštenje: doc. dr. sc. Poje G.)



Slika 12. Juvenilni angiofibrom. A – prikaz tvorbe koja se nalazi u kavumu i ima hvatište na lateralnoj stijenci, ali je za razliku od ACP-a solidnije konzistencije. B - DSA koja prikazuje hipervaskulariziranu tvorbu

(uz dopuštenje: doc. dr. sc. Poje G.)

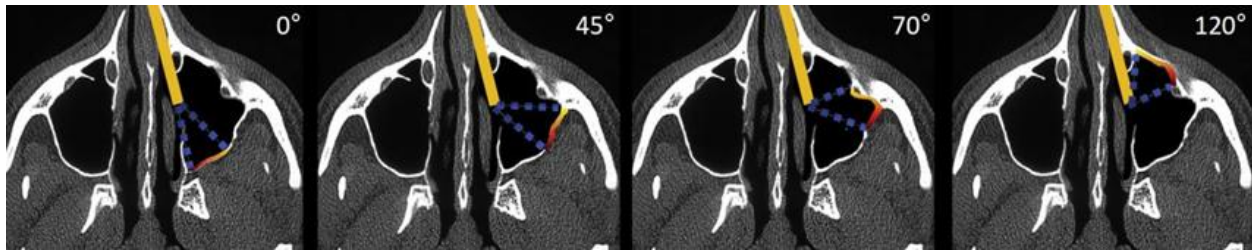
6. TERAPIJA

Za razliku od nosne polipoze koja se liječi i konzervativno i kirurški, terapija ACP-a je isključivo kirurška jer ACP ne reagira na kortikosteroidnu terapiju. U prošlosti je za uklanjanje polipa bila preferirana operacija po Caldwell-Lucu. Tijekom te operacije maksilarnom sinusu se pristupa kroz vestibulum usta sublabijalnom incizijom. U području fose kanine otvara se i uklanja dio prednje stijenke maksilarnog sinusa. Takav pristup davao je dobar pregled sinusa koji je omogućavao potpuno uklanjanje dijela polipa u maksilarnom sinusu (87). U novije vrijeme ova je procedura zamijenjena funkcionalnom endoskopskom operacijom sinusa (FESS) zbog njenih prednosti poput minimalne destrukcije tkiva, nepostojanja vanjskih rezova, ožiljaka i šavova. Nadalje, moguće komplikacije Caldwell-Luc operacije su trauma infraorbitalnog živca, oticanje obraza, oštećenje zametaka zuba ili korjenova zuba gornje čeljusti te oštećenje centara rasta maksile u djece (88,89).

Endoskopska operacija ACP-a

Zlatni standard liječenja ACP-a danas predstavlja FESS, minimalno invazivna procedura kojom se ACP uklanja kroz nos ne ostavljajući nikakve vanjske znakove operacije. Prvo se pod kontrolom endoskopa prikaže dio ACP-a u nosnoj šupljini koji se uklanja standardnim instrumentima ili mikrobebriderom. Mikrobebrider je cilindrični instrument koji ima šuplju cijev s unutarnjim i vanjskim dijelom. Na vrhu unutarnji dio cijevi ima rotirajuću oštricu koja reže tkivo koje se kontinuirano usisava i na taj način uklanja iz kirurškog područja. Ako se koristi mikrobebrider, dio tkiva polipa ipak treba ukloniti standardnim instrumentima radi patohistološke analize. Nakon toga se pristupa uncinektomiji, odnosno uklanjanju dijela processusa uncinatusa kako bi se dobio pristup dijelu medijalne stijenke maksilarnog sinusa kroz koji izlazi ACP. Zatim se pristupa dijelu ACP-a u maksilarnom sinusu bilo kroz otvor koji je on sam napravio bilo formiranjem antrostome. U slučaju potrebe za boljim endoskopskim prikazom maksilarnog sinusa, to

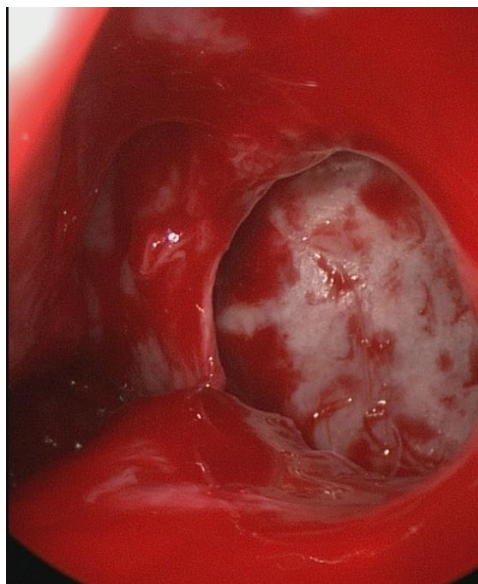
jest kada je polip teško vidljiv ravnim endoskopom, mogu se koristiti endoskopi pod kutem, najčešće od 30°, a po potrebi i od 45°, 70° ili 120° (slika 13).



Slika 13. Shema koja prikazuje korištenje optike pod kutem (0°, 45°, 70°, 120°) unutar maksilarnog sinusa.

(prema: Pagella F. i sur. (69))

Nakon što se prikaže dio ACP-a u maksilarnom sinusu, on se odstrani u cijelosti zajedno s okolnom sluznicom i pošalje na patohistološku analizu. Tako se sprečava pojava recidiva, a okolna zdrava sluznica ostaje očuvana, što predstavlja i jednu od prednosti endoskopskih operacija sinusa (slika 14) (65,69).



Slika 14. Endoskopska slika koja prikazuje stanje nakon odstranjenja ACP-a. Kroz otvor u području fontanele vidi se dio kosti stražnje stijenke lijevog maksilarnog sinusa čija je sluznica odstranjena u cijelosti – mjesto hvatišta odstranjenog ACP-a.

(uz dopuštenje: doc. dr. sc. Poje G.)

Prednost endoskopske kirurške tehnike u usporedbi s Caldwell-Luc operacijom je rijetka pojava komplikacija, a kada se i pojave u pravilu nisu ozbiljne kao kod klasične operacije. Najčešće se radi o pojavi priraslica (obično između donje nosne školjke i septuma), blažim krvarenjima ili o stenozu novoformiranog otvora maksilarnog sinusa (18,90). Druga prednost ovakvog pristupa je mogućnost da se tijekom operacije mogu ispraviti i eventualne anatomske nepravilnosti i stanja poput deformacije septuma, hipertrofije adenoida, hipertrofije srednje ili donje nosne školjke, koje bi mogle doprinositi kliničkoj slici nosne opstrukcije i drugih simptoma (12,20,90,91).

Kombinacija FESS-a i mini Caldwell-Luc operacije

Osim transnazalnog endoskopskog pristupa liječenju ACP-a postoji i kombinirani pristup. Radi se o kombinaciji FESS-a i mini Caldwell-Luc operacije. Kombinirani pristup uklanjanja ACP-a može se primijeniti kod bolesnika s recidivom ACP-a, zatim kod ACP-a čije je hvatište opsežno prošireno po sluznici sinusa te u slučajevima kada se njegovo hvatište nalazi na mjestima s kojih ih je teže u potpunosti ukloniti samo endoskopskim pristupom ako se ne mogu vizualizirati, a to posljedično može dovesti do pojave recidiva (17,65,92). To su lateralna i anteriorna stijenka te dno sinusa kao hvatišta ACP-a, koja predstavljaju moguću indikaciju za kombinirani kirurški pristup (17,65,90,92). Kombinirani pristup počinje endoskopskim dijelom operacije te, ako se hvatište ACP-a ne može vizualizirati ili je nedostupno, u području fose kanine se formira otvor veličine 0,5-0,7 x 0,5 mm kroz koji se uvede endoskop. Nakon toga se, zahvaljujući boljem pregledu, uklanja sinusni dio ACP-a kroz novonastali otvor pomoću forcepsa ili kirete. Ovakva kombinacija dvaju pristupa pruža puno bolji pregled sinusa uz manju učestalost komplikacija prisutnih u klasičnoj operaciji po Caldwell-Lucu. Razlog tomu je manji koštani prozor koji se otvara u ovoj operaciji, dok onaj u klasičnoj operaciji iznosi 1,5-2 cm u promjeru, uz to je prisutna i manja manipulacija mekim tkivima, a time i manja mogućnost oštećenja infraorbitalnog živca (18,52,87,93). Unatoč tome radi se o proceduri koja je u

odnosu na čisti endoskopski zahvat invazivnija, ima duži tijek oporavka te može imati postoperativne komplikacije, a potrebna je za iznimno malen broj slučajeva.

7. POSTOPERATIVNO PRAĆENJE I RECIDIV BOLESTI

U ranom postoperativnom praćenju, koje traje do završetka cijeljenja, kontrole su potrebne radi redovite toalete odnosno uklanjanja krusti i sprječavanja stvaranja sinekija na operiranoj regiji (94). Nakon cijeljenja bolesnike je potrebno kontrolirati najmanje dvije godine (67), jer se većina recidiva pojavljuje u tom razdoblju (22,69,90,95). S obzirom na mogućnost pojave recidiva i nakon 2 godine, preporuča se nastaviti kontrolirati bolesnike jednom godišnje i nakon tog razdoblja (51,52,63,77).

Stopa recidiva ACP-a varira od istraživanja do istraživanja. Zabilježene stope iznose od 0% do 64% (96,97). Glavni razlog koji dovodi do recidiva bolesti je nepotpuno uklanjanje tkiva ACP-a unutar maksilarnog sinusa, a glavni faktori koji utječu na to su kvaliteta kirurške tehnike i dob bolesnika (67). Pedijatrijska populacija je pod većim rizikom od recidiva ACP-a (96). U jednom istraživanju je od 38 bolesnika njih 5 imalo povratak bolesti, od kojih su 4 bili mlađi od 15 godina (67). Slično je u drugom istraživanju: od 45 ispitanika koji su praćeni, njih 5 je imalo recidiv, a najstariji je imao 15 godina (98). Kao moguća objašnjenja za razliku između odrasle i pedijatrijske populacije navode se teškoća pronalaska hvatišta ACP-a, anatomski uži sinusi, potrebna nježnija kirurška tehnika i instrumenti zbog mogućnosti oštećenja zametaka trajnih zuba prilikom operacije polipa s hvatištem na dnu sinusa (94,99). Drugi navedeni bitan faktor je odabir operacijske tehnike. Kombinirani pristup prema literaturi ima jednaku ili manju stopu recidiva, a to je vjerojatno posljedica već spomenutog boljeg pregleda sinusa, a tako i olakšanog potpunog uklanjanja polipa, zaostalog polipoidnog tkiva i zahvaćene sluznice (17,18,20,54,100–102). Unatoč tome što kombinirani pristupi imaju nižu stopu recidiva, svejedno se u ekstirpaciji ACP-a preporučuje FESS zato što se najčešće radi o polipima čija su hvatišta smještena na mjestima koja su lako dostupna za liječenje transnazalnim pristupom. Nadalje, radi se o manje destruktivnom zahvatu koji ima manji broj komplikacija koje su, ako se jave, manje ozbiljne nego u zahvatu po Caldwell-Lucu. Osim navedenih faktora, također se spominje i prisutnost sinuitisa koji može dovesti do teškoća prepoznavanja hvatišta ACP-a i tako uzrokovati recidiv (17).

8. ZAKLJUČAK

Antrokoanalni polip je benigna lezija koja nastaje u maksilarnom sinusu, iz njega se širi u nosnu šupljinu te posteriorno do koane i nazofarinska. Čini 4-6% svih nosnih polipa u općoj populaciji te 33% svih nosnih polipa u djece. Najčešći simptom ACP-a je jednostrana nosna opstrukcija. Liječenje ACP-a uvijek je kirurško. Operacija po Caldwell-Lucu koja se ranije preferirala zamijenjena je endoskopskom sinusnom kirurgijom. Da bi se spriječio nastanak recidiva, tijekom operacije mora se točno utvrditi hvatište ACP-a u maksilarnom sinusu. Postoperativno praćenje trebalo bi trajati najmanje 2 godine jer većina recidiva nastaje u tom periodu. ACP treba uzeti u obzir pri diferencijalnoj dijagnozi jednostrane nosne opstrukcije, posebno kod djece.

9. ZAHVALE

Najprije hvala mentoru doc. dr. sc. Gorazdu Poji, na njegovom trudu, savjetima i vremenu uloženom u stvaranje ovog rada.

Zahvaljujem cijeloj svojoj obitelji koja mi je bila podrška i koja je stajala uz mene na ovom putu od prijemnog ispita pa do danas, a osobito u trenucima kada mi je bilo najteže i najstresnije.

Hvala mojoj djevojci kao i svim mojim prijateljima koji su od prvog dana vjerovali u mene te me podržavali svojim molitvama i strpljivošću oko druženja i dogovora.

Na kraju najviše hvala dragom Bogu na životu koji mi je darovao i na izazovima kojima me izgrađuje.

10. LITERATURA

1. Fokkens WJ, Lund VJ, Hopkins C, Hellings PW, Kern R, Reitsma S, i sur. European position paper on rhinosinusitis and nasal polyps 2020. *Rhinology*. 2020 Feb 1;0(0):1–464.
2. Peters AT, Spector S, Hsu J, Hamilos DL, Baroody FM, Chandra RK, i sur. Diagnosis and management of rhinosinusitis: a practice parameter update. *Ann Allergy Asthma Immunol*. 2014 Oct;113(4):347–85.
3. Bhattacharyya N, Gilani S. Prevalence of potential adult chronic rhinosinusitis Symptoms in the United States. *Otolaryngol Head Neck Surg*. 2018 Sep;159(3):522–5.
4. Orlandi RR, Kingdom TT, Smith TL, Bleier B, DeConde A, Luong AU, i sur. International consensus statement on allergy and rhinology: rhinosinusitis 2021. *Int Forum Allergy Rhinol*. 2021 Mar;11(3):213–739.
5. Hirsch AG, Stewart WF, Sundaresan AS, Young AJ, Kennedy TL, Scott Greene J, i sur. Nasal and sinus symptoms and chronic rhinosinusitis in a population-based sample. *Allergy*. 2017 Feb;72(2):274–81.
6. Palmer JN, Messina JC, Bilech R, Grosel K, Mahmoud RA. A cross-sectional, population-based survey of U.S. adults with symptoms of chronic rhinosinusitis. *Allergy Asthma Proc*. 2019 Jan 14;40(1):48–56.
7. Hastan D, Fokkens WJ, Bachert C, Newson RB, Bislimovska J, Bockelbrink A, i sur. Chronic rhinosinusitis in Europe - an underestimated disease. A GA2LEN study: Chronic rhinosinusitis in Europe. *Allergy*. 2011 Sep;66(9):1216–23.
8. Tan BK, Schleimer RP, Kern RC. Perspectives on the etiology of chronic rhinosinusitis. *Curr Opin Otolaryngol Head Neck Surg*. 2010 Feb;18(1):21–6.
9. Lam K, Schleimer R, Kern RC. The etiology and pathogenesis of chronic rhinosinusitis: a review of current hypotheses. *Curr Allergy Asthma Rep*. 2015 Jul;15(7):41.
10. Benjamin MR, Stevens WW, Li N, Bose S, Grammer LC, Kern RC, i sur. Clinical characteristics of patients with chronic rhinosinusitis without nasal polyps in an academic setting. *J Allergy Clin Immunol Pract*. 2019 Mar;7(3):1010–6.

11. Fokkens WJ, Lund VJ, Mullol J, Bachert C, Alobid I, Baroody F, i sur. European position paper on rhinosinusitis and nasal polyps 2012. *Rhinol Suppl.* 2012 Mar;23:3 p preceding table of contents, 1–298.
12. Poje G. Biofilm u antrokoanalnih polipa [Disertacija]. Osijek: Sveučilište Josipa Jurja Strossmayera u Osijeku, Medicinski fakultet Osijek; 2020 [pristupljeno 08.06.2023.] Dostupno na: <https://urn.nsk.hr/urn:nbn:hr:152:487714>.
13. Başak S, Karaman CZ, Akdilli A, Metin KK. Surgical approaches to antrochoanal polyps in children. *Int J Pediatr Otorhinolaryngol.* 1998 Dec;46(3):197–205.
14. Aktaş D, Yetişer S, Gerek M, Kurnaz A, Can C, Kahramanyol M. Antrochoanal polyps: analysis of 16 cases. *Rhinology.* 1998 Jun;36(2):81–5.
15. Killian G. The origin of choanal polypi. *The Lancet.* 1906 Jul;168(4324):81–2.
16. Min YG, Chung JW, Shin JS, Chi JG. Histologic structure of antrochoanal polyps. *Acta Otolaryngol.* 1995 Jan;115(4):543–7.
17. Lee T, Huang S. Endoscopic sinus surgery for antrochoanal polyps in children. *Otolaryngol Head Neck Surg.* 2006 Nov;135(5):688–92.
18. Kelles M, Toplu Y, Yildirim I, Okur E. Antrochoanal polyp: clinical presentation and retrospective comparison of endoscopic sinus surgery and endoscopic sinus surgery plus minicaldwell surgical procedures. *J Craniofac Surg.* 2014 Sep;25(5):1779–81.
19. Hammouda Y, Berrada O, Rouadi S, Abada RL, Mahtar M. Treatment and evaluation of recurrence for antrochoanal polyps by endoscopic large middle meatal antrostomy, clinical case series of 25 patients. *Int J Surg Case Rep.* 2020;77:651–5.
20. Frosini P, Picarella G, De Campora E. Antrochoanal polyp: analysis of 200 cases. *Acta Otorhinolaryngol Ital.* 2009 Feb;29(1):21–6.
21. Yoon JH, Kim KS, Jung DH, Kim SS, Koh KS, Oh CS, i sur. Fontanelle and uncinat process in the lateral wall of the human nasal cavity: fontanelle and uncinat process in the lateral wall of the human nasal cavity. *Laryngoscope.* 2000 Feb;110(2):281–281.
22. Aydın Ö, Keskin G, Üstündağ E, İşeri M, Özkarakaş H. Choanal polyps: an evaluation of 53 cases. *Am J Rhinol.* 2007 Mar;21(2):164–8.

23. Basu SK, Bandyopadhyay SN, Bora H. Bilateral antrochoanal polyps. *J Laryngol Otol* [Internet]. 2001 Jul [cited 2023 May 17];115(07). Available from: http://www.journals.cambridge.org/abstract_S0022215101001578
24. Myatt HM, Cabrera M. Bilateral antrochoanal polyps in a child: a case report. *J Laryngol Otol*. 1996 Mar;110(3):272–4.
25. Yilmaz YF, Titiz A, Ozcan M, Tezer MS, Ozlugedik S, Unal A. Bilateral antrochoanal polyps in an adult: a case report. *B-ENT*. 2007;3(2):97–9.
26. Konstantinidis I, Tsakiropoulou E, Vital I, Vital V, Constantinidis J. Beidseitige, von infratubinalen kieferhöhlenfenstern ausgehende choanalpolypen. *Laryngo-Rhino-Otol*. 2008 Jun;87(6):417–9.
27. Al-Qudah M. Bilateral antrochoanal polyps: possible pathogenesis. *J Craniofac Surg*. 2011 May;22(3):1116–8.
28. Sousa DWS, Pinheiro SD, da Silva VC, Bastos JPC. Bilateral antrochoanal polyps in an adult. *Braz J Otorhinolaryngol*. 2011;77(4):539.
29. Ozdek A, Ozel HE. Unusual presentations of choanal polyps: report of 3 cases. *Ear Nose Throat J*. 2014 Feb;93(2):E10-13.
30. Sabino HAC, Faria FM, Tamashiro E, Lima WTA, Valera FCP. Bilateral antrochoanal polyp: case report. *Braz J Otorhinolaryngol*. 2014 Apr;80(2):182–3.
31. Oner F, Sakat MS, Gozeler MS, Altas E, Ucuncu H, Kilic K. Bilateral antrochoanal polyp. *J Craniofac Surg*. 2015 Oct;26(7):e661-662.
32. Aksakal C. Bilateral antrochoanal polyp in a child. *J Craniofac Surg*. 2018 Nov;29(8):2368–9.
33. Iziki O, Rouadi S, Abada RL, Roubal M, Mahtar M. Bilateral antrochoanal polyp: report of a new case and systematic review of the literature. *J Surg Case Rep*. 2019 Mar;2019(3):rjz074.
34. Almarri FK, AlHumaizi A, Alomair AM. Bilateral antrochoanal polyp: a case report of an extremely rare entity managed conservatively with a review from the past 26 years. *Ann Med Surg (Lond)*. 2023 Mar 24;85(3):611–7.
35. Sami J. Bilateral antrochoanal polyps in a child: an extremely rare case. *J R Med Serv* 2006;57–8.

36. Sinha SN, Kumar A. Bilateral antrochoanal polyps. *Ear Nose Throat J.* 1980 Apr;59(4):178–9.
37. Singhal P. Bilateral antrochoanal polyp in an adult: a rarity. *Int J Clin Rhinol.* 2011 Dec 1;4(3):145–6.
38. Alashoura AmnahSA, Alshaikh N, Yeak S. Bilateral antrochoanal polyps: a case report and literature review. *Pan Arab J Rhinol.* 2016;6(2):59.
39. Cherrabi K, Touihem N, Nakkabi I, Nadour K. Bilateral antrochoanal polyps: a case report. *Egypt J otolaryngol.* 2021 Apr 12;37(1):30.
40. Gupta M, Gupta M. Bilateral antrochoanal polyp with diabetes: a rare presentation of cystic fibrosis. *Int J Clin Rhinol.* 2010 Dec 1;3(3):173–6.
41. Ruysch F. *Observation um anatomica chirurgicaram anturca.* 1691;
42. Palfyn J. *Anatomie chirurgicale.* Paris. 1753.
43. Zuckerkandl E. *Normale und pathologische anatomie der nasenhohle.* Vienna; 1892.
44. Champion NJ, Kohler R, Ristl R, Villazala-Merino S, Eckl-Dorna J, Niederberger-Leppin V. Prevalence and symptom burden of nasal polyps in a large Austrian population. *J Allergy Clin Immunol Pract.* 2021 Nov;9(11):4117-4129.e2.
45. Klossek Jm, Neukirch F, Pribil C, Jankowski R, Serrano E, Chanal I, i sur. Prevalence of nasal polyposis in France: a cross-sectional, case-control study. *Allergy.* 2005 Feb;60(2):233–7.
46. Lilja MJ, Virkkula P, Hammaren-Malmi S, Laulajainen-Hongisto A, Hafren L, Kauppi P, et al. The extent of endoscopic sinus surgery in patients with severe chronic rhinosinusitis with nasal polyps (AirGOs Operative). *Rhinol Onl.* 2021 Aug 23;4(4):154–60.
47. Towbin R, Dunbar J, Bove K. Antrochoanal polyps. *AJR Am J Roentgenol.* 1979 Jan 1;132(1):27–31.
48. Larsen K, Tos M. The estimated incidence of symptomatic nasal polyps. *Acta Otolaryngol.* 2002 Jan;122(2):179–82.
49. Schramm VL, Efron MZ. Nasal polyps in children: *Laryngoscope.* 1980 Sep;40(9):1488–1495.

50. Chen JM, Schloss MD, Azouz ME. Antro-choanal polyp: a 10-year retrospective study in the pediatric population with a review of the literature. *J Otolaryngol*. 1989 Jun;18(4):168–72.
51. Zong H, Lou Z. Comparison of conventional and extended middle meatal antrostomy for the treatment of antrochoanal polyps. *BMC Surg*. 2023 Jan 21;23(1):16.
52. Kizil Y, Aydil U, Ceylan A, Uslu S, Batürk V, Leri F. Analysis of choanal polyps. *J Craniofac Surg*. 2014 May;25(3):1082–4.
53. Choudhury N, Hariri A, Saleh H, Sandison A. Diagnostic challenges of antrochoanal polyps: A review of sixty-one cases. *Clin Otolaryngol*. 2018 Apr;43(2):670–4.
54. Cook PR, Davis WE, McDonald R, McKinsey JP. Antrochoanal polyposis: a review of 33 cases. *Ear Nose Throat J*. 1993 Jun;72(6):401–11.
55. Aydın S, Taskin U, Orhan I, Altas B, Oktay MF, Toksöz M, i sur. The analysis of the maxillary sinus volumes and the nasal septal deviation in patients with antrochoanal polyps. *Eur Arch Otorhinolaryngol*. 2015 Nov;272(11):3347–52.
56. Özcan C, Zeren H, Talas DÜ, Küçükoğlu M, Görür K. Antrochoanal polyp: a transmission electron and light microscopic study. *Eur Arch Otorhinolaryngol*. 2005 Jan;262(1):55–60.
57. Berg O, Carenfelt C, Silfversward C, Sobin A. Origin of the choanal polyp. *Arch Otolaryngol Head Neck Surg*. 1988 Nov 1;114(11):1270–1.
58. Mostafa HS, Fawzy TO, Jabri WR, Ayad E. Lymphatic obstruction: a novel etiologic factor in the formation of antrochoanal polyps. *Ann Otol Rhinol Laryngol*. 2014 Jun;123(6):381–6.
59. Gursoy M, Erdogan N, Cetinoglu YK, Dag F, Eren E, Uluc ME. Anatomic variations associated with antrochoanal polyps. *Niger J Clin Pract*. 2019 May;22(5):603–8.
60. Hekmatnia A, Shirvani F, Mahmoodi F, Hashemi M. Association of anatomic variations with antrochoanal polyps in paranasal sinus computed tomography scan. *J Res Med Sci*. 2017;22(1):3.
61. Mahfouz ME, Elsheikh MN, Ghoname NF. Molecular profile of the antrochoanal polyp: up-regulation of basic fibroblast growth factor and transforming growth factor β in maxillary sinus mucosa. *Am J Rhinol*. 2006 Jul;20(4):466–70.

62. Knör M, Tziridis K, Agaimy A, Zenk J, Wendler O. Human Papillomavirus (HPV) Prevalence in nasal and antrochoanal polyps and association with clinical data. McLaughlin-Drubin M, editor. PLoS ONE. 2015 Oct 28;10(10):e0141722.
63. Orvidas LJ, Beatty CW, Weaver AL. Antrochoanal polyps in children. *Am J Rhinol*. 2001 Sep;15(5):321–5.
64. Nikakhlagh S, Rahim F, Saki N, Mohammadi H, Maliheh YM. Antrochoanal polyps: report of 94 cases and review the literature. *Niger J Med*. 2012;21(2):156–9.
65. Hong SK, Min YG, Kim CN, Byun SW. Endoscopic removal of the antral portion of antrochoanal polyp by powered instrumentation: *Laryngoscope*. 2001 Oct;111(10):1774–8.
66. Gendeh BS, Long YT, Misiran K. Antrochoanal polyps: clinical presentation and the role of powered endoscopic polypectomy. *Asian J Surg*. 2004 Jan;27(1):22–5.
67. Chaiyasate S, Roongrotwattanasiri K, Patumanond J, Fooanant S. Antrochoanal polyps: how long should follow-up be after surgery? *Int J Otolaryngol*. 2015;2015:1–5.
68. Kamel R. Endoscopic transnasal surgery in antrochoanal polyp. *Arch Otolaryngol Head Neck Surg*. 1990 Jul 1;116(7):841–3.
69. Pagella F, Emanuelli E, Pusateri A, Borsetto D, Cazzador D, Marangoni R, i sur. Clinical features and management of antrochoanal polyps in children: cues from a clinical series of 58 patients. *Int J Pediatr Otorhinolaryngol*. 2018 Nov;114:87–91.
70. Sellami M, Ghorbel A. Unusual presentation of an antrochoanal polyp: a case report. *Pan Afr Med J [Internet]*. 2017 [cited 2023 Jun 2];26. Available from: <http://www.panafrican-med-journal.com/content/article/26/233/full/>
71. Cetinkaya EA. Giant antrochoanal polyp in an elderly patient: case report. *Acta Otorhinolaryngol Ital*. 2008 Jun;28(3):147–9.
72. Whittle TT, Benzie S, Graham D. Prolapsed antrochoanal polyp: an unusual cause of acute adult respiratory distress. *BMJ Case Rep*. 2017 Oct 13;bcr-2017-220518.
73. Grewal DS, Sharma BK. Dyspnea and dysphagia in a child due to an antrochoanal polyp. *Auris Nasus Larynx*. 1984 Jan;11(1):25–8.
74. Sharma HS, Daud ARA. Antrochoanal polyp—a rare paediatric emergency. *Int J Pediatr Otorhinolaryngol*. 1997 Jul;41(1):65–70.

75. Dawson GW. A case of antro-choanal polypus of exceptional size. *The Lancet*. 1922 Jun;199(5153):1095–6.
76. Yaman H, Yilmaz S, Karali E, Guclu E, Ozturk O. Evaluation and management of antrochoanal polyps. *Clin Exp Otorhinolaryngol*. 2010;3(2):110.
77. Virós Porcuna D, Montserrat Gili JR, Gras Cabrerizo JR, López Vilas M, Pujol Olmo A. [Unilateral benign choanal polyp: review of 51 patients]. *Acta Otorrinolaringol Esp*. 2008 Feb;59(2):52–6.
78. Meir W, Bourla R, Huszar M, Zloczower E. Antrochoanal polyp: updated clinical approach, histology characteristics, diagnosis and treatment. In: Strumfa I, Bahs G, editors. *Pathology - From Classics to Innovations* [Internet]. IntechOpen; 2021 [cited 2023 Jun 5]. Available from: <https://www.intechopen.com/books/pathology-from-classics-to-innovations/antrochoanal-polyp-updated-clinical-approach-histology-characteristics-diagnosis-and-treatment>
79. De Vuysere S, Hermans R, Marchal G. Sinochoanal polyp and its variant, the angiomatous polyp: MRI findings. *Eur Radiol*. 2001 Jan 1;11(1):55–8.
80. Składzień J, Litwin JA, Nowogrodzka-Zagórska M, Wierzchowski W. Morphological and clinical characteristics of antrochoanal polyps: comparison with chronic inflammation-associated polyps of the maxillary sinus. *Auris Nasus Larynx*. 2001 Apr;28(2):137–41.
81. Özdek A, Samim E, Bayiz Ü, Meral İ, Şafak MA, Oğuz H. Antrochoanal polyps in children. *Int J Pediatr Otorhinolaryngol*. 2002 Sep;65(3):213–8.
82. Wassef SN, Batra PS, Barnett S. Skull base inverted papilloma: a comprehensive review. *ISRN Surg*. 2012 Dec 31;2012:1–34.
83. M Abo-Khatwa, A Eweiss, S Healy, Z Hammad. Antro-choanal polyp: could it be an inverted papilloma?. *Inet J Head Neck Surg*. 2007 Volume 2 Number 2.
84. Woolley AL, Clary RA, Lusk RP. Antrochoanal polyps in children. *Am J Otolaryngol*. 1996 Nov;17(6):368–73.
85. Pruna X, Ibañez JM, Serres X, Garriga V, Barber I, Vera J. Antrochoanal polyps in children: CT findings and differential diagnosis. *Eur Radiol*. 2000 Apr 26;10(5):849–51.

86. Grainger AJ, Zammit-Maempel I. Antrochoanal polyps in children. *Eur Radiol*. 2001 Jan 16;11(2):A347–A347.
87. Datta RK, Viswanatha B, Shree Harsha M. Caldwell Luc surgery: Revisited. *Indian J Otolaryngol Head Neck Surg*. 2016 Mar;68(1):90–3.
88. Bajan A, Sarafoleanu C, Melinte VG, Decuseara R. Indications of the Caldwell-Luc procedure in the era of endoscopic sinus surgery. *Romanian J Rhinol*. 2020 Sep 1;10(39):78–84.
89. Murray JP. Complications after treatment of chronic maxillary sinus disease with caldwell-luc procedure: Laryngoscope. 1983 Mar;93(3):282–284.
90. El-Sharkawy AA. Endoscopic management of paediatric antrochoanal polyp: our experience. *Acta Otorhinolaryngol Ital*. 2013 Apr;33(2):107–11.
91. Eladl HM, Elmorsy SM. Endoscopic surgery in pediatric recurrent antrochoanal polyp, rule of wide ostium. *Int J Pediatr Otorhinolaryngol*. 2011 Nov;75(11):1372–5.
92. Anand V, Santosh S, Aishwarya A. Canine fossa approaches in endoscopic sinus surgery - our experience. *Indian J Otolaryngol Head Neck S*. 2008 Sep;60(3):214–7.
93. Atighechi S, Baradaranfar MH, Karimi G, Jafari R. Antrochoanal polyp: a comparative study of endoscopic endonasal surgery alone and endoscopic endonasal plus mini-Caldwell technique. *Eur Arch Otorhinolaryngol*. 2009 Aug;266(8):1245–8.
94. Francisco André Escamilla I, José Luis Treviño G, José Martín Martínez C. Antrochoanal polyp: a literature update. *J Otolaryngol Rhinol* [Internet]. 2018 Dec 31 [cited 2023 Jun 12];4(2). Available from: <https://www.clinmedjournals.org/articles/jor/journal-of-otolaryngology-and-rhinology-jor-4-049.php?jid=jor>
95. Mantilla E, Villamor P, De La Torre C, Álvarez-Neri H. Combined approach for paediatric recurrent antrochoanal polyp: a single-centre case series of 27 children. *J Laryngol Otol*. 2019 Jul;133(7):627–31.
96. Galluzzi F, Pignataro L, Maddalone M, Garavello W. Recurrences of surgery for antrochoanal polyps in children: a systematic review. *Int J Pediatr Otorhinolaryngol*. 2018 Mar;106:26–30.

97. Choudhury N, Hariri A, Saleh H. Endoscopic management of antrochoanal polyps: a single UK centre's experience. *Eur Arch Otorhinolaryngol*. 2015 Sep;272(9):2305–11.
98. Lee KC, Lee SC, Ban JH, Park SO, Jin SM, Lee YB. Outcomes of transnasal endoscopic sinus surgery in 62 cases of antrochoanal polyp. *J Rhinol*. 1999;6(1):47-52.
99. Bozzo C, Garrel R, Meloni F, Stomeo F, Crampette L. Endoscopic treatment of antrochoanal polyps. *Eur Arch Otorhinolaryngol*. 2006 Dec 19;264(2):145–50.
100. El-Guindy A, Mansour MH. The role of transcanine surgery in antrochoanal polyps. *J Laryngol Otol*. 1994 Dec;108(12):1055–7.
101. Tsukidate T, Haruna S, Fukami S, Nakajima I, Konno W, Moriyama H. Long-term evaluation after endoscopic sinus surgery for chronic pediatric sinusitis with polyps. *Auris Nasus Larynx*. 2012 Dec;39(6):583–7.
102. Ozer F, Ozer C, Cagici CA, Canbolat T, Yilmazer C, Akkuzu B. Surgical approaches for antrochoanal polyp: a comparative analysis. *B-ENT*. 2008;4(2):93–9.

11. ŽIVOTOPIS

Rođen sam u Zagrebu 2. 6. 1998. godine. 2013. završio sam OŠ Jordanovac. Tijekom školovanja pohađao sam Glazbenu školu Pavla Markovca i bavio se plivanjem i atletikom. 2017. sam završio III. gimnaziju u Zagrebu te sam se iste godine upisao na Medicinski fakultet Sveučilišta u Zagrebu. Tijekom studija bio sam aktivni član studentske sekcije za hipertenziju te aktivni član Hrvatske lige za hipertenziju, u sklopu koje sam sudjelovao u projektu Lov na tihog ubojicu. Bio sam demonstrator na Katedri za histologiju (2019-2021. godine). Sudjelovao sam na kongresu „Stevo Julius Zagreb Conference On Prehypertension, Hypertension And Cardiovascular Protection, Zagreb 2022“ te sam ove godine održao izlaganje na kongresu u Milanu pod nazivom „32nd Scientific Meeting of the European Society of Hypertension (ESH) on Hypertension and Cardiovascular Protection“. Aktivni sam član odbojkaške sekcije s kojom smo ove godine osvojili 1. mjesto na Humanijadi u Umagu.