

Kirurško liječenje perforacija bubnjača kod djece

Stamičar, Lorena

Master's thesis / Diplomski rad

2023

Degree Grantor / Ustanova koja je dodijelila akademski / stručni stupanj: **University of Zagreb, School of Medicine / Sveučilište u Zagrebu, Medicinski fakultet**

Permanent link / Trajna poveznica: <https://um.nsk.hr/um:nbn:hr:105:733953>

Rights / Prava: [In copyright](#)/[Zaštićeno autorskim pravom.](#)

Download date / Datum preuzimanja: **2024-07-14**



Repository / Repozitorij:

[Dr Med - University of Zagreb School of Medicine Digital Repository](#)



**SVEUČILIŠTE U ZAGREBU
MEDICINSKI FAKULTET**

Lorena Stamičar

**Kirurško liječenje perforacija bubnjača kod
djece**

Diplomski rad



Zagreb, 2023.

Ovaj diplomski rad izrađen je na Klinici za bolesti uha, nosa i grla i kirurgiju glave i vrata Kliničkog bolničkog centra Zagreb, pod vodstvom doc. dr. sc. Lane Kovač Bilić i predan je na ocjenu u akademskoj godini 2022./2023.

POPIS KORIŠTENIH KRATICA:

ASSR – *auditory steady-state response*

AI - anteroinferiorni

AS - anterosuperiorni

BERA - *brainstem evoked response audiometry* (audiometrija pomoću evociranih odgovora moždanog debla)

CT – kompjuterizirana tomografija

H. - *Haemophilus*

M. - *Moraxella*

MR – magnetska rezonanca

OMA – *otitis media acuta* (akutna upala srednjeg uha)

ORL - otorinolaringologija

PI - posteroinferiorni

PS - posterosuperiorni

RSV – respiratorni sincicijski virus

S. - *Streptococcus*

SFORL - *Société Française d'Oto-Rhino-Laryngologie et de Chirurgie de la Face et du Cou*
(Francusko društvo za otorinolaringologiju i kirurgiju glave i vrata)

VRA - *visual reinforcement audiometry* (test za vizualno-refleksno ispitivanje sluha)

SADRŽAJ

SAŽETAK.....	I
SUMMARY	II
1. UVOD	1
2. ANATOMIJA I FIZIOLOGIJA BUBNJIĆA.....	3
3. ETIOLOGIJA	5
3.1.Upalni procesi.....	5
3.2.Kraniofacijalne dismorfije.....	5
3.3.Primarna cilijarna diskinezija	5
3.4.Postavljanje ventilacijske cjevčice	6
3.5.Trauma.....	7
4. KLINIČKA SLIKA	8
4.1.Akutna upala srednjeg uha	8
4.2.Kronična upala srednjeg uha	9
4.3.Retrakcijski džep	10
4.4.Kolesteatom.....	10
5. PRIJEOPERATIVNA OBRADA	12
6. VRSTE KIRURŠKIH ZAHVATA	18
6.1.Vrste pristupa	18
6.2.Vrste presadaka	19
6.3.Tehnike postavljanja presatka	20
7. POSLIJEOPERATIVNO PRAĆENJE.....	23
8. KOMPLIKACIJE.....	25
8.1.Reperforacija	25
8.2.Retrakcijski džep	25
8.3.Oticanje prednjeg timpanomeatalnog kuta i lateralizacija presatka	25
8.4.Provodni gubitak sluha	25

9. ZAKLJUČAK	26
10. ZAHVALE	27
11. LITERATURA	28
12. ŽIVOTOPIS	33

SAŽETAK

Kirurško liječenje perforacija bubnjića kod djece

Autor: Lorena Stamičar

Bubnjić kao dio slušnog aparata ima važnu ulogu u provođenju zvučnog vala pa je stoga perforacija bubnjića patologija koja može predstavljati značajan zdravstveni problem. Perforacija bubnjića češća je u dječjoj dobi, a najčešći je uzrok nastanka perforacije kronična upala srednjeg uha. Upale respiratornog sustava najčešće su među pedijatrijskom populacijom zbog nezrelosti imunološkog sustava i anatomskih specifičnosti te dobi. Osim toga, perforacija može nastati kao rezultat traume ili nekih predisponirajućih faktora koji mogu potencirati razvoj perforacije. Većina perforacija cijeli spontano, ali ukoliko do toga ne dođe nakon višemjesečnog praćenja i konzervativnih metoda liječenja, razmatra se mogućnost kirurškog liječenja. Neki od faktora koji utječu na odluku o operativnom liječenju su dob, etiologija, trajanje perforacije, stanje adenoidnih vegetacija i nepčanih tonzila i stanje kontralateralnog uha, a dvije temeljne pretrage u prijeoperativnoj obradi su otoskopski pregled i audiometrija. Tri su vrste kirurških pristupa na bubnjić, a svaka od njih ima svoje specifičnosti i nedostatke. Također, više je vrsta tkiva koja se mogu koristiti za reparaciju bubnjića te oni mogu biti postavljeni na više načina u odnosu na sam bubnjić. Kod djece s jednostavnim perforacijama nastoji se primijeniti neka od manje invazivnih kirurških metoda s ciljem kraćeg trajanja zahvata i poslijeoperativnog oporavka, a da se pri tom postignu jednako dobri rezultati kao i kod drugih zahvata. Preduvjet za uspješan rezultat timpanoplastike važno je dobro poznavanje i pridržavanje poslijeoperativnih mjera opreza. Za kvalitetnu procjenu uspješnosti operativnog zahvata potrebno je praćenje bolesnika od barem godinu dana. Kao i svaki operativni zahvat, timpanoplastika nosi rizik od nastanka komplikacija kao što su primjerice re-perforacija ili nastanak retrakcijskog džepa. Prevencija komplikacija sastoji se od dobrog poznavanja indikacija za timpanoplastiku te poznavanja rizičnih čimbenika pojedinog bolesnika.

KLJUČNE RIJEČI: perforacija bubnjića, timpanoplastika, komplikacije, djeca

SUMMARY

Surgical treatment of tympanic membrane perforation in children

Author: Lorena Stamičar

As a part of the auditory system, tympanic membrane has an important role in the transmission of a sound wave thus tympanic membrane perforation can be a significant health issue. Tympanic membrane perforation is more common in childhood, the most common cause being chronic otitis media. Respiratory tract inflammations are most commonly found among the pediatric population due to immune system immaturity and anatomical specificities. Furthermore, perforation can occur as a result of trauma or certain precipitating factors which can potentiate perforation development. Most perforations heal spontaneously, but if this is not the case even after a follow-up period of a few months and attempts of conservative treatment, surgical treatment options are considered. Some of the factors that influence decision making regarding the surgical treatment are age, etiology, perforation duration, adenoid vegetations and palatine tonsils condition and contralateral ear condition, while the two medical investigations which are considered the most important in the preoperative evaluation are otoscopy and audiometry. There are three types of surgical approaches to reach tympanic membrane and each of these has its specificities and disadvantages. In addition, there are various tissue types that can be used for tympanic membrane reparation and they can be positioned in multiple ways towards the tympanic membrane. If a child has a simple perforation, it is preferable to apply one of the less invasive surgical methods which aims to reduce the duration of operation and postoperative recovery, while at the same time accomplishing an outcome as successful as by other methods. Precondition for successful outcome of tympanoplasty is a good knowledge and compliance in terms of postoperative precautionary measures. For a proper evaluation of surgical outcome, a patient follow-up of at least one year period is required. Just like any other surgical procedure, tympanoplasty carries a risk of complications such as re-perforation or retraction pocket development. Prevention of complications consists of knowing indications for tympanoplasty and recognizing risk factors for each patient.

KEY WORDS: tympanic membrane perforation, tympanoplasty, complications, children

1. UVOD

Perforacija bubnjića prekid je kontinuiteta tkiva bubnjića pri čemu nastaje jedan ili više otvora koji povezuju prostor vanjskog i srednjeg uha. [1] Kao dio slušnog sustava, bubnjić prenosi zvučne valove kroz vanjsko uho tako što svojim titranjem uzrokuje pomicanje prve slušne koščiće koja je vezana uz bubnjić, a potom se titraji prenose na ostale koščiće sve do prijenosa zvuka u unutrašnje uho. Perforacija bubnjića problematika je kojoj treba ozbiljno pristupiti jer oštećenja bubnjića mogu uzrokovati provodni gubitak sluha, u slučaju da su obostrana i veća mogu dovesti i do zaostajanja u razvoju govoru kod djece, a omogućavaju i širenje infekcije u srednje uho, mastoid pa čak i do baze lubanje. [2]

Timpanoplastika je vrsta kirurškog zahvata čiji je cilj popravak anatomskog i funkcionalnog integriteta perforiranog bubnjića, a postoji više vrsta kirurških pristupa bubnjiću pri čemu svaki od pristupa ima svoje pozitivne i negativne strane pa je potrebno izabrati za bolesnika optimalan pristup. [3] Perforacije bubnjića nerijetko se viđaju među pedijatrijskom populacijom, a ponajviše kao rezultat kroničnih upala srednjeg uha. [4]. Neki od rjeđih uzroka koji dovode do perforacije bubnjića kod djece su trauma, kraniofacijalne malformacije, cilijarna diskinezija i alergije.[3,5,6,7]

S obzirom da je pitanje timpanoplastike u pedijatrijskoj populaciji još uvijek nedovoljno istraženo i opisano u literaturi, potrebno je naći dobre parametre koji će pokazati opravdanost ovog zahvata, dob u kojoj ga je optimalno učiniti i njegovu uspješnost. [8] Dio procjene uključuje detaljnu prijeoperativnu obradu. Neki od bitnih aspekata koji se gledaju u prijeoperativnoj obradi su: uzrok perforacije, anatomske karakteristike, mjesto perforacije na bubnjiću, zahvaćenost kontralateralnog uha, pridružene bolesti i stanja te audiometrija, ukoliko se u toj dobi može učiniti, kako bi se procijenilo je li i u kojoj je mjeri oštećen sluh. [3,9] Nakon toga, ako se procijeni da je bolesnik kandidat za timpanoplastiku, planira se operativni zahvat te se bira jedan od mogućih pristupa na bubnjić. Ono što utječe na odabir pristupa je veličina i lokalizacija perforacije, iskustvo kirurga i anatomija vanjskog slušnog kanala. Pristupi koji se koriste i koji su opisani u literaturi su: retroaurikularni pristup, transmeatalni i endauralni pristup. Kao presadak može se koristiti hrskavica, fascija temporalnog mišića, perihondrij hrskavice tragusa i/ili ušne školjke i presadak masti, a može biti postavljen tzv. „overlay" ili „underlay" tehnikom. Neke od mogućih komplikacija timpanoplastike su: retrakcije, sekretorni otitis media, reperfuracije i kolesteatom. Parametri u

poslijeoperativnom praćenju opisani u literaturi su: integritet operiranog bubnjića, audiometrijski nalaz, potpuno zarastanje srednjeg uha bez komplikacija. [9]

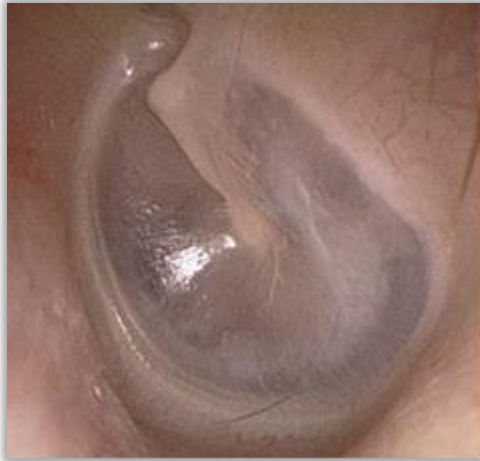S obzirom na širinu ove problematike, potrebno je preoperativno grupirati djecu s usporedivim parametrima kao što su dob, veličina, lokalizacija i anatomske karakteristike te promatrati poslijeoperativni tijek za svaku od tih skupina da bi se procijenila učinkovitost i opravdanost operativnog zahvata.

2. ANATOMIJA I FIZIOLOGIJA BUBNJIĆA

Bubnjić je tanka opna koja odjeljuje prostor vanjskog i srednjeg uha. Sastoji se od tri sloja: vanjski sloj čini koža (epidermis) koja u kontinuitetu prelazi u kožu zvukovoda, s unutarnje strane prekriven je sluznicom srednjeg uha (jednostavni kuboidni epitel), a između ta dva sloja vezivno je tkivo bubnjića.

Drška čekića (manubrium maleusa) vezana je za bubnjić s njegove unutarnje strane te mu daje prepoznatljiv anatomske izgled pri otoskopskom pregledu. Izbočenje koje čini manubrium s vanjske strane bubnjića naziva se maleolarna strija, a manubrium u centralnom dijelu uvlači bubnjić prema medijalno što se naziva pupak bubnjića (umbo membranae tympani). Na svom gornjem kraju manubrium se nastavlja u izbočenje koje čini maleolarnu prominenciju. Od maleolarne prominencije prema vanjskom dijelu bubnjića šire se dva nabora, striae membranae tympani anterior et posterior koje čine granicu između mlohavog dijela (pars flaccida) koji se može ispupčiti prema van ili unutra i preostalog dijela bubnjića koji je nategnut (pars tensa). Pri pregledu bubnjića, primjerice kod opisivanja lokalizacije perforacije, liječnici se koriste kvadrantima koji su definirani dvjema zamišljenim linijama. Prva linija prati maleolarnu striju, a druga je okomita na nju te se na ovaj način dobiju sljedeći kvadranti: prednji gornji i donji i stražnji gornji i donji (anterosuperiorni, anteroinferiorni, posterosuperiorni i posteroinferiorni). [10,11]

Otoskopija je pretraga koja nam je jako važna kod procjene stanja bubnjića, a potrebno je znati kako se ta pretraga ispravno izvodi te koje strukture treba razlikovati pri pregledu. Osim promjena koje zahvaćaju samo bubnjić, primjerice perforacije bubnjića, otoskopija je važna pretraga i za pregled zvukovoda, ali i pregled srednjeg uha jer se promjene srednjeg uha odražavaju i na izgled bubnjića. Za razliku od otoskopije kod odraslih osoba gdje liječnik slobodnom rukom ušku lagano povlači prema gore i straga, kod djece se zvukovod i bubnjić najbolje prikazuju povlačenjem prema dolje i straga zbog nezrelosti koštanog dijela zvukovoda. Zdravi bubnjić sivkaste je boje te ima tri svojstva: refleksija svjetla, mobilnost bubnjića i strukture koje se mogu diferencirati (Slika 1.). [12,13]



Slika 1. Uredan otoskopski nalaz. (uz dopuštenje: doc.dr.sc. Kovač Bilić L.)

Vanjsko uho svojom anatomskom građom omogućuje širenje zvuka-tlačnog vala kroz zvukovod prema bubnjiću. Zvučni val dovodi do titranja bubnjića koje se zatim nastavlja preko triju koščica srednjeg uha sve do fenestre ovalis, otvora na pužnici. Prolaskom zvuka kroz navedeni put vanjskog i srednjeg uha do fenestre ovalis koja je spoj sa unutarnjim uhom dolazi do amplifikacije signala prvenstveno zbog odnosa površina bubnjića i fenestre ovalis koji iznosi 1:18, a dijelom i zbog anatomskog odnosa triju slušnih koščica. [14]

3. ETIOLOGIJA

3.1. Upalni procesi

Kao vodeći uzrok perforacija bubnjića u pedijatrijskoj populaciji u literaturi navode se učestale upale gornjih dišnih puteva koje za posljedicu imaju česte upale srednjeg uha. [3,4] Akutna upala srednjeg uha (otitis media acuta, OMA) bolest je karakteristična za dječju dob, a najvažniji razlozi visoke incidencije u pedijatrijskoj populaciji su: anatomija Eustahijeve cijevi koja je u dječjoj dobi kraća i vodoravnije položena, adenoidne vegetacije koje su često povećane i zatvaraju nazofaringealno ušće Eustahijeve cijevi te nepotpuno razvijen imunosni sustav. Pod pojam upala srednjeg uha (otitis media) svrstavaju se: akutna, kronična, recidivirajuća i sekretorna upala srednjeg uha. Kronična upala srednjeg uha predstavlja najveći rizik za razvoj ireverzibilnih promjena kao što je perforacija bubnjića. [15]

Osim kronične upale srednjeg uha, kao uzroci perforacija bubnjića navode se i trauma, alergije, kraniofacijalne dismorfije i primarna cilijarna diskinezija. [5,6,7,16]

3.2. Kraniofacijalne dismorfije

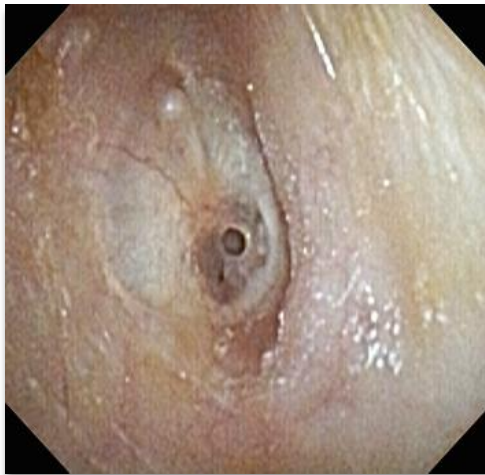Jednu od studija u kojoj su prikupljeni podaci o timpanoplastici kod djece s kraniofacijalnim dismorfijama, točnije rascjepima, kao jednim od rjeđih uzroka, proveli su E. Harterink i suradnici. Djeca rođena s rascjepom, unatoč kirurškim zahvatima učinjenima u svrhu reparacije nepca, sklona su razvoju komplikacija srednjeg uha – pojačano je nakupljanje sekreta u srednjem uhu, često se razvijaju upale srednjeg uha, a nastaju i kronične promjene kao što je retrakcijski džep. Takva djeca, osim samog rascjepa, češće imaju promijenjenu anatomiju miškulature koja je važna za pravilno funkcioniranje Eustachijeve cijevi pa dolazi do velofaringealne insuficijencije. Studijom se došlo do zaključka da unatoč ograničenjima i težini zahvata, timpanoplastika ima važno mjesto u liječenju ove skupine djece. [5]

3.3. Primarna cilijarna diskinezija

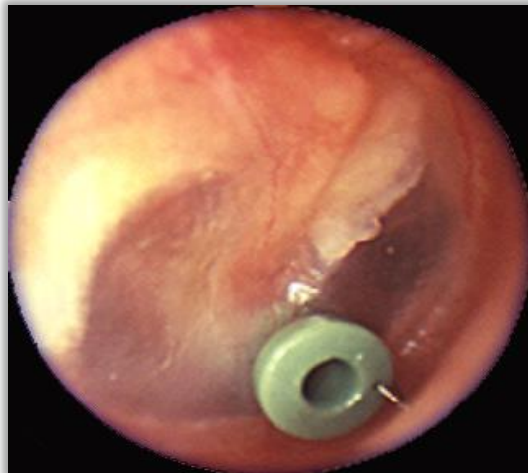Djeca s primarnom cilijarnom diskinezijom, autosomno recesivnom bolešću koju karakterizira poremećaj motiliteta cilija, sklona su kroničnim upalama dišnih puteva te su također rizična populacija za razvoj kronične upale srednjeg uha s perforacijom bubnjića. U studiji koju su proveli F. Denoyelle i suradnici, kirurško liječenje perforacija pokazalo je dobre rezultate – u većine je postignut anatomski i funkcionalni integritet bubnjića. [6]

3.4. Postavljanje ventilacijske cjevčice

Perforacija bubnjića jedna je od komplikacija postavljanja ventilacijske cjevčice u bubnjić (Slika 2.). Cjevčica se postavlja kod djece s učestalim upalama srednjeg uha koje ne odgovaraju na liječenje kako bi se evakuirao sadržaj srednjeg uha (Slika 3.). [17] Nakon uklanjanja cjevčice, bubnjić zacijeli kod većine bolesnika, ali kod nekih perzistira perforacija bubnjića. Na otežano cijeljenje bubnjića utječe više faktora, a neki od njih su dob starija od 10 godina, veće perforacije, timpanoskleroza i duže vrijeme stajanja cjevčica u bubnjiću. [18]



Slika 2. Defekt zaostao nakon vađenja ventilacijske cjevčice u desnom uhu. (uz dopuštenje: doc.dr.sc. Kovač Bilić L.)



Slika 3. Ventilacijska cjevčica u prednjem kvadrantu desnog uha. (uz dopuštenje: doc.dr.sc. Kovač Bilić L.)

3.5. Trauma

Traumatska perforacija bubnjića kod djece može nastati na više načina, a najčešće je rezultat tupe traume, barotraume i ozljede stranim tijelom. Ove perforacije, ukoliko se ne kompliciraju, najčešće spontano zacijele, ali veće perforacije češće su povezane sa sporijim cijeljenjem. Traumatske perforacije najčešće se liječe konzervativno, održava se higijena zvukovoda kako bi se spriječila migracija mikroorganizama u srednje uho, izbjegava se kontakt s vodom, a bolesnik dolazi na redovne kontrole. Ukoliko bolesniku nakon konzervativnog liječenja bubnjić spontano ne zacijeli, razmatra se mogućnost kirurškog liječenja. [19]

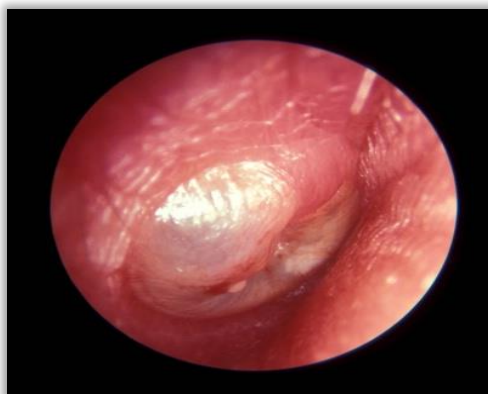Kod nastanka perforacije bubnjića i mogućnosti njegovog zacjeljivanja problem nije samo u lokaliziranom defektu bubnjića, već u patofiziološkim i histološkim promjenama koje nastaju u okolnom tkivu bubnjića kao rezultat novonastale perforacije. Studija T. Somersa i suradnika pokazala je da kod većine ovih bolesnika prisutna barem neka od navedenih promjena: zadebljanje bubnjića, fibroza i timpanoskleroza. Osim toga, dokazano je da je kod velikog broja bolesnika narušen odnos epidermisa i sluznice te se mukoepitelni prijelaz ne nalazi na samom rubu perforacije, gdje bi to i bilo očekivano, već epidermis prerasta na medijalnu površinu bubnjića. Prerastanju epidermisa vanjskog uha treba ozbiljno pristupiti jer ono u konačnici može dovesti i do razvoja kolesteatoma. [20]

4. KLINIČKA SLIKA

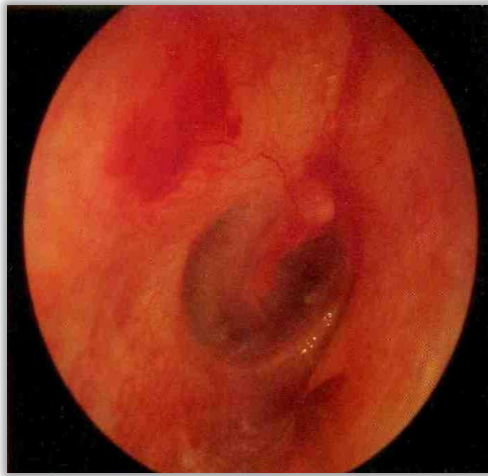Upala srednjeg uha vrlo je česta bolest dječje dobi, a ujedno je i jedan od najčešćih uzroka dolaska liječniku u toj populaciji. Pod upalom srednjeg uha podrazumijevamo akutnu upalu kao najčešću, recidivirajuću, kroničnu i sekretornu upalu.

4.1. Akutna upala srednjeg uha

Infekcija gornjeg dijela respiratornog sustava najčešći je uzrok akutne bakterijske upale srednjeg uha u djece. Uzročnici bakterijskih upala gotovo uvijek su kolonizatori nazofarinksa, a najčešće izolirani su *S. pneumoniae*, *H. influenzae* i *M. catarrhalis*. Virusi također mogu uzrokovati upalu srednjeg uha, ili češće, uzrokuju upalu gornjeg respiratornog trakta koju prati bakterijska superinfekcija. Kod djece, virusni uzročnici akutne upale su adenovirusi, RSV (respiratorni sincicijski virus), gripa, parainfluenza, enterovirusi, rinovirusi i koronavirusi. Karakteristično za akutne upale bilo kojeg organskog sustava, akutna upala srednjeg uha manifestira se općim i lokalnim simptomima. Što se tiče općih simptoma, bolesnik se prezentira općom slabošću, letargijom, povišenom tjelesnom temperaturom, glavoboljom i sličnim simptomima. Lokalno je prisutna bolnost u području uha, sekrecija u slučaju perforacije i slabljenje sluha. [21] Za postavljanje dijagnoze, osim kliničke prezentacije, ključan je otoskopski pregled. Tipičan otoskopski nalaz je hiperemija i ispupčenje bubnjića, moguća je pojava perforacije bubnjića te sekrecija upalnog eksudata iz srednjeg uha (Slika 4.). Nekada ovi znakovi nisu prisutni kod akutne upale uha, ali otoskopski nalaz koji obuhvaća promjene kao što su odsutnost svjetlosnog refleksa, zadebljanja i zamućenja bubnjića također govore u prilog akutnoj upali (Slika 5.). [22]



Slika 4. Gnojna ili purulentna akutna upala uha. (uz dopuštenje: doc.dr.sc. Kovač Bilić L.)



Slika 5. Kongestivna ili kataralna akutna upala uha. (uz dopuštenje: doc.dr.sc. Kovač Bilić L.)

Temelj liječenja akutne upale srednjeg uha je simptomatsko liječenje, primjerice analgetici, antipiretici za ublažavanje općih simptoma, fiziološka otopina za ispiranje, zatim dekongestivi za održavanje prohodnosti Eustahijeve cijevi i ventilacije srednjeg uha, a primjeni antibiotika treba pristupiti racionalno. [23, 24] U većine bolesnika do rezolucije upale dolazi spontano, bez primjene antibiotske terapije. Antibiotska terapija potrebna je ukoliko je došlo do perforacije i prisutna je otoreja, kod obostranog otitisa u djece mlađe od dvije godine, kod lošeg općeg stanja djeteta, u slučaju postojanja komorbiditeta koji bi mogli pogoršati tijek bolesti, kada nema poboljšanja u kliničkoj slici nakon tri dana ili ako tijekom prva tri dana dođe do pogoršanja. Prvi izbor u antibiotskom liječenju je amoksisicilin koji se daje u dozi od 90 mg/kg tjelesne mase podijeljeno u tri doze na dan, 7 dana. [25] Perforacija, kao drugi stadij akutne upale uha, najčešće cijeli spontano nakon rezolucije upale. Kako akutna upala ne bi prešla u kroničnu te kako bi perforacija zarasla nakon upale, potrebno je na vrijeme prepoznati akutnu upalu i liječiti je, a prema smjernicama ako je potrebno i antibiotskom terapijom. [26]

4.2. Kronična upala srednjeg uha

Kronična upala srednjeg uha nastaje kod djece koja nisu pravodobno ili ispravno liječena ili imaju povećan rizik za razvoj učestalih infekcija. U promjene koje mogu nastati kao rezultat kronične upale ubrajamo među ostalim i perforacije bubnjića. Kod upalnih procesa pojačano

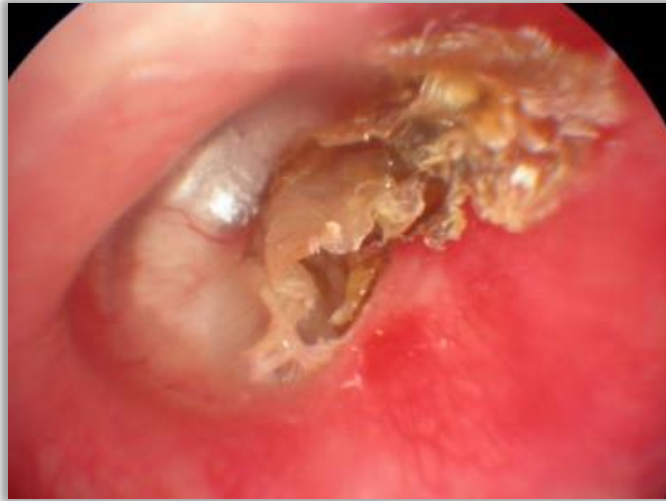je stvaranje sekreta iz sluznice srednjeg uha, a drenaža Eustahijevom cijevi narušena je što dovodi do zadržavanja i nakupljanja sekreta, a u konačnici i do perforacije. Klinička slika kronične upale srednjeg uha razlikuje se od one vidljive u akutnoj upali, ne karakterizira ju izrazita bol ni prisutnost općih simptoma, a tipično obilježje, ukoliko je prisutna perforacija, je sekrecija iz uha (otoreja). Sekret koji se drenira iz srednjeg uha može biti serozan, mukozan, purulentan i sukrvav. [27, 28]

4.3. Retrakcijski džep

Nadalje, kao komplikacija kronične upale može se razviti i retrakcijski džep. Retrakcijski džep naziv je za invaginaciju bubnjića prema prostoru srednjeg uha, a u literaturi se još koristi i naziv atelektaza bubnjišta kao posljedica uvlačenja bubnjića. Smatra se da je etiologija nastanka retrakcijskog džepa multifaktorijalna te da nastaje kao posljedica kombinacije stečenih i prirođenih faktora. Neki od uzroka koji precipitiraju nastanak retrakcijskog džepa su prirođena slabost vezivnog sloja bubnjića, kronični otitis media i disfunkcija Eustahijeve cijevi koja dovodi do nastanka negativnog tlaka u srednjem uhu što retrahira bubnjić prema medijalno. [29, 30, 31]

4.4. Kolesteatom

Poseban oblik upale je kronična upala srednjeg uha s kolesteatomom. Kolesteatom je benigna nakupina koja ima invazivan tijek te može dovesti do razaranja okolnih struktura, primjerice slušnih košćica, struktura unutanjeg uha, mastoidnih koštanih septa između zračnih prostora pa nastaju komplikacije kao što su apscesi i oštećenje sluha (Slika 6.). Kao i u slučaju retrakcijskog džepa, etiologija nije u potpunosti razjašnjena pa postoji više hipoteza o nastanku kolesteatoma. Teorija epitelne migracije podupire stajalište da kolesteatom nastaje kao rezultat migracije epitela zvukovoda u srednje uho kroz perforirani bubnjić. Jedna od hipoteza govori da kolesteatom nastaje iz retrakcijskog džepa. Hipoteza skvamozne metaplazije drži da kolesteatom nastaje kao rezultat metaplastične promjene na sluznici bubnjišta i proliferacije metaplastičnih stanica. Osim toga, postoji i teorija koja podupire stajalište da kolesteatom nastaje proliferacijom i migracijom bazalnih stanica bubnjića. Iako je kolesteatom benigna tvorba, često razara okolne strukture i zahtijeva kiruršku intervenciju. [32, 33]

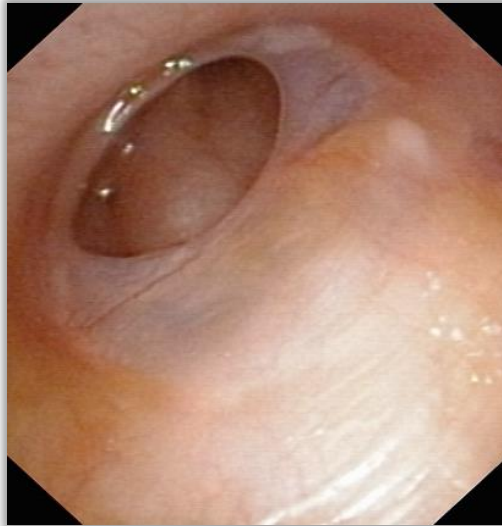

Slika 6. Kolestatom. (uz dopuštenje: doc.dr.sc. Kovač Bilić L.)

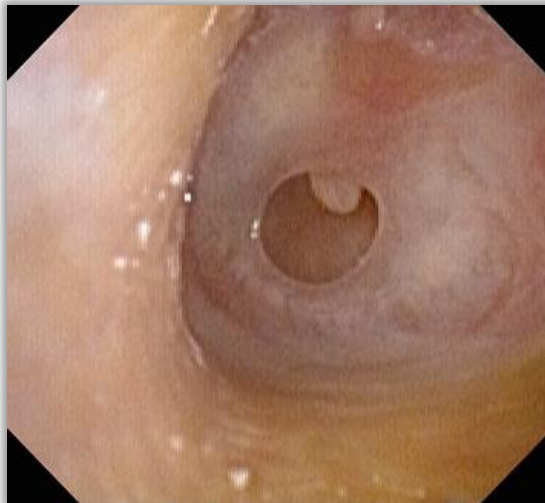5. PRIJEOPERATIVNA OBRADA

Ključni faktori koji utječu na postavljanje indikacije za timpanoplastiku, a trebali bi se sagledati u svakoj obradi perforacije bubnjića kod djece su otoskopski nalaz, trajanje perforacije, etiologija, status kontralateralnog uha, stanje adenoidnih vegetacija i nepčanih tonzila, pridružene bolesti i stanja, godišnje doba u kojem se planira operativni zahvat ukoliko postoji alergijska atopija, audiometrijski nalaz i dob. [34]

Što se tiče otoskopskog nalaza, smatra se da veličina i lokalizacija nisu faktori koji odlučuju o postavljanju indikacije za kirurško liječenje. Međutim, pokazalo se da su veće perforacije kao i perforacije koje se nalaze na prednjem dijelu bubnjića povezane s lošijim postoperativnim ishodom. U velikoj usporednoj studiji koju su proveli A.K. Rana i suradnici, istraživana je povezanost lokalizacije, veličine i trajanja perforacije s prijeoperativnim gubitkom sluha. Prema lokalizaciji, kao i u većini studija, perforacije su podijeljene na prednje, stražnje i kombinirane. Stražnje perforacije su one koje zahvaćaju posterosuperiorni, posteroinferiorni ili oba navedena kvadranta. Shodno tome, prednje perforacije zahvaćaju anterosuperiorni, anteroinferiorni ili oba kvadranta (Slika 7.). Kombiniranim perforacijama smatraju su se sljedeće kombinacije perforiranih kvadranta: AI + PI, AI + PI + PS, AI + PI + AS + PS. Pokazalo se da su perforacije koje uključuju stražnju polovicu bubnjića povezane s većim gubitkom sluha od prednjih perforacija, no isto tako i kod perforacija u donjim kvadrantima zabilježeni su lošiji audiometrijski nalazi. Kod perforacija koje su zahvaćale dva kvadranta, zahvaćenost jednog od stražnjih kvadranta rezultirala je većim gubitkom sluha. Osim toga, u studiji je navedena razlika između centralnih i marginalnih perforacija i njihov utjecaj na gubitak sluha. Obzirom da centralne perforacije zahvaćaju dio bubnjića na koji priliježe drška čekića, ove perforacije imaju veći utjecaj na gubitak sluha u odnosu na marginalne (Slika 8.). Ipak, utjecaj lokalizacije i veličine perforacije bubnjića na stupanj gubitka sluha nije jednostavno istraživati jer su, osim same perforacije, često prisutne i druge popratne patologije slušnih košćica, sluznice srednjeg uha pa i struktura unutarnjeg uha koje doprinose smanjenju kvalitete sluha. [35]



Slika 7. Veći defekt lijevog bubnjića sprijeda dolje. (uz dopuštenje: doc.dr.sc. Kovač Bilić L.)



Slika 8. Defekt bubnjića kroz koji prominira vršak drške čekića. (uz dopuštenje: doc.dr.sc. Kovač Bilić L.)

Autori S. Cayir i H. Mutlu u svojoj su studiji proučavali traumatske perforacije bubnjića, a podijelili su ih u tri skupine ovisno o površini perforacije. Malim perforacijama smatrale su se one koje su uključivale $\leq 25\%$ površine bubnjića, srednjim one koje su bile 25% - 50% veličine bubnjića, a velike perforacije bile su one sa zahvaćanjem preko 50% površine. [19] Također, prijeoperativno otoskopski uočene upalne promjene bubnjića prema nekim autorima povezane su s lošijim ishodom. Uzrok perforacije ne utječe na izbor kirurškog pristupa, ali može utjecati na odabir vrste presatka. Pregled kontralateralnog uha pomaže u procjeni ozbiljnosti perforacije zahvaćenog uha i prohodnosti Eustahijevih cijevi. Prema nekim

studijama, kronična upala kontralateralnog uha, a posebice s promjenama kao što su retrakcijski džep ili kolesteatom, povezana je s lošijim ishodom. Također, treba s velikim oprezom pristupiti djeci koja imaju razvijenu naglušost ili gluhoću kontralateralnog uha. Što se tiče djece s kraniofacijalnim malformacijama, proučavana je samo povezanost postojanja rascjepa nepca s uspješnosti timpanoplastike. Stope postizanja anatomskog integriteta su zadovoljavajuće, ali funkcionalni rezultati nisu jednako dobri. Preporuča se koristiti stanjenu hrskavicu kao presadak jer je manji rizik od retrakcije. Sindromi, kao što su primjerice Downov ili Turnerov, otežavaju izvođenje zahvata zbog anatomskih specifičnosti te djece. Primjerice, za djecu s Down sindromom karakterističan je uzak i drugačije usmjeren zvučnik, anomalije slušnih košćica, a pojavljuju se i kožne patologije zvučnika. Kod djece s cilijarnom diskinezijom treba biti posebno oprezan zbog velikog rizika od razvoja poslijeoperacijskog seromukoznog otitisa. Provodni (konduktivni) gubitak sluha česta je posljedica perforacije bubnjića te je audiometrijski nalaz posebno važan parametar u postavljanju indikacije za operativni zahvat, posebno ako je gubitak sluha prisutan i na kontralateralnom uhu. Kod jednostavnih perforacija bubnjića nije potrebno raditi slikovnu obradu (CT ili MR). Ona je nužna u kompliciranijim slučajevima, primjerice kod sumnje postojanja malformacija unutarnjeg uha (senzorneuralna gluhoća ili naglušost), malformacijskih sindroma ili u slučaju reperforacije. [34] Neke studije navode prednosti timpanoplastike kod djece mlađe od 5 godina kao što su: smanjen broj posjeta liječniku, bolja kvaliteta života, izbjegavaju se komplikacije kronične upale srednjeg uha koje su kod mlađe djece češće i ozbiljnije, sprječavaju se oštećenja struktura srednjeg uha i razvoj ili pogoršanje gubitka sluha. Unatoč ovim prednostima, preporuke kažu da bi se s operativnim zahvatom trebalo pričekati barem dok dijete ne navrší šest godina. Timpanoplastika se ne bi trebala izvoditi ranije zbog nezrelosti imunološkog sustava, nepredvidive funkcije Eustahijeve cijevi, teže poslijeoperativne skrbi, mogućnosti spontane rezolucije te otežanog cijeljenja i rizika od reperforacije zbog učestalih infekcija gornjeg dišnog sustava. [8]

Shodno ovim kriterijima, u smjernicama za kirurško liječenje perforacija bubnjića kod djece koje je izdalo Francusko društvo za otorinolaringologiju i kirurgiju glave i vrata (SFORL - Société Française d'Oto-Rhino-Laryngologie et de Chirurgie de la Face et du Cou) izdane su sljedeće preporuke:

- kod jednostavnih perforacija bubnjića može se učiniti operativni zahvat ukoliko nije bila prisutna sekrecija više od 3 mjeseca. Ponekad, može se planirati zahvat unatoč sekreciji (ako je riječ o kroničnoj sekreciji i nakon provedenog liječenja).

- potrebno je opservirati perforaciju barem 6 mjeseci kako bi se moglo razmatrati timpanoplastiku kao metodu liječenja s obzirom da bubnjić često može spontano zarasti. Ukoliko se tijekom perioda od 6 mjeseci uoči smanjenje perforacije i u slučaju perforacije koja je zaostala nakon postavljanja ventilacijske cjevčice, period praćenja može biti i duži od godinu dana.
- Za jednostavne perforacije bubnjića preporučuje se odgoditi zahvat ukoliko je na kontralateralnom uhu prisutan sekretorni otitis ili progredirajuća retrakcija bubnjića
- U slučaju gubitka sluha kontralateralno od perforacije, pri planiranju operativnog zahvata potrebno je odabrati onaj koji će maksimalno umanjiti manipulaciju slušnih košćica, a da se pritom postigne željeni učinak.
- Ukoliko se izvodi bilateralna timpanoplastika, preporučuje se barem s jedne strane izabrati tehniku koja ne uključuje odizanje timpanomeatalnog režnja.
- Kod indicirane adenoidektomije ili adenotonzilektomije, zahvat se može učiniti prije ili za vrijeme timpanoplastike.
- Kompletni ORL pregled uvijek bi se trebao provesti, čak i u slučaju jednostavnih perforacija, kako bi se utvrdilo postoje li popratne patologije ostalih struktura nazofarinksa i sinusa koje mogu precipitirati nastanak perforacija i dovesti do recidiva ili komplikacija.
- Kod djece koja imaju alergijsku atopiju potrebno je planirati operativni zahvat ovisno o sezoni pojavnosti inhalacijskih alergena te izbjegavati izvođenje timpanoplastike u tom periodu.
- Tonalna i govorna audiometrija obavezan su dio svake prijeoperativne obrade. Ukoliko je riječ o vrlo maloj djeci s psihomotornim zaostajanjem u razvoju i poremećajima ponašanja, preporuka je učiniti objektivne metode ispitivanja sluha (ASSR, BERA).
- Kada je riječ o jednostavnoj perforaciji, preporučuje se pričekati s planiranjem operativnog zahvata dok dijete ne napuni barem 6 godina. U specifičnim slučajevima može se ranije učiniti operativni zahvat. [34]

Kod prijeoperativnog pregleda izuzetno je važna dobro uzeta anamneza, već ranije opisani otoskopski pregled te ispitivanje sluha audiometrijom. Prije nego što se bolesniku učini tonalna i govorna audiometrija, može se provesti akometrija, odnosno ispitivanje zračne i koštane vodljivosti glazbenim ugađalicama. Na taj način može se posumnjati na provodni gubitak sluha koji se može javiti kod perforacije bubnjića ovisno o težini same perforacije. Za usporedbu praga zračne i koštane vodljivosti koristi se pokus po Rinneu. On se izvodi tako da

se ugađalica prisloni na mastoid uha te se uspoređi kojim putem podražaj bolje prolazi, a isto to se učini i na suprotnom uhu. Kod pokusa po Weberu ugađalica se stavi na tjeme bolesnika te on lateralizira na stranu na kojoj je prisutno provodno oštećenje sluha. Audiometrija je subjektivna pretraga pri kojoj bolesnik sam javlja prag čujnosti, a izvodi se u tihoj komori kako ne bi bilo interferencije s pozadinskom bukom. Za tonalnu audiometriju potreban je generator zvuka, slušalice kojima se ispituje zračna vodljivost te vibrator kojim se ispituje koštana vodljivost. Najprije se ispituje zračna, a zatim i koštana vodljivost u području triju govornih frekvencija: 500 Hz, 1000 Hz i 2000 Hz, dvije oktave ispod i dvije ili tri oktave iznad njih. Na kraju se prag sluha prikaže Fletcherovom krivuljom koja u zdravih pojedinaca pokazuje da je prag sluha najniži u području govornih frekvencija. Prosječni prag sluha određuje se kao aritmetička sredina vrijednosti pragova na frekvencijama 500 Hz, 1000 Hz i 2000 Hz. Gubitak manji od 26 dB smatra se fiziološkim, između 26 i 93 dB govorimo o naglušnosti, a gubitak veći od 93 dB definira se kao gluhoća. Vrsta naglušnosti i gluhoće određuje se prema istim principima kao i u akumetriji. Za mjerenje sposobnosti razumijevanja riječi potrebno je učiniti govornu audiometriju. Kao rezultat dobije se krivulja kao i kod tonske audiometrije na kojoj se prikazuje postotak razabiranja riječi u ovisnosti o glasnoći podražaja. Mjeri se prag percepcije govora, prag 50%-tnog razabiranja govora i prag 100%-tnog razabiranja govora koji u zdravih ljudi iznose redom: 0dB, 10 dB i 20 dB. Kod osoba s provodnom naglušnošću krivulja će biti pomaknuta udesno jer je kod njih podignut prag sluha. [27] Timpanometrija, objektivna metoda koja se koristi za ispitivanje prijemljivosti bubnjića i slušnih kostiju pri različitim tlakovima, nije nužna u preoperativnoj obradi jer ju nije moguće izvesti zbog perforacije bubnjića, ali se može mjeriti prohodnost Eustahijeve cijevi tzv. tubometrijom tijekom gutanja. [36]

Nije uvijek jednostavno procijeniti postojanje i stupanj oštećenja sluha, osobito kod novorođenčadi i male djece. Postavljanje sumnje na gubitak sluha važno je jer ranije postavljanje dijagnoze i započinjanje liječenja ima bolje ishode. Ukoliko gubitak sluha perzistira dovodi do zaostajanja u govoru i kognitivnom razvoju, a u nekim slučajevima tek tada dolazi do spoznaje da postoji problem i kreće se u obradu. Otoakusitička emisija metoda je jednostavna za provođenje među najmlađima, a koristi se i kao metoda probira na sluh. [37] U ovom testu mikروفon se postavlja u zvukovod, a računalom se bilježi aktivacija stanica Cortijeveg organa. Iako se ova metoda najčešće koristi za otkrivanje oštećenja unutarnjeg uha, preduvjet za izvođenje testa uredna je funkcija bubnjića i srednjeg uha pa kod oštećenja bubnjića također izostaje odgovor na zvučne podražaje. [38] BERA – audiometrija pomoću

evociranih odgovora moždanog debla (engl. „brainstem evoked response audiometry“) metoda je kod koje se preko slušalica puštaju zvučni podražaji, a bilježe se promjene električne aktivnosti mozga kao odgovor na podražaj. Ova metoda također je praktična za izvođenje kod male djece. [27] Test za vizualno-refleksno ispitivanje sluha (engl. „VRA – visual reinforcement audiometry“) jedan je od testova koji se mogu provesti kod manje djece, a njime se može detektirati provodni gubitak sluha. Ova pretraga koristi se kod djece u dobi od pola godine do 2 godine, a izvodi se tako što se u kabini emitiraju zvukovi različitih intenziteta i frekvencija. Okretanje glave djeteta prema izvoru ili skretanje pogleda smatra se kao pozitivan odgovor na zvučni podražaj, a dijete se nagrađuje primjerice puštanjem crtanog filma. [39]

S obzirom da je u smjernicama navedena i evaluacija prijeoperativnog stanja tonzila i adenoidnih vegetacija, potrebno je učiniti klinički pregled orofarinksa. Inspekcijom pomoću špatule kroz usnu šupljinu može se dobro vidjeti stanje tonzila, a to je posebno važno ukoliko je bolesnik sklon čestim tonzilofaringitisima jer je to vrlo česta bolest u pedijatrijskoj populaciji. Ukoliko je potrebno i ako se sumnja na postojanje povećanih adenoidnih vegetacija, može se učiniti nazofaringealna fiberendoskopija za bolju vizualizaciju. [40]

6. VRSTE KIRURŠKIH ZAHVATA

Prema Wullsteinovoj klasifikaciji, postoji 5 tipova timpanoplastike ovisno o tome uključuje li operativni zahvat anatomske strukture srednjeg uha i u kojoj mjeri. Tip I timpanoplastike po Wullsteinu isto je što i miringoplastika, a podrazumijeva izoliranu rekonstrukciju bubnjića bez zahvata na strukturama srednjeg uha. [4] Glavni ciljevi kirurškog liječenja su: zatvaranje perforacije radi sprječavanja ulaska mikroorganizama u bubnjište i prevencije razvoja superinfekcije, poboljšanje kvalitete života, poboljšanje sluha u slučaju da je oštećen, prevencija daljnjeg oštećenja sluha te prevencija migracije epidermisa vanjskog uha u srednje uho zbog već opisanog rizika za razvoj kolesteatoma. [34]

6.1. Vrste pristupa

Timpanoplastika je kirurški zahvat koji se može izvesti putem nekoliko različitih kirurških pristupa: transmeatalno, endauralno i retroaurikularno.

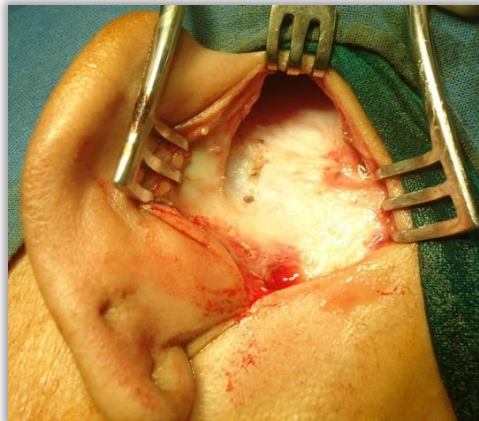Kod transmeatalne tehnike na bubnjić se pristupa kroz zvukovod pomoću spekuluma. Transmeatalnim pristupom mogu se raditi timpanoplastike koje zahtijevaju uporabu timpanomeatalnog režnja, ali i one manje invazivne bez odizanja timpanomeatalnog režnja. Kod pristupa s timpanomeatalnim režnjem učini se rez na vanjskom zvukovodu koji je 2-3 mm udaljen od bubnjića, a paralelan je s fibrozim prstenom i bubnjićem. Potom se odvaja epidermis sve od incizije u kontinuitetu s površnim slojem bubnjića. Prednosti zahvata kod kojih se ne koristi timpanomeatalni režanj su kratko trajanje zahvata i lakši oporavak. Nedostatak je transmeatalnog pristupa teža vizualizacija prednjih (anteriornih) perforacija. Također, transmeatalni pristup nije optimalan izbor kod velikih perforacija. [34, 41]

Endauralni pristup izvodi se na način da se učine definirane incizije, retraktorom se odigne površni sloj te se dobije pristup dubljim strukturama. Lempert I incizija učini se na stražnjem zidu zvukovoda, od gore prema dolje, na mjestu koštano - hrskavičnog spoja. Od gornjeg ruba Lempert I incizije prema lateralno učini se Lempert II incizija koja prolazi između gornjeg ruba tragusa i korijena helixa. Još jedna incizija učini se od donjeg ruba Lempert I incizije prema lateralno kako bi se mogla mobilizirati koža i pristupiti tkivima. Ovaj pristup, osim za timpanoplastiku, koristi se i kod mastoidektomije, atikotomije i kanaloplastike. [42]

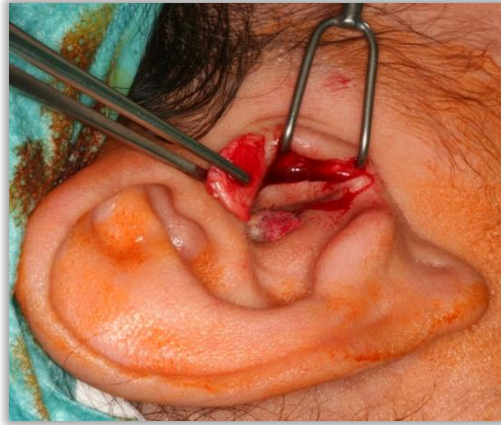Kod retroaurikularnog pristupa, učini se rez duž retroaurikularne brazde. Odvajanjem kože i rezanjem kroz potkožno tkivo i ostale strukture te povlačenjem uške prema naprijed prikaže se zvukovod. [34]

6.2. Vrste presadaka

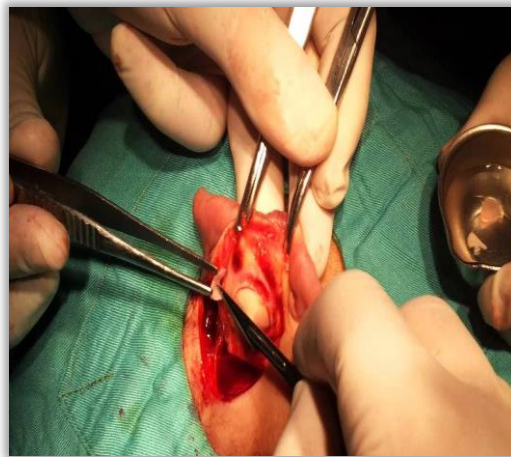
Kao presatci, u navedenim zahvatima mogu se koristiti razna tkiva. Fascija temporalnog mišića jedan je od mogućih izbora, a zbog svoje fleksibilnosti jednostavna je za korištenje, ali s druge strane to ju čini podložnijom retrakciji u slučaju komplikacija i kroničnih promjena (Slika 9.). Perihondrij je često korišteno tkivo u timpanoplastici (Slika 10., Slika 11.). Može se koristiti za reparaciju cijelog ili dijela bubnjića, a zbog veće čvrstoće daje dobru stabilnost. Jedan od mogućih izbora je i hrskavica koja se zbog svoje čvrstoće i konzistencije pokazala dosta otpornom pri komplikacijama kao što su infekcije i devaskularizacija. Najčešće se uzima iz ušne školjke ili tragusa. Hrkavica može biti postavljena u jednom komadu ili u više fragmenata takozvanom palisadnom tehnikom. Kao presadci nekada se koriste i vezivno-adipozni transplantati. Presatci periosta, primjerice iz mastoidnog nastavka, za sada nisu u rutinskoj praksi jer su se pojavile nuspojave kao što je sekundarno okoštavanje, ali potencijal periosta kao presatka još se uvijek istražuje. [34]



Slika 9. Fascija temporalnog mišića iz retroaurikularnog pristupa. (uz dopuštenje: doc.dr.sc. Kovač Bilić L.)



Slika 10. Incizija tragusa radi uzimanja presatka perihondrija. (uz dopuštenje: doc.dr.sc. Kovač Bilić L.)

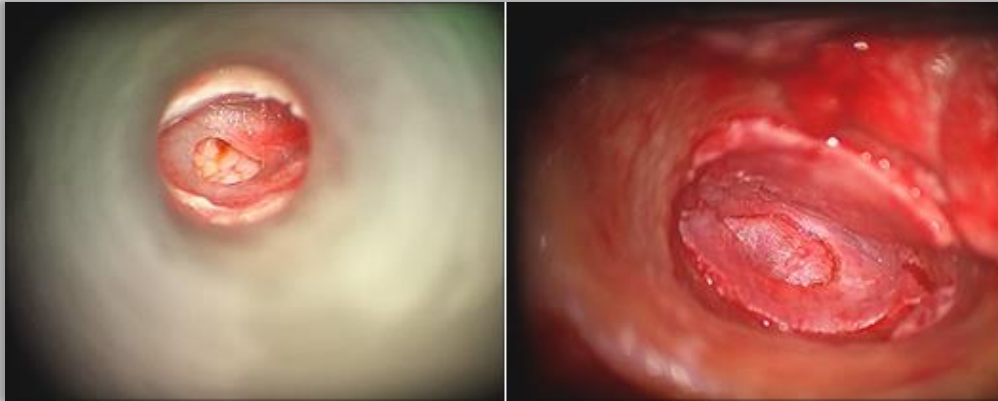

Slika 11. Incizija ušne školjke radi uzimanja presatka perihondrija. (uz dopuštenje: doc.dr.sc. Kovač Bilić L.)

6.3. Tehnike postavljanja presatka

Prije samog postavljanja presatka bitno je provjeriti je li došlo do prerastanja epidermisa na medijalnu stranu bubnjića te učiniti rubnu eksciziju. Presadak može biti postavljen ektrafibrozno ili subfibrozno. Kod ektrafibrozne (engl. „overlay“) tehnike, odvoji se epidermis od fibroznog sloja bubnjića, odnosno odiže se timpanomeatalni režanj, te se presadak stavlja s lateralne strane fibroznog sloja nakon čega se režanj vrati u prvobitni položaj. Prednost ovog pristupa je bolji pristup i vizualizacija anteriornih perforacija, visoka stopa uspješnosti i činjenica da nema rizika od kirurške manipulacije struktura srednjeg uha. Nedostaci ektrafibrozne tehnike su zadebljanje prednjeg timpanomeatalnog kuta, moguća lateralizacija presatka, i veći rizik nastanka kolesteatoma. U subfibroznoj (engl. „underlay“) tehnici, presadak se postavlja medijalno od perforacije (Slika 12.). Ovaj način prikladan je za

liječenje malih perforacija koje se mogu dobro vizualizirati. Ne pojavljuju se prethodno navedene nuspojave kao što su oticanje i lateralizacija presatka. Međutim, dolazi do redukcije prostora srednjeg uha i mogu se razviti priraslice. Vaskularizacija presatka lošija je nego u ektrafibroznoj tehnici pa je i veći rizik za neuspjeh operacije. Također, ovo nije tehnika izbora kod anteriornih perforacija zbog loše vizualizacije tog dijela bubnjića. [43]



Slika 12. Subfibrozna („underlay“) tehnika. (uz dopuštenje:
doc.dr.sc. Kovač Bilić L.)

Tehnika koja se sve češće koristi kod djece i opisuje u studijama je takozvana „butterfly“ tehnika postavljanja presatka hrskavice. Ovim pristupom smanjena je učestalost komplikacija i trajanje oporavka – koristi se transmeatalni pristup, dakle za pristup na bubnjić nisu potrebne incizije kao kod endauralnog ili retroaurikularnog pristupa, a osim toga „butterfly“ tehnika pozdrumijeva „inlay“ postavljanje hrskavice, što znači da se hrskavica umeće u bubnjić, a ne postavlja se medijalno ili lateralno od njega što doprinosi stabilnosti presatka i lakšem zarastanju. Osim toga, može se raditi u lokalnoj anesteziji, a trajanje operativnog zahvata je skraćeno. Najčešće se kao presadak uzima hrskavica tragusa. Nakon što je izvađen presadak te su određene potrebne dimenzije presatka za zatvaranje perforacije, potrebno je zarezati rub presatka cijelom dužinom kako bi se rub raslojio na dva lista, a prema karakterističnom izgledu presatka ova tehnika je i dobila svoje ime. Zatim se presadak postavlja na način da se jedan list ruba nalazi lateralno, a drugi medijalno od ruba perforiranog bubnjića zbog čega je ovaj presadak dobro učvršćen za sam bubnjić. [44, 45, 46, 47]

Prethodno je spomenuto kako su anteriorne perforacije zahtjevne za izvođenje kirurškog zahvata zbog lošije vizualizacije i slabije potpore presatka. Razvijena je tehnika „anterior tab flap“ koja se pokazala uspješnom u liječenju ovih vrsta perforacija, a postiže se i dobar uspjeh u reparaciji velikih perforacija. Operativni zahvat radi se endoskopskim pristupom, a kao presadak koristi se fascija temporalnog mišića. Učine se incizije paralelne s bubnjićem i

fibroznim prstenom na prednjem i stražnjem zidu zvukovoda. Odignu se dva timpanomeatalna režnja, a fascija se provuče kroz kanal formiran iz prednjeg zvukovoda počevši od prednje incizije pa do bubnjišta. Ovo je ustvari modificirana subfibrozna tehnika postavljanja presatka jer se fascija postavlja medijalno od bubnjića, a učvrsti se tako što se pozicionira ispod drške čekića. U konačnici se stražnji dio grafta uvuče i učvrsti ispod stražnjeg timpanomeatalnog režnja te se režnjevi reponiraju preko presatka. [48, 49, 50]

Još jedna tehnika postavljanja presadaka hrskavice koja se prema studijama pokazala jako uspješnom tehnika je palisadnog postavljanja hrskavice. U ovoj tehnici presadak čini više manjih fragmenata hrskavice debljine od 0,5 do 3 mm koji se pozicioniraju jedan pored drugog, a mogu se i preklapati, obično subfibroznom tehnikom. Ovo je tehnika koja se često koristi kod reperfuracija, upale srednjeg uha s priraslicama ili razvojem retrakcijskog džepa i drugih patologija srednjeg uha. Dokazano je da palisadna tehnika rezultira kvalitetnim cijeljenjem presadaka kod većine bolesnika te dobrim audiometrijskim nalazom. Prednost ove tehnike je što daje dobre rezultate kod perforacija svih veličina, a ima nisku stopu komplikacija. [51, 52]

Kod malih perforacija trebalo bi prvo pokušati s manje invazivnim opcijama od kojih se neke mogu izvesti i pod lokalnom anestezijom poput miringoplastike masnim tkivom (engl. „fat graft myringoplasty“), iako je teško to izvesti kod manje djece u lokalnoj anesteziji, a ukoliko takav pristup ne polučiti uspjeh preći na zahtjevnije kirurške zahvate. E. Dursun i suradnici u svom randomiziranom ispitivanju kirurški su liječili male perforacije bubnjića te su ispitanike podijelili u tri skupine, a svaka skupina liječena je jednom od navedenih metoda: paper – patch tehnikom, postavljanjem presatka masti ili presatka perihondrija. Kod paper – patch tehnike, odreže se mali komad pripremljenog materijala koji se s vanjske strane prsloni na perforaciju, a cilj ove tehnike je pospješiti cijeljenje perforacije te se materijal nakon nekog vremena uklanja. Presadak masti može se uzeti iz ušne resice, a postavlja se push-through tehnikom. Presadak perihondrija dobiven je iz hrskavice tragusa te je postavljen underlay tehnikom. U navedenoj studiji sudjelovala su 45 ispitanika, a maksimalna širina perforacije iznosila je 3 mm. Sve tri navedene tehnike pokazale su se uspješnima u liječenju malih perforacija, a velika prednost navedenih tehnika je manja invazivnost zahvata, trajanje hospitalizacije i oporavka te manja stopa pojavnosti komplikacija. [53, 54]

7. POSLIJEOPERATIVNO PRAĆENJE

Za kvalitetno poslijeoperativno cijeljenje potrebno je učvrstiti presatke dobrom tamponadom. Prostor srednjeg uha može se popuniti biorazgradivim materijalima kao što su hijaluronska kiselina, želatina ili na primjer resorptivni tamponi. Ovo je posebno važno za održavanje poslijeoperativne stabilnosti presatka u subfibroznoj tehnici. U zvučnik također se postavlja tamponada radi boljeg cijeljenja, a čvrsta tamponada zvučnika može ublažiti oticanje timpanomeatalnog režnja i lateralizaciju presatka ukoliko je korištena ektrafibrozna tehnika. Nakon nekoliko tjedana, liječnik uklanja materijale iz zvučnika, a istraživanje koje je proveo Lou Z. pokazalo je da kod bolesnika kojima je tamponada uklonjena nakon četiri tjedna imaju bolji otoskopski nalaz od onih kojima je tamponada uklonjena nakon dva tjedna. [34, 55]

Za ispravno cijeljenje potrebno je djeci i njihovim roditeljima dobro objasniti koje su poslijeoperativne mjere opreza kojih se moraju pridržavati. Važno je izbjegavati unošenje vode u uho tijekom prvih šest do osam tjedana. Za zaštitu od vode trebalo bi izbjegavati čepiće za uši, a umjesto toga koristiti trake ili kape za glavu. Naravno, trebalo bi izbjegavati sve aktivnosti kod kojih bi moglo doći do udara u operirano uho (posebno važno kod djece koja se bave sportovima), snažno ispuhivanje nosa, a kihati bi trebalo otvorenih usta. Osim toga, tijekom prvih mjesec dana ne bi se smjelo putovati avionom niti ići na visine više od 1000 metara zbog velike razlike u tlakovima. [34]

Kako bi se procijenio uspjeh operativnog zahvata i na vrijeme uočile i prevenirale komplikacije, potrebne su redovne poslijeoperativne kontrole. Za kvalitetnu ocjenu uspješnosti operacije potrebno je poslijeoperativno praćenje od minimalno godinu dana. Kao i u prijeoperativnoj procjeni, najvažniji su otoskopski nalaz i rezultat audiometrije. Nakon dva do tri mjeseca mogu se ocijeniti prvi otoskopski i audiometrijski rezultati. Kod iznenadne pojave otalgije, otoreje, vrtoglavice ili drugih neočekivanih simptoma, kontrolu je potrebno učiniti ranije.

N.E. Boronat-Echeverria i suradnici proveli su istraživanje u kojem su ocjenjivali uspješnost operacije prema tri kriterija: zatvaranje perforacije, očuvanje/povratak sluha i formiranje dobro aeriziranog bubnjišta bez sekreta. Stopa zatvaranja perforacije bila je >90%, ali kada su se uzela u obzir sva tri kriterija, uspješnost zahvata iznosila je 56,3%. Postizanje cjelovitosti bubnjića važno je za sprječavanje razvoja superinfekcija, poboljšanje kvalitete života, smanjenje rizika od razvoja komplikacija kao što je primjerice kolesteatom, ali cilj je postići i

preostala dva kriterija kod što većeg broja bolesnika. Istraživanjem se došlo do zaključka da su čimbenici koji su u pozitivnoj korelaciji s dobrim ishodom kirurškog zahvata: dob kada su započeli simptomi starija od 6 godina, zdravo kontralateralno uho, prethodna adenoidektomija, uzrok perforacije trauma ili postavljanje ventilacijske cjevčice, veličina perforacije manja od 50% površine bubnjića, uredno stanje sluznice i odsutnost kraniofacijalnih distorzija. [8]

8. KOMPLIKACIJE

8.1. Reperforacija

Jedna od češće zabilježenih poslijeoperativnih komplikacija timpanoplastike je reperforacija bubnjića. Dvije su vrste perforacija koje se mogu dogoditi: rane perforacije nastaju u periodu nedugo nakon operativnog zahvata, dok se kasne javljaju nakon više mjeseci ili godina.

Učestalost reperforacija varira između 5% i 10%. Rane reperforacije mogu biti uzrokovane poslijeoperativnom infekcijom, lošim pozicioniranjem presatka ili primjerice lošim reponiranjem timpanomeatalnog reznja preko presatka. Kasne perforacije drukčije su etiologije. Najčešće nastaju kao rezultat pogoršanja kronične upale bubnjišta, a mogu nastati i nakon formiranja retrakcijskog džepa. [34]

8.2. Retrakcijski džep

Oporavak bubnjića može se komplicirati nastankom retrakcijskog džepa. Već ranije opisan je retrakcijski džep kao rezultat kroničnih procesa i stvaranja negativnog tlaka u bubnjištu. Kirurški zahvati s tanjim presadcima kao što je primjerice fascija temporalnog mišića češće za komplikaciju imaju nastanak retrakcijskog džepa, za razliku od onih kod kojih se za presadak koristi hrskavica. [52]

8.3. Oticanje prednjeg timpanomeatalnog kuta i lateralizacija presatka

Prethodno spomenute komplikacije oticanja prednjeg timpanomeatalnog kuta i lateralizacija grafta nastaju gotovo uvijek kod korištenja ekstrasfibrozne tehnike postavljanja presatka i odizanja timpanomeatalnog reznja. Ove komplikacije otežavaju poslijeoperativni oporavak te mogu uzrokovati znatni funkcionalni gubitak. U ovom slučaju potrebno je procijeniti stupanj oštećenja sluha i uzeti u obzir stanje kontralateralnog uha jer je nekada potrebno učiniti reparacijski kirurški zahvat.

8.4. Provodni gubitak sluha

Na kontrolnim audiogramima nekada se može uočiti provodni gubitak sluha unatoč intaktnom bubnjiću na otoskopskom pregledu. Ovo može ukazivati na postojanje problema slušnih košćica ili neprepoznate upale, a u tom slučaju može se učiniti CT. [34]

9. ZAKLJUČAK

U slučaju razvoja upale srednjeg uha kod djece i ostalih navedenih uzroka koji mogu dovesti do razvoja perforacije bubnjića, uvijek je potrebno na umu imati nastanak perforacije kao moguću komplikaciju i učiniti sve što je u mogućnosti liječnika da se to spriječi. Ukoliko je perforacija već nastala, provodi se konzervativno liječenje kojim se nastoji potaknuti spontano zarastanje bubnjića. Ipak, određen broj perforacija ne cijeli na ovaj način te zahtijeva kirurško liječenje. Iz tog razloga, potrebno je dobro poznavati mogućnosti i rizike timpanoplastike u dječjoj dobi, pratiti smjernice i operativne zahvate koje opisuju recentne studije. Perforacija je problematika kojoj treba ozbiljno pristupiti jer je sluh od velike važnosti za kognitivni razvoj djeteta, a ako se na vrijeme ne prepozna može doći do nepovratnog oštećenja sluha i ostalih komplikacija koje je kasnije teško liječiti.

10. ZAHVALE

Zahvaljujem svojoj mentorici, doc. dr. sc. Lani Kovač Bilić na ljubaznosti, strpljenju, pomoći i vodstvu pri izradi ovog diplomskog rada.

Zahvaljujem svojoj obitelji na bezuvjetnoj podršci za vrijeme čitavog studiranja, a osobito roditeljima Ivani i Eddieju bez kojih ovaj uspjeh ne bi bio ostvariv.

Posebnu zahvalu upućujem svim prijateljima koji su me bodrili za vrijeme studiranja, s kojima sam provodila zajedničke trenutke i stvorila brojne uspomene koje ću pamtit i do kraja života.

11. LITERATURA

- 1) Dolhi N, Weimer AD. Tympanic Membrane Perforations. [Updated 2022 Aug 8]. In: StatPearls [Internet]. Treasure Island (FL): StatPearls Publishing; 2023 Jan-. Available from: <https://www.ncbi.nlm.nih.gov/books/NBK557887/>
- 2) Carpenter DJ, Tucci DL, Kaylie DM, Frank-Ito DO. The anatomic determinants of conductive hearing loss secondary to tympanic membrane perforation. *J Otol* 2017 Sep;12(3):125-131.
- 3) Mallouk S, Khadi EB, Bijou W, Oukessou Y, Sami R, Redallah LA, et al. Specific aspects of tympanoplasty in children: A retrospective cohort study of 95 cases. *Ann Med Surg (Lond)*. 2021 Apr 19;65:102297.
- 4) Brar S, Watters C, Winters R. Tympanoplasty. [Updated 2023 Jan 3]. In: StatPearls [Internet]. Treasure Island (FL): StatPearls Publishing; 2023 Jan-. Available from: <https://www.ncbi.nlm.nih.gov/books/NBK565863/>
- 5) Harterink E, Leboulanger N, Kotti S, Garabedian EN, Denoyelle F. Results of Myringoplasty in Children with Cleft Palate. *Otol Neurotol* 2014 Jun;35(5):838-843.
- 6) Denoyelle F, Roger G, Ducroz V, Escudier E, Fauroux B, Garabedian EN. Results of tympanoplasty in children with primary ciliary dyskinesia. *Arch Otolaryngol Head Neck Surg* 1998 Feb;124(2):177-9.
- 7) Koch WM, Friedman EM, McGill TJ, Healy GB. Tympanoplasty in children. The Boston children's Hospital experience. *Arch Otolaryngol Head Neck Surg* 1990 Jan;116(1):35-40.
- 8) Boronat-Echeverria NE, Reyes-García E, Sevilla-Delgado Y, Aguirre-Mariscal H, Mejía-Aranguré JM. Prognostic factors of successful tympanoplasty in pediatric patients: a cohort study. *BMC Pediatrics* 2012 Jun 12;12:67.
- 9) Sckolnick JS, Mantle B, Li J, Chi DH. Pediatric myringoplasty: factors that affect success-a retrospective study. *Laryngoscope* 2008 Apr;118(4):723-9.
- 10) Szymanski A, Toth J, Ogorevc M, et al. Anatomy, Head and Neck, Ear Tympanic Membrane. [Updated 2023 May 8]. In: StatPearls [Internet]. Treasure Island (FL): StatPearls Publishing; 2023 Jan-. Available from: <https://www.ncbi.nlm.nih.gov/books/NBK448117/>
- 11) Jalšovec D. Sustavna i topografska anatomija čovjeka. Zagreb: Školska knjiga; 2005.
- 12) Falkson SR, Tadi P. Otoscopy. [Updated 2022 Oct 31]. In: StatPearls [Internet]. Treasure Island (FL): StatPearls Publishing; 2023 Jan-. Available from: <https://www.ncbi.nlm.nih.gov/books/NBK556090/>

- 13) Batinić T. Dijagnostika i liječenje sekretornog otitisa [Diplomski rad]. Zagreb: Sveučilište u Zagrebu, Medicinski fakultet; 2015 [pristupljeno 13.06.2023.] Dostupno na: <https://urn.nsk.hr/urn:nbn:hr:105:637529>
- 14) Judaš M, Kostović I. Temelji neuroznanosti, besplatno web izdanje; <http://www.hiim.unizg.hr/>
- 15) Branica S. Akutna upala srednjeg uha. Medicus [Internet]. 2005 [pristupljeno 13.06.2023.];14(1_ARI):55-61. Dostupno na: <https://hrcak.srce.hr/18539>
- 16) Sagiv D, Migirov L, Glikson E, Mansour J, Yousovich Y, Wolf M, et al. Traumatic Perforation of the Tympanic Membrane: A Review of 80 Cases. J Emerg Med. 2018 Feb;54(2):186-190.
- 17) Rosenfeld RM, Tunkel DE, Schwartz SR, Anne S, Bishop CE, Chelius DC, et al. Clinical Practice Guideline: Tympanostomy Tubes in Children (Update). Otolaryngol Head Neck Surg. 2022 Feb;166(1_suppl):S1-S55.
- 18) Brown C, Behar P. Factors affecting persistent tympanic membrane perforation after tympanostomy tube removal in children. Int J Pediatr Otorhinolaryngol. 2020 Mar;130:109779.
- 19) Cayir S, Mutlu H. Traumatic Tympanic Membrane Perforation in Children in the Emergency Department: Comparison of Spontaneous Closure and Paper Patch. Cureus. 2020 Apr;12(4):e7697
- 20) Somers Th, Houben V, Goovaerts G, Govaerts PJ, Offeciers FE. Histology of the perforated tympanic membrane and its muco-epithelial junction. Clin Otolaryngol Allied Sci. 1997 Apr;22(2):162-6.
- 21) Maričić M, Bošnjak Z, Branica S. UPALA SREDNJEG UHA. Liječnički vjesnik [Internet]. 2015 [pristupljeno 13.06.2023.];137(9-10). Dostupno na: <https://hrcak.srce.hr/172732>
- 22) Mankowski NL, Raggio BS. Otoscope Exam. [Updated 2023 Jan 16]. In: StatPearls [Internet]. Treasure Island (FL): StatPearls Publishing; 2023 Jan-. Available from: <https://www.ncbi.nlm.nih.gov/books/NBK553163/>
- 23) Leung AKC, Wong AHC. Acute Otitis Media in Children. Recent Pat Inflamm Allergy Drug Discov. 2017;11(1):32-40.
- 24) Schilder AG, Chonmaitree T, Cripps AW, Rosenfeld RM, Casselbrant ML, Haggard MP, et al. Otitis media. Nat Rev Dis Primers. 2016 Sep 8;2(1):16063.
- 25) Kovač Bilić L, Trotić R, Tambić Andrašević A, Dawidowsky K, Birtić D, Velepčić M i sur. Smjernice za akutnu upalu srednjega uha za djecu i odrasle: ambulantno i

- bolničko liječenje. Medica Jadertina [Internet]. 2020 [pristupljeno 13.06.2023.];50(3):199-205. Dostupno na: <https://hrcak.srce.hr/244287>
- 26) Xie CY, Chen D, Liu FX. [Factors Related to Tympanic Membrane Perforation in Children with Acute Suppurative Otitis Media]. Zhongguo Yi Xue Ke Xue Yuan Xue Bao. 2021 Aug;43(4):531-535.
- 27) Bumber Ž, Katić V, Nikšić-Ivančić M, Pegan B, Petric V, Šprem N. Otorinolaringologija. Zagreb: LJEVAK; 2004.
- 28) Paparella MM, Schachern PA, Cureoglu S. Chronic silent otitis media. ORL J Otorhinolaryngol Relat Spec. 2002 Mar-Apr;64(2):65-72.
- 29) Parab SR, Khan MM. Endoscopic Management of Tympanic Membrane Retraction Pockets: A Two Handed Technique with Endoscope Holder. Indian J Otolaryngol Head Neck Surg. 2019 Dec;71(4):504-511.
- 30) Urík M, Tedla M, Hurník P. Pathogenesis of Retraction Pocket of the Tympanic Membrane-A Narrative Review. Medicina (Kaunas). 2021 Apr 28;57(5):425.
- 31) Spinos D, Mallick S, Judd O. Management of retraction pockets: historic and novel approaches. J Laryngol Otol. 2022 Jul;136(7):582-587.
- 32) Kodrić F. Kolestatom [Diplomski rad]. Zagreb: Sveučilište u Zagrebu, Medicinski fakultet; 2022 [pristupljeno 06.06.2023.] Dostupno na: <https://urn.nsk.hr/urn:nbn:hr:105:746295>
- 33) Kennedy KL, Singh AK. Middle Ear Cholesteatoma. [Updated 2022 Jul 4]. In: StatPearls [Internet]. Treasure Island (FL): StatPearls Publishing; 2023 Jan-. Available from: <https://www.ncbi.nlm.nih.gov/books/NBK448108/>
- 34) Société française d'otorhinolaryngologie. Traitement chirurgical des perforations tympaniques de l'enfant. 2019.
- 35) Rana AK, Upadhyay D, Yadav A, Prasad S. Correlation of Tympanic Membrane Perforation with Hearing Loss and Its Parameters in Chronic Otitis Media: An Analytical Study. Indian J Otolaryngol Head Neck Surg. 2020 Jun;72(2):187-193.
- 36) Borangiu A, Popescu CR, Purcarea VL. Sonotubometry, a useful tool for the evaluation of the Eustachian tube ventilatory function. J Med Life. 2014 Oct-Dec;7(4):604-610.
- 37) Zaputović S. KLINIČKI I GENETIČKI PROBIR NA PRIROĐENU GLUHOĆU. Gynaecologia et perinatologia [Internet]. 2007 [pristupljeno 14.06.2023.];16(2):73-78. Dostupno na: <https://hrcak.srce.hr/23414>

- 38) Young A, Ng M. Otoacoustic Emissions. [Updated 2023 Apr 17]. In: StatPearls [Internet]. Treasure Island (FL): StatPearls Publishing; 2023 Jan-. Available from: <https://www.ncbi.nlm.nih.gov/books/NBK580483/>
- 39) Schmida MJ, Peterson HJ, Tharpe AM. Visual reinforcement audiometry using digital video disc and conventional reinforcers. *Am J Audiol.* 2003 Jun;12(1):35-40.
- 40) Torretta S, Marchisio P, Succo G, Capaccio P, Pignataro L. Nasopharyngeal fiberoendoscopy in children: a survey of current Italian pediatric otolaryngological practices. *Ital J Pediatr.* 2016 Mar 1;42:24.
- 41) de Savornin Lohman EAJ, Borgstein J. Transmeatal tympanoplasty of subtotal and anterior perforations: a single-institution experience including 94 patients. *Clin Otolaryngol.* 2017 Aug;42(4):920-923.
- 42) Bae MR, Kang WS, Chung JW. Comparison of the Clinical Results of Attic Cholesteatoma Treatment: Endoscopic Versus Microscopic Ear Surgery. *Clin Exp Otorhinolaryngol.* 2019 May;12(2):156-162.
- 43) Sergi B, Galli J, De Corso E, Parrilla C, Paludetti G. Overlay versus underlay myringoplasty: report of outcomes considering closure of perforation and hearing function. *Acta Otorhinolaryngol Ital.* 2011 Dec;31(6):366-71.
- 44) Eavey RD. Inlay tympanoplasty: cartilage butterfly technique. *Laryngoscope.* 1998 May;108(5):657-61.
- 45) Ulku CH. Inlay Butterfly Cartilage Tympanoplasty: Anatomic and Functional Results. *Indian J Otolaryngol Head Neck Surg.* 2018 Jun;70(2):235-239.
- 46) Kaya I, Benzer M, Uslu M, Bilgen C, Kirazli T. Butterfly Cartilage Tympanoplasty Long-term Results: Excellent Treatment Method in Small and Medium Sized Perforations. *Clin Exp Otorhinolaryngol.* 2018 Mar;11(1):23-29.
- 47) Riss JC, Roman S, Morredu E, Farinetti A, Nicollas R, Triglia JM. Butterfly-cartilage tympanoplasty in children: A 28-case series and literature review. *Eur Ann Otorhinolaryngol Head Neck Dis.* 2016 Jun;133(3):179-82.
- 48) Faramarzi M, Atashi S, Edalatkah M, Roosta S. The effect of anterior tab flap technique on graft success rate in large tympanic membrane perforation. *Eur Arch Otorhinolaryngol.* 2021 Jun;278(6):1765-1772.
- 49) Le TT, Vo DMN, Duong TM, Nguyen N. Endoscopic transcanal myringoplasty with anterior tab flap underlay technique: An analysis of 35 cases. *Ann Med Surg (Lond).* 2022 Jul 11;80:104135.

- 50) D'Eredità R, Lens MB. Anterior tab flap versus standard underlay myringoplasty in children. *Otol Neurotol*. 2009 Sep;30(6):777-81.
- 51) Jeffery CC, Shillington C, Andrews C, Ho A. The palisade cartilage tympanoplasty technique: a systematic review and meta-analysis. *J Otolaryngol Head Neck Surg*. 2017 Jun 17;46(1):48.
- 52) Larrosa F, de Osso JT, Dura MJ, Bernal-Sprekelsen M. Palisade cartilage tympanoplasty compared to one-piece composite cartilage-perichondrium grafts for transcanal endoscopic treatment of subtotal tympanic membrane perforations: a retrospective study. *Eur Arch Otorhinolaryngol*. 2020 Jul;277(7):1955-1959.
- 53) Dursun E, Dogru S, Gungor A, Cincik H, Poyrazoglu E, Ozdemir T. Comparison of paper-patch, fat, and perichondrium myringoplasty in repair of small tympanic membrane perforations. *Otolaryngol Head Neck Surg*. 2008 Mar;138(3):353-6.
- 54) Lee JH, Lee JS, Kim DK, Park CH, Lee HR. Clinical outcomes of silk patch in acute tympanic membrane perforation. *Clin Exp Otorhinolaryngol*. 2015 Jun;8(2):117-22.
- 55) Lou Z. The Effect of External Auditory Canal Packing Duration on Healing After Endoscopic Cartilage Myringoplasty. *Ear Nose Throat J*. 2021 Nov;100(9):656-661.

12. ŽIVOTOPIS

Rođena sam 01. studenog 1998. godine u Zadru. Odrasla sam u Biogradu na Moru gdje sam završila osnovnoškolsko obrazovanje te osnovnu glazbenu školu. U Zadru sam pohađala Gimnaziju Jurja Barakovića, prirodoslovno-matematički smjer. Medicinski fakultet u Zagrebu upisala sam 2017. godine.

Za vrijeme studiranja bila sam demonstrator na kolegiju Anatomija u akademskoj godini 2020./2021. i 2021./2022. te na kolegiju Klinička propedeutika u akademskoj godini 2021./2022. Od 2021. godine aktivni sam član Studentske sekcije za kirurgiju, a u akademskoj godini 2022./2023. sam član vodstva Sekcije. Kao Sekcija, organiziramo brojne tečajeve i predavanja, a aktivno smo sudjelovali na više kongresa. Aktivni sam član udruge studenata medicine CroMSIC, a od svih projekata koje udruga organizira najviše sam sudjelovala u projektu THE Talk kao edukator o spolnom i reproduktivnom zdravlju među srednjoškolcima. Pod mentorstvom doc. dr. sc. Marije Gamulin napisala sam pregledni rad pod nazivom „Prva linija liječenja metastatskog raka mokraćnog mjehura" koji je 2021. godine objavljen u časopisu Libri oncologici.

Dobitnica sam Dekanove nagrade za izvrstan uspjeh u akademskoj godini 2017./2018. i Rektorove nagrade za društveno koristan rad u akademskoj i široj zajednici u akademskoj godini 2022./2023. koju smo kao Sekcija osvojili za projekt *Kirurgija za sve – promicanje znanja i vještina*.

Aktivno se služim engleskim, a pasivno talijanskim jezikom. U slobodno vrijeme bavim se pjevanjem, latinoameričkim plesovima i sviranjem gitare.