

Invazivno liječenje supraventrikulskih aritmija

Suč, Iva

Master's thesis / Diplomski rad

2023

Degree Grantor / Ustanova koja je dodijelila akademski / stručni stupanj: **University of Zagreb, School of Medicine / Sveučilište u Zagrebu, Medicinski fakultet**

Permanent link / Trajna poveznica: <https://um.nsk.hr/um:nbn:hr:105:127092>

Rights / Prava: [In copyright](#)/[Zaštićeno autorskim pravom.](#)

Download date / Datum preuzimanja: **2025-02-28**



Repository / Repozitorij:

[Dr Med - University of Zagreb School of Medicine Digital Repository](#)



SVEUČILIŠTE U ZAGREBU

MEDICINSKI FAKULTET

Iva Suć

Invazivno liječenje supraventrikulskih aritmija

DIPLOMSKI RAD



Zagreb, 2023.

Ovaj diplomski rad izrađen je u Zavodu za bolesti krvnih žila Kliničkog bolničkog centra Zagreb pod vodstvom doc.dr.sc. Mislava Puljevića, dr.med. i predan je na ocjenu u akademskoj godini 2022./2023.

Mentor: doc.dr.sc. Mislav Puljević

SAŽETAK.....	I
SUMMARY.....	II
1. UVOD.....	1
1.1 Provodni sustav srca.....	1
1.2 Mehanizmi nastanka aritmija.....	2
1.3 Podjela supraventrikulskih aritmija.....	4
2. KATETERSKA ABLACIJA.....	5
2.1 Elektrofiziološko (EF) ispitivanje.....	5
2.1.1 Izvođenje postupka.....	6
2.1.2 Elektroanatomsko mapiranje.....	8
2.2 Komplikacije kateterske ablacije.....	9
2.3 Kateterska ablacija specifičnih aritmija.....	10
2.3.1 Atrioventrikulska nodalna kružna tahikardija (AVNRT).....	10
2.3.2 Atrioventrikulska kružna tahikardija (AVRT).....	11
2.3.3 Supraventrikulske ekstrasistole (SVES).....	13
2.3.4 Žarišna (fokalna) atrijska tahikardija (AT).....	14
2.3.5 Fibrilacija atrijska (FA).....	14
2.3.6 Undulacija atrijska.....	18
3. ELEKTROSTIMULACIJA SRCA.....	20
3.1 Uvod u elektrostimulaciju.....	20
3.2 Tipovi elektrostimulatora.....	21
3.3 Tehnika implantacije.....	23
3.4 Komplikacije.....	24
3.5 Indikacije za implantaciju.....	25
3.5.1 Disfunkcija sinusnog čvora (DSC).....	26
3.5.2 Atrioventrikulski (AV) blok.....	28
4. ZAKLJUČAK.....	30
5. ZAHVALE.....	31
6. LITERATURA.....	32
7. ŽIVOTOPIS.....	41

POPIS KORIŠTENIH KRATICA

AAI	vrsta jednokomorskog elektrostimulatora (engl. <i>atrium paced, atrium sensed, pacing inhibited if beat sensed</i>)
AI	ablacijski indeks (engl. <i>ablation index</i>)
AP	akcesorni put (engl. <i>accessory pathway</i>)
AT	atrijska tahikardija (engl. <i>atrial tachycardia</i>)
AVNRT	atrioventrikulska nodalna kružna tahikardija (engl. <i>atrioventricular nodal reentrant tachycardia</i>)
AVRT	atrioventrikulska kružna tahikardija (engl. <i>atrioventricular reentrant tachycardia</i>)
CRT	srčana resinkronizacijska terapija (engl. <i>cardiac resynchronization therapy</i>)
CT	komputerizirana tomografija (engl. <i>computed tomography</i>)
CTI	kavotrikuspidni istmus (engl. <i>cavotricuspid isthmus</i>)
DDD	vrsta dvokomorskog elektrostimulatora (engl. <i>dual chambers paced, dual chambers sensed, dual response</i>)
DSČ	disfunkcija sinusnog čvora (engl. <i>sinus node dysfunction</i>)
EKG	elektrokardiogram (engl. <i>electrocardiogram</i>)
ERP	efektivni refraktorni period (engl. <i>effective refractory period</i>)
FA	fibrilacija atrijske (engl. <i>atrial fibrillation</i>)
LAP	lijevi atrijski privjesak (engl. <i>left atrial appendage</i>)
MR	magnetska rezonanca (engl. <i>magnetic resonance</i>)
MRAT	makro-reentry atrijska tahikardija (engl. <i>macro-reentry atrial tachycardia</i>)
PV	plućne vene (engl. <i>pulmonary veins</i>)

SVES	supraventrikulske ekstrasistole (engl. <i>supraventricular extrasystole</i>)
SVT	supraventrikulska tahikardija (engl. <i>supraventricular tachycardia</i>)
WPW	Wolff-Parkinson-White (engl. <i>Wolff-Parkinson-White</i>)

SAŽETAK

Naslov rada: Invazivno liječenje supraventrikulskih aritmija

Autor: Iva Suć

Supraventrikulske aritmije relativno su česti poremećaji ritma koji potječu iz gornjih srčanih komora. Na temelju srčane frekvencije dijele se u dvije glavne skupine - tahiaritmije i bradiaritmije. Osim što nerijetko uzrokuju neugodne simptome, neke od njih značajno narušavaju kvalitetu života bolesnika te se povezuju s povećanim morbiditetom, mortalitetom i troškovima zdravstvene skrbi. U njihovom liječenju često se koriste antiaritmici i drugi lijekovi, ali uz ograničenu učinkovitost i brojne nuspojave. Napredak u području elektrofiziologije srca doveo je do razvoja visoko učinkovitih invazivnih postupaka kao što su kateterska ablacija i ugradnja srčanog elektrostimulatora.

Kateterska ablacija je minimalno invazivni zahvat tijekom kojeg se tkivo odgovorno za aritmiju selektivno uništava zagrijavanjem ili smrzavanjem, pružajući potencijalno izlječenje ili dugoročno olakšanje simptoma. Stope uspješnosti postupka variraju ovisno o specifičnoj aritmiji i karakteristikama bolesnika, ali su općenito visoke, s malim rizikom od komplikacija kada ga izvode iskusni operateri. Najčešće supraventrikulske tahiaritmije koje se danas liječe ablacijskim postupcima su atrioventrikulska (AV) nodalna kružna tahikardija (AVNRT), AV kružna tahikardija (AVRT) povezana s akcesornim putem (AP), fibrilacija atrijska (FA) i undulacija atrijska.

Temelj invazivnog liječenja bradiaritmija je ugradnja srčanog elektrostimulatora (engl. *pacemaker*), malog elektroničkog uređaja koji kontinuirano prati električnu aktivnost srca i prema potrebi isporučuje električne impulse za stimulaciju srčanog mišića, pomažući u održavanju pravilnog srčanog ritma, odgovarajuće frekvencije i dobre koordinacije između atrijske i ventrikularne. Uređaj se sastoji od generatora koji se kirurški ugrađuje pod kožu i jedne ili više elektroda koje se putem vena postavljaju u srčane šupljine, uz relativno nisku stopu komplikacija povezanih sa zahvatom. Među poremećajima ritma supraventrikulskog podrijetla, disfunkcija sinusnog čvora (DSČ) i AV blok visokog stupnja dvije su najvažnije indikacije za trajnu elektrostimulaciju. Ugradnja elektrostimulatora u ovih bolesnika učinkovito ublažava simptome, sprječava pojavu sinkope i iznenadne srčane smrti te značajno poboljšava kvalitetu života.

Ključne riječi: supraventrikulske aritmije, invazivno liječenje, kateterska ablacija, ugradnja srčanog elektrostimulatora

SUMMARY

Title: Invasive treatment of supraventricular arrhythmias

Author: Iva Suć

Supraventricular arrhythmias are relatively common rhythm disorders originating from the upper chambers of the heart. Depending on the heart rate, they are divided into two main groups - tachyarrhythmias and bradyarrhythmias. In addition to often causing unpleasant symptoms, some of them significantly impair the patient's quality of life and are associated with increased morbidity, mortality and healthcare costs. Antiarrhythmics and other drugs are often used in their treatment, but with limited effectiveness and numerous side effects. Advances in the field of cardiac electrophysiology have led to development of highly effective invasive treatments like catheter ablation and pacemaker implantation.

Catheter ablation is a minimally invasive procedure during which the tissue responsible for the arrhythmia is selectively destroyed through heating or freezing, providing a potential cure or long-term relief of symptoms. Success rates of the procedure vary depending on the specific arrhythmia and patient characteristics, but are generally high, with a low risk of complications when performed by experienced operators. The most common supraventricular arrhythmias treated with this method include atrioventricular (AV) nodal reentrant tachycardia (AVNRT), AV reentrant tachycardia (AVRT) associated with an accessory pathway (AP), atrial fibrillation (FA), and atrial flutter.

The foundation of invasive treatment for bradyarrhythmias is the implantation of a cardiac pacemaker, a small electronic device that continuously monitors the electrical activity of the heart and delivers electrical impulses as needed to stimulate the heart muscle, helping to maintain a regular heart rhythm, appropriate frequency, and good coordination between the atria and ventricles. The device consists of a generator that is surgically implanted under the skin, and one or more leads that are placed in the heart chambers through the veins, with a relatively low rate of procedure-related complications. Among rhythm disorders of supraventricular origin, sinus node dysfunction and high-degree AV block are the two most important indications for permanent cardiac pacing. Implantation of a pacemaker in these patients effectively alleviates symptoms, prevents syncope and sudden cardiac death, and significantly improves the quality of life.

Key words: supraventricular arrhythmias, invasive treatment, catheter ablation, pacemaker implantation

1. UVOD

Supraventrikulske aritmije, poremećaji ritma koji potječu iz gornjih srčanih komora, relativno su česte u općoj populaciji. Ritam može biti pravilan ili nepravilan, a ovisno o tome je li srčana frekvencija veća ili manja od normalne (60-100 otkucaja u minuti) razlikujemo dvije glavne skupine - tahiaritmije i bradiaritmije. Osim što se nerijetko očituju neugodnim simptomima poput palpitacija, dispneje, umora ili sinkope, neke od njih značajno narušavaju kvalitetu života bolesnika te se povezuju s povećanim morbiditetom i troškovima zdravstvene skrbi. Eliminaciju simptoma i prevenciju ponovnog javljanja epizoda aritmije moguće je postići antiaritmicima, no oni su ponekad ograničenog učinka, ulaze u interakcije s drugim lijekovima te se povezuju s brojnim nuspojavama.

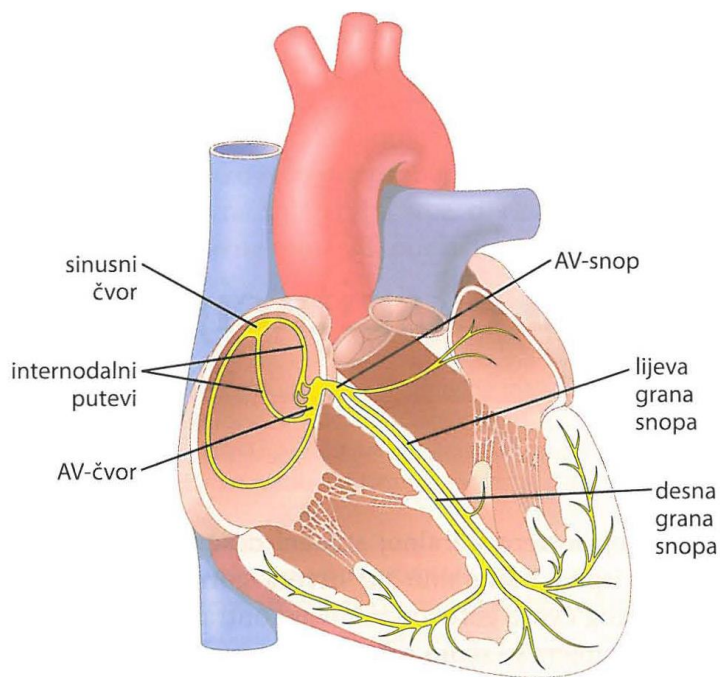
Nova saznanja u području elektrofiziologije srca i značajan tehnološki napredak doveli su do razvoja visoko učinkovitih invazivnih metoda liječenja supraventrikulskih aritmija. Ovim postupcima izravno se ciljaju i ispravljaju abnormalni srčani ritmovi, čime se smanjuje ovisnost o lijekovima, poboljšava preživljenje i kvaliteta života bolesnika, a za odabrane vrste aritmija postoji i mogućnost trajnog izlječenja. (1,2)

Invazivno liječenje supraventrikulskih poremećaja ritma temelji se na dva osnovna postupka kojima će se baviti ovaj pregledni rad – kateterskoj ablaciji i ugradnji trajnog srčanog elektrostimulatora.

1.1 Provodni sustav srca

Srčana kontrakcija nastaje kao posljedica niza elektromehaničkih događaja koji se događaju u miocitima. Električni podražaj nastaje spontano u sinusnom odnosno sinoatrijskom (SA) čvoru, dijelu miokarda koji se nalazi na spoju desnog atrija i gornje šuplje vene. Val depolarizacije nastavlja se širiti desnim atrijem te aktivira lijevi atrij prvenstveno putem koronarnog sinusa. Nakon depolarizacije oba atrija impuls ulazi u atrioventrikulski (AV) čvor, kroz koji se u većini slučajeva širi putem ujednačenog funkcionalnog puta. U nekih pojedinaca postoje dva ili više funkcionalnih putova (tzv. brzi i spori putevi) koji mogu predstavljati podlogu za kruženje impulsa i nastanak aritmije. (3)

Glavna funkcija AV čvora je modulacija prijenosa podražaja iz atrija u ventrikule; širenje podražaja je usporeno, čime se omogućuje dovršetak atrijske sistole i ventrikulskog punjenja prije početka sistole ventrikula. Podražaj se potom širi na Hisov snop, putem njegove lijeve i desne grane na Purkinjeova vlakna te konačno na stanice miokarda ventrikula, što rezultira njihovom kontrakcijom (slika 1). (4)

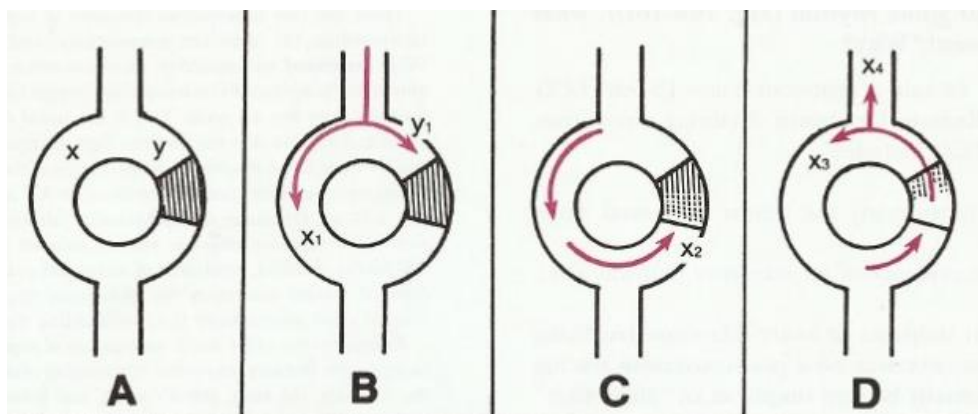


Slika 1. Shema provodnog sustava srca. Preuzeto uz dopuštenje od (4)

1.2 Mehanizmi nastanka aritmija

Srčane aritmije općenito mogu nastati uslijed poremećaja u stvaranju impulsa i/ili poremećaja provođenja impulsa. Postoje tri osnovna mehanizma kojima se objašnjava nastajanje aritmija – kruženje podražaja (engl. *reentry*), okidačka aktivnost i patološki automatizam. Ponekad se aritmija može pokrenuti jednim mehanizmom, a održavati drugim.

Kruženje impulsa je elektrofiziološki mehanizam na kojem se temelji većina supraventrikulskih tahikardija (SVT), uključujući undulaciju atriya, AV nodalnu kružnu (engl. *reentrant*) tahikardiju (AVNRT) i AV kružnu tahikardiju (AVRT) koja uključuje akcesorne puteve (AP). Za ovaj mehanizam mora biti ispunjeno nekoliko preuvjeta. Za početak, moraju postojati dva približno paralelna provodna puta međusobno povezana proksimalno i distalno provodljivim tkivom, koji na taj način zatvaraju električni krug. Nadalje, nužno je da je refraktorni period jednog puta (put Y) značajno dulji od refraktornog perioda drugog puta (put X). Konačno, put s kraćim refraktornim periodom mora provoditi električne impulse sporije od drugog puta. Tek kad su ispunjeni svi navedeni uvjeti, kruženje podražaja se može pokrenuti ukoliko pravovremeni preuranjeni impuls uđe u krug dok je put Y (s duljim refraktornim periodom) još uvijek refraktoran od prethodne depolarizacije, a put X (onaj s kraćim refraktornim periodom) se već oporavio i može dalje širiti preuranjeni impuls (slika 2).



Slika 2. Shematski prikaz mehanizma kruženja impulsa. Preuzeto uz dopuštenje od (5)

Trigerirana (okidačka) aktivnost je relativno rijedak mehanizam nastanka aritmija prvenstveno ventrikulskog podrijetla. Nastaje zbog ranih ili kasnih naknadnih depolarizacija u procesu repolarizacije, a ukoliko dosegne prag podražaja za okidanje akcijskog potencijala, može pokrenuti aritmiju.

Automatizam je svojstvo srčanih stanica za spontano pokretanje impulsa, bez potrebe za prethodnom stimulacijom. Frekvencija stvaranja impulsa u SA čvoru je obično veća od frekvencije ostalih stanica, no u određenim okolnostima može doći do pojave patološkog automatizma u tkivima izvan SA čvora. Ti ektopični izvori impulsa (fokusi) mogu biti smješteni u aatriju, AV spoju ili žilama koje izravno komuniciraju s aatrijem, kao što su gornja ili donja šuplja vena ili plućne vene, a ukoliko svojom frekvencijom nadvladaju okidačku aktivnost SA čvora, postaju glavni predvodnik srčanog ritma. Pojačani automatizam atrijskih miocita najčešće je posljedica poremećaja elektrolita, hipoksije, lijekova ili atrijskog rastezanja uslijed pretjeranog volumnog opterećenja.

S druge strane, smanjeni ili abnormalni automatizam unutar SA čvora ili AV čvora povezuje se s pojavom bradiaritmija, pri čemu je najznačajniji intrinzični uzrok progresivna, o dobi ovisna degenerativna fibroza tkiva unutar ovih struktura. (6,7)

1.3 Podjela supraventrikulskih aritmija

Prema definiciji, supraventrikulske aritmije uključuju poremećaje srčanog ritma koji nastaju u strukturama iznad račvišta Hisovog snopa: u SA čvoru, tkivu atrijske ili u područjima spoja između atrijske i ventrikularne. Klinički se s obzirom na srčanu frekvenciju dijele na tahiaritmije (broj otkucaja > 100 u minuti) i bradiaritmije (broj otkucaja < 50-60 u minuti).

Za SVT su tipične podjele prema podrijetlu nastanka (SA čvor, ektopično žarište unutar atrijske ili AV čvor) i prema mehanizmu nastanka, što je objedinjeno konvencionalnom klasifikacijom u 3 velike skupine – atrijske tahikardije (AT), AV spojne tahikardije i AV kružne tahikardije. (8,9)

Također je česta podjela s obzirom na pravilnost ritma (tablica 1).

Tablica 1. Podjela supraventrikulskih tahikardija prema pravilnosti ritma. Modificirano prema (10)
AT – atrijska tahikardija; AVNRT – atrioventrikulska nodalna kružna tahikardija; AVRT – atrioventrikulska kružna tahikardija; FA – fibrilacija atrijske.

Pravilan ritam	Nepravilan ritam
Fiziološka sinusna tahikardija	FA
Neprikladna sinusna tahikardija	Multifokalna AT
Fokalna AT	
Undulacija atrijske	
AVNRT	
AVRT	
Spojna tahikardija	

Supraventrikulske bradiaritmije obuhvaćaju brojne poremećaje ritma koji se mogu objediniti u dvije osnovne skupine – disfunkciju sinusnog čvora (DSČ) i AV blok.

DSČ se odnosi na smetnje stvaranja ili prijenosa impulsa u SA čvoru i uključuje čitavi spektar poremećaja srčanog ritma: sinusnu bradikardiju, SA izlazni blok, sinusni arest, kronotropnu inkompetenciju i bradikardiju koja se izmjenjuje s epizodama tahiaritmije poput FA ili undulacije atrijske (bradikardija-tahikardija sindrom).

AV blok predstavlja kašnjenje ili smetnju u prijenosu električnih impulsa iz atrijske u ventrikule, a ovisno o težini poremećaja razlikujemo tri stupnja – AV blok I. stupnja, AV blok II. stupnja (Mobitz tip I-Wenckebach i Mobitz tip II) i AV blok III. stupnja (kompletni srčani blok). (11)

2. KATETERSKA ABLACIJA

Kateterska ablacija je minimalno invazivni zahvat tijekom kojeg se radi selektivna destrukcija područja u srcu koja su strateški važna za nastanak ili širenje aritmija. Nakon što se elektrofiziološkim (EF) ispitivanjem otkrije točan mehanizam aritmije, jedan od katetera postavlja se na ciljno mjesto te se putem elektrode na njegovom vršku isporučuje ablativna energija s ciljem stvaranja lokaliziranog ožiljka. (12)

Uvođenje perkutane ablacije istosmjernom strujom prije više od 30 godina pokrenulo je eru intervencijske elektrofiziologije srca koja je transformirala liječenje srčanih aritmija. Ablacija istosmjernom strujom kasnije je zamijenjena radiofrekventnom (RF) energijom, koja je ponudila atraktivniji profil sigurnosti i učinkovitosti. Kateterska ablacija ima visoku učinkovitost i dobar sigurnosni profil te je u posljednja 2 desetljeća postala jedna od najkorisnijih i najraširenijih metoda liječenja u području elektrofiziologije srca. Poboljšanja u dizajnu katetera nastavila su povećavati sposobnost operatera da cilja aritmogeni supstrat, a nedavni tehnološki razvoj omogućio je izvođenje RF ablacije bez ili s minimalnim zračenjem uz pomoć naprednih sustava za elektroanatomsko mapiranje i intrakardijalnu ehokardiografiju. Izbor izvora energije ovisi o iskustvu operatera, ciljnom mjestu za ablaciju i preferencijama bolesnika. Najčešće korišten izvor energije je RF energija, odnosno oblik izmjenične električne struje koja stvara leziju električnim zagrijavanjem miokarda. Alternativno se koristi krioenergija, pri čemu se ciljno tkivo ne zagrijava, već smrzava primjenom dušikovog oksida. Glavna prednost krioablacije je mogućnost titriranja temperature/trajanja i stvaranje reverzibilnih lezija prije trajnog uništenja tkiva. Time je moguće izbjeći oštećenje AV čvora prilikom ablacije supstrata specifičnih aritmija poput AVNRT-a, nekih oblika AT-a i AP-ova smještenih u blizini Hisovog snopa, posebice u pedijatrijskoj populaciji. Većina dosad objavljenih ispitivanja pokazala su višu stopu recidiva s krioablacijom, ali niži rizik od trajnog AV bloka. (13,14)

2.1 Elektrofiziološko (EF) ispitivanje

EF ispitivanje je invazivni dijagnostički postupak koji omogućuje snimanje intrakardijalnih električnih potencijala pomoću katetera postavljenih unutar srca, radi analize kretanja električnih impulsa u srcu bolesnika. Najznačajnija indikacija za ovu metodu u kontekstu invazivnog liječenja supraventrikulskih aritmija je lokalizacija i precizno utvrđivanje mehanizama odgovornih za specifične aritmije, budući da EF ispitivanje najčešće prethodi postupku kateterske ablacije s ciljem trajnog izlječenja aritmija.

EF ispitivanje za procjenu bolesnika s bradikardijom ima ograničenu primjenu, ali u specifičnim slučajevima može biti korisno za razjašnjavanje etiologije sinkope, ispitivanje sumnje na DŠČ ili AV blok, za utvrđivanje rizika od iznenadne srčane smrti ili pak za procjenu potrebe za ugradnjom EF naprava kao što su srčani elektrostimulator ili defibrilator. (14,15)

2.1.1 Izvođenje postupka

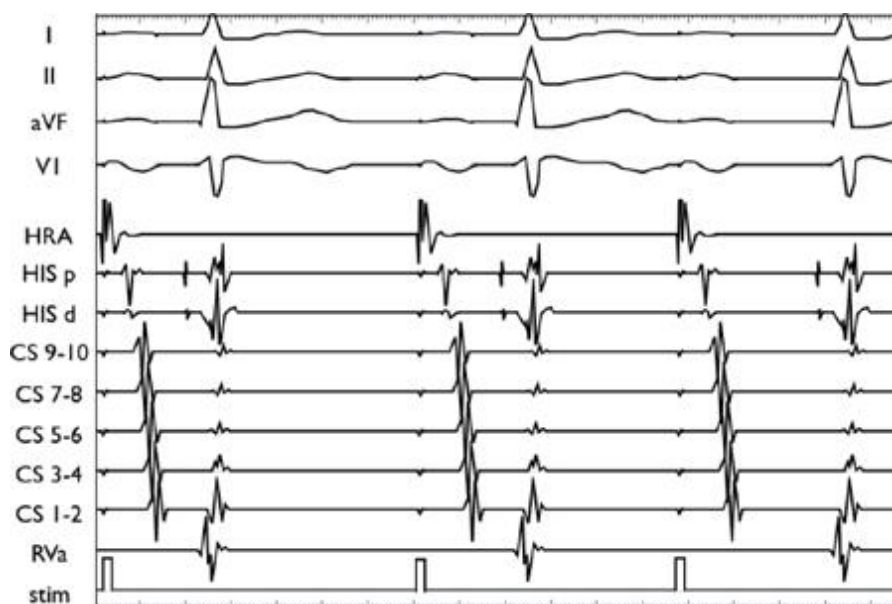Većina dijagnostičkih i ablacijskih postupaka može se sigurno ostvariti nakon blage sedacije/analgije. Za pružanje analgezije, sedacije i amnezije obično se koristi kombinacija benzodiazepina i narkotika. Neki operateri daju prednost primjeni samo lokalnog anestetika za uvođenje katetera zbog zabrinutosti da bi sedativi mogli usporiti provodljivost i omesti izazivanje tahiaritmije tijekom ispitivanja, što je prethodno opisano u literaturi. Ipak, novija istraživanja su pokazala da svjesna sedacija s intermitentnom primjenom midazolama i fentanila uspješno smanjuje nelagodu pacijenata tijekom EF ispitivanja i ablacije, pri čemu ni midazolam niti fentanil, sami ili u kombinaciji, ne mijenjaju inducibilnost kružne tahikardije niti utječu na EF svojstva SA čvora, AV čvora ili AP-ova. (16,17)

Za uvođenje katetera tradicionalno se koristi pristup kroz femoralnu venu, iako neki operateri za uvođenje katetera koji se postavlja u koronarni sinus preferiraju unutarnju jugularnu venu ili venu subklaviju. Nakon odgovarajuće sterilizacije područja primjenjuje se lokalni anestetik, najčešće lidokain, te se pristupa kanulaciji. Igla na koju je pričvršćena šprica s hepariniziranom otopinom uvodi se pod kutem od 45 stupnjeva u odnosu na površinu kože, uz kontinuiranu aspiraciju povlačenjem šprice. Mjesto punkcije femoralne vene može se odrediti palpacijom pulsa femoralne arterije u preponi; igla se uvodi u točki 2 centimetra medijalno i 1 centimetar iznad mjesta najjačeg pulsa. Danas se kanulacija femoralne vene najčešće izvodi uz ultrazvučno navođenje, budući da se time značajno smanjuje rizik od krvarenja i ostalih vaskularnih komplikacija, osobito u bolesnika na antikoagulantnoj terapiji. (18,19)

Fluoroskopska vizualizacija olakšava uvođenje katetera i praćenje njihovog položaja unutar srca. Standardno se uvode 4 katetera koji se postavljaju na točno definirane pozicije - po jedan u gornji dio desnog atrija (engl. *high right atrium*, HRA), vršak desnog ventrikula (engl. *right ventricle*, RV), područje trikuspidnog zaliska (engl. *tricuspid valve*, TV) za snimanje potencijala Hisovog snopa, te u koronarni sinus (engl. *coronary sinus*, CS). U nekim laboratorijima snimanje potencijala i stimulacija atrija izvodi se putem CS katetera, umjesto katetera smještenog u desnom atriju, pa su za ispitivanje potrebna samo 3 katetera. (20)

U bolesnika s Wolff-Parkinson-White (WPW) sindromom ponekad je potrebna arterijska kateterizacija uz retrogradni pristup kroz aortu radi preciznijeg mapiranja lijevostranih AP-ova, što zahtijeva intravensku primjenu heparina. Heparin se također može primjenjivati tijekom EF ispitivanja koja uključuju samo venski pristup ukoliko su dugotrajna, te u bolesnika s pozitivnom anamnezom na vensku tromboemboliju. (21)

Postoje brojne vrste katetera koji se međusobno mogu razlikovati prema debljini, broju elektroda, obliku vrška, postojanju mehanizma za pokretanje vrška i prema tome jesu li namijenjeni za dijagnostičko snimanje potencijala ili za sam postupak ablacije. Tako se broj elektroda može kretati od 2 do 20, ovisno o namjeni, a svakim parom uzastopnih elektroda bilježi se različita snimka potencijala, odnosno intrakardijalni elektrogram (slika 3).



Slika 3. Primjer intrakardijalnog elektrograma. Preuzeto uz dopuštenje od (22)

Nakon postavljanja katetera na odgovarajuće pozicije u srcu, mjere se različiti intervali, najprije za vrijeme sinusnog ritma, a zatim i nakon programirane stimulacije atrijske ili ventrikularne aktivacije korištenjem različitih dijagnostičkih protokola. Pritom se određuje redoslijed aktivacije pojedinih struktura provodnog sustava i njihov odgovor na promjenu intervala stimulacije. Posljednji korak je pokušaj izazivanja aritmije, što često zahtijeva stimulaciju s više različitih mjesta, a ponekad i farmakološku provokaciju primjenom infuzije izoprotenerola ili drugog antiaritmika. Nakon uspješne indukcije utvrđuje se vrsta i mehanizam aritmije, ovisno o načinu na koji je izazvana i o redoslijedu aktivacije koji se bilježi elektrodama na vršku katetera. Na temelju informacija prikupljenih tijekom ispitivanja može se donijeti odluka o pristupanju ablacijskom postupku. (23)

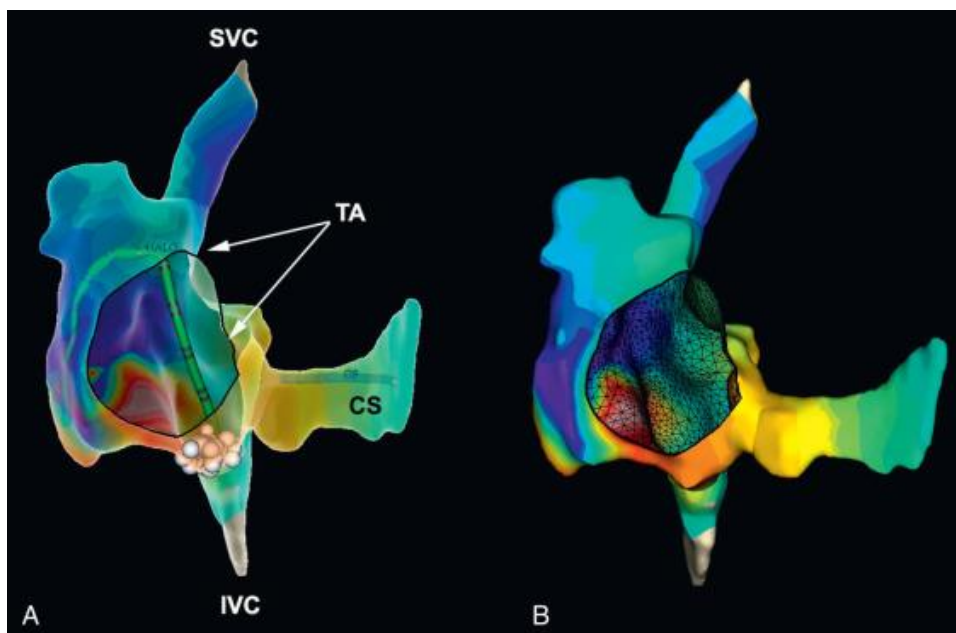
2.1.2 Elektroanatomsko mapiranje

Konvencionalna RF kateterska ablacija revolucionarizirala je liječenje mnogih supraventrikulskih aritmija, s visokom stopom uspješnosti kod stabilnih aritmija s predvidljivim anatomskim lokacijama ili karakteristikama koje se identificiraju endokardijalnim elektrogramom. Međutim, ablacija kompleksnijih aritmija poput nekih oblika AT-a, aritmija koje uključuju intraatrijsko kruženje impulsa i FA, i dalje predstavlja veliki izazov. To djelomično proizlazi iz ograničenja fluoroskopije i konvencionalnih tehnika mapiranja te nedostatka karakterističnih elektrografskih uzoraka za precizno definiranje ciljeva ablacije. Kako bi se prebrodili navedeni problemi i olakšalo mapiranje i ablacija takvih aritmija, razvijeno je nekoliko alata uključujući elektroanatomsko trodimenzionalno mapiranje i magnetsku navigaciju. Sustavi trodimenzionalnog mapiranja danas se široko koriste za ablaciju gotovo svih vrsta aritmija. Pokazali su se najkorisnijima u nestandardnim postupcima ablacije kao što su atipična undulacija atrijske i žarišna atrijska tahikardija, ali sve se više koriste i u konvencionalnim ablacijama za primjerice WPW sindrom, budući da omogućuju vraćanje na prethodno mapirana mjesta ili poravnavanje ablacijskih točaka u jednoj liniji. Ovi sustavi koriste elektromagnetske metode, metode temeljene na impedanciji, ili hibridne metode pomoću kojih se točno određuje 3D lokacija katetera za mapiranje, dok se lokalni elektrogrami dobivaju konvencionalnim metodama. Snimljeni podaci o lokaciji katetera i pridruženi intrakardijalni elektrogram na tom mjestu koriste se za rekonstrukciju prikaza 3D geometrije srčane komore u stvarnom vremenu, kodirane bojom s relevantnim EF informacijama (slika 4).

Trenutačno su u kliničkoj uporabi tri sustava za elektroanatomsko mapiranje:

- CARTO (Biosense Webster, Diamond Bar, CA, Sjedinjene Američke Države);
- EnSite NavX (St. Jude Medical, St. Paul, MN, Sjedinjene Američke Države);
- Rhythmia (Boston Scientific, Cambridge, MA, Sjedinjene Američke Države).

Osim što skraćuju trajanje postupka i omogućuju značajno precizniju primjenu ablacijskih lezija, moderni sustavi za mapiranje također pomažu minimizirati vrijeme fluoroskopije za pacijenta i osoblje, što je osobito važno u pedijatrijskih pacijenata i trudnica. Nedostaci uključuju veće troškove, kao i dodatnu obuku, podršku i vrijeme pripreme postupka. Nekoliko studija pokazalo je da zahvati u kojima je korišteno elektroanatomsko mapiranje imaju stope uspjeha usporedive s konvencionalnim pristupima, ali uz značajno smanjenje vremena fluoroskopije. (24)



Slika 4. Prikaz mapiranja elektroanatomske aktivacije pomoću sustava NavX. (A) Aktivacijska mapa označena bojama superponirana na virtualnu anatomsku geometriju desnog atrija tijekom mapiranja i ablacije tipične undulacije atrija. (B) Nakon promjene prozirnosti i uklanjanja dijagnostičkih katetera prikazuje se ista aktivacijska karta označena bojom. Preuzeto uz dopuštenje od (24)
 IVC - donja šuplja vena; SVC - gornja šuplja vena; TA - trikuspidni anulus; CS - koronarni sinus.

2.2 Komplikacije kateterske ablacije

Stjecanjem znanja i iskustva i unaprijeđenjem ablacijskih tehnika učestalost komplikacija povezanih sa zahvatom značajno se smanjila pa se danas kateterska ablacija smatra niskorizičnim postupkom.

Opće komplikacije mogu biti povezane s postavljanjem perifernih uvodnica, insercijom i manipulacijom katetera u krvnim žilama i srcu, sedacijom i anestezijom, primjenom RF energije ili izloženosti ionizirajućem zračenju. Rizik od specifičnih komplikacija ovisi prvenstveno o vrsti aritmije i mjestu ablacije, ali na njega značajno utječu vještina i iskustvo operatera i ustanove. Najčešće su komplikacije povezane s vaskularnim pristupom i manipulacijom kateterima te između ostalog uključuju krvarenje, hematoma, arteriovenske fistule, pseudoaneurizme, retroperitonealno krvarenje, duboku vensku trombozu, emboliju, pneumotoraks i perikardijalni izljev. (25)

Ukupne stope komplikacija razlikuju se ovisno o vrsti izvedenog zahvata. Za ablaciju SVT-a prosječno iznose 1-2%, pri čemu se ozbiljne komplikacije (srčana tamponada, infarkt miokarda, moždani udar ili smrtni ishod) javljaju u manje od 0,5% slučajeva. (9,26)

Najznačajnija specifična komplikacija je pojava AV bloka, obično tijekom ablacije sporog puta u AVNRT-u i nekih AP-ova smještenih u blizini AV čvora. Ova komplikacija je rijetka (manje od 1% slučajeva), ali može zahtijevati ugradnju trajnog elektrostimulatora. (27)

Učestalost komplikacija kateterske ablacije za FA veća je i procjenjuje se na 4-14%, od čega 2-3% čine ozbiljne komplikacije. Sam zahvat je kompleksniji od ablacije SVT-a i izvodi se u bolesnika koji su prosječno stariji i imaju značajne komorbiditete koji utječu na ishod te povećavaju rizik od komplikacija. Od specifičnih komplikacija mogu se javiti stenoza PV-a ili oštećenje freničnog živca, i postoji nešto veći rizik od moždanog udara (1%), dok su ostale potencijalno fatalne komplikacije poput atrioezofagealne fistule iznimno rijetke. (28,29)

2.3 Kateterska ablacija specifičnih aritmija

2.3.1 Atrioventrikulska nodalna kružna tahikardija (AVNRT)

Kateterska ablacija pokazala se metodom izbora za liječenje većine vrsta SVT-a, posebice AVNRT-a; značajno popravlja kvalitetu života i smanjuje troškove liječenja, zbog čega se smatra zlatnim standardom u svih simptomatskih bolesnika. (1)

Među supraventrikulskim tahikardijama upravo se AVNRT najčešće izaziva u EF laboratoriju tijekom ispitivanja koje prethodi ablacijskom postupku. Pritom se indukcija tipične, sporo-brze varijante AVNRT-a obično postiže atrijskim ekstrastimulusom ili brzom atrijskom stimulacijom, ali ponekad je potrebna primjena izoproterenola ili atropina. Osnovni cilj ablacije je prekid provođenja podražaja kroz jedan od dva funkcionalna puta unutar AV čvora. U većini slučajeva se preferira ablacija sporog puta, budući da se ablacija brzog puta povezuje s produljenim PR intervalom, nešto većim rizikom za potpuni AV blok (2–5%) i većom stopom recidiva (10–15%). Iznimka su bolesnici s AV blokom I. stupnja u kojih nema anterogradnog provođenja kroz brzi put, budući da bi u njih ablacija sporog puta rezultirala potpunim AV blokom, dok ablacija brzog puta omogućuje uklanjanje aritmogenog supstrata bez utjecaja na provodljivost AV čvora. (30,31)

Ablacija ili modifikacija sporog puta učinkovita je i u tipičnom i u atipičnom AVNRT-u.

Sam spori put smješten je u inferiornom dijelu strukture poznate pod nazivom Kochov trokut, kojeg omeđuju Todorova tetiva, ušće koronarnog sinusa i septalni listić trikuspidnog zaliska.

Moguće ga je locirati anatomskim ili EF pristupom. Za anatomski pristup je karakteristično da se ciljno mjesto za ablaciju određuje fluoroskopski. Ukoliko jedna aplikacija RF energije ne uspije prekinuti provođenje kroz spori put, primjenjuju se serijske aplikacije od ušća koronarnog sinusa prema anteriorno, duž trikuspidnog prstena. Za EF lokalizaciju sporog puta koriste se snimke atrijskog elektrograma s više komponenti, omjer atrijskog i ventrikulskog elektrograma manji od 0,5 ili potencijali niske amplitude. Pojava ubranog spojnog ritma nakon primjene RF energije na odgovarajućem mjestu, zbog zagrijavanja tkiva AV čvora, upućuje na uspjeh ablacije i eliminaciju aritmije. (32,33)

Stopa uspješnosti ablacije jednaka je kod oba pristupa mapiranju, no danas je najčešće u primjeni kombinirani anatomski i elektrogramski pristup, pri čemu se ablacijske lezije primjenjuju u donjem ili srednjem dijelu Kochovog trokuta, s desne ili s lijeve strane septuma. Ovaj pristup ima stopu uspješnosti od 95%, uz minimalan rizik od AV bloka (0,5-1%) i stopu recidiva od približno 4%. (27)

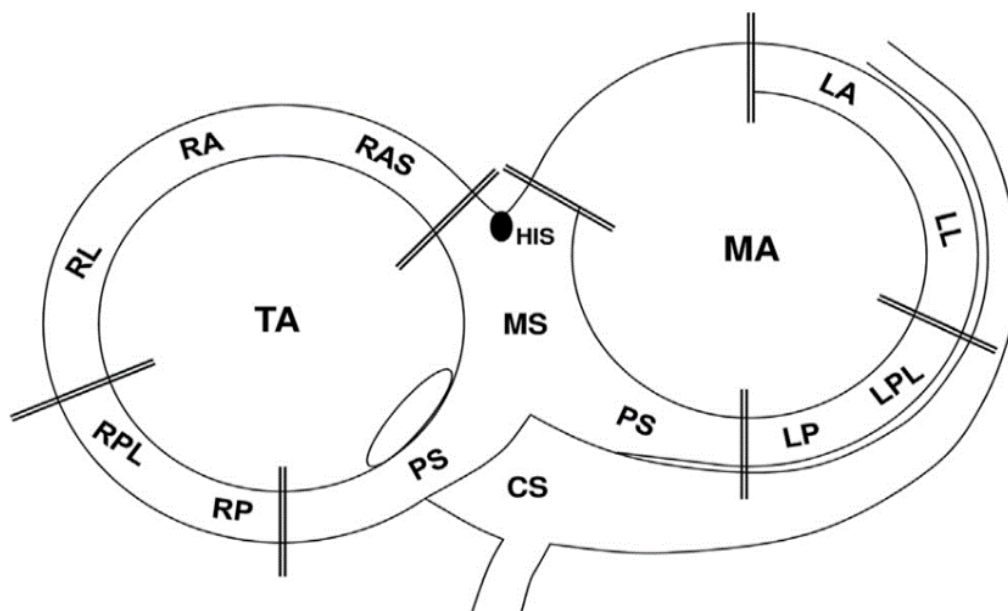
Danas je za liječenje AVNRT-a u primjeni i krioablacija s ekvivalentnom akutnom stopom uspješnosti, a glavna prednost je manji rizik od trajnog AV bloka u odnosu na konvencionalnu RF ablaciju. Ipak, prethodne randomizirane studije i njihove metaanalize pokazale su značajno veću stopu recidiva nakon krioablacije tijekom dugotrajnog praćenja (9-10% u usporedbi s 1-3,5% u RF skupini). (34,35)

2.3.2 Atrioventrikulska kružna tahikardija (AVRT)

Kao što je opisano u mehanizmima nastanka, osnovni aritmogeni supstrat u podlozi ove kružne aritmije je dodatni, akcesorni snop sa svojstvom provođenja podražaja između atrija i ventrikula. Prvi pokušaji prekida provođenja podražaja kroz AP-ove metodom ablacije uključivali su početnu kiruršku disekciju i primjenu istosmjernje struje putem katetera, a prva uspješna kateterska ablacija AP-a primjenom RF energije izvedena je 1984. godine.

Nizak rizik komplikacija i visoka učinkovitost učinili su katetersku ablaciju prvom linijom liječenja za sve simptomatske i neke asimptomatske pacijente s AP-ovima. Kateterskom ablacijom moguće je postići trajno izliječenje od aritmije u velike većine bolesnika. Time se izbjegava doživotna i ponekad neučinkovita terapija lijekovima s pratećim nuspojavama, što je osobito poželjno u mladih pacijenata i žena koje planiraju trudnoću. EF ispitivanje i ablacijsko liječenje također su indicirani u slučaju WPW sindroma s neobjašnjivom sinkopom, budući da se ona povezuje s povećanim rizikom za iznenadnu srčanu smrt. (9)

Zahvat započinje EF ispitivanjem s ciljem određivanja mehanizma aritmije i lokacije AP-a, koji može biti smješten virtualno bilo gdje duž mitralnog i trikuspidnog prstena (slika 5).



Slika 5. Shematski prikaz AV prstena i anatomskih lokalizacija AP-ova. Preuzeto uz dopuštenje od (36)

TA – trikuspidni anulus; MA – mitralni anulus; HIS – Hisov snop; CS – koronarni sinus; LA – lijevi anteriori; LL – lijevi lateralni; LP – lijevi posteriorni; LPL – lijevi posterolateralni; MS – midseptalni; PS – posteroseptalni; RA – desni anteriori; RAS – desni anteroseptalni; RL – desni lateralni; RP – desni posteriorni; RPL – desni posterolateralni.

Približno 60% AP-ova smješteno je duž mitralne valvule (tzv. lijeva slobodna stijenka), 25% u septalnom dijelu mitralnog i trikuspidnog prstena, a oko 15% u desnoj slobodnoj stijenci. Procjenjuje se da je u 3-13% slučajeva istovremeno prisutno više AP-ova, a u bolesnika s Ebsteinovom anomalijom prevalencija ove pojave iznosi i do 52%. (37)

U pacijenata s manifestnim AP-om i dokumentiranom preekscitacijom preporučena je prethodna primjena jednog od dostupnih algoritama za približnu lokalizaciju na temelju izgleda 12-kanalnog elektrokardiograma (EKG) u sinusnom ritmu, što može biti korisno u planiranju zahvata; može se unaprijed procijeniti potreba za transseptalnim pristupom (za lijevostrane AP-ove), za primjenom posebnog duodekapolarnog katetera za desnostrane AP-ove, ili u slučaju AP-ova smještenih u blizini Hisovog snopa ili AV čvora, elektrofiziolog se može odlučiti za metodu krioablacije. (38)

Lijevostranim AP-ovima se može pristupiti retrogradno, uvođenjem katetera kroz femoralnu arteriju do aorte i zatim u lijevi ventrikul, ili transseptalnom punkcijom uz provlačenje katetera iz desnog atrija kroz ovalnu jamu (lat. *fossa ovalis*) do lijevog ventrikula.

Tijekom EF ispitivanja se različitim tehnikama mapiranja i dijagnostičkim manevrima nastoji detektirati potencijal AP-a, nakon čega se definiraju njegove EF karakteristike radi procjene rizika za nastanak iznenadne srčane smrti. To podrazumijeva mjerenje refraktornosti AP-a, odnosno određivanje najkraćeg antegradnog efektivnog refraktornog perioda (ERP). Najkraći ERP koji iznosi ≤ 250 ms i najkraći pre-ekscitirani RR interval tijekom FA ≤ 250 ms povezuju se s povišenim rizikom za iznenadnu srčanu smrt i dodatna su indikacija za ablacijsko liječenje. Procjena rizika EF ispitivanjem i eventualna kateterska ablacija također se preporučuju u asimptomatskih bolesnika s preekscitacijom ukoliko se radi o profesionalnim sportašima ili osobama s visokorizičnim zanimanjima. (9,39)

Ablacijske lezije se najčešće primjenjuju na mjestu najranije aktivacije zabilježene atrijskim i ventrikulskim elektrogramom. U bolesnika sa skrivenim (latentnim) AP-om mapiranje i ablacija se izvode tijekom AVRT-a ili ventrikulske stimulacije kako bi se izbjegla pogrešna procjena mjesta najranije atrijske aktivacije zbog retrogradnog provođenja kroz AV čvor. (40)

Eliminacija provođenja u AP-u postiže se u preko 95% slučajeva, pri čemu je stopa početnog uspjeha najveća za lijevostrane AP-ove (97%), a nešto niža za desnostrane (88%) i septalne (89%) puteve. Stopa recidiva je također niža nakon ablacije AP-ova smještenih u području slobodne stijenke lijevog ventrikula (5%), u odnosu na istu lokalizaciju u desnom ventrikulu (17%), i područje septuma (11%). Neuspjeh ablacije najčešće je posljedica tehničkih poteškoća ili pogrešne dijagnoze, ali na uspješnost mogu utjecati i netipična lokalizacija (npr. epikardijalni posteroseptalni AP), blizina AV čvora, postojanje višestrukih AP-ova ili podležće strukturne srčane anomalije. (41)

Najveći izazov za elektrofiziologa još uvijek predstavlja ablacija AP-ova smještenih u blizini struktura normalnog provodnog sustava bez nepovratnog oštećivanja AV čvora ili Hisovog snopa koje bi zahtijevalo trajnu elektrostimulaciju. Ipak, ovu komplikaciju obično je moguće izbjeći pažljivim pozicioniranjem katetera i kontinuiranim praćenjem fiziološkog AV provođenja uz obustavu primjene RF energije u slučaju pojave prolaznog bloka. (42)

2.3.3 Supraventrikulske ekstrasistole (SVES)

U literaturi ne postoji puno izvješća o invazivnom liječenju supraventrikulskih ekstrasistola (SVES), budući da je ono rijetko potrebno s obzirom na njihovu benignu prirodu. Ipak, česte preuranjene atrijske kontrakcije čak i u bolesnika bez strukturne srčane bolesti mogu biti simptomatske i refraktorne na liječenje antiaritmicima, zbog čega je u odabranim slučajevima ponekad potrebno invazivno liječenje. Neke od intervencijskih opcija uključuju atrijski stimulator, katetersku ablaciju i

torakoskopsku ablaciju. Među njima je upravo kateterska ablacija najčešća u primjeni kod bolesnika u kojih se simptomi ne mogu suzbiti lijekovima, koji su razvili kardiomiopatiju ili srčano zatajenje kao posljedicu čestih SVES-ova, te za one bolesnike u kojih prijevremeni atrijski otkucaji pokreću druge atrijske aritmije, poput FA. Podrijetlo ekstrasistola utvrđuje se EF ispitivanjem, a prijevremene kontrakcije koje nastaju u području ušća plućnih vena (PV) smatraju se glavnim okidačima FA te se liječe PV-izolacijom. (43,44)

2.3.4 Žarišna (fokalna) atrijska tahikardija (AT)

Budući da ova vrsta atrijske aritmije često ne odgovara na farmakološko liječenje, RF ablacija je postala metoda izbora za liječenje simptomatskih bolesnika sa žarišnim AT-om, posebice ukoliko je rekurentna i dovodi do razvoja tahikardijom inducirane kardiomiopatije. Mapiranje se obično provodi za vrijeme tahikardije korištenjem složenih beskontaktnih sustava i temelji se na određivanju mjesta najranije lokalne aktivacije, koja tipično prethodi početku P vala za 30-100 ms. U približno 10% pacijenata može postojati više žarišta unutar atrijske, koja imaju tendenciju grupiranja u nekoliko različitih regija; u lijevom atriju je to najčešće u blizini PV-a, a u desnom atriju duž krste terminalis. Iako je pristup kod većine pacijenata mapiranje i ablacija fokusa, za neka žarišta u području PV-a zabilježeni su izvrsni rezultati nakon potpune izolacije jedne ili svih PV-a. U većini slučajeva koristi se RF energija, ali krioablacija može biti bolji izbor za zahtjevnija žarišta smještena u neposrednoj blizini AV čvora. Za vrijeme samog zahvata također je potrebno paziti da se izbjegne nenamjerno oštećenje freničnog živca. Kateterska ablacija ove aritmije ima prosječnu stopu akutnog uspjeha od 85%, no stopa recidiva može iznositi i do 20%. (9,33)

2.3.5 Fibrilacija atrijske (FA)

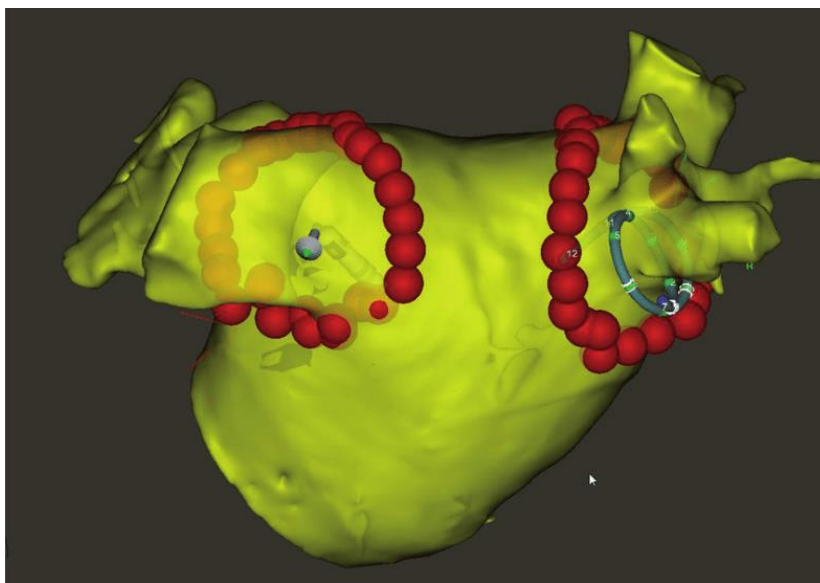
FA je najčešća postojana aritmija u općoj populaciji, a zbog specifične patofiziološke osnove i povezanosti s kardiovaskularnim događajima obično se razmatra odvojeno od ostalih supraventrikulskih tahiaritmija. Za njeno liječenje razvijene posebne strategije koje su usmjerene na kontrolu ritma, kontrolu frekvencije i prevenciju tromboembolijskih incidenata, pri čemu se kateterska ablacija primjenjuje prvenstveno kao metoda kontrole ritma.

Prvi pokušaji invazivnog liječenja FA započeli su u ranim 1990-ima kad su Cox i suradnici razvili kiruršku metodu ablacije FA, u literaturi poznatu pod nazivom „Cox-Maze“ operacija. Originalna procedura temeljila se na tehnici rezanja i šivanja s ciljem stvaranja incizijskih ožiljaka na kritičnim mjestima, čime se sprječavalo širenje abnormalnih impulsa.

Operacija Maze prošla je kroz više iteracija kroz godine, no unatoč visokoj stopi uspješnosti, zbog svoje invazivnosti i složenosti danas nije u širokoj primjeni osim u pacijenata s FA koji su podvrgnuti kardiokirurškom zahvatu iz drugog razloga (npr. valvularna bolest). Novije tehnike kao alternativu tehnici rezanja i šivanja koriste bipolarnu radiofrekvenciju ili krioablaciju. Inicijalni pokušaji imitiranja navedenog zahvata tehnikom kateterske ablacije bili su neuspješni, sve dok 1998. nije otkriveno da je PV najčešći izvor žarišnih podražaja koji uzrokuju FA. Potpuna električna izolacija PV-a linearnim lezijama oko njihovih ušća ubrzo je prepoznata kao optimalna metoda za uklanjanje okidača paroksizmalne i perzistentne FA u tom području i do danas je ostala temeljem kateterske ablacije FA. (45,46)

Zahvat se izvodi u općoj anesteziji ili u svjesnoj sedaciji. Nakon uvođenja katetera u desne srčane komore putem femoralnih vena, izvodi se transseptalna punkcija da bi se ostvario pristup lijevom atriju. Prije zahvata se može učiniti transezofagealni ultrazvuk kako bi se isključilo postojanje tromba unutar lijevog atrijskog privjeska. Također, bolesnik za vrijeme trajanja zahvata prima intravensku infuziju heparina radi sprječavanja stvaranja ugrušaka. (47)

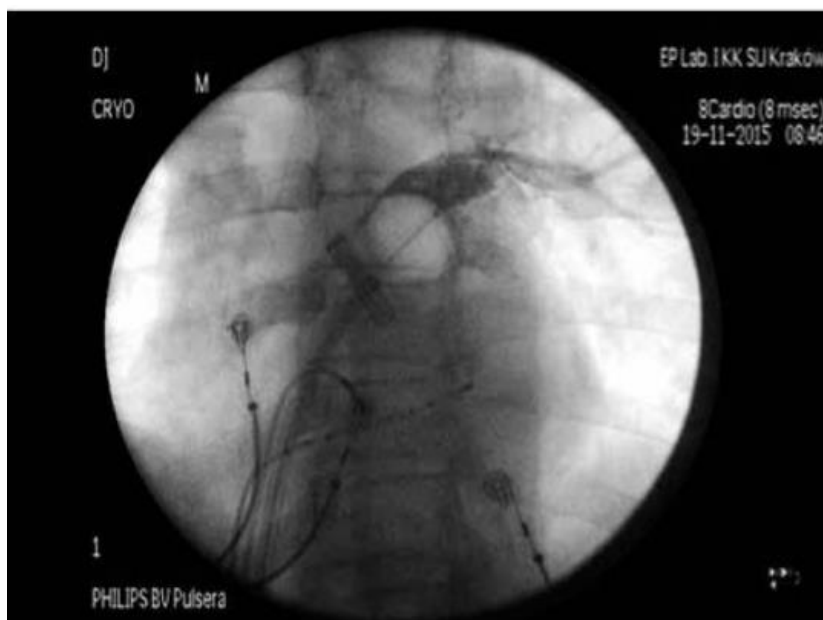
Slikovne metode poput kompjuterizirane tomografije (CT) ili magnetske rezonance (MR) mogu biti od značajne koristi u preoperativnoj procjeni složene anatomije lijevog atrija, a za detaljnu rekonstrukciju i praćenje položaja katetera tijekom ablacijskog postupka kombiniraju se fluoroskopija i moderni trodimenzionalni elektroanatomski sustavi mapiranja kao što je CARTO (slika 6).



Slika 6. Rekonstrukcija anatomije lijevog atrija integracijom CT-a i CARTO sustava za 3D mapiranje. Crvene točke predstavljaju ablacijske lezije. Preuzeto uz dopuštenje od (48)

RF energija primijenjena točku-po-točku bila je prva metoda koja je postala naširoko prilagođena za ablaciju FA i danas se najčešće izvodi. U tu svrhu se koriste ablacijski kateteri s jednom elektrodom na svom vrhu, kojima se jednu po jednu točku stvara linija oko PV-ušća. Danas su dostupni i moderni kružni kateteri s više elektroda kojima se izolacija PV-a može učiniti u jednom potezu. (28)

Potpunu izolaciju jednim potezom moguće je postići i pomoću kriobalona, čiji je razvoj uvelike pojednostavio suvremeni pristup postupku PV-izolacije, uz relativno strmu krivulju učenja. Ova tehnika uključuje postavljanje kriobalonskog katetera u područje PV-ušća i inflaciju balona dok se ne postigne potpuna okluzija ušća. Kriobalon se zatim neznatno povlači, budući da je idealno mjesto za krioablaciju u stvarnosti nešto proksimalnije, odgovarajući položaj se potvrđuje fluoroskopski uz lokalno primijenjen kontrast (slika 7) i nakon toga slijedi aplikacija krioenergije u obliku tekućeg dušikovog oksida. Krioablacija je prema učinkovitosti u liječenju bolesnika s farmakorezistentnom paroksizmalnom FA ravnopravna RF ablaciji, uz podjednaku sigurnost. Međutim, osim nešto većeg rizika od paralize desnog freničnog živca, povezuje se i sa znatno većim dozama zračenja jer je za potvrdu potpune okluzije PV-a kriobalonom i optimalno zamrzavanje tkiva neophodna PV-angiografija. (49,50)



Slika 7. Nakon povlačenja kriobalona unatrag vidljiv je blagi prodor kontrasta u lijevi atrij, što upućuje na ispravan položaj za početak krioablacije. Preuzeto uz dopuštenje od (50)

Kateterska ablacija pokazala se provjerenom i učinkovitim metodom kontrole ritma, ali na ishod zahvata utječu brojni čimbenici, od kojih su najznačajniji tip FA (paroksizmalna, perzistentna ili permanentna), životna dob bolesnika, komorbiditeti i podležeće strukturne srčane bolesti.

Trajnu električnu PV-izolaciju teško je postići i u literaturi se navode stope ponovnog električnog povezivanja od preko 70%. Uspješnost je općenito najveća u slučaju paroksizmalne FA, a u starijih bolesnika se može očekivati lošiji ishod bez obzira na vrstu FA. U slučaju dugotrajne perzistentne FA, jednogodišnja sloboda od aritmije nakon zahvata postiže se u svega 20-40% bolesnika. Radi poboljšanja ishoda u tih bolesnika razvijene su brojne strategije, uključujući linearnu ablaciju u alternativnim regijama lijevog i desnog atrija, ablaciju nepulmonalnih okidača, izolaciju lijevog atrijskog privjeska (LAP) ili gornje šuplje vene te ablaciju atrijskog ožiljka identificiranog MR-om/mapiranjem. (28,51)

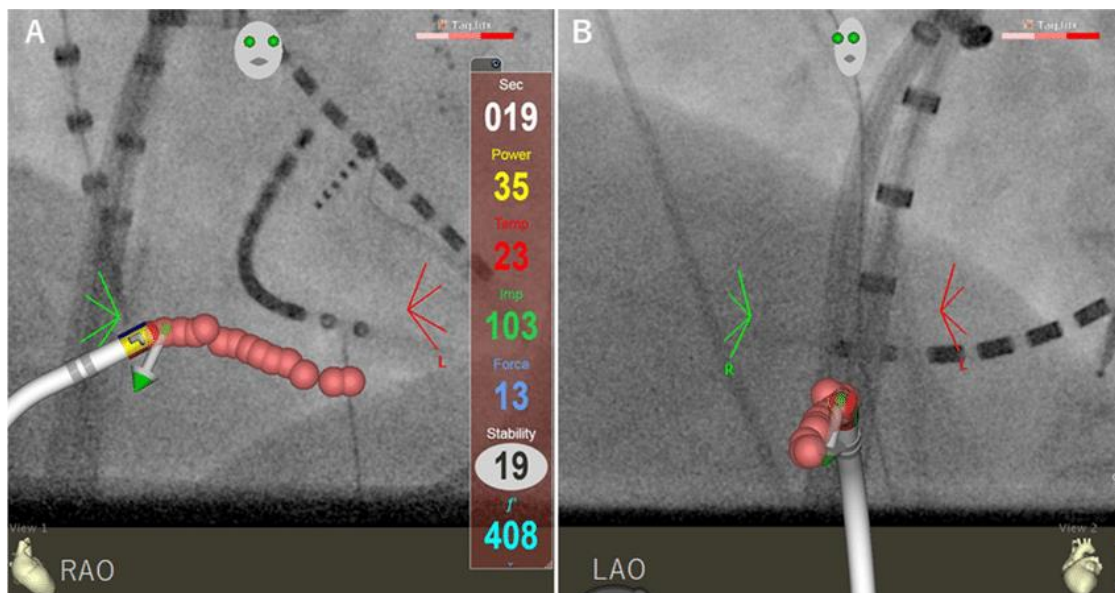
Učinkovitost i relativno niske stope komplikacija povezane s postupkom u usporedbi s visokom stopom nuspojava lijekova dobri su razlozi za indiciranje kateterske ablacije u ranoj fazi FA, pri čemu je u više istraživanja zabilježena superiornost zahvata nad antiaritmikima u smanjenju recidiva i broja hospitalizacija. Paroksizmalna FA može biti udružena sa simptomatskim sinusnim arestom ili pauzama u sklopu bradikardija-tahikardija sindroma i u tih se bolesnika često preporučuje ablacija za FA kojom se može eliminirati potreba za ugradnjom trajnog elektrostimulatora i antiaritmikima. Također postoje razumni dokazi da u bolesnika sa srčanim zastojem postizanje kontrole FA s ablacijom poboljšava ventrikulsku funkciju, dok su za ispitivanje utjecaja zahvata na rizik od moždanog udara, demenciju i smrtnost potrebna daljnja istraživanja. Čini se da djeluje povoljno na funkcionalni status i kvalitetu života čak i kod asimptomatskih pacijenata, no treba uzeti u obzir da bolesnici s FA često imaju druge kardiovaskularne i nekardiovaskularne komorbiditete povezane s progresijom i recidivom aritmije koje nije moguće riješiti samo ablacijom. (52,53)

U odabranim slučajevima kateterska ablacija može se koristiti za kontrolu frekvencije; u bolesnika s permanentnom FA u kojih se lijekovima ne uspije kontrolirati frekvencija ventrikula, dostupna je opcija ablacije AV čvora uz ugradnju trajnog elektrostimulatora. Ova metoda bila je široko rasprostranjena u prošlosti, prije razvoja učinkovitih ablacijskih tehnika za FA, no danas se izvodi samo u slučaju neuspjeha svih ostalih farmakoloških i nefarmakoloških strategija kontrole ritma i frekvencije. (28)

2.3.6 Undulacija atriya

Ablacija kavotrikuspidnog istmusa (CTI) za liječenje undulacije atriya prvi put je spomenuta u literaturi 1992. godine. Razumijevanje mehanizama u podlozi undulacije atriya do danas je značajno napredovalo te su razvijene optimalne metode za mapiranje i ablaciju ove aritmije. S obzirom na postojanje dobro definiranog anatomskog supstrata i na čestu farmakorezistenciju CTI-ovisne undulacije atriya, RF ablacija predstavlja metodu izbora za njeno liječenje. Od nekoliko mogućih pristupa ablaciji CTI-a najzastupljeniji je anatomski, koji je usmjeren na cijeli CTI, i rezultira visokom stopom učinkovitosti uz minimalan rizik. (54)

U bolesnika u kojih se undulacija pojavi tijekom farmakološkog liječenja FA, ablacija CTI-a može pomoći u stabilizaciji sinusnog ritma koji se održava antiaritmicima. Primjena RF energije u području CTI-a prilično je bolna pa se zahvat obično radi u umjerenj sedaciji. Za uspjeh zahvata je ključno da ablacijska lezija zahvaća punu debljinu CTI-a, duž linije koja se proteže od trikuspidnog prstena do donje šuplje vene. Lezije se mogu primjenjivati točku po točku ili polaganim povlačenjem vrška katetera duž navedene linije, uz kontinuiranu primjenu RF energije, a prilikom navođenja od koristi mogu biti parametri poput tzv. ablacijskog indeksa (AI) (slika 8).



Slika 8. Prikaz ablacije CTI-a s dodirujućim lezijama vođene ablacijskim indeksom (AI), pod nadzorom CARTO UNIVU sustava mapiranja (A, desni prednji kosi pogled; B, lijevi prednji kosi pogled) u bolesnika s tipičnom undulacijom atriya. Ružičaste točke predstavljaju ablacijske lezije promjera 4 mm uz udaljenost između lezija ≤ 4 mm, a susjedne lezije učinjene pomoću AI prikazane su svijetlo plavom bojom na zaslonu. Preuzeto uz dopuštenje od (55)

Ukoliko se uspije postići potpuni, dvosmjerni CTI-blok provođenja koji perzistira i nakon opservacijskog razdoblja od 20-30 minuta, stopa recidiva je manja od 10%. Nažalost, značajan problem predstavlja naknadna pojava FA, čija se incidencija kreće od 25% do čak 70% unutar 5 godina od ablacije. Vjerojatnost za to najveća je u bolesnika koji su i prije zahvata imali epizode FA, kao i u onih s proširenim lijevim atrijem. Rezultati PAF-CRIOBLAF studije pokazali su da se incidencija FA u prve 2 godine nakon ablacije CTI-a može značajno smanjiti ukoliko se istovremeno s CTI-ablacijom učini i PV-izolacija. (56,57)

Krioablatijsko liječenje povezuje se s duljim trajanjem zahvata u odnosu na RF ablaciju, no predstavlja obećavajuću alternativu budući da je značajno manje bolno, zahtijeva kraću izloženost fluoroskopiji te nosi manji rizik od kardiovaskularnih komplikacija kao što su oštećenje desne koronarne arterije ili ruptura miokarda. (58)

Atipične vrste undulacije atrijskih pokazale su se većim izazovom za mapiranje i ablaciju, prvenstveno zbog češće povezanosti sa strukturnom bolešću srca i više mogućih mehanizama. Najprije se EF ispitivanjem utvrdi radi li se o žarišnom ili makro-*reentry* mehanizmu, a zatim se locira ciljna struktura koja sudjeluje u krugu aritmije. Ponekad se ispitivanje može zakomplicirati indukcijom više različitih makro-*reentry* atrijskih tahikardija (MRAT) koje prethodno nisu bile klinički dokumentirane. Ablacijom se nastoji premostiti ciljna struktura stvaranjem linearne lezije između dvije anatomske prepreke, primjerice između ožiljka i donje šuplje vene. U nekim slučajevima MRAT-ova povezanih s ožiljkom od koristi može biti CTI-ablacija. Osim što je često zahtjevna za izvođenje, kateterska ablacija atipične undulacije atrijskih/makro-*reentry* tahikardije ima nižu stopu uspjeha i veću stopu recidiva u odnosu na CTI-ablaciju, posebice kod aritmogenih supstrata u septalnom području lijevog atrija. (59,60)

3. ELEKTROSTIMULACIJA SRCA

3.1 Uvod u elektrostimulaciju

Srčani elektrostimulator (engl. *pacemaker*) je elektronička naprava koja se sastoji od generatora i jedne ili više elektroda koje se uvode u srčane šupljine. Osnovna mu je funkcija stvaranje električnih impulsa uz održavanje odgovarajuće srčane frekvencije i predstavlja temelj invazivnog liječenja bradiaritmija.

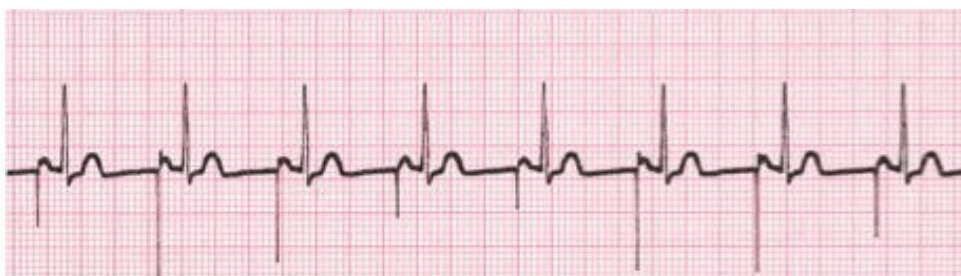Povijest trajne elektrostimulacije započela je 1958. kada je Senning ugradio prvi endokardijalni elektrostimulator. Uređaj je dizajnirao Elmqvist, a implantiran je bolesniku s ponavljajućim Adam-Stokesovim epizodama u Karolinska institutu u Stockholmu. Time se revolucionariziralo liječenje bradikardije, a elektrofiziologija je postala jedna od grana medicine na koje je tehnologija imala najjači utjecaj. U Hrvatskoj je prvi srčani elektrostimulator ugrađen 1964. godine na Klinici za kirurgiju zagrebačkog KBC-a (Rebro), pod vodstvom Mirama Pasinija. U početku su se elektrostimulatori implantirali samo bolesnicima s totalnim AV blokom i ponavljajućim sinkopama, no danas su indikacije brojne i suvremeni elektrostimulatori ne samo da spašavaju život, već i značajno poboljšavaju njegovu kvalitetu u srčanih bolesnika. Izraziti tehnološki napredak u proteklih 20 godina doveo je do proizvodnje elektrostimulatora značajno manjih dimenzija i mase u odnosu na prvobitne, uz poboljšanje rada uređaja, što je pridonijelo smanjenju stope komplikacija. Tako su moderni implantabilni srčani elektrostimulatori veličine svega 5x4 cm, debljine 6-7 mm i težine 20-50 grama. Razvojem senzora za zamjećivanje vlastitih električnih impulsa pomoću elektrostimulatora (engl. *sensing*) omogućeno je da se elektrostimulator prilagodi potrebama bolesnika i bude aktivan samo u odsutnosti vlastitog atrijskog ili ventrikulskog ritma, a neaktivan u slučajevima kada se ritam registrira. Dodatna bitna značajka su senzori aktivnosti koji osiguravaju prilagodbu frekvencije stimulacije ovisno o stupnju fizičke aktivnosti bolesnika. (61)

Iako su podaci o prevalenciji i incidenciji učinjenih implantacija elektrostimulatora u posljednjem desetljeću u mnogim državama nepoznati, procjenjuje se da ih se svake godine u svijetu ugradi više od milijun. (62)

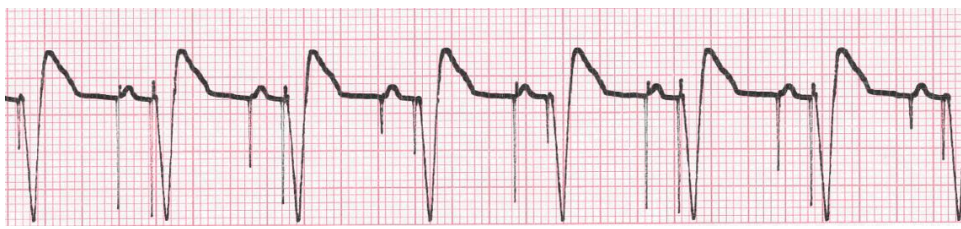Rezultati najnovije ankete država članica Europskog kardiološkog društva iz 2020. godine pokazali su medijan od 652,2 ugrađena srčana elektrostimulatora na milijun stanovnika, pri čemu je medijan za Hrvatsku iznosio 730,4. Ipak, prijavljene stope značajno variraju među pojedinim europskim zemljama te se kreću od <25 implantacija na milijun stanovnika do više od 1000 implantacija na milijun stanovnika. (63,64)

3.2 Tipovi elektrostimulatora

Srčani elektrostimulatori mogu biti privremeni ili trajni. Privremeni se postavljaju u sklopu akutnog zbrinjavanja nekih bradiaritmija, primjerice u hemodinamski nestabilnih bolesnika ili kod aritmija uzrokovanih infarktom miokarda. Za liječenje kronične disfunkcije srčanog ritma bolesnicima se ugrađuju trajni elektrostimulatori. S obzirom na broj srčanih komora u koje se postavljaju elektrode, razlikujemo jednokomorske, dvokomorske i trokomorske (biventrikulske) elektrostimulatore. U jednokomorskim se postavlja samo jedna elektroda, bilo u desni atrij ili u desni ventrikul. To se na EKG-u očituje karakterističnim „šiljkom“ (slika 9). Dvokomorski sustav uključuje dvije elektrode, pri čemu je jedna smještena u desni atrij, a druga u desni ventrikul, i sukladno tome na EKG-u su vidljiva dva šiljka (slika 10). Ova vrsta elektrostimulatora ima sposobnost stimulacije i zamjećivanja vlastitih impulsa i u ventrikulu i u atriju; time ne samo da se osigurava odgovarajuća frekvencija ventrikula, već je očuvana i kontrakcija atrija prije svake kontrakcije ventrikula. Trokomorski elektrostimulator još se naziva i uređajem za srčanu resinkronizaciju (CRT, engl. *cardiac resynchronization therapy*) i namijenjen je određenim bolesnicima sa zatajenjem srca. (65,66)



Slika 9. Isječak EKG zapisa bolesnika s jednokomorskim atrijskim elektrostimulatorom. Svakom P valu prethodi karakteristični šiljak. Preuzeto uz dopuštenje od (67)



Slika 10. Isječak EKG zapisa bolesnika s dvokomorskim elektrostimulatorom. Jedan šiljak prethodi P valu, a drugi QRS kompleksu. Preuzeto uz dopuštenje od (67)

Na tržištu su od prije nekoliko godina dostupni i elektrostimulatori bez elektroda (engl. *leadless*), od kojih je najviše u primjeni Micra™ (slika 11). Ovi uređaji manji su od konvencionalnih srčanih elektrostimulatora i potpuno eliminiraju rizik od komplikacija povezanih s džepom generatora i elektrodama. Dizajnirani su za stimulaciju samo jedne srčane komore, desnog ventrikula, u koji se ugrađuju pomoću posebnog sustava katetera kroz femoralnu venu. Iz tog razloga nisu prikladni u slučajevima kad se preferira dvokomorska elektrostimulacija, ali se predviđa da će budući napredni, komunikacijski, višekomponentni sustavi proširiti potencijalne prednosti terapije bez elektroda na veću populaciju pacijenata. (68,69)



Slika 11. Konvencionalni dvokomorski elektrostimulator (lijevo) i Micra™ (desno). Preuzeto uz dopuštenje od (70)

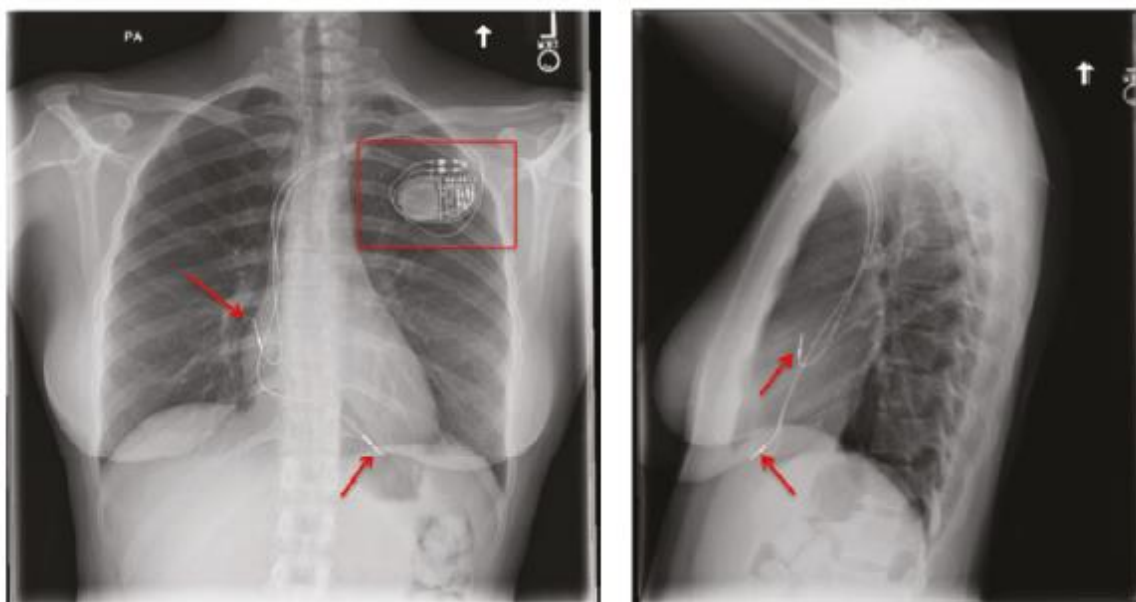
Za opisivanje karakteristika srčanog elektrostimulatora u primjeni je generički kod od pet slova. Prvo slovo označava komoru/e srca u kojima su postavljene elektrode (A za atrij, V za ventrikul, D za dvojni – obje komore). Drugo slovo označava komoru(e) u kojima se osjeti ili otkrije električna aktivnost (O za nijednu, A za atrij, V za ventrikul, D za dvojni). Treće slovo predstavlja odgovor na senzorne signale (O za nijedan, I za inhibiciju, T za okidanje, D za dvojni funkciju - i inhibiciju i okidanje). Ukoliko iza trećeg slova stoji oznaka R, znači da uređaj ima značajku prilagodljive frekvencije, dok peto slovo označava komoru(e) u kojima se primjenjuje stimulacija na više različitih mjesta. Izbor načina stimulacije ovisi prvenstveno o vrsti aritmije, odnosno indikaciji, a općenito se najčešće ugrađuju dvokomorski DDD (engl. *dual chambers paced, dual chambers sensed, dual response*; stimulira i zamjećuje impulse u atriju i u ventrikulu, stimulira ukoliko se oni ne pojave, a ne stimulira ako je registriran spontani impuls) elektrostimulatori kojima se osigurava fiziološka AV stimulacija. (71)

3.3 Tehnika implantacije

Ugradnja trajnog elektrostimulatora smatra se minimalno invazivnim zahvatom koji se izvodi u lokalnoj anesteziji u laboratoriju za kateterizaciju. Elektrode se postavljaju transvenskim putem, najčešće pristupom kroz lijevu ili desnu subklavijalnu ili cefaličnu venu. Nakon pripreme kože postiže se lokalna anestezija s 1%-tnom otopinom lidokaina te se učini punkcija. Nakon osiguravanja venskog pristupa, elektroda se uvodi u venu pomoću žice vodilice, omotača i dilatatora i uz fluoroskopsku vizualizaciju se pomiče do odgovarajuće srčane komore gdje se pričvrsti za endokard pasivno ili aktivno. Pasivno fiksirane elektrode, namijenjene prvenstveno apikalnoj stimulaciji, imaju posebne zupce koji se isprepliću s trabekulama desnog ventrikula i tako ih drže u mjestu. Nasuprot tome, elektrode za aktivnu fiksaciju na svom vrhu imaju vijak koji omogućuje pričvršćivanje na brojnim alternativnim mjestima unutar srca. Iako potencijalno invazivnija u odnosu na pasivnu, aktivna fiksacija može spriječiti pomicanje elektrode i olakšati njenu ekstrakciju ukoliko bude neophodna. (72,73)

Generator se umeće u lijevu ili desnu infraklavikularnu regiju u prethodno kreirani džep i spaja se na elektrodu, a iz praktičnih razloga preferiraju se implantati na lijevoj, nedominantnoj strani. Zbog relativno malih dimenzija današnjih uređaja većina operatera se odlučuje za potkožni (subfascijalni prepektoralni) džep, dok se submuskularni džep može razmotriti u mršavijih pacijenata kod kojih postoji veći rizik erozije džepa, ili pak iz kozmetičkih razloga. Također, mnogi operateri imaju običaj napraviti džep za generator na samom početku postupka, u fazi kad je lokalna anestezija učinkovitija i moguće je praćenje krvarenja tijekom ostatka intervencije. Kada su elektrode sigurno postavljene provode se specifični testovi za sensing i stimulaciju i rez se zatvara upijajućim šavima. Antibiotiska profilaksa prije zahvata standardna je u trenutnoj praksi i smanjuje rizik od infekcija povezanih sa srčanim elektrostimulatorom za približno 80%. Pritom se tipično koristi cefazolin 1g I.V. jedan sat prije početka zahvata, ili alternativno vankomicin u istoj dozi u bolesnika alergičnih na penicilin ili cefalosporine. Dan nakon implantacije se radi radiografija prsnog koša u stojećem položaju anteroposteriorno i lateralno da bi se potvrdio odgovarajući položaj elektrode i identificirale eventualne komplikacije poput pneumotoraksa (slika 12).

Bolesnici s ugrađenim elektrostimulatorom dugoročno se prate i redovito kontroliraju radi provjere ispravnosti rada uređaja i eventualne prilagodbe programiranih postavki. Učestalost kontrola je obično jednom do dvaput godišnje, ovisno o kliničkom stanju i vrsti ugrađenog elektrostimulatora, pri čemu složeniji uređaji mogu zahtijevati češće programiranje. (74)



Slika 12. Dvokomorski srčani elektrostimulator. Na rendgenogramu su vidljivi generator pulsa (crveni okvir) i elektrode (crvene strelice). Preuzeto uz dopuštenje od (75)

3.4 Komplikacije

Tijekom posljednjih desetljeća došlo je do značajnog povećanja broja i složenosti implantacija srčanih elektroničkih uređaja. Unatoč relativno niskoj invazivnosti, ugradnja srčanog elektrostimulatora praćena je rizikom od komplikacija, od kojih se većina javlja u perioperativnoj fazi.

Komplikacije uključuju krvarenje iz džepa generatora (hematom), dislokaciju elektrode, infekciju (uključujući potencijalno smrtonosni endokarditis), pneumotoraks, ozljedu srca ili tamponadu, duboku vensku trombozu, te kvarove elektrode ili uređaja. Većina komplikacija je povezana upravo s elektrodama jer se mogu pomaknuti, slomiti, razviti probleme s izolacijom ili konektorima i sklone su infekciji. To je čest razlog za ponovnu intervenciju i značajno povećava morbiditet. Prema nekim američkim studijama stope akutnih komplikacija ugradnje dvokomorskog elektrostimulatora kreću se oko 4-5%, dok se učestalost odgođenih komplikacija procjenjuje na 2,7%. (72)

Ipak, zbog poteškoća u definiranju i identificiranju komplikacija u različitim istraživanjima raspon ovih vrijednosti je širok. U nizozemskoj studiji FOLLOWPACE stopa komplikacija iznosila je 12,4% nakon 2 mjeseca, odnosno 9,2% nakon prosječno 5,8 godina praćenja. U istoj studiji je nakon 5 godina učestalost komplikacija povezanih s elektrodama (npr. dislokacija) dosegla gotovo 11%, dok su se komplikacije povezane s džepom generatora (infekcija, erozija džepa ili hematoma) javile u 8% slučajeva. (76)

Veće stope komplikacija zabilježene su u slučajevima ugradnje složenijih uređaja, nadogradnje uređaja ili revizije elektroda u usporedbi s *de novo* implantacijama. Smrt povezana s postupkom iznimno je rijetka (0,1–0,8%) i većinom posljedica komorbiditeta kao što je srčano zatajenje. (64)

Ugradnja elektrostimulatora bez elektroda ne nosi rizik od najčešćih komplikacija transvenskih elektrostimulatora povezanih s elektrodama i džepom generatora te općenito ima i do 50% manju stopu akutnih i srednjoročnih komplikacija. Ipak, povezuje se s drugim, većinom vaskularnim komplikacijama i većom incidencijom perikardijalnog izljeva. (69,77)

Još je važno spomenuti tzv. sindrom elektrostimulatora (engl. *pacemaker syndrome*), komplikaciju specifičnu za jednokomorske elektrostimulatore. Naime, u bolesnika s jednokomorskim ventrikulskim elektrostimulatorom često dolazi do gubitka AV sinkronizacije i posljedičnog smanjenja udarnog volumena, što se može očitovati intolerancijom napora ili hipotenzijom. Ovaj problem moguće je riješiti nadogradnjom na dvokomorsku elektrostimulaciju, stimulacijom Hisovog snopa ili ugradnjom biventrikulskog elektrostimulatora (uređaja za srčanu resinkronizacijsku terapiju). (78)

3.5 Indikacije za implantaciju

Trajna elektrostimulacija jedina je učinkovita metoda za olakšanje simptoma u bolesnika s bradiaritmijama uslijed bolesti provodnog sustava srca i smatra se ključnom za prevenciju epizoda sinkope. Odluka o ugradnji srčanog elektrostimulatora trebala bi se temeljiti na najboljim dostupnim dokazima, pri čemu se primjenjuju preporuke iz objavljenih kliničkih smjernica.

Općenito govoreći, praktične kliničke smjernice imaju za cilj predstaviti relevantne dokaze za određeno kliničko pitanje kako bi liječnici lakše odvagali dobrobiti i rizike određenog dijagnostičkog ili terapijskog pristupa, a pojedine smjernice se razlikuju ovisno o klasi preporuke (jesu li određeno liječenje ili postupak preporučeni ili ne, i s kojom sigurnošću) i razini potkrepljenosti dokaza iz objavljenih studija.

Klasa preporuka:

- Klasa I** Dokaz i/ili opći sporazum da su predloženo liječenje ili zahvat povoljni, korisni, učinkoviti.
- Klasa II** Proturječni dokazi i/ili razilaženje mišljenja o korisnosti/učinkovitosti predloženog liječenja ili zahvata.
- Klasa IIa** Težina dokaza/mišljenja je na strani korisnosti/učinkovitosti.
- Klasa IIb** Korisnost/učinkovitost je slabije potvrđena dokazima/mišljenjem.
- Klasa III** Dokaz i/ili opći sporazum da predloženo liječenje ili zahvat nisu korisni/učinkoviti, i u nekim slučajevima mogu biti štetni.

Razina dokaza:

- A** Podaci dobiveni iz višestrukih randomiziranih kliničkih studija ili meta-analiza.
- B** Podaci dobiveni iz jedne randomizirane kliničke studije ili velikih nerandomiziranih studija.
- C** Dogovor mišljenja stručnjaka i/ili malih studija, retrospektivnih studija ili registara. (79)

Smjernice za elektrostimulaciju povremeno se revidiraju i ažuriraju, no nisu se značajnije mijenjale otkad su prvi put objavljene gotovo 40 godina. Najnovije je objavilo Europsko kardiološko društvo 2021. godine, i u njima se u okviru supraventrikulskih aritmija ističu dvije najznačajnije indikacije za ugradnju trajnog srčanog elektrostimulatora – simptomatski DSC (tzv. sindrom bolesnog sinusa) i AV blok visokog stupnja. (64)

3.5.1 Disfunkcija sinusnog čvora (DSC)

Bolesnici koji razviju simptome uslijed bradikardije i/ili popratnih atrijskih tahiaritmija imaju visok rizik od kardiovaskularnih incidenata (npr. sinkopa, FA ili zatajenje srca) i u njih je ugradnja trajnog elektrostimulatora snažno indicirana u odsutstvu reverzibilnih uzroka (tablica 2).

S druge strane, dosadašnja istraživanja nisu pokazala da elektrostimulacija utječe na prognozu asimptomatskih bolesnika s DSC-om te se u njih ne preporučuje (klasa preporuke III). (64)

Tablica 2. Preporuke za elektrostimulaciju kod disfunkcije sinusnog čvora. Modificirano prema (64)
 DSČ – disfunkcija sinusnog čvora; DDD – vrsta dvokomorskog elektrostimulatora; FA – fibrilacija
 atrijska.

Preporuke	Klasa	Razina dokaza
U bolesnika s DSČ-om i DDD elektrostimulatorom preporučuje se smanjivanje nepotrebne ventrikulske stimulacije putem programiranja.	I	A
Elektrostimulacija se preporučuje u bolesnika s DSČ-om kada se simptomi mogu jasno pripisati bradiaritmijama.	I	B
Elektrostimulacija se preporučuje u bradikardija-tahikardija obliku DSČ-a radi korekcije bradiaritmija i omogućavanja farmakološkog liječenja, osim ako se preferira ablacija tahiaritmije.	I	B
U bolesnika koji pokazuju kronotropnu inkompetenciju i imaju jasne simptome tijekom tjele vježbe treba razmotriti DDD elektrostimulaciju s prilagodljivom frekvencijom.	IIa	B
Ablaciju FA treba razmotriti kao strategiju za izbjegavanje implantacije elektrostimulatora u bolesnika s bradikardijom povezanom s FA ili simptomatskim pauzama, nakon konverzije FA, ovisno o kliničkoj situaciji.	IIa	C
U bolesnika s bradikardija-tahikardija oblikom DSČ-a može se razmotriti programiranje antitahikardijske elektrostimulacije atrijske	IIb	B
U bolesnika sa sinkopom, srčani elektrostimulator se može razmotriti za smanjenje recidiva sinkope kada su dokumentirane asimptomatske pauze uslijed sinusnog aresta.	IIb	C
Elektrostimulacija se može razmotriti kod DSČ-a kada su simptomi vjerojatno uzrokovani bradiaritmijama, kada dokazi nisu sigurni.	IIb	C
Elektrostimulacija se ne preporučuje u bolesnika s bradiaritmijama povezanim s DSČ-om koje su asimptomatske ili zbog prolaznih uzroka koji se mogu ispraviti i spriječiti.	III	C

U najčešćem obliku DSC-a, bradikardija-tahikardija sindromu, kontrola atrijskih tahiaritmija s brzim odgovorom ventrikula posebno je problematična budući da antiaritmici za smanjenje frekvencije mogu potencijalno pogoršati bradiaritmije prije ugradnje elektrostimulatora. Iz tog razloga se u odabranim slučajevima može razmotriti kateterska ablacija tahiaritmije kao alternativa ugradnji elektrostimulatora i primjeni lijekova, no potrebna su daljnja randomizirana ispitivanja radi utvrđivanja optimalne strategije liječenja te skupine bolesnika. (51,80)

Općenito, ugradnja trajnog elektrostimulatora u bolesnika s DSC-om smanjuje incidenciju atrijskih tahiaritmija, povoljno djeluje na kvalitetu života i smanjuje mortalitet. Što se izbora uređaja tiče, jednokomorski AAI (engl. *atrium paced, atrium sensed, pacing inhibited if beat sensed* – stimulira atrij i zamjećuje ritam u atriju, inhibiran je ako osjeti spontani impuls) elektrostimulatori povezuju se s većom incidencijom perzistentne FA i dvostrukim povećanjem rizika za reoperaciju tijekom dugotrajnog praćenja pa se u većine bolesnika preporučuje ugradnja AAI elektrostimulatora. (81)

3.5.2 Atrioventrikulski (AV) blok

U bolesnika s AV blokom elektrostimulacija je također usmjerena na tri osnovna cilja: olakšanje simptoma, prevenciju sinkope i prevenciju iznenadne srčane smrti.

U pravilu, pacijenti koji imaju AV blok prvog stupnja ili drugog stupnja (Mobitz) tipa 1 ne zahtijevaju liječenje. Međutim, visoki stupanj AV bloka obično upućuje na ozbiljnije oštećenje provodnog sustava i takvi su bolesnici imaju mnogo veći rizik za asistoliju, ventrikulsku tahikardiju ili iznenadnu srčanu smrt. (82)

Glavni uzroci smrti u ovih bolesnika su srčano zatajenje uslijed dugotrajno niskog srčanog minutnog volumena te iznenadna srčana smrt uslijed produljene asistolije ili ventrikulske tahiaritmije izazvane bradikardijom. Unatoč nedostatku randomiziranih istraživanja koji bi potvrdili postojeća saznanja, više opservacijskih studija pokazalo je da ugradnja elektrostimulatora sprječava ponovnu pojavu sinkope i značajno poboljšava preživljenje u bolesnika s AV blokom drugog ili trećeg stupnja u odnosu na konzervativno liječenje. Pritom su indikacije za elektrostimulaciju jednake za paroksizmalni (povremeni) kao i za trajni AV blok zbog rizika od sinkope i iznenadne srčane smrti te potencijalne progresije do trajnog AV bloka (tablica 3). (64,83)

Provedeno je nekoliko istraživanja u kojima su se razmatrale moguće prednosti DDD elektrostimulatora u odnosu na jednokomorsku ventrikulsku elektrostimulaciju. Nisu utvrđene značajnije razlike u stopama ukupne niti kardiovaskularne smrtnosti, ali se dvokomorski elektrostimulator pokazao superiornijim po pitanju izbjegavanja sindroma elektrostimulatora. (84)

U bolesnika s FA koji su podvrgnuti ablaciji AV spoja radi kontrole ventrikulske frekvencije preferira se jednokomorska ventrikulska elektrostimulacija s prilagodljivom frekvencijom nad elektrostimulacijom s fiksnom frekvencijom, budući da rezultira smanjenjem simptoma nedostatka zraka, boli u prsima i palpitacijama te poboljšanom kvalitetom života.

Ipak, dvokomorski elektrostimulator s funkcijom modulacije frekvencije (DDDR) može biti od koristi kod paroksizmalne FA s periodičnim sinusnim ritmom, s ciljem očuvanja optimalne AV sinkronizacije. (85)

Tablica 3. Preporuke za elektrostimulaciju kod atrioventrikulskog bloka. Modificirano prema (64)
AV – atrioventrikulski; DDD – vrsta dvokomorskog elektrostimulatora; EF – elektrofiziološko; FA – fibrilacija atrijska.

Preporuke	Klasa	Razina dokaza
Elektrostimulacija je indicirana u bolesnika u sinusnom ritmu s trajnim ili paroksizmalnim trećim ili drugim stupnjem AV bloka tipa 2, infranodalnim 2:1 ili AV blokom visokog stupnja, neovisno o simptomima.	I	C
Elektrostimulacija je indicirana u bolesnika s atrijskom aritmijom (uglavnom FA) i trajnim ili paroksizmalnim AV blokom trećeg ili visokog stupnja, neovisno o simptomima.	I	C
U bolesnika s permanentnom FA kojima je potreban elektrostimulator, preporučuje se ventrikulska elektrostimulacija s funkcijom prilagodljive frekvencije.	I	C
Elektrostimulaciju treba razmotriti u pacijenata s AV blokom drugog stupnja tipa 1 koji uzrokuje simptome ili se nalazi na intra- ili infra-Hisnim razinama na EF ispitivanju.	IIa	C
U bolesnika s AV blokom, DDD-u treba dati prednost u odnosu na jednokomorski ventrikulski elektrostimulator kako bi se izbjegao sindrom elektrostimulatora i poboljšala kvaliteta života.	IIa	A
Ugradnju trajnog elektrostimulatora treba razmotriti u bolesnika s trajnim simptomima sličnim onima u sindromu elektrostimulatora koji se jasno mogu pripisati AV bloku prvog stupnja.	IIa	C
Elektrostimulacija se ne preporučuje u bolesnika s AV blokom zbog prolaznih uzroka koji se mogu ispraviti i spriječiti.	III	C

4. ZAKLJUČAK

Napredak u znanju o elektrofiziologiji srca i razvoj tehnologije kroz godine učinili su invazivne postupke liječenja supraventrikulskih aritmija sve sofisticiranijim i učinkovitijim. Postupci poput kateterske ablacije i ugradnje srčanog elektrostimulatora revolucionarizirali su njihovo liječenje i postali metoda izbora u mnogim slučajevima. Kateterska ablacija pokazala se učinkovitom u liječenju različitih vrsta tahiaritmija, uključujući AVNRT i FA, dok elektrostimulacija značajno smanjuje rizik od sinkope i iznenadne srčane smrti u bolesnika s bradikardijom uslijed bolesti provodnog sustava. Iako invazivni postupci nose određene rizike, napredak tehnologije i usavršavanje specifičnih tehnika njihovog izvođenja učinio ih je relativno sigurnima te su ukupne stope komplikacija povezane s ablacijom i implantacijom elektrostimulatora danas značajno manje nego u prošlosti. Ponovno uspostavljanje normalnog sinusnog ritma i bolja kontrola aritmija ne samo da ublažava simptome poput lupanja srca, umora i kratkoće daha, već i pomaže u očuvanju i poboljšanju srčane funkcije. To je posebno važno u bolesnika s dugotrajnom FA i bradiaritmijama koji imaju povećan rizik od srčanog zatajenja. U nekim slučajevima invazivni tretmani mogu potpuno eliminirati potrebu za dugotrajnom farmakološkom terapijom, čime se izbjegavaju nuspojave i interakcije s drugim lijekovima koje bolesnici uzimaju. Zaključno, invazivno liječenje supraventrikulskih aritmija pokazalo je visoku uspješnost i često superiornost nad ostalim metodama liječenja, s potencijalom za značajno poboljšanje simptoma, povećanje kvalitete života i smanjenje rizika od po život opasnih aritmija. Ipak, situacija svakog bolesnika je jedinstvena i odluka o podvrgavanju invazivnom postupku trebala bi se temeljiti na detaljnoj procjeni omjera rizika i koristi, pri čemu u obzir treba uzeti čimbenike kao što su vrsta i ozbiljnost aritmije, cjelokupno zdravstveno stanje i individualne preferencije bolesnika.

5. ZAHVALE

Zahvaljujem se ponajprije svom mentoru, doc.dr.sc. Mislavu Puljeviću, na pristupačnosti, pomoći, strpljenju i razumijevanju tijekom pisanja ovog rada.

Zahvaljujem se i svojoj obitelji i svim prijateljima koji su vjerovali u mene i podržavali me kroz cijelo studiranje.

Posebno hvala Toniju, bez čije bezuvjetne podrške i motivacije ovaj rad ne bi bio moguć.

6. LITERATURA

1. Katritsis DG, Boriani G, Cosio FG, Hindricks G, Jaïs P, Josephson ME, i ostali. European Heart Rhythm Association (EHRA) consensus document on the management of supraventricular arrhythmias, endorsed by Heart Rhythm Society (HRS), Asia-Pacific Heart Rhythm Society (APHRS), and Sociedad Latinoamericana de Estimulación Cardíaca y Electrofisiología (SOLAECE). *EP Europace*. 01. ožujak 2017.;19(3):465–511.
2. Puljević D. Elektrostimulacija srca u svjetlu novih smjernica. *Medicus*. 27. siječanj 2003.;12(1_Kardiologija):109–20.
3. Supraventricular Cardiac Arrhythmias - ClinicalKey [Internet]. [citirano 26. kolovoz 2022.]. Dostupno na: <https://www.clinicalkey.com/#!/content/book/3-s2.0-B9780323532662000588>
4. Arthur C. Guyton, John E. Hall. *Medicinska fiziologija*. 13. izd. Zagreb: Medicinska naklada; 2017.
5. Dawn. ECG Guru - Instructor Resources. 2012 [citirano 30. lipanj 2023.]. How do you teach the concept of reentry in PSVT to students with only a basic understanding of dysrhythmias? Dostupno na: <https://www.ecgguru.com/expert-review/how-do-you-teach-concept-reentry-psvt-students-only-basic-understanding-dysrhythmias>
6. Antzelevitch C, Burashnikov A. Overview of Basic Mechanisms of Cardiac Arrhythmia. *Card Electrophysiol Clin*. 01. ožujak 2011.;3(1):23–45.
7. Electrophysiological Mechanisms of Cardiac Arrhythmias - ClinicalKey [Internet]. [citirano 29. kolovoz 2022.]. Dostupno na: <https://www.clinicalkey.com/#!/content/book/3-s2.0-B9780323523561000037?scrollTo=%23h10000443>
8. Blomström-Lundqvist C, Scheinman MM, Aliot EM, Alpert JS, Calkins H, Camm AJ, i ostali. ACC/AHA/ESC Guidelines for the Management of Patients With Supraventricular Arrhythmias*—Executive Summary. *Circulation*. 14. listopad 2003.;108(15):1871–909.
9. Brugada J, Katritsis DG, Arbelo E, Arribas F, Bax JJ, Blomström-Lundqvist C, i ostali. 2019 ESC Guidelines for the management of patients with supraventricular tachycardia The Task Force for the management of patients with supraventricular tachycardia of the European Society of Cardiology (ESC): Developed in collaboration with the Association for European Paediatric and Congenital Cardiology (AEPC). *European Heart Journal*. 01. veljača 2020.;41(5):655–720.
10. Katritsis DG, Josephson ME. Differential diagnosis of regular, narrow-QRS tachycardias. *Heart Rhythm*. srpanj 2015.;12(7):1667–76.

11. Kusumoto FM, Schoenfeld MH, Barrett C, Edgerton JR, Ellenbogen KA, Gold MR, i ostali. 2018 ACC/AHA/HRS Guideline on the Evaluation and Management of Patients With Bradycardia and Cardiac Conduction Delay: A Report of the American College of Cardiology/American Heart Association Task Force on Clinical Practice Guidelines and the Heart Rhythm Society. *Circulation*. 20. kolovoz 2019.;140(8):e382–482.
12. Supraventricular Tachycardia - ClinicalKey [Internet]. [citirano 20. lipanj 2023.]. Dostupno na: <https://www.clinicalkey.com/#!/content/book/3-s2.0-B9780323547260000376?scrollTo=%23h10000314>
13. Biophysics and Pathophysiology of Radiofrequency Lesion Formation - ClinicalKey [Internet]. [citirano 20. lipanj 2023.]. Dostupno na: <https://www.clinicalkey.com/#!/content/book/3-s2.0-B9780323529921000016>
14. Page RL, Joglar JA, Caldwell MA, Calkins H, Conti JB, Deal BJ, i ostali. 2015 ACC/AHA/HRS guideline for the management of adult patients with supraventricular tachycardia. *Heart Rhythm*. travanj 2016.;13(4):e136–221.
15. Sidhu S, Marine JE. Evaluating and managing bradycardia. *Trends in Cardiovascular Medicine*. 01. srpanj 2020.;30(5):265–72.
16. Selvaraj RJ, Dukiya S, Ananthakrishna Pillai A, Satheesh S, Balachander J. Effects of conscious sedation on tachycardia inducibility and patient comfort during ablation of supraventricular tachycardia: a double blind randomized controlled study. *EP Europace*. 01. siječanj 2019.;21(1):142–6.
17. Vladinov G, Fermin L, Longini R, Ramos Y, Maratea E. Choosing the anesthetic and sedative drugs for supraventricular tachycardia ablations: A focused review. *Pacing Clin Electrophysiol*. studeni 2018.;41(11):1555–63.
18. Vascular access and catheter placement - ClinicalKey [Internet]. [citirano 05. rujanj 2022.]. Dostupno na: <https://www.clinicalkey.com/#!/content/book/3-s2.0-B9780323793384000133?scrollTo=%23top>
19. Sobolev M, Shiloh AL, Di Biase L, Slovut DP. Ultrasound-guided cannulation of the femoral vein in electrophysiological procedures: a systematic review and meta-analysis. *EP Europace*. 01. svibanj 2017.;19(5):850–5.

20. Negru AG, Alzahrani T. Electrophysiologic Testing. U: StatPearls [Internet]. Treasure Island (FL): StatPearls Publishing; 2022 [citirano 06. rujan 2022.]. Dostupno na: <http://www.ncbi.nlm.nih.gov/books/NBK551499/>
21. The electrophysiology laboratory and electrophysiologic procedures - ClinicalKey [Internet]. [citirano 07. rujan 2022.]. Dostupno na: <https://www.clinicalkey.com/#!/content/book/3-s2.0-B9780323597739000161?scrollTo=%23top>
22. Themes UFO. Electrophysiology Study and Maneuvers [Internet]. Thoracic Key. 2017 [citirano 30. lipanj 2023.]. Dostupno na: <https://thoracickey.com/electrophysiology-study-and-maneuvers/>
23. Evaluation of the Patient with Suspected Arrhythmias - ClinicalKey [Internet]. [citirano 29. kolovoz 2022.]. Dostupno na: <https://www.clinicalkey.com/#!/content/book/3-s2.0-B9780323399685000111?scrollTo=%23h10000024>
24. Advanced Mapping and Navigation Modalities - ClinicalKey [Internet]. [citirano 20. lipanj 2023.]. Dostupno na: <https://www.clinicalkey.com/#!/content/book/3-s2.0-B9780323523561000062>
25. Ghzally Y, Ahmed I, Gerasimon G. Catheter Ablation. U: StatPearls [Internet]. Treasure Island (FL): StatPearls Publishing; 2023 [citirano 30. lipanj 2023.]. Dostupno na: <http://www.ncbi.nlm.nih.gov/books/NBK470203/>
26. Doldi F, Geßler N, Anwar O, Kahle AK, Scherschel K, Rath B, i ostali. In-hospital mortality and major complications related to radiofrequency catheter ablations of over 10 000 supraventricular arrhythmias from 2005 to 2020: individualized case analysis of multicentric administrative data. *Europace*. 25. kolovoz 2022.;25(1):130–6.
27. Brembilla-Perrot B, Sellal JM, Olivier A, Manenti V, Beurrier D, de Chillou C, i ostali. Recurrences of symptoms after AV node re-entrant tachycardia ablation: a clinical arrhythmia risk score to assess putative underlying cause. *Int J Cardiol*. 20. siječanj 2015.;179:292–6.
28. Hindricks G, Potpara T, Dagres N, Arbelo E, Bax JJ, Blomström-Lundqvist C, i ostali. 2020 ESC Guidelines for the diagnosis and management of atrial fibrillation developed in collaboration with the European Association for Cardio-Thoracic Surgery (EACTS): The Task Force for the diagnosis and management of atrial fibrillation of the European Society of Cardiology (ESC) Developed with the special contribution of the European Heart Rhythm Association (EHRA) of the ESC. *European Heart Journal*. 01. veljača 2021.;42(5):373–498.

29. Benali K, Khairy P, Hammache N, Petzl A, Da CA, Verma A, i ostali. Procedure-Related Complications of Catheter Ablation for Atrial Fibrillation. *Journal of the American College of Cardiology*. 30. svibanj 2023.;81(21):2089–99.
30. Estner HL, Ndrepepa G, Dong J, Deisenhofer I, Schreieck J, Schneider M, i ostali. Acute and long-term results of slow pathway ablation in patients with atrioventricular nodal reentrant tachycardia--an analysis of the predictive factors for arrhythmia recurrence. *Pacing Clin Electrophysiol*. veljača 2005.;28(2):102–10.
31. Tuohy S, Trulock KM, Wiggins NB, Bassiouny M, Ono M, Kiehl EL, i ostali. Should fast pathway ablation be reconsidered in typical atrioventricular nodal re-entrant tachycardia? *J Cardiovasc Electrophysiol*. rujun 2019.;30(9):1569–77.
32. Bailin SJ, Korthas MA, Weers NJ, Hoffman CJ. Direct visualization of the slow pathway using voltage gradient mapping: a novel approach for successful ablation of atrioventricular nodal reentry tachycardia. *EP Europace*. 01. kolovoz 2011.;13(8):1188–94.
33. Therapy for Cardiac Arrhythmias - ClinicalKey [Internet]. [citirano 30. kolovoz 2022.]. Dostupno na: <https://www.clinicalkey.com/#!/content/book/3-s2.0-B9780323722193000645?scrollTo=%23h10002986>
34. Santangeli P, Proietti R, Di Biase L, Bai R, Natale A. Cryoablation versus radiofrequency ablation of atrioventricular nodal reentrant tachycardia. *J Interv Card Electrophysiol*. ožujak 2014.;39(2):111–9.
35. Insulander P, Bastani H, Braunschweig F, Drca N, Kennebäck G, Schwieler J, i ostali. Cryoablation of atrioventricular nodal re-entrant tachycardia: 7-year follow-up in 515 patients-confirmed safety but very late recurrences occur. *Europace*. 01. lipanj 2017.;19(6):1038–42.
36. Arruda MS, McClelland JH, Wang X, Beckman KJ, Widman LE, Gonzalez MD, i ostali. Development and validation of an ECG algorithm for identifying accessory pathway ablation site in Wolff-Parkinson-White syndrome. *J Cardiovasc Electrophysiol*. siječanj 1998.;9(1):2–12.
37. Zachariah JP, Walsh EP, Triedman JK, Berul CI, Cecchin F, Alexander ME, i ostali. Multiple Accessory Pathways in the Young: The Impact of Structural Heart Disease. *Am Heart J*. siječanj 2013.;165(1):87–92.
38. Methodology of Typical Accessory Pathway Catheter Ablation - ClinicalKey [Internet]. [citirano 10. rujun 2022.]. Dostupno na: <https://www.clinicalkey.com/#!/content/undefined/1-s2.0-S1877918220300800?scrollTo=%231-s2.0-S1877918220300800-gr3>

39. Rajan' 'Rajesh, Iskandar' 'Mark, Al-Jarallah' 'Mohammed, Dashti' 'Raja, Kobalava' 'Zhanna D., Brady' 'Peter A. Ablation of accessory pathways: indications and contraindications [Internet]. Sv. 21. [citirano 21. lipanj 2023.]. Dostupno na: <https://www.escardio.org/Journals/E-Journal-of-Cardiology-Practice/Volume-21/ablation-of-accessory-pathways-indications-and-contraindications>, <https://www.escardio.org/Journals/E-Journal-of-Cardiology-Practice/Volume-21/ablation-of-accessory-pathways-indications-and-contraindications>
40. Nakagawa H, Jackman WM. Para-Hisian pacing: Useful clinical technique to differentiate retrograde conduction between accessory atrioventricular pathways and atrioventricular nodal pathways. *Heart Rhythm*. 01. lipanj 2005.;2(6):667–72.
41. Special Problems in Ablation of Accessory Pathways - ClinicalKey [Internet]. [citirano 10. rujana 2022.]. Dostupno na: <https://www.clinicalkey.com/#!/content/book/3-s2.0-B9780323529921000272>
42. Catheter Ablation of Superoparaseptal (Anteroseptal) and Midseptal Accessory Pathways - ClinicalKey [Internet]. [citirano 11. rujana 2022.]. Dostupno na: <https://www.clinicalkey.com/#!/content/3-s2.0-B9780323529921000259?scrollTo=%23top>
43. Huang X, Chen Y, Xiao J, Zhao H, Chen Y, Liu S, i ostali. Electrophysiological characteristics and catheter ablation of symptomatic focal premature atrial contractions originating from pulmonary veins and non-pulmonary veins. *Clin Cardiol*. 25. siječanj 2018.;41(1):74–80.
44. He B, Li Y, Huang W, Yu W, Zhao F, Wu X, i ostali. Mapping and Ablation of Isolated Frequent Symptomatic Premature Atrial Contractions in Patients With Structurally Normal Heart. *Front Cardiovasc Med*. 12. travanj 2022.;9:862659.
45. Surgical Treatment of Cardiac Arrhythmias - ClinicalKey [Internet]. [citirano 13. rujana 2022.]. Dostupno na: <https://www.clinicalkey.com/#!/content/book/3-s2.0-B9780323241267000879?scrollTo=%23top>
46. Atrial Fibrillation: Clinical Features, Mechanisms, and Management - ClinicalKey [Internet]. [citirano 20. lipanj 2023.]. Dostupno na: <https://www.clinicalkey.com/#!/content/book/3-s2.0-B9780323722193000669?scrollTo=%23top>
47. Invasive Management of Atrial Fibrillation and Atrial Tachycardias - ClinicalKey [Internet]. [citirano 06. rujana 2022.]. Dostupno na: <https://www.clinicalkey.com/#!/content/book/3-s2.0-B9780323547260000406?scrollTo=%23f0010>

48. Szegedi N, Gellér L, Szegedi N, Gellér L. New Results in Catheter Ablation for Atrial Fibrillation. U: Epidemiology and Treatment of Atrial Fibrillation [Internet]. IntechOpen; 2019 [citirano 20. lipanj 2023.]. Dostupno na: <https://www.intechopen.com/chapters/68353>
49. Rottner L, Obergassel J, My I, Kirchhof P, Ouyang F, Reissmann B, i ostali. Cryoballoon ablation guided by a novel wide-band dielectric imaging system. *Front Cardiovasc Med.* 09. kolovoz 2022.;9:967341.
50. Kiełbasa G, Jastrzębski M. Cryoballoon pulmonary vein isolation as a standard approach for interventional treatment of atrial fibrillation. A review and a practical guide to an effective and safe procedure. *Postepy Kardiol Interwencyjnej.* prosinac 2020.;16(4):359–75.
51. Calkins H, Hindricks G, Cappato R, Kim YH, Saad EB, Aguinaga L, i ostali. 2017 HRS/EHRA/ECAS/APHRS/SOLAECE expert consensus statement on catheter and surgical ablation of atrial fibrillation. *Europace.* siječanj 2018.;20(1):e1–160.
52. Bisignani A, Pannone L, Sorgente A, de Asmundis C, Chierchia GB. First-Line Approach for Rhythm Control in Paroxysmal Atrial Fibrillation. *JACC Case Rep.* 03. kolovoz 2022.;4(15):1001–3.
53. Imberti JF, Ding WY, Kotalczyk A, Zhang J, Boriani G, Lip G, i ostali. Catheter ablation as first-line treatment for paroxysmal atrial fibrillation: a systematic review and meta-analysis. *Heart.* 01. listopad 2021.;107(20):1630–6.
54. Ablation of Cavotricuspid Isthmus–Dependent Atrial Flutters - ClinicalKey [Internet]. [citirano 09. rujan 2022.]. Dostupno na: <https://www.clinicalkey.com/#!/content/book/3-s2.0-B9780323529921000119?scrollTo=%23top>
55. Sakama S, Yagishita A, Sakai T, Morise M, Ayabe K, Amino M, i ostali. Ablation index-guided cavotricuspid isthmus ablation with contiguous lesions using fluoroscopy integrated 3D mapping in atrial flutter. *J Interv Card Electrophysiol.* 2022.;64(1):217–22.
56. De Bortoli A, Shi LB, Ohm OJ, Hoff PI, Schuster P, Solheim E, i ostali. Incidence and clinical predictors of subsequent atrial fibrillation requiring additional ablation after cavotricuspid isthmus ablation for typical atrial flutter. *Scandinavian Cardiovascular Journal.* 04. svibanj 2017.;51(3):123–8.
57. Anselme F, Savouré A, Clémenty N, Cesari O, Pavin D, Jesel L, i ostali. Preventing atrial fibrillation by combined right isthmus ablation and cryoballoon pulmonary vein isolation in patients with typical atrial flutter: PAF-CRIOBLAF study. *J Arrhythm.* 28. kolovoz 2021.;37(5):1303–10.

58. Chen YH, Lin H, Xie CL, Zhang XT, Li YG. Efficacy comparison between cryoablation and radiofrequency ablation for patients with cavotricuspid valve isthmus dependent atrial flutter: a meta-analysis. *Sci Rep*. 03. lipanj 2015.;5:10910.
59. Ablation of Nonisthmus-Dependent Flutters and Atrial Macroreentry - ClinicalKey [Internet]. [citirano 09. rujan 2022.]. Dostupno na: <https://www.clinicalkey.com/#!/content/book/3-s2.0-B9780323529921000120?scrollTo=%23top>
60. Cosío FG. Atrial Flutter, Typical and Atypical: A Review. *Arrhythm Electrophysiol Rev*. lipanj 2017.;6(2):55–62.
61. Cingolani E, Goldhaber JJ, Marbán E. Next-generation pacemakers: from small devices to biological pacemakers. *Nat Rev Cardiol*. ožujak 2018.;15(3):139–50.
62. Mond HG, Proclemer A. The 11th world survey of cardiac pacing and implantable cardioverter-defibrillators: calendar year 2009--a World Society of Arrhythmia's project. *Pacing Clin Electrophysiol*. kolovoz 2011.;34(8):1013–27.
63. Timmis A, Vardas P, Townsend N, Torbica A, Katus H, De Smedt D, i ostali. European Society of Cardiology: cardiovascular disease statistics 2021. *European Heart Journal*. 21. veljača 2022.;43(8):716–99.
64. Glikson M, Nielsen JC, Kronborg MB, Michowitz Y, Auricchio A, Barbash IM, i ostali. 2021 ESC Guidelines on cardiac pacing and cardiac resynchronization therapy: Developed by the Task Force on cardiac pacing and cardiac resynchronization therapy of the European Society of Cardiology (ESC) With the special contribution of the European Heart Rhythm Association (EHRA). *European Heart Journal*. 14. rujan 2021.;42(35):3427–520.
65. Implantable Cardiac Pulse Generators : Pacemakers and Cardioverter-Defibrillators - ClinicalKey [Internet]. [citirano 12. studeni 2022.]. Dostupno na: <https://www.clinicalkey.com/#!/content/book/3-s2.0-B9780323596046000389>
66. Lak HM, Goyal A. Pacemaker Types and Selection. U: *StatPearls* [Internet]. Treasure Island (FL): StatPearls Publishing; 2023 [citirano 05. lipanj 2023.]. Dostupno na: <http://www.ncbi.nlm.nih.gov/books/NBK556011/>
67. Pacemaker Rhythms: ECG class, criteria, tracings | PracticalClinicalSkills.com [Internet]. [citirano 30. lipanj 2023.]. Dostupno na: <https://www.practicalclinicalskills.com/course-contents-ekg-module/317/pacemaker-rhythms>

68. Tjong FVY, Reddy VY. Permanent Leadless Cardiac Pacemaker Therapy. *Circulation*. 11. travanj 2017.;135(15):1458–70.
69. Haddadin F, Majmundar M, Jabri A, Pecha L, Scott C, Daher M, i ostali. Clinical outcomes and predictors of complications in patients undergoing leadless pacemaker implantation. *Heart Rhythm*. 01. kolovoz 2022.;19(8):1289–96.
70. Medtronic Announces First Human Implant of World’s Smallest, Minimally Invasive Cardiac Pacemaker | DAIC [Internet]. [citirano 30. lipanj 2023.]. Dostupno na: <https://www.dicardiology.com/article/medtronic-announces-first-human-implant-worlds-smallest-minimally-invasive-cardiac>
71. Abnormalities of cardiac conduction and cardiac rhythm - ClinicalKey [Internet]. [citirano 23. lipanj 2023.]. Dostupno na: <https://www.clinicalkey.com/#!/content/book/3-s2.0-B9780323718608000173?scrollTo=%23h10000931>
72. Kotsakou M, Kioumis I, Lazaridis G, Pitsiou G, Lampaki S, Papaiwannou A, i ostali. Pacemaker insertion. *Ann Transl Med*. ožujak 2015.;3(3):42.
73. Benz AP, Wang J, McIntyre WF, Wong JA, Crystal E, Shurrab M, i ostali. Active-Fixation Atrial Leads and the Risk of Atrial Fibrillation. *Circulation: Arrhythmia and Electrophysiology*. rujanj 2020.;13(9):e008655.
74. Burri H, Starck C, Auricchio A, Biffi M, Burri M, D’Avila A, i ostali. EHRA expert consensus statement and practical guide on optimal implantation technique for conventional pacemakers and implantable cardioverter-defibrillators: endorsed by the Heart Rhythm Society (HRS), the Asia Pacific Heart Rhythm Society (APHRS), and the Latin-American Heart Rhythm Society (LAHRS). *EP Europace*. 01. srpanj 2021.;23(7):983–1008.
75. Verma N. Update in Cardiac Pacing. 11. travanj 2019. [citirano 30. lipanj 2023.]; Dostupno na: <https://www.aerjournal.com/articles/update-cardiac-pacing>
76. Udo EO, Zuithoff NPA, Hemel NM van, Cock CC de, Hendriks T, Doevendans PA, i ostali. Incidence and predictors of short- and long-term complications in pacemaker therapy: The FOLLOWPACE study. *Heart Rhythm*. 01. svibanj 2012.;9(5):728–35.
77. Cantillon DJ, Dukkupati SR, Ip JH, Exner DV, Niazi IK, Banker RS, i ostali. Comparative study of acute and mid-term complications with leadless and transvenous cardiac pacemakers. *Heart Rhythm*. 01. srpanj 2018.;15(7):1023–30.

78. Iqbal AM, Jamal SF. Pacemaker Syndrome. U: StatPearls [Internet]. Treasure Island (FL): StatPearls Publishing; 2023 [citirano 30. lipanj 2023.]. Dostupno na: <http://www.ncbi.nlm.nih.gov/books/NBK536976/>
79. Writing ESC Guidelines [Internet]. [citirano 20. kolovoz 2023.]. Dostupno na: <https://www.escardio.org/Guidelines/Clinical-Practice-Guidelines/Guidelines-development/Writing-ESC-Guidelines>, <https://www.escardio.org/Guidelines/Clinical-Practice-Guidelines/Guidelines-development/Writing-ESC-Guidelines>
80. Jackson LR, Rathakrishnan B, Campbell K, Thomas KL, Piccini JP, Bahnson T, i ostali. Sinus Node Dysfunction and Atrial Fibrillation: A Reversible Phenomenon? Pacing Clin Electrophysiol. travanj 2017.;40(4):442–50.
81. Kuniewicz M, Rydlewska A, Karkowski G, Lelakowska-Pieła M, Majewski J, Lelakowski J. Effectiveness of atrial versus atrioventricular pacing for sick sinus syndrome during long-term follow-up. Kardiol Pol. 2015.;73(1):7–16.
82. Kashou AH, Goyal A, Nguyen T, Ahmed I, Chhabra L. Atrioventricular Block. U: StatPearls [Internet]. Treasure Island (FL): StatPearls Publishing; 2023 [citirano 23. lipanj 2023.]. Dostupno na: <http://www.ncbi.nlm.nih.gov/books/NBK459147/>
83. Knabben V, Chhabra L, Slane M. Third-Degree Atrioventricular Block. U: StatPearls [Internet]. Treasure Island (FL): StatPearls Publishing; 2023 [citirano 27. lipanj 2023.]. Dostupno na: <http://www.ncbi.nlm.nih.gov/books/NBK545199/>
84. Toff WD, Camm AJ, Skehan JD. Single-Chamber versus Dual-Chamber Pacing for High-Grade Atrioventricular Block. N Engl J Med. 14. srpanj 2005.;353(2):145–55.
85. Shen ME& WK. Role of atrioventricular nodal ablation and pacemaker therapy in elderly patients with recurrent atrial fibrillation. Interventional Cardiology. 2011.;3(6):713–20.

7. ŽIVOTOPIS

Ime i prezime: Iva Suć
Datum rođenja: 25. svibnja 1997.
Mjesto Rođenja: Zagreb

OBRAZOVANJE

2016. – 2023. Medicinski fakultet, Sveučilište u Zagrebu
2012. – 2016. Prva opća gimnazija, Zagreb
2004. – 2012. Osnovna škola Savski gaj, Zagreb

AKTIVNOSTI

2022. volontiranje u Zavodu za Hitnu medicinu Krapinsko-zagorske županije
2021. sudjelovanje u Ljetnoj školi otočne medicine na Šolti
2021. rad kao lokalni suradnik u međunarodnom istraživanju "*Availability of Free suicide Prevention Health Care Services: A Global Investigation*"
2020. pohađanje radionica Studentske sekcije za kardiologiju
2020. volontiranje u Covid-19 pozivnim centrima HZJZ-a i ŠNZ Andrija Štampar
2019. pohađanje 4. StEPP trauma edukacije za niže godine
2018. sudjelovanje na skupu predavanja i radionica "Praktična znanja za studente", MF Split
2016. pohađanje StEPP radionice kardiopulmonalne reanimacije

PRIZNANJA

2021. Dekanova nagrada za uspjeh u akademskoj godini 2020./2021.

VJEŠTINE

Jezici: Engleski (C2 - EF SET certifikat)

Španjolski

Njemački

Ostale vještine:

- ALS, trauma pregled, imobilizacija na dugoj dasci, brzo izvlačenje unesrećenih iz vozila, postavljanje venskog puta, postavljanje elektroda za 12-kanalni EKG, uvođenje urinarnog katetera
- Crtanje i slikanje