

Dediferencirani primarni osteosarkom temporalne kosti u devetnaestogodišnjeg pacijenta: prikaz slučaja

Šarić, Domagoj

Master's thesis / Diplomski rad

2023

Degree Grantor / Ustanova koja je dodijelila akademski / stručni stupanj: **University of Zagreb, School of Medicine / Sveučilište u Zagrebu, Medicinski fakultet**

Permanent link / Trajna poveznica: <https://um.nsk.hr/um:nbn:hr:105:899457>

Rights / Prava: [In copyright](#) / [Zaštićeno autorskim pravom.](#)

Download date / Datum preuzimanja: **2024-08-10**



Repository / Repozitorij:

[Dr Med - University of Zagreb School of Medicine Digital Repository](#)



SVEUČILIŠTE U ZAGREBU
MEDICINSKI FAKULTET

Domagoj Šarić

**Dediferencirani primarni osteosarkom temporalne kosti u
devetnaestogodišnjeg pacijenta: prikaz slučaja**

Diplomski rad



Zagreb, 2023.

Ovaj rad izrađen je u Klinici za otorinolaringologiju i kirurgiju glave i vrata Medicinskog fakulteta Sveučilišta u Zagrebu, Kliničkog bolničkog centra Sestre milosrdnice, pod vodstvom dr. sc. Andre Košeca, višeg asistenta na Katedri za otorinolaringologiju i kirurgiju glave i vrata Medicinskog fakulteta Sveučilišta u Zagrebu i predan je na ocjenu u akademskoj godini 2022./2023.

POPIS I OBJAŠNENJE KRATICA

OS – osteosarkom

CT – kompjutorizirana tomografija

MR – magnetska rezonancija

SADRŽAJ RADA

SAŽETAK	
SUMMARY	
UVOD	1
PRIKAZ SLUČAJA	2
RASPRAVA.....	8
ZAKLJUČAK	11
ZAHVALE.....	12
LITERATURA	13
ŽIVOTOPIS	15

SAŽETAK

Dediferencirani primarni osteosarkom temporalne kosti u devetnaestogodišnjeg pacijenta: prikaz slučaja

Domagoj Šarić

Osteosarkom (OS) je najčešći primarni maligni tumor kosti, ali rijetka je pojava u području glave i vrata. Potpuna kirurška resekcija sa širokim kirurškim rubovima trenutno je glavna terapijska strategija za OS, ali može je biti teško postići zbog kompleksne anatomije glave i vrata. U ovom je prikazu opisan slučaj primarnog dediferenciranog parostealnog OS temporalne kosti visokog stupnja, prvi takav u objavljenj literaturi. Devetnaestogodišnji je pacijent dijagnostički obrađen zbog ljevostrane retroaurikularne lezije veličine 3 cm u promjeru. Radiološki su nalazi i rezultati inicijalne biopsije ukazivali na dijagnozu hondrosarkoma umjerenog stupnja, ali konačna patohistološka analiza potvrdila je dijagnozu dediferenciranog parostealnog OS. Tumor je reseciran sa širokim rubovima, uz uklanjanje podležeće temporalne kosti, periosta i okolnog mekog tkiva lateralnom resekcijom temporalne kosti. Srednje je uho rekonstruirano hrskavičnim presatkom, a dura stražnje i srednje lubanjske jame pokrivena je presadcima temporalne fascije i lokalnim transpozicijskim režnjevima. Pacijent je bez recidiva godinu dana nakon liječenja. Ovaj je prikaz sastavljen po CARE smjernicama i opisuje kliničke, histološke i radiološke karakteristike rijetkog kliničkog entiteta našega pacijenta te može pružiti dodatan uvid u liječenje pacijenata s OS koji zahvaćaju anatomske kompleksnu regiju glave i vrata.

Ključne riječi: temporalna kost, osteosarkom, parostealni dediferencirani, kirurgija, prikaz slučaja

SUMMARY

Dedifferentiated Primary Parosteal Osteosarcoma of the Temporal Bone in a 19-year-old

Patient: A Case Report

Domagoj Šarić

Osteosarcoma (OS) is the most common primary malignant tumor affecting the bone, but is a rare occurrence in the head and neck region. Complete surgical resection with wide surgical margins is currently the main treatment strategy for OS, but can be hard to achieve due to complex anatomy of the head and neck. We report the first case of primary high-grade dedifferentiated parosteal OS arising from the temporal bone in published literature. The 19-year-old patient presented with a left retroauricular lesion measuring 3 cm in diameter. Radiographic imaging and biopsy suggested the diagnosis of intermediate grade chondrosarcoma, but definitive histopathology confirmed a diagnosis of dedifferentiated parosteal osteosarcoma. The tumor was resected with wide margins, removing the underlying temporal bone, periosteum, overlying soft tissue through a lateral temporal bone resection. The middle ear was reconstructed with cartilage grafting and the dura of the posterior and middle cranial fossa was covered using temporal fascia grafts and local transpositional flaps. The patient is recurrence free ten months after treatment. This report was assembled following CARE guidelines and describes clinical, histological, and radiological manifestations of our patient's rare clinical entity and may provide more data in treating patients with OS affecting the anatomically complex head-and-neck region.

Keywords: temporal bone, osteosarcoma, parosteal dedifferentiated, surgery, case report

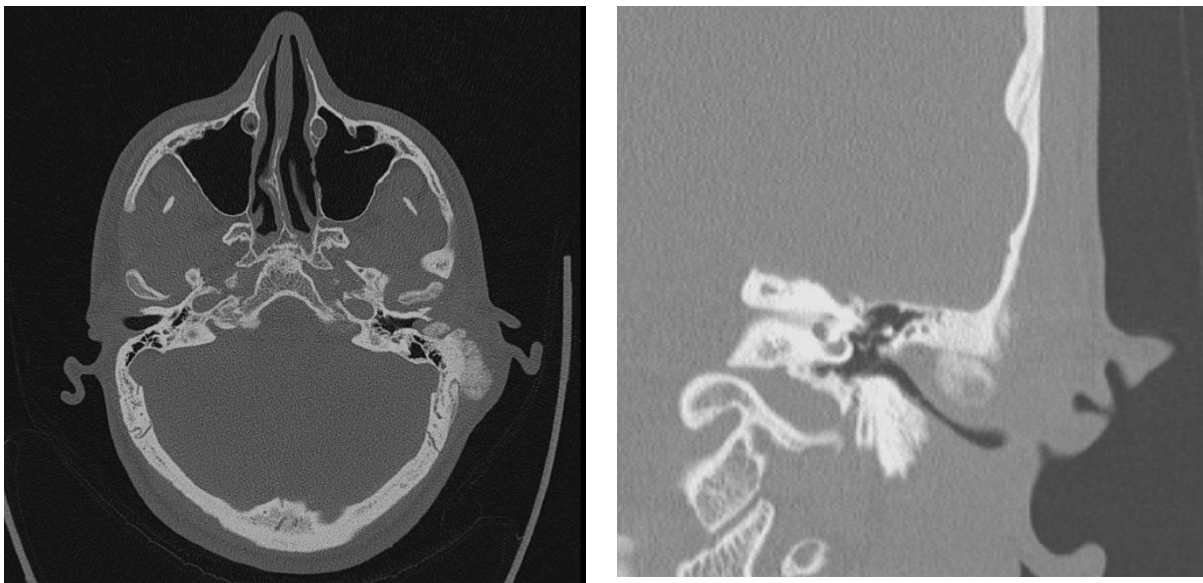
UVOD

Osteosarkom (OS) je najčešći primarni maligni tumor kosti, podrijetlom iz mezenhimalnih matičnih stanica. Često zahvaća duge kosti mladih odraslih osoba i djece, uz incidenciju od 1:100 000 godišnje (1). Samo se 6 – 10 % slučajeva OS nalazi na području glave i vrata, prvenstveno zahvaćajući maksilu, mandibulu i zigomatičnu kost (1, 2). Primarni je OS temporalne kosti prilično rijedak, obzirom na to da je lubanja zahvaćena u 1 % slučajeva. Ovaj prikaz slučaja je usredotočen na slučaj devetnaestogodišnjeg muškarca s primarnim dediferenciranim parostealnim OS temporalne kosti, stanjem koje do sada nije opisano kao primarna lezija, već se isključivo povezivalo s recidivnim oblicima bolesti. Vrijednost ovog prikaza udruženog s pregledom literature su jedinstvena lokalizacija bolesti, detalji kirurškog liječenja i patohistološkog nalaza značajni za proširivanje trenutnog znanja o ovoj bolesti.

PRIKAZ SLUČAJA

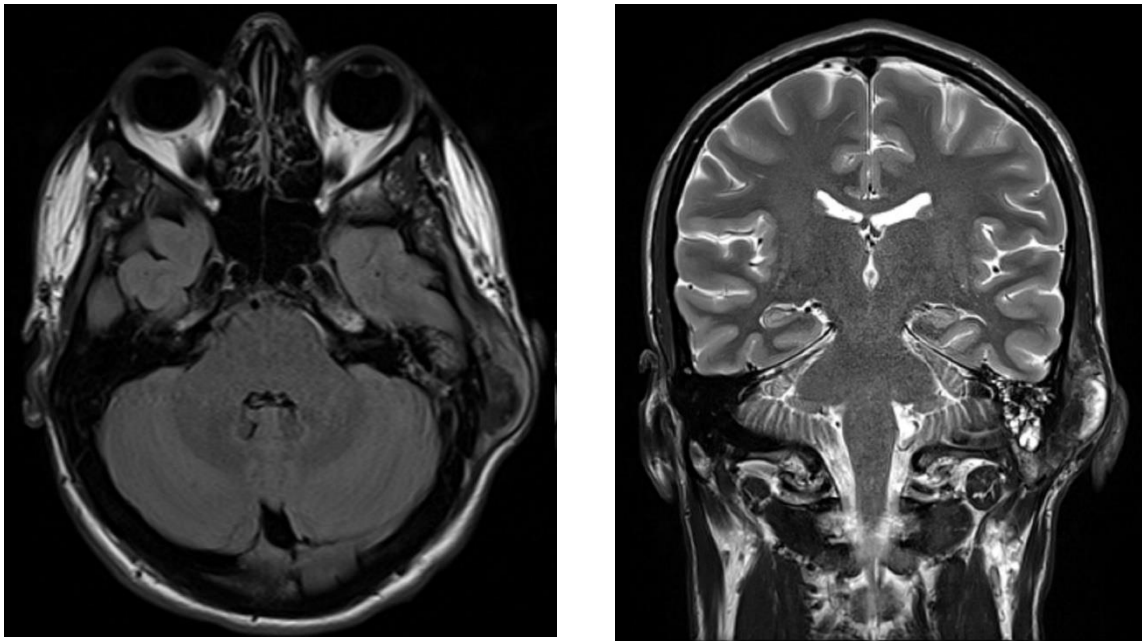
Devetnaestogodišnji muškarac javio se na otorinolaringološki pregled zbog rastuće ljevostrane retroaurikularne koštane lezije koju je prvi put zamijetio pet mjeseci prije pregleda. U anamnezi nije imao bolnost, traumu, gubitak sluha, tinitus ni otoreju. Dva mjeseca ranije pregledan je u drugoj ustanovi u kojoj je indicirana i učinjena kompjutorizirana tomografija (CT) temporalne kosti i magnetska rezonancija (MR) mozga. Inače je bio dobrog zdravlja i nije uzimao nikakve lijekove. Fizikalnim pregledom utvrđena je bezbolna lezija, veličine 3 cm u promjeru, palpatorno nepomična u odnosu na podležecu kost. Otokopski je pregled bio uredan.

CT lijeve temporalne kosti pokazao je hiperostotsku leziju mastoidnog nastavka veličine 38 x 10 mm, uz zahvaćanje stražnjeg aspekta zvukovoda, gdje je naslaga mjerila 9 x 9 mm (Slika 1). Osteolitičke promjene nisu opisane. Bubnjište je bilo primjereno konfigurirano.



Slika 1. Preoperativne CT snimke lijeve temporalne kosti. Aksijalni presjek prikazuje hiperostotsku egzofitičnu leziju, promjera 3 cm. Koronarni presjek prikazuje infiltraciju posteriornog zvukovoda i odsutnost tumora u bubnjištu.

Na MR-u s kontrastom opisana je ljevostrana ekspanzivna tvorba podrijetlom iz vanjskog korteksa i periosta skvamoznog dijela temporalne kosti, uz širenje prema stražnjem dijelu zvučnog voda. Dimenzije tvorbe su bile 50 mm u cefalokaudalnoj ravnini i 40 mm u anteroposteriornj ravnini. Tvorba je bila intenzivne, heterogene postkontrastne imbibicije, što je upućivalo na hondrosarkom ili parostealni osteosarkom (Slika 2).

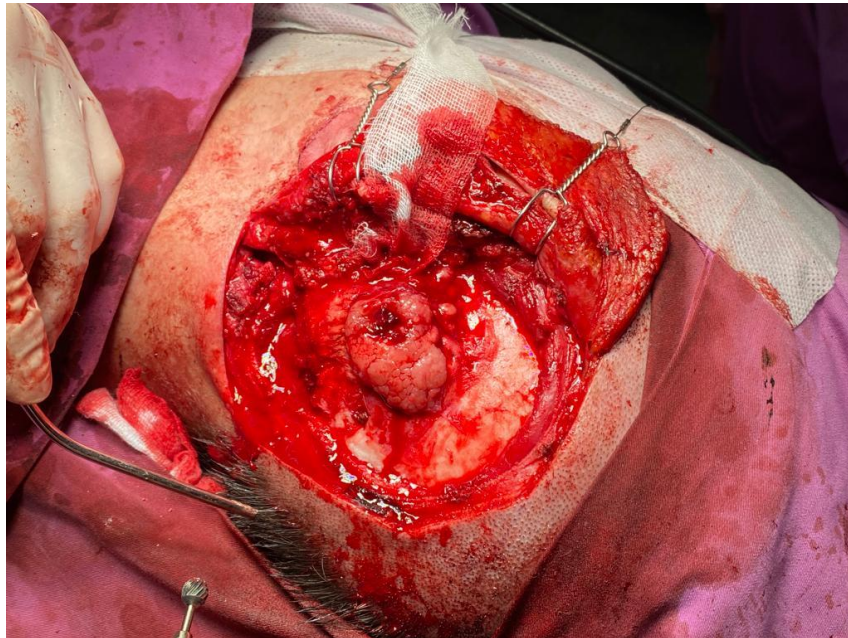


Slika 2. Preoperativna MR snimka. Aksijalna T1 snimka prikazuje leziju temporalne kosti heterogenog intenziteta signala. Koronarna T2 snimka prikazuje cefalokaudalno širenje tumora od 50 mm.

Multidisciplinarni onkološki tim preporučio je kirurško liječenje uz probnu biopsiju prije kirurškog zahvata kako bi se utvrdila konačna dijagnoza. Uzorke biopsije sačinjavalo je mješovito hondroidno i koštano tumorsko tkivo umjerene do žarišno izraženije celularnosti, građeno od hondroidnog matriksa u koji su uloženi atipični, dijelom binuklearni i multinuklearni hondrociti. Ove su stanice pokazivale umjerenu anizokariozu i hiperkromaziju s nalazom do 1 mitoze/ 30 velikih vidnih polja (VVP). Patohistološka je analiza upućivala na

dijagnozu dobro do umjereno dobro diferenciranog hondrosarkoma, gradusa 1-2. Međutim, rezultati dodatne imunohistokemije i nalaz amplifikacije MDM2 gena uz radiološke karakteristike tumora potvrdili su dijagnozu dediferenciranog parostealnog osteosarkoma.

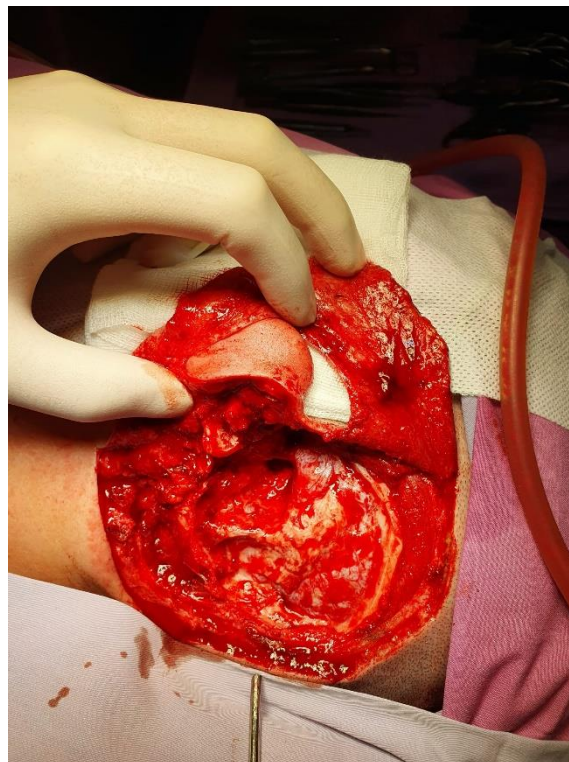
Kurativni kirurški zahvat proveden je u općoj anesteziji. Prikazana je egzofitična tumorska tvorba koja zahvaća kortikalis kosti mastoida, površinski se širi na skvamozni dio temporalne kosti i prema okcipitalnoj suturi lubanje, a anteriorno doseže tik do zigomatičnog nastavka i prednjeg zvukovoda (Slika 3).



Slika 3. Intraoperativna fotografija tumora i okolne kosti nakon uklanjanja mekog tkiva.

Korišten je široki retroaurikularni pristup i odignut je režanj kože i potkožja. Ekscidiran je dio kože gdje je izvedena prethodna biopsija te su uklonjeni temporalni mišić, periost i meko tkivo oko tumora. Učinjena je kraniotomija skvamoznog dijela temporalne kosti i po temporo-okcipitalnoj suturi te se dura odvojila od dijela kosti zahvaćenog tumorom. Lateralnom resekcijom temporalne kosti odstranjen je tumor s podležecom kosti do u zdravo, uz prikaz sigmoidnog sinusa, uklanjanje maleusa i inkusa nakon razdvajanja inkudostapedijalnog zgloba,

zatvaranje Eustahijeve tube i proširenu posteriornu timpanotomiju. Koštani, stražnji dio zvukovoda reseciran je *en bloc* anteriornom osteotomijom uz odvajanje zigomatičnog nastavka i očuvanje sinovijske kapsule temporomandibularnog zgloba. *Ex tempore* biopsija tumorskih rubova pokazala je da je inferiorni rub prema mastoidnom apeksu infiltriran tumorskim tkivom histoloških karakteristika nalik na uzorke dobivene probatornom biopsijom, te je zahvat proširen i amputiran je apeks mastoida. Resekcijski rubovi amputacije sezali su medijalno do jugularnog bulbosa, a anteriorno do parotidnog segmenta ličnog živca i čahure temporomandibularnog zgloba. Rekonstrukcija postablativnog defekta uključivala je postavljanje hrskavičnog presatka na glavu stapesa, prekrivanje dure stražnje i srednje lubanjske jame presadcima temporalne fascije, rekonstrukciju retroaurikularnog kožnog defekta lokalnim transpozicijskim režnjem kože vlasišta i plastikom zvukovoda (Slika 4).

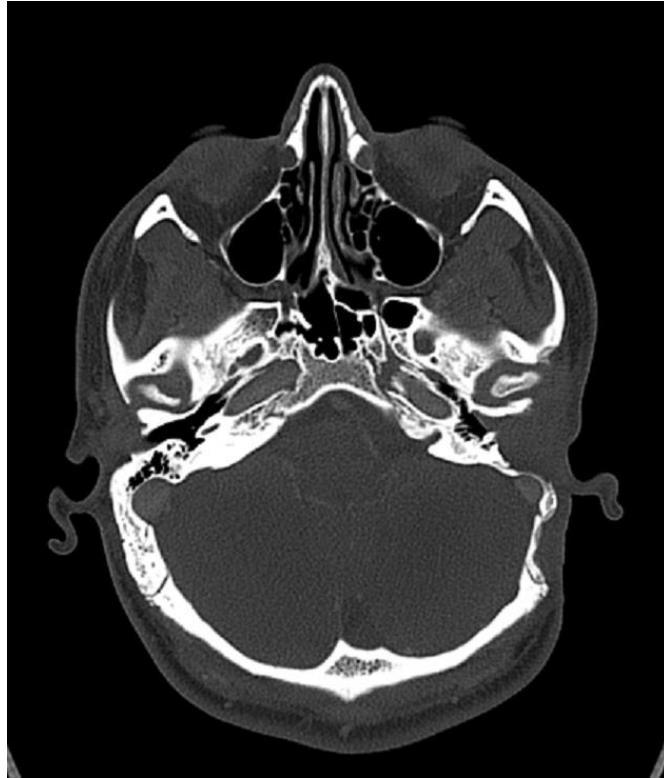

Slika 4. Kirurški defekt nakon potpune resekcije tumora lateralnom resekcijom temporalne kosti.

Postoperativna mikroskopska analiza dekalificiranog koštanog tumorskog tkiva otkrila je nakupine vretenastih stanica izražene hiperkromazije i anizokarioze, sa znatnom mitotičkom aktivnosti (9 mitozu / 10 VVP), uz nalaz odlaganja osteoida i stvaranja koštanih trabekula. Neki su uzorci sadržavali dijelove s hondroidnom diferencijacijom. Pronađeni su i dijelovi zrele kosti infiltrirani tumorom. Mekotkivne dijelove tumora karakterizirala je umjerena do izražena celularnost i sastojali su se od hondroidne međustanične tvari s atipičnim, binuklearnim i multinuklearnim hondroцитima koji su pokazivali umjerenu anizokariozu i hiperkromaziju. Bili su prisutni i mnogi nepravilni kalcifikati. Iako su patohistološke značajke inicijalne biopsije ukazivale na hondrosarkom, korelacija histoloških i radioloških nalaza dala je konačnu dijagnozu dediferenciranog parostealnog OS visokog stupnja s infiltracijom u okolnu kost, zbog čega je učinjena kirurška resekcija do u zdravo.

CT toraksa, abdomena i zdjelice nije pokazao znakove hematogenih metastaza te je pacijent dalje liječen postoperativnom kemoterapijom po protokolu za parostealni OS. Na kontrolnim CT snimkama, tri mjeseca nakon kirurškog zahvata, nije pronađeno znakova povratka bolesti te je pacijent zdrav godinu dana nakon zahvata (Slika 5).

Pacijent je potpisao informirani pristanak i dozvolio objavljivanje relevantnih medicinskih podataka u skladu s etičkim standardima dobre kliničke prakse.



Slika 5. Snimka kontrolnog CT-a temporalne kosti 3 mjeseca nakon kirurškog zahvata, bez znakova povratka bolesti.

RASPRAVA

Agresivni tipovi OS obično se javljaju u pacijenata između drugog i četvrtog desetljeća života (3 – 5). Iako je za neke etiološke čimbenike, poput prethodno provedenog zračenja, benignih bolesti kostiju i traume, utvrđeno da povećavaju rizik od pojave OS, nijedan od njih nije bio prisutan u našeg pacijenta (1, 3, 4).

Česti simptomi pojave osteosarkoma u području glave i vrata uključuju bolnu ili bezbolnu, spororastuću izraslinu, glavobolju i disfunkcije kranijalnih živaca (6 – 8). U diferencijalnu dijagnozu uključena su benigna stanja poput osteoma, osteohondroma, osificirajućeg miozitisa i fibrozne displazije, ali i maligni tumori epitelnog, salivarnog, mezenhimalnog ili nepoznatog podrijetla. Villemure-Polliquin i sur. javljaju petogodišnje ukupno preživljenje od više od 90 % za površinske OS niskog gradusa, ali i naglašavaju mogućnost njihove dediferencijacije u površinske osteosarkome visokog gradusa, koji se klinički ponašaju agresivno poput konvencionalnih OS intramedularnog podrijetla (9). Histološki, javljaju se periferna maligna hondroidna područja i anaplastične vretenaste stanice, uz proizvodnju finog osteoida. OS prvenstveno metastazira hematogenim putem, a najčešće zahvaćena sijela su pluća, limfni čvorovi, jetra i mozak (3). Dediferencirani parostealni OS najčešće se javlja nakon višestrukih operacija i recidiva prethodnog parostealnog OS, s posljedičnom prisutnošću metastaza i lošom prognozom (5). Izrazito se rijetko razvija kao primarna lezija na temporalnoj kosti, što je bio slučaj kod našega pacijenta.

Rentgenske i CT snimke obično prikazuju parostealni OS kao egzofitičnu jukstakortikalnu tvorbu. Koštana gustoća često je manja na periferiji tumora u odnosu na njegovo središte (9). Na radiološkim se snimkama OS može prikazati kao osteolitička lezija radiolucetnog izgleda, osteoblastična lezija sklerotičnog izgleda ili kao kombinacija ta dva stanja (8). Agresivne

periostalne reakcije, nalik na Sunčeve zrake, često se javljaju na radiološkim snimkama lezija visokog stupnja, ali nisu opisane na nalazima našega pacijenta. „Znak strune“, radiolucetna linija koja odvaja kortikalnu kost od priležećeg tumora, prisutan je u 30 % slučajeva na rentgenskim snimkama i u 65 % slučajeva na snimkama CT-a, ali u našem slučaju isto tako nije opisan (5, 9). Na snimkama MR-a, koštani dijelovi tumora uglavnom imaju hipointenzivan signal na T1-mjerenim i T2-mjerenim slikama, dok se meka tkiva prikazuju heterogeno i pojačanim intenzitetom signala po primjeni kontrasta, kao kod našega pacijenta.

Uz značajke konvencionalnog parostealnog OS – sarkomatozna stroma s malignim vretenastim stanicama koje proizvode neoplastično osteoidno tkivo ili koštane trabekule – dediferencirani parostealni osteosarkom ima žarišta osteosarkoma visokog gradusa (3). Kod osteosarkoma visokog gradusa prisutne su tumorske stanice s izraženom hiperkromazijom, anizokariozom i značajnom mitotskom aktivnosti, neorganiziran i nepravilno raspoređen osteoid te nepravilne koštane trabekule (8). Ova su obilježja bila prisutna u histološkom materijalu našega pacijenta analiziranom nakon kirurškog zahvata, uz područja hondroidne diferencijacije koja upućuju na dediferencijaciju neoplastičnih osteoblasta u atipične hondroците. Prisutnost žarišta OS visokog gradusa smatra se najvažnijim prognostičkim čimbenikom (5). Pozitivna GNAS mutacija povezuje se s fibroznom displazijom i korisna je u diferencijalnoj dijagnozi. Također, dva su gena često amplificirana u parostealnom OS: MDM2 i CDK4 te je makar jedna od ovih mutacija pozitivna u 87 do 100 % slučajeva (9). Ipak, negativno bojenje ne isključuje dijagnozu.

Za pacijente s OS preferira se multimodalno liječenje koje uključuje kirurški zahvat, radioterapiju i kemoterapiju. Potpuna kirurška resekcija s negativnim rubovima širim od 1 cm najvažniji je prognostički čimbenik, što je čini liječenjem izbora za površinske OS niskog gradusa. OS glave i vrata povezan je s većom smrtnosti u odnosu na druga sijela. Zbog složene anatomije ove regije, može biti teško postići široke kirurške rubove, stoga je poprilično visok

rizik od lokalnog povratka bolesti i/ili dediferencijacije u leziju visokog gradusa (2, 9). U ovom su slučaju odstranjeni mišići, meko tkivo oko tumora i periost. Tumor i okolna kost resecirani su širokom lateralnom resekcijom temporalne kosti.

Trenutne multimodalne strategije liječenja omogućuju da približno 75 % svih pacijenata s OS bude izliječeno. Prema Funakoshiju i sur., radioterapija poboljšava ukupno preživljenje i lokalnu kontrolu tumora kod pacijenata s OS glave i vrata kod kojih je moguće postići samo parcijalnu eksciziju, no kod našeg su pacijenta kirurški rubovi bili negativni te je liječenje nastavljeno primjenom kemoradioterapije (2).

ZAKLJUČAK

Ovo je prvi opisani slučaj dediferenciranog parostealnog OS kao primarne lezije na ovoj lokalizaciji. Korelacija između kliničke slike te histoloških i radioloških nalaza pokazala se ključnom pri odlučivanju o optimalnom terapijskom pristupu. Kirurški opisi izneseni u ovom prikazu slučaja pružaju dodatne informacije o kirurškim strategijama za rijetke OS koji se javljaju u anatomski složenim područjima glave i vrata.

ZAHVALE

Zahvaljujem svojem mentoru dr. sc. Andri Košecu, bez čije stručnosti i strpljivosti izrada ovog rada ne bi bila moguća.

Zahvaljujem i ostalim djelatnicima Klinike koji su pridonijeli nastanku ovoga rada.

Veliku zahvalu dugujem i svim svojim prijateljima, medicinarima i nemedicinarima, koji su ovih šest godina učinili najljepšima i najveselijima do sada.

Za kraj, zahvaljujem svojoj obitelji, napose majci Jadranki, ocu Željku i bratu Hrvoju. Bez njih ne bih bio tu gdje jesam, u akademskom i svakom drugom smislu.

LITERATURA

1. Brusić SK, Pusić M, Cvjetković N, Karnjus R, Candrić B, Kukuljan M, et al. Osteosarcoma of the mastoid process following radiation therapy of mucoepidermoid carcinoma of the parotid gland--a case report. *Coll Antropol.* 2012 Nov;36 Suppl 2:223–5.
2. Funakoshi Y, Shono T, Kurogi A, Kono S. Osteosarcoma of the temporal bone occurring 40 years after radiotherapy: A technical case report presenting en bloc resection of intra- and extracranial lesions followed by a one-stage reconstruction. *Surg Neurol Int.* 2021;12:152.
3. Gertner R, Podoshin L, Fradis M. Osteogenic sarcoma of the temporal bone. *J Laryngol Otol.* 1983 Jul;97(7):627–31.
4. Hsieh ST, Guo YC, Tsai TL, Li WY, Lin CZ. Parosteal osteosarcoma of the mastoid bone following radiotherapy for nasopharyngeal carcinoma. *J Chin Med Assoc JCMA.* 2004 Jun;67(6):314–6.
5. Iemoto Y, Ushigome S, Ikegami M, Koide K. Case report 648: Parosteal osteosarcoma arising from the right temporal bone. *Skeletal Radiol.* 1991;20(1):59–61.
6. Marioni G, Mazzoni A, Zanoletti E. Histopathology-related pitfalls in temporal bone malignancy prognostics. *Auris Nasus Larynx.* 2019 Dec;46(6):958–9.
7. Sanal HT, Kilickesmez O, Can C. Radiology quiz case 2. Classic osteosarcoma of the temporal bone. *Arch Otolaryngol Head Neck Surg.* 2005 Oct;131(10):922, 926.
8. Sharma SC, Handa KK, Panda N, Banerjee AK, Mann SB. Osteogenic sarcoma of the temporal bone. *Am J Otolaryngol.* 1997;18(3):220–3.

9. Villemure-Poliquin N, Trudel M, Labonté S, Blouin V, Fradet G. Low-Grade Surface Osteosarcoma of the Temporal Bone in Paediatric Patients: A Case Report and Literature Review. *Clin Med Insights Pediatr.* 2019;13:1179556519855381.

ŽIVOTOPIS

Domagoj Šarić rođen je 20.10.1998. u Slavonskom Brodu. Od 2005. do 2013. pohađao je Osnovnu školu „Antun Mihanović“ u Slavonskom Brodu, a 2017. godine završio je prirodoslovno-matematički smjer Gimnazije „Matija Mesić“ u Slavonskom Brodu te upisao Medicinski fakultet Sveučilišta u Zagrebu. Dobitnik je Dekanove nagrade za postignut uspjeh na studiju u ak. god. 2018./2019. Od četvrte godine studija prima Stipendiju Grada Zagreba za izvrsnost. Aktivan je član Studentske sekcije za gastroenterologiju i hepatologiju te Studentske ekipe prve pomoći (StEPP). U akademskoj godini 2020./2021. bio je vršnjački edukator u projektu *THE Talk*. Autor je jednog dosad objavljenog znanstvenog rada indeksiranog u CC bazi podataka te autor i ko-autor sedam kongresnih sažetaka iz područja otorinolaringologije, urologije, pedijatrije i dermatologije. Koristi se engleskim, njemačkim i talijanskim jezikom.