

Hitna stanja u ginekologiji

Šarlija, Sara

Master's thesis / Diplomski rad

2023

Degree Grantor / Ustanova koja je dodijelila akademski / stručni stupanj: **University of Zagreb, School of Medicine / Sveučilište u Zagrebu, Medicinski fakultet**

Permanent link / Trajna poveznica: <https://um.nsk.hr/um:nbn:hr:105:321195>

Rights / Prava: [In copyright](#)/[Zaštićeno autorskim pravom.](#)

Download date / Datum preuzimanja: **2025-03-28**



Repository / Repozitorij:

[Dr Med - University of Zagreb School of Medicine Digital Repository](#)



**SVEUČILIŠTE U ZAGREBU
MEDICINSKI FAKULTET**

Sara Šarlija

Hitna stanja u ginekologiji

DIPLOMSKI RAD



Zagreb, 2023.

Ovaj diplomski rad izrađen je u Klinici za ženske bolesti i porode Kliničkog bolničkog centra Zagreb pod vodstvom prof. dr. sc. Držislava Kalafatića i predan je na ocjenu u akademskoj godini 2022/2023.

POPIS KRATICA:

KKE konjugirani konjski estrogen

KOK kombinirana oralna kontracepcija

MPA medroksiprogesteron acetat

NETA noretindron acetat

TXA traneksamična kiselina

DMPA depo-medroksiprogesteron acetat

LNG-IUS intrauterini uložak koji otpušta levonorgestrel

PID engl. pelvic inflammatory disease, zdjelična upalna bolest

IUD engl. intrauterine device, intrauterini uložak

CA-125 engl. cancer antigen 125, karcinoembrijski antigen 125

TOA engl. tubo-ovarian abscess, tuboovarijalni apsces

DIK diseminirana intravaskularna koagulacija

HIV engl. human immunodeficiency virus, virus humane imunodeficijencije

SADRŽAJ

SAŽETAK

SUMMARY

1. UVOD.....	1
2. SIMPTOMI.....	2
2.1. KRVARENJE.....	2
2.2. BOL.....	5
2.3. VAGINALNI ISCJEDAK.....	8
3. NAJČEŠĆA HITNA STANJA U GINEKOLOGIJI.....	9
3.1. TORZIJA ADNEKSA.....	9
3.2. RUPTURA OVARIJSKE CISTE.....	14
3.3. ZDJELIČNA UPALNA BOLEST.....	18
3.3.1. Tuboovarijski apsces.....	20
3.4. HITNA STANJA U GINEKOLOŠKOJ ONKOLOGIJI.....	22
3.5. TRAUME STIDNICE I RODNICE.....	25
4. ZAHVALE.....	26
5. POPIS LITERATURE.....	27
6. ŽIVOTOPIS.....	34

SAŽETAK:

Hitna stanja u ginekologiji

Sara Šarlija

Hitna stanja u ginekologiji predstavljaju akutne medicinske situacije koje zahtijevaju promptnu intervenciju radi očuvanja života i zdravlja pacijentice. Ova stanja mogu biti iznenadna i potencijalno životno ugrožavajuća, zbog čega je nužno pravodobno i ispravno postavljanje dijagnoze te adekvatno liječenje, koje ponekad podrazumijeva i kiruršku intervenciju.

Širok je spektar uzroka, među kojima su neki podrijetla drugih organskih sustava, što predstavlja svojevrsni izazov.

Klinička slika hitnih stanja u ginekologiji može varirati ovisno o specifičnom stanju, ali neki od najčešćih simptoma su krvarenje, bol i pojačan vaginalni iscjedak. Njima pridruženi simptomi mogu biti visoka temperatura, jaka mučnina, povraćanje ili vrtoglavica, poteškoće s defekacijom i mokrenjem, potom promjene u fizikalnom nalazu i vitalnim parametrima te brojni drugi.

Najprikladnije dijagnostičke metode, koje će omogućiti preciznu dijagnozu i odgovarajuće liječenje, temelje se na simptomima i kliničkoj slici. U obradi se koristimo analizom krvi i mokraće, transvaginalnim ultrazvučnim pregledom, radiološkim pretragama te kirurškom eksploracijom.

Hitna se stanja mogu javiti u svim dobnim skupinama. Torzija jajnika, rupturirana cista jajnika ili obilno krvarenje iz maternice jedni su od učestalijih hitnih stanja adolescentne dobi. Žene u dobi od 20 do 40 godina mogu biti podložne širokom spektru hitnih stanja, od prethodno navedenih do akutnih infekcija reproduktivnog sustava. U postmenopauzalnih pacijentica se diferencijalno dijagnostički mora uzeti u obzir zloćudni proces. Rizik pojave hitnih ginekoloških stanja može ovisiti o raznim čimbenicima, kao što su rani početak menstruacije i kasni početak menopauze, prethodne operacije ili ozljede, spolno prenosive bolesti te brojni drugi. Sukladno tome pristup pacijentici mora biti individualiziran.

Ključne riječi: hitna stanja, ginekologija, intervencija, dijagnoza, uzroci

SUMMARY:

Emergency conditions in gynaecology

Sara Šarlija

Emergency conditions in gynaecology represent acute medical situations that require prompt intervention to preserve the life and health of the patient. These conditions can be sudden and potentially life-threatening, which is why timely and accurate diagnosis and appropriate treatment are necessary, sometimes including surgical intervention.

There is a wide range of causes, some of which originate from other organic systems, presenting a kind of challenge.

The clinical presentation of emergency gynaecological conditions can vary depending on the specific condition, but some of the most common symptoms are bleeding, pain, and increased vaginal discharge. Associated symptoms may include high temperature, severe nausea, vomiting or dizziness, difficulty with bowel movements and urination, as well as changes in physical findings and vital parameters, among others.

The most appropriate diagnostic methods, which will enable accurate diagnosis and appropriate treatment, are based on symptoms and the clinical picture. Blood and urine analysis, transvaginal ultrasound examination, radiological tests, and surgical exploration are used in the evaluation.

Emergency conditions can occur in all age groups. Ovarian torsion, ruptured ovarian cysts, or heavy uterine bleeding are some of the more common emergency conditions in adolescence. Women between the ages of 20 and 40 can be susceptible to a wide range of emergency conditions, from those mentioned earlier to acute infections of the reproductive system. In postmenopausal patients, differential diagnosis should consider a malignant process. The risk of developing emergency gynaecological conditions may depend on various factors such as early onset of menstruation and late onset of menopause, previous surgeries or injuries, sexually transmitted diseases, and numerous others. Accordingly, the approach to the patient must be individualized.

Keywords: emergency conditions, gynaecology, intervention, diagnosis, causes

1. UVOD

Hitna stanja u ginekologiji su medicinska stanja koja zahtijevaju visoku pozornost i hitnu intervenciju, kako bi se izbjegle moguće ozbiljne komplikacije, pa čak i smrt. Prema izvješću Hrvatske liječničke komore, ubrajaju se u pet najurgentnijih stanja u medicini, što ističe važnost što ranijeg terapijskog djelovanja (1). Diferencijalno dijagnostički može biti riječ o brojnim stanjima, što često predstavlja dijagnostički i terapijski izazov. Ona mogu zahvatiti različite dijelove reproduktivnog sustava, uključujući jajnike, jajovode, maternicu, vrat maternice i rodnicu, a u kliničkoj slici obično dominira krvarenje, bol i obilan vaginalni iscjedak. Nepravilna i obilna krvarenja iz maternice, krvarenja koja nisu u svezi s menstruacijskim ciklusom, intraabdominalna krvarenja kod izvanmaternične trudnoće te ruptura ciste jajnika, ubrajaju se u najučestalija hitna stanja. Bol, koja se javlja u donjem dijelu abdomena, jedan je od simptoma koji može biti uzrokovan torzijom ciste jajnika, izvanmaterničnom trudnoćom, dismenorejom ili upalom zdjeličnih organa. Pojačan vaginalni iscjedak je karakterističan za upalna stanja reproduktivnog trakta, kao što su vaginitis, cervicitis, endometritis i adneksitis, te za zloćudne novotvorine genitalnog trakta (2). Hitna se stanja mogu pojaviti u žena svake životne dobi, pa se s obzirom na učestalost i raznolikost, mogu podijeliti na hitna stanja u djetinjstvu i pubertetu, hitna stanja fertile dobi te hitna stanja u klimakteriju i perimenopauzi (3).

2. SIMPTOMI

2.1. KRVARENJE

Nepravilna krvarenja iz maternice

Nepravilna krvarenja iz maternice čest su klinički simptom, koji može nastati kao posljedica patoloških promjena genitalnih organa (organski uvjetovane metroragije), sistemskih bolesti poput poremećaja zgrušavanja krvi, no isto tako može biti rezultat neorganskih, disfunkcijskih promjena. Među najvažnije dijagnostičke postupke prilikom utvrđivanja etiologije nepravilnih krvarenja ubraja se pravilno uzeta anamneza. Radi postizanja što boljeg terapijskog odgovora važno je odrediti je li krvarenje uzrokovano poremećenom funkcijom jajnika, anatomskim promjenama maternice ili pak poremećajem zgrušavanja.

Glavne karakteristike nepravilnih disfunkcijskih krvarenja su obilnost i javljanje u nepravilnim intervalima, a etiopatogenetski obično nastaju kao posljedica izostanka ovulacije (3). Izostanak ovulacije dovodi do perzistencije folikula, što uzrokuje kontinuirano, neoponirajuće lučenje estrogena i proliferaciju endometrija (zadebljan, ali nije kompaktan). Obilno krvarenje može nastati zbog apsolutnog ili relativnog manjka estrogena, a kako zbog anovulacije nema stabilizirajućeg učinka progesterona, koji pojačava koagulaciju i stvara prostaglandine koji dovode do konstrikcije, dolazi do jakih i obilnih krvarenja (4).

Klinička slika karakterizirana je izostankom menstruacije u trajanju od 5 do 7 tjedana do nekoliko mjeseci, nakon čega obično uslijedi obilno krvarenje, koje traje 2 do 4 tjedna, a nekada i dulje. Kao posljedica jakih i dugotrajnih krvarenja može se razviti sekundarna sideropenična anemija (3).

Dva su životna razdoblja kad se disfunkcijska krvarenja (metrorrhagia dysfunctionalis) najčešće javljaju: na početku generativne dobi žene (metrorrhagia iuvenilis) i u perimenopauzi (metrorrhagia climacterica) (3). Juvenilna krvarenja se obično javljaju u djevojaka između 12 i 18 godina te je češće riječ o disfunkcijskom tipu krvarenja, nego onom uzrokovanom organskim poremećajem (5). Obilno krvarenje nastaje zbog nezrelosti i nekoordiniranosti hipotalamo-hipofizarne osi (4). Krvarenje, koje nastaje u klimakteriju, javlja se zbog prirodnog slabljenja funkcije jajnika. Diferencijalno dijagnostički u toj dobi, osim disfunkcijskog krvarenja, u obzir dolazi karcinom vrata i trupa maternice, endometralni i cervikalni polip, miom, endometrioza, ekstragenitalni

uzroci kao koagulopatija te brojni drugi, stoga ponajprije treba isključiti organske uzroke krvarenja (3).

Širok je spektar dijagnostičkih metoda koje se mogu koristiti za utvrđivanje etiologije nepravilnih krvarenja iz maternice, od laboratorijskih pretraga, transvaginalnog ultrazvuka, histeroskopije, do biopsije endometrija, koje se primjenjuju ovisno o životnoj dobi i sumnji na određenu patologiju te, s obzirom na navedeno, pristup mora biti individualiziran (4).

Terapijski protokol za zbrinjavanje akutnog, ozbiljnog i nenormalnog krvarenja iz maternice prikazan je u tablici 1.

Tablica 1. Medikamentozni izbor za akutno, nenormalno krvarenje iz maternice, modificirano prema literaturi (6).

KKE	25 mg intravenski svaka 4 sata do ukupno 3 doze
KKE	2,5 mg peroralno svakih 6 sati
KOK	30-50 µg, 1 tableta peroralno svakih 6-8 sati do 7 dana
MPA	10 mg peroralno svaka 4 sata
NETA	5-10 mg peroralno svaka 4 sata
TXA	10 mg/kg intravenski svakih 8 sati
TXA	1,3 g peroralno svakih 8 sati kroz 5 dana

Uz primjenu lijekova navedenih u tablici 1. može se intrauterino postaviti i balon Foleyjevog katetera, ako je u pitanju izrazito obilno i životno ugrožavajuće krvarenje, kako bi došlo do tamponade endometralnih krvnih žila, dok medikamentozna terapija ne ostvari svoj učinak.

Kao konačan terapijski izbor najbolja metoda liječenja je uklanjanje uzroka anovulacije. U slučaju da to nije moguće, dugotrajna medikamentozna primjena gestagena kompenzira nedostatak fiziološkog progesterona. Ženama koje žele kontracepcijsku metodu, mogu se primijeniti KOK, DMPA, LNG-IUS i subdermalne pripravke etonogestrela. Za pacijentice koje ne žele kontracepciju, terapijska opcija su MPA, NETA ili mikronizirani progesteron koji se ciklički primjenjuju i tako reguliraju menstrualni ciklus (4).

Krvarenja koja nisu u svezi s menstruacijskim ciklusom

Nenormalna krvarenja iz uterusa koja nisu povezana s menstruacijskim ciklusom, a mogu dovesti do ozbiljnih komplikacija, česta su pojava kod žena svih dobnih skupina.

Diferencijalno dijagnostički u obzir mogu doći raznovrsni uzroci:

- strukturalne promjene – maternice (miomi, adenomioza, polip endometrija, karcinom endometrija, sarkom maternice, arteriovenske malformacije), vrata maternice (endocervikalni polip, displazija, rak), jajovoda i jajnika (tumor)
- trudnoća – pobačaj, ektopična trudnoća
- egzogeni uzroci – intrauterini uložak, strano tijelo, trauma, lijekovi
- infekcija
- sistemske abnormalnosti – koagulopatije, jetreno ili kronično bubrežno zatajenje, hipertireoza

Učestalost pojave ovisi o životnoj dobi, pa su tako u prepubertetskom razdoblju češće traume, strana tijela, u adolescenciji trudnoća, koagulopatije, hormonsko liječenje, u razdoblju perimenopauze miomi i polipi, a postmenopauze malignomi, atrofični vaginitis i hormonsko liječenje (4).

2.2. BOL

Bol u predjelu donjeg dijela abdomena i zdjelice je čest simptom. Predstavlja dijagnostički i terapijski izazov, s obzirom da može biti različite etiologije te je nužno prepoznavanje životno ugrožavajućih stanja, kako bi se pravodobno i uspješno proveo terapijski postupak (7). Bol se prema trajanju dijeli na akutnu i kroničnu.

Akutna bol traje manje od 7 dana. Može zahvatiti ne samo genitalni trakt, već i druge organske sustave kako je prikazano u tablici 2.

Tablica 2. Diferencijalna dijagnoza akutne boli u donjem dijelu abdomena i zdjelici, modificirano prema literaturi (8).

Ginekološka	Gastrointestinalna	Urološka	Mišićno-koštana	Razna
PID	apendicitis	cistitis	hernija	peritonitis
tuboovarijski apsces	divertikulitis	pielonefritis	trauma trbušne stijenke	dijabetička ketoacidoza
tvorba na jajniku	upalna bolest crijeva	mokraćni kamenci		kriza anemije srpastih stanica
torzija jajnika	opstrukcija tankog crijeva	perirenalni apsces		vaskulitis
hiperstimulacija jajnika	mezenterička ishemija			ruptura aneurizme abdominalne aorte
ektopična trudnoća	zloćudna bolest			

Zdjelična upalna bolest je upala gornjeg dijela ženskog reproduktivnog sustava koja najčešće nastaje ascendentnim širenjem mikroorganizama iz rodnice ili vrata maternice. Tipična klinička slika uključuje akutno nastale bolove u području donjeg dijela abdomena, osjetljivost adneksa prilikom izvođenja fizikalnog pregleda i obilan, gnojni vaginalni iscjedak, uz kliničke znakove sistemske upale, kao što su povišena

tjelesna temperatura, zimica, tresavica i sl. Ruptura tuboovarijskog apscesa i nastanak difuznog peritonitisa su moguće komplikacije (7).

Adneksalna torzija je moguća komplikacija kod prisutnosti tumora jajnika, pri čemu dolazi do vaskularne kompromitacije zbog torzije oko peteljke kroz koje prolaze krvne žile. Posljedično se mogu razviti krvarenje i ruptura adneksalnih tumora udružena s difuznim peritonitisom, što dodatno može pogoršati stanje pacijentice. Kliničkom slikom dominira jaka i iznenadna bol te mučnina i povraćanje (3).

Sindrom hiperstimulacije jajnika je ozbiljno stanje koje se javlja prilikom stimulacije jajnika u procesu izvantjelesne oplodnje i uzrokuje pojavu akutnih bolova, ascitesa, hidrotoraksa i tromboze krvnih žila (7).

Slikovne metode prvog izbora kod detekcija akutnih zbivanja ginekološkog podrijetla su transabdominalni i transvaginalni ultrazvuk (9). U akutnoj situaciji, kad se izvor simptoma ne može precizno lokalizirati ili ultrazvučni nalaz nije jasan, kompjutorizirana tomografija (CT) je dijagnostička metoda izbora (10,11).

Epidemiološki podaci o prevalenciji kronične boli pokazuju učestalost između 6 i 27%. Najviše je zastupljena u žena reproduktivne dobi, koje bilježe prevalenciju između 14 i 24% (12). Uzroci kronične boli su brojni, kao što je prikazano u tablici 3.

Tablica 3. Diferencijalna dijagnoza kronične boli u donjem dijelu abdomena i zdjelici, modificirano prema literaturi (13).

Ginekološka	Urološka	Mišićno-koštana	Neurološka	Razna
endometrioza adenomioza	kronične infekcije	hernije	neurološka disfunkcija	psihijatrijski poremećaji
lejomiom karcinom reproduktivnih organa	mokraćni kamenci	degenerativne bolesti zglobova	pudendalna neuralgija	fizičko ili seksualno zlostavljanje
endometrijalni, endocervikalni polipi	disgeneza detruzora	vertebralna kompresija	sindrom piriformisa	
tvorba na jajniku	uretralni divertikul	bolest diska	tumor	

opstrukcija istjecanju krvi	karcinom mokraćnog sustava	spondiloza		
IUD		peripartalna bol u zdjelici		
PID				

Uzroci kronične boli u donjem dijelu trbuha i zdjelici najčešće su ginekološkog podrijetla, a kao vodeća stanja navode se endometrioza, zdjelična upalna bolest, dobroćudni i zloćudni tumori spolnog sustava te prisutnost abdominalnih priraslica. Kontinuirana bol u donjem dijelu abdomena i u slabinskom dijelu kralježnice prisutna je kod endometrioze i zdjelične upalne bolesti, a pogoršava se za vrijeme menstruacijskog krvarenja (14,15).

Opstrukciju otjecanju krvi i nastanak hematokolposa i hematometre uz prisutnost bolova, te u konačnici i mogući nastanak akutnog abdomena, mogu izazvati stanja kao što su prirodene anomalije maternice i rodnice (16).

2.3. VAGINALNI ISCJEDAK

U žena generativne dobi uobičajena je kontinuirana prisutnost male količine vaginalnog iscjetka (fluor vaginalis) (17). Abnormalni vaginalni iscjedak jedan je od češćih simptoma bolesti rodnice, a u podlozi može biti širok spektar uzroka, od jednostavne vaginalne kandidijaze do upalnih procesa uzrokovanih klamidijom ili neoplazmi vrata maternice (3). Ukoliko dođe do promjene boje, izgleda, količine ili pojave specifičnog mirisa iscjetka, nužno je primarno posumnjati na infekciju (18). Iako infekcija ne predstavlja hitno stanje u ginekologiji, potrebno je, ukoliko su pridruženi simptomi boli u donjem dijelu abdomena, krvarenja i povišene tjelesne temperature, isključiti dijagnozu upalne bolesti zdjelice.

3. NAJČEŠĆA HITNA STANJA U GINEKOLOGIJI

3.1. TORZIJA ADNEKSA

Torzija jajnika jedno je od najčešćih hitnih stanja u ginekologiji, pri čemu dolazi do djelomične ili potpune rotacije jajnika na svojoj ligamentnoj osnovi (ovarijski ligament i suspenzorni ovarijski ligament), što uzrokuje opstrukciju i kompromitaciju opskrbe krvi. Zbog razlike u građi stijenki, arterije su u usporedbi s venama kasnije zahvaćene opstrukcijom. Daljnja arterijska perfuzija uz nemogućnost otjecanja krvi dovodi do pojave edema jajnika i progresivne kompromitacije krvne opskrbe (19). Češće je zahvaćen desni jajnik, vjerojatno zato što je desni ovarijski ligament duži i zato što lijevi jajnik štiti sigmoidni kolon (20,21). Rotaciji je često pridružen i jajovod, pa se takvo stanje naziva torzijom adneksa. Torziju je potrebno pravodobno dijagnosticirati i liječiti, kako bi se izbjegla nekroza i ireverzibilni gubitak funkcije zahvaćenog jajnika (19,22). Druge moguće komplikacije uključuju pojavu zdjeličnih priraslica, neplodnost, hemoragiju te peritonitis (23).

Epidemiologija

Točna učestalost torzije adneksa nije poznata. Postoje određeni podaci o učestalosti torzije u pacijentica s akutnim simptomima na hitnom prijemu. 10-godišnja studija je pokazala udio od 2,7% hitnih operacija uzrokovanih adneksalnom torzijom (24). Zauzela je peto mjesto među hitnim kirurškim intervencijama, odmah iza izvanmaternične trudnoće, rupture žutog tijela s krvarenjem, zdjelične upalne bolesti i akutnog apendicitisa. U 10-godišnjem pregledu adneksalnih tumora, koji su bili podvrgnuti operativnom zahvatu, 15% uzroka je činila torzija (25).

Najčešće je zahvaćena reproduktivna dobna skupina (26), iako se torzija adneksa može pojaviti u svim životnim razdobljima, uključujući fetalni i neonatalni, osobito ako su u podlozi prisutni adneksalni tumori (27,28).

Rizični faktori i prevencija

Dva glavna čimbenika, koji povećavaju rizik adneksalne torzije su mobilan, tumorski promijenjeni jajnik, kao i anamnestički podatak o prethodnoj adneksalnoj torziji. Treba imati na umu da je moguća torzija i anatomski urednih adneksa (29).

Prema literaturi, u preko 85% slučajeva torzije jajnika oko osi ligamenata, u podlozi je pronađen tumor jajnika, bilo da se radi o funkcionalnoj cisti ili nekoj drugoj dobroćudnoj novotvorini (26). Takva stanja su povezana s menstrualnim ciklusom i spolnim hormonima, stoga se torzija često viđa u osoba reproduktivne dobi, za vrijeme trudnoće, u sindromu policističnih jajnika (30) ili prilikom stimulacije jajnika u procesu pomognute oplodnje (31). Vjerojatnost torzije raste s veličinom tumora jajnika i značajno je viša u tumorima većih od 5 centimetara (26). S druge strane, jajnici, koji su fiksirani u zdjelici, kao npr. endometriomi, tuboovarijski apsces ili zloćudni tumori, imaju niži rizik torzije nego mobilni jajnici. Ukupno gledano, učestalost maligniteta kod slučajeva torzije jajnika je manja od 3% (31,32).

Čini se da prethodna torzija jajnika povećava rizik za ponovnu, ali nema dovoljno literaturnih podataka. U jednoj studiji, zabilježena je učestalost ponovljene torzije od 11% (32).

Uzimanje oralne hormonske kontracepcije te ooforepeksija preventivne su metode sprječavanja ponovne adneksalne torzije, međutim njihova uloga nije nedvojbeno potvrđena, stoga se primjenjuju samo u iznimnim okolnostima (33).

Klinička slika

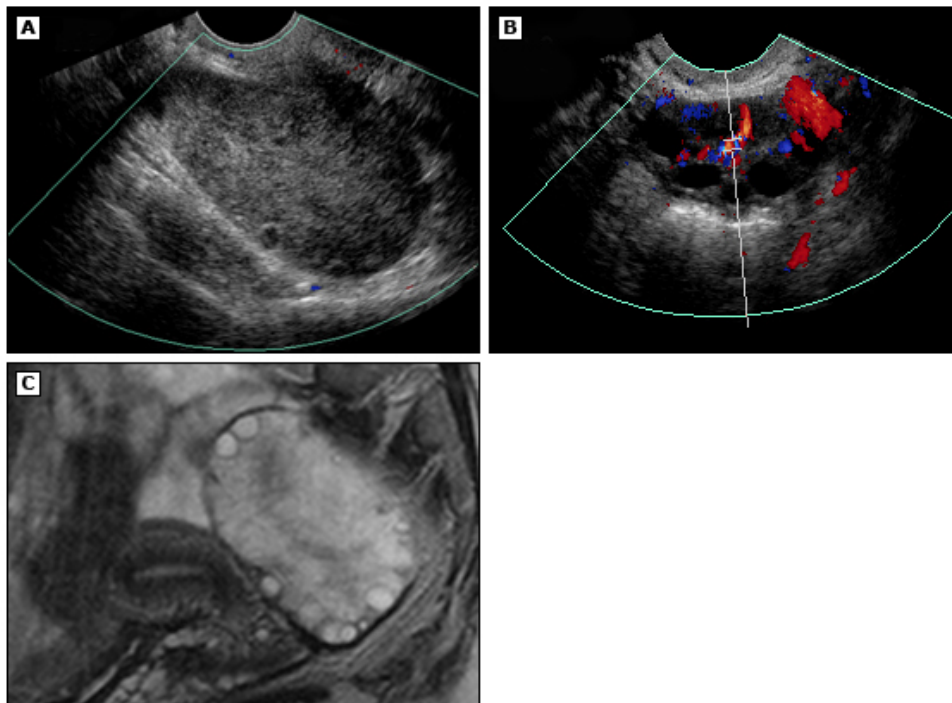
Klinička slika može varirati i biti povezana s nizom različitih stanja. Uobičajeno se kod pacijentica s adneksalnom torzijom javljaju iznenadni, umjereni do teški bolovi u donjem dijelu abdomena i zdjelici. Bol može biti unilateralna ili difuzna, a često su pridruženi mučnina i povraćanje (34). Učestalost pojave pojedinih simptoma je sljedeća (31,32,35):

- zdjelična bol – u 90% slučajeva, može biti različitih modaliteta, od oštre, tupe, do grčevite, te se može širiti prema leđima, preponama ili bokovima
- mučnina s ili bez povraćanja – u 47 do 70% slučajeva
- povišena tjelesna temperatura – u 2 do 20% slučajeva

Dijagnostičke metode

- fizikalni pregled:
 - prisutnost abdominalne osjetljivosti na palpaciju, iako je prema literaturi odsutna u jedne trećine pacijentica (31,32)
 - palpabilni adneksalni tumor, ukoliko je prisutan

- moguća pojava znakova peritonealnog podražaja, što upućuje na nekrozu
- laboratorijski nalazi: uredni u velikom broju slučajeva
- slikovne metode – različiti su ultrazvučni nalazi (36,37):
 - zbog edema ili hemoragije, jajnik može biti okrugao, povećan i neujednačenog izgleda u usporedbi s kontralateralnim jajnikom
 - postoji mogućnost promjene položaja jajnika prema maternici iz normalnog lateralnog ili posteriornog u anteriorni
 - zbog prisutnosti edema, velik broj folikula se može pronaći na periferiji jajnika i nalik su nizu bisera (engl. *string of pearls*)
 - obojeni dopler može prikazivati normalan, smanjen ili u potpunosti odsutan protok krvi (23,38,39) – rezultati jedne prospektivne studije pokazali su da je 57% imalo normalan, a 43% smanjen ili odsutan protok krvi, kod ispitanica u kojih je dokazana torzija jajnika
 - kružne, hiperehogene strukture s koncentričnim hipoehogenim prugama, što se naziva znak vrtloga (engl. *whirlpool sign*), a studija je pokazala zastupljenost od 91% (37).



Slika 1. Prikaz uvećanog, edematoznog desnog ovarija bez prisutnosti normalnog protoka transvaginalnim color doppler ultrazvukom (a), prikaz lijevog ovarija

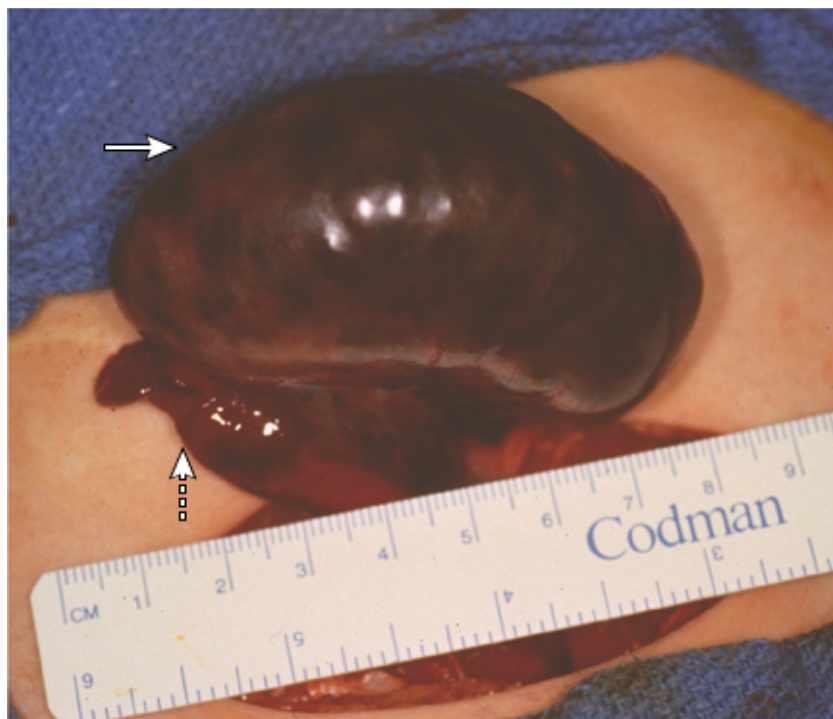normalne veličine i protoka (b), prikaz uvećanog ovarija s perifernim cistama magnetskom rezonancom (c). Preuzeto iz literature (19).

Diferencijalna dijagnoza uključuje stanja koja se prezentiraju sličnim kliničkim simptomima, a neka od najčešćih su ektopična trudnoća, rupturirana cista jajnika, tuboovarijski apsces i akutni apendicitis. Definitivna dijagnoza se postavlja tek neposrednim prikazom tijekom laparoskopske eksploracije.

Liječenje

Terapijska opcija u premenopauzalnih pacijentica s očuvanom funkcijom ovarija, bez sumnje na malignitet, je detorzija. Ukoliko je prisutan dobroćudni tumor jajnika, potrebno je uz detorziju napraviti i cistektomiju (40,41).

Detorzija je izbor i u slučaju da je jajnik povećan i taman, jer je vjerojatno riječ o i dalje vijabilnom jajniku, što su pokazale i brojne studije (40–42). Prikaz takvog jajnika može se vidjeti na slici 2.



Slika 2. Uvećan, taman i vijabilan jajnik pronađen tijekom laparotomije. Preuzeto iz literature (19).

Odstranjenje jajnika i jajovoda, salpingo-ooforektomija, izvodi se kod pacijentica s nekrotičnim i devitaliziranim jajnikom, ako je u podlozi zloćudni proces ili kod postmenopauzalnih žena radi sprječavanja ponovne torzije.

U operativnom pristupu najčešće se koristi laparoskopija, tek u iznimnim slučajevima laparotomijska eksploracija (19).

3.2. RUPTURA CISTE JAJNIKA

Ciste jajnika, koje se dijele na fiziološke (folikularna cista, cista žutoga tijela) i puno rjeđe patološke (endometriomi, teratomi, cistadenomi, maligne neoplazme), mogu dovesti do ruptуре i mogućih ozbiljnih komplikacija. Oslobođeni sadržaj ciste može biti serozna tekućina, krv ili gnojni sadržaj, koji dovode do peritonealnog podražaja i difuznog peritonitisa (43). Prema istraživanjima, u većem broju slučajeva je zahvaćen desni jajnik, s pretpostavkom da rektosigmoidni dio debelog crijeva štiti lijevi jajnik. U pregledu 244 slučaja rupturiranih cisti jajnika, 63% je bilo desnostrano (44).

Epidemiologija

Točan podatak o incidenciji ruptуре ciste jajnika još uvijek nije poznat.

Najčešće se javlja u žena reproduktivne dobi, no opisani su slučajevi ruptуре i kod postmenopauzalnih pacijentica (45). U uzorku od 70 pacijentica s rupturiranim žutim tijelom, prosječna životna dob je bila 27 godina (46).

Čimbenici rizika i prevencija

Čimbenici koji povisuju rizik ruptуре ciste jajnika su:

- stanja koja predisponiraju nastanak ciste – indukcija ovulacije u procesu pomognute oplodnje, prethodno dijagnosticirane ciste jajnika (47)
- spolni odnos – prema nekim slučajevima, čak i bez prethodno dijagnosticirane ciste, postkoitalni hematoperitoneum se može pripisati rupturi ciste (48)
- ostali – trombocitopenija (49) i antikoagulantna terapija (50)

Terapijske opcije prevencije su:

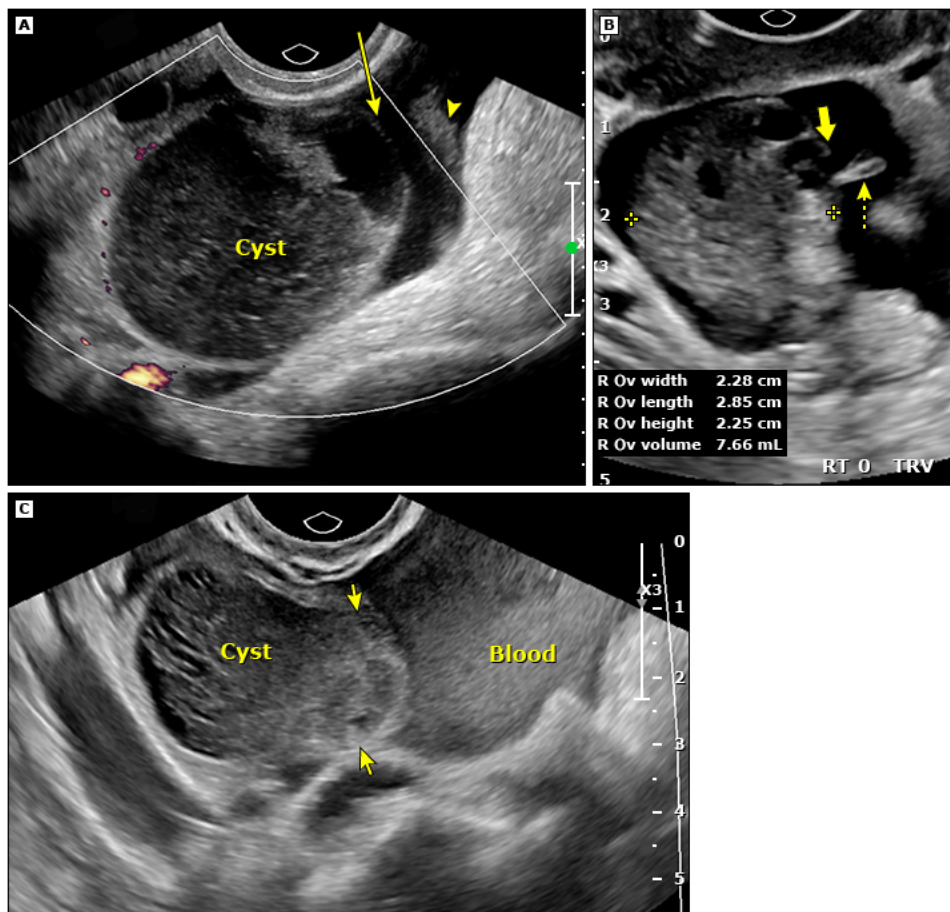
- kombinirana oralna kontracepcija – iako sprječava pojavu ovulacije te smanjuje rizik pojave ovarijske ciste i time njezine ruptуре, prema podacima iz literature do ovulacije ipak može doći, uz učestalost od 2% (51)
- kirurški – dreniranje ili odstranjenje ciste, premda sama prevencija torzije nije sama po sebi indikacija za navedene kirurške postupke, osim ako ne postoji indikacija za patohistološkom verifikacijom ciste (43).

Klinička slika

Uobičajena klinička slika uključuje iznenadni početak boli u donjem dijelu abdomena. Bol je jednostrana i oštra, a prema intenzitetu obično umjerena do teška. Simptomi također mogu uključivati bol u ramenu i gornjem dijelu abdomena, ukoliko je došlo do obilnog intraabdominalnog krvarenja ili pojačanje intenziteta boli za vrijeme sjedenja zbog podražaja mišića iliopsoasa (43).

Dijagnostičke metode

- fizikalni pregled:
 - vitalni parametri su obično uredni, ali nužna je opservacija ukoliko se sumnja na rupturu jer u mlađih pacijentica refleksna tahikardija zbog akutnog hematoperitoneuma i hipotenzije ne mora uvijek biti prisutna (52,53)
 - unilateralno u području donjeg dijela abdomena prisutna je osjetljivost na palpaciju, a ako se radi o većoj količini cističnog sadržaja mogu se javiti znakovi peritonealnog podražaja
 - u slučaju da sadržaj ostane lokaliziran, bimanualnim pregledom se može palpirati adneksalni tumor
 - laboratorijski nalazi – mogu biti uredni ili uključivati:
 - nizak hemoglobin ili hematokrit
 - trombocitopeniju
 - povišen tumorski biljeg CA 125, iako se test rutinski radi samo kod sumnje na zloćudni tumor (54)
 - slikovne metode – ultrazvučni prikaz je metoda izbora, a na rupturu ovarijske ciste upućuju sljedeći znakovi:
 - adneksalni tumor i obično mala količina slobodne tekućine u zdjelici, ali mogu biti prisutne i veće količine, ukoliko je ruptura popraćena krvarenjem
 - prekid kontinuiteta stijenke ciste i ugrušak koji ju okružuje
- Kompjuterizirana tomografija i magnetska rezonanca obično nisu neophodne u evaluaciji rupturirane ciste jajnika zbog izlaganja zračenju i većih troškova.



Slika 3. Transvaginalni ultrazvučni color doppler prikaz hemoragijske ovarijske ciste s rupturiranom stijenkom prikazanom strelicom (a), prikaz jajnika normalne veličine s rupturiranim folikulom te slobodnom tekućinom i krvnim ugruškom prikazani strelicom (b), prikaz rupturirane ciste i velike količine okolne krvi (c). Preuzeto iz literature (43).

Diferencijalno dijagnostički ruptura ciste se mora razlikovati od drugih hitnih stanja, kao što su ektopična trudnoća, torzija adneksa, apendicitis, zdjelična upalna bolest te sindrom hiperstimulacije jajnika. Definitivna dijagnoza je utemeljena na vizualizaciji rupturirane ciste i oslobođenog tekućeg sadržaja tijekom kirurške evaluacije, dok je dijagnoza s visokom dozom sigurnosti utemeljena na tipičnoj kliničkoj slici te ultrazvučnim nalazima ciste i velike količine serozne tekućine ili krvi u zdjelici (43).

Liječenje

U velikom broju slučajeva ruptura ovarijske ciste ima nekomplikirani tijek, stoga je takve pacijentice potrebno samo pratiti da se može pravodobno reagirati ukoliko dođe do komplikacija.

Ukoliko su prisutni znaci hemodinamske nestabilnosti, kao što su hipotenzija ili tahikardija, indiciran je operativni zahvat. Za sada ne postoje čvrsti klinički kriteriji, već se postavljanje indikacije temelji na stanju vitalnih parametara, kao i serumskih vrijednosti hemoglobina i hematokrita. U situaciji kad postoje znaci infektivnog procesa, poput povišene temperature ili leukocitoze, kao i znakova peritonealnog podražaja, postoji sumnja na intraperitonealnu infekciju, što zahtijeva daljnju evaluaciju. Sumnja na malignitet također upućuje na nužnost daljnje obrade i tomu sukladnog liječenja. Iako su u većini slučajeva adneksalni tumori funkcionalne ciste ili dobroćudni tumori, zloćudno podrijetlo se mora isključiti, posebice kod postmenopauzalnih žena (43).

Kada je potreban operativni pristup, laparoskopija ima prednost pred laparotomijom zbog bržeg oporavka, manje invazivnosti i poslijeoperacijske boli (55).

3.3. ZDJELIČNA UPALNA BOLEST

Zdjelična upalna bolest (engl. pelvic inflammatory disease – PID) je akutna upala gornjeg genitalnog trakta žene. Može pojedinačno zahvatiti maternicu, jajovode, jajnike, susjedne zdjelične organe ili u cijelosti sve navedeno. U 85% slučajeva uzročnici su spolno prenosive bolesti ili uzročnici povezani s bakterijskom vaginozom koji se šire ascedentnim putem iz rodnice ili vrata maternice. Postoji visok rizik od razvoja komplikacija, poput peritonitisa i tuboovarijskog apscesa, stoga je po dijagnozi upalne zdjelične bolesti potreban hitan terapijski pristup.

Glavni faktori rizika za razvoj PID-a su životna dob mlađa od 25 godina, rani početak spolne aktivnosti, često mijenjanje spolnih partnera, prethodna prisutnost spolno prenosive bolesti ili PID-a (56). Epidemiološki podaci pokazuju učestalost 3,6 do 10% u žena reproduktivne dobi (57).

Kliničkom slikom najčešće dominira bol u donjem dijelu abdomena, koja se obično pojavljuje obostrano (58). Ono što upućuje na PID je pojava simptoma unutar 7 dana od menstruacijskog krvarenja (59). Uz bolove, u jedne trećine pacijentica se mogu pojaviti nenormalna krvarenja iz maternice (60) te učestalo mokrenje i vaginalni iscjedak. Ukoliko se pravodobno ne dijagnosticira i liječi, povećana je incidencija kronične zdjelične boli, ektopične trudnoće i neplodnosti (61).

U fizikalnom nalazu prisutna je abdominalna osjetljivost na palpaciju, osjetljivost adneksa na bimanualnu palpaciju (62), cervikalni mukopurulentni iscjedak, dok osjetljivost na popuštanje prilikom palpacije, povišena tjelesna temperatura i smanjeni zvukovi crijevne pokretljivosti na auskultaciji upućuju na ozbiljniji tijek PID-a (56). Jedna studija je pokazala da nalaz adneksalne osjetljivosti najviše korelira s patohistološkim nalazom endometritisa (62). Dijagnostički laboratorijski testovi su u većini slučajeva nespecifični, osim kada je riječ o težem kliničkom tijeku, kad je prisutna leukocitoza te povišeni upalni parametri (63).

Kad postoji sumnja na PID, korisno je učiniti sljedeće testove: serumski humani korionski gonadotropin, mikroskopiju vaginalnog iscjetka, test na *Chlamydia trachomatis*, *Neisseria gonorrhoeae* i *Mycoplasma genitalium*, *screening* na HIV te serološki test na sifilis.

Dijagnoza se temelji na anamnestičkim podacima, kliničkoj slici i fizikalnom pregledu, ali osjetljivost se pokazala samo 65 do 90% (60,64). Bez obzira na te podatke, a uzimajući u obzir polimikrobnu etiologiju upale, ordinira se empirijska antimikrobna

terapija, kako bi se izbjeglo pogoršanje simptoma i kliničkoga tijeka PID-a. Dodatna dijagnostička obrada je potrebna ukoliko je prisutna teška klinička prezentacija, atipični simptomi te ukoliko se simptomi ne poboljšavaju 72 sata nakon davanja empirijske antimikrobne terapije ili perzistiraju nakon završene terapije. U tim slučajevima postoji sumnja na razvoj komplikacija kao što je tuboovarijski apsces (56).

U većini slučajeva liječenje se primjenjuje izvanbolnički, dok se manji broj (oko 20%) pacijentica u posebnim okolnostima hospitalizira (65). Glavni pristup u liječenju PID-a je antibiotska terapija. Meta-analize su pokazale stope izlječenja više od 90% prilikom primjene širokog spektra antibiotika (66).

Kod pacijentica koje su hospitalizirane primjenjuje se kombinacija antibiotika različitih skupina, kako bi se djelovalo na velik broj patogena kao što je prikazano u tablici 5.

Tablica 5. Terapijske opcije kod hospitaliziranih pacijentica, modificirano prema literaturi (58).

ceftriakson (1 g intravenski svaka 24 sata), doksiciklin (100 mg oralno ili intravenski svakih 12 sati) i metronidazol (500 mg oralno ili intravenski svakih 12 sati)
cefoksitin (2 g intravenski svakih 6 sati) i doksiciklin (100 mg oralno ili intravenski svakih 12 sati)
cefotetan (2 g intravenski svakih 12 sati) i doksiciklin (100 mg oralno ili intravenski svakih 12 sati)

Nakon 24 do 48 sati terapijskog poboljšanja, prelazi se na oralnu terapiju doksiciklinom (100 mg, dva puta dnevno) i metronidazolom (500 mg, dva puta dnevno) kroz 14 dana (64).

Ukoliko se terapija primjenjuje izvanbolnički, preporučuje se jednokratna intramuskularna doza cefalosporina (ceftriakson 250 mg), doksiciklin (100 mg oralno, dva puta dnevno, 14 dana) i metronidazol (500 mg oralno, dva puta dnevno, 14 dana) (58).

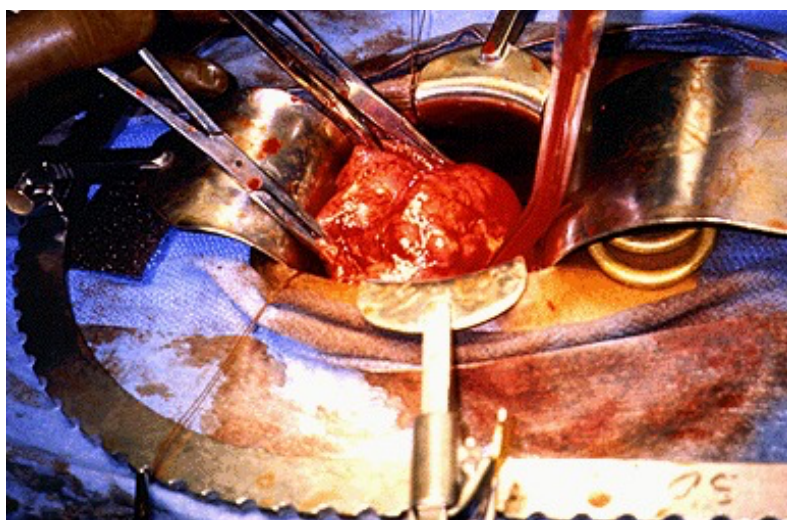
3.3.1. Tuboovarijski apsces

Tuboovarijski apsces je infektivni adneksalni tumor, koji nastaje kao komplikacija zdjelične upalne bolesti. Studije su pokazale učestalost razvoja apscesa kod pacijentica hospitaliziranih zbog PID-a, od 2,3 do 20% (67).

Najčešće izolirani uzročnici su *Escherichia coli* (37%), *Bacteroides fragilis* (22%), *Peptostreptococcus* (18%) i *Peptococcus* (11%). Relativna zastupljenost pojedinih patogena razlikuje se u odnosu na onu kod PID-a bez prisutnosti apscesa (68). *Neisseria gonorrhoeae* i *Chlamydia trachomatis* su rijetko pronađeni patogeni (69).

Tipična klinička slika uključuje pojavu adneksalnog tumora, povišene tjelesne temperature, leukocitoze, boli u području donjeg dijela abdomena i zdjelice te prisutnost abnormalnog vaginalnog iscjetka. Potrebna je što ranija dijagnostička i terapijska intervencija, kako ne bi došlo do razvoja životno ugrožavajućih komplikacija, kao što je ruptura apscesa i razvoj sepse (70). Učestalost pojave rupture prema literaturi je 15% (71), a sepse 10-20% (72). Stopa mortaliteta, prema jednom istraživanju, bila je 1 na 740 žena (73).

Na temelju kliničke slike, fizikalnog pregleda, laboratorijskih nalaza, ultrazvučnih i dugih slikovnih metoda, moguće je postaviti dijagnozu TOA. Slikovna dijagnostička metoda izbora je ultrazvuk, s pouzdanošću od 90% u kirurški potvrđenih slučajeva (68). Kirurška evaluacija je potrebna ukoliko su prisutni znakovi akutnog abdomena i simptomi koji upućuju na sepsu jer je u podlozi moguća ruptura apscesa.



Slika 4. Prikaz TOA prilikom kirurške eksploracije. Preuzeto iz literature (74).

Terapija uključuje primjenu širokog spektra antimikrobnih lijekova, čija je učinkovitost preko 70%. Moguća je kombinacija:

- cefotetan (2 g intravenski svakih 12 sati) ili cefoksitin (2 g intravenski svakih 6 sati) i doksociklin (100 mg oralno ili intravenski svakih 12 sati)
- ampicilin (2 g intravenski svakih 6 sati), gentamicin (2mg/kg udarne doze intravenski, zatim 1,5 mg/kg intravenski svakih 8 sati) i klindamicin (900 mg intravenski svakih 8 sati)
- ampicilin-sulbaktam (3 g intravenski svakih 6 sati) i doksociklin (100 mg oralno ili intravenski svakih 12 sati)

Drenaža i kirurška intervencija su potrebne ukoliko izostaje terapijski odgovor na antibiotike ili je došlo do rupture apscesa. Kirurška intervencija je također preporučena za apscese, koji su veći od 7 centimetara zbog visokog rizika za rupturu (70).

3.4. HITNA STANJA U GINEKOLOŠKOJ ONKOLOGIJI

Strukturne ili metaboličke promjene prouzrokovane zloćudnom novotvorinom ili njezinim liječenjem mogu dovesti do životno ugrožavajućeg stanja, koje, ako se pravovremeno ne prepozna i ne liječi, može ostaviti značajne posljedice te dovesti čak i do smrtnog ishoda. U najučestalija hitna stanja u ginekološkoj onkologiji ubrajaju se: zloćudna tamponada perikarda, plućna embolija, sindrom gornje šuplje vene, krvarenja organskih sustava, trombocitopenije i koagulopatija, DIK, infekcije, febrilna neutropenija, oštećenje ekstravazacijom kemoterapeutika, sindrom novotvorinskog raspada, metabolička hitna stanja (hiperkalcemija, hiponatremija, hipoglikemija), respiratorna, neurološka, urološka i gastrointestinalna hitna stanja, te brojna druga. Ona nastaju zbog sposobnosti lokalne invazije tumora i udaljenog širenja sa stvaranjem metastatskih procesa (3).

Tamponada srca uzrokovana perikardijalnim izljevom najčešće nastaje kao posljedica zloćudne neoplazme, a uobičajeno se javlja zbog metastaziranja primarnog tumora (75). Uz dispneju kao najčešći simptom, mogu biti prisutni retrosternalna nelagoda i bol koja se mijenja ovisno o položaju tijela i disanju. Tijekom fizikalnog pregleda mogu se uočiti hladna i oznojena koža, tahikardija, proširenost jugularnih vena, hipotenzija te oslabljen puls. Terapijski postupak je dekompresija perikardiocentezom ili kirurškom perikardiotomijom uz mogućnost ponovnog javljanja u preko 60% slučajeva (3).

Čimbenici koji povećavaju rizik za razvoj duboke venske tromboze i plućne embolije su prisutnost same novotvorine, kompresija na krvožilni sustav, liječenje kemoterapijom te kirurški zahvati (76). Ukoliko se plućna embolija pravovremeno ne dijagnosticira i ne liječi, ukupna smrtnost seže i do 30% (77). Kada postoji sumnja ili je postavljena dijagnoza potrebna je primjena kisika te antikoagulantne terapije ako nisu prisutne kontraindikacije (3).

Među brojnim uzrocima sindroma gornje šuplje vene novotvorine općenito, od kojih su dio ginekološkog podrijetla, čine 78-97%. Sindrom mogu uzrokovati kompresija, invazija, opstrukcija ili tromboza gornje šuplje vene što vodi k nastanku povišenog venskog tlaka u gornjim ekstremitetima, glavi i vratu. Kliničkom slikom dominira dispneja, otok lica i nabrekle vratne vene, a mogu se pojaviti i brojni drugi simptomi (78). Terapijske mogućnosti uključuju primjenu kemoterapije, radioterapije ili kombinaciju istih. U cilju olakšanja simptoma potrebno je mirovanje, podignuti gornji dio tijela, primjena kisika, diuretika i kratkotrajno kortikosteroida (3).

Kod pacijentica s metastazama, krvarenje je prema učestalosti treći uzrok smrti. Može biti uzrokovano poremećajem sustava zgrušavanja ili strukturnim oštećenjem organskih sustava. Trombocitopenija je najučestaliji poremećaj hemostaze i uzrok krvarenja u pacijentica s novotvorinom, bilo da je uzrokovana infiltracijom koštane srži novotvorinskim stanicama ili da je nastala kao posljedica terapijskog zračenja i kemoterapije. Krvarenje također može nastati i neovisno o funkciji sustava zgrušavanja (79).

Oštećenje koje nastaje kao posljedica ekstravazacije kemoterapeutika može nastati direktnim djelovanjem lijekova ili zbog slabe topljivosti i taloženja u tkivima. Najveći stupanj nekroze s dugotrajnim lokalnim eritemom, boli i induracijom mogu uzrokovati doksorubicin, daunorubicin, aktinomicin i mitomicin. Kod imunokompromitiranih pacijentica česta je pojava infekcija i bakterijemije (80). Učestalost ekstravazacije manja od 1% se može tolerirati, a ukoliko postoji sumnja potrebno je zaustaviti primjenu lijeka. Terapijski postupak uključuje intravensku nadoknadu tekućina, stavljanje hladnih ili toplih obloga te primjenu antidota ovisno o pojedinoj vrsti lijeka (3).

Sindrom novotvorinskog raspada je onkološko hitno stanje koje ako se pravovremeno ne dijagnosticira i ne liječi ima visok rizik od smrtnosti. Riječ je o metaboličkom sindromu koji je rezultat raspada velikog broja tumorskih stanica te oslobađanja intracelularnih iona, proteina i nukleinskih kiselina u sistemsku cirkulaciju. Dolazi do razvoja hiperuricemije, hiperkalijemije, hiperfosfatemije i hipokalcemije s mogućim nastankom akutnog zatajenja bubrega i srčanih aritmija (81). Sindrom se obično javlja 24 do 48 sati nakon početka citotoksične terapije u vidu oligurije i pridruženih simptoma mučnine, povraćanja, letargije te brojnih drugih. Profilaktički postupak se primjenjuje u pacijentica koje su pod povećanim rizikom za nastanak sindroma novotvorinskog raspada (3).

Od hitnih stanja onkoloških pacijentica koja mogu zahvatiti respiratorni sustav javljaju se akutno zatajenje disanja, akutni respiracijski distres sindrom, zloćudni pleuralni izljev, akutna opstrukcija dišnih puteva te akutni respiracijski pneumonitis (82).

Neurološke komplikacije koje mogu zahvatiti mozak ili koje nastaju zbog kompresije kralježnične moždine se razvijaju kao posljedica metastaza zloćudnih bolesti ženskog reproduktivnog sustava (3).

Hitna stanja koja zahvaćaju mokraćni sustav česta su pojava u onkoloških pacijentica, a mogu nastati i zbog primjene kemoterapije, zračenja zdjelice te operativnog zahvata.

Ona uključuju opstrukciju gornjeg ili donjeg dijela mokraćnog sustava, hemoragični cistitis, zatajenje bubrega te infekcije mokraćnog sustava. Ukoliko je prisutna opstrukcija terapijske opcije su perkutana nefrostomija ili postavljanje trajnog „double-J“ katetera. U slučaju krvarenja u mjehur radi se ispiranje mjehura ili transkateterska arterijska embolizacija. Hitna hemodijaliza je potrebna ako se kao posljedica maligne neoplazme razvilo akutno bubrežno zatajenje (83).

Jedna od najozbiljnijih gastrointestinalnih komplikacija je opstrukcija crijeva, a u najvećem broju slučajeva je uzrokovana novotvorinom ginekološkog podrijetla, posebice rakom jajnika. Istraživanje je pokazalo povezanost između crijevne opstrukcije i zloćudnih novotvorina ženskog reproduktivnog trakta u 83% slučajeva, uglavnom zahvaćajući tanko crijevo. Od simptoma se mogu razviti crijevne kolike, bol abdomena, mučnina i povraćanje, a primarni terapijski postupak je kirurški ukoliko nisu prisutne kontraindikacije (84,85).

3.5. TRAUME STIDNICE I RODNICE

Traume stidnice i rodnice čine manje od 3,7% svih ozljeda te je malo literaturnih podataka o tome kakav učinak imaju na morbiditet i mortalitet (86). Javljaju se relativno rijetko zbog smještaja unutar perineuma, ali bogata opskrba krvlju granama unutarnje pudendalne arterije čini stidnicu i rodnicu podložnima hemoragiji (87). Ozljede najčešće nastaju kao rezultat tupe traume prilikom sportskih aktivnosti, osobito povezanih s vožnjom bicikla, prilikom automobilskih nesreća, ali isto tako mogu biti ishod penetrantnih ozljeda, opekline, zlostavljanja i silovanja. Većina dosadašnjih studija je uključivala pedijatrijsku populaciju, s obzirom da je u toj skupini incidencija povišena zbog smanjene protekcije još nerazvijenih labijalnih masnih jastučića (88). Klinička slika pacijentica s hematomom stidnice uključuje prisutnost bolne mase u labijalnoj regiji. S druge strane, hematomi rodnice ne moraju biti odmah uočljivi prilikom fizikalnog pregleda, ali su prisutni simptomi pritiska u području rodnice te poteškoća s mokrenjem i defekacijom (89).

Pokazalo se da su rizični čimbenici poput veličine ozljede, brzine širenja te hipotenzije indikacija za operativni zahvat (90). Kombinirane ozljede stidnice i rodnice također su rezultirale većom potrebom za zahvatom (91). Konzervativni terapijski pristup indiciran je kod malih, površinskih laceracija, dok je izbor za dublje, penetrantne ozljede kirurški zahvat. Sve pacijentice koje se prezentiraju s traumama genitalne regije zahtijevaju utvrđivanje znakova vaginalnih, uretralnih, analnih i koštanih ozljeda kako bi se utvrdio daljnji postupak u liječenju (92).

4. ZAHVALE

Ovim putem željela bih se zahvaliti svom mentoru prof. dr. sc. Držislavu Kalafatiću na uloženom vremenu, trudu i pomoći pri izradi ovog diplomskog rada.

Zahvaljujem se svojoj obitelji na cjeloživotnom ulaganju u moje obrazovanje, neiscrpnom izvoru podrške u najtežim trenucima, ponosa i sreće u onim lijepim te bezuvjetnoj ljubavi koju mi pružaju svakim danom. Hvala vam što ste uvijek vjerovali u mene, i onda kada ja nisam.

Također se zahvaljujem i mom malom krugu velikih ljudi, mojoj drugoj obitelji, mojim prijateljima. Bez obzira gdje nas jednog dana život odnese, znam da ćemo uvijek imati jedni druge.

Za kraj, željela bih se zahvaliti svom dečku što je uvijek pomicao moje granice i činio da budem bolja verzija sebe, a opet bio sretan i ponosan i na najmanja postignuća. Hvala što si bio tu za mene kroz sve uspone i sve padove, koji su uz tebe uvijek bili puno lakši.

5. POPIS LITERATURE

1. Čuržik D, Müller-Vranješ A, Čuržik D. Hitna stanja u ginekologiji i opstetriciji. *Med Vjesn.* 2011;43(1-4):43-8.
2. Nadel E, Talbot-Stern J. Obstetric and gynecologic emergencies. *Emerg Med Clin North Am.* 1997 May;15(2):389–97.
3. Đelmiš J. Hitna stanja u ginekologiji. U: Đelmiš J, Ivanišević M, ur. Hitna stanja u ginekologiji i porodništvu. Zagreb: Medicinska naklada; 2003. Str. 1-31.
4. Hoffman BL, Schorge JO, Bradshaw KD, Halvorson LM, Schaffer JI, Corton MM. Nenormalno krvarenje iz maternice. U: Orešković S, Duić Ž, Ivanišević M, Juras J, Kalafatić D, Mišković B, ur. *Williamsova ginekologija*. 3. izd. Zagreb: Medicinska naklada; 2021. Str. 180-98.
5. Edmonds DK. *Dewhurst's practical paediatric and adolescent gynaecology*. 2 izd. London: Butterworths; 1989.
6. Hoffman BL, Schorge JO, Bradshaw KD, Halvorson LM, Schaffer JI, Corton MM. *Williamsova ginekologija: Nenormalno krvarenje iz maternice*. 3. izd. Zagreb: Medicinska naklada; 2021. Tablica 8-3., *Medikamentna terapija akutnog, teškog i nenormalnog krvarenja iz maternice*; str. 194.
7. Hoffman BL, Schorge JO, Bradshaw KD, Halvorson LM, Schaffer JI, Corton MM. Bol u zdjelici. U: Orešković S, Duić Ž, Ivanišević M, Juras J, Kalafatić D, Mišković B, ur. *Williamsova ginekologija*. 3. izd. Zagreb: Medicinska naklada; 2021. Str. 249-71.
8. Hoffman BL, Schorge JO, Bradshaw KD, Halvorson LM, Schaffer JI, Corton MM. *Williamsova ginekologija: Bol u zdjelici*. 3. izd. Zagreb: Medicinska naklada; 2021. Tablica 11-1., *Etiologija akutne boli u donjem abdomenu i zdjelici*; str. 251.
9. Bhosale PR, Javitt MC, Atri M, Harris RD, Kang SK, Pandharipande PV, i sur. ACR Appropriateness Criteria® Acute Pelvic Pain in the Reproductive Age Group. *Ultrasound Q.* 2016;32(2):108-15.
10. Goyal M, Hersh A, Luan X, Localio R, Trent M, Zaoutis T. National trends in pelvic inflammatory disease among adolescents in the emergency department. *J Adolesc Health.* 2013 Aug;53(2):249–52.
11. Lee MH, Moon MH, Sung CK, Woo H, Oh S. CT findings of acute pelvic inflammatory disease. *Abdom Imaging.* 2014 Dec;39(6):1350–5.
12. Ahangari A. Prevalence of chronic pelvic pain among women: an updated review. *Pain Physician.* 2014 Mar 14;17(2):141–7.
13. Hoffman BL, Schorge JO, Bradshaw KD, Halvorson LMž, Schaffer JI, Corton MM. *Williamsova ginekologija: Bol u zdjelici*. 3. izd. Zagreb: Medicinska naklada; 2021. Tablica 11-2., *Bolesti koje mogu biti povezane s kroničnom boli u zdjelici u žena*; str. 254.

14. Engeler D, Baranowski AP, Berghmans B, Borovicka J, Cottrell AM, Dinis-Oliveira P, i sur. EAU guidelines on chronic pelvic pain [internet]. Arnhem: EAU Guidelines Office; 2023. Dostupno na: <https://uroweb.org/guideline/chronic-pelvic-pain/?type=archive>
15. Jarrell JF, Vilos GA. Consensus guidelines for the management of chronic pelvic pain. *J Obstet Gynaecol Can.* 2005 Sep;27(9):869–87.
16. Drobnjak P. Anomalije maternice. U: Grgurević M, Pavlić Z, Grizelj V, ur. *Ginekologija*. 3. izd. Zagreb: Jumena; 1986. Str. 107–9.
17. Wolrath H, Forsum U, Larsson P, Borén H. Analysis of bacterial vaginosis-related amines in vaginal fluid by gas chromatography and mass spectrometry. *J Clin Microbiol.* 2001 Nov;39(11):4026–31.
18. Huggins G, Preti G. Vaginal odors and secretions. *Clin Obstet Gynecol.* 1981 Jun;24(2):355–77.
19. Laufer M. Ovarian and fallopian tube torsion [ažurirano 17. 5. 2022.; pristupljeno 26.4.2023.]. U: Sharp HT, Levine D, ur. *UpToDate* [internet]. Waltham (MA): UpToDate; c2022. Dostupno na: https://www.uptodate.com/contents/ovarian-and-fallopian-tube-torsion?search=ovarian%20and%20fallopian%20tube%20torsion&source=search_result&selectedTitle=1~150&usage_type=default&display_rank=1
20. Beaunoyer M, Chapdelaine J, Bouchard S, Ouimet A. Asynchronous bilateral ovarian torsion. *J Pediatr Surg.* 2004 May;39(5):746–9.
21. Huchon C, Fauconnier A. Adnexal torsion: a literature review. *Eur J Obstet Gynecol Reprod Biol.* 2010 May;150(1):8–12.
22. Takeda A, Hayashi S, Teranishi Y, Imoto S, Nakamura H. Chronic adnexal torsion: an under-recognized disease entity. *Eur J Obstet Gynecol Reprod Biol.* 2017 Mar;210:45–53.
23. Albayram F, Hamper U. Ovarian and adnexal torsion: spectrum of sonographic findings with pathologic correlation. *J Ultrasound Med.* 2001 Oct;20(10):1083–9.
24. Hibbard L. Adnexal torsion. *Am J Obstet Gynecol.* 1985 Jun 15;152(4):456–61.
25. Bouguizane S, Bibi H, Farhat Y, Dhifallah S, Darraji F, Hidar S, i sur. [Adnexal torsion: a report of 135 cases]. *J Gynecol Obstet Biol Reprod.* 2003 Oct;32(6):535–40. Francuski.
26. Varras M, Tsikini A, Polyzos D, Samara C, Hadjopoulos G, Akrivis C. Uterine adnexal torsion: pathologic and gray-scale ultrasonographic findings. *Clin Exp Obstet Gynecol.* 2004;31(1):34–8.
27. Heling K, Chaoui R, Kirchmair F, Stadie S, Bollmann R. Fetal ovarian cysts: prenatal diagnosis, management and postnatal outcome. *Ultrasound Obstet Gynecol.* 2002 Jul;20(1):47–50.

28. Sakala E, Leon Z, Rouse G. Management of antenatally diagnosed fetal ovarian cysts. *Obstet Gynecol Surv.* 1991 Jul;46(7):407–14.
29. Schultz L, Newton W, Clatworthy H. Torsion of previously normal tube and ovary in children. *N Engl J Med.* 1963 Feb 14;268(7):343–6.
30. Shah A, Likes C, Price T. Early polycystic ovary syndrome as a possible etiology of unexplained premenarcheal ovarian torsion. *J Pediatr Adolesc Gynecol.* 2009 Aug;22(4):265–9.
31. White M, Stella J. Ovarian torsion: 10-year perspective. *Emerg Med Australas EMA.* 2005 Jun;17(3):231–7.
32. Tsafirir Z, Hasson J, Levin I, Solomon E, Lessing J, Azem F. Adnexal torsion: cystectomy and ovarian fixation are equally important in preventing recurrence. *Eur J Obstet Gynecol Reprod Biol.* 2012 Jun;162(2):203–5.
33. Crouch N, Gyampoh B, Cutner A, Creighton S. Ovarian torsion: to pex or not to pex? case report and review of the literature. *J Pediatr Adolesc Gynecol.* 2003 Dec;16(6):381–4.
34. Rossi B, Ference E, Zurakowski D, Scholz S, Feins N, Chow JS, i sur. The clinical presentation and surgical management of adnexal torsion in the pediatric and adolescent population. *J Pediatr Adolesc Gynecol.* 2012 Apr;25(2):109–13.
35. Huchon C, Panel P, Kayem G, Schmitz T, Nguyen T, Fauconnier A. Does this woman have adnexal torsion? *Hum Reprod.* 2012 Aug 1;27(8):2359–64.
36. Wilkinson C, Sanderson A. Adnexal torsion — A multimodality imaging review. *Clin Radiol.* 2012 May;67(5):476–83.
37. Moro F, Bolomini G, Sibal M, Vijayaraghavan S, Venkatesh P, Nardelli F, i sur. Imaging in gynecological disease (20): clinical and ultrasound characteristics of adnexal torsion. *Ultrasound Obstet Gynecol.* 2020 Dec;56(6):934–43.
38. Ben-Ami M, Perlitz Y, Haddad S. The effectiveness of spectral and color Doppler in predicting ovarian torsion. *Eur J Obstet Gynecol Reprod Biol.* 2002 Aug;104(1):64–6.
39. Yaman C, Ebner T, Jesacher K. Three-dimensional power Doppler in the diagnosis of ovarian torsion: diagnosis of ovarian torsion. *Ultrasound Obstet Gynecol.* 2002 Nov 1;20(5):513–5.
40. Harkins G. Ovarian torsion treated with untwisting: second look 36 hours after untwisting. *J Minim Invasive Gynecol.* 2007 May;14(3):270.
41. Dolgin S, Lublin M, Shlasko E. Maximizing ovarian salvage when treating idiopathic adnexal torsion. *J Pediatr Surg.* 2000 Apr;35(4):624–6.
42. Oelsner G, Cohen S, Soriano D, Admon D, Mashiach S, Carp H. Minimal surgery for the twisted ischaemic adnexa can preserve ovarian function. *Hum Reprod Oxf Engl.* 2003 Dec;18(12):2599–602.

43. Sharp HT. Evaluation and management of ruptured ovarian cyst [ažurirano 13. 5. 2022.; pristupljeno 26. 4. 2023.]. U: Levine D, ur. UpToDate Internet [Internet]. Waltham (MA): UpToDate; c2022. Dostupno na: https://www.uptodate.com/contents/evaluation-and-management-of-ruptured-ovarian-cyst?search=ruptured%20ovarian%20cyst&source=search_result&selectedTitle=1~39&usage_type=default&display_rank=1
44. Abduljabbar H, Bukhari Y, Al Hachim E, Ashour G, Amer A, Shaikhoon M, i sur. Review of 244 cases of ovarian cysts. *Saudi Med J*. 2015 Jul;36(7):834–8.
45. Yamakoshi Y, Aomatsu N, Yamasaki N, Nobori C, Kurihara S, Wang E, i sur. [Ovarian cancer rupture causing acute abdomen that required emergency surgery - a case report]. *Gan To Kagaku Ryoho*. 2016 Nov;43(12):2438–40. Japanski.
46. Raziell A, Ron-El R, Pansky M, Arieli S, Bukovsky I, Caspi E. Current management of ruptured corpus luteum. *Eur J Obstet Gynecol Reprod Biol*. 1993 Jun;50(1):77–81.
47. Portocarrero-Sanchez C, Gomes-Sobrinho D, Nakagawa H, Silva A, Carvalho B, Sarkis NT, i sur. The association between follicular size at the time of spontaneous rupture and pregnancy rates in clomiphene citrate treated PCOS patients in coit cycles. *Gynecol Endocrinol*. 2015 May 4;31(5):392–5.
48. Kim J, Lee S, Lee J, Jo Y, Moon M, Shin J, i sur. Successful conservative management of ruptured ovarian cysts with hemoperitoneum in healthy women. *PLoS One*. 2014 Mar 7;9(3):e91171.
49. Kaplan J, Bannon C, Hulse M, Freiberg A. Peritoneal hemorrhage due to a ruptured ovarian cyst in ITP. *J Pediatr Hematol Oncol*. 2007 Feb;29(2):117–20.
50. Gupta A, Gupta S, Manaktala U, Gupta M, Solanki V. Conservative management of corpus luteum haemorrhage in patients on anticoagulation: a report of three cases and review of literature. *Arch Gynecol Obstet*. 2015 Feb;291(2):427–31.
51. Milsom I, Korver T. Ovulation incidence with oral contraceptives: a literature review. *J Fam Plann Reprod Health Care*. 2008 Oct 1;34(4):237–46.
52. Adams S, Greene J. Absence of a tachycardic response to intraperitoneal hemorrhage. *J Emerg Med*. 1986 Jan;4(5):383–9.
53. Jansen R. Relative bradycardia: a sign of acute intraperitoneal bleeding. *Aust N Z J Obstet Gynaecol*. 1978 Aug;18(3):206–8.
54. Uharček P, Mlynček M, Ravinger J. Elevation of serum CA 125 and D-dimer levels associated with rupture of ovarian endometrioma. *Int J Od Biol Markers*. 2007;22(3):203-205.
55. Teng S, Tseng J, Chang C, Li C, Chen Y, Wang P. Comparison of laparoscopy and laparotomy in managing hemodynamically stable patients with ruptured corpus luteum with hemoperitoneum. *J Am Assoc Gynecol Laparosc*. 2003 Nov;10(4):474–7.

56. Ross J, Chacko M. Pelvic inflammatory disease: Clinical manifestations and diagnosis [ažurirano 20. 4. 2022.; pristupljeno 27. 4. 2023.]. U: Marrazzo J, ur. UpToDate [internet]. Waltham (MA): UpToDate; c2022. Dostupno na: https://www.uptodate.com/contents/pelvic-inflammatory-disease-clinical-manifestations-and-diagnosis?search=pelvic%20inflammatory%20disease&source=search_result&selectedTitle=2~150&usage_type=default&display_rank=2
57. Kreisel K, Llata E, Haderxhanaj L, Pearson W, Tao G, Wiesenfeld HC, i sur. The burden of and trends in pelvic inflammatory disease in the United States, 2006–2016. *J Infect Dis.* 2021 Aug 16;224:103–12.
58. Workowski K, Bachmann L, Chan A, Johnston C, Muzny C, Park I, i sur. Sexually transmitted infections treatment guidelines, 2021. *MMWR Recomm Rep.* 2021 Jul 23;70(4):1–187.
59. Korn A, Hessol N, Padian N, Bolan G, Donegan E, Landers DV, i sur. Risk factors for plasma cell endometritis among women with cervical *Neisseria gonorrhoeae*, cervical *Chlamydia trachomatis*, or bacterial vaginosis. *Am J Obstet Gynecol.* 1998 May;178(5):987–90.
60. Jacobson L, Weström L. Objectivized diagnosis of acute pelvic inflammatory disease. *Am J Obstet Gynecol.* 1969 Dec;105(7):1088–98.
61. Haggerty C, Gottlieb S, Taylor B, Low N, Xu F, Ness R. Risk of sequelae after *Chlamydia trachomatis* genital infection in women. *J Infect Dis.* 2010 Jun 15;201(S2):134–55.
62. Peipert J, Ness R, Blume J, Soper D, Holley R, Randall H, i sur. Clinical predictors of endometritis in women with symptoms and signs of pelvic inflammatory disease. *Am J Obstet Gynecol.* 2001 Apr;184(5):856–64.
63. Eschenbach D, Buchanan T, Pollock H, Forsyth P, Alexander E, Lin JS, i sur. Polymicrobial etiology of acute pelvic inflammatory disease. *N Engl J Med.* 1975 Jul 24;293(4):166–71.
64. Livengood C, Hill G, Addison W. Pelvic inflammatory disease: findings during inpatient treatment of clinically severe, laparoscopy-documented disease. *Am J Obstet Gynecol.* 1992 Feb;166(2):519–24.
65. Rein D. Direct medical cost of pelvic inflammatory disease and its sequelae: decreasing, but still substantial. *Obstet Gynecol.* 2000 Mar;95(3):397–402.
66. Walker C, Kahn J, Washington A, Peterson H, Sweet R. Pelvic inflammatory disease: metaanalysis of antimicrobial regimen efficacy. *J Infect Dis.* 1993 Oct 1;168(4):969–78.
67. Mollen C, Pletcher J, Bellah R, Lavelle J. Prevalence of tubo-ovarian abscess in adolescents diagnosed with pelvic inflammatory disease in a pediatric emergency department. *Pediatr Emerg Care.* 2006 Sep;22(9):621–5.

68. Landers D, Sweet R. Tubo-ovarian abscess: contemporary approach to management. *Clin Infect Dis*. 1983 Sep 1;5(5):876–84.
69. Krivak T, Cooksey C, Propst A. Tubo-ovarian abscess: diagnosis, medical and surgical management. *Compr Ther*. 2004 Jun;30(2):93–100.
70. Fouks Y, Cohen A, Shapira U, Solomon N, Almog B, Levin I. Surgical intervention in patients with tubo-ovarian abscess: clinical predictors and a simple risk score. *J Minim Invasive Gynecol*. 2019 Mar;26(3):535–43.
71. Wiesenfeld H, Sweet R. Progress in the management of tuboovarian abscesses. *Clin Obstet Gynecol*. 1993 Jun;36(2):433–44.
72. Sweet R, Gibbs R, editors. *Infectious diseases of the female genital tract*. 5th ed. Philadelphia: Wolters Kluwer Health/Lippincott Williams & Wilkins; 2009. 469.
73. Shigemi D, Matsui H, Fushimi K, Yasunaga H. Laparoscopic compared with open surgery for severe pelvic inflammatory disease and tubo-ovarian abscess. *Obstet Gynecol*. 2019 Jun;133(6):1224–30.
74. Beigi R. Management and complications of tubo-ovarian abscess [ažurirano 19.4.2022.; pristupljeno 16.5.2023.]. U: Sharp HT, Marrazzo J, ur. *UpToDate* [internet]. Waltham (MA): UpToDate; c2022. Dostupno na: <https://www.uptodate.com/contents/management-and-complications-of-tubo-ovarian-abscess>
75. Guberman B, Fowler N, Engel P, Gueron M, Allen J. Cardiac tamponade in medical patients. *Circulation*. 1981 Sep;64(3):633–40.
76. Hirsh J, Hull R. Epidemiology and pathogenesis of venous thrombosis. *J Am Coll Cardiol*. 1986 Dec;8(6):104B–113B.
77. Dalen J, Alpert J. Natural history of pulmonary embolism. *Prog Cardiovasc Dis*. 1975 Jan;17(4):259–70.
78. Parish J, Marschke R, Dines D, Lee R. Etiologic considerations in superior vena cava syndrome. *Mayo Clin Proc*. 1981 Jul;56(7):407–13.
79. Bick R, Strauss J, Frenkel E. Thrombosis and hemorrhage in oncology patients. *Hematol Oncol Clin North Am*. 1996 Aug;10(4):875–908.
80. Rudolph R, Larson D. Etiology and treatment of chemotherapeutic agent extravasation injuries: a review. *J Clin Oncol*. 1987 Jul;5(7):1116–26.
81. O'Connor N, Prentice H, Hoffbrand A. Prevention of urate nephropathy in the tumour lysis syndrome. *Clin Lab Haematol*. 1989 Jun;11(2):97–100.
82. Aurora R, Milite F, Vander Els N. Respiratory emergencies. *Semin Oncol*. 2000 Jun;27(3):256–69.
83. Russo P. Urologic emergencies in the cancer patient. *Semin Oncol*. 2000 Jun;27(3):284–98.

84. Tunca J, Buchler D, Mack E, Ruzicka F, Crowley J, Carr W. The management of ovarian-cancer-caused bowel obstruction. *Gynecol Oncol*. 1981 Oct;12(2):186–92.
85. Ripamonti C, Twycross R, Baines M, Bozzetti F, Capri S, De Conno F, i sur. Clinical-practice recommendations for the management of bowel obstruction in patients with end-stage cancer. *Support Care Cancer*. 2001 May 30;9(4):223–33.
86. Jones I, O'Connor A. Non-obstetric vulval trauma. *Emerg Med Australas*. 2013 Feb;25(1):36–9.
87. Ernest A, Knapp G. Severe traumatic vulva hematoma in teenage girl. *Clin Case Rep*. 2015 Dec;3(12):975–8.
88. Lopez H, Focseneanu M, Merritt D. Genital injuries acute evaluation and management. *Best Pract Res Clin Obstet Gynaecol*. 2018 Apr;48:28–39.
89. McWilliams G, Hill M, Dietrich C. Gynecologic Emergencies. *Surg Clin North Am*. 2008 Apr;88(2):265–83.
90. Propst A, Thorp J. Traumatic vulvar hematomas: conservative versus surgical management. *South Med J*. 1998 Feb;91(2):144–6.
91. Gambhir S, Grigorian A, Schubl S, Barrios C, Bernal N, Joe V, i sur. Analysis of non-obstetric vaginal and vulvar trauma: risk factors for operative intervention. *Updat Surg*. 2019 Dec;71(4):735–40.
92. Busman M, Ladaga N, Ouellette L, Rossman L, Solis S, Seamon J, i sur. Non-obstetric vulvovaginal lacerations: conservative versus surgical management. *Am J Emerg Med*. 2021 Jun;44:470–1.

6. ŽIVOTOPIS

Rođena sam u Zadru 09.11.1998. godine.

Pohađala sam Gimnaziju Franje Petrića (MIOC) u Zadru, a 2017. godine upisala studij medicine na Medicinskom fakultetu u Zagrebu.

Tijekom studija bila sam član odbojkaške sekcije i udruge Hrvatska akademska zajednica u sklopu koje sam sudjelovala u izradi projekata i organizaciji simpozija. Bila sam na edukaciji za vanbolničku hitnu na Zavodu za hitnu medicinu Sisačko-moslavačke županije te na Kongresu hitne medicine u Rijeci.

Radila sam u poliklinici Pupillam na testiranju tijekom pandemije COVID-19.

Dobitnica sam Dekanove nagrade na petoj godini studija.

Aktivno se služim engleskim i njemačkim jezikom te poznajem osnove talijanskog.