

Indikacije za transplantaciju rožnice

Sučić, Petra

Master's thesis / Diplomski rad

2022

Degree Grantor / Ustanova koja je dodijelila akademski / stručni stupanj: **University of Zagreb, School of Medicine / Sveučilište u Zagrebu, Medicinski fakultet**

Permanent link / Trajna poveznica: <https://um.nsk.hr/um:nbn:hr:105:233014>

Rights / Prava: [In copyright](#)/[Zaštićeno autorskim pravom.](#)

Download date / Datum preuzimanja: **2025-03-20**



Repository / Repozitorij:

[Dr Med - University of Zagreb School of Medicine Digital Repository](#)



SVEUČILIŠTE U ZAGREBU
MEDICINSKI FAKULTET
SVEUČILIŠNI DIPLOMSKI STUDIJ SESTRINSTVA

Petra Sučić

INDIKACIJE ZA TRANSPLANTACIJU ROŽNICE

DIPLOMSKI RAD



Zagreb, 2022.

SVEUČILIŠTE U ZAGREBU
MEDICINSKI FAKULTET
SVEUČILIŠNI DIPLOMSKI STUDIJ SESTRINSTVA

Petra Sučić

INDIKACIJE ZA TRANSPLANTACIJU ROŽNICE

DIPLOMSKI RAD



Zagreb, 2022.

Ovaj diplomski rad izrađen je na KBC Zagreb, Klinici za očne bolesti
pod vodstvom Prof.dr.sc Mire Kalauza te je predan na ocjenu u
akademskoj godini 2021/2022.

POPIS I OBJAŠNJENJE KRATICA

PKP: Penetrating Keratoplasty

DALK: Deep Anterior Lamellar Keratoplasty

DLEK: Deep Lamellar Endothelial Keratoplasty

DSEK: Descemet Stripping Endothelial Keratoplasty

DSAEK: Descemet stripping automated endothelial keratoplasty

SALK: Superficial Anterior Lamellar Keratoplasty

DMEK: Descemet membrane endothelial keratoplasty

Contents

UVOD	1
1. ROŽNICA.....	2
1.1. Anatomija rožnice	3
1.2. Histologija rožnice	4
2. POVIJEST TRANSPLANTACIJA.....	7
3. OČNA BANKA.....	8
3.1. Budućnost očnog bankarstva	10
3.2 Otpuštanje,skladištenje i transport tkiva.....	12
4. KONTRAINDIKACIJE ZA TRANSPLANTACIJU ROŽNICE	13
5. VRSTE TRANSPLANTACIJA ROŽNICE.....	15
5.1 Perforativna keratoplastika (PKP)	15
5.2 Prednja lamelarna keratoplastika (ALK).....	16
5.3. Duboka prednja lamelarna keratoplastika (DALK)	18
5.4. Stražnja lamelarna keratoplastika (PLK) ili endotelna keratoplastika (EK).....	19
5.5. Endotelna keratoplastika descemetne membrane (DMEK):.....	21
6. INDIKACIJE ZA TRANSPLANTACIJU ROŽNICE	23
6.1. Keratokonus.....	23
6.2. Keratitis	25
6.3. Fuchsova distrofija.....	28
6.4 Odbacivanje transplantiranog presatka	30
6.5 Prednosti i nedostaci kod transplantacije rožnice	36
7. ZAKLJUČAK	37
8. ZAHVALA	38
9. LITERATURA.....	39
10. ŽIVOTOPIS	50

SAŽETAK

Zamućenje rožnice jedan je od glavnih uzroka gubitka vida, koja se može liječiti transplantacijom zdrave rožnice donora. Do gubitka vida dolazi usred raznih bolesti koje su povezane s dijabetesom, imunološkim bolestima, ozljedama oka, raznim upalama te komplikacijama koje su nastale nakon operacije mrežnice i glaukoma.

Transplantacijske metode su se s vremenom mijenjale od početnih operacija u kojima se transplantirala cijela rožnica do danas gdje se može zamijeniti samo odabrani oštećeni sloj. Suvremenijim postupcima održavaju se strukturalni integritet i izbjegavaju komplikacije.

Postupci transplantacije rožnice općenito ovise o bolestima oka. Klasificiraju se kao penetrirajuća keratoplastika pune debljine i slojevite lamelarne keratoplastike koje uključuju prednju lamelarnu keratoplastiku (SALK), automatiziranu lamelarnu terapijsku keratoplastiku (ALTK), duboku prednju lamelarnu keratoplastiku (DALK) i stražnju lamelarnu keratoplastiku (DSAEK) i (DMEK).

Ključne riječi: rožnica, keratoplastika, DSAEK, DALK, SALK

SUMMARY

Corneal clouding is one of the main causes of vision loss, which can be treated by transplanting a healthy donor cornea. Vision loss occurs in the midst of various diseases that are related to diabetes, immune diseases, eye injuries, various inflammations and complications that arise after cataract surgery and glaucoma.

Transplantation methods have changed over time from the initial operations in which the entire cornea was transplanted to today where only a selected damaged layer can be replaced. More modern procedures maintain structural integrity and avoid complications.

Corneal transplant procedures generally depend on eye diseases. They are classified as full-thickness penetrating keratoplasty and layered lamellar keratoplasty, which include anterior lamellar keratoplasty (SALK), automated lamellar therapeutic keratoplasty (ALTK), deep anterior lamellar keratoplasty (DALK), and posterior lamellar keratoplasty (DSAEK) and (DMEK).

Keywords: cornea, keratoplasty, DSAEK, DALK, SALK

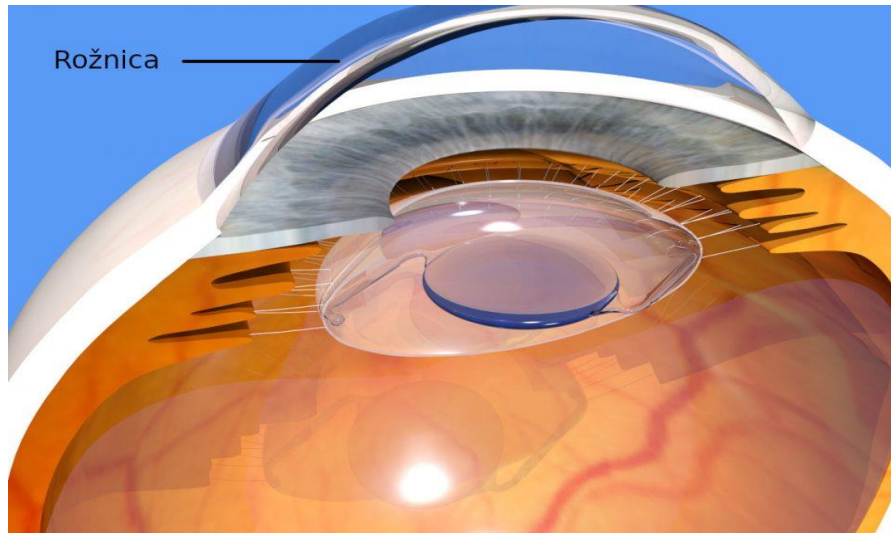
UVOD

Transplantacija rožnice (keratoplastika) je kirurški postupak kojom se uklanja cijela ili dio oštećene rožnice i zamjenjuje je se zdravim donorskim tkivom. Sam zahvat se radi kako bi se poboljšao vid, ublažila bol te pri liječenju teških infekcija i oštećenja.

Indikacije za transplantaciju rožnice u današnje vrijeme su mnogobrojne, a zahvat radimo kako bi spriječili gubitak vida koji je nastao kao posljedica oštećenja rožnice radi komplikacija koje su nastale nakon operacije mrežnice, ulkusa rožnice, Fuchsove distrofije, prethodne traume ili ozljede oka, keratitis, keratokonusa. Ovisno o bolesti koje je zahvatio oko, transplantira se rožnica pune debljine, endotel rožnice ili samo matične stanice rožnice

1. ROŽNICA

Rožnica, cornea, izravni je prozirni, gladak, sjajan i vlažan nastavak bjeloočnice koji omogućuje prolazak zraka svjetlosti u unutrašnjost oka do optičkog sustava i mrežnice. (1). Rožnica je prozirno je avaskularno tkivo koje djeluje kao strukturna barijera i štiti oko od infekcija. (2)



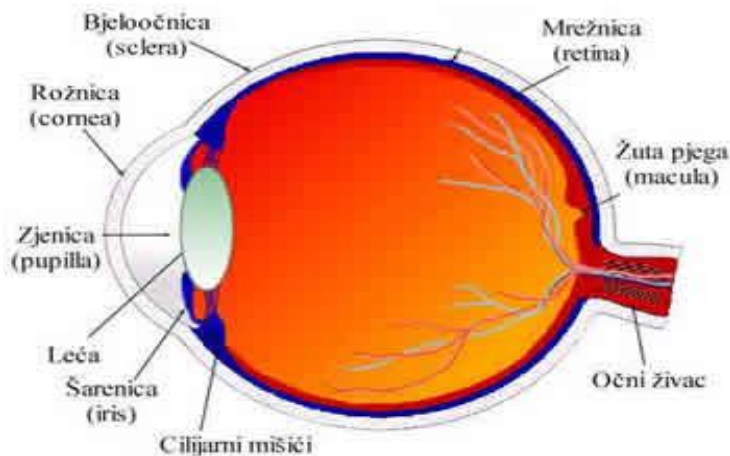
Slika 1: Prikaz rožnice

1.1. Anatomija rožnice

Nepravilno je okrugla i lagano spljoštena u okomitom meridijanu, tako da oblikom podsjeća na globus. Rožnica nema krvne ni limfne žile, što je preduvjet njezine prozračnosti, a prehranjuje se difuzijom iz krvnih žila s ruba, te apsorpcijom iz očne vodice kroz endotel i prolaskom kisika kroz pokrovni epitel.

Kod odrasle osobe veličina rožnice je oko 11mm u okomitom i oko 12 mm u vodoravnom meridijanu. Rožnica ima različitu zakrivljenost unutarnje odnosno vanjske plohe. Unutarnja konkavna ploha zakrivljena je po manjem, a vanjska po većem polumjeru pa je njezina debljina nejednaka te u središtu iznosi oko 550 um, a na vanjskom rubu uz bjeloočnicu preko 650 um. (3).

Rožnica se sastoji od stanične i acelularne komponente. Stanične komponente uključuju epitelne stanice, keratociti i endotelne stanice. Acelularna komponenta uključuje kolagen i glikozaminoglikane. Epitelne stanice potječu iz epidermalnog ektoderma. Keratociti i endotelne stanice potječu iz neuralnog grebena.

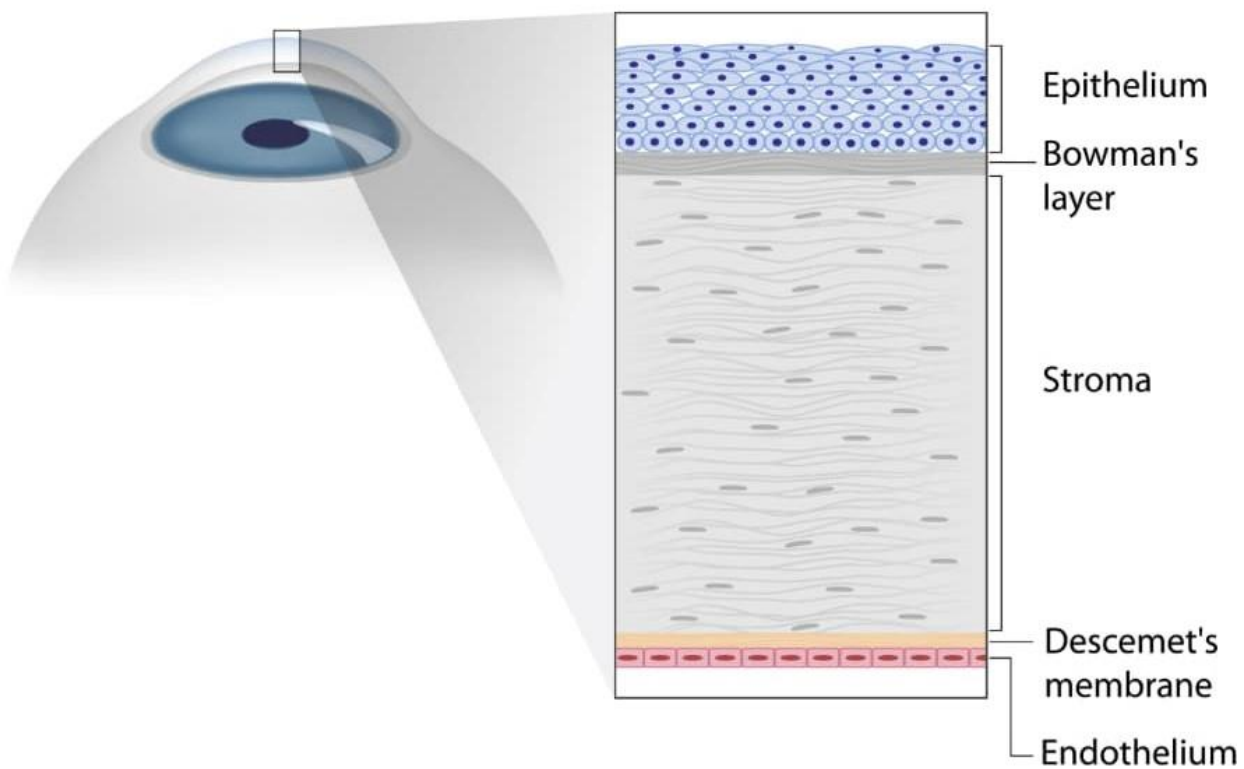


Slika 2 Anatomija oka

1.2. Histologija rožnice

Rožnica je građena od pet slojeva: (3)

1. Epitel
2. Bowmanova membrana
3. Stroma
4. Descemetova membrana
5. Endotel



Slika 3 Struktura rožnice

1. Epitel

Je najudaljenija regija rožnice, koja čini oko 10 % debljine tkiva. Epitel primarno funkcionira da: blokira prolaz stranog materijala, poput prašine, vode i bakterija, u oko i druge slojeve rožnice i osiguravaju glatku površinu koja apsorbira kisik i stanične hranjive tvari iz suza, a zatim distribuira te hranjive tvari na ostatak rožnice.

Epitel je ispunjen tisućama sitnih živčanih završetaka koji rožnicu čini izuzetno osjetljivim na bol kada se trlja ili grebe.

Dio epitela koji služi kao temelj na kojem se epitelne stanice usidre i organiziraju naziva se bazalna membrana. (4).

2. Bowmanov sloj

Neposredno ispod bazalne membrane epitela nalazi se prozirni sloj tkiva poznat kao Bowmanov sloj. Sastoji se od jakih slojevitih proteinskih vlakana koja se nazivaju kolagen. Jednom ozlijeđen, Bowmanov sloj može stvoriti ožiljak dok zacjeljuje. Ako su ti ožiljci veliki i smješteni u sredini, može doći do gubitka vida.

3. Stroma

Ispod Bowmanova sloja nalazi se stroma, koja čini oko 90 posto debljine rožnice. Sastoji se uglavnom od vode (78 posto) i kolagena (16 posto), a ne sadrži krvne žile. Kolagen rožnici daje snagu, elastičnost i oblik. Jedinstveni oblik, raspored i razmak kolagena ključni su za stvaranje prozirnosti rožnice koja provodi svjetlost.

4. Descemetova membrana

Ispod strome nalazi se Descemetova membrana, tanka, ali čvrsta ploča tkiva koja služi kao zaštitna barijera protiv infekcija i ozljeda. Descemetova membrana sastoji se od kolagenih vlakana (različitih od onih u stromi), a čine je endotelne stanice koje se nalaze ispod nje. Descemetova membrana se lako obnavlja nakon ozljede.

5. Endotel

Endotel je izuzetno tanak, najunutarniji sloj rožnice. Endotelne stanice bitne su za održavanje čistoće rožnice. Normalno, tekućina polako curi iz unutrašnjosti oka u srednji sloj rožnice (stromu). Primarni zadatak endotela je ispumpati ovaj višak tekućine iz strome. Bez ove akcije pumpanja, stroma bi nabubrila s vodom, postala bi mutna i na kraju neprozirna. U zdravom oku održava se savršena ravnoteža između tekućine koja ulazi u rožnicu i tekućine koja se pumpa iz rožnice. Jednom kada su endotelne stanice uništene bolešću ili traumom, izgubljene su zauvijek. Ako se previše endotelnih stanica uništi, dolazi do edema rožnice i sljepoće, a transplantacija rožnice jedina je dostupna terapija.

2. POVIJEST TRANSPLANTACIJA

Prvu uspješnu transplantaciju rožnice izveo je 1905. godine austrijski oftalmolog Eduard Zirm. (5). Pacijent je bio 45-godišnji farmer po imenu Alois Glogar koji je pretrpio opekline vapnom na obje rožnice zbog čega je ostao slijep s obostranim, bijelim ožiljcima na rožnici. Godinu dana nakon ozljede, jedanaestogodišnji dječak Karl Braur zadobio je penetrantnu ozljedu oka komadom željeza. Nakon kolapsa oka od više neuspjelih pokušaja vađenja intraokularnog stranog tijela, dječakov otac je dao dopuštenje za enukleaciju oka za transplantaciju. (6).

Bilateralna transplantacija rožnice obavljena je na farmeru primatelju pomoću dva presatka izrađena od jedne dječakove rožnice. Nekoliko tjedana nakon operacije javila se bol u desnom oku, zbog čega je bilo potrebno vađenje transplantata. Međutim, čak i 6 tjedana nakon početne transplantacije, transplantat u pacijentovom lijevom oku ostao je čudesno čist, označavajući prvu uspješnu transplantaciju rožnice. (6).

Zimov uspjeh ponovljen je tek 1914. kada je Austrijanac, dr. Anton Elschmig, izveo drugu uspješnu transplantaciju rožnice. (7). Nakon ovih kirurških napredaka uslijedio je razvoj lamelarne keratoplastike (selektivno uklanjanje i zamjena određenih slojeva rožnice, a ne cijele rožnice) (8), od strane Rusa Vladimira Filatova i razvoj noža s dvije oštrice za kvadratne transplantate od strane Španjolca Ramona Castroviejo. (9)

U prvim godinama transplantacije rožnice, kirurzi su se oslanjali na enukleirane oči živih darivatelja s patologijom stražnjeg segmenta ili umrlih pacijenata u javnim bolnicama. (10). Dobiveno tkivo bilo je vremenski osjetljivo i zahtijevalo je trenutnu transplantaciju. Kao takva, svaka operacija rožnice i dalje je bila hitan postupak, a oni kojima je potrebna transplantacija bili su podvrgnuti statusu pripravnosti i neplaniranim operacijama koje su ovisne o dostupnom tkivu.

3. OČNA BANKA

Prema Američkom udruženju očnih banaka, očne banke su "neprofitna organizacija koja dobiva, medicinski procjenjuje i distribuira očno tkivo za transplantaciju, istraživanje i obrazovanje"(11). U idealnom slučaju, očna banka bi trebala funkcionirati autonomno, a ne biti dio medicinske organizacije (12).

Očne banke imaju širok raspon funkcija i specijalizacija. Njihov rad se može temeljiti na: preuzimanju, pohranjivanju, procjeni tkiva, procjeni podobnosti darivatelja, obradi i distribuciji dijelova transplantata (11). U odnosu na njihovu specijalizaciju, mogu raditi samo s očima, očima i tkivima ili biti dio organizacije za nabavu organa (11). Osim toga, neke od ovih institucija rade na napretku medicine, djelujući kao istraživački centri koja se odnose na pohranjivanje očiju i vraćanje vida.

Povijest nastanka očnih banaka izravno je povezan s razvojem tehnika transplantacije rožnice i pohrane tkiva.

Transplantaciju rožnice konceptualizirao je u kasnom 18. stoljeću Guillaume Pellier de Quengsy (12), no trebalo je više od 100 godina dok prvu transplantaciju kod ljudi nije izveo Eduard Zirm 1905.(13). Unatoč napretku, onaj koji je omogućio idealizaciju prvih očnih banaka bio je Vladimir Filatov koji je 1930-ih dokumentirao (14) i popularizirao upotrebu ljudskih rožnica u dobro izvedenim transplantacijama.

Oči su enukleirane unutar najviše nekoliko sati nakon smrti darivatelja, budući da su rožnice pohranjene u kutije za led na 4°C i korištene u intervalu između 20h-56h post mortem (14). Ovaj pothvat omogućio je pohranjivanje donorskih tkiva i pojavu prvih očnih banaka.

Očne banke započele su 1940-ih, kada je dr. R. Townley Paton otvorio prvu očnu banku u SAD-u - Eye Bank for Sight Restoration, osnovanu u New Yorku 1944. (15).

Tehnike skladištenja, u principu, bile su vrlo rudimentarne, ograničene na male staklene boce u kojima su oči bile pod uvjetima vlažnosti i kontrolirane temperature (16).

Kako bi se očuvao endotel rožnice, bilo je potrebno izvršiti transplantaciju unutar najviše 48 sati nakon smrti darivatelja (15). Nadalje, kontrola kvalitete kao kriterij koristi samo izgled rožnice i post mortem vrijeme, bez kontrole prijenosa mogućih zaraznih bolesti (16).

Početakom 1970-ih McCarey i Kaufman (17) razvili su nove tehnike za očuvanje očnog tkiva s ciljem održavanja vitalnosti endotela rožnice. Koristili su standardni medij kulture s vrlo niskim razinama, dopunjen agensima za dehidraciju i antibioticima. Ova metoda omogućila je konzervaciju rožnice u periodu od 7 do 10 dana (17) .

Trenutno nova istraživanja i napredak u tehnikama pohranjivanja omogućuju da donirano tkivo bude održivo dulje razdoblje. U kulturi organa, na primjer, rožnica se može sačuvati do oko 5 tjedana (18) .

Od osnutka prve očne banke dogodio se ogroman napredak kako u kirurškim tehnikama tako u metodama očuvanja rožnice.

Keratoplastika je postala široko prihvaćena kao jedini učinkovit tretman za sljepoću rožnice. Kao posljedica toga, potražnja za alograftima rožnice eksponencijalno je porasla i to je u konačnici dovelo do eksplozije u broju očnih banaka.

3.1. Budućnost očnog bankarstva

Kulture tkiva

Iako su očne banke osigurale dovoljan broj rožnica da zadovolje nacionalnu potražnju, u cijelom svijetu i dalje postoji manjak tkiva rožnice za transplantaciju. (20). Ova razlika je složena sve većom potražnjom prema EK tkivu koje zahtijeva više rada u odnosu na tradicionalni PK.

Trenutno je kirurško liječenje endoteliopatija, kao što je Fuchsova distrofija, ograničeno na PK ili endotelnu keratoplastiku. Kao takva, istraživanja usmjerena na korištenje matičnih stanica za zamjenu oštećenog endotela novim, funkcionalnim endotelom su u porastu.

Neki su laboratoriji izvijestili o uspjehu in vitro regeneracije endotela; međutim, ta se aktivnost nije mogla replicirati in vivo.(21,22). Jedna je studija projektirala endotelne stanice ljudske rožnice (HCEC) koje su pokazivale 75-95% pumpne funkcije kao normalni donatori ljudske rožnice. (23). Ove HCEC-ove također su korištene za izvođenje uspješnih endotelnih transplantata kod kunića putem DSEK tehnika, a replicirali su je drugi na životinjskim modelima koristeći DSEK i DSAEK tehnike.(23,24,25)

Nakon uspješnog uzgoja, isporuka ovih uzgojenih endotelnih matičnih stanica ostaje zastrašujuća prepreka. Do danas nije bilo uspješno uzgojenih i transplantiranih HCEC-a u ljudi.

Osim endotelnih stanica, pokušalo se uzgojiti i epitel. Jedna talijanska očna banka uključena je u uzgoj matičnih stanica limbalnog epitela u istraživačke svrhe. (26,27).

Kako bi se kulture tkiva integrirale u praksu očnih banaka, očne banke trebale bi obučeno osoblje za uzgoj endotelnih i epitelnih stanica, (26,27) pažljivu izradu staničnih listova koji će se koristiti za transplantaciju,(23,28) i delikatan transport za transplantaciju, koji zahtijeva stručnost i veća sredstva.

Daljnja istraživanja za optimizaciju protokola rasta kulture kao i uspješnu isporuku ovih kultura neophodna su prije nego što se mogu koristiti u kliničkom okruženju. (21). Unatoč ovim preprekama, kulture tkiva mogu poslužiti kao dodatak donorskom tkivu za endotelne i epitelne transplantacije rožnice u budućnosti.

3.2 Otpuštanje, skladištenje i transport tkiva

Ako se utvrdi da je tkivo rožnice prikladno za transplantaciju, pakira se u led kako bi se osiguralo da ostane između 2-8 stupnjeva Celzijevih bez smrzavanja. Svaka je rožnica označena jedinstvenim identifikacijskim brojem tako da očna banka može pratiti tkivo od donora do primatelja.

Smjernice FDA navode da se rožnice mogu čuvati u otopini samo najviše 14 dana. Rješenje je kombinacija kondroitin sulfata, dodatnih antioksidansa, izvora energije i hranjivih supstrata. Oko se zatim čuva kulturom organa ili krioprezervacijom kako bi se osiguralo da je endotel rožnice održiv do trenutka transplantacije (29).

Organska kultura stavlja oko u posebnu otopinu (oči se ispiru fiziološkom otopinom, stavljaju u otopinu povidon-joda i suspendiraju u Eagleovom minimalnom esencijalnom mediju) kako bi se očno tkivo održalo zdravim i spriječila degradacija.

Ako se koristi organska kultura, tkivo se može koristiti 7 dana nakon oporavka. Ova praksa najčešće se koristi u europskim očnim bankama. Nasuprot tome, ili brzo zamrzavanje provodi se ako će se tkivo koristiti mjesecima kasnije i uključuje pohranjivanje tkiva na temperaturama ispod -80°C (30,31). Iako je više mišljenje nego praksa ukorijenjena u znanstvenim dokazima, kirurzi se obično suzdržavaju od korištenja rožnica sačuvanih dulje od 7 dana. (32)

4. KONTRAINDIKACIJE ZA TRANSPLANTACIJU ROŽNICE

A) Dob davatelja

- Dob davatelja kao pokazatelj kvalitete rožnice davatelja i dalje je tema rasprave. Ne postoji standardna gornja ili donja dobna granica u zemljama kao što su Indija, Izrael, Ujedinjeno Kraljevstvo i Sjedinjene Države, iako su neke očne banke povijesno imale gornju dobnu granicu od 65 godina.(33,34)

B) Rizik od zarazne bolesti

Tkivo pacijenata koji pokazuju čimbenike rizika za, kliničke dokaze ili fizičke dokaze relevantne zarazne bolesti i visokorizično ponašanje povezano s relevantnom zaraznom bolešću možda neće biti prikladno za transplantaciju.

Ove moguće kontraindikacije uključuju:

- Bjesnoća, Hepatitis B, Hepatitis C, Creutzfeldt-Jacobova bolest, Retinoblastom, Bakterijski/gljivični keratitis, Bakterijski/gljivični endoftalmitis, HIV, Herpes Simplex virus, Prionska bolest, Humani T-stanični limfotropni virus (HTLV), Okularni adenokarcinom, Maligni tumori Prednji segment, Reyeov sindrom, subakutni sklerozirajući panencefalitis, progresivna multifokalna leukoencefalopatija, leukemije, aktivni diseminirani limfomi, aktivni infektivni endokarditis, aktivna septikemija, demencija, Downov sindrom, kongenitalna rubeola, primatelj nesintetičkog presatka dura mater, neurološke bolesti nepoznatog uzroka.(35)
- Bolesti za koje je potvrđeno i dokazano da se mogu prenositi transplantacijom rožnice uključuju bjesnoću, Creutzfeldt-Jacobovu bolest (CJD), hepatitis B, Herpes Simplex virus, citomegalovirus (CMV), maligne bolesti (adenokarcinom, retinoblastom, melanom, lobularni karcinom), akantamebu, i očne bakterijske

infekcije (36,37)

- Do danas nikada nije zabilježen slučaj prijenosa virusa HIV-a, hepatitisa C, HTLV-1 i -2, zapadnog Nila, ebole (38).
- Donatori koji su pozitivni na COVID često su diskvalificirani. Međutim, do sada postoje ograničeni dokazi koji definitivno govore o prijenosu transplantacijom rožnice.(38).

5. VRSTE TRANSPLANTACIJA ROŽNICE

5.1 Perforativna keratoplastika (PKP)

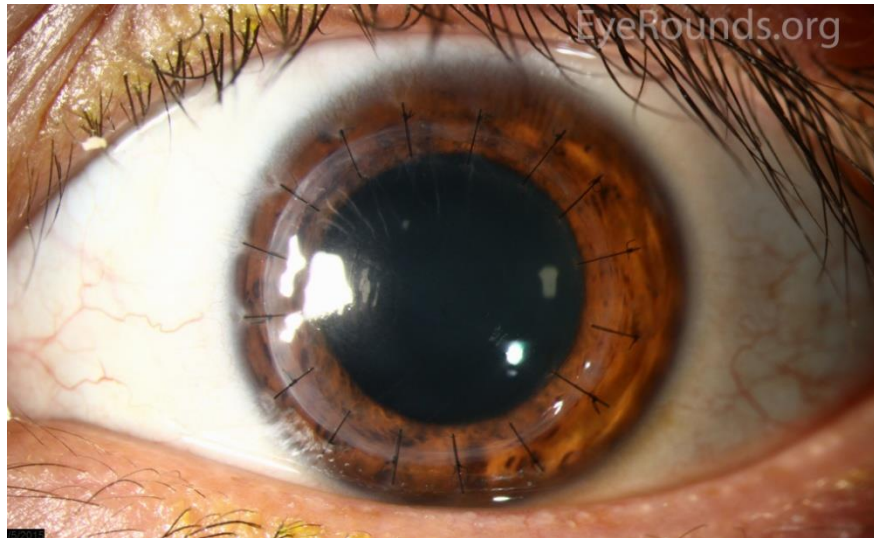Bila je dugi period standard za liječenje mnogih bolesti rožnice, u današnje vrijeme sve više je lamelarnih transplantacija rožnice.

U PKP-u se transplantiraju svi slojevi rožnice. Femtosekundnim laserom izrezuje se cirkularno središnji dio rožnice pacijenta i nadomješta rožnicom davatelja. Donatorska rožnica je zašivena na rubovima s limbusom pacijentove rožnice.

Ovo je metoda izbora u slučajevima dubokih defekata rožnice zbog opsežnih stromalnih ožiljaka, zamućenja s neizvjesnim statusom endotela ili značajnog posteriornog zahvaćanja rožnice, ektazije rožnice (kao što je keratokonus i pelucidna marginalna degeneracija, osobito ako postoji anamneza hidropsa), kombiniranu bolest strome i epitela (kao što je Petersova anomalija) i infektivne ili neinfektivne ulceracije ili perforacije rožnice (11).

Iako PKP u niskorizičnoj bolesti rožnice ima najbolji ishod u pogledu stope preživljenja presatka od svih transplantacija, kliničari su od početka postali svjesni nekih nepoželjnih postoperativnih posljedica PKP-a.

To uključuje: visoki astigmatizam izazvan postavljanjem šavova rožnice koji uzrokuje produljenu vidnu rehabilitaciju unatoč prisutnosti potpuno čistog transplantata rožnice, nepredvidiv ishod refrakcije, glaukom nakon keratoplastike, povećanu osjetljivost na traumu oka i infekcije mnogo godina nakon operacije ili čak ekspazivno krvarenje tijekom operacija (12-13). Također postoji veći rizik od odbacivanja alografta u usporedbi s drugim vrstama keratoplastike (14).



Slika 4: Perforativna keratoplaslika PKP

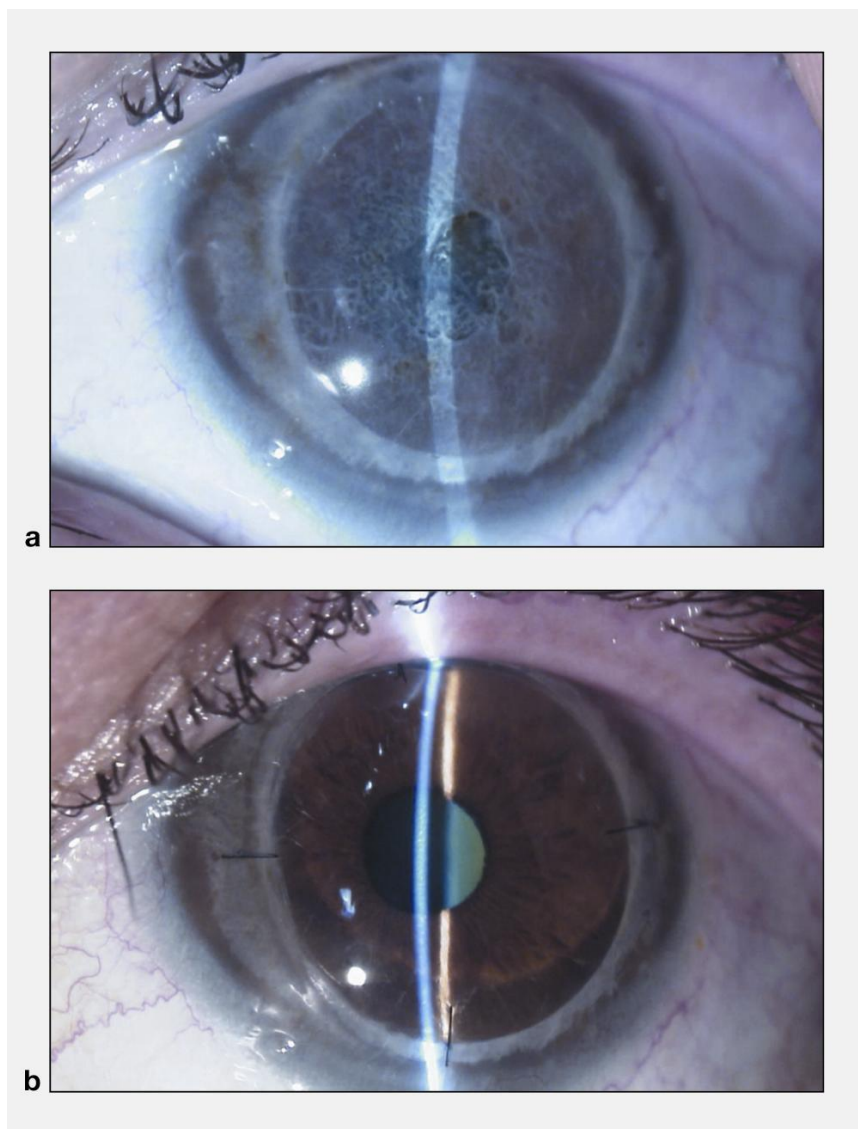
Zbog učestalosti komplikacija, pitanje je zamjene samo oboljelog dijela rožnice izbjegavajući oštećenje strukturalnog integriteta globusa postalo je rano u prvom planu. Ipak, sam razvoj ove vrste keratoplastike, tzv. ``lamelarne keratoplastike``, odgođen je radi poteškoća.

Razne tehnike lamelarne keratoplastike koje su u današnje vrijeme dostupne mogu se podijeliti u dvije kategorije tu spada zamjena prednjeg sloja rožnice (prednja lamelarna keratoplastika) te ona koja zamjenjuje stražnji dio rožnice.

5.2 Prednja lamelarna keratoplastika (ALK)

Površinska prednja lamelarna keratoplastika (SALK) : U SALK-u se transplantiraju samo epitel i prednja stroma. Stromalna zamućenja smještena u prednjoj stromi, koja mogu biti uzrokovana prednjom stromalnom distrofijom, degeneracijom, infekcijom, kroničnom upalom ili prethodnim refrakcijskim kirurškim zahvatom koji rezultiraju ožiljcima na rožnici, glavne su indikacije SALK-a. Ova operacija se može izvesti mikrokeratomom ili femtosekundnim laserom. Ako se za izradu lamelnog reza koristi femtosekundni laser, tada se postupak naziva prednja lamelarna keratoplastika uz pomoć femtosekundnog lasera (FALK). SALK je povezan sa

značajno manjim rizikom odbacivanja i intraoperacijskih komplikacija. Međutim, ovi transplantati često zacjeljuju s izraženim ožiljcima, koji ograničavaju vid nakon operacije (15,16).



Slika 5: Površinska prednja lamelarna keratoplastika

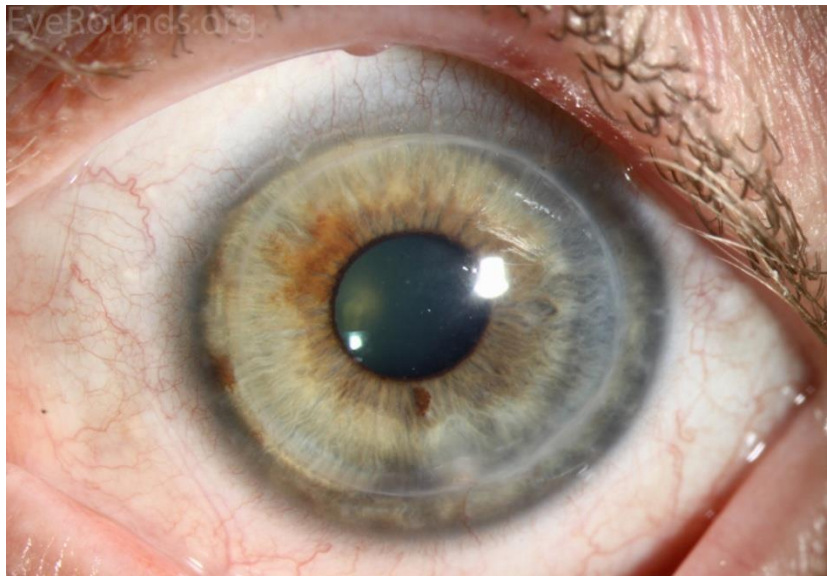
<https://www.aao.org/image/superficial-anterior-lamellar-keratoplasty-2>

5.3. Duboka prednja lamelarna keratoplastika (DALK)

U DALK-u cilj je presaditi cijelu stromu i epitel pacijenta i sačuvati samo Descemetovu membranu i zdravi endotel. Glavne indikacije za DALK su: duboka stromalna zamućenja koja mogu biti uzrokovana herpetičkim ili drugim infektivnim ožiljcima, kronična upala s ožiljcima nakon opeklina rožnice i keratokonusa (17).

Očuvanje endotela domaćina dovodi do smanjene učestalosti odbacivanja presatka, brže vizualne rehabilitacije i smanjenog rizika od intraoperacijskih i postoperativnih komplikacija, u usporedbi s PKP (18).

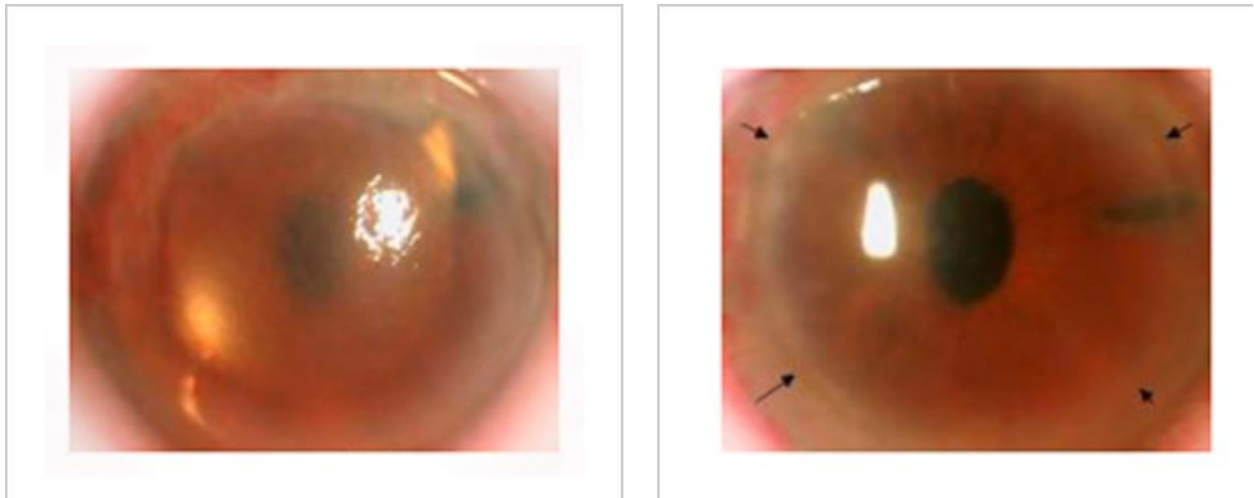
Međutim, DALK je tehnički zahtjevan i može biti kompliciran s perforacijama Descemetove membrane i posljedičnom potrebom za PKP-om. Štoviše, odbacivanje strome, s neovaskularizacijom i gubitkom vida, može se dogoditi češće nego kod DALK (19,20).



Slika 6: Duboka prednja keratoplastika

5.4. Stražnja lamelarna keratoplastika (PLK) ili endotelna keratoplastika (EK)

Automatizirana endotelna keratoplastika s uklanjanjem descemeta (DSAEK): DSAEK je postupak koji uključuje selektivno uklanjanje descementne membrane i endotela, nakon čega slijedi transplantacija endotela rožnice donora uz stromu rožnice donora.



Slika 7: DSEAK prije i prije poslije zahvata

Za pripremu donorskog tkiva koristi se mikrokeratom. U bolesnom oku napravi se tunelirani korneoskleralni rez, endotel primatelja i Descemetova membrana se uklone, transplantat se presavije i umetne pincetom bez prevlake, a mjehurić zraka se postavi u prednju komoru kako bi se poduprlo prijanjanje transplantata (21).

Postupak se koristi za liječenje edema rožnice u uvjetima endotelne distrofije (kao što su Fuchsova distrofija rožnice i posteriorna polimorfna distrofija rožnice), pseudofakične bulozne keratopatije, iridokornealnog endotelne distrofije sindroma, zatajenja endotela u uvjetima prethodne intraokularne operacije ili prethodnog PKP grafta, i drugi uzroci endotelne disfunkcije rožnice (22,23).

Prednosti DSAEK u odnosu na PKP su brojne: kornealni astigmatizam je mnogo manji u usporedbi s PKP zbog nedostatka šavova. Stoga je oporavak vida brz i većina pacijenata ima upotrebljiv vid unutar 6 tjedana nakon operacije, a neki od njih imaju odličan vid nakon samo 1 tjedna, posebno s ultratankim DSAEK transplantatima (24).

Dvije glavne komplikacije nakon operacije DSAEK su dislokacija presatka i primarno zatajenje presatka (25). osobito s ultratankim DSAEK graftom (24).

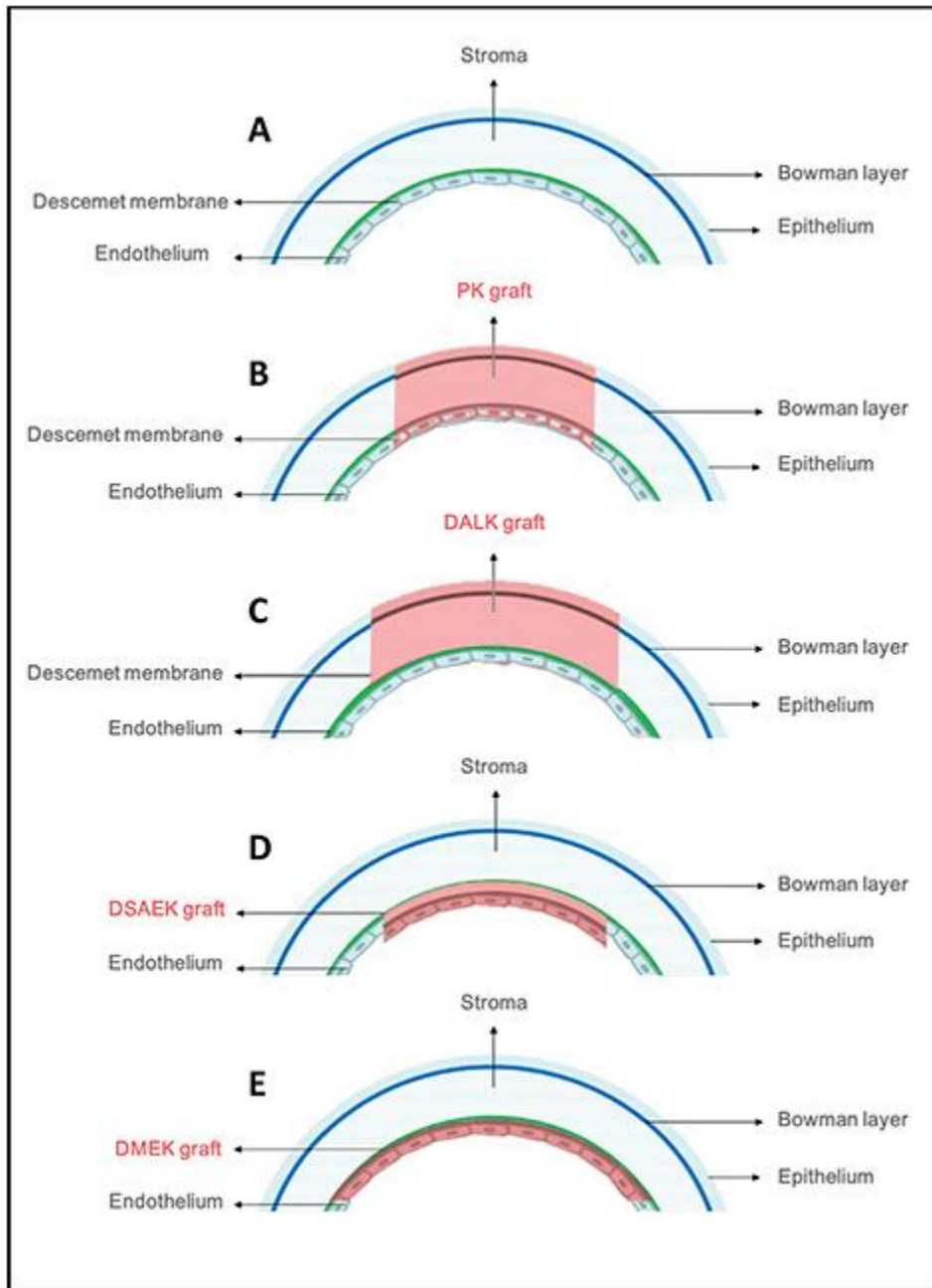
5.5. Endotelna keratoplastika descemetne membrane (DMEK):

Ovo je postupak transplantacije rožnice djelomične debljine koji uključuje selektivno uklanjanje pacijentove Descemetove membrane i endotela, nakon čega slijedi transplantacija endotela rožnice donora i Descemetove membrane bez dodatnog stromalnog tkiva od donora. Napravi se rez na rožnici, endotel primatelja i Descemetova membrana se uklone, a transplantat se stavi u umetak.

Nakon ubrizgavanja tkiva u prednju komoru, kirurg usmjerava i odmotava transplantant, a mjehurić od 20 % sumpor heksafluorida stavlja se u prednju komoru da podupre prijanjanje transplantanta (26).

Indikacije kao i ishod slični su onima za DSAEK. S druge strane, pacijenti nakon DMEK-a postižu bolju vidnu oštrinu u bržem vremenskom roku, a stope odbacivanja presatka znatno su niže.

Konačno, nedavno je predstavljena nova metoda koja kombinira gornje dvije tehnike. Takozvani ultratanki DSEAK kombinira prednosti DSAEK (lakša manipulacija s endotelnim graftom i posljedično smanjen gubitak endotelnih stanica) s prednostima DMEK (tanki graftovi donose bolji vid) (27).



Slika 8: Vrste transplantacije rožnice

6. INDIKACIJE ZA TRANSPLANTACIJU ROŽNICE

Indikacije za transplantaciju rožnice su brojne i uključuju liječenje bulozne keratopatije, keratokonusa, keratitisa, fuchsova distrofija, kemijskih opekline rožnice, leukom rožnice, odbacivanje presatka, distrofije strome rožnice. Ovisno o indikaciji, presađuje se cijela debljina rožnice, samo endotel rožnice ili matične stanice rožnice.

6.1. Keratokonus

Keratokonus je progresivna, bilateralna, asimetrična bolest koja uzrokuje progresivno stanjivanje rožnice i protruziju rožnice što dovodi do nepravilnog astigmatizma i pogoršanja vida (56).

John Nottingham se smatra prvim autorom koji je opisao keratokonus i njegove povezanosti (57). Zanimljivo je da njegov predloženi algoritam liječenja ima mnogo sličnosti s onim koji se danas koristi — optički uređaji su opcija izbora liječenja u blagim stadijima, a operacija je posljednje sredstvo (58).

Keratokonus obično počinje u pubertetu i ima tendenciju napredovanja do trećeg ili četvrtog desetljeća života (59).

Gubitak vida prvenstveno se javlja zbog nepravilnog astigmatizma i miopije zbog izbočenja rožnice, a sekundarno zbog ožiljaka na rožnici. Stanjivanje rožnice obično se događa u središnjoj rožnici, kao i u inferotemporalnoj rožnici (60).

Uznapredovali keratokonus može rijetko napredovati do hidropsa rožnice, takozvani akutni keratokonus, gdje dolazi do pukotine u Descemetovom sloju, ponekad povezanih sa stromalnim rascjepima, što uzrokuje ulazak vodene tekućine u stromu, što dovodi do edema strome i potencijalno ozbiljnih ožiljaka na rožnici

ili broj visokokvalitetnih randomiziranih kontroliranih ispitivanja (RCT) koja uspoređuju te dvije tehnike. Postojeći dokazi potvrđuju smanjeno odbacivanje i refrakcijski astigmatizam s DALK, ali bolje rezultate vida s PK (65). Naime, čini se da pravilno izveden DALK daje iste vizualne rezultate kao PK.

U studijama u kojima su prijavljeni DALK vizualni ishodi bili inferiorni u odnosu na PK, ovo odstupanje pripisano je nepotpunoj disekciji strome i rezidualnoj stromi preko Descemetove membrane (DM). Čini se da loši vizualni rezultati ovise o dubini disekcije (ne otkrivajući goli DM), a ne o pravilnosti i glatkoći zaostalog stromalnog sloja (65) kao što je prikazano u nedavnoj studiji koja je uspoređivala femtosekundnu laserski potpomognutu deskemetsku i predeskemetsku lamelarnu keratoplastiku (66).

Što se tiče stopa komplikacija, zabilježene učestalosti odbacivanja transplantata penetrantnom keratoplastikom kreću se od 2,3% do 68% (67-69), iako je stopa neuspjeha transplantata u ovim očima obično manja, zahvaljujući trenutnoj primjeni kortikosteroidne terapije (67).

DALK, s druge strane, štedi transplantaciju endotela, čime se eliminira mogućnost odbacivanja endotela. Međutim, odbacivanje epitelnog, stromalnog i mješovitog epitelnog i stromalnog presatka može se dogoditi u stopi od 8-10% (70-71).

Predviđa se da će preživljenje presatka biti dulje s DALK-om (65). Borderie i sur. korištenjem zajedničkog regresijskog modela predvidio je prosječni životni vijek za PK presatke od 17,9 godina, u usporedbi s 49 godina s DALK (72).

Najčešća komplikacija u DALK operaciji je perforacija Descemetove membrane tijekom operaciji (73). Rizik je manji kod starijih pacijenata, koji obično imaju deblju descemetovu membranu. Ovisno o stadiju operacije, možda će biti potrebno prijeći na PK. Nekoliko se autora pozabavilo problemom i predložilo varijacije u tehnici koje smanjuju stopu ove komplikacije (74,75).

6.2. Keratitis

Keratitis je upalno stanje koje zahvaća rožnicu oka, virus se najčešće prenosi kapljičnim putem. Rekurentna herpetička infekcija oka može dovesti do stromalnog keratitisa s ožiljcima na rožnici i na kraju do gubitka vida. Virus herpes simplex (HSV) vodeći je uzrok zarazne sljepoće rožnice kod ljudi, s 1,5 na 1000 ljudi koji su njime pogođeni.

Herpetički stromalni keratitis (HSK) najčešće je infektivno stanje koje zahtijeva penetrantnu keratoplastiku. Kod transplantacije rožnice za HSK, postoperativni tijek može biti kompliciran recidivom herpetičke bolesti koja kompromitira presatke i rezultira značajnim povećanjem stope njihovog neuspjeha (75).

Prije pojave sustavne antivirusne terapije, stopa preživljenja transplantata rožnice u bolesnika s HSK-om kretala se između 14% i 61%, a neuspjeh je bio posljedica recidiva aktivne herpetičke bolesti i posljedičnog odbacivanja alografta.(76,77).

Nedavna prospektivna studija pokazala je da postoperativni rizik od herpetičkih epitelnih i stromalnih keratitičnih recidiva nakon presađivanja rožnice može biti smanjen ako su pacijenti podvrgnuti sustavnoj antivirusnoj terapiji aciklovirom. (78).

Budući da reaktivacija herpetičke bolesti dovodi do ekspresije antigena HLA klase I i II, odbacivanje presatka potencijalni je rizik kod svih osoba s HSK. Iako se ovaj rizik može smanjiti primjenom visokih lokalnih doza steroida, rezultirajući imunosupresivni odgovor čini pojedince osjetljivijima na reaktiviranu herpetičku bolest.

Simptomi keratitisa uključuju:

- crvene oči
- bol i iritacija u zahvaćenom oku
- promjene vida, kao što je zamućenje ili nemogućnost vida
- osjetljivost na svjetlo

- nemogućnost otvaranja oka
- iscjedak iz oka
- pretjerano suženje

Postoje dvije glavne vrste keratitisa, ovisno o tome što ga uzrokuje. Keratitis se može klasificirati kao zarazni ili neinfektivni.

Infektivni keratitis

Infektivni keratitis uzrokuje nešto od sljedećeg:

Bakterije: *Pseudomonas aeruginosa* i *Staphylococcus aureus* dvije su najčešće vrste bakterija koje uzrokuju bakterijski keratitis. Uglavnom se razvija kod ljudi koji nepravilno koriste kontaktne leće.

Gljivice: Gljivični keratitis uzrokuje *Aspergillus*, *Candida* ili *Fusarium*. Kao i kod bakterijskog keratitisa, gljivični keratitis najvjerojatnije će pogoditi one koji nose kontaktne leće. Međutim, također je moguće biti izložen ovim gljivama na otvorenom

Paraziti: Organizam pod nazivom *Acanthamoeba* postao je češći u Sjedinjenim Državama kod onih koji nose kontaktne leće. Parazit živi vani i može se pokupiti kupanjem u jezeru, hodanjem po šumovitom području ili kontaktnim lećama s vodom. Ova vrsta infekcije naziva se *Acanthamoeba* keratitis.

Virusni: herpes simplex virus, koji napreduje od konjunktivitisa do keratitisa

Neinfektivni keratitis

Mogući neinfektivni uzroci keratitisa uključuju:

- ozljeda oka, kao što je ogrebotina
- predugo nošenje kontaktnih leća

- nošenje kontaktnih leća tijekom plivanja
- oslabljeni imunološki sustav
- izlaganje intenzivnoj sunčevoj svjetlosti, nazvan foto keratitis

Liječenje

- antibiotici za bakterijske infekcije
- antibiotici za parazitske infekcije
- antifungici za gljivične infekcije
- antivirusni lijekovi za virusne infekcije

Ostale moguće komplikacije uključuju:

- ožiljci na rožnici
- ponavljajuće infekcije oka
- kronična (dugotrajna) upala

6.3. Fuchsova distrofija

Fuchsova distrofija je progresivna degenerativna bolest koja rezultira propadanjem endotelnih stanica rožnice. To je genetska nasljedna bolest, koja se češće pojavljuje kod žena i osoba starije životne dobi.

Napredovanje bolesti obično je vrlo sporo. Endotelne stanice odgovorne su za ispumpavanje viška tekućine iz rožnice, čime se održava ravnoteža tekućine neophodna za prozirnu rožnicu i jasan vid.

Rane faze obilježene su prisutnošću guta (naslage kolagena na Descemetovoj membrani za koje se smatra da ih izlučuju abnormalne endotelne stanice) i blagim zamagljenjem vida.

U srednjim stadijima Fuchsove distrofije, endotelne stanice, koje su sada manje brojne i izobličene izgleda, ne mogu aktivno ispumpati dovoljno tekućine za održavanje potrebne ravnoteže, što rezultira edemom rožnice/slabljenjem vida.

U kasnim i završnim stadijima zahvaćen je i epitel rožnice, što rezultira oteklinama, bulama (mjehurima), subepitelnim ožiljcima i teškim zamagljenjem vida.

Liječenje Fuchsove distrofije kreće se od topikalne primjene kapi hipertonične fiziološke otopine do transplantacije rožnice, ovisno o stanju i progresiji same bolesti.

SIMPTOMI

- Zamućen ili mutan vid, koji se ponekad opisuje kao opći nedostatak jasnoće vida.
- Promjene u vidu, s lošijim simptomima ujutro nakon buđenja i postupnim poboljšanjem tijekom dana.
- Kako bolest napreduje, poboljšanje zamagljenog vida može potrajati duže ili se ne popravlja.
- Odsjaj, koji može smanjiti vaš vid pri slabom i jakom svjetlu.
- Vidjeti aureole oko svjetala.
- Bol ili peckanje od sitnih mjehurića na površini vaše rožnice.

Mogućnosti liječenja Fuchsove distrofije

- Kapi i mast od 5% natrijevog klorida su kapi i mast s hipertoničnom otopinom soli koje pomažu smanjiti edem rožnice osmotskim izvlačenjem tekućine iz rožnice.
- Meke kontaktne leće mogu pružiti udobnost oku kada se formiraju bule (bulozna keratopatija).
- Sušenje očiju sušilom za kosu kako biste "osušili oči" toplim zrakom nekoliko puta dnevno može pomoći pri isušivanju mjehurića i smanjenju viška tekućine kroz isparavanje.
- Keratoplastika – DSEK (djelomična transplantacija rožnice) i PKP (puna transplantacija rožnice, koja se više ne koristi uobičajeno za liječenje Fuchsove distrofije rožnice) mogu biti potrebni u kasnim ili završnim fazama Fuchsove distrofije.
- DSEK –ili djelomična transplantacija rožnice, uključuje zamjenu samo dijela stromalnog sloja zajedno s Descemetovom membranom i unutarnjim endotelnim slojem. Ovaj proces ostavlja većinu pacijentove vlastite zdrave rožnice netaknutom, omogućuje brže zacjeljivanje i smanjuje mogućnost zatajenja presatka.
- DMEK – uključuje zamjenu samo Descemetove membrane i unutarnjeg endotelnog sloja. Odsutnost stromalne transplantacije omogućuje bolju oštrinu vida nakon operacije u usporedbi s DSEK-om. Nedostatak DMEK-a je činjenica da se radi o zahtjevnijoj operaciji. Transplantirani sloj je vrlo tanak i težak za rukovanje, stoga je oštećenje transplantata tijekom postupka vrlo realan rizik.

6.4 Odbacivanje transplantiranog presatka

Uspješnost kod transplantacije rožnice je puno veća nego kod ostalih organa, obzirom da je rožnica imunološki privilegiran organ u ljudskom tijelu.

Avaskularnost sprječava infiltraciju upalnih stanica i stanica koje reagiraju imunološki. U nedostatku limfnih žila, prezentacija stranog antigena također je ograničena. Štoviše, broj MHC antigena izraženih na drugim tkivima je relativno manji, čime se dodatno pojačava imunološka privilegija.

Specifični imunološki odgovor rožnice domaćina na gumb/tkivo rožnice donora definira se kao odbacivanje transplantata rožnice. Dijagnoza odbacivanja presatka postavlja se tek kada je presadak ostao čist najmanje 2 tjedna nakon transplantacije rožnice. Izazov je razlikovati ga od primarnog zatajenja presatka i drugog uzrokovanog neimunološkim zatajenjem presatka. Učestalost odbacivanja presatka najveća je unutar prvih 18 mjeseci, a zatim se smanjuje.

Faktori rizika - preoperativno

Donatorska rožnica

- Antigensko opterećenje donora
- HLA i ABO nekompatibilnost
- Trajanje skladištenja tkiva
- Tehnika i priroda rezanja pupka rožnice
- Predtretman ultraljubičastim zrakama (zaštitni učinak)
- Cijepljenje (gripa, COVID-19)

Domaćin rožnice

- Vaskularizacija (niski rizik, srednji rizik i visoki rizik)
- Nizak rizik - Nema vaskularizacije
- Srednji rizik - Vaskularizacija do 2 kvadranta
- Visok rizik - vaskularizacija 3 ili više kvadranta
- Prethodno neuspjelo presađivanje ili odbacivanje presatka (pretjerani imunološki odgovor)
- Ponovno presađivanje
- Bolesti površine oka (npr. kemijska ozljeda, upalne suhe oči, pemfigoid sluznice, Steven-Johnsonov sindrom, , paraliza sedmog živca)
- Trajna upala oka (npr. virusni keratitis)
- Mlada dob (snažan imunološki sustav)
- Prethodna operacija prednjeg segmenta
- Nekontrolirani glaukom
- Periferne prednje sinehije
- ABO nekompatibilnost
- Herpetička bolest oka
- pilokarpin
- Imunološka devijacija povezana s prednjom komorom (ACAID)

- Excimer laserska fototerapijska keratektomija
- Intersticijski keratitis
- Trauma
- Veliki transplantat

Intraoperativno

- Veliki transplantat
- Ekscentrični graft
- Periferne prednje sinehije
- Bilateralna transplantacija rožnice
- Penetrirajući graft > Lamelarni graft
- Prethodna operacija prednjeg segmenta
- Limbalni graft
- Uklanjanje šavova
-

Postoperativni

- Labav šav
- Izloženi čvorovi šavova
- Blefaritis
- Entropij
- Trihijaza
- Vaskularizacija
- Stražnje sinehije
- Periferne prednje sinehije
- Sekundarni glaukom
- Uklanjanje šavova
- Usklađenost sa steroidima

Perforativna keratoplastika (PKP)

Domaćin

- Preoperativno upaljena očna jabučica
- Vaskularizacija rožnice više od 2 kvadranta
- Vaskularizacija strome rožnice
- Mlada dob pri transplantaciji
- Retransplantacija (dva ili više imaju visok rizik)
- Prethodna operacija oka
- Periferne prednje sinehije
- Stražnje sinehije
- Prethodna povijest upalne bolesti oka
- Prethodno korištenje lijekova protiv glaukoma

Mehanički

- Veliki transplantat rožnice
- Ekscentrični graft
- Stara terapijska keratoplastika
- Labavi šavovi
- Uklanjanje šavova
- Infiltrat šavova
- Vaskularizacija šavova

(DSEK)

- Čimbenici rizika za odbacivanje DSEK-a uključuju
- Plitka prednja sobica
- Prethodna povijest glaukoma
- Glaukom izazvan steroidima
- Afroameričko podrijetlo
- Periferne prednje sinehije

- Atrofija šarenice
- Sindrom opuštenih šarenice
- Afakija

Jedinstvene karakteristike odbacivanja stromalnog grafta

- Traka za odbacivanje migrira dalje od vaskularizirane rožnice.
- Nakon epizode odbacivanja slijedi infiltracija krvnih žila duboko u stromu
- Povremeno se može maskirati kao apsces rožnice u gusto vaskulariziranim rožnicama.
- Stromalna maglica uključuje rožnicu domaćina i područja uz vaskularizaciju rožnice

Klasifikacija endotelnog odbacivanja

- **Moguće** – Edem presatka se polako nakuplja, ali nema znakova upale ili odbacivanja
- **Vjerojatno** - prisutni su znakovi upale s reakcijom prednje komore, KP na endotelu, edem presatka, ali bez linije odbacivanja endotela.
- **Definitivno** - Sve gore navedene kliničke značajke zajedno s linijom odbacivanja endotela

Karakteristike odbacivanja grafta u regraftu

- Obično se primijeti unutar dva tjedna od retransplantacije (imunorna senzibilizacija)
- Epizoda odbacivanja je tiha i obično se vidi nakon 1 mjeseca čiste rožnice
- Postoji veći rizik i velika učestalost neuspjeha presatka na prethodno presađenom oku
- Što je veći broj presatka, to je veći rizik od odbacivanja
- Odsutnost linije odbacivanja endotela unatoč uveitskoj epizodi
- Rano zahvaćanje ruba rožnice domaćina
- Potrebna je intenzivna i produljena terapija kortikosteroidima kako bi se poništila epizoda

KOMPLIKACIJE

- Neuspjelo presađivanje
- Trajni defekt epitela
- Infektivni keratitis
- Topljenje rožnice
- Pseudokorneja
- Descemetocelus
- Ožiljci na rožnici
- Keratopatija u obliku trake
- Sekundarni glaukom
- Glaukom zatvorenog kuta
- Rekurentni uveitis
- Cistoidni makularni edem
- Endoftalmitis
- Panoftalmitis
- Trajna sljepoća

U liječenju nam je bitno otkriti odbacivanje u što kraćem roku, kako bi minimizirali gubitak endotelne stanice i sačuvali funkciju transplantranog presađka. Prednost je da u današnje vrijeme primjena lokalnog kortikosteroida, kao što je deksametazon uspješno pomaže u liječenju epizoda odbacivanja.

6.5 Prednosti i nedostaci kod transplantacije rožnice

Metoda	Prednosti	Nedostaci	Najčešće indikacije
PKP (Perforativna keratoplastika)	Dugogodišnje iskustvo, Standardizirana tehnika, Optimalna metoda za niskorizične bolesti rožnice	Postoperativni astigmatizam, Dugotrajna vidna rehabilitacija, Potreba za dugotrajnom njegom, Odbacivanje alografta	Neuspjeh presatka Keratokonus Infekcija Bulozna keratopatija Ožiljak na rožnici Fuchsova distrofija
DALK (duboka prednja lamelarna keratoplastika)	Brža vidna rehabilitacija, Niža stopa odbijanja	Ravna krivulja učenja Zahtjevniji u tehničkoj opremljenosti Nepravilnosti u sučelju	Keratokonus Infekcija Ožiljak na rožnici
DSAEK (skidanje descemeta s automatiziranom endotelnom keratoplastikom)	Brža vidna rehabilitacija bez postoperativni astigmatizam, Niža stopa odbijanja	Ravna krivulja učenja Zahtjevniji u tehničkoj opremljenosti Nepravilnosti u sučelju	Neuspjeh presatka Infekcija Bulozna keratopatija Ožiljak na rožnici Fuchsova distrofija Ne-Fuchsova distrofija
DMEK (endotelna keratoplastika descemetove membrane)	Najbrža vidna rehabilitacija	Isti kao DSAEK, ali manje zahtjevan u pogledu opreme i zahtjevniji u pogledu operativnih vještina	Bulozna keratopatija Fuchsova distrofija Ne-Fuchsova distrofija

7. ZAKLJUČAK

Prognoza kod transplantata rožnice ovisi o nekoliko čimbenika kao što su pažljiv prijeoperacijski odabir slučaja, vrijeme prije operacije, pohrana i transport transplantata donora, intraoperativna kirurška tehnika, pedantan postoperativni pregled, rano otkrivanje, klasifikacija odbacivanja i brza, pravovremena intervencija s kortikosteroidima.

Osim toga, na prognozu utječe i edukacija bolesnika, suradljivost s lijekovima, vrijeme javljanja nakon epizode odbacivanja, materijalno stanje bolesnika, pravodobno i redovito praćenje.

8. ZAHVALA

- Najveća zahvala mom mentor prof.dr.sc. Miri Kalauzu na susretljivosti, pomoći i razumijevanju u vezi pisanja diplomskog rada.
- Zahvaljujem se članovima komisije prof.dr sc.Tomislavu Jukiću i Tomislavu Kuzmanu na izdvojenom vremenu, trudu i podršci tijekom izade diplomskog rada.
- Hvala mojoj obitelji, prijateljima koji su uvijek bili uz mene gurali me naprijed kako bi ostvarila svoje ciljeve.
- Hvala kolegicama s posla koje su mi ustupile svoje smjene kako bi mogla izaći na ispite.

9. LITERATURA

1. Krešimir Čupak i suradnici: Oftamologija, Jugoslavenska Medicinska naklada Zagreb, 1988
2. DelMonte DW, Kim T. Anatomy and physiology of the cornea. *J Cataract Refract Surg.* 2011;37:588–98. [[PubMed](#)] [[Google Scholar](#)]
3. Cerovski B, Barišić Kutija M, Jukić T, Juratovac Z, Juri Mandić J, Kalauz M, Katušić D, Kordić R, Kuzman T, Masnec S, Perić S, Petriček I, Popović Suić S, Škegro I, Vidović T, Vukojević N, : Oftamologija i optometrija, Zagreb, 2015
4. <https://www.wilmingtoneye.com/specialties/cornea/structure-of-the-cornea/> Pristupljeno 25.07.2022
5. Zirm EK. Eine erfolgreiche totale keratoplastik (A successful total keratoplasty). 1906. *Refract Corneal Surg.* 1989; 5(4):258–261.
6. Armitage WJ, Tullo AB, Larkin DF. The first successful full-thickness corneal transplant: a commentary on Eduard Zirm's landmark paper of 1906. *Br J Ophthalmol.* 2006; 90(10):1222–1223.
7. Elschnig A, Vorisek EA. Keratoplasty. *Arch Ophthalmol.* 1930; 4(2):165–173
8. Espandar L, Carlson AN. Lamellar keratoplasty: a literature review. *J Ophthalmol.* 2013; 2013:894319.
9. Coster DJ. History of corneal transplantation in Australia. *Clin Exp Ophthalmol.* 2015;43(3):268–276.

10. Dekaris I (2013) Current trends in corneal transplantation. *Medical Sciences* 39: 35-46.
11. What is an eye bank? - Eye Bank Association of AmericaEye Bank Association of America. Accessed August 8, 2022. <https://restoresight.org/cornea-donation/understanding-cornea-donation/what-is-an-eye-bank/>
12. Rao GN. What is eye banking? *Indian J Ophthalmol.* 1996;44(1):1. Accessed August 8, 2022. <https://www.ijo.in/article.asp?issn=0301-4738;year=1996;volume=44;issue=1;spage=1;epage=2;aulast=Rao>
13. Pellier de Quengsy G: Précis au cours d'opérations sur la chirurgie des yeux. Paris, Didot, 1789.
14. Zirm E. Eine erfolgreiche totale Keratoplastik [translated from the German by Chris Sandison, Technical Translations from German, Bath]. *Graefes Arch Ophthalmol* 190664580–593.
15. FILATOV VP, Sitchevska O. TRANSPLANTATION OF THE CORNEA. *Arch Ophthalmol.* 1935;13(3):321-347. doi:10.1001/ARCHOPHT.1935.00840030011001
16. Güell JL, El Husseiny MA, Manero F, Gris O, Elies D. Historical Review and Update of Surgical Treatment for Corneal Endothelial Diseases. *Ophthalmol Ther.* 2014;3(1-2):1-15. doi:10.1007/s40123-014-0022-y
17. Bredehorn-Mayr T, Duncker G, Armitage WJ. Corneal Grafting and Banking. *Dev Ophthalmol Basel, Karger.* 2009;43:1-14.

18. McCarey BE, Kaufman HE. Improved corneal storage. *Invest Ophthalmol.* 1974;13(3):165-173.
19. Pels L. Organ culture: the method of choice for preservation of human donor corneas. *Br J Ophthalmol.* 1997;81(7):523-525. doi:10.1136/BJO.81.7.523
20. Gain P, Jullienne R, He Z, et al. Global survey of corneal transplantation and eye banking. *JAMA Ophthalmol.* 2016;134(2):167–173.
21. de Araujo AL, Gomes JÁ. Corneal stem cells and tissue engineering: current advances and future perspectives. *World J Stem Cells.* 2015;7(5):806–814.
22. Ramaesh K, Dhillon B. Ex vivo expansion of corneal limbal epithelial/stem cells for corneal surface reconstruction. *Eur J Ophthalmol.* 2003;13(6):515–524.
23. Mimura T, Yamagami S, Amano S. Corneal endothelial regeneration and tissue engineering. *Prog Retin Eye Res.* 2013;35:1–17.
24. Honda N, Mimura T, Usui T, Amano S. Descemet stripping automated endothelial keratoplasty using cultured corneal endothelial cells in a rabbit model. *Arch Ophthalmol.* 2009;127(10):1321–1326.
25. ai JY, Chen KH, Hsiue GH. Tissue-engineered human corneal endothelial cell sheet transplantation in a rabbit model using functional biomaterials. *Transplantation.* 2007;84(10):1222–1232.
26. Di Iorio E, Ferrari S, Fasolo A, Böhm E, Ponzin D, Barbaro V. Techniques for culture and assessment of limbal stem cell grafts. *Ocul Surf.* 2010;8(3):146–153.

27. Asolo A, Pedrotti E, Passilongo M, et al. Safety outcomes and long-term effectiveness of ex vivo autologous cultured limbal epithelial transplantation for limbal stem cell deficiency. *Br J Ophthalmol*. Epub 2016 Aug 19.
28. James SE, Rowe A, Ilari L, Daya S, Martin R. The potential for eye bank limbal rings to generate cultured corneal epithelial allografts. *Cornea*. 2001;20(5):488–494.
29. Lass JH, Szczotka-Flynn LB, Ayala AR, et al. Cornea preservation time study: methods and potential impact on the cornea donor pool in the United States. *Cornea*. 2015;34(6):601–608. doi:10.1097/ICO.0000000000000417
30. Armitage WJ. Preservation of human cornea. *Transfusion Med Hemother*. 2011;38:143–147. doi:10.1159/000326632
31. Baust JG, Gao D, Baust JM. Cryopreservation: an emerging paradigm change. *Organogenesis*. 2009;5: 90–96. doi:10.4161/org.5.3.10021
32. Rosenwasser GO, Szczotka-Flynn LB, Ayala AR, et al. Effect of cornea preservation time on success of descemet stripping automated endothelial keratoplasty a randomized clinical trial. *JAMA Ophthalmol*. 2017;1401–1409. doi:10.1001/jamaophthalmol.2017.4989
33. Arya SK, Raj A, Deswal J, Kohli P, Rai R. Donor demographics and factors affecting corneal utilisation in Eye Bank of North India. *International Ophthalmology*. 2021; 41(5):1773–1781

34. Katvan E, Doron I, Ashkenazi T, et al. Age limitation for organ transplantation: the Israeli example. *Age and Ageing*. 2017; 46(1): 8–10. <https://doi.org/10.1093/ageing/afw162>
35. Eye Bank Association of America. Medical Standards. 2020. https://restoresight.org/wp-content/uploads/2020/07/Med-Standards-June-20-2020_7_23.pdf. Accessed Aug 17, 2022
36. Dubord PJ, Evans GD, MacSai MS, et al. Eye banking and corneal transplantation communicable adverse incidents: Current status and project NOTIFY. *Cornea*. 2013;32(8):1155–1166. doi: 10.1097/ico.0b013e31828f9d64.
37. Drury D. Safety Aspects in Ocular Donation. 14th Congress of the International Society for Organ Donation & Procurement; 2017. Available from: <https://restoresight.org/wp-content/uploads/2022/08/20170906-Safety-Aspects-in-Ocular-Donation.pptx>. Accessed August 17, 2022.
38. Toro M, Choragiewicz T, Posarelli C, Figus M, Rejdak R. Early impact of covid-19 outbreak on the availability of cornea donors: warnings and recommendations. *Clin Ophthalmol*. 2020;14:2879–2882.
39. Dekaris I (2013) Current trends in corneal transplantation. *Medical Sciences* 39: 35-46.
40. Rahman I, Carley F, Hillarby C, Brahma A, Tullo AB, et al. (2009) Penetrating keratoplasty: indications, outcomes and complications. *Eye* 23: 1288-1294
41. Purcell JJ, Jr, Krachmer JH, Doughman DJ, Bourne WM (1982) Expulsive hemorrhage in penetrating keratoplasty. *Ophthalmology* 89: 41-43
42. Henein C, Nanavaty MA (2017) Systematic review comparing penetrating keratoplasty and deep anterior lamellar keratoplasty for management of keratoconus. *Cont Lens Anterior Eye* 40: 3-14

43. Patel AK, Scorcio V, Kadyan A, Lapenna L, Ponzin D, et al. (2012) Microkeratome-assisted superficial anterior lamellar keratoplasty for anterior stromal corneal opacities after penetrating keratoplasty. *Cornea* 31: 101-105.
44. Shousha MA, Yoo SH, Kymionis GD, Ide T, Feuer W, et al. (2011) Long-term results of femtosecond laser-assisted sutureless anterior lamellar keratoplasty. *Ophthalmology* 118: 315-323.
45. Karimian F, Feizi S (2010) Deep anterior lamellar keratoplasty: Indications, surgical techniques and complications. *Middle East Afr J Ophthalmol* 17: 28-37
46. Yeung SN, Lichtinger A, Kim P, Amiran MD, Rootman DS (2012) Retrospective contralateral study comparing deep anterior lamellar keratoplasty with penetrating keratoplasty: a patient's perspective. *Can J Ophthalmol* 47: 360-364.
47. Mosca L, Fasciani R, Mosca L, Guccione L, Legrottaglie EF, et al. (2011) Graft rejection after femtosecond laser--assisted deep anterior lamellar keratoplasty: report of 3 cases. *Cornea* 30: 912-6.
48. Sharma N, Kandar AK, Singh Titival J (2013) Stromal rejection after big bubble deep anterior lamellar keratoplasty: case series and review of the literature. *Eye Contact Lens* 39: 194-198.
49. Price MO, Price FW Jr (2006) Descemet's stripping with endothelial keratoplasty. Comparative outcomes with microkeratome-dissected and manually dissected donor tissue. *Ophthalmology* 113: 1936-1942.

50. Covert DJ, Koenig SB (2007) Descemet stripping and automated endothelial keratoplasty (DSAEK) in eyes with failed penetrating keratoplasty. *Cornea* 26: 692-696
51. Price MO, Price FW Jr (2007) Descemet stripping with endothelial keratoplasty for treatment of iridocorneal endothelial syndrome. *Cornea* 26: 493-497.
52. Maier P, Reinhard T, Cursiefen C (2013) Descemet Stripping Endothelial keratoplasty- Rapid recovery of visual acuity. *Dtsch Arztebl Int* 110: 365-371.
53. Shulman J, Kropinak M, Ritterband DC, Perry HD, Seedor JA, et al. (2009) Failed Descemet-stripping automated endothelial keratoplasty grafts: a clinicopathologic analysis. *Am J Ophthalmol* 148: 752-759.
54. Terry MA, Straiko MD, Veldman PB, Talajic JC, VanZyl C, et al. (2015). Standardized DMEK Technique: Reducing Complications Using Prestripped Tissue, Novel Glass Injector, and Sulfur Hexafluoride (SF6) Gas. *Cornea* 34: 845-852
55. Busin M, Madi S, Santorum P, Scorgia V, Beltz J, et al. (2013) Ultrathin descemet's stripping automated endothelial keratoplasty with the microkeratome double-pass technique: two-year outcomes. *Ophthalmology* 120: 1186-1194.
56. Rabinowitz YS. Keratoconus. *Surv Ophthalmol.* 1998;42:297–319.
57. Grzybowski A, McGhee CN. The early history of keratoconus prior to Nottingham's landmark 1854 treatise on conical cornea: a review. *Clin Exp Optom.* 2013;96(2):140–145.

58. Gokul A, Patel DV, McGhee CN. Dr John Nottingham's 1854 landmark treatise on conical cornea considered in the context of the current knowledge of keratoconus. *Cornea*. 2016;35(5):673–678.
59. Millodot M, Ortenberg I, Lahav-Yacouel K, Behrman S. Effect of ageing on keratoconic corneas. *J Optom*. 2016;9(2):72–77. [[PMC free article](#)] [[PubMed](#)] [[Google Scholar](#)]
60. Maharana PK, Sharma N, Vajpayee RB. Acute corneal hydrops in keratoconus. *Indian J Ophthalmol*. 2013;61(8):461–464. [[PMC free article](#)] [[PubMed](#)] [[Google Scholar](#)]
61. Barnett M, Mannis MJ. Contact lenses in the management of keratoconus. *Cornea*. 2011;30:1510–1516. [[PubMed](#)] [[Google Scholar](#)]
62. Katsoulos C, Karageorgiadis L, Vasileiou N, Mousafeiropoulos T, Asimellis G. Customized hydrogel contact lenses for keratoconus incorporating correction for vertical coma aberration. *Ophthalmic Physiol Opt*. 2009;29:321–329. [[PubMed](#)] [[Google Scholar](#)]
63. Pilskalns B, Fink BA, Hill RM. Oxygen demands with hybrid contact lenses. *Optom Vis Sci*. 2007;84:334–342. [[PubMed](#)] [[Google Scholar](#)]
64. Rathi VM, Mandathara PS, Dumpati S. Contact lens in keratoconus. *Indian J Ophthalmol*. 2013;61(8):410–415. [[PMC free article](#)] [[PubMed](#)] [[Google Scholar](#)]
65. Parker JS, van Dijk K, Melles GR. Treatment options for advanced keratoconus: a review. *Surv Ophthalmol*. 2015;60:459–480. [[PubMed](#)] [[Google Scholar](#)]

66. Lu Y, Grisolia AB, Ge YR, et al. Comparison of femtosecond laser-assisted descemetica and predescemetica lamellar keratoplasty for keratoconus. *Indian J Ophthalmol.* 2017;65(1):19–23. [[PMC free article](#)] [[PubMed](#)] [[Google Scholar](#)]
67. Liu H, Chen Y, Wang P, et al. Efficacy and safety of deep anterior lamellar keratoplasty vs. penetrating keratoplasty for keratoconus: a meta-analysis. *PLoS One.* 2015;10:1. [[PMC free article](#)] [[PubMed](#)] [[Google Scholar](#)]
68. Jones MN, Armitage WJ, Ayliffe W, et al. Penetrating and deep anterior lamellar keratoplasty for keratoconus: a comparison of graft outcomes in the United Kingdom. *Invest Ophthalmol Vis Sci.* 2009;50:5625–5629. [[PubMed](#)] [[Google Scholar](#)]
69. Henein C, Nanavaty MA. Systematic review comparing penetrating keratoplasty and deep anterior lamellar keratoplasty for management of keratoconus. *Cont Lens Anterior Eye.* 2017;40(1):3–14. [[PubMed](#)] [[Google Scholar](#)]
70. Panda A, Vanathi M, Kumar A, Dash Y, Priya S. Corneal graft rejection. *Surv Ophthalmol.* 2007;52(4):375–396. [[PubMed](#)] [[Google Scholar](#)]
71. Watson SL, Tuft SJ, Dart JK. Patterns of rejection after deep lamellar keratoplasty. *Ophthalmology.* 2006;113(4):556–560. [[PubMed](#)] [[Google Scholar](#)]
72. Borderie VM, Sandali O, Bullet J, Gaujoux T, Touzeau O, Laroche L. Long-term results of deep anterior lamellar versus penetrating keratoplasty. *Ophthalmology.* 2012;119(2):249–255. [[PubMed](#)] [[Google Scholar](#)]

73. Den S, Shimmura S, Tsubota K, Shimazaki J. Impact of the descemet membrane perforation on surgical outcomes after deep lamellar keratoplasty. *Am J Ophthalmol.* 2007;143(5):750–754. [[PubMed](#)] [[Google Scholar](#)]
74. Melles GR, Rietveldt FJ, Beekuis WH, Binder PS. A technique to visualize corneal incision and lamellar dissection depth during surgery. *Cornea.* 1999;18:80–86. [[PubMed](#)] [[Google Scholar](#)]
75. Green LK, Pavan-Langston D. Herpes simplex ocular inflammatory disease. *Int Ophthalmol Clin.* 2006 Spring;46(2):27-37. [[PubMed](#)]
76. Chang EJ, Dreyer EB. Herpesvirus infections of the anterior segment. *Int Ophthalmol Clin.* 1996 Summer;36(3):17-28.
77. Wilhelmus KR. Diagnosis and management of herpes simplex stromal keratitis. *Cornea.* 1987;6(4):286-91. [[PubMed](#)]
78. Chodosh J, Banks MC, Stroop WG. Rose bengal inhibits herpes simplex virus replication in vero and human corneal epithelial cells in vitro. *Invest Ophthalmol Vis Sci.* 1992 Jul;33(8):2520-7. [[PubMed](#)]

Popis slika

1. Slika 1: Preuzeto sa: <https://www.optometrija.net/anatomija-oka/roznica/> (25.07.2022.)
2. Slika 2: Preuzeto sa: http://physics.mef.hr/Predavanja/seminar_optika/main1.html (25.07.2022)
3. Slika 3: Preuzeto sa: <https://ocvermont.com/corneal-surgery/> (25.07.2022)

4. Slika 4 : Preuzeto sa: <https://webeye.ophth.uiowa.edu/eyeforum/tutorials/cornea-transplant-intro/2-PK.htm>
5. Slika 5: Preuzeto sa: <https://www.aaopt.org/image/superficial-anterior-lamellar-keratoplasty-2>
6. Slika 6: Preuzeto sa: <https://eyerounds.org/atlas/pages/DALK/index.htm>
7. Slika 7: Preuzeto sa: <https://doctor-hill.com/mesa-eye-doctors/specialists/cornea/dsek-dsaek/>
8. Slika 8: Preuzeto sa: <https://www.micheleleemd.com/corneal-transplantation>

10. ŽIVOTOPIS

Rođena sam u Zagrebu 15.03.1993. Nakon završene osnovne škole upisujem Medicinsku školu u Zagrebu. Maturirala sam 2012. godine s odličnim uspjehom, te iste godine upisujem Zdravstveno veleučilište u Zagrebu koje završavam 2015. godine.

Nakon završenog obrazovanja odstažirala sam 1 godinu u Kliničkom bolničkom centru Sestara milosrdnice na odjelu za Neurologiju te sam se nakon toga zaposlila na Kliničkom bolničkom centru Rebro na odjelu za prednji segment oka, gdje već radim petu godinu.