

# Današnje mogućnosti rekonstrukcije dojke

---

Kovač Kudrić, Ivana

Master's thesis / Diplomski rad

2022

Degree Grantor / Ustanova koja je dodijelila akademski / stručni stupanj: **University of Zagreb, School of Medicine / Sveučilište u Zagrebu, Medicinski fakultet**

Permanent link / Trajna poveznica: <https://um.nsk.hr/um:nbn:hr:105:194866>

Rights / Prava: [In copyright](#)/[Zaštićeno autorskim pravom.](#)

Download date / Datum preuzimanja: **2024-08-14**



Repository / Repozitorij:

[Dr Med - University of Zagreb School of Medicine Digital Repository](#)



**SVEUČILIŠTE U ZAGREBU  
MEDICINSKI FAKULTET  
SVEUČILIŠNI DIPLOMSKI STUDIJ SESTRINSTVA**

**Ivana Kovač Kudrić**

**Današnje mogućnosti rekonstrukcije dojke**

**DIPLOMSKI RAD**



**Zagreb, 2022.**

**SVEUČILIŠTE U ZAGREBU  
MEDICINSKI FAKULTET  
SVEUČILIŠNI DIPLOMSKI STUDIJ SESTRINSTVA**

**Ivana Kovač Kudrić**

**Današnje mogućnosti rekonstrukcije dojke**

**DIPLOMSKI RAD**

**Zagreb, 2022.**

Ovaj diplomski rad izrađen je u Klinici za plastičnu, rekonstrukcijsku i estetsku kirurgiju Kliničke bolnice Dubrava i u Zavodu za onkoplastičnu i rekonstruktivnu kirurgiju Klinike za tumore, pod vodstvom prof. dr. sc. Rade Žica i predan je na ocjenu u akademskoj godini 2022/2023.

## Popis korištenih skraćenica

BIA – ALCL – eng. *breast implant associated large cell lymphoma*

BMI – indeks tjelesne mase

BRCA 1 i BRCA 2

DBR – sekundarna rekonstrukcija, eng. *delayed breast reconstruction*

DIEP – eng. *deep inferior epigastric perforator*

DVT – duboka venska tromboza

IBR – primarna rekonstrukcija, eng. *immediate breast reconstruction*

LD – široki mišić leđa, lat. *latissimus dorsi*

NAC – eng. *nipple-areola complex*

SNSM – eng. *skin and nipple-areola complex sparing mastectomy*

SSM – eng. *skin – sparing mastectomy*

TRAM – eng. *transversus rectus abdominis muscle*

WHO – svjetska zdravstvena organizacija

# Sadržaj

Sažetak

Summary

|   |    |
|---|----|
| 1. UVOD   | 1  |
| 2. UKRATKO O POVIJESTI  | 4  |
| 3. INDIKACIJE ZA REKONSTRUKCIJU DOJKE                               | 5  |
| 3.1. Operacija raka dojke   | 5  |
| 3.2. Anomalije dojke  | 6  |
| 4. REKONSTRUKCIJA DOJKE NAKON MASTEKTOMIJE                          | 7  |
| 4.1. Primarna i sekundarna rekonstrukcija                           | 8  |
| 4.2. Rekonstrukcija silikonskim implantatima                        | 10 |
| 4.3. Rekonstrukcija implantatom nakon tkivne ekspanzije             | 11 |
| 4.4. Autologna rekonstrukcija                                       | 13 |
| 4.5. Rekonstrukcija TRAM i DIEP režnjevima                          | 14 |
| 4.5.1. TRAM režanj  | 14 |
| 4.5.2. DIEP režanj  | 15 |
| 4.6. Glutealni režanj   | 17 |
| 4.7. Rekonstrukcija pomoću mišića <i>latissimus dorsi</i>           | 17 |
| 4.8. Rekonstrukcija areole i bradavice                              | 18 |
| 4.9. Mastektomija s poštedom kože i mamila areola kompleksa         | 19 |
| 5. PREOPERATIVNA PRIPREMA I POSTOPERATIVNA SKRB                     | 21 |
| 5.1. Postoperativne komplikacije                                    | 22 |
| 6. UTJECAJ DIJAGNOZE I KIRURŠKOG LIJEČENJA NA KVALITETU ŽIVOTA ŽENA | 24 |
| 6.1. Istraživanja o utjecaju rekonstrukcije na kvalitetu života     | 25 |
| 7. ZAKLJUČAK  | 27 |
| 8. Zahvale  | 28 |
| 9. Literatura   | 29 |
| 10. Životopis   | 33 |

## **Današnje mogućnosti rekonstrukcije dojke**

Ivana Kovač Kudrić

### **Sažetak**

Prema podacima Svjetske zdravstvene organizacije karcinom dojke najčešći je zloćudni tumor žena širom svijeta, kako u razvijenim tako i zemljama u razvoju. Plan liječenja često uključuje mastektomiju – kirurški zahvat uklanjanja tkiva dojke. Rekonstrukcija dojke je vrlo važan dio procesa ozdravljenja za pacijentice s karcinomom dojke. Rekonstrukcijom se nastoji napraviti nova dojka koja će izgledom i funkcijom odgovarati prirodnoj te time doprinijeti boljem psihološkom stanju, percepciji tijela, seksualnosti i samopoštovanju. Budući da je cilj rekonstrukcije dojke stvaranje prirodnog izgleda i simetričnog ishoda, kirurg mora uzeti u obzir veličinu rekonstruirane dojke. Pacijentice danas imaju više mogućnosti rekonstrukcije uključujući aloplastične tehnike, kao što su ekspanderi tkiva/implantati ili autologna rekonstrukcija i mnoge varijacije koje se nalaze unutar svakog od ova dva glavna pristupa. Odabir najprimjerenije metode temelji se na cjelokupnom zdravstvenom stanju pacijenata, fizikalnom pregledu i kliničkim čimbenicima. Proces rekonstrukcije može započeti u trenutku mastektomije (primarna rekonstrukcija) ili u bilo koje vrijeme nakon zahvata (sekundarna rekonstrukcija). Primarnu rekonstrukciju trebalo bi smatrati standardom, dok odgođena može biti prikladnija za pacijentice s uznapredovalom bolešću. Pacijentice koje se odlučuju i kojima je moguće provesti rekonstrukcijski postupak općenito pokazuju visoku razinu zadovoljstva, doživljavaju manje stresa, imaju bolju procjenu slike tijela, više samopouzdanje u odnosu na žene koje nisu podvrgnute ovom postupku. Uloga medicinske sestre kao člana tima u liječenju karcinoma dojke značajna je u preoperativnoj pripremi i postoperativnoj skrbi. Medicinska sestra aktivno sudjeluje u procesu prevencije, dijagnostike, liječenja i edukacije u cjelokupnom procesu skrbi.

**Ključne riječi:** karcinom dojke, mastektomija, rekonstrukcija dojke, metode rekonstrukcije

## **Today's breast reconstruction possibilities**

Ivana Kovač Kudrić

### **Summary**

According to data from the World Health Organization, breast cancer is the most common malignant tumor of women worldwide, both in developed and developing countries. Often the treatment plan includes a mastectomy - a surgical procedure to remove breast tissue. Breast reconstruction is a very important part of the healing process for breast cancer patients. Reconstruction aims to create a new breast that will match the natural one in appearance and function, thereby contributing to a better psychological state, body perception, sexuality, and self-esteem. Since the goal of breast reconstruction is to create a natural-looking and symmetrical outcome, the surgeon must consider the size of the reconstructed breast. Patients today have more reconstruction options including alloplastic techniques such as tissue expanders/implants or autologous reconstruction and the many variations found within each of these 2 main approaches. The selection of the most appropriate method is based on the patient's overall health condition, physical examination and clinical factors. The reconstruction process can begin at the time of mastectomy (primary reconstruction) or at any time after the procedure (secondary reconstruction). Primary reconstruction should be considered the standard, while delayed reconstruction may be more appropriate for patients with advanced disease. Patients who decide to undergo a reconstruction procedure generally show a high level of satisfaction, experience less stress, have a better assessment of their body image, and more self-confidence compared to women who do not undergo this procedure. The role of the nurse as a team member in the treatment of breast cancer is significant in preoperative preparation and postoperative care. The nurse actively participates in the process of prevention, diagnosis, treatment, and education in the entire process of care.

**Key words:** breast cancer, mastectomy, breast reconstruction, reconstruction methods



## 1. UVOD

Dojka je simetrični parni organ, smješten na prednjoj strani prsnog koša. Većim se dijelom sastoji od 15 do 20 režnjeva mliječnih žlijezda, koji su okruženi vezivnim i masnim tkivom (Ahčan 2015). Unutar režnjeva su režnjići odijeljeni vezivnim pregradama zbog čega se dojka pipa kao zrnata tvorba. Iz svake mliječne žlijezde izlazi izvodni (mliječni) kanal do bradavice. Djelovanjem majčinih hormona tijekom trudnoće i dojenja stvara se i luči mlijeko, koje prolazi iz mliječnih žlijezda kroz izvodne kanale do bradavice.

Osim glavne fiziološke uloge, dojke imaju važnu funkciju u ženskoj percepciji slike tijela, samopoštovanja i seksualnosti. Dojke predstavljaju snažan simbol ženstvenosti te njihov gubitak dovodi do značajnih psiholoških posljedica koje potencijalno mogu narušiti ženino samopouzdanje, preispitujući se o svojoj poželjnosti kao seksualnog partnera (Marin-Gutzke & Sanchez-Olaso 2010).

Rak dojke globalno je najčešći oblik raka kod žena, a demografski trendovi ukazuju na kontinuirani porast incidencije (Franceschini et al. 2015). U visoko razvijenim zemljama rak dojke je najčešći oblik raka kod žena globalno (isključujući karcinome kože) i predstavlja drugi vodeći uzrok smrti (nakon raka pluća) (American Cancer Society 2014).

Od 1940-ih, učestalost raka dojke postupno se povećavala u zapadnim zemljama po stopi od približno 1% godišnje (Boyle & Ferlay 2005). Unatoč svojoj učestalosti, to je obično bolest koja se može liječiti s 90%-tnom stopom petogodišnjeg preživljenja i 83%-tnom stopom desetogodišnjeg preživljenja. Prema posljednjim objavljenim podacima u Hrvatskoj u 2019. godini zabilježeno je 2999 slučajeva raka dojke (stopa 143,2/100.000), a u 2020. umrle su 722 žene (stopa 34,7/100.000) (Hrvatski zavod za javno zdravstvo).

Redovitim pregledom, koji uključuje samopregled, mamografiju i ultrazvučni pregled, rak dojke može se otkriti u ranom stadiju kada su šanse za izlječenje i preživljenje puno veće.

Sukladno preporukama Međunarodne agencije za istraživanje raka i Vijeća Europe te uzimajući u obzir i rezultate provedbe probira pojedinih zemalja Europske unije poput Finske, Švedske i Nizozemske, Vlada Republike Hrvatske usvojila je Nacionalni program ranog otkrivanja raka dojke. U Hrvatskoj se Nacionalni program za rano otkrivanje raka dojke provodi od 2006. godine te se kod žena, koje su se odazvale u nacionalni program, pokazalo da je rak dojke otkriven u ranijem stadiju u većem postotku nego kod žena koje se nisu

odazvale. Novi i učinkoviti terapijski postupci doveli su do produljenja životnog vijeka i poboljšane kvalitete života kod žena (Hortobagyi i sur. 2005). Smrtnost od raka dojke je u padu u zemljama s redovnim mamografskim pregledom (Jonsson i sur. 2007).

Mastektomija je uobičajena kirurška metoda i za liječenje i za profilaksu raka dojke. Rekonstrukcija dojke je dio liječenja raka dojke. To je kirurški zahvat kojim se ženama nakon mastektomije (uklanjanja tkiva dojke) rekonstruira cijela dojka.

Nakon kirurškog uklanjanja tkiva i karcinoma dojke, ženama se nudi mnogo opcija u pogledu rekonstrukcije dojke kako bi se postigao prirodan izgled s gledišta veličine i oblika dojke, a koji je ujedno prilagođen individualnim potrebama žene (Djohan 2008). Prema dosadašnjim saznanjima, ženama koje se suočavaju s mastektomijom moderna rekonstrukcija u većini slučajeva može poboljšati ljepotu grudi, dati prirodan i simetričan izgled, što je ujedno cilj samog zahvata.

Iste rekonstruktivne opcije dostupne su sve većem broju žena s utvrđenom visokom vjerojatnošću razvoja karcinoma dojke, a koje se zbog te činjenice podvrgavaju mastektomiji kako bi smanjile rizik razvoja karcinoma (Nelson i sur. 2012). Pacijentice koje se podvrgavaju mastektomiji trebale bi biti upoznate sa svim rekonstruktivnim opcijama. Prije donošenja odluke o najprikladnijem postupku trebale bi razgovarati sa svojim plastičnim kirurgom o prednostima i nedostacima svake tehnike. Ako se radi o rekonstrukciji nakon tumora, može se izvesti odmah po mastektomiji i u tom slučaju govorimo o primarnoj rekonstrukciji IBR, dok se sekundarna rekonstrukcija DBR radi nakon što pacijentica završi s postoperativnom kemoterapijom i radioterapijom, mjesecima ili godinama nakon mastektomije.

I primarna i sekundarna rekonstrukcija mogu se izvesti režnjevima autolognog tkiva ili korištenjem protetskog materijala, odnosno implantata. Ako se radi pomoću implantata, rekonstrukcija se može izvesti u jednoj fazi, pri čemu se postavlja trajni implantat, ili u dvjema fazama, kada se postavlja ekspander tkiva i zatim trajni implantat. Rekonstrukcija dojke s implantatima obično uključuje postavljanje grudnih implantata punjenih silikonskim gelom ili fiziološkom otopinom. Najbolji rezultati rekonstrukcije s implantatima postižu se kod mlađih pacijentica s umjerenom veličinom dojki zbog lakšeg postizanja simetrije između prirodne i rekonstruirane dojke (Spear & Backer 1995).

Frank J DellaCroce i Emily T Wolfe (2013) ističu da rekonstrukcija dojke pomaže ženama zadržati ženstvenost, tjelesnu cjelovitost i samopouzdanje. Važan je dio procesa ozdravljenja i zauzima integralno mjesto u cjelokupnoj strategiji liječenja raka dojke.

U ovom pregledom radu obradit će se ne samo metode rekonstrukcije dojke, indikacije i kontraindikacije nego i objavljena istraživanja koja govore o zadovoljstvu pacijentica nakon operativnog zahvata te kako zahvat utječe na kvalitetu njihova života.

## 2. UKRATKO O POVIJESTI

Povijest kirurških zahvata na dojci doista je velika i bogata. Kirurške metode koje danas poznajemo razvijale su se s vremenom.

Davne 1882. godine William Stewart Halsted (1852. – 1922.) opisao je radikalnu mastektomiju za liječenje raka dojke (Homsy i sur. 2018). Klasičnom metodom odstranio je čitavu dojku, veliki prsni mišić i sve limfne čvorove. Ta metoda primjenjivana je do kraja 80-ih godina 20. stoljeća te je gotovo sto godina bila najbolja standardna operacija.

Nakon Halstadove mastektomije, počele su se uvoditi manje radikalne kirurške metode raka dojke. Početna tendencija o potpunom odstranjenju tkiva dojke zamjenjuje se onom koje je glavni cilj maksimalno očuvanje vlastitog tkiva uz potpuno odstranjenje tumorski zahvaćenog tkiva (Champaniera i sur. 2012; Cancer center).

Godinu 1991. obilježio je važan događaj u kirurškoj znanosti. Prvi je put opisana mastektomija pri kojoj se čuva koža (eng. *skin sparing mastectomy*) (Ahčan 2015). Nakon uspješnog liječenja i odstranjivanja raka, pojavila se želja za nadomještanjem tkiva dojke i dijela tkiva koji nedostaje, tzv. rekonstrukcijom dojke. Započete su se rekonstrukcijske metode usavršile tijekom proteklih godina zbog čega ih kirurzi primjenjuju i danas.

### 3. INDIKACIJE ZA REKONSTRUKCIJU DOJKE

#### 3.1. Operacija raka dojke

Mastektomija podrazumijeva kirurško odstranjivanje tkiva dojke. Postoji nekoliko vrsta mastektomije koji se razlikuju prema količini odstranjenog tkiva dojke i ostalog tkiva. Tip odnosno vrste mastektomije ovise o obliku i veličini dojki, vrsti i lokaciji karcinoma dojke te zahvaćenosti limfnih čvorova (Connors i sur. 2016). Vrste mastektomije su:

- totalna (jednostavna) mastektomija – kod ovog zahvata odstranjuje se cijela dojka, limfni čvorovi i okolni mišići se ne diraju
- modificirana radikalna mastektomija – kirurški postupak kojim se uklanja cijela dojka, limfni čvorovi u pazuhu i fascija prsnog mišića, a mišići ostaju nedirnuti
- radikalna mastektomija – odstranjuje se dojka, limfni čvorovi, mišići ispod dojke i nešto okolnog masnog tkiva; koristi se u slučajevima kada je tumor velik i kada su maligne stanice metastazirale u prsni koš
- mastektomija s poštedom kože – SSM (*skin sparing mastectomy*), kirurški postupak u kojem se žljezdano tkivo dojke uklanja kroz rez oko areole uz poštedu kože; mjesto gdje je tkivo uklonjeno može se nadomjestiti protezom ili leđnim režnjem kako bi se vratio prirodni izgled dojke; najčešće je indicirana kod pacijentica s ranim karcinomom dojke, kod profilaktičkih mastektomija; kontraindikacije za SSM su upalni tumori dojke i tumor kod kojeg je zahvaćena koža dojke
- mastektomija s poštedom kože i areole – SNSM (*skin and nipple sparing mastectomy*).

Pacijentice mogu zatražiti mastektomiju kao preventivnu mjeru ako nose mutaciju gena BRCA1 ili BRCA2 ili ako imaju pozitivnu obiteljsku anamnezu karcinoma dojke. Mastektomija se također može izvesti i u slučajevima ako se pacijentica ne želi liječiti zračenjem, ako u dojci ima više žarišta raka, u trudnoći.

Connors i sur. (2016) pišu kako se rekonstrukcija dojke nakon učinjene mastektomije provodi kao standard u liječenju raka dojke istovremeno s mastektomijom ili nakon određenog vremena oporavka uz dogovor s pacijenticom. Učestalost odlučivanja i uključivanja u ovaj postupak kreće se kod oko 30% uglavnom mlađih žena.

### 3.2. Anomalije dojke

Još jedna od indikacija za rekonstrukciju dojke su njezine anomalije koje mogu biti kongenitalne i stečene (Kulkarni & Dixon 2012). Među najčešće kongenitalne anomalije dojki i prsnog koša ubrajaju se hipoplazije, *pectus excavatum*, gomoljasta anomalija dojke, Polandov sindrom, polimastija i amastija.

Kliničke prezentacije ovih bolesti jako variraju. U rasponu od odsutnog ili hipoplastičnog pektoralnog mišića do previše ili nedovoljno razvijenog tkiva dojke. Liječenje mnogih od ovih stanja uključuje kiruršku korekciju. Primjerice, kombinacija implantata, mišićno kožnih ili miokutanih režnjeva, koristi se u rekonstrukciji deformiteta prsnog koša kao što je Polandov sindrom.

Stečene anomalije najčešće nastaju bolešću ili ozljedama dojke. Tako jaka opeklina na prsima, praćena kontrakturom, može dovesti do deformiteta.

Napreci u tehnologiji (implantati i ekspanderi) i primjena novih postupaka, kao što su liposukcija i *lipofilling* za ispravljanje kongenitalnih abnormalnosti dojki i stijenki prsnog koša, posljednjih godina poboljšali su rezultate te autori tvrde da će navedene promjene, tj. napredak imati utjecaj na buduće liječenje abnormalnosti dojke (Kulkarni & Dixon 2012).

## 4. REKONSTRUKCIJA DOJKE NAKON MASTEKTOMIJE

Tijekom prošlog stoljeća rekonstrukcija dojke nakon mastektomije postala je važan dio u liječenju pacijentica koji imaju rak dojke. Rekonstrukcija dojke u početku je stvorena kako bi smanjila komplikacije nastale kirurškim zahvatom (mastektomijom) i deformitete prsnoga koša (Hu & Alderman 2007). Danas je rekonstrukcija dojke rutinski postupak u svim razvijenim zemljama, kojim ublažavamo posljedice kirurškog liječenja raka dojke i vraćamo cjelovitost tijela.

Wilkins, Cederna & Lowery (2000) smatraju da rekonstrukcija može poboljšati psihosocijalno stanje, dobrobit i kvalitetu života žena koje boluju od raka dojke.

Rekonstruirati dojku ne znači samo formirati brežuljak na prsnom košu žene. I savršeno rekonstruirana dojka ne može učiniti ženu sretnom ako nije slična suprotnoj. Primarni je cilj rekonstrukcije dojke ponovno stvaranje oblika i simetrije ispravljanjem anatomskog defekta uz očuvanje sigurnosti i zdravlja pacijentice.

Rekonstrukcija je složeni postupak koji mora zadovoljiti sljedeće elemente:

- veličinu i oblik suprotne dojke
- poziciju na prsnom košu
- položaj inframamarnog nabora
- visinu, veličinu i boju bradavica (areola)
- veličinu ptoze dojke

Prema podacima Američkog društva za plastičnu kirurgiju iz 2018. godine, rekonstrukcije dojke su uobičajene operacije, 106 294 operacije izvodi se godišnje, većina rekonstrukcija je implantatom, a samo 1316 njih izvedeno je autolognim metodama (TRAM, DIEP, *latissimus dorsi* i dr. režnjevi (Rose & Pucket 2022).

Na izbor najprimjerenije metode rekonstrukcije utječu stadij bolesti i postoperativno zračenje, tjelesne osobine pacijentice (indeks tjelesne mase, veličina i oblik dojke, količina tkiva koja se može iskoristiti za autolognu rekonstrukciju, prethodne operacije), komorbiditet, loše navike i preference pacijentice.

Kako bi pacijentica lakše donijela odluku o rekonstrukciji, ona mora biti dobro informirana o svim oblicima kirurškog liječenja, prednostima i nedostacima. Stoga je poželjno da sve potrebne informacije dobije prije kirurškog zahvata. Do informacija dolazi u razgovoru s kirurgom koji, uzimajući u obzir zdravstveno stanje pacijentice i moguće poteškoće za određenu vrstu zahvata, obično pacijenticama predloži onu metodu koja je za njih najprimjerenija i pomoću koje se mogu postići najbolji rezultati. Također je od velikog značaja i odgovarajuća podrška obitelji i prijatelja.

#### **4.1. Primarna i sekundarna rekonstrukcija**

Rekonstrukcija prema vremenu izvođenja može biti primarna, IBR, i sekundarna, DBR.

IBR je rekonstrukcija dojki koja se izvodi prilikom mastektomije. Primarne rekonstruktivne opcije uključuju korištenje implantata (obično prvo u kombinaciji s ekspanderom), korištenje vlastitog tkiva pacijentice (autologna rekonstrukcija tkiva) ili oboje.

DBR, definirana kao rekonstruktivni postupak koji počinje nakon mastektomije, može se obaviti nakon što je rana zacijelila ili nakon što je primijenjena adjuvantna terapija. Prije početka kirurškog postupka, postradijacijske promjene na koži trebale bi se smanjiti, a hematološki nalazi nakon primijenjene kemoterapije trebali bi se normalizirati (Hu & Alderman 2007).

Prednosti i nedostaci

Prednosti IBR-a dojke više su nego samo estetske. IBR ima veću psihosocijalnu korist za pacijentice u usporedbi s odgođenom rekonstrukcijom, što dokazuju istraživanja.

Al-Ghazal i sur. (2000) zaključuju kako su prednosti primarne rekonstrukcije dojke višestruke. Ističu da su općenito žene, koje su imale neposrednu rekonstrukciju, manje bile pod stresom, imale su bolju sliku o svome tijelu, veće samopoštovanje i zadovoljstvo u odnosu na žene koje su odgodile rekonstrukciju. IBR može biti izvrsna za žene koje imaju duktalni karcinom in situ u 1. ili 2. stadiju bolesti.



Nedostaci IBR-a uključuju odgađanje adjuvantne terapije i produžuju vrijeme zacjeljivanja rana. Alternativno primarnoj rekonstrukcija dojki može se izvesti mjesecima ili godinama nakon mastektomije pa se onda zove sekundarna rekonstrukcija dojki.

Alderman i sur. (2002) dokazuju kako sekundarne rekonstrukcije sveukupno imaju manje komplikacija od primarne rekonstrukcije, kao i da odgođena rekonstrukcija može biti prikladnija za pacijentice s uznapredovalom bolešću. Nedostaci DBR-a uključuju produljenje cjelokupnog liječenja pacijentice, lošije kozmetičke rezultate s autolognim tkivom jer slojevi kože nisu očuvani, a potencijalno su veći i troškovi za zdravstveni sustav. U Tablici 1 opisane su prednosti primarne i sekundarne rekonstrukcije.

**Tablica 1. Prednosti primarne i sekundarne rekonstrukcije**

| <b>Primarna rekonstrukcija</b>   | <b>Sekundarna rekonstrukcija</b>   |
|--|--|
| <ul style="list-style-type: none"> <li>• u istom zahvatu odstranjen tumor i rekonstruirana dojka – manje operacija, manji troškovi i kraća hospitalizacija</li> </ul>          | <ul style="list-style-type: none"> <li>• metoda izbora ako je planirano liječenje</li> </ul>   |
| <ul style="list-style-type: none"> <li>• dobar psihološki učinak – veće samopouzdanje, manja vjerojatnost pojave depresije</li> </ul>  | <ul style="list-style-type: none"> <li>• za neodlučne i psihološki slabije pripremljene pacijentice koje se pri suočavanju s dijagnozom raka ne mogu odlučiti za istovremenu rekonstrukciju (imaju više vremena razmisliti i donijeti odluku)</li> </ul> |
| <ul style="list-style-type: none"> <li>• očuvanje kože dojke (u nekim primjerima i bradavica dojke i areola) – bolji estetski ishod i bolja osjetljivost kože dojke</li> </ul> | <ul style="list-style-type: none"> <li>• može se izvesti bilo kada nakon kirurškog liječenja raka</li> </ul>   |
| <ul style="list-style-type: none"> <li>• bez utjecaja na planiranu terapiju</li> </ul>   | <ul style="list-style-type: none"> <li>• po završenom onkološkom liječenju pacijenata do rekonstrukcije ima vremena</li> <li>• poboljšati opće zdravstveno stanje ( regulacija tjelesne težine i šećerne bolesti, prestanak pušenja)</li> </ul>          |

Podaci preuzeti: Ahčan (2015) *Rak dojke i suvremeni načini rekonstrukcije*. Zagreb: Medicinska naklada.

## 4.2. Rekonstrukcija silikonskim implantatima

Početkom 60-ih godina Frank Gerow i Thomas Cronin razvili su silikonske implantate za povećanje dojke. Nakon primjene u estetske svrhe, ubrzo su se oni počeli rabiti za rekonstrukciju dojke. Danas se koriste silikonski implantati punjeni fiziološkom otopinom NaCl ili silikonskim gelom (Champaniera et al. 2012).

Najčešća vrsta implantata koja se danas koristi izrađena je od tvrde silikonske ovojnice i napunjena je kohezivnim silikonskim gelom. Gel ostaje kompaktan i ne razlijeva se ni u slučaju pucanja implantata. U praksi ih se može vidjeti u dva osnovna oblika: okrugli i anatomski (Cancer council Australia 2015). Silikonski implantati anatomske oblike radije se koriste jer čuvaju primarni oblik, daju dobre rekonstrukcijske mogućnosti dojci i prirodan izgled.

Postoje različite mogućnosti rekonstrukcije dojke silikonskim implantatima: jednostavna rekonstrukcija izravnom ugradnjom implantata, rekonstrukcija implantatom nakon tkivne ekspanzije i rekonstrukcija ekspanzerskim implantatom.

Osim glatkih, postoje i teksturirani silikonski implantati. Svaki od njih ima svoje prednosti i nedostatke. Teksturirani implantati smanjuju rizik od većine komplikacija povezanih s augmentacijom i rekonstrukcijom dojke, kao što su kapsularna kontraktura i rotacija implantata, koji dovode do reoperacije. Kapsularna kontraktura nastaje kao posljedica reakcije organizma na strani materijal, što dovodi do bujanja vezivnog tkiva i nastanka fibrozne kapsule oko samog implantata. Pojavnost kapsularne kontrakture možemo smanjiti pravilnim odabirom implantata i kirurške tehnike.

Iako je kod glatkih implantata povećan rizik od nastanka kapsularne kontrakture i rotacije implantata, njegova je prednost značajno smanjen rizik od nastanka BIA-ALCL-a (*Breast Implant Associated Anaplastic Large Cell Lymphoma*), koji se povezuje s makroteskturiranim implantatima. Limfom povezan s implantatom dojke (BIA-ALCL) nije rak dojke, to je vrsta no-Hodgkinovog limfoma. Provedena istraživanja dokazuju da su u većini slučajeva BIA-ALCL stanice pronađene u ožiljnom tkivu i u tekućini u blizini implantata, ali ne u tkivu dojke. Smatra se da je rizik pojedinca od nastanka BIA-ALCL-a nizak. (The Food and Drug Administration 2019)

Glavni simptomi BIA-ALCL-a su trajno oticanje (serom) ili bol u području grudnog implantata. Ovi se simptomi mogu pojaviti i nakon što je kirurški rez zacijelio, često

godinama nakon postavljanja implantata. Kod većine pacijenata uspješno se liječi kirurškim zahvatom uklanjanja implantata i okolnog ožiljnog tkiva, a kod nekih pacijenata i liječenjem, kemoterapijom i terapijom zračenjem (The Food and Drug Administration (FDA) 2019).

Najvažnije je da pacijentica s kirurgom razgovara o svojim očekivanjima u vezi s postavljanjem grudnih implantata, prednostima i rizicima te o potrebi praćenja komplikacija.

Među glavne prednosti rekonstrukcije implantatima ubraja se kraće trajanje operativnog zahvata, manje ranih postoperativnih komplikacija i brži oporavak. Rekonstrukcija implantatima popularna je zbog relativno jednostavne tehnike izvođenja, pruža izvrsnu mogućnost u postizanju simetrije te je dobar izbor u pacijentica koje traže obostranu rekonstrukciju.

Idealan kandidat za rekonstrukciju koja se temelji na implantatima je mršava pacijentica bez dovoljne količine potkožnog masnog tkiva da se provede autologna rekonstrukcija. Ova metoda dobra je ako se autologna rekonstrukcija iz nekog razloga ne može izvesti, kod pacijentica s vrlo velikim ili malim volumenom dojki, ako nije potrebno zračenje, ako pacijentica želi mladolik izgled s estetskim preoblikovanjem zdrave dojke (želja pacijentice), u svrhu preventive ako je riječ o mutaciji gena BRCA 1 i BRCA 2. (Ahčan 2015)

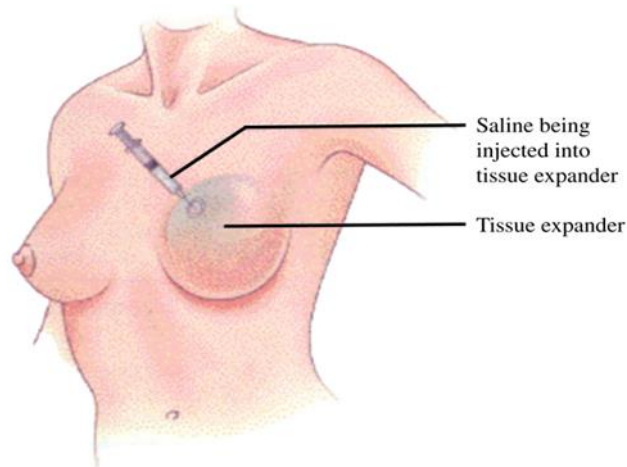
Rekonstrukcija dojke uz pomoć implantata dokazano može poboljšati estetske rezultate. Međutim, odgovarajući odabir pacijentica, kirurška tehnika i postoperativno liječenje ključni su za njezin uspjeh.

### **4.3. Rekonstrukcija implantatom nakon tkivne ekspanzije**

Rekonstrukcija pomoću implantata može se izvesti u jednom ili dva akta. U rekonstrukciji pomoću implantata u jednom aktu može se ugraditi trajni silikonski implantat odmah nakon uklanjanja oboljelog tkiva dojke, dok se u rekonstrukciji dojke pomoću implantata u dva akta koristi tkivni ekspander (koji u jednakim vremenskim razmacima punimo kako bi se rasteglo tkivo), a u drugom ga kirurškom zahvatu zamjenjujemo trajnim silikonskim implantatom.

Tkivni ekspander sličan je rastezljivoj vrećici ili balonu sa sigurnosnim ventilom. Nakon što se odstrani oboljelo tkivo dojke, kirurzi ga smještaju ispod velikoga prsnog mišića. Kako bi se volumen ekspandera približio volumenu susjedne dojke, ekspanderi se pune fiziološkom

otopinom. Cilj je napraviti pritisak na okolno tkivo i dobiti dovoljno kože za konačno oblikovanje dojke silikonskim implantatom. (Ahčan 2015)



Slika 1. Ubrizgavanje fiziološke otopine u tkivni ekspander

Izvor: Hu E S, Alderman A K (2007) Breast reconstruction. The Surgical clinics of North America, 87(2):453-467. Pristupljeno: 20. svibnja 2022.

Glavni nedostatak rekonstrukcije pomoću implantata u dva akta jest višestruko ubrizgavanje tkivnog ekspandera i dodatni kirurški zahvat u općoj anesteziji (privremeni ekspander zamjenjuje se trajnim implantatom). Komplikacije povezane s rekonstrukcijama ekspandera/implantata mogu se pojaviti u akutnoj fazi. Najčešće akutne komplikacije uključuju nekrozu kože i bradavice, infekciju i serom. Akutne komplikacije najbolje je liječiti ekscizijom nekrotičnog tkiva, drenažom seroma i liječenjem infekcija s antibioticima i/ili uklanjanjem ili zamjenom ekspandera. Dugotrajne komplikacije uključuju kapsularnu kontrakturu (ožiljno tkivo oko implantata koji uzrokuje vidljivu deformaciju i/ili nelagodu), vidljivu naboranost implantata (osobito kod mršavih žena s implantatima punjenim fiziološkom otopinom) i ispuhivanje implantata (uređaji obično traju 10 do 15 godina). Pacijentice bi trebalo savjetovati da se implantati ne smiju smatrati doživotnima i da ih je potrebno zamijeniti zbog curenja ili nekih drugih problema.

Kohortno istraživanje provedeno u SAD-u pokazalo je da nema razlike u stopama komplikacija ili operacijskim revizijama između trajnog implantata i tkivnog ekspandera (Srinivasa i sur. 2017).

#### 4.4. Autologna rekonstrukcija

Autologna rekonstrukcija dojke je metoda pri kojoj se nova dojka oblikuje vlastitim tkivom pacijentice. Pri ovakvom zahvatu dio kože s potkožnim masnim tkivom te ponekad i dio mišića s jednog dijela tijela (obično s trbuha ili leđa) prenosi se na mjesto odstranjene dojke i iz njega se nanovo oblikuju jedna ili dvije dojke. Indicirana je za pacijentice kod kojih rekonstrukcija implantatima nije bila uspješna jer su nastupile komplikacije, u pacijentica s prekomjernom tjelesnom težinom te posljedično velikim dojkama koje nije bilo moguće rekonstruirati implantatima.

Autologna rekonstrukcija provodi se prema želji pacijentice i prema tkivu koje je najpogodnije za oblikovanje. Rekonstrukcijom dojke vlastitim tkivom, prema želji pacijentice, može se napraviti nova dojka, izgledom prilagođena zdravoj dojci. Zdrava dojka može se naknadno rekonstruirati (nakon operacije). Postoji nekoliko metoda ovisno o tome s kojeg dijela tijela se uzima koža, masno tkivo i mišić.

Režnjevi koji se najčešće upotrebljavaju su TRAM i DIEP režanj, *latissimus dorsi* i glutealni režanj. Prednost autologne rekonstrukcije nad implantatima je smanjen rizik postoperativnih komplikacija, nekroze kože te kapsularne kontrakture.

#### Kontraindikacije

Ne postoje konkretne stvarne kontraindikacije za rekonstrukciju dojke, pod pretpostavkom da je pacijentica medicinski sposobna tolerirati opću anesteziju tijekom trajanja postupka. Međutim, postoje čimbenici rizika koji bi rekonstrukciju mogli učiniti nesigurnom ili nepoželjnom.

Dob iznad 65 godina ima povećan rizik za herniju i trombozu nakon abdominalne operacije. Pretilost s BMI-jem iznad 30 povezana je s povećanim ukupnim komplikacijama, komplikacijama na mjestu darivatelja, djelomičnim gubitkom režnja i nekrozom masnog tkiva i komplikacijama na mjestu primatelja. Vaskularne bolesti povećavaju rizik od zatajenja slobodnog režnja. Pacijentice na kemoterapiji imaju povećan rizik od odgođenog zacjeljivanja rana. Kontraindicirano je raditi elektivni slobodni režanj tijekom trudnoće. Potrebno je uzeti u obzir i zračenje. Iako su autologne metode idealna rekonstrukcija kod pacijentica kojima je

potrebna radioterapija nakon mastektomije, zračenje režnja može smanjiti estetiku i riskirati djelomični gubitak režnja i fibrozu.

#### **4.5. Rekonstrukcija TRAM i DIEP režnjevima**

Slobodni režnjevi nisu se koristili sve do kasnih 1970-ih, kada je Holmstrom objavio korištenje „slobodnog abdominoplastičnog režnja“ za rekonstrukciju dojke (Rose & Puckett 2022).

Međutim, mikrokirurgija u to vrijeme nije bila uobičajena. Autologna rekonstrukcija stvarno je uzela maha kada je dr. Hartrampf 1982. objavio svoju metodu za TRAM režanj na peteljci (*transverse rectus abdominis myocutaneous*). TRAM na peteljci evoluirao je u slobodni TRAM budući da je mikrokirurgija bila češća, a duboka inferiorna epigastrična arterija je poboljšala opskrbu krvlju u usporedbi s gornjom epigastričnom arterijom (osnova režnja na peteljci). Proces je dalje evoluirao u slobodni režanj MS-TRAM (*muscle-sparing TRAM*) i DIEP režanj (*deep inferior epigastric perforator*) uz korištenje ostalih režnjeva za rekonstrukciju dojke. (Rose & Puckett 2022)

##### **4.5.1. TRAM režanj**

Rekonstrukcija abdominalnim režnjem (TRAM rekonstrukcija) naziv je za rekonstrukciju koja podrazumijeva režanj koji je napravljen od tkiva mišića trbuha. Pri ovoj tehnici plastični kirurg uzima mišić (*musculus rectus*) s pripadajućom kožom i masnim tkivom te ga premješta u prsa gdje formira oblik nove dojke. Smatra se pogodan za rekonstrukciju velikih dojki.

Ovakva metoda rekonstrukcije može se napraviti kao TRAM režanj na peteljci i kao TRAM slobodni režanj:

- TRAM režanj na peteljci – koristi se gornja epigastrična arterija i vena, mišić ostaje povezan sa svojom originalnom krvnom žilom i povlači se ispod kože od gornjeg abdomena do grudi.
- Slobodni TRAM režanj – prilikom ovakvog zahvata rekonstruktivni kirurg koristi mikrokirurške metode kako bi u potpunosti odvojio mišić od njegovih krvnih žila te ga potom spojio na krvne žile na prsima ili ispod ruke. (Cancer council Australia 2015)

Za rekonstrukciju TRAM režnja pacijentice trebaju imati odgovarajući volumen tkiva i, po mogućnosti, indeks tjelesne mase (BMI) manji od 30. Najbolja je alternativa u većine žena dobne skupine od 35 do 65 godina. Zbog većeg zadovoljstva pacijentica kirurzi preferiraju korištenje autolognog tkiva (tj. TRAM režanj – eng. *transverse rectus abdominis muscle flap*) (Cederna i sur. 1995; Alderman i sur. 2000).

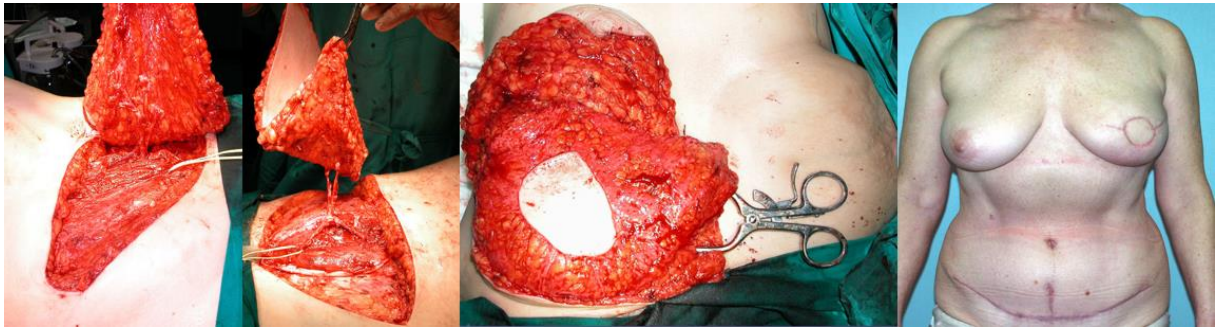
Kontraindikacije za ovaj zahvat uključuju prethodnu operaciju trbušne stijenke (abdominoplastike), operacije u abdomenu, pretilost, teške komorbiditete (npr. vaskularne bolesti, kronična opstruktivna plućna bolest), pušenje, indeks tjelesne mase iznad 30 i planirana trudnoća. Pacijentice koje su pretile ili imaju dijabetes potrebno je pažljivo postoperativno pratiti jer cijeljenje rane, osobito na donorskom mjestu, može biti sporo.

Kod pacijentica s prekomjernom tjelesnom težinom prednost ove tehnike je istovremeno estetsko preoblikovanje trbušne stijenke. Nedostaci ove vrste rekonstrukcije uključuju dugu operaciju, (4 – 6 sati), relativno dugu hospitalizaciju (3 – 5 dana) i dug postoperativni oporavak. Većini pacijentica potrebno je 2 do 4 mjeseca da se vrate na preoperativno stanje i fizičko funkcioniranje (Hu & Alderman 2007).

#### **4.5.2. DIEP režanj**

DIEP režanj skraćenica je za režanj napravljen pomoću duboke donje epigastrične arterije. Neki autori smatraju ga boljim načinom jer se pri takvoj tehnici s trbuha uzima samo koža i potkožno tkivo s adekvatnim krvnim žilama. Mišić nije potreban. To je novija tehnika koja u usporedbi sa slobodnim TRAM režnjem ima nekoliko prednosti od kojih je najvažnija ta da DIEP režanj uzrokuje manje morbiditete davajuće regije i manju bol u poslijeoperacijskom periodu. Također, prednosti su ove tehnike brži oporavak i kraće trajanje hospitalizacije. (Hu & Alderman 2007)

Abdominalni režnjevi indicirani su za pacijentice s BMI-om ispod 30 godina, nepušače i one koji ne trebaju postoperativno zračenje jer se postrekonstrukcijsko zračenje često povezuje s višom učestalost masne nekroze, hiperpigmentacije i kontrakture kože. (Dibbs et al. 2019)



Slika 2. Breast reconstruction with free DIEP

Izvor: Archive of Department of Plastic Surgery, University Hospital “Dubrava”, Zagreb

### Postoperativna skrb

Osnovni cilj postoperativne zdravstvene njege jest pridržavanje postoperativnog protokola.

Kako bi se spriječila napetost kože rane, položaj pacijentice u krevetu trebao bi biti takav da noge budu savijene u koljenima. Svaka pacijentica trebala bi dobiti elastični steznik kako bi se smanjila napetost na trbušnoj stijenci. Također se preporuča i nošenje kirurškog grudnjaka. Premještanje pacijentice na bolesnički krevet treba izvesti pažljivo kako bi se poduprli zalisci. Praćenje otjecanja krvi ili neke druge tekućine iz rane koja ide putem drenažnih cijevi je neophodno. Također, potrebno je praćenje vitalnih znakova i pregled režnja svakog sata. Tahikardija ili hipertenzija mogu biti rezultat neadekvatno kontrolirane postoperativne boli. Aktivno provjeravanje razine udobnosti pacijentice može pomoći u izbjegavanju abnormalnih vitalnih znakova. (Dibbs et al. 2019)

Praćenje postoperativnog režnja može se provoditi kombinacijom kliničkog promatranja i ručnog doplera. Tijekom prva 24 sata nakon operacije obavljaju se pregledi režnja koje mogu obavljati medicinske sestre educirane za korištenje dopler uređaja. (Dibbs et al. 2019)

Prema Krollu i suradnicima (1996) venska okluzija se smatra najčešćim uzrokom tromboze režnja i gubitka režnja postoperativno te je veća vjerojatnost da će se pojaviti i arterijska tromboza tijekom prva 24 sata. Ako postoje bilo kakve abnormalnosti, sestra treba hitno obavijestiti kirurga (Dibbs i sur. 2019).

ViOptix Tissue Oximeter novija je metoda praćenja režnja koja je sposobna mjeriti zasićenost tkiva kisikom koristeći infracrveno zračenje spektroskopa s visokom osjetljivošću i specifičnošću. U Kellerovom (2009) istraživanju od 208 promatranih dojki svi režnjevi s



mogućim komplikacijama su bili otkriveni prije kliničkih simptoma korištenjem ViOptixa. (Dibbs et al. 2019)

## Komplikacije

Iako je rekonstrukcija dojke slobodnim režnjem relativno sigurna, određeni čimbenici rizika, kao što su pretilost i pušenje, uvelike povećavaju mogućnost komplikacija. Duboka venska tromboza (DVT) može biti komplikacija rekonstrukcije dojke slobodnim režnjem zbog čega je rana mobilizacija pacijenata bitna za prevenciju DVT-a. U slučaju ovog postupka preporuka je da se pacijentice ustaju prvi dan nakon operacije uz pomoć fizioterapeuta.

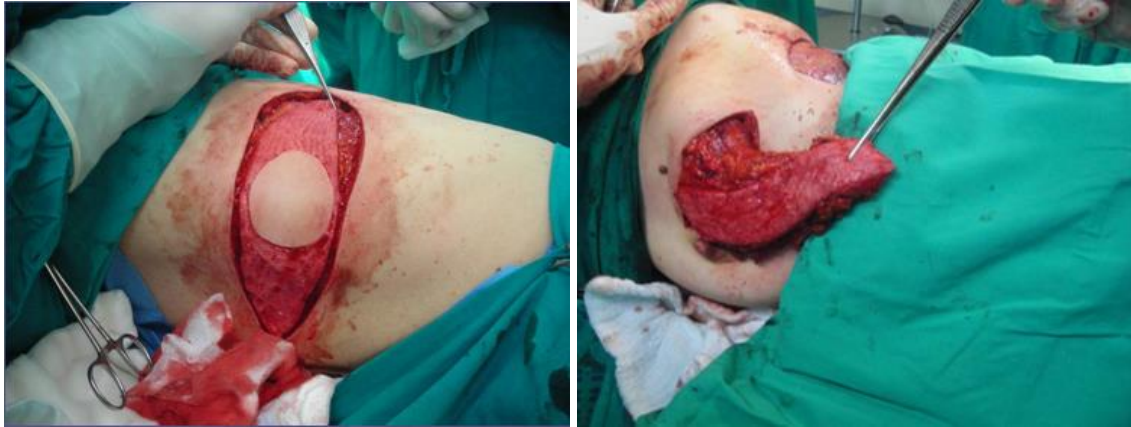### **4.6. Glutealni režanj**

Ova vrsta rekonstrukcije idealna je alternativa za pacijentice koje žele rekonstrukciju vlastitim tkivom, ali nisu dobre kandidatkinje za to jer nemaju dovoljno volumena trbušne stijenke kako bi se izvela rekonstrukcija TRAM režnjem. Ova tehnika može se koristiti i za jednostranu i za bilateralnu rekonstrukciju dojke. Dok je prednost ovog režnja laka dostupnost donorskog tkiva, nedostaci uključuju potencijalni rizik od ozljede ishijadičnog živca, veću postoperativnu bol i ožiljak. (Hu & Alderman 2007)

### **4.7. Rekonstrukcija pomoću mišića *latissimus dorsi***

Ako je kod pacijentice prisutna neka kontraindikacija za rekonstrukciju pomoću mišića trbušnog zida, može joj se predložiti rekonstrukcija najširim leđnim mišićem (lat. *musculus latissimus dorsi*) koji oblikuje stražnju pazušnu liniju, tzv. LD-režanj (eng. *latissimus dorsi flap*). Ovaj tip rekonstrukcije također je pogodan i nakon provedene radioterapije, koje je posljedica oštećena koža, kao i u žena reproduktivne dobi koje planiraju trudnoću.

Pri toj tehnici mišić s kožom i pripadajućim krvnim žilama prenese se na prsni koš i oblikuje se nova dojka. Za rekonstrukciju veće dojke kirurzi moraju upotrijebiti silikonski implantat koji stavljaju pod mišić kako bi osigurali odgovarajuću veličinu i oblik.



Slika 3. Upotreba režnja *m. latissimus dorsi* za rekonstrukciju nakon SNSM ili SSM

Izvor: Archive of Department of Plastic Surgery, University Hospital “Dubrava”, Zagreb

Većina komplikacija povezanih s ovim zahvatom odnosi se ili na implantat ili na mjesto donora. Implantati imaju opasnost od rupture, pomaka, kontrakture ili infekcija. Mjesto davatelja je u opasnosti od hematoma, seroma, infekcija, hipertrofičnih ožiljaka, slabosti ramenog zgloba. (Hu & Alderman 2007)

Nakon što je mjesto mastektomije rekonstruirano, sljedeći je izazov za plastičnog kirurga stvoriti simetriju s kontralateralnom grudju. Kako bi se postigla simetrija, koriste se tehnike smanjenja grudji (redukcijska mamoplastika), povećanje grudji, podizanje grudji (mastopeksija) ili kombinacija spomenutih tehnika. (Kroll 1998)

#### **4.8. Rekonstrukcija areole i bradavice**

Završna faza totalne rekonstrukcije dojke je rekonstrukcija bradavice i areole.

Obično se ova rekonstrukcija izvodi kao zaseban postupak i može se učiniti bilo kada nakon što je rekonstruirana dojka zadovoljavajuća (najmanje 6 – 8 tjedana nakon rekonstrukcije). (Hu & Alderman 2007)

Cilj je rekonstrukcije bradavice i areole postizanje simetrije položaja bradavica – areolarnog kompleksa u obostranim dojnama, veličine, izgleda i boje jer su i mala odstupanja očita. Rekonstrukcija areole može se provesti kožnim presatkom ili tetoviranjem. Postoji opasnost

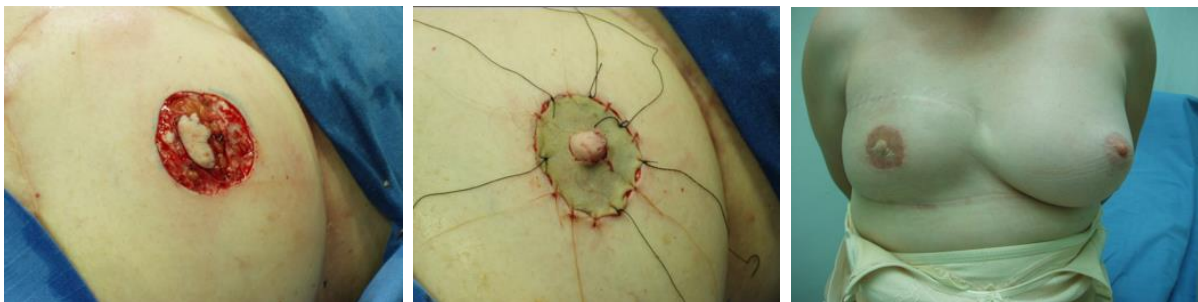od komplikacija na mjestu kontralateralne bradavice, uključujući ožiljke i gubitak osjeta bradavica te je stoga korištenje lokalnih kožnih režnjeva često postupak izbora.

Slika 4. Rekonstrukcija bradavice

a) lokalni režanj u obliku strijele *arrow flap*

b) transplantat kože s medijalne strane bedra

c) konačni ishod



a)

b)

c)

Izvor: Archive of Department of Plastic Surgery, University Hospital “Dubrava”, Zagreb

#### 4.9. Mastektomija s poštedom kože i mamila areola kompleksa

Mastektomija s poštedom kože i mamila areola kompleksa (NAC) relativno su novi konzervativni kirurški zahvati liječenja raka dojke. Prednost mastektomije koja štedi kožu (SSM) je ta što čuva kožnu ovojnici i inframamarni nabor koji zadržava prirodni oblik dojke. Očuvanje mamila areola kompleksa dodatno poboljšava prednost SSM-a. (Vlajčić et al. 2006)

Prema dosadašnjim saznanjima prvi pokušaj supkutane mastektomije s očuvanjem mamile u slučajevima operabilnog raka bio je u Nottinghamu, Breast Clinic u Velikoj Britaniji 1974., a rezultate istraživanja objavili su 1984. Hinton i suradnici. Prateći taj rad napravljeno je mnogo istraživanja o mogućnostima očuvanja NAC-a, uključujući i istraživanje Zlatka Vlajčića i suradnika iz 2006. godine.

Najnovija metaanaliza ovih istraživanja koju su proveli Cunnick i suradnici (2004) pokazala je da je mastektomija koja štedi kožu uz očuvanje NAC-a onkološki sigurna procedura kod odabranih pacijenata. (Vlajčić et al. 2006)

Važno je istaknuti hrvatsko retrospektivno kliničko istraživanje koje su proveli Zdenko Stanec i suradnici (2014) na Klinici za plastičnu, rekonstruktivnu i estetsku kirurgiju Sveučilišne bolnice Dubrava iz Zagreba. To je istraživanje provedeno u periodu od 1997. do 2012. godine. Ciljani ispitanici istraživanja bile su operirane pacijentice s dijagnozama poštedne mastektomije (SNSM, SSM), mastektomije s primarnom rekonstrukcijom. Od ukupnog broja liječenih pacijentica samo je 361 pacijentica zadovoljavala kriterije za uključivanje u ovo istraživanje. Osnovni cilj istraživanja bio je prikazati ishode i onkološku sigurnost SNSM-a te prikazati podatke u postocima o recidivima i preživljenju koje podržavaju svi tipovi mastektomije koja štedi kožu kao siguran onkološki postupak. Prema rezultatima istraživanja, utvrđeno je da su pacijentice bile vrlo zadovoljne osjetom (NAC), 57% imalo ih je normalan ili smanjen osjet. Zadovoljstvo je ovisilo o korištenoj kirurškoj tehnici te je otkriveno da su pacijentice koje su imale rekonstrukciju autolognim tkivom bile najzadovoljnije. Ukupna stopa preživljenja iznosila je 93,1%, a rizik od lokalnog recidiva u NAC nakon SNSM i primarne rekonstrukcije javio se u 1,2% slučajeva. Podaci potvrđuju kako je SNSM sigurna onkološka tehnika s malim postotkom recidiva kod pravilno odabranih pacijentica s ispravno definiranim indikacijama (T1 i T2 tumori, najmanje 2 cm od bradavice). (Stanec et al. 2014)

## **5. PREOPERATIVNA PRIPREMA I POSTOPERATIVNA SKRB**

Preoperativna faza počinje odlukom za kirurškom intervencijom i završava premještanjem pacijenta na operacijski stol. Svrha je preoperativne pripreme uskladiti pacijentičina očekivanja i mogućnosti operacije s ciljem postizanja zadovoljstva pacijentice i kirurga.

U nastavku slijedi opis djelokruga rada iz vlastite prakse.

Spremnost pacijentice na operaciju procjenjuje se prema laboratorijskim i dijagnostičkim nalazima u suradnji s anesteziologom. Anesteziolog pacijenticu najprije upozna s postupcima anestezije, buđenja i njege nakon operacije. Pacijentici se prije operacije savjetuje prestanak pušenja, psihofizička priprema i odgovarajuća prehrana. S pacijenticom prije zahvata još jednom razgovara kirurg koji će je operirati. Uz razgovor, od velike je važnosti i fizikalni pregled kojim se ocjenjuje opće stanje pacijentice, stanje dojki i pregled ostalih dijelova tijela kao potencijalnih donora u slučaju autologne rekonstrukcije.

Dan prije operacijskog zahvata zdravstvena njega usmjerena je na pripremu pacijenata za operaciju. Medicinska sestra prekontrolira učinjene dijagnostičke pretrage, ponovno izvadi krvne nalaze ako postoje liječničke odredbe za to. Obavi pripremu operacijskog polja, primijeni propisane lijekove te uputi pacijentice da nakon večere ne uzimaju hranu, a nakon ponoći ni tekućinu. Objašnjavanjem pacijentima što ih očekuje, edukacijom i podrškom, medicinska ih sestra psihološki priprema za kirurški zahvat.

Na dan operacije medicinska sestra provjerava je li pacijentica natašte, primjenjuje ordiniranu terapiju, pomaže pri stavljanju elastičnih zavoja, vozi pacijenticu u operacijsku salu i preda je anesteziološkom timu. Prilikom predaje dokumentacije i pacijentice medicinskoj sestri iz operacijske sale, pacijenticu predstavlja imenom i prezimenom i daje informacije o terapiji koju je dobila (hipertenzivi, antibiotska profilaksa ili neki drugi lijek), o vrijednostima tlaka ili glukoze u krvi ako ih je bilo potrebno izmjeriti. Nakon završetka operacije, pacijentica se nekoliko sati nalazi u sobi za buđenje. Kad se pacijentica potpuno probudi i nakon što je anesteziolog još jednom provjerio njezino stanje, pacijenticu se premješta na odjel.

Glavne zadaće medicinske sestre na odjelu poslije operacije odnose se na praćenje vitalnih funkcija, kontroliranje zavoja na rekonstruiranoj dojci, praćenje količine tekućina koja se izlučuje drenažnim cijevima i vrećicama, praćenje bilance tekućine, smanjenje boli, davanje propisane analgezije i antibiotika, pomoć pri održavanju osobne higijene, uzimanje krvi za kontrolne nalaze, poticanje pacijentica na što ranije ustajanje iz kreveta. Sve provedene

postupke medicinska sestra dokumentira, izrađuje i vodi plan zdravstvene njege. Medicinska sestra, koja je verzirana u svim postupcima prije i nakon operacije, cijelo je vrijeme uz pacijenticu.

### **5.1. Postoperativne komplikacije**

Iz djelokruga vlastite prakse poteškoće i komplikacije koje se javljaju nakon operacije obično su posljedica samog operativnog zahvata i/ili djelovanja anestetika. Bolovi u rukama i ramenima, slabost, ukočenost i smanjena pokretljivost ruke česti su nakon operacije. Prilikom kirurškog zahvata mogu se ozlijediti živci koji će posljedično izazvati utrnulost i trnce u području pazuha, nadlaktice ili prsa. Osjet je još jedna bitna komponenta koja može varirati. Moguće je da kod rekonstruirane dojke osjet bude smanjen ili pojačan. Te se promjene često poboljšavaju unutar nekoliko tjedana, ali mogu trajati i dulje. Ponekad utrnulost ili trnci možda neće potpuno nestati. Fizioterapeut ili radni terapeut mogu educirati pacijente o vježbama koje im mogu pomoći. Još jedna neželjena komplikacija kirurškog liječenja je limfedem (oticanje ruke nakon uklanjanja pazušnih limfnih čvorova), koja nastane zbog smetnji u protoku limfe. Najčešće je to estetska smetnja, ali može uzrokovati i smanjenu pokretljivost ruke. Limfna drenaža i kompresijsko liječenje vrlo su važni za sprječavanje zadržavanja tekućine u tkivu.

Poteškoće se mogu javiti i prilikom cijeljenja rane. Najčešće komplikacije povezane s ranom uključuju infekciju, serom, hematoma, nekrozu kožnog reznja. Serom je nakupljanje tekućine ispod kožnih reznjeva nakon mastektomije. Tekućina se može nakupiti u ili oko kirurškog ožiljka i uzrokovati oteklinu poput balona. Serom se također može razviti u pazuhu nakon disekcije aksilarnih limfnih čvorova. Nakupljanje tekućine može biti neugodno, ali nije štetno. Prevencija seroma zasniva se na postavljanju drenova prilikom operativnog zahvata, a u slučaju pojave seroma, unatoč postavljenim drenovima, pristupa se serijskoj aspiraciji.

Kirurg i medicinska sestra mogu drenirati tekućinu pomoću tanke igle i štrcaljke. Zadaća je medicinske sestre osigurati strogo aseptične uvjete prilikom evakuacije seroma. Ovaj postupak nije bolan, ali će ga možda trebati ponoviti nekoliko puta.

Svaku je infekciju nužno pravovremeno liječiti i ponekad je potrebno implantate zamijeniti novima. Krvarenje tijekom zahvata je normalna popratna pojava, ali svako pretjerano krvarenje u postoperativnom periodu, kao i stvaranje velikih hematoma, često je indikacija za

ponovnu operaciju. Prilikom kontrole drenaže medicinska sestra obraća pažnju na drenažni sadržaj – je li krvav, sukrvav ili serozan. Također je važno praćenje količine sadržaja, brzine pražnjenja i prohodnosti drena. Ožiljak je normalna popratna pojava koja se pojavljuje nakon operacije, njegova vidljivost ovisi o koži i organizmu pacijentice. Veličina ožiljka ovisi o metodi rekonstrukcije.

Za očuvanje i podizanje kvalitete života nakon operacije dojke ženama je potrebna psihološka podrška koja počinje još u procesu liječenja i koju provode zdravstveni djelatnici. Psihološka podrška podrazumijeva primjerene upute o postupcima i ublažavanju posljedica terapije, nastavku liječenja i važnosti redovitih kontrolnih pregleda, načinu prehrane, potrebnoj količini sna i svakodnevnom odmoru, očuvanju preostale radne sposobnosti i vježbanju.

Važno je napomenuti da su Irwin i suradnici (2004) istraživanjem pokazali kako vježbanje i tjelesna aktivnost imaju utjecaj na smanjenje boli, smanjenje umora, poboljšanje fleksibilnosti, manji emocionalni stres i smanjen nastanak limfedema. Vježbanje smanjuje postoperativne nuspojave i poboljšava kvalitetu života.

## 6. UTJECAJ DIJAGNOZE I KIRURŠKOG LIJEČENJA NA KVALITETU ŽIVOTA ŽENA

Kvaliteta života učestalo je istraživani aspekt u onkoloških i kroničnih pacijenta, osobito zato što je dio osobnog doživljaja i iskustva koje je sastavnica mentalnog zdravlja.

Svjetska zdravstvena organizacija (eng. *World Health Organization*, WHO) definirala je mentalno zdravlje kao stanje dobrobiti u kojem pojedinac ostvaruje svoje potencijale, može se nositi s normalnim životnim stresom, može raditi produktivno i plodno te je sposoban pridonositi zajednici (*World Health Organization*). Prema definiciji Svjetske zdravstvene organizacije mentalno zdravlje dio je općeg zdravlja, a ne samo odsutnost bolesti (*World Health Organization*).

Mentalno je zdravlje isprepletено s fizičkim i socijalnim zdravljem, a sve zajedno čini neraskidivu i nerazdjeljivu cjelinu. Na stanje mentalnog blagostanja utjecaj imaju različiti faktori u životu pojedinca. Svakako su maligna oboljenja i operativni zahvati važni faktori koji određuju i doprinose mentalnom stanju. Važan je odraz mentalnog zdravlja slika o vlastitom tijelu, a do promjene u percepciji dolazi zbog promjena na tijelu kao posljedice liječenja.

Dijagnoza i liječenje raka dojke mogu snažno utjecati na ženino mentalno zdravlje i kvalitetu života. Mnoge žene dožive znatan psihološki stres nakon dijagnoze i tretmana karcinoma dojke. Stres je najčešće uzrokovan brigom oko dijagnoze i prognoze, odlukama u vezi liječenja i nemogućnošću obavljanja svakodnevnih životnih funkcija i uloga.

Donošenje odluke između mastektomije, primarne i sekundarne rekonstrukcije iznimno je teško i također stresno. Gubitak jedne ili obje dojke može utjecati na samopoštovanje pacijentice i sliku vlastitog tijela. Fizički i psihički oporavak može imati iznimno velik utjecaj na kvalitetu života.

Metcalfe i suradnici (2012) u istraživanju su izvijestili da je godinu dana nakon operativnog zahvata psihički stres bio evidentan bez obzira na izvršenu rekonstrukciju ili ne, ili na vrijeme (neposredna ili odgođena) rekonstrukcije. Rezultati ovog istraživanja potvrđuju važnost psihosocijalne podrške bez obzira imale pacijentice ili ne rekonstrukciju dojke (Metcalfe i sur. 2012).



Burnet i sur. (2004) ističu da je značajan dio sestrinske uloge davanje informacija i emocionalna podrška. Kvalificirane medicinske sestre za njegu dojki mogu pobliže pratiti svoje pacijentice kako bi se utvrdilo i prilagodilo psihosocijalno liječenje te kako bi se identificirale one pacijentice kojima je potrebna daljnja psihološka intervencija (Burnet i sur. 2004).

Pružanjem informacija, davanjem praktičnih savjeta oko grudnjaka i prilagodbe protezama medicinske sestre pomažu pacijenticama da se prilagode promijenjenom izgledu tijela i pomažu im da se lakše nose s tom promjenom u životu.

### **6.1. Istraživanja o utjecaju rekonstrukcije na kvalitetu života**

Elder i sur. (2005) napravili su u Švedskoj istraživanje u kojem su pokazali značajno poboljšanje kvalitete života i zadovoljstvo pacijentica godinu dana nakon rekonstrukcije dojke. U zaključku istraživanja dokazano je da su pacijentice koje su imale neposrednu rekonstrukciju dojke dozele kvalitetu života normalne populacije godinu dana nakon zahvata. Žene su bile jako zadovoljne s općim rezultatom i relativno zadovoljne estetskim izgledom. Unatoč svemu, velik broj ispitanica bio je zadovoljan općenitim ishodom.

Ng i sur. (2016) u svom istraživanju statistički su prikazali prednosti rekonstrukcije u sveobuhvatnoj skrbi pacijenata s rakom dojke. Ispitanici su bili svrstani u dvije kategorije, njih 55% imalo je mastektomiju bez rekonstrukcije, a 45% ispitanica imalo je mastektomiju s rekonstrukcijom. S obzirom na podatke dobivene iz upitnika Breast Q, koje su ispunile pacijentice, 80,6% njih, koje su nakon mastektomije imale rekonstrukciju, izjavilo je da ima poboljšanu sliku o sebi. Razlog zbog kojeg žene donose odluku o operaciji rekonstrukcije dojki je taj što u rekonstrukciji vide način preuzimanja kontrole nad svojim životom koja im omogućuje da odbace sliku sebe kao bolesne osobe. Rekonstrukcija im pomaže da se opet osjećaju kao da su to one i da vrate normalan izgled. Normalan izgled znači da one više ne moraju nositi proteze niti biti ograničene pri odabiru odjeće. Rekonstrukcija dojke im omogućuje da vrate osjećaj cjelovitosti i ženstvenosti. Dapače, nenošenje proteze daje ženama osjećaj samopouzdanja u obavljanju svakodnevnih aktivnosti i način kako se nositi s javnim predstavljanjem svoje bolesti. Također, pruža im kontrolu nad time kako će njihova bolest i tretman biti prikazan njihovoj djeci/obitelji. (Ng i sur. 2016)

Eljuga i suradnici (2020) napravili su istraživanje kojem je cilj bio usporediti zadovoljstvo pacijentica koristeći Breast Q upitnik kao glavni instrument procjene kvalitete života i općeg zadovoljstva između pacijentica koje su bile podvrgnute lumpektomiji i onih koje su bile podvrgnute onkoplastičnom zahvatu. Sa stajališta zadovoljstva grudima i estetskim izgledom rezultati istraživanja pokazali su višu razinu zadovoljstva nakon operacije u skupini pacijentica koje su nakon uklanjanja tumora bile podvrgnute onkoplastičnom zahvatu. (Eljuga et al. 2020)

Rekonstrukcija dojke ima blagotvoran utjecaj na mentalno zdravlje te mnoge žene s ranim stadijem raka dojke odabiru rekonstrukciju dojke nakon mastektomije upravo s ciljem poboljšanja tjelesnog i psihičkog zdravlja.

Kao što je prikazano, može se reći da su istraživanja potvrdila pozitivne učinke rekonstrukcije dojke nakon operativnog zahvata mastektomije.

## 7. ZAKLJUČAK

Rekonstrukcija dojke dio je liječenja raka dojke. Postoji nekoliko rekonstruktivnih postupaka koji uključuju korištenje tkivnih ekspandera, implantate punjene fiziološkom otopinom i silikonske implantate. Autologna rekonstrukcija tkiva uključuje prijenos režnja tkiva s donorskog mjesta na prednju stranu prsnog koša.

Odabir prave opcije ponekad može biti težak zadatak jer ovisi o nizu čimbenika kao što su stadij bolesti, plan liječenja (uključujući vjerojatnost radioterapije nakon mastektomije), povijest kirurških zahvata, komorbiditeti, volumen i oblik druge dojke, tjelesne navike, pušenje, potencijalna donatorska mjesta za autolognu rekonstrukciju i pacijentičina očekivanja i želje.

Rekonstrukcija dojke često se izvodi nakon mastektomije. Prednosti neposredne rekonstrukcije uključuju pojednostavljenu skrb, smanjenje troška, vrhunske kozmetičke rezultate i psihosocijalnu dobrobit. Neposredna rekonstrukcija može se razmotriti za većinu pacijentica koje su podvrgnute mastektomiji.

Nekoliko je istraživanja pokušalo izmjeriti utjecaj rekonstrukcije na psihosocijalnu funkciju i kvalitetu života. Rezultati ukazuju na to da rekonstrukcija dojke pruža poboljšanja u psihološkom, socijalnom, emocionalnom, funkcionalnom smislu, uključujući samopoštovanje, seksualnost i sliku tijela.

Medicinske sestre imaju ključnu ulogu u fizičkoj, ali i psihosocijalnoj podršci pacijentima oboljelima od raka dojke. One su one koje najviše vremena provode s pacijentima i koje o njima kao osobama redovito znaju mnogo više, a o vještini, empatiji, osjećajnosti, i skrbi medicinskih sestra često ovisi ukupan ishod liječenja.

Korisno bi bilo da medicinske sestre u budućnosti provedu istraživanje u području rekonstrukcije dojke jer bi to zasigurno doprinijelo kvalitetnijoj skrbi pacijentica.

## **8. ZAHVALE**

Zahvaljujem mentoru prof. dr. sc. Radi Žicu na pomoći i suradnji tijekom izrade diplomskog rada.

Hvala i doc. dr. sc. Ivanu Milasu na savjetima i pomoći u procesu nastanka rada.

Najveća zahvala ide mom mužu, djeci i mojim roditeljima koji su mi bili najveći oslonac i pružili podršku u ostvarenju mojeg cilja.

Svakako je tu i zahvala mom bratu i šogorici na emocionalnoj podršci.

## 9. LITERATURA

1. Ahčan U (2015) Rak dojke i suvremeni načini rekonstrukcije. Zagreb: Medicinska naklada.
2. Alderman A K, Wilkins E, Lowery J et al. (2000) Determinants of patient satisfaction in post-mastectomy breast reconstruction. *Plastic and reconstructive surgery* 106(4):769-776.
3. Alderman A K, Wilkins E G, Kim H M, Lowery J C (2002) Complications in postmastectomy breast reconstruction: two-year results of the Michigan Breast Reconstruction Outcome Study. *Plastic and reconstructive surgery* 109(7):2265-2274.
4. Al-Ghazal S K, Sully L, Fallowfield L, Blamey R W (2000) The psychological impact of immediate rather than delayed breast reconstruction. *European Journal of Surgical Oncology* 26(1):17-9.
5. American Cancer Society (2014) Breast Cancer Facts & Figures 2013-2014. Atlanta: American Cancer Society, Inc.
6. Archive of Department of Plastic Surgery, University Hospital "Dubrava", Zagreb.
7. Boyle P, Ferlay J (2005) Cancer incidence and mortality in Europe, 2004. *Annals of Oncology* 16(3):481-488.
8. Burnet K, Chapman D, Wishart G, Purushotham A (2004) Nurse specialists in breast care: a developing role. *Nurs Stand* 18(45):38-42.
9. Cancer center. [www.cancercenter.com](http://www.cancercenter.com). Pristupljeno 12. travnja 2022.
10. Cancer council Australia (2015) Breast Protheses and Reconstruction A guide for women affected by breast cancer. <https://cancerqld.org.au/index.php>. Pristupljeno 25. srpnja 2022.
11. Cederna P S, Yates W R, Chang P et al. (1995) Postmastectomy reconstruction: comparative analysis of the psychosocial, functional, and cosmetic effects of transverse rectus abdominis musculocutaneous versus breast implant reconstruction. *Ann Plast Surg* 35(5):458-468.
12. Champaniera C M, Wong W W, Hill E M, Gupta S C (2012) The evolution of breast reconstruction: a historical perspective. *World Journal of Surgery* 36(4):730-742.

13. Chen K T, Mardini S, Chuang D C et al. (2007) Timing of presentation of the first signs of vascular compromise dictates the salvage outcome of free flap transfers. *Plast Reconstr Surg* 120(01):187-195.
14. Connors S K, Goodman M S, Myckatyn T, Margenthaler J, Gehlert S (2016) Breast reconstruction after mastectomy at a comprehensive cancer center. *Springer plus* 5(1):955.
15. Cunnick G H, Mokbel K (2004) Skin-sparing mastectomy. *The American Journal of Surgery* 188(1):78-84.
16. DellaCroce J F, Wolfe T E (2013) Breast Reconstruction. *The Surgical clinics of North America*. 93(2):445-454.
17. Dibbs R, Trost J, DeGregorio V, Izaddoost S (2019) Free Tissue Breast Reconstruction. *Semin Plast Surg*. 33(1):59-66.
18. Djohan R, Gage E, Bernard S (2008) Breast reconstruction options following mastectomy. *Cleveland Clinic Journal of Medicine* 75(1):17-23.
19. Elder E E, Brandberg Y, Björklund T, Rylander R, Lagergren J, Jurell G, Wickman M, Sandelin K (2005) Quality of life and patient satisfaction in breast cancer patients after immediate breast reconstruction: a prospective study. *Breast* 14(3):201-208.
20. Eljuga D, Milas I, Ozretić P, Stanec M, Gorjanc B, Eljuga K, Vlajčić Z, Martić K (2020) Prospective study on quality of life after oncoplastic and lumpectomy breast cancer procedures-Is there a difference? *Breast Journal* 26(2): 312-315.
21. Franceschini G, Martin Sanchez A, Di Leone A, Magno S, Moschella F, Accetta C, Masetti R (2015) New trends in breast cancer surgery: a therapeutic approach increasingly efficacy and respectful of the patient. *Il Giornale di chirurgia*, 36(4):145–152.
22. Homsy A, Rüegg E, Montandon D, Vlastos G, Modarressi A, Pittet B (2018) Breast Reconstruction: A Century of Controversies and Progress. *Annals of plastic surgery* 80(4):457-463.
23. Hrvatski zavod za javno zdravstvo. Dan narcisa. <https://www.hzjz.hr/sluzba-epidemiologija-prevencija-nezaraznih-bolesti/dan-narcisa/>. Pristupljeno 4. travnja 2022.

24. Hortobagyi G N, de la Garza Salazar J, Pritchard K, Amadori D, Haidinger R, Hudis CA et al. (2005) The global breast cancer burden: variations in epidemiology and survival. *Clinical Breast Cancer* 6(5):391-401.
25. Hu E S, Alderman A K (2007) Breast reconstruction. *The Surgical clinics of North America* 87(2):453-467.
26. Irwin M L, McTiernan A, Bernstein L et al. (2004) Physical activity levels among breast cancer survivors. *Medicine & Science in Sports & Exercise* 36:1484-1491.
27. Jonsson H, Bordas P, Wallin H, Nystrom L, Lenner P (2007) Service screening with mammography in Northern Sweden: effects on breast cancer mortality - an update. *Journal of Medical Screening* 14(2):87-93.
28. Keller A (2009) A new diagnostic algorithm for early prediction of vascular compromise in 208 microsurgical flaps using tissue oxygen saturation measurements. *Ann Plast Surg* 62(05):538-543.
29. Kroll S S, Schusterman M A, Reece G P et al. (1996) Timing of pedicle thrombosis and flap loss after free-tissue transfer. *Plast Reconstr Surg* 98(07):1230-1233.
30. Kroll S S (1998) Options for the contralateral breast in breast reconstruction. *Surgery of the breast: principles and art*. Philadelphia: Lippincott-Raven.
31. Kulkarni D, Dixon J M (2012) Congenital Abnormalities of the Breast. *Women's Health*, 75-88.
32. Marin-Gutzke M, Sanchez-Olaso A (2010) Reconstructive surgery in young women with breast cancer. *Breast Cancer Research and Treatment* 123:67-74.
33. Metcalfe K A, Semple J, Quan M L, Vadaparampil S T, Holloway C, Brown M, Bower B, Sun P, Narod S A (2012) Changes in psychosocial functioning 1 year after mastectomy alone, delayed breast reconstruction, or immediate breast reconstruction. *Annals of surgical oncology* 19(1):233-241.
34. Nelson J A, Tchou J, Domchek S, Sonnad S S, Serletti J M, Wu L C (2012) Breast reconstruction in bilateral prophylactic mastectomy patients: factors that influence decision making. *Journal of Plastic and Reconstructive Aesthetic Surgery* 65(11):1481-1489.

35. Ng S K, Hare R M, Kuang R J, Smith K M, Brown B J, Hunter-Smith D J (2016) Breast Reconstruction Post Mastectomy: Patient Satisfaction and Decision Making. *Annals of plastic surgery* 76(6):640-644.
36. Old Medic (2018) Nipple reconstruction – what you need to know. <https://i.oldmedic.com/img/big/hr-2018/nipple-reconstruction-surgery-what-you-need-to-know.jpg>. Pristupljeno 1. srpnja 2022.
37. Rose J, Puckett Y (2022) Breast Reconstruction Free Flaps. StatPearls. StatPearls Publishing. <https://pubmed.ncbi.nlm.nih.gov/31082092/>. Pristupljeno 20. lipnja 2022.
38. Spear S L, Backer J L Jr (1995) Classification of capsular contracture after prosthetic breast reconstruction. *Plastic and Reconstructive Surgery* 96(5):1119-1124.
39. Srinivasa D R, Garvey P B, Qi J et al. (2017) Direct-to-implant versus two-stage tissue expander/implant reconstruction: 2-year risks and patient-reported outcomes from a prospective, multicenter study. *Plastic and reconstructive surgery* 140(5):869-877.
40. Stanec Z, Žic R, Budi S, Stanec S, Milanović R, Vlajčić Z, Roje Z, Rudman F, Martić K, Held R, Gorjanc B (2014) Skin and nipple-areola complex sparing mastectomy in breast cancer patients: 15-year experience. *Annals of plastic surgery* 73(5): 485-491.
41. The Food and Drug Administration (FDA) (2019) Questions and answers about breast implant-associated anaplastic large cell lymphoma (bia-alcl). [Questions and Answers about Breast Implant-Associated Anaplastic Large Cell Lymphoma \(BIA-ALCL\) | FDA](#). Pristupljeno 10. kolovoza 2022.
42. Vlajčić Z, Žic R, Stanec S, Stanec Z (2006) Nipple-areola complex preservation. *Plastic and reconstructive surgery* 118(6): 1493-1495.
43. Wilkins E, Cederna P, Lowery J et al. (2000) Prospective analysis of psychosocial outcomes in breast reconstruction: one year postoperative results from the Michigan Breast Reconstruction Outcome Study. *Plastic and reconstructive surgery* 106(5):1014-1027.
44. World Health Organization (WHO), <https://www.who.int/>. Pristupljeno 1. travnja 2022.



## 10. ŽIVOTOPIS

Ivana Kovač Kudrić rođena je 1. lipnja 1980. godine u Slavonskom Brodu. Završila je srednju medicinsku školu u Slavonskom Brodu. Nakon završene srednje škole, odrađuje pripravnički staž u Općoj bolnici „dr. Josip Benčević“ te nakon toga upisuje Zdravstveno veleučilište Zagreb, smjer radna terapija. Godine 2002. stječe akademski naziv bacc. therap. occup., a 2014. upisuje smjer sestrinstvo na istoimenom fakultetu te stječe ak. naziv bacc. med. techn. Dugi niz godina radila je kao stručni suradnik na Zdravstvenom veleučilištu u svojstvu mentora kliničke prakse i mentora pripravničkog staža. Tijekom studija dodatno se usavršavala polaganjem raznih stručnih edukacija i konferencija. Obrazovanje nastavlja 2020. godine na Medicinskom fakultetu Sveučilišta u Zagrebu, upisavši smjer diplomski studij sestrinstva.

### RADNO ISKUSTVO

1998. – 1999., Opća bolnica „ dr. Josip Benčević“, Slavonski Brod

2004. – 2005., Dom zdravlja Zagrebačke županije

2006. – 2019., Klinika za dječje bolesti Zagreb

2019. do danas, Kliničko bolnički centar Sestre Milosrdnice, Klinika za tumore, Zagreb