

Tromboza vene porte

Jovičić, Diana

Master's thesis / Diplomski rad

2014

Degree Grantor / Ustanova koja je dodijelila akademski / stručni stupanj: **University of Zagreb, School of Medicine / Sveučilište u Zagrebu, Medicinski fakultet**

Permanent link / Trajna poveznica: <https://um.nsk.hr/um:nbn:hr:105:759136>

Rights / Prava: [In copyright](#)/[Zaštićeno autorskim pravom.](#)

Download date / Datum preuzimanja: **2025-03-12**



Repository / Repozitorij:

[Dr Med - University of Zagreb School of Medicine Digital Repository](#)



**SVEUČILIŠTE U ZAGREBU
MEDICINSKI FAKULTET**

Diana Jovičić

**Tromboza vene porte: patofiziologija,
dijagnostika i liječenje**

Diplomski rad



Zagreb, 2014.

Ovaj diplomski rad izrađen je na Zavodu za gastroenterologiju, Klinike za unutrašnje bolesti Kliničke bolnice Merkur pod vodstvom doc.dr.sc. Anne Mrzljak i predan je na ocjenu u akademskoj godini 2013./2014.

POPIS I OBJAŠNENJE KRATICA KORIŠTENIH U TEKSTU

AFP alfa feto protein

AML akutna mijeloična leukemija

CT kompjuterizirana tomografija

DIK diseminirana intravaskularna koagulacija

HBV hepatitis B virus

HCC hepatocelularni karcinom

HCV hepatitis C virus

HLA humani leukocitni antigen

KMB kronična mijeloproliferativna bolest

KML kronična mijeloična leukemija

MR magnetska rezonancija

MTHFR metilentetrahidrofolat reduktaza

PRV policitemija rubra vera

TIPS transjugularni intrahepatalni portosistemski šant

SADRŽAJ

SAŽETAK	
SUMMARY	
1. ANATOMIJA PORTALNOG SUSTAVA.....	1
2. EPIDEMIOLOGIJA	3
3. PATOFIZIOLOGIJA TROMBOZE VENE PORTE.....	4
3.1. NASLJEDNI PREDISPONIRAJUĆI FAKTORI TROMBOZE VENE PORTE	5
3.2. STEČENI PREDISPONIRAJUĆI FAKTORI TROMBOZE VENE PORTE	11
4. AKUTNA TROMBOZA VENE PORTE.....	17
5. KRONIČNA TROMBOZA VENE PORTE	20
6. KOMPLIKACIJE TROMBOZE VENE PORTE	23
7. LIJEČENJE.....	25
ZAKLJUČAK.....	29
LITERATURA	31
ŽIVOTOPIS	38

SAŽETAK

Tromboza vene porte: patofiziologija, dijagnostika i liječenje

Diana Jovičić

Potpuna ili djelomična trombotička opstrukcija funkcionalnog krvotoka jetre, tromboza vene porte (TVP), relativno je rijetko stanje koje nastaje kao rezultat kombinacije lokalnih i sistemskih protrombotičkih faktora. U bolesnika bez ciroze, TVP je posljedica višestrukih nasljednih i stečenih protrombotičkih poremećaja, dok kod bolesnika s cirozom kod kojih je češća, u patogenezu su uključeni i brojni drugi faktori poput smanjene brzine portalnog krvotoka i narušene arhitekture jetrenog parenhima. Akutna tromboza klinički se prezentira od asimptomatske do po život opasne ishemije i infarkta crijeva, dok se u kroničnom obliku tipično prezentira krvarenjem iz varikoziteta ili drugim komplikacijama portalne hipertenzije. Dijagnoza se temelji na slikovnim metodama prikaza venske opstrukcije preventivno Dopplerom, uz nadopunu ili potvrdu pomoću kompjuterizirane tomografije i magnetske rezonancije. Nažalost danas su još uvijek nedostatne kliničke studije o odabiru terapije kako za akutne tako i kronične TVP. Generalno, ukoliko je kod bolesnika rizik od krvarenja nizak, opravdano je započeti liječenje oralnom antikoagulatnom terapijom, ali ona se dugoročno ne preporučuje kod bolesnika sa komplikacijama ciroze. Invazivni pristupi poput trombolize ili transjugularnog portosistemskog šanta predstavljaju daljnje modalitete liječenja. Svrha ovog preglednog rada je 1) prikazati osnovne patofiziološke mehanizme i glavne faktore rizika koji sudjeluju u razvitku TVP, 2) prikazati kliničku sliku akutne i kronične TVP kao i njihove komplikacije te 3) razjasniti dijagnostički postupak i terapijske opcije kod bolesnika s akutnom i kroničnom TVP.

KLJUČNE RIJEČI: tromboza vene porte, protrombotski faktori, antikoagulantna terapija

SUMMARY

Portal Vein Thrombosis: Pathophysiology, Diagnostics and Treatment

Diana Jovičić

Portal vein thrombosis (PVT) is a complete or partial thrombotic obstruction of functional liver blood flow. It is a rare condition which is a result of local and systemic prothrombotic factors. In non-cirrhotic patients, PVT is consequence of several inherited and acquired prothrombotic disorders, while more commonly in cirrhotic patients, the pathogenesis involves other factors like decreased portal blood flow velocity and abnormal liver architecture. Clinical presentation of acute thrombosis ranges from asymptomatic to life-threatening ischemia and intestinal infarction, while in typical form of chronic presentation includes variceal bleeding or other complications of portal hypertension. Diagnosis of PVT is based on imaging methods primarily Doppler ultrasound, in addition to computer tomography and magnetic resonance. Clinical studies today are unfortunately still insufficient in the decision of the adequate therapy for both acute and chronic PVT. In general, if the risk of bleeding is low, it is reasonable to start treatment with oral anticoagulant therapy, however this approach is recommended for patients with complications of cirrhosis. Invasive approaches like thrombolysis or transjugular portosystemic shunt represent further treatment modalities. Purpose of this review is to 1) demonstrate pathophysiological mechanisms and the major risk factors involved in the development of PVT, 2) summarize clinical presentation of acute and chronic PVT and their complications and 3) clarify management and therapeutic options in patients with acute and chronic PVT.

KEYWORDS: portal vein thrombosis, prothrombotic factors, anticoagulant therapy

1. ANATOMIJA PORTALNOG SUSTAVA

Vena porte glavna je vena funkcionalnog krvotoka jetre. Ona skuplja krv iz abdominalnog dijela probavne cijevi i pridruženih organa (žučnog mjehura, gušterače i slezene) i odvodi ju u jetru. Nastaje spajanjem gornje mezenterične i lijenalne vene iza glave gušterače, protežući se kranijalno ulazi u svezu hepatoduodenalnog ligamenta gdje leži između duktusa koledokusa i hepatalne arterije. Uz donju stranu jetre, vena porte se dijeli na dva ogranka, desni i lijevi, koji ulaze u jetru i daju interlobarne, a daljnjim granjanjem između jetrenih režnjića interlobularne grane. U jetreni režnjić (lat. *lobulus*) dalje ulaze sinusoidne koje jetrenim stanicama donose razgradne proizvode probave. Iz jetrenog režnjića krv se ulijeva u centralnu venu, pa u sabirne vene koje se spajaju u hepatalne vene, te ulijevaju u donju šuplju venu (Krmpotić Nemanić J & Marušić A 2002).

Sustav vene porte čine 4 korijena:

1. gornja mezenterična vena
2. donja mezenterična vena
3. lijenalna vena
4. lijeva gastrična vena

Jetra je organ sa dvostrukim krvotokom, te osim funkcionalnog, portalnog krvotoka, ima i nutritivni, arterijski krvotok. Oko 75% krvi ulazi u jetru portalnim krvotokom kroz venu porte, a oko 25% kroz hepatalnu arteriju. Portalnim krvotokom u jetru dopijevaju hranjive tvari i ostali sastojci apsorbirani u probavnom sustavu, dok hepatalnom arterijom jetra dobiva hranu i kisik. Hepatalna arterija se kao i vena porte, na ulazu u jetru dijeli na desni i lijevi ogranak. Oni vaskulariziraju zidove

ogranaka vene porte, hepatalnih vena, žučnih vodova i dijelove Glissonove čahure (Krmptić Nemanić J & Marušić A 2002).

DEFINICIJA TROMBOZE VENE PORTE

Tromboza vene porte označava potpunu ili djelomičnu opstrukciju krvotoka vene porte zbog prisutnosti tromba u lumenu vene.

Prvi slučaj tromboze vene porte su objavili 1868. godine Balfour i Stewart kod bolesnika sa splenomegalijom, ascitesom i krvarenjem iz varikoziteta (Wang JT et al. 2005).

Tromboza vene porte u bolesnika s inače zdravom jetrom najčešće je posljedica nasljednih ili stečenih protrombotskih stanja. U bolesnika sa cirozom jetre patogeneza je povezana s poremećenom hemostazom i usporavanjem portalnog krvotoka.

Bolesnici obično imaju više rizičnih čimbenika za TVP. U studiji na 92 bolesnika sa TVP 16% imalo je nula, 47% imalo je jedan, 24% imalo je dva, 10% imalo je 3, a 3% imalo je četiri simultana nasljedna ili stečena predisponirajuća faktora (Janssen HL et al. 2000).

Stoga se TVP ne bi trebala vezati uz jedan uzrok bez obrade za druge predisponirajuće čimbenike.

2. EPIDEMIOLOGIJA

Incidencija tromboze vene porte (TVP) u bolesnika bez ciroze nije poznata. Pretpostavlja se da zahvaća 5 do 10% bolesnika u razvijenim zemljama, te do trećine bolesnika u zemljama u razvoju (zbog povećane incidencije infektivnih bolesti) (Amitrano L et al. 2004).

S druge strane kod bolesnika s cirozom jetre, tromboza vene porte je česta i vrlo često povezana s težinom jetrene bolesti. Njezina prevalencija temeljem obdukcijskih studija iznosi od 6 do 64%, dok studije koje koriste ultrazvučnu dijagnostiku iznose prevalenciju od 5 do 24% (Fimognari FL & Violi F 2008).

Prevalencija u bolesnika s kompenziranom cirozom jetre je manja od 1% (Okuda K et al. 1985), dok kod bolesnika s uznapredovalnom dekompenziranom cirozom jetre tj. kandidata za transplantaciju iznosi 8 do 25%. (Francoz C et al. 2005). U švedskoj obdukcijskoj studiji na općoj populaciji (n=24000) prevalencija TVP bila je manja od 1% (Ogren M et al. 2006). Najčešći predisponirajući faktori za TVP bili su ciroza jetre (28%), primarni ili sekundarni malignomi hepatobilijarnog sustava (23-44%), infektivne ili upalne bolesti abdomena (10%), mijeloproliferativni poremećaji (3%), dok u 14% slučajeva nije nađen niti jedan predisponirajući faktor.

3. PATOFIZIOLOGIJA TROMBOZE VENE PORTE

Opstrukcija vene porte dovodi do promjena u hemodinamici sistemskog i splanhičnog krvotoka. Zbog prekida portalnog protoka krvi, jetra gubi oko dvije trećine svoje krvne opskrbe. Ovakvo stanje bolesnici obično dobro podnose i ne razvijaju simptome. Nasuprot tome, opstrukcija hepatalne arterije uvijek vodi do teške disfunkcije jetre koja ukoliko se ne liječi, završava fatalno.

Gubitak portalnog doprinosa jetrenoj krvnoj opskrbi, nadomješta se promptnom aktivacijom dvaju kompenzatorna mehanizma. Prvi mehanizam je „arterijska vazodilatacija“ hepatalne arterije. To „arterijsko spašavanje“ je vaskularni refleks koji se viđa u svakom organu sa arterijskom i venskom cirkulacijom i omogućava očuvanje jetrene funkcije u akutnim stadijima TVP (Henderson JM et al. 1992). Drugi kompenzatorni mehanizam je „vensko spašavanje“ u kojem dolazi do brzog razvoja kolaterala i zaobilaznja opstrukcije. Njihov razvoj započinje kroz nekoliko dana nakon TVP i pretpostavlja se da završava za 3 do 5 tjedana. Kao rezultat toga, trombozirana vena porte je zamijenjena sa mrežom krvnih kolaterala koje se nazivaju „kavernom“, a povezuju dijelove distalno i proksimalno od tromba. U ovom stadiju uobičajen je razvoj hiperkinetičke cirkulacije koju karakterizira niski sistemski vaskularni otpor i visok srčani minutni volumen (Wang JT et al. 2005).

Usprkos aktivaciji ovih kompleksnih sustava potpore, oštećenje portalnog krvotoka ima važne posljedice na tkivo jetre. Ovaj proces dovodi do progresivnog gubitka tkiva i može biti odgovoran za oštećenje jetrene sintetske funkcije u uznapredovalim stadijima tromboze vene porte (Harmanci O & Bayraktar Y 2007).

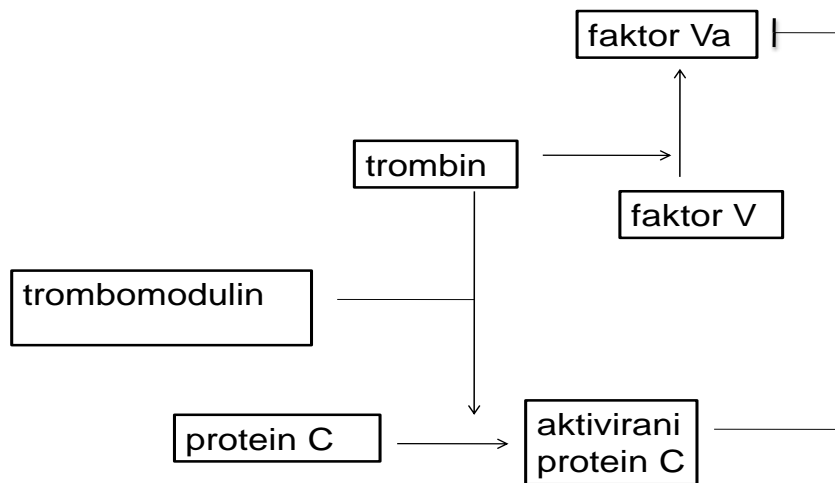
3.1. NASLJEDNI PREDISPONIRAJUĆI FAKTORI TROMBOZE VENE PORTE

Tromboza vene porte može biti posljedica nasljednih predisponirajućih faktora koji su rezultat promjena na genima faktora koji sudjeluju u procesu zgrušavanja poput faktora V, protrombina, proteina C, proteina S, antitrombina, homocisteina i faktora VIII.

MUTACIJA FAKTORA V LEIDEN

Faktor V Leiden je prokoagulantni faktor zgrušavanja koji povećava produkciju trombina, centralnog enzima odgovornog u stvaranju fibrinogena koji rezultira formiranjem ugruška. Faktor V sintetizira se kao inaktivni faktor i kao takav cirkulira u plazmi. Mala količina trombina dovodi do aktivacije faktora V (faktor Va) koji sudjeluje kao kofaktor u protrombinskom kompleksu, čime dolazi do pretvorbe protrombina u veće količine trombina (Slika 1).

Mutacija faktora V, faktor V Leiden, rezultat je točkaste mutacije gena koja rezultira zamjenom aminokiselina (arginina u glutamin) na poziciji 506, čime je onemogućena njegova prirodna inaktivacija pomoću aktiviranog proteina C, snažnog antikoagulantnog faktora. Faktor V Leiden mutacija najčešći je uzrok trombofilija (Zupančić Šalek S 2008).

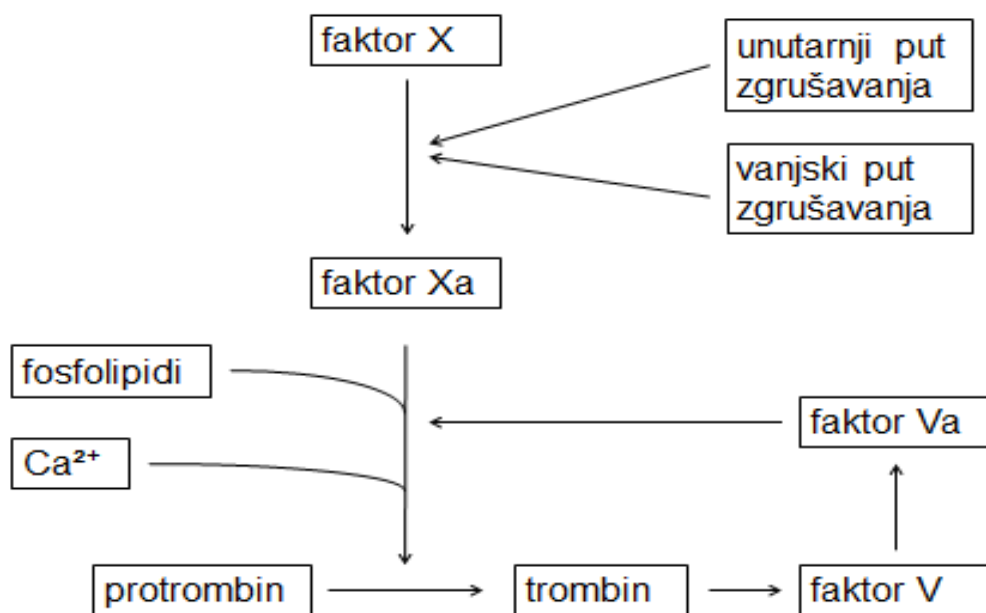


Slika 1. Aktivacija i inaktivacija faktora V

MUTACIJA PROTROMBINA

Protrombin je protein krvne plazme koji se neprestano stvara u jetri, jer se stalno troši u zgrušavanju krvi. Za normalnu proizvodnju protrombina potreban je vitamin K. Iz protrombina nastaje trombin uz pomoć kompleksa aktivacije protrombina (Slika 2.).

Genetska varijantna protrombina uzrokovana točkastom mutacijom na g20210A povezana je s povišenom razinom protrombina u plazmi i povećanom učestalosti tromboze. U heterozigota učestalost rizika pojave venske tromboze je četiri puta veća (Zupančić Šalek S 2008).



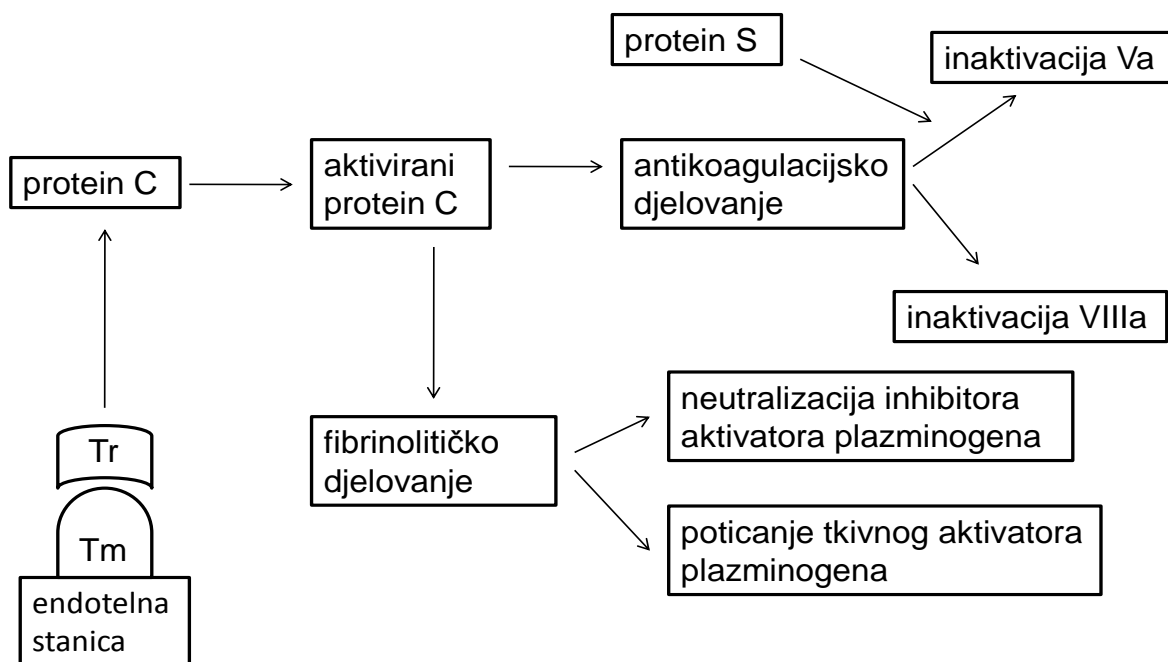
Slika 2. Aktivacija protrombina

MANJAK PROTEINA C

Protein C je važan fiziološki antikoagulans.

Aktivira se vezanjem za kompleks trombomodulin-trombin. Aktivirani protein C inaktivira faktore V i VIII (Slika 3).

Postoje dva tipa manjka. Tip I se odnosi na količinski manjak, kod kojeg se stvara premalena količina proteina C koji normalno obavlja svoju funkciju. Tip II je kvalitativni manjak obilježen normalnom količinom proteina C ali slabe aktivnosti. Bolesnici s manjkom proteina C mogu biti heterozigoti i homozigoti. Manjak proteina C kod homozigota očituje se po rođenju s fulminantnom purpustom i DIK-om (Zupančić Šalek S 2008).

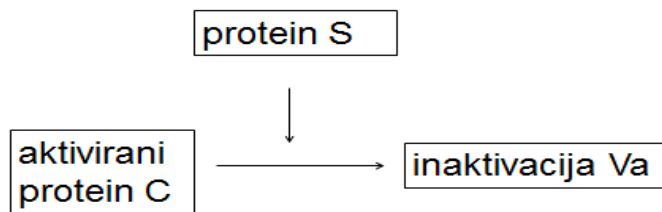


Slika 3. Djelovanje proteina C (Tr - trombocit, Tm - trombomodulin)

MANJAK PROTEINA S

Protein S je glikoprotein ovisan o vitaminu K, a stvara se u jetri i endotelnim stanicama. Protein S je dio prirodnog antikoagulacijskog sustava i djeluje kao kofaktor aktiviranog proteina C (Slika 4.).

Manjak proteina S uzrokovan je mutacijom PROS1 gena. Javlja se u heterozigotnom i homozigotnom obliku. Kao i kod manjka proteina C, homozigotni manjak proteina S iskazuje se ubrzo nakon rođenja fulminantnom purpustom i DIK-om (<http://ghr.nlm.nih.gov/condition/protein-s-deficiency>).



Slika 4. Djelovanje proteina S

MANJAK ANTITROMBINA

Antitrombin je najvažniji prirodni inhibitor zgrušavanja krvi. Djeluje tako što inhibira trombin te faktore IX, X, XI i XII.

Nasljedni manjak nasljeđuje se autosomno dominantno, a može biti heterozigotni i homozigotni, koji je nespojiv sa životom. Gen antitrombina je smješten na dugom kraku prvog kromosoma. Do danas je poznat velik broj mutacija. Bolesnici s manjkom antitrombina mogu imati tip I (kvantitativni manjak) ili tip II (kvalitativni manjak). Nedostatak antitrombina je prva otkrivena, a ujedno i najtrombogenija nasljedna trombofilija (Zupančić Šalek S 2008).

HIPERHOMOCISTEINEMIJA

Homocistein je esencijalna aminokiselina koja nastaje iz aminokiseline metionina tijekom fizioloških metaboličkih procesa. Kao posljedica poremećaja metabolizma metionina dolazi do nakupljanja homocisteina u krvi i mokraći. Nasljedna hiperhomocisteinemija najčešće nastaje zbog mutacija gena za metilentetrahidrofolat

reduktazu (MTHFR), a nasljeđuje se autosomno recesivno. (<http://ghr.nlm.nih.gov/condition/homocystinuria>).

Istraživanja su pokazala kako je povišenje razine homocisteina također jaki, nezavisni čimbenik za aterosklerozu koronarnih arterija, karotida i perifernih krvnih žila, s obzirom na to da potpomaže odlaganje LDL (lošeg) kolesterola na stjenke krvnih žila te može pridonijeti razvoju ateroskleroze. Osim toga, visoka razina homocisteina utječe i na veću tendenciju zgrušavanja krvi te tako povećava mogućnost stvaranja ugrušaka.

POVEĆANA RAZINA FAKTORA VIII

Faktor VIII je prokoagulantni faktor zgrušavanja koji se u cirkulaciji nalazi u inaktivnom obliku u kompleksu sa von Willebrandovim faktorom. Naziva se još i antihemofilijski faktor. Djeluje kao kofaktor faktora IXa u aktivaciji faktora X (<http://ghr.nlm.nih.gov/gene/F8>). Povišena razina faktora VIII je rizični faktor za trombozu, posebice vensku. Smatra se da povišena razina faktora VIII povećava rizik od venske tromboze povećanim stvaranjem trombina i/ili indukcijom stečene rezistencije na aktivirani protein C (Kamphuisen PW et al. 2001).

3.2. STEČENI PREDISPONIRAJUĆI FAKTORI TROMBOZE VENE PORTE

Osim nasljednih predisponirajućih faktora do tromboze vene porte mogu dovesti i neka stečena stanja poput ciroze jetre, hepatocelularnog karcinoma, Philadelphia kromosom negativnih kroničnih mijeloproliferativnih poremećaja, antifosfolipidnog sindroma, paroksizmalne noćne hemoglobinurije i Behçetove bolesti.

CIROZA JETRE

Ciroza je kronična difuzna bolest jetre karakterizirana fibrozom i konverzijom normalne jetrene arhitekture u strukturno abnormalne nodule koji gube normalnu lobularnu organizaciju. Do ciroze dolazi u posljednjem stadiju različitih kroničnih bolesti jetre i/ili žučnih puteva (autoimune bolesti, metaboličke bolesti, virusne infekcije, toksična oštećenja jetre, neke bilijarne bolesti). Najčešći uzroci ciroze su alkohol i virusni hepatitisi B i C. Bolest počinje hepatocelularnom nekrozom neovisno o etiologiji, a prati ju regeneracijski proces s razvojem nodula koji remete arhitekturu jetre. Oštećenje jetre dovodi i do aktivacije procesa fibrinogeneze, pa hepatocelularnu nekrozu uvijek slijedi fibroza. Ključni proces u prijelazu od reverzibilnog u ireverzibilno stanje upravo je formiranje kolagena i razvoj fibroze. Reverzibilnost fibroze se gubi obliteracijom sinusoidnih fenestracija debelim tračcima kolagena te opstrukcijom Disseovih prostora i vaskularnih kanala. Sinusoidi tako gube svoju jedinstvenu strukturu i pretvaraju se u kapilare uz gubitak endotelnih fenestracija. Metabolička izmjena tvari između krvi i hepatocita se time značajno smanjuje, a u konačnici stenoza sinusoida dovodi do povećanja vaskularne

rezistencije i razvoja portalne hipertenzije. Kao konačna komplikacija, posebno kod nekih tipova ciroze je razvoj hepatocelularnog karcinoma.

Kod oštećenja jetrene sintetske funkcije u cirozi jetre snižavaju se razine i pro- i anti-koagulacijskih proteina. Hemostatska ravnoteža je kompenzirana u normalnim uvjetima, ali lako može doći do dekompenzacije i krvarenja ili tromboze. Glavnim prediktivnim faktorom za razvoj TVP u pacijenata s cirozom jetre smatra se smanjena brzina protoka kroz venu porte. To je glavna promjena koja vodi u trombozu bez obzira na prisutnost drugih lokalnih, sistemnih, kongenitalnih ili stečenih predisponirajućih faktora (Amitrano et al. 2007).

HEPATOCELULARNI KARCINOM

Hepatocelularni karcinom je najčešća primarna maligna bolest jetre. Glavni rizični čimbenik za razvoj HCC-a je kronična bolest jetre tj. ciroza bilo koje etiologije. Najčešće se povezuje s infekcijom virusima hepatitisa B i C, dok su ostali rizični čimbenici hemokromatoza, alkoholna bolest jetre, nealkoholni steatohepatitis, Willsonova bolest, metaboličke bolesti nakupljanja, manjak alfa-1 antitripsina i dr.

Smatra se da hepatitis B virus ima izravno i neizravno karcinogeno djelovanje. Izravno djeluje integracijom u stanični DNK (u blizini gena za regulaciju rasta kao što je ciklin A) i transkripcijom ili cis-aktivacijom staničnih gena (c-myc, c-Ki-ras). Neizravno djeluje izazivanjem kronične upale, nekroze i regeneracije jetrenog parenhima. Cijepljenje protiv hepatitisa B smanjuje incidenciju razvoja hepatocelularnog karcinoma.

Virusna infekcija HCV-om smatra se glavnim čimbenikom rizika za razvoj HCC-a u razvijenim zemljama. Važna klinička razlika karcinogeneze HCV-a i HBV-a je što HCV isključivo uzrokuje karcinom u bolesnika s klinički uznapredovalim stadijima ciroze, dok za nastanak karcinoma uzrokovanog HBV-om nije potrebna uznapredovala kronična bolest jetre (Duvnjak M & Rustemović N 2008).

PHILADELPHIA KROMOSOM NEGATIVNI KRONIČNI MIJELOPROLIFERATIVNI POREMEĆAJI

Kronične mijeloproliferativne bolesti (KMB) čini skupina bolesti koju karakterizira prekomjerna proizvodnja i nakupljanje zrelih krvnih stanica u krvi, koštanoj srži te obično i u jetri i slezeni. Philadelphia kromosom negativne KMB su policitemija rubra vera, esencijalna trombocitemija, idiopatska mijelofibroza i nespecificirane mijeloproliferativne bolesti. Njihova zajednička obilježja su hipercelularna koštana srž, povećan broj morfološko promjenjenih megakariocita, fibroza koštane srži i/ili prijelaz u akutnu mijeloičnu leukemiju (AML) (Dominis M 2008).

Policitemija rubra vera (PRV) je mijeloproliferativna bolest u kojoj dolazi do prekomjernog stvaranja eritrocita. U većine bolesnika nalazi se mutacija 617. kodona JAK-2 gena koja rezultira zamjenom aminokiseline valina fenilalaninom (V617F). JAK-2 gen kodira citoplazmatsku protein-kinazu koju aktivira eritropoetinski receptor nakon što se na njega vezao eritropoetin. Aktivirani JAK-2 protein fosforilira ciljane proteine te na taj način aktivira stanični put koji dovodi do proliferacije i sazrijevanja stanica eritroidne loze te stvaranja zrelih eritrocita. Mutacija JAK-2 gena dovodi do trajne aktivacije JAK-2 proteina (Aurer I 2008).

Esencijalna trombocitemija je karakterizirana proliferacijom megakariocita i perzistentnom trombocitozom u perifernoj krvi. Naziva se još i idiopatska trombocitemija i primarna hemoragijska trombocitemija. Etiologija bolesti je nepoznata i ne povezuje se niti s prekomjernim lučenjem niti prekomjernom osjetljivošću na trombopoetin (Aurer I 2008).

Idiopatska mijelofibroza je klonalna bolest hematopoetske matične stanice u kojoj su zahvaćene sve tri loze, uz normalno sazrijevanje, razvija se fibroza koštane srži te ekstramedularna hematopoeza sa značajnom organomegalijom (hepatomegalija i splenomegalija). Bolest nastaje kao posljedica fibroze koštane srži ili se pojavi kao ishod neke druge bolesti koštane srži (PRV, KML). Do fibroze dolazi zbog reaktivne proliferacije fibroblasta potaknute čimbenicima koje luče trombociti, megakariociti i monociti (Kušec R 2008).

ANTIFOSFOLIPIDNI SINDROM

Antifosfolipidni sindrom protrombotski je poremećaj, a predstavlja autoimunu bolest u kojoj dolazi do stvaranja antitijela protiv fosfolipida (kardiolipina i $\beta 2$ glikoproteina). Primarni antifosfolipidni sindrom je samostalni klinički entitet koji, za razliku od sekundarnog, nema pridružene laboratorijske i/ili kliničke značajke sistemne autoimune bolesti.

Uzrok ovog sindroma nije u potpunosti poznat. Antifosfolipidna antitijela reduciraju razinu aneksina V, proteina koji veže fosfolipide i ima snažno antikoagulacijsko djelovanje. Snižavanje razine aneksina V smatra se mogućim mehanizmom koji je odgovoran za povećanu sklonost zgrušavanju krvi. Klinički se antifosfolipidni sindrom

manifestira venskim i/ili arterijskim trombozama, embolijom, hematološkim poremećajima te komplikacijama u trudnoći kao što su spontani pobačaji, neobjašnjiva smrt ploda i prijevremeni porod (<http://ghr.nlm.nih.gov/condition/antiphospholipid-syndrome>).

PAROKSIZMALNA NOĆNA HEMOGLOBINURIJA

Paroksizmalna noćna hemoglobinurija je stečena klonalna bolest krvotvorne matične stanice. Zbog manjka glikozilfosfatidilinozitola u membrani krvotvornih stanica dolazi do preosjetljivosti na komplement. Posljedično se iz matičnih stanica stvaraju manje vrijedni eritrociti, granulociti, trombociti i limfociti. Bolest je nepoznate etiologije, a osnovno patofiziološko zbivanje je nakupljanje i aktivacija komplementa na membrani krvnih stanica. Zbog aktivacije komplementa na eritrocitima bolest se očituje intravaskularnim hemolitičkim krizama, a zbog aktivacije na trombocitima trombotičkim komplikacijama (Labar B & Ostojić S 2008).

BEHÇETOVA BOLEST

Behçetova bolest je složena upalna multisistemska bolest nepoznate etiologije. Njezine glavne karakteristike su recidivirajuće aftozne ulceracije usne šupljine i spolnih organa, uveitis i karakteristične kožne promjene. Smatra se da je njen razvoj multifaktorski uvjetovan. Na ulogu nasljeđa upućuje povećana učestalost pojedinih alela u oboljelih, ponajprije HLA B51. Od okolišnih čimbenika se spominju infekcije virusom herpes simpleks, parvovirusom B-19 i infekcija sa *Streptococcus sanguis*. U razvoju bolesti sudjeluju tri patogenetska mehanizma: autoimunosni vaskulitis malih

krvnih žila, tromboze i embolije arterija i vena te izravno oštećenje tkiva upalnim stanicama (Čikeš N & Morović-Vergles J 2008).

U ostale stečene predisponirajuće faktore spadaju nedavna trudnoća i upotreba oralnih kontraceptiva, upale u abdomenu, trauma, te zahvati kao što su endoskopska skleroterapija, transjugularni intrahepatični portosistemski šant, splenektomija i abdominalna kirurgija.

4. AKUTNA TROMBOZA VENE PORTE

Akutnom trombozom vene porte označavamo iznenadno začepljenje portalne vene trombom. Ono može biti djelomično ili potpuno. Osim zahvaćanja vene porte tromb može zahvatiti i mezenterične vene ili lijenalnu venu.

Klinička slika ovisi o veličini opstrukcije i brzini kojom se razvila. Tako može biti bez simptoma i dijagnosticirati se slučajno. U nekih pacijenata prisutna je abdominalna bol koja se razvija naglo ili kroz nekoliko dana. Pacijenti sa cirozom jetre se mogu prezentirati sa krvarenjem iz varikoziteta, dok prisutnost vrućice, zimice i bolne jetre upućuje na septičku trombozu vene porte. Uz simptome vezane za samu trombozu vene porte pacijenti mogu imati i simptome stanja koje je prethodilo nastanku tromboze, npr. akutnog pankreatitisa. Ukoliko je opstrukcija zahvatila i gornju mezenteričnu venu mogu se javiti abdominalne kolike i dijareja (Primignani M 2010), a ako su zahvaćeni proksimalni lukovi mezenterične vene može doći do razvoja ishemije i posljedičnog infarkta crijeva. Kod tih pacijenata prisutna je bol koja se širi u leđa i traje više od 5 do 7 dana, uz ascites i krvave proljeve.

Fizikalnim pregledom može se utvrditi distenzija abdomena zbog ileusa bez drugih znakova intestinalne opstrukcije (DeLeve LD et al. 2009). Pacijenti tipično nemaju stražarske vijuge osim ako je TVP nastala kao posljedica upalnog abdominalnog procesa ili je došlo do infarkta crijeva (Kocher G & Himmelmann A 2005). Pacijenti s infarktoma crijeva mogu imati znakove ascitesa. Oni s cirozom jetre mogu imati znakove kronične jetrene bolesti kao što je palmarni eritem ili znakove hepatalne encefalopatije.

Laboratorijski nalazi mogu pokazivati povišene razine reaktanata akutne faze. Jetreni testovi su većinom normalni, zbog toga što smanjeni portalni dotok

kompenzira hepatalna arterija. U pacijenata s infarktom crijeva laboratorijski testovi mogu pokazati metaboličku acidozu, znakove bubrežnog ili respiratornog zatajenja, leukocitozu i porast hematokrita zbog hemokoncentracije (Primignani M 2010). Pacijenti sa septičkom TVP često imaju pozitivne hemokulture na *Bacteroides fragilis* ili *Escherichiu coli*, a u pacijenata sa cirozom jetre mogu se naći povišene razine bilirubina, niski broj trombocita, produljen INR ili renalna insuficijencija.

Dijagnoza se temelji na slikovnim metodama prikaza venske opstrukcije. Kod sumnje na akutnu TVP koristi se kontrastna kompjuterizirana tomografija (CT), no ako sumnja na akutnu TVP nije visoka, počinje se sa Doppler ultrazvukom, a tek onda se snima CT sa kontrastom. Nakon intravenskog davanja kontrasta na snimkama se može otkriti smanjena imbibicija lumena, povećana imbibicija jetre u arterijskoj fazi te smanjena u portalnoj fazi (Bach AM et al. 1996). Osim toga CT može pomoći i u otkrivanju predisponirajućeg stanja, određivanju opsega tromboze te utvrđivanja komplikacija poput infarkt crijeva.

Alternativa CT-u je magnetska rezonancija (MR). MR angiografija prikazuje TVP kao defekt u punjenju djelomično ili potpuno okludiranog lumena krvne žile u portalnoj venskoj fazi (Catalano OA et al. 2010). Ukoliko postoji kontraindikacija za CT i MR, ili oni nisu dostupni, radi se Doppler ultrazvuk.

Abdominalni ultrazvuk pokazuje hiperehogeni materijal u veni porte s njenim proširenjem (Van Gansbeke D et al. 1985). Promjer vene porte je prosječno veći od 13 do 55 mm i ne varira u toku respiracije (Hidajat N et al.2005). U trećine pacijenata tromb se ne vidi pa bi se trebao koristiti i Doppler koji prikazuje nedostatak protoka u lumenu krvne žile.

Potvrdom dijagnoze TVP, u dijagnostičkom algoritmu potrebno je istražiti uzrok i ako je moguće definirati predisponirajuće faktore. U pacijenata s dekompenziranom cirozom jetre to nije potrebno kako je kod njih TVP česta. U diferencijalnoj dijagnozi akutne tromboze vene porte osnovno je ustanoviti postoji li invazija vene porte malignim stanicama (najčešće hepatocelularnog karcinoma) ili konstrikcija vene tumorom izvana što je rjeđe (karcinom pankreasa ili kolangiocelularnikarcinom) (Primignani M 2010). Ukoliko postoji invazija tumorom ili konstrikcija tumorom izvana, tromb se u veni porte može razviti kao sekundarni događaj, maligna TVP. Metode slikovnih pretraga nam mogu pomoći u razlikovanju benigne od maligne TVP. Njihovo razlikovanje je osobito važno kod pacijenata s cirozom jetre ili hepatocelularnim karcinomom koji se razmatraju za transplantaciju jetre. Na malignu trombozu vene porte upućuju

- povišeni alfa-fetoprotein (AFP)
- promjer vene porte >23mm
- pojačanje endoluminalnog materijala u arterijskoj fazi nakon davanja kontrasta
- pulsatilni protok nalik arterijskom na Doppler ultrazvuku
- prekid stijenke krvnih žila

(Piscaglia F et al. 2010; Tublin ME et al. 1997).

5. KRONIČNA TROMBOZA VENE PORTE

Kronična tromboza vene porte razvija se u pacijenata kod kojih nije riješena akutna TVP, bilo sa ili bez liječenja. Kod njih dolazi do razvoja kolateralnih krvnih žila koje dovode krv u tkivo jetre oko područja opstrukcije, a poznate su kao kavernoza transformacija vene porte ili portalni kavernom. Na transverzalnom presjeku, kao što je na kompjuteriziranoj tomografiji, kavernoza transformacija daje dojam multiplih kaveolarnih otvora.

Pacijenti sa kroničnom TVP, kao i kod akutne TVP, mogu biti asimptomatski i otkriti se tek slučajno pri slikovnim pretragama abdomena zbog drugog razloga. Ukoliko se jave simptomi oni mogu biti povezani sa portalnom hipertenzijom ili portalnom kolangiopatijom, dvjema komplikacijama kronične TVP.

Iako je rizik mali, pacijenti mogu razviti ishemiju i infarkt crijeva ukoliko se ugrušak proteže i u gornju mezenteričnu venu. Tada se javljaju abdominalna bol koja se širi u leđa, distenzija abdomena zbog ascitesa te krvavi proljevi. Naravno, mogu biti prisutne i kliničke manifestacije predisponirajućih stanja za TVP (npr. ciroze jetre).

Čak i asimptomatski pacijenti sa kroničnom TVP često imaju varikozitete jednjaka ili želuca, a njihova najčešća klinička prezentacija je krvarenje.

U retrospektivnoj seriji, na 40 pacijenata sa kroničnom TVP, u vrijeme dijagnoze varikozitete jednjaka imalo je 88% pacijenata, varikozitete želuca 50% pacijenata, portohipertenzivnu gastropatiju 48% pacijenata i gastorintestinalno krvarenje 48% pacijenata (Sogaard KK et al. 2007).

Pacijenti koji imaju simptome najčešće se klinički prezentiraju gastrointestinalnim krvarenjem te se tipično bilježe hematemeza, melena i hematokezija.

Portalna kolangiopatija je također uobičajena u pacijenata sa dugotrajnom kroničnom TVP. Ona se razvija zbog pritiska na žučne vodove venskim kolateralama koje se razvijaju u pacijenata sa kroničnom TVP.

Fizikalni pregled ne mora upućivati na nikakve nenormalnosti, no često se nađu znakovi portalne hipertenzije, npr. splenomegalija - zabilježena u 25 do 100% pacijenata sa kroničnom TVP (Handa P et al. 2013). Mehanizam nastanka nije u potpunosti jasan, no moguće je da je povezan sa povećanom venskom kongestijom i arterijskim protokom slezene. U pacijenata sa kroničnom TVP stupanj splenomegalije je često veći nego kod pacijenata sa cirozom jetre, a može biti prisutna i masivna splenomegalija (Blendis LM et al. 1970). Mala količina ascitesa je nađena u 10 do 20% pacijenata sa kroničnom TVP bez ciroze jetre (Handa P et al. 2013), posebice nakon gastrointestinalnog krvarenja s obilnom nadoknadom tekućine koja je mogla dovesti do akutne dilucijske hipoalbuminemije.

Laboratorijski nalazi jetrenih testova su obično normalni. Kod pacijenata bez ciroze jetrena sintetska funkcija je uglavnom očuvana. Kod nekih se nađu stanja povezana sa hipersplenizmom – anemija, trombocitopenija, leukopenija, a kod pacijenata sa portalnom kolangiopatijom tipičan je nalaz povišene alkalne fosfataze i bilirubina.

Kronična TVP se dijagnosticira slikovnim pretragama abdomena. Preporuka je početi sa ultrazvukom uz Doppler prikaz, a onda nastaviti sa CT-om i MR-om kako bi

se potvrdila dijagnoza i utvrdili predisponirajući faktori. Počinje se s Doppler ultrazvukom jer nije skup a može se utvrditi postoji li bilijarna patologija koja bi dovela do boli u abdomenu. Kronična TVP vidi se kao hiperehogeni materijal u lumenu portalne vene, koji se može širiti i u mezenteričnu i lijenalnu venu. Vena porte i njeni ogranci su prošireni te izostaje protok kroz venu porte (Van Gansbeke D et al. 1985). Ultrazvukom je moguće naći i tortuozne krvne žile na ulasku u jetru i u jetri, a brzina protoka u njima je obično manja od normalnog protoka kroz portalnu venu (De Gaetano AM et al. 1995). CT prikazom obično se ne vidi trombozirani segment, ali se dobro prikazuju kolaterale, a MR dobro prikazuje i okluziju kao i kolateralne vene. TVP se na MR angiografiji vidi kao defekt punjenja koji djelomično ili potpuno okludira lumen u portalnoj venskoj fazi (Catalano OA et al. 2010).

Diferencijalno dijagnostički kod kronične TVP, kao i kod akutne, najvažnije je razlučiti postoji li invazija portalne vene tumorom, najčešće hepatocelularni karcinom, ili, rjeđe, konstrikcija tumorom (karcinom gušterače, kolangiokarcinom) (Primignani M 2010), kada je tromboza sekundarni događaj. To mogu otežati portalni kavernomi koji na slikovnim pretragama nalikuju kolangiokarcinomu ili masi u glavi gušterače. U njihovom razlučivanju mogu pomoći endoskopski ultrazvuk i MR (Lai L & Brugge WR 2004).

6. KOMPLIKACIJE TROMBOZE VENE PORTE

Tromboza portalne vene može dovesti do nekoliko komplikacija: intestinalna ishemija, portalna hipertenzija uz razvoj varikoziteta i ascitesa te portalna kolangiopatija.

INTESTINALNA ISHEMIJA

Opsežna tromboza, koja zahvaća mezenteričnu venu može dovesti do ishemije, a onda i infarkta crijeva. To se tipično viđa kod akutne TVP jer se još nisu stigle razviti kolaterale.

PORTALNA HIPERTENZIJA

Portalna hipertenzija je trajno i patološko povišenje tlaka u portalnom venskom sustavu koji je rezultat povišenog intrahepatičkog otpora i povećanog protoka krvi kroz portalnu venu. Povišenjem portalnog venskog tlaka raste gradijent između portalne vene i donje šuplje vene iznad normalnih vrijednosti. Klinički značajan porast gradijenta portalnog tlaka je iznad 10-12mmHg (normalan gradijent je 1-5mmHg) (Ostojić R 2008). Portalna hipertenzija je odgovorna za većinu komplikacija kod pacijenata sa kroničnom TVP.

VARIKOZITETI

Kod pacijenata sa TVP varikoziteti se obično formiraju u jednjaku i želucu, ali i na drugim ektopičnim mjestima (ektopični varikoziteti) Rizik od krvarenja iz varikoziteta je gotovo 80 do 120 puta veći u pacijenata s cirozom nego u onih bez jetrene bolesti (Ponziani FR et al. 2010; Hoekstra J & Janssen HL 2009; Sogaard KK et al. 2007).

ASCITES

Ascites je patološko nakupljanje tekućine u slobodnoj trbušnoj šupljini. Obično do njegovog nastanka dovodi sinusoidalna portalna hipertenzija (>12mmHg). Pacijenti sa presinusoidnom ili prehepatalnom portalnom hipertenzijom tipično nemaju značajan ascites, osim ako ne dođe do akutne dilucijske hipoalbuminemije tijekom nadoknade tekućine zbog krvarenja iz varikoziteta ili imaju pridruženu cirozu. Nasuprot tome, kod postsinusoidne ili posthepatalne portalne hipertenzije, ascites se lakše formira, čak i u pacijenata bez razvijene ciroze (Runyon BA 2009).

PORTALNA KOLANGIOPATIJA

Portalna kolangiopatija se obično javlja kod pacijenata s dugotrajnom TVP, kada razvijene venske kolaterale pritišću i deformiraju žučne vodove. Studije u kojima je korištena MR kolangiopankreatografija su utvrdile znakove portalne kolangiopatije u većine pacijenata sa dugotrajnom TVP (Condat B et al. 2003). U pacijenata se mogu javiti svrbež, opstruktivna žutica,olecistitis i kolangitis.

7. LIJEČENJE

Iako su u literaturi zabilježeni slučajevi spontane rezolucije TVP, potrebna je specifična terapija kako bi se razriješila tromboza portalne vene i spriječio razvoj ozbiljnih komplikacija (Condat B et al. 2000). Cilj liječenja je sličan i u akutnoj i kroničnoj TVP, a usmjeren je na korekciju uzročnih faktora, prevenciju širenja tromboze i postizanje prohodnosti portalne vene.

ANTIKOAGULANTNA TERAPIJA

Antikoagulantna terapija se danas smatra najboljim načinom rješavanja TVP. Pri njenom uvođenju valja uzeti u obzir je li tromboza akutna ili kronična, postoje li trombofilička stanja ili jetrena bolest.

Antikoagulantna terapija kod akutne TVP je prva linija liječenja, zajedno s liječenjem predisponirajućih stanja (kad je to moguće).

Cilj terapije je spriječiti širenje ugruška i omogućiti rekanalizaciju kako ne bi došlo do infarkta crijeva ili razvoja portalne hipertenzije.

Terapija akutne TVP se započinje s niskomolekularnim heparinom s ciljem postizanja brze antikoagulacije. Kad se stanje stabilizira i ukoliko se ne planiraju invazivni zahvati prelazi se na oralni antikoagulans (Primignani M 2010).

Općenito se preporuča provođenje terapije od 3 do 6 mjeseci, a kod pacijenata sa trajnim protrombotskim rizičnim faktorima (na koje se ne može utjecati) i dugoročna terapija (DeLeve LD et al. 2009). Ukoliko se ugrušak proširio i na

mezenterične vene, također se preporuča dugoročna terapija zbog rizika od infarkta crijeva.

Studije su pokazale da je antikoagulantna terapija akutne TVP korisna i kod pacijenata s cirozom jetre, dok kod kronične TVP uloga antikoagulantne terapije još nije jasna. U studiji na 55 pacijenata, s cirozom jetre i akutnom ili nedavnom TVP, koji su primili antikoagulantnu terapiju, djelomičnu ili potpunu rekanalizaciju postiglo je 60%, a potpuna rekanalizacija je zabilježena u njih 45% (Delgado MG et al. 2012). Kako pacijenti s cirozom mogu imati varikozitete jednjaka kod njih je važno prije počinjanja terapije napraviti probir na varikozitete. Uz antikoagulantnu terapiju, pacijentima sa septičkom TVP, nužno je dati i antibiotsku terapiju.

Kod pacijenata s cirozom jetre zbog povećanog rizika od krvarenja, potrebno je vrlo oprezno razmotriti uporabu antikoagulantne terapije budući da se mogu javiti po život opasna krvarenja iz probavnog sustava.

U nekim slučajevima, kao alternativa antikoagulantnoj terapiji, pokazala se uspješnom liza akutne TVP streptokinazom te tkivnim aktivatorom plazminogena primjenjeni lokalnim kateterom (transjugularno, transhepatalno ili perkutano, transhepatalno). Ipak, dobrobit ovog pristupa nije siguran zbog zabilježenih ozbiljnih komplikacija (teško krvarenje i smrt) (Hall TC et al. 2011).

Druga alternativa je trombektomija, pretežito kod pacijenata u kojih je indicirana operacija zbog infarkta crijeva, koja može biti učinjena tijekom laparotomije (DeLeve LD et al. 2009).

Pacijenti sa kroničnom TVP imaju povećan rizik od ponovne tromboze, ali i rizik od krvarenja iz varikoziteta. Tako da se kod njih odluka o uvođenju antikoagulantne terapije donosi za svaki slučaj posebno.

Prije svega se primjenjuje se kod onih s povećanim rizikom od ponovne tromboze, temeljeno na povijesti bolesti i laboratorijskim nalazima, a pacijentima sa krvarenjem iz varikoziteta u povijesti bolesti ili s varikozitetima i povećanim rizikom od krvarenja, samo ako su moguće profilaktičke mjere koje bi omogućile prevenciju krvarenja (DeLeve LD et al. 2009).

LIJEČENJE KOMPLIKACIJA KRONIČNE TVP

Liječenje ovih komplikacija ne razlikuje se puno od njihovog liječenja bez TVP. Krvarenje iz varikoziteta se zaustavlja endoskopski. Kod pacijenata s ponavljajućim krvarenjima unatoč endoskopskom liječenju ili onih koji imaju izolirane varikozitete na fundusu želuca ili ektopične varikozitete, moguće je operativno zbrinjavanje. Kod bolesnika s dobro očuvanom jetrenom funkcijom (u odsutnosti ciroze) kirurškim zahvatima je moguće zbrinuti varikozitete. Izbor operacije ovisi o anatomiji opstrukcije. Kod tromboze lijenalne vene i krvarenja iz varikoziteta želuca moguće je učiniti splenektomiju. Ukoliko se radi o difuznoj trombozi portalne, mezenterične i lijenalne vene pristupa se modificiranom Sugiura zahvatu u kojem se presijeca jednjak i devaskularizira paraezofagogastrična regija (Gouge GH & Ranson JH 1986). U pacijenata sa prohodnom gornjom mezenteričnom venom postavlja se mezokavalni šant, uz splenektomiju i ligaturu lijeve gastrične vene.

Postavljanje transjugularnog intrahepatičkog portosistemskog šanta (TIPS) se razmatra u rješavanju simptoma vezanih uz portalnu hipertenziju, kada drugim metodama nije postignut uspjeh. Postavlja se ako je moguće pristupiti tromboziranoj veni i nije se razvio kavernom.

Pacijenti sa žuticom i simptomima bilijarnog sustava zbog portalne kolangiopatije mogu imati koristi od endoskopskog uklanjanja žučnih kamenaca uz postavljanje bilijarnog stenta ili kirurškog stvaranja portosistemskog šanta (Dumortier J et al. 2003).

PREVENCIJA TVP U PACIJENATA SA CIROZOM JETRE

Pacijenti s cirozom jetre imaju povećan rizik od razvoja TVP, pa se kod njih razmatra davanje profilaktičke terapije. U studiji na pacijenatima sa uznapredovalom cirozom (Child-Pugh B i C) koja je ispitivala primjenu i utjecaj enoksaparina na prevenciju TVP u odnosu na placebo, vjerojatnost razvoja TVP u enoksaparin grupi bila je 12%, a u placebo grupi 59%. Također se pokazalo da je uzimanje enoksaparina povezano s manjim brojem jetrenih dekompenzacija i smanjenim rizikom od smrti (Villa E et al. 2012).

PROGNOZA

Generalno gledajući prognoza TVP u pacijenata u odsustvu ciroze ili maligne bolesti je dobra, dok kod drugih ovisi o podležućoj jetrenoj bolesti. Kod akutne TVP prognoza je dobra ukoliko se s terapijom započne na vrijeme (Condat B et al. 2000;

Sheen CL et al. 2000; Joh JH & Kim DI 2005). U pacijenata koji se ne liječe može doći do infarkta crijeva koji vodi do perforacije crijeva, peritonitisa, šoka i multiorganskog zatajenja sa stopom smrtnosti od 20 do 50% (Kumar S et al. 2001). Među pacijentima kod kojih ne dođe do infarkta crijeva akutna TVP može prijeći u kroničnu TVP. Njezina prognoza, u odsustvu ciroze ili maligne bolesti, je također dobra ako se na vrijeme započne s terapijom i prevencijom komplikacija (Condat B et al. 2001).

ZAKLJUČAK

Tromboza portalne vene je relativno rijetka u općoj populaciji, ali je češća kod bolesnika s cirozom jetre i predstavlja "prekretnicu" u prirodnom razvoju bolesti jetre. Važnu ulogu u njezinoj patogenezi imaju lokalni ili sustavni pro-trombotski faktori, a posljedične promjene jetrene i splanhične hemodinamike odgovorne su za razvitak komplikacija kao i posrednih učinaka na druge trbušne organe, uzrokujući crijevnu ishemiju i infarkt, ili stvaranje predispozicije za razvoj vaskularnih neoformacija i krvarenja iz probavnog sustava.

S obzirom na raznolikost simptomatologije TVP klinička pažnja mora biti usmjerena na prevenciju razvitka TVP kod bolesnika s predisponirajućim faktorima kao i na ranu identifikaciju u skupinama bolesnika pod visokim rizikom (npr. ciroza jetre). Rana identifikacija TVP pomoću morfoloških metoda (dopper, CT, MR) omogućuje bolesnicima adekvatnije liječenje i prognozu.

ZAHVALE

Zahvaljujem svojoj obitelji na podršci koju su mi pružili tijekom mog školovanja. Posebno zahvaljujem mentorici doc.dr.sc. Anni Mrzljak na stručnim savjetima, strpljenju i potpori tijekom izrade ovog diplomskog rada. Također se zahvaljujem članovima komisije prof.dr.sc. Slobodanki Ostojić Kolonić i doc.dr.sc. Marku Jakopoviću.

LITERATURA

Amitrano L, Guardascione MA, Brancaccio V, Margaglione M, Manguso F, Iannaccone L, Grandone E, Balzano A (2004) Risk factors and clinical presentation of portal vein thrombosis in patients with liver cirrhosis. *J Hepatol* 40:736.

Amitrano L, Guardascione MA, Ames PR (2007) Coagulation abnormalities in cirrhotic patients with portal vein thrombosis. *Clin Lab* 53:583–589.

Aurer I (2008) Policitemija rubra vera. U: Vrhovac B, Jakšić B, Reiner Ž, Vucelić B. *Interna medicina*. Zagreb: Naklada Ljevak; 986-988, 990-991.

Bach AM, Hann LE, Brown KT, Getrajdman GI, Herman SK, Fong Y, Blumgart LH (1996) Portal vein evaluation with US: comparison to angiography combined with CT arterial portography. *Radiology* 201:149.

Blendis LM, Banks DC, Ramboer C, Williams R (1970) Spleen blood flow and splanchnic haemodynamics in blood dyscrasia and other splenomegalies. *Clin Sci*; 38:73.

Catalano OA, Choy G, Zhu A, Hahn PF, Sahani DV (2010) Differentiation of malignant thrombus from bland thrombus of the portal vein in patients with hepatocellular carcinoma: application of diffusion-weighted MR imaging. *Radiology* 254:15.

Condat B, Pessione F, Denninger MH, Hillaire S, Valla D (2000) Recent portal or mesenteric venous thrombosis: increased recognition and frequent recanalization on anticoagulant therapy. *Hepatology* 32: 466-470.

Condat B, Pessione F, Hillaire S, Denninger MH, Guillin MC, Poliquin M, Hadengue A, Erlinger S, Valla D (2001) Current outcome of portal vein thrombosis in adults: risk and benefit of anticoagulant therapy. *Gastroenterology* 120:490.

Condat B, Vilgrain V, Asselah T, O'Toole D, Rufat P, Zappa M, Moreau R, Valla D (2003) Portal cavernoma-associated cholangiopathy: a clinical and MR cholangiography coupled with MR portography imaging study. *Hepatology* 37:1302.

Čikeš N, Morović-Vergles J (2008) Sindrom vaskulitisa. U: Vrhovac B, Jakšić B, Reiner Ž, Vucelić B. *Interna medicina*. Zagreb: Naklada Ljevak; 1402.

De Gaetano AM, Lafortune M, Patriquin H, De Franco A, Aubin B, Paradis K (1995) Cavernous transformation of the portal vein: patterns of intrahepatic and splanchnic collateral circulation detected with Doppler sonography. *AJR Am J Roentgenol* 165:1151.

DeLeve LD, Valla DC, Garcia-Tsao G (2009) American Association for the Study Liver Diseases. Vascular disorders of the liver. *Hepatology* 49:1729.

Delgado MG, Seijo S, Yepes I, Achécar L, Catalina MV, García-Criado A, Abrales JG, de la Peña J, Bañares R, Albillos A, Bosch J, García-Pagán JC (2012) Efficacy and safety of anticoagulation on patients with cirrhosis and portal vein thrombosis. *Clin Gastroenterol Hepatol* 10:776.

Dodd GD 3rd, Carr BI (1993) Percutaneous biopsy of portal vein thrombus: a new staging technique for hepatocellular carcinoma. *AJR Am J Roentgenol* 161:229.

Dominis M (2008). Bolesti krvotvornih organa i limfnih čvorova. U: Damjanov I, Jukić S, Nola M. *Patologija*. Zagreb: Medicinska naklada; 329.

Dumortier J, Vaillant E, Boillot O, Poncet G, Henry L, Scoazec JY, Partensky C, Valette PJ, Paliard P, Ponchon T (2003) Diagnosis and treatment of biliary obstruction caused by portal cavernoma. *Endoscopy* 35:446.

Duvnjak M, Rustemović N (2008) Tumori jetre. U:Vrhovac B, Jakšić B, Reiner Ž, Vucelić B. *Interna medicina*. Zagreb: Naklada Ljevak;876.

Fimognari FL, Violi F (2008) Portal vein thrombosis in liver cirrhosis. *Intern Emerg Med* 3:213.

Francoz C, Belghiti J, Vilgrain V, Sommacale D, Paradis V, Condat B, Denninger MH, Sauvanet A, Valla D, Durand F (2005) Splanchnic vein thrombosis in candidates for liver transplantation: usefulness of screening and anticoagulation. *Gut* 54:691.

Gouge TH, Ranson JH (1986) Esophageal transection and paraesophagogastric devascularization for bleeding esophageal varices. *Am J Surg* 151:47.

Hall TC, Garcea G, Metcalfe M, Bilku D, Dennison AR (2011) Management of acute non-cirrhotic and non-malignant portal vein thrombosis: a systematic review. *World J Surg* 35:2510.

Handa P, Crowther M, Douketis JD (2013) Portal Vein Thrombosis: A Clinician-Oriented and Practical Review. *Clin Appl Thromb Hemost*.

Harmanci O, Bayraktar Y (2007) Portal hypertension due to portalvenous thrombosis: etiology,clinical outcomes. *World J Gastroenterol* 13: 2535-2540.

Henderson JM, Gilmore GT, Mackay GJ, Galloway JR, Dodson TF, Kutner MH (1992) Hemodynamics during livertransplantation: the interactions between cardiac output and portal venous and hepatic arterial flows. *Hepatology* 16: 715-718.

Hidajat N, Stobbe H, Grieshaber V, Felix R, Schroder RJ (2005) Imaging and radiological interventions of portal vein thrombosis. *Acta Radiol* 46:336.

Hoekstra J, Janssen HL (2009) Vascular liver disorders (II): portal vein thrombosis. *Neth J Med* 67:46–53.

<http://ghr.nlm.nih.gov/condition/homocystinuria>

<http://ghr.nlm.nih.gov/condition/protein-s-deficiency>

<http://ghr.nlm.nih.gov/gene/F8>

<http://ghr.nlm.nih.gov/condition/antiphospholipid-syndrome>

Janssen HL, Meinardi JR, Vleggaar FP, van Uum SH, Haagsma EB, van Der Meer FJ, van Hattum J, Chamuleau RA, Adang RP, Vandenbroucke JP, van Hoek B, Rosendaal FR (2000) Factor V Leiden mutation, prothrombin gene mutation, and deficiencies in coagulation inhibitors associated with Budd-Chiari syndrome and portal vein thrombosis: results of a case-control study. *Blood* 96:2364.

Joh JH, Kim DI (2005) Mesenteric and portal vein thrombosis: treated with early initiation of anticoagulation. *Eur J Vasc Endovasc Surg* 29:204.

Kamphuisen PW, Eikenboom JCJ, Vos HL, Bertina RM (2001) Elevated Factor VIII Levels and the Risk of Thrombosis. *Arteriosclerosis, Thrombosis, and Vascular Biology* 21:731-738.

Kocher G, Himmelmann A (2005) Portal vein thrombosis (PVT): a study of 20 non-cirrhotic cases. *Swiss Med Wkly* 135:372-376.

Krmpotić Nemanić J, Marušić A (2002) Krvožilni sustav. U: Krmpotić Nemanić J, Marušić A. *Anatomija čovjeka*. Zagreb: Medicinska naklada; 296.

Krmpotić Nemanić J, Marušić A (2002) Probavni sustav. U: Krmpotić Nemanić J, Marušić A. *Anatomija čovjeka*. Zagreb: Medicinska naklada; 372.

Kumar S, Sarr MG, Kamath PS (2001) Mesenteric venous thrombosis. *N Engl J Med* 345:1683.

Kušec R (2008) Idiopatska mijelofibroza. U: Vrhovac B, Jakšić B, Reiner Ž, Vucelić B. *Interna medicina*. Zagreb: Naklada Ljevak; 988-989.

Labar B, Ostojčić S (2008) Anemije zbog povećane ili ubrzane razgradnje eritrocita (hemolitičke anemije). U: Vrhovac B, Jakšić B, Reiner Ž, Vucelić B. *Interna medicina*. Zagreb: Naklada Ljevak; 944.

Lai L, Brugge WR (2004) Endoscopic ultrasound is a sensitive and specific test to diagnose portal venous system thrombosis (PVST). *Am J Gastroenterol* 99:40.

Ogren M, Bergqvist D, Björck M, Acosta S, Eriksson H, Sternby NH (2006) Portal vein thrombosis: prevalence, patient characteristics and lifetime risk: a population study based on 23,796 consecutive autopsies. *World J Gastroenterol* 12:2115.

Okuda K, Ohnishi K, Kimura K, Matsutani S, Sumida M, Goto N, Musha H, Takashi M, Suzuki N, Shinagawa T (1985) Incidence of portal vein thrombosis in liver cirrhosis. An angiographic study in 708 patients. *Gastroenterology* 89:279.

Ostojić R (2008) *Ciroza jetre i njezine komplikacije*. U: Vrhovac B, Jakšić B, Reiner Ž, Vucelić B. *Interna medicina*. Zagreb: Naklada Ljevak; 866-868.

Piscaglia F, Gianstefani A, Ravaioli M, Golfieri R, Cappelli A, Giampalma E, Sagrini E, Imbriaco G, Pinna AD, Bolondi L; Bologna Liver Transplant Group (2010) Criteria for diagnosing benign portal vein thrombosis in the assessment of patients with cirrhosis and hepatocellular carcinoma for liver transplantation. *Liver Transpl* 16:658.

Ponziani FR, Zocco MA, Campanale C, Rinninella E, Tortora A, Di Maurizio L, Bombardieri G, De Cristofaro R, De Gaetano AM, Landolfi R, Gasbarrini A (2010) Portal vein thrombosis: insight into physiopathology, diagnosis, and treatment. *World J Gastroenterol* 16:143–155.

Primignani M (2010) Portal vein thrombosis, revisited. *Dig Liver Dis* 42:163.

Runyon BA, AASLD Practice Guidelines Committee (2009) Management of adult patients with ascites due to cirrhosis: an update. *Hepatology* 49:2087.

Sheen CL, Lamparelli H, Milne A, Green I, Ramage JK (2000) Clinical features, diagnosis and outcome of acute portal vein thrombosis. *QJM* 93:531.

Sogaard KK, Astrup LB, Vilstrup H, Gronbaek H (2007) Portal vein thrombosis; risk factors, clinical presentation and treatment. *BMC Gastroenterol* 7:34.

Tublin ME, Dodd GD 3rd, Baron RL (1997) Benign and malignant portal vein thrombosis: differentiation by CT characteristics. *AJR Am J Roentgenol* 168:719.

Van Gansbeke D, Avni EF, Delcour C, Engelholm L, Struyven J (1985) Sonographic features of portal vein thrombosis. *AJR Am J Roentgenol* 144:749.

Villa E, Cammà C, Marietta M, Luongo M, Critelli R, Colopi S, Tata C, Zecchini R, Gitto S, Petta S, Lei B, Bernabucci V, Vukotic R, De Maria N, Schepis F, Karampatou A, Caporali C, Simoni L, Del Buono M, Zambotto B, Turola E, Fornaciari G, Schianchi S, Ferrari A, Valla D (2012) Enoxaparin prevents portal vein thrombosis and liver decompensation in patients with advanced cirrhosis. *Gastroenterology* 143:1253.

Wang JT, Zhao HY, Liu YL (2005) Portal vein thrombosis. *Hepatobiliary Pancreat Dis Int* 4: 515-518.

Zupančić Šalek S (2008) Bolesti uzrokovane poremećajem hemostaze. U: Vrhovac B, Jakšić B, Reiner Ž, Vucelić B. *Interna medicina*. Zagreb: Naklada Ljevak; 967-968.

ŽIVOTOPIS

OSOBNI PODACI:

Diana Jovičić

Datum rođenja: 07.11.1989.

Mjesto rođenja: Zagreb, Hrvatska

Adresa: Vojnovičeva 26, 10 000 Zagreb

e-mail: diana_jovicic@yahoo.com

ŠKOLOVANJE:

Fakultet: Sveučilište u Zagrebu, Medicinski fakultet (2008.-2014.)

Srednja škola: Jezična gimnazija Lucijana Vranjanina, Zagreb,(2004.-2008.)

Osnovna škola: Osnovna škola Kustošija, Zagreb, (1996.-2004.)

ZNANJE JEZIKA

ENGLJSKI – aktivno; TALIJANSKI – pasivno; ŠPANJOLSKI – pasivno

DODATNA ZNANJA I VJEŠTINE:

2010. Tečaj „Anamneza na znakovnom jeziku“ u organizaciji udruge studenata medicine CroMSIC, u suradnji s udrugom „Dlan“, aktivno ga koristim

NAGRADE I PRIZNANJA:

2010. – dobitnica Dekanove nagrade za postignut uspjeh u akademskoj godini 2009./2010.

2011. – srebrna medalja na Sveučilišnom prvenstvu Grada Zagreba u stolnom tenisu 2010./2011.

2012. - srebrna medalja na Sveučilišnom prvenstvu Grada Zagreba u stolnom tenisu 2011./2012.

2013. – dobitnica Posebne rektorove nagrade kao član pjevačkog zbora studenata medicine „Lege artis“ za akademsku godinu 2012./2013.

2014. – dobitnica 3. nagrade za sudjelovanje u poster sekciji (Diana Jovičić pod mentorstvom dr. Ivane Kelave za poster Kameleonska bolest) 5. kongresa Društva nastavnika opće obiteljske medicine

INTERESI I AKTIVNOSTI:

2014. sudionik kongresa CROSS 10

2014. aktivni sudionik 5. kongresa Društva nastavnika opće obiteljske medicine – poster sekcija, Zagreb, 14.03.2014. do 16.03.2014.

2012.-2014. rad u Središnjoj medicinskoj knjižnici

2010-2014 član Pjevačkog zbora studenata medicine „Lege artis“

2009.-2014. član studentske udruge CroMSIC

2013. sudionik kongresa CROSS 9

2010.-2013. član sportske udruge Medicinskog fakulteta u Zagrebu (ženska sekcija za stolni tenis)

2011. sudionik kongresa CROSS 7

2010. član EMSA-e