

# Osteochondritis disekans talusa

---

Jurina, Andrija

Master's thesis / Diplomski rad

2014

Degree Grantor / Ustanova koja je dodijelila akademski / stručni stupanj: **University of Zagreb, School of Medicine / Sveučilište u Zagrebu, Medicinski fakultet**

Permanent link / Trajna poveznica: <https://um.nsk.hr/um:nbn:hr:105:772104>

Rights / Prava: [In copyright](#)

Download date / Datum preuzimanja: **2021-09-21**



Repository / Repozitorij:

[Dr Med - University of Zagreb School of Medicine Digital Repository](#)



SVEUČILIŠTE U ZAGREBU  
MEDICINSKI FAKULTET

**Andrija Jurina**  
**Osteohondritis disekans talusa**



Zagreb 2014.

Ovaj diplomski rad izrađen je u Klinici za ortopediju Kliničkog bolničkog centra Zagreb, pod vodstvom mentora doc.dr.sc.Ivana Bojanića i predan je na ocjenu u akademskoj godini 2013/2014.

Kratice:

AAS - engl. Ankle Activity Score

ACI - engl. autologous chondrocyte implantation; implantacija autoložnih hondrocita

AOFA – engl. American Orthopaedic Foot and Ankle Society Score

BMS - engl. bone marrow stimulation; stimulacija koštane srži

CT - engl. computed tomography; kompjutorizirana tomografija

ICRP - engl. International Cartilage Repair Society System

MR - engl. magnetic resonance; magnetska rezonanca

OAT - engl. osteochondral autologous transplantation; transplantacija autoložnog presatka

OCD - engl. osteochondritis dissecans; osteohondritis disekans

OLT - engl. osteochondral lesion of the talus; koštanohrskavično oštećenje talusa

VAS - engl. Visual Analogue Scale; vizualna analogna skala

# SADRŽAJ

SAŽETAK

SUMMARY

UVOD .....	1
DEFINICIJA, POVIJEST TERMINOLOGIJE I EPIDEMIOLOGIJA .....	1
ETIOLOGIJA .....	1
KLINIČKA SLIKA .....	4
LIJEČENJE .....	9
ISPITANICI I METODE .....	17
REZULTATI .....	19
RASPRAVA .....	20
ZAHVALE .....	27
LITERATURA .....	28
ŽIVOTOPIS .....	35

# SAŽETAK

## OSTEOHONDRITIS DISEKANS TALUSA

Andrija Jurina

Ključne riječi: Osteohondritis disekans, OCD, talus, mikrofrakture

Osteohondritis disekans (OCD) talusa označava odvajanje komadića zglobne hrskavice kupole talusa s dijelom ili bez dijela pripadajuće suphondralne kosti. Trauma se smatra najvjerojatnijim uzrokom, a najčešći simptom je dugotrajna bol u gležnju nejasne lokalizacije. Za postavljanje dijagnoze, detaljan klinički pregled nužno je kombinirati sa standardnim radiološkim snimanjem, kompjutoriziranom tomografijom ili magnetskom rezonancom. Pojedini autori za OCD talusa predlažu samo neoperacijsko liječenje (imobilizacijom, nesteroidnim protuupalnim lijekovima i modifikacijom tjelesne aktivnosti), ali većina se zalaže za kirurški način liječenja. Artroskopska stimulacija koštane srži tehnikom mikrofraktura je primarna metoda u liječenju simptomatskih OCD-a talusa. Ova metoda je jeftina, tehnički nezahtjevna, s malim brojem komplikacija. Unatoč velikom broju dobrih i odličnih rezultata objavljenih u literaturi nakon liječenja ovom metodom, primjećeno je progresivno pogoršanje rezultata tijekom duljeg vremena praćenja. Naše istraživanje obuhvatilo je 127 slučajeva OCD talusa (123 bolesnika) operiranih metodom mikrofraktura u Klinici za ortopediju Kliničkoga bolničkog centra Zagreb. Prosječno vrijeme praćenja bolesnika u poslijeoperacijskom razdoblju bilo je 76,5 mjeseci (raspon mjeseci 15 do 177). Veliki broj slučajeva OCD-a te dugo poslijeoperacijsko vrijeme praćenja čini ovo istraživanje dobrim temeljem za provođenje daljnjeg istraživanja kojim bi se utvrdila dugoročna učinkovitost metode mikrofraktura u liječenju simptomatskog OCD-a talusa.

## **SUMMARY**

### **OSTEOCHONDRITIS DISSECANS OF THE TALUS**

Andrija Jurina

Key words: osteochondritis dissecans, OCD, talus, microfracture

Osteochondritis dissecans (OCD) of the talus is a detachment of articular cartilage from the talar dome, with or without a part of underlying subchondral bone. Trauma is the predominant aetiology of OCD of the talus and the most common symptom is persistent deep ankle pain. Thorough clinical examination in combination with standardized radiological procedures, computed tomography and magnetic resonance is essential for establishing the final diagnosis. Several authors for OCD of the talus propose only nonoperative treatment (immobilization, nonsteroidal antiinflammatory medications and activity modification), but majority advocates operative treatment. Today, arthroscopic bone marrow stimulation involving microfractures is a primary treatment strategy for symptomatic OCD of the talus. This method is low-cost, technically undemanding and has low complication rate. Although there is a great number of good and excellent results published using this method, a progressive deterioration of results over time has been reported. Our study included 127 cases of OCD of the talus (123 patients) operated at the Orthopedic Clinic of Cinical Hospital Center Zagreb by microfracture method. Mean follow-up was 76.5 months (range of months 15 to 177). Large proportion of OCD cases included and long period of follow-up makes this study a good basis for future research in order to evaluate long term efficacy of microfracture in treatment of symptomatic OCD of the talus.

## **UVOD**

### **DEFINICIJA, POVIJEST TERMINOLOGIJE I EPIDEMIOLOGIJA**

Pojam osteochondritis dissecans (u daljnjem tekstu OCD) označava odvajanje komadića zglobne hrskavice s dijelom ili bez dijela pripadajuće suphondralne kosti, a u medicinsku literaturu ga je uveo König 1888. godine opisujući ga u koljenskom zglobo. Kappis je 1922. godine prvi opisao to stanje u gležnju. Termin OCD se održao u literaturi, iako upalna etiologija bolesti nikada nije dokazana. U novije vrijeme se za ovo stanje rabi naziv koštanohrskavično oštećenje talusa (*engl. osteochondral lesion of the talus*).

Incidencija OCD-a je 15 do 30 slučajeva na 100 000 ljudi. Najčešće zahvaćeni zglob je koljeno, zatim lakat, a gležanj se nalazi na trećem mjestu. OCD talusa uočen je u svim dobnim skupinama i to s najvećom učestalošću između 20-te i 30-te godine života. Češće se javlja u muškaraca, dok u 10% oboljelih zahvaća oba gležnja (8).

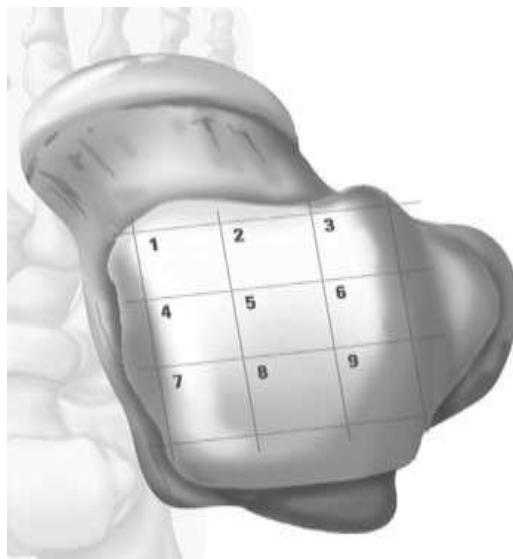
### **ETIOLOGIJA**

Točna etiologija OCD talusa nije poznata, no na traumu kao najvjerojatniji uzrok nastanka upozorava većina autora. Flick i Gould su 1985. godine sakupivši izvješća iz literature o više od 500 bolesnika s koštanohrskavičnim oštećenjem talusa, izvijestili da je 98% bolesnika s lateralnom i 70% s medijalnom lokalizacijom oštećenja talusa imalo podatak o traumi u anamnezi (25). Vrlo slične rezultate dobili su i Tol i sur. u svom istraživanju provedenom 2000. godine (59). Hinterman i sur. su objavili da čak 70% svih uganuća gležnja i prijeloma talusa može rezultirati koštanohrskavičnim oštećenjem talusa (32). S druge strane, Zengerink i sur. su pokazali da i mikrotraume mogu uzrokovati OCD talusa. Naime, ponavljano i pretjerano opterećenje površine zglobne hrskavice dovodi do smrti stanica zbog disrupcije kolagenih

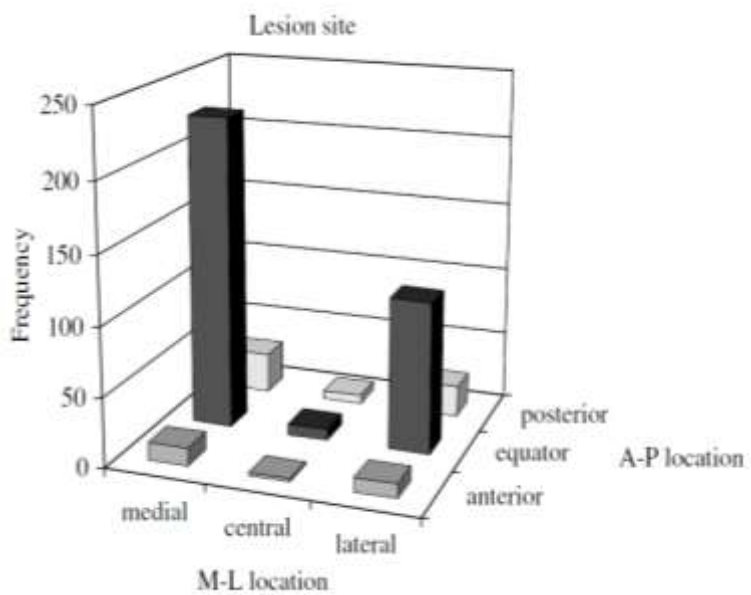


vlakana i zadebljanja suphondralne kosti (63). Kao netraumatski uzroci OCD talusa u literaturi se spominju ishemija, endokrinološki i metabolički poremećaji, defekt osifikacije, sistemske vaskulopatije, degenerativne bolesti te nasljeđe (43,46,49,57).

Berndt i Harty su 1959. godine u istraživanju na kadaverima pokazali da je oštećenje koje je posljedica inverzijskog tipa uganuća, prilikom kojeg je stopalo u dorzalnoj fleksiji, smješteno na anterolateralnom dijelu kupole talusa (7). Zbog tangencijalnih sila kojima fibula djeluje na taj dio talusa to je oštećenje plitko, a oblikom podsjeća na školjku. Takva oštećenja su često dislocirana pa stvaraju slobodna zglobna tijela. Oštećenje koje je posljedica inverzijskog tipa uganuća, ali prilikom kojeg je stopalo u plantarnoj fleksiji i pritom rotirano prema van, smješteno je na posteromedijalnom dijelu kupole talusa. Ta su oštećenja obično značajno dublja i veća od anterolateralnih te su oblikovana poput šalice. Iako se slijedom ovog istraživanja uvriježilo mišljenje da se OCD talusa pojavljuje isključivo na anterolateralnom i posteromedijalnom dijelu kupole talusa, prema novijim saznanjima čini se kako to ipak nije točno. Naime, Raikin i sur. su podijelivši kupolu talusa u 9 zona, na seriji od 428 slučajeva pokazali kako se OCD može pojaviti u svim zonama kupole talusa, a kao vodeću lokalizaciju ustanovili su centromedijalnu, s udjelom od 53%, dok je centrolateralna s udjelom od 25,7% bila na drugom mjestu (51). Anatomska podjela kupole talusa i učestalost oštećenja prikazane su na slikama 1 i 2.



Slika 1. Anatomska podjela kupole talusa u 9 zona. (Preuzeto iz : Raikin i sur. (2006), str. 156.) (51)



Slika 2. Učestalost oštećenja kupole talusa prema lokalizaciji. (Preuzeto iz: Raikin i sur. (2006), str. 156.) (51)

## KLINIČKA SLIKA

Od najveće važnosti za postavljanje dijagnoze OCD talusa jest posumnjati na mogućnost takvog oštećenja nakon pomno uzete anamneze. Potrebno je razlučiti radi li se o simptomima akutnog ili kroničnog koštanohrskavičnog oštećenja. S obzirom da je OCD talusa najčešće posljedica traume i to inverzijske ozljede gležnja, često je uz koštanohrskavično oštećenje udružena i ozljeda ligamenata lateralnog ligamentarnog kompleksa gležnja. Naime, simptomi akutnog koštanohrskavičnog oštećenja često ostaju neprepoznati zbog boli i otekline uzrokovane ozljedom ligamenata gležnja. U tom slučaju, bolnost prilikom opterećenja gležnja, otekline te ograničenje kretnji koje zaostane 4-6 tjedana nakon traume, upućuje na moguće (koštano)hrskavično oštećenje. Kod kroničnog koštanohrskavičnog oštećenja talusa vodeći simptom je kontinuirana ili intermitentna bol nejasne lokalizacije ( bolesnici ju često opisuju „kao bol negdje duboko u gležnju“), koja se javlja tijekom ili nakon aktivnosti. Kod nekih bolesnika dolazi i do pojave povremenih otekline te smanjene pokretljivosti zgloba (17). Od drugih mogućih simptoma valja spomenuti osjećaj zapinjanja ili preskakanja pa čak i potpunu blokadu kretnje, ako je došlo do otkinuća koštanohrskavičnog fragmenta.

Detaljan i sustavno proveden klinički pregled je od iznimne važnosti za postavljanje dijagnoze. Pregled treba započeti u stojećem stavu i bolesnika valja promatrati i s prednje i sa stražnje strane, a pritom on (ona) mora biti bos i hlače (suknja) moraju biti zavrnutе iznad koljena. Dok bolesnik stoji valja pokušati utvrditi postoji li odstupanje od pravilnog usmjerenja donjeg ekstremiteta te uočiti eventualno prisutan deformitet gležnja i/ili stopala. Naime, ako postoji koštanohrskavično oštećenje, varus ili valgus deformitet gležnja može povećati tlak na mjestu oštećenja te dovesti do njegove daljnje progresije. Pregled treba nastaviti na stolu za pregled. Bolesnik treba sjesti na rub stola, a liječnik nasuprot njega. Prvo valja izmjeriti opseg

kretnji u gležnju te ga usporediti s drugom nogom, a ukoliko simptomi dulje traju u pravilu se nalazi smanjenje dorzalne fleksije. Palpacijom treba pokušati pronaći najosjetljivija mjesta, a pritom je uvijek potrebno palpirati mjesta najčešćih lokalizacija oštećenja. Primjerice, ako se sumnja na posteromedijalno oštećenje, stopalo treba dovesti u maksimalno moguću plantarnu fleksiju, a tada palpacija talusa uz sam rub medijalnog maleola može izazvati snažnu bol. Također, bol se kod takvih oštećenja može izazvati i pritiskom iza medijalnog maleola na talus, ali tada stopalo mora biti u maksimalnoj dorzalnoj fleksiji. Anterolateralno smještena oštećenja su znatno pristupačnija palpaciji, no teže je razlučiti je li bol posljedica pritiska na talus zbog koštanohrskavičnog oštećenja ili je pak ta bol uzrokovana anterolateralnim sindromom sraza, u slučaju kojeg se bol projicira u anterolateralnom dijelu zgloba u razini zglobne pukotine ispred fibule. Na kraju kliničkog pregleda treba ispitati stabilnost gležnja dvama testovima; testom prednje ladice kojim se procjenjuje integritet prednjeg talofibularnog ligamenta te „talar tilt“ testom, koji se naziva i „inversion stress“ test, kojim se procjenjuje integritet prednjeg talofibularnog i kalkaneofibularnog ligamenta. Tijekom izvođenja tih testova bolesnik sjedi na rubu stola za pregled tako da mu potkoljenice slobodno vise, a da je koljeno u fleksiji od 90°. Za izvođenje testa prednje ladice ispitivač jednom rukom obuhvati potkoljenicu s prednje strane iznad gležnja i time ju stabilizira, a drugom rukom obuhvati petu te noge i postavlja stopalo u položaj od 10° plantarne fleksije te ga pokušava povući prema naprijed. Test se smatra pozitivnim ukoliko se stopalo može povući prema naprijed više no na drugoj nozi, ukoliko se ne osjeti tzv. čvrsti stop na kraju povlačenja te ukoliko se na kraju povlačenja zamjeti „jamica“ na anterolateranoj strani gležnja (*engl. „dimple sign“*). Za izvođenje „talar tilt“ testa ispitivač jednom rukom obuhvati potkoljenicu s prednje strane iznad gležnja i time ju stabilizira, a drugom rukom obuhvati petu te noge i postavi gležanj u neutralni položaj te potom pomakne petu u

maksimalno izvodivu inverziju. Test se smatra pozitivnim ukoliko je opseg kretnje inverzije veći na ozlijeđenoj nego na zdravoj nozi.

Nakon detaljno uzete anamneze i kliničkog pregleda, obavezno treba načiniti radiološko snimanje oba gležnja koje se uvijek čini u tri projekcije: anteroposteriorna snimka gležnja u stojećem stavu bolesnika, laterolateralna snimka te kosa snimka (*engl. mortise*). Ukoliko se sumnja na posteromedijalno oštećenje, savjetuje se načiniti i tzv. snimku povišene pete (*engl. heel-raised*) (55). To je anteroposteriorna snimka gležnja u stojećem stavu bolesnika, prilikom koje se ispod pete stavi povišenje od 4 cm, kako bi se stopalo dovelo u plantarnu fleksiju. Iako se standardne rendgenske snimke često koriste kod inicijalnog pregleda bolesnika, ipak one ne pružaju dovoljno korisnih podataka o stanju hrskavice te nisu pogodne za praćenje koštanohrskavičnih oštećenja (31). Također, korištenjem samo standardnih rendgenskih snimaka može promaknuti i do 50% koštanohrskavičnih oštećenja talusa pa se stoga preporuča korištenje i dodatnih slikovnih metoda poput kompjutorizirane tomografije (u daljnjem tekstu CT) i magnetne rezonance (u daljnjem tekstu MR) (39). Ukoliko je radiološki nalaz negativan, savjetuje se načiniti MR, dok se u slučaju pozitivnog radiološkog nalaza, tj. ukoliko se na standardnim rendgenskim snimkama vidi oštećenje talusa, savjetuje načiniti CT gležnja. CT predstavlja vrlo korisnu metodu prilikom prijeoperacijskog planiranja, zbog mogućnosti točnijeg određivanja lokalizacije, oblika i veličine oštećenja (28). Također ova je metoda od presudne važnosti kod postojanja ciste u suphondralnoj kosti, s obzirom da omogućuje precizno razgraničenje ciste u odnosu na strukture gležnja koje je okružuju (41). S druge strane, MR se smatra zlatnim standardom za prikazivanje promjena mekih struktura i općenito je najčešće korištena metoda za dijagnosticiranje i daljnje praćenje hrskavičnih oštećenja (19). MR-om se jasno detektiraju promjene, kako hrskavične tako i koštane strukture talusa, a osim toga mogu se otkriti i promjene drugih mekih struktura zgloba. Istraživanje Hepple-a i sur. pokazalo je da čak

30% koštanohrskavičnih oštećenja talusa koja se otkriju na MR-u nije uopće vidljivo na rendgenskim snimkama (31). Iako je nekoliko istraživanja pokazalo vrlo dobru korelaciju između nalaza dobivenih MR-om i artroskopskog nalaza, Takao i sur. su u svome istraživanju provedenom 2005. godine izvijestili da 27 % hrskavičnih oštećenja talusa pronađenih tijekom artroskopskog zahvata na gležnju, nije prethodno bilo vidljivo na MR-u (22,42,56). S druge strane dio autora upozorava da upotreba MR-a može dovesti do precjenjivanja težine koštanohrskavičnih oštećenja talusa, zbog toga što i manja oštećenja s posljedičnim edemom uzrokuju izražene promjene u intenzitetu signala na MR-u (21). Pregledom dosadašnjih istraživanja o dijagnostici i liječenju koštanohrskavičnih oštećenja talusa metodom mikrofraktura, Hannon i sur. pokazali su da se MR koristio u samo 57% slučajeva kao dijagnostička metoda, dok se u 25% slučajeva koristio za praćenje bolesnika nakon operativnog zahvata (31). Velika korist u praćenju koštanohrskavičnih oštećenja talusa očekuje se od kvantitativnih MR tehnika, poput T2 mapiranja, koje pružaju podatke o mikrostrukturi kolagena u novostvorenoj reparacijskoj hrskavici (*engl. repair cartilage*) (40).

Berndt i Harty su 1959. godine na osnovi radioloških promjena vidljivih na standardnim rendgenskim snimkama sastavili podjelu koštanohrskavičnih oštećenja talusa u 4 stupnja (tablica 1). Osnovna prednost ove podjele je široka upotreba te jednostavnost.

**Tablica 1. Radiološka klasifikacija koštanohrskavičnih oštećenja talusa prema Bernt i Harty-u**

Stupanj I	Kompresijsko oštećenje talusa bez vidljivog fragmenta
Stupanj II	Jasno vidljiv fragment koji je djelomično odvojen
Stupanj III	Fragment koji nije pričvršćen, ali koji još nije pomaknut iz svog ležišta
Stupanj IV	Fragment koji je pomaknut iz ležišta

Prvu klasifikaciju na osnovi promjena vidljivih na CT-u sastavili su Anderson i sur. 1989. godine podijelivši je također u 4 stupnja, a Loomer i sur. su 1993. godine tu podjelu modificirali, pri čemu su dodali i 5. stupanj, pojavu suphondralne ciste talusa (2,39). Najpoznatija CT klasifikacija jest ona koju su formulirali Ferkel i Sgaglione, dok se između nekoliko MR klasifikacija posljednjih godina najviše koristi klasifikacija Hepple-a i sur (23,31). Zasniva se na Berndt i Hartyevoj radiološkoj klasifikaciji, s time da joj je dodan i 5. stupanj prema modificiranoj Loomerovoj klasifikaciji. Prvu artroskopsku klasifikaciju koštanohrskavičnog oštećenja talusa sastavili su Pritsch i sur. 1986. godine, u kojoj su razlikovali 3 stupnja oštećenja, od neoštećene čvrste hrskavice (stupanj I), preko neoštećene meke hrskavice (stupanj II), do jasno oštećene hrskavice (stupanj III) (50). Kasnije su artroskopsko stupnjevanje koštanohrskavičnog oštećenja talusa razvili Cheng i sur., koji razlikuju čak šest stupnjeva oštećenja. U stupnju A zglobna je hrskavica glatka i neoštećena, ali mekana, dok je u stupnju F koštanohrskavični ulomak pomaknut iz ležišta (24). Diapaola i sur. sastavili su na osnovi rezultata svog istraživanja zajedničku MR i artroskopsku klasifikaciju, koja se čini najboljom od svih predloženih (19). Artroskopski nalaz daje najtočniji uvid u stupanj oštećenja zglobne hrskavice, ali je tim načinom nemoguće u potpunosti procijeniti koštano oštećenje talusa te je za konačnu ocjenu koštanohrskavičnog oštećenja talusa neophodno artroskopski nalaz kombinirati s nalazom MR-a.

## **LIJEČENJE**

Ne postoji jasna i precizno razrađena strategija za izbor načina liječenja OCD talusa. Dok pojedini autori predlažu samo neoperacijsko liječenje, većina se zalaže za kirurški način liječenja. Nadalje, još uvijek nije postignut jasan konsenzus određuje li stupanj koštanohrskavičnog oštećenja način liječenja, a ako da, kojom metodom se čini to stupnjevanje (standardnim radiološkim snimanjem, CT-om, MR-om, ili pak nekom od kombinacija tih metoda).

### **Neoperacijsko liječenje**

Neoperacijsko liječenje OCD talusa koristi se kod asimptomatskih oštećenja i provodi se imobilizacijom, nesteroidnim protuupalnim lijekovima i modifikacijom tjelesne aktivnosti (16). Liječenje najčešće započinje imobilizacijom u potkoljениčnoj sadrenoj čizmi ili u individualno načinjenoj ortozi, no dok jedni autori ne dozvoljavaju opterećenje tijekom razdoblja od 6 do 8 tjedana tijekom kojeg se nosi imobilizacija, drugi dozvoljavaju opterećenje ovisno o toleranciji boli pojedinog bolesnika od samog početka liječenja. Nakon tog inicijalnog razdoblja postupno se dozvoljava sve veće opterećenje, ali se dulje vrijeme (i do godinu dana) zabranjuju sve sportske aktivnosti. Berndt i Harty su među prvima izvijestili o lošem rezultatu nakon provedena neoperacijskog liječenja u čak 75% svojih bolesnika (7). Canale i Belding su na osnovi praćenja 29 bolesnika s 31 koštanohrskavičnim oštećenjem talusa izvijestili da je u svih bolesnika s prvim i drugim stupnjem radiološke klasifikacije prema Berndtu i Harty-u, bilo dovoljno samo neoperacijsko liječenje, a da je takvo liječenje bilo dovoljno i u bolesnika s medijalno smještenim oštećenjem koje je trećeg stupnja te klasifikacije (11). Pettine i Morrey potvrdili su u svom istraživanju te rezultate, navodeći kako se medijalno smještena stabilna oštećenja (treći stupanj radiološke klasifikacije) mogu uspješno liječiti i neoperacijski i operacijski (48). U meta-analizi Tol-a i sur. iz 2000. godine s ukupno 201 praćenim bolesnikom s prvim i/ili drugim stupnjem



koštanohrskavičnog oštećenja talusa prema Berndtu i Harty-u, utvrđena je uspješnost od samo 45% nakon provedenog neoperacijskog liječenja (58). Iako se za OCD talusa u djece savjetuje neoperacijsko liječenje, prema istraživanju Reilingh-a i sur. iz 2013. godine, čak 92% inicijalno neoperacijski liječene djece je na kraju ipak bilo podvrgnuto kirurškom liječenju (52). Zbog navedenih skromnih rezultata razmatraju se i razvijaju nove metode neoperacijskog liječenja.

### **Kirurško liječenje**

Unatoč brojnim objavljenim radovima, paradigme vezane uz kirurško liječenje koštanohrskavičnih oštećenja talusa još su uvijek kontroverzne i predmetom su rasprava. Kirurško liječenje je indicirano u bolesnika sa simptomatskim oštećenjima, kod akutnih oštećenja s pomakom fragmenta te kod onih u kojih je neoperacijsko liječenje bilo neučinkovito (16).

Brojne su metode kirurškog liječenja koštanohrskavičnih oštećenja talusa predložene u literaturi, a sve se zasnivaju na jednom od slijedeća tri principa:

1. odstranjenje nestabilnog ulomka i/ili slobodnog zglobnog tijela, čišćenje nastalog ležišta i potom stimulacija koštane srži ( *engl. bone marrow stimulation-BMS* ) bušenjem, abrazijskom artroplastikom ili metodom mikrofraktura;
2. pričvršćenje ulomka za kost unutrašnjom fiksacijom vijkom/vijcima, retrogradnim bušenjem suphondralne kosti sve do zglobne hrskavice;
3. stimulacija stvaranja hijaline hrskavice (autologni koštanohrskavični presadci, svježi ili smrznuti alogeni koštanohrskavični presadci ili implantacija autolognih hondrocita).

**Metodu mikrofraktura** razvio je J. Richard Steadman 80-ih godina 20. stoljeća, kao odgovor na uočena ograničenja dotasnjih metoda BMS-a, bušenja suphondralne kosti i abrazijske

artroplastike. Mikrofrakture su ubrzo prihvaćene kao metoda za liječenje koštanohrskavičnih oštećenja, prvotno u koljenu, a kasnije i u gležnju, ramenu, laktu i kuku (3). Koncept metode mikrofraktura iskorištava sposobnost zacijeljivanja (*engl. healing response*) koju posjeduje organizam, a zasniva se na formiranju ugruška (*engl. super-clot*) koji pruža optimalno okruženje ulasku pluripotentnih stanica iz koštane srži kroz mikrofrakturane otvore. Bit ove tehnike je u detaljnom čišćenju mjesta oštećenja motoriziranim instrumentom i/ili kiretama, s ciljem skidanja i uništenja sloja kalcificirane hrskavice, a uz očuvanje integriteta suphondralnog dijela. Pri tome je potrebno dobiti neravnu ploštinu suphondralne kosti na koju će ugrušak znatno čvršće adherirati. Nakon toga treba probiti suphondralnu ploču posebnim mikrofrakturnim šilom do dubine od 5 mm, s time da razmak među otvorima valja biti između 3 i 4 mm, a to omogućuje pluripotentnim mezenhimalnim matičnim stanicama koštane srži iz suphondralne kosti gomilanje na ležištu oštećenja (44). Naknadno formiranje fibrinskog ugruška započinje upalnu reakciju tijekom koje se otpuštaju citokini i faktori rasta, a mezenhimalne matične stanice počinju se diferencirati u stanice slične hondrocitima. Nakon šest do devet tjedana one formiraju reparacijsko tkivo sastavljeno većinom od kolagena tipa 2. Uslijed površinske fibrilacije, proteoglikanske deplecije i smrti hondrocita, nakon godinu dana dolazi do biološke modulacije koja uzrokuje stvaranje fibrokartilaginoznog reparacijskog tkiva, sastavljenog primarno od kolagena tipa 1. Nastalo fibrokartilaginozno tkivo na mjestu koštanohrskavičnog oštećenja talusa djeluje kao zaštita suphondralne kosti. Problem je što kolagen tipa 1 posjeduje drugačija biološka i mehanička svojstva u usporedbi s hijalinom hrskavicom te s vremenom dolazi do njegova ubrzanog propadanja (45).

U današnje vrijeme artroskopska BMS tehnikom mikrofraktura je primarna metoda u liječenju simptomatskih koštanohrskavičnih oštećenja talusa. Ova metoda je jeftina, tehnički

nezahtjevna, minimalno invanzivna s malim brojem komplikacija te minimalnom poslijeoperacijskom boli (45).

**Transplantaciju autolognog koštanohrskavičnog presatka** (*engl. osteochondral autologous transplantation - OAT*) moguće je izvesti transplantacijom jednog većeg presatka ili transplantacijom više manjih presadaka, što se onda naziva mozaikplastika (*engl. mosaicplasty*). Transplantacija jednog većeg presatka sastoji se u presađivanju koštanohrskavičnog „čepa“ (*engl. plug*) iz područja femoralnog kondila koje je pod manjim opterećenjem, na mjesto koštanohrskavičnog oštećenja na kupoli talusa. Iako ova metoda rezultira sa smanjenim uraštanjem fibrokartilaginoznog tkiva na mjestu oštećenja talusa, ipak morbiditet s mjesta uzimanja tog presatka može biti veći jer se uzima veliki „čep“. Zbog toga se prednost daje korištenju više manjih presadaka, tj. mozaikplastici, jer se na taj način može postići i bolja rekonstrukcija zakrivljenosti zglobne površine talusa. Kod mozaikplastike, uzimanje presadaka se u pravilu čini artroskopski, no za implantaciju je često uz artrotomiju gležnja potrebna i osteotomija maleola, zbog čega se povećava mogućnost komplikacija kao što su nesraštavanje mjesta osteotomije i otežano cijeljenje rane. Kao izvor koštanohrskavičnih presadaka se osim područja femoralnog kondila sve češće koristi i presadak uzet s prednjeg dijela kupole talusa. Naime, uzimanje presatka s istog gležnja na kojem je i koštanohrskavično oštećenje, omogućuje manju invanzivnost postupka, a s obzirom da je značajno smanjena razlika u karakteristikama između presatka i područja na kojem se nalazi oštećenje, postiže se bolja anatomska rekonstrukcija zglobne površine talusa (53). Istraživanjima je utvrđeno da hrskavične stanice u transplatiranom autolognom koštanohrskavičnom presatku pokazuju značajno dulju vijabilnost nego što je to slučaj nakon transplantacije alogenog koštanohrskavičnog presatka (59).

Transplantacija autolognih koštanohrskavičnih presadaka indicirana je prvenstveno nakon neuspješnog liječenja manje invazivnim metodama (i to kod oštećenja  $> 1.5 \text{ cm}^2$ ). Kod većih

oštećenja, ovom je metodom moguće i započeti liječenje, no tada oštećenje treba biti ograničeno na područje površine ne veće od 2 cm<sup>2</sup>. Također, OAT se kao početna metoda liječenja koristi kod oštećenja talusa dubine veće od 5 mm te onih s pojavom suphondralne ciste (34). Prema istraživanju Woelfle-a i sur. iz 2013. godine ne postoje apsolutne kontraindikacije za primjenu ove metode u liječenju OCD talusa (62). Ipak, odluku o liječenju OAT metodom prilikom koje se presadak uzima iz koljena, potrebno je s posebnom pozornošću razmotriti kod starijih od 40 godina, s obzirom da je kod ovih bolesnika uočen značajno veći morbiditet s mjesta uzimanja presatka.

Kod **transplantacije alogenog koštanohrskavičnog presatka** (*engl. osteochondral allograft transplantation*) se na mjesto oštećenja na kupoli talusa presađuje svježi ili smrznuti, vijabilni koštanohrskavični presadak uzet s kadavera. Prednost ove metode je mogućnost bolje anatomske rekonstrukcije zglobne površine talusa i korištenje samo jednog presatka za veća oštećenja. Također, izbjegnute su i smetnje koje se javljaju na mjestu uzimanja autolognih presadaka u bolesnika liječenih metodom mozaikplastike. Iako se liječenje svježim koštanohrskavičnim alogenim presatkom većinom provodi nakon neuspješno provedenih ostalih metoda liječenja OCD talusa (mikrofraktura, mozaikplastike i implantacije autolognih hondrocita), ovom metodom moguće je i započeti liječenje i to kod oštećenja talusa koja su veća od 2cm<sup>2</sup> te oštećenja koja su dubine između 6 i 10 mm (61). Nedostaci vezani uz ovu metodu su mogućnost imunološke reakcije i odbacivanja kod upotrebe svježih presadaka, prijenos zaraznih bolesti, smanjena vijabilnost hondrocita kod upotrebe smrznutih koštanohrskavičnih presadaka te visoki troškovi postupka.

**Implantacija autolognih hondrocita** (*engl. autologous chondrocyte implantation-ACI*) je kirurška metoda koju su prvi razvili Brittberg i sur. 1994. godine za liječenje koštanohrskavičnih oštećenja u koljenu (10). Tom se metodom implantiraju in vitro kultivirani

vijabilni hondrociti na mjesto koštanohrskavičnog oštećenja, čime se potiče stvaranje reparacijskog tkiva sličnog hrskavici (*engl. hyaline-like repair tissue*). Ovaj se pristup u modificiranom obliku ubrzo počeo koristiti kod liječenja koštanohrskavičnih oštećenja talusa i to u slučajevima kada postoje velika oštećenja kod kojih nema pridruženih degenerativnih promjena u smislu osteoartritisa (47). Kod prve generacije implantacije autolognih hondrocita ili tehnike pokrivanja periostom (*engl. periosteum-covered technique*) se u prvoj etapi liječenja radi artroskopija koljena iste noge na kojoj je i oštećenje gležnja te se uzima zglobna hrskavica iz područja koje je manje opterećeno težinom (tzv. nenosivi dio zglobne plohe), primjerice interkodilarne udubine. Uzorak se potom šalje u laboratorij gdje se iz njega izoliraju hondrociti te načine uvjeti za njihovu proliferaciju. Nakon što se pripreme stanice, za što obično treba 4 tjedna od trenutka uzimanja hrskavice, slijedi druga etapa kada je potrebno uz artrotomiju, ovisno o lokalizaciji oštećenja, načiniti i osteotomiju maleola kako bi se moglo pristupiti oštećenju. Potom se načini predložak hrskavičnog oštećenja kako bi se odredio točan oblik i dimenzije periostalnog presatka (*engl. periosteal graft*) koji se uobičajeno uzima iz proksimalnog ili distalnog dijela tibije iste noge, a koji će služiti kao pokrov proliferiranim hondrocitima. Periostalni presadak se postavi preko oštećenja te se učvrsti šavima, a na spojeve se stavi i fibrinsko ljepilo kako bi se presadak dodatno pričvrstio. Potom se kroz mali otvor koji se ostavi u području oštećenja postavi tanki kateter i ubace hondrociti. Nedostaci ove metode su tehnička zahtjevnost postupka, dediferencijacija hondrocita (uslijed čega se smanjuje količina kolagena tipa II, a povećava kolagena tipa I, odnosno fibrokartilaginoznog reparacijskog tkiva) do koje dolazi nakon implantacije, neravnomjerna raspodjela hondrocita unutar područja oštećenja i hipertrofija periostalnog pokrova. Upravo zbog ovih nedostataka razvila se druga generacija implantacije autolognih hondrocita, odnosno matriks-pridružena metoda (*eng. matrix-associated technique, MACI*) kod koje se koštanohrskavična oštećenja liječe pomoću nosača u koje se umeću prethodno

umnoženi hondrociti. Hondrociti se uzimaju s prednjeg ruba kupole talusa ili s ruba koštanohrskavičnog oštećenja na talusu, a ukoliko postoji slobodni koštanohrskavični fragment moguće ga je koristiti kao izvor hondrocita za kultivaciju. Velika prednost uzimanja uzorka iz gležnja, u odnosu na koljeno, jest mogućnost točne procjene oštećenja na talusu već u prvoj fazi liječenja. Kao nosač hondrocita služi matriks koji može biti sastavljen od raznih komponenti, kolagena tipa I, svinjskog kolagena tip I/III, hijaluronske kiseline ili poliglikolne/polilaktične kiseline (29,33). Takav nosač s hondrocitima može se direktno postaviti na mjesto koštanohrskavičnog oštećenja talusa artroskopski ili manjom artrotomijom, izbjegavajući time potrebu za osteotomijom maleola. Nadalje, navedenom metodom nema više potrebe za uzimanjem periostalnog presatka jer se nosač može ili direktno prišiti na mjesto oštećenja ili učvrstiti fibrinskim ljepilom (54). Korištenjem matriksa postignuta je i ravnomjernija raspodjela hondrocita unutar oštećenja. Unatoč navedenim prednostima, za ovakav tip liječenja i dalje su potrebna dva odvojena kirurška zahvata, a uz to je i problem dediferencijacije hondrocita, odnosno stvaranja manje vrijednog fibroartilaginoznog tkiva na mjestu koštanohrskavičnog oštećenja i dalje prisutan. Stoga je razvijena treća generacija implantacije autolognih hondrocita, odnosno skafold-pridružena metoda (*engl. scaffold-associated technique*) u kojoj se pokušalo doskočiti problemu dediferencijacije. Skafoldi su nosači napravljeni biološkim inženjeringom te se u njih stavljaju umnoženi autologni hondrociti ili pluripotentne matične stanice. Istraživanja su pokazala kako skafoldi dugoročno potiču stvaranje kolagena tipa II u hondrocitima i čini se kako njihova mehanička svojstva bolje odgovaraju osobinama zglobne hrskavice (4). Nastojanje da se dodatno smanji invazivnost ovakvog tipa liječenja dovelo je do razvoja dviju novih metoda, CAIS (Cartilage Autograft Implantation System) i DeNovo NT, kod kojih je potreban samo jedan kirurški zahvat (*engl. single-stage chondrocyte implantation*) (14). U CAIS metodi se u istom artroskopskom zahvatu uzima autologna hrskavica te se implantira na prethodno pripremljen

nosač i stavlja na mjesto koštanohrskavičnog oštećenja. DeNovo NT metoda koristi alograft juvenilnih hondrocita u njihovom nativnom matriksu, u obliku kocaka od  $1 \text{ mm}^3$ , koje se na mjesto koštanohrskavičnog oštećenja učvršćuju pomoću fibrinskog ljepila (1).

ACI nije prva metoda izbora liječenja koštanohrskavičnih oštećenja talusa, ali se tom metodom može započeti liječenje kod bolesnika koji imaju veća koštanohrskavična oštećenja ( $> 1,5 \text{ cm}^2$ ). Liječenje se može započeti i kod oštećenja sa značajnom suphondralnom cistom, kada je ovu metodu potrebno kombinirati s transplantacijom autolognog koštanohrskavičnog presatka korištenjem tzv. " sendvič " tehnike. Autologni presadak se u tom slučaju uzima s medijalnog plafona tibije ili lateralnog maleola. Uznapredovale degenerativne promjene gležnja predstavljaju apsolutnu kontraindikaciju za implantaciju autolognih hondrocita. Isto tako, apsolutna kontraindikacija navedenom liječenju je i poremećaj usmjerenja osovine noge te ligamentarna nestabilnost gležnja, osim ako se navedeno ne korigira tijekom istog operacijskog zahvata.

## ISPITANICI I METODE

Skupinu ispitanika čine 123 bolesnika, 78 (63,4 %) muškaraca i 45 (36,6 %) žena s dijagnosticiranim OCD talusa, koji su operirani u razdoblju od 1. siječnja 1999. do 1. siječnja 2013. godine u Klinici za ortopediju Kliničkoga bolničkog centra Zagreb. Kod 119 bolesnika dijagnoza OCD talusa postavljena je na samo jednom gležnju, dok je u 4 bolesnika dijagnoza OCD talusa postavljena na oba gležnja te je ukupno u istraživanju bilo 127 slučajeva OCD talusa koji su operirani istom metodom. Kod 124 (97,6 %) slučajeva OCD-a bolesnici su se prije operacije žalili na bol u gležnju različitog stupnja, dok je inicijalna ozljeda gležnja anamnestički nađena u 95 (74,8 %) bolesnika. U svih je bolesnika operater učinio isti artroskopski kirurški zahvat koji se sastojao od odstranjenja nestabilnog fragmenta i/ili slobodnoga zglobnog tijela, čišćenja nastalog ležišta te bušenja suphondralne kosti u ležištu metodom mikrofraktura.

### *Kirurška tehnika i poslijeoperacijska rehabilitacija*

U svih je bolesnika učinjena artroskopija gležnja na isti način i to u položaju bolesnika na leđima, u bljedoj stazi. Bolesnici su bili u spinalnoj anesteziji i svi su perioperacijski dobivali antibiotsku profilaksu tijekom 24 sata (cefalosporinom II. generacije). U svih su bolesnika rabljeni standardni anteromedijalni i anterolateralni ulazi. U 5 je bolesnika učinjena i artroskopija gležnja straga na način na koji su ju opisali Van Dijk i sur (52). Nakon detaljnoga artroskopskog čišćenja zgloba (pod čime razumijevamo djelomičnu sinoviektomiju prednjeg dijela zgloba i odstranjenje eventualno prisutnih osteofita s prednjega distalnog ruba tibije), pristupalo se čišćenju ležišta motoriziranim instrumentom (shaverom), kohlejamama i kiretama kako bi se dobilo uredno ležište s čistom suphondralnom kosti u sredini, okruženo oštrim, ravnim rubom hrskavice. Potom su učinjene mikrofrakture posebnim instrumentarijem do dubine od 5 mm razmaknute 3 do 4 mm i to sustavno, prvo sve rubne, a tek potom su činjene i one prema sredini defekta. U svih je



bolesnika gležanj dreniran, a rane zašivene neresorptivnim koncem. Nakon 24 sata dren je izvađen i tada se postupno započinjalo s vježbama razgibavanja operiranoga gležnja i vježbama za cirkulaciju. Tijekom prvih šest tjedana bolesnici su hodali uz pomoć podlaktičnih štaka opterećujući pritom operiranu nogu najviše do 10 kg tjelesne težine. Tijekom sljedećih šest tjedana bolesnici su također hodali s pomoću štaka postupno povećavajući opterećenje i to tijekom prvih dvaju tjedana maksimalno do trećine svoje tjelesne težine, tijekom sljedeća dva do dvije trećine, da bi tijekom posljednja dva tjedna tog razdoblja opterećivali punom tjelesnom težinom i postupno odbacivali štake. Trčanje je dopušteno bolesnicima tek pet mjeseci nakon zahvata, a puna sportska aktivnost, ovisno o sportu i tijeku rehabilitacije u bolesnika, između šest i osam mjeseci nakon učinjenoga kirurškog zahvata.

## REZULTATI

U istraživanju je sudjelovalo 123 bolesnika, od toga 78 (63,4 %) muškaraca i 45 (36,6 %) žena. Kod 70 (56,9 %) bolesnika operiran je desni gležanj, kod 49 (39,8 %) lijevi gležanj, a kod 4 (3,3 %) bolesnika oba gležnja te je ukupno učinjeno 127 operacija OCD talusa. Srednja vrijednost životne dobi u trenutku zahvata iznosila je 27,7 godina (raspon 13 do 58 godina). U bolesnika koji su se žalili na bolove u gležnju prije operacije (124 slučaja OCD-a), vremenski interval od pojave simptoma do operacije iznosio je 33,6 mjeseci (raspon 3 do 288 mjeseca). U 38 (29,9 %) slučajeva OCD talusa je bio lokaliziran na lateralnoj strani talusa, a kod 89 (80,1 %) na medijalnoj. U skupini bolesnika s lateralno smještenim oštećenjem kod njih 37 (97,4 %) nađen je podatak o traumi, a u skupini s medijalno smještenim oštećenjem kod njih 58 (65,2 %). Prema Bernt i Hartyevom klasifikacijskom sustavu drugi stupanj oštećenja talusa nađen je kod 10 (7,9 %) slučajeva, treći stupanj kod 87 (68,5 %) slučajeva i četvrti stupanj kod 30 (23,6 %) slučajeva. Prosječno vrijeme praćenja bolesnika u poslijeoperacijskom razdoblju bilo je 76,5 mjeseci (raspon mjeseci 15 do 177). Među bolesnicima je postojala skupina od njih 13 (10,6 %) za koje je utvrđeno da su prethodno već bili podvrgnuti operacijskom liječenju koštanohrskavičnog oštećenja istog gležnja, na kojem je sada učinjena operacija metodom mikrofraktura. Prosječno vrijeme proteklo između te operacije i operacije metodom mikrofraktura iznosilo je 19,5 mjeseci (raspon 6 do 51 mjeseca). Kod 9 (7,1 %) bolesnika liječenih metodom mikrofraktura je tijekom razdoblja praćenja uočeno pogoršanje kliničkog stanja te je proveden ponovni artroskopski kirurški zahvat. Pri tome je kod dijela bolesnika ponovljeno liječenje metodom mikrofraktura, dok je u drugih učinjeno detaljno artroskopsko čišćenja zgloba.

## RASPRAVA

Na traumu kao na najvjerojatniji uzrok nastanka OCD-a talusa upozoravaju brojni autori. Tako su skupivši izvješća iz literature o više od 500 bolesnika Flick i Gould 1985. godine pronašli podatak o traumi u anamnezi u 98% bolesnika s lateralnom lokalizacijom oštećenja talusa te u 70 % bolesnika s medijalnom lokalizacijom (25). Vrlo slične rezultate dobili su i Tol i sur. u svome istraživanju 2000. godine (58). Naše istraživanje pokazuje sličnu raspodjelu, podatak o traumi u anamnezi zabilježen je kod 37 (97,4 %) bolesnika s lateralno smještenim oštećenjem i kod 58 (65,2 %) bolesnika s medijalno smještenim oštećenjem. Također, bol kao glavni simptom naveli su gotovi svi bolesnici (97,4 %), stoga i jest od velike važnosti u bolesnika koji se žale na dugotrajnu bol u gležnju nejasne lokalizacije, a koji imaju zabilježenu traumu u anamnezi, pomisliti na mogućnost postojanja OCD talusa. U tom slučaju uz standardnu radiološku obradu, savjetuje se načiniti i tzv. snimku povišene pete (*engl. heel-raised*), dok su CT ili MR gležnja potrebni za točniju procjenu koštanohrskavičnog oštećenja talusa i svakako jednu od tih pretraga valja načiniti prije odluke o načinu liječenja. Vrlo dobri rezultati, odnosno 85 % odličnih i dobrih rezultata prema metaanalizi Tol-a i sur., dobiveni nakon otvorene operacije na gležnju koja se sastojala od odstranjenja nestabilnog ulomka i/ili slobodnog zglobnog tijela, čišćenja nastalog ležišta te bušenja nastalog ležišta Kirschnerovom iglom, uputili su brojne autore da takav zahvat načine artroskopski (58). Podatci iz nekih serija bolesnika kod kojih je tako koncipiran zahvat činjen artroskopskim pristupom prikazani su u Tablici 2. Visok postotak dobivenih dobrih i odličnih rezultata, vrlo nizak morbiditet te malen broj opisanih komplikacija, istaknuo je tu metodu kao moguću metodu izbora za liječenje OCD-a talusa. Rezultati tzv. *second-look* artroskopija pokazali su da novonastalo tkivo, reparativno fibrokartilaginozno, potpuno popunjuje defekt i da dobro obnavlja zglobnu plohu talusa. Istraživanja su također

pokazala da fibrokartilaginozno tkivo, iako nikad ne dosegne mehaničku kvalitetu hijaline hrskavice omogućuje puno opterećenje i daje dobru distribuciju pritiska kroz gležanj.

**Tablica 2. Usporedba rezultata artroskopskih zahvata pri kojima je bušenje činjeno motoriziranim instrumentima (Preuzeto iz: Bojanić i sur. (2009), str.103) (9)**

Prvi autor istraživanja	BUECKEN	v. DIJK	GUIDO	KUMAI	OGILVIE-HARRIS	FERKEL	SCHUMAN
Godina istraživanja	1989	1997	1997	1999	1999	2002	2002
Broj bolesnika u istraživanju	15	16	11	18	33	50	38
Odnos broja muških/ženskih bolesnika	10/5	*	9/2	6/12	16/17	*	17/21
Prosječna dob u času operacijskoga zahvata (raspon) u godinama	22 (14-34)	27 (18-51)	29	28 (10-78)	33 (18-55)	32	29 (15-78)
Trajanje simptoma prije operacijskoga zahvata u mjesecima	10,8 (1-48)	*	*	22,3 (1-62)	28,0 (9-80)	*	21 (6-60)
Postotak bolesnika koji su imali traumu u anamnezi	93	87,5	55	55,5	85	74	71
Odnos medijalne/lateralne lokalizacije oštećenja	5/10	10/6	7/4	18/0	*	34/16	23/15
Poslijeoperacijsko praćenje u mjesecima (raspon)	26,3 (18-36)	24	*	54,8 (24-114)	89 (24-220)	*	57,2 (24-129)
Odnos broja odličnih i dobrih rezultata prema ukupnome broju praćenih bolesnika (postotak)	13/15 (87)	14/15 (93)	8/9 (89)	13/18 (72)	33/33 (100)	36/50 (72)	31/38 (82)

Posljednjih se petnaestak godina ležište u pravilu buši metodom mikrofraktura. Razlozi tomu su: znatno jednostavnija tehnika bušenja, mogućnost pristupa svim lokalizacijama oštećenja na talusu bez potrebe za invazivnijim zahvatima (kao što su osteotomija medijalnog maleola ili pak bušenje kroz otvor na medijalnom maleolu), mogućnost korištenja ravnih i zavijenih mikrofrakturnih šila (što omogućuje da svi otvori budu postavljeni okomito na suphondralnu kost, što je pak od velike važnosti za homogeno pokrivanje mjesta oštećenja ugruškom), odsutnost dodatnoga termičkog oštećenja te izvrsni rezultati dobivenim korištenjem te tehnike za liječenje hrskavičnih i

koštanohrskavičnih oštećenja na drugim zglobovima (u prvome redu na koljenu i laktu). O rezultatima liječenja OCD talusa metodom mikrofraktura među prvima su izvijestili Becher i Therman 2005. godine (6). Oni su koristeći Hanoverski skor tijekom poslijeoperacijskog praćenja, izvijestili su o dobrom i odličnom rezultatu u 24 od 29 (83 %) operiranih bolesnika koje su pratili dvije godine nakon operacijskog zahvata. No, kada su te bolesnike razdvojili u dvije skupine, u skupinu bolesnika s koštanohrskavičnim oštećenjem talusa te skupinu bolesnika s degenerativnim hrskavičnim oštećenjem talusa, rezultat je bio u potpunosti drugačiji. Naime, u skupini bolesnika s degenerativnim hrskavičnim oštećenjem bilo je svega 55 % dobrih i odličnih rezultata, za razliku od skupine s koštanohrskavičnim oštećenjem talusa u kojoj je bilo 95 % dobrih i odličnih rezultata. U istraživanju Bojanića i sur. prospektivno su praćena 24 bolesnika, 16 muškaraca i 8 žena prosječne životne dobi 25 godina. Nakon liječenja metodom mikrofraktura i prosječnog praćenja od dvije godine American Orthopaedic Foot and Ankle Society Ankle-Hindfoot Scale (AOFAS) skor je porastao s 53 (prije operacijskog zahvata) na 87,5 (nakon operacijskog zahvata) (8). Chuckpaiwong i sur. prospektivno su pratili skupinu od 105 bolesnika operiranih metodom mikrofraktura, prosječne starosti 40 godina (13). Prosječno praćenje bolesnika u tom istraživanju iznosilo je 32 mjeseca. Rezultati su pokazali da je veličina oštećenja osnovni prediktor konačnog uspjeha liječenja tom operacijskom metodom. Naime, u svih bolesnika kod kojih je koštanohrskavično oštećenje bilo manje od 15 mm u promjeru, postignut je odličan rezultat bez obzira na lokalizaciju oštećenja. Pri tome je jedan od kriterija uspješnosti bilo poboljšanje poslijeoperacijskog AOFAS skora za minimalno 30 bodova u odnosu na prijeoperacijski AOFAS skor. Samo jedan pacijent s oštećenjem većim od 15 mm u promjeru je zadovoljio prethodno postavljene kriterije uspješnosti. U istome radu pokazano je da nezadovoljavajući ishod zahvata valja očekivati u osoba starije životne dobi, u onih s većim indeksom tjelesne mase (ITM), traumom u anamnezi te u bolesnika u kojih se tijekom zahvata

nađu osteofiti na tibiji i/ili talusu koji smanjuju pokretljivost gležnja. Vrlo slične rezultate, o veličini oštećenja kao osnovnom prediktoru konačnog uspjeha, objavili su i Choi i sur. u istraživanju provedenom 2009. godine (12). Oni su utvrdili da je najmanji broj neuspjeha povezan s oštećenjima manjim od  $100 \text{ mm}^2$ , dok su oštećenja veća od  $150 \text{ mm}^2$  bila povezana s lošijim rezultatima. Što se tiče utjecaja dobi bolesnika na klinički ishod, postoje oprečna mišljenja. Jedan dio autora se slaže da je mlađa životna dob bolesnika povezana s boljim kliničkim ishodom. Pretpostavlja se da je razlog taj, što je u osoba mlađe životne dobi bolja mikrovaskularna opskrba suphondralne zone. Druga skupina autora smatra da starija životna dob nije neovisan čimbenik rizika za loš klinički ishod (16). Utvrđeno je da stupanj opterećenja i razgibavanje gležnja u razdoblju nakon operacije imaju značajan utjecaj na konačne rezultate nakon liječenja metodom mikrofraktura. Iako se ranije smatralo kako prerano opterećenje gležnja može dovesti do pojačanog uništavanja novostvorenog reparacijskog tkiva, objavljena su istraživanja o zadovoljavajućim rezultatima i nakon ranog opterećenja operiranog gležnja. Na temelju tih spoznaja Lee i sur. proveli su istraživanje u kojem su usporedili ishode nakon ranog i odgođenog opterećenja zgloba u poslijeoperacijskom razdoblju. U istraživanje je bio uključen 81 bolesnik između 18 i 60 godina, sa simptomatskim OCD-om talusa nakon neuspješno provedenog neoperacijskog liječenja, s oštećenjem manjim od  $2 \text{ cm}^2$ . Nakon inicijalne poslijeoperacijske imobilizacije pomoću stražnje gipsane udlage u trajanju od tjedan dana, započelo se s vježbama razgibavanja gležnja i jačanja muskulature, a bolesnici su podijeljeni u dvije skupine. U prvoj skupini bolesnici su tijekom sljedećih 6 tjedana hodali uz pomoć podlaktičnih štaka opterećujući pritom operiranu nogu najviše do 10 kg tjelesne težine (*engl. nonweightbearing*). Tijekom sljedeća dva tjedna bolesnici su također hodali pomoću štaka s tim da su postupno povećavali opterećenje (*engl. partial weightbearing*), da bi nakon toga opterećivali nogu punom težinom i postupno odbacivali štake (*engl. full weightbearing*). Stražnja

udlaga koja je korištena u razdobljima između vježbanja potpuno je maknuta nakon 8 tjedana. U drugoj skupini bolesnici su od koristili čizme za hodanje (*engl. walking boots*) i podlaktične štake te im je već u drugom i trećem tjednu dopušteno postupno opterećivati operiranu nogu (*engl. partial weightbearing*), da bi nakon toga u što ranijem razdoblju počeli odbacivati štake i opterećivati nogu punom težinom (*engl. full weightbearing*). Čizme za hodanje maknute su nakon 8 tjedana rehabilitacije. U obje grupe su aktivnosti poput trčanja ili skakanja bile dopuštene 4 mjeseca nakon učinjenog operacijskog zahvata. Ovo istraživanje je pokazalo da raniji početak opterećenja operiranog zgloba ne dovodi do umanjivanja konačnih rezultata prema AOFAS skoru, vizualnoj analognoj skali (*engl. Visual Analogue Scale – VAS*) i AAS skoru (*engl. Ankle Activity Score*) te da se takav pristup može preporučiti nakon liječenja malih i srednje velikih koštanohrskavičnih oštećenja talusa metodom mikrofraktura (36).

Iako je velik broj istraživanja o liječenju koštanohrskavičnih oštećenja talusa metodom mikrofraktura pokazao odlične rezultate, nekoliko autora je upozorilo kako s duljim vremenom praćenja dolazi do progresivnog pogoršanja inicijalno odličnih rezultata (6,27,37). Giannini i sur. su 2004. godine na skupini od 28 bolesnika pokazali da je poslijeoperacijski AOFAS skor nakon jedne godine praćenja iznosio 90,5, u drugoj godini pao je na 84,4, dok je nakon 3 godine iznosio 80,6 (26). U istraživanju provedenom 2008. godine, Ferkel i sur. su izvijestili o dobrim ili odličnim rezultatima u samo 32 od 50 (64 %) operiranih bolesnika, koristeći se modificiranim Weberovim skorom, s tim da je srednje vrijeme praćenja iznosilo 71 mjesec. U 43 (86 %) operirana bolesnika uočena je progresija osteoartritisa za minimalno jedan stupanj u odnosu na prijeoperacijske radiološke nalaze, pri čemu je za ocjenu progresije osteoartritisa korišten Arthritis Ankle Scale. Među ispitanicima u ovom istraživanju se nalazila skupina od 17 bolesnika koji su sudjelovali i u istraživanju provedenom 5 godina ranije te je kod njih 6 (35 %) sada pronađeno pogoršanje rezultata (25). Zabrinjavajuće rezultate vezane uz promjene

fibrokartilaginoznog reparacijskog tkiva uočene na nalazima MR-a u razdoblju nakon operacijskog zahvata, objavili su Becher i sur. 2010. godine (5). Oni su pronašli površinske fibrilacije i fisure na mjestu novostvorenog reparacijskog tkiva u 25 bolesnika, s tim da su vremena praćenja nakon liječenja metodom mikrofraktura bila između 3,6 i 9,6 godina. Na važnost MR-a u poslijeoperacijskom praćenju upozorili su i Cuttica i sur., navodeći kako je visoki stupanj edema vidljiv na nalazima MR-a poslije operacijskog zahvata povezan s lošijim kliničkim ishodom nakon liječenja metodom mikrofraktura (15). Lee i sur. su prvi izvijestili o rezultatima tzv. second-look artroskopija, učinjenih jednu godinu nakon liječenja metodom mikrofraktura (38). Iako su u njihovom istraživanju rezultati liječenja bili dobri do odlični u 20 gležnjeva (90 %) prema AOFAS skoru, novonastalo reparacijsko tkivo je nakon artroskopije gležnja ocijenjeno kao abnormalno u 9 gležnjeva (40 %) prema International Cartilage Repair Society System-u (ICRP), dok je u 7 gležnjeva (35 %) pronađeno nepotpuno cijeljenje (*stage D*) prema Ferkel i Cheng klasifikacijskom sustavu (31). U literaturi postoji malen broj istraživanja o liječenju OCD talusa metodom mikrofraktura koja su provedena na velikom uzorku bolesnika, a da pri tom imaju i dugo vrijeme praćenja u poslijeoperacijskom razdoblju. Istraživanje s najduljim vremenom praćenja nakon liječenja metodom mikrofraktura provedeno na 50 bolesnika objavili su Bergen i sur. 2013. godine (60). Nakon prosječnog vremena praćenja od 141 mjeseca, medijan AOFAS skora je bio 88 (60-100), 35 (74 %) bolesnika imalo je dobre ili odlične rezultate prema Bernt i Harty-jevu skoru, dok je kod 33 % bolesnika uočena progresija osteoartritisa za jedan stupanj u odnosu na prijeoperacijske radiološke nalaze s obzirom na Arthritis Ankle Scale. Iako je ovo istraživanje jedino s prosječnim vremenom praćenja većim od 10 godina, rezultati ukazuju kako liječenjem OCD talusa metodom mikrofraktura ipak ne dolazi do progresivnog pogoršanja rezultata nakon duljeg vremena praćenja.



Kako bi se postigla što točnija evaluacija rezultata liječenja OCD talusa metodom mikrofraktura, potrebna su istraživanja na velikom uzorku bolesnika i sa što duljim vremenom praćenja. Naše istraživanje je obuhvatilo 123 bolesnika liječenih metodom mikrofraktura koji su u poslijeoperacijskom razdoblju prosječno praćeni 76,5 mjeseci (raspon 15 do 177 mjeseca) te prema tome predstavlja vrlo dobar uzorak za provođenje daljnjeg istraživanja kojim bi se ocijenila dugoročna uspješnost i učinkovitost liječenja OCD talusa metodom mikrofraktura.

## **ZAHVALE**

Zahvaljujem se zaposlenicima Klinike za ortopediju Kliničkog bolničkog centra „Zagreb“.

Najiskrenije zahvale mentoru, doc.dr.sc. Ivanu Bojaniću na podršci, savjetima i vodstvu u izradi ovoga rada.

Zahvaljujem se svim bolesnicima koji su sudjelovali u ovom istraživanju.

Mojoj dragoj obitelji i prijateljima zahvaljujem na bezuvjetnoj podršci i neizmjernej vjeri u moj uspjeh.

## LITERATURA

1. Adams SB, Yao JQ, Schon LC (2011) Particulated juvenile articular cartilage allograft transplantation for osteochondral lesions of the talus. *Tech Foot Ankle Surg* 10:92-8.
2. Anderson IF, Crichton KJ, Grattan-Smith T, et al. (1989) Osteochondral fractures of the dome of the talus. *J Bone Joint Surg Am* 71:1143-52.
3. Andreas H, Gomoll MD (2010) Microfracture and Augments. *J Knee Surg* 25:9–16.
4. Bartlett W, Skinner JA, Gooding CR, et al. (2005) Autologous chondrocyte implantation versus matrix-induced autologous chondrocyte implantation for osteochondral defects of the knee: a prospective randomised study. *J Bone Joint Surg Br* 87:640-5.
5. Becher C, Driessen A, Hess T, et al. (2010) Microfracture for chondral defects of the talus: maintenance of early results at midterm follow-up. *Knee Surg Sports Traumatol Arthrosc* 18:656–63.
6. Becher C, Thermann H (2005) Results of microfracture in the treatment of articular cartilage defects of the talus. *Foot Ankle Int* 26:583-9.
7. Berndt AL, Harty M (1959) Transchondral fractures (Osteochondritis dissecans) of the talus. *J Bone Joint Surg* 41-A:988-1018.
8. Bojanić I, Cerovečki T, Smoljanović T, i sur. (2007) Osteochondritis dissecans gležnja. *Liječ vjesn* 129:191–9.
9. Bojanić I, Smoljanović T, Bergovec M, i sur. (2009) Mogućnosti liječenja koštanohrskavičnih oštećenja talusa. U: *Liječenje bolesti i ozljeda zglobne hrskavice*. Klinički bolnički centar Zagreb, Zagreb; str. 103.
10. Brittberg M, Lindahl A, Nilsson A, et al. (1994) Treatment of deep cartilage defects in the knee with autologous chondrocyte transplantation. *N Engl J Med* 331:889-95.

11. Canale ST, Belding RH (1980) Osteochondral lesions of the talus. *J Bone Joint Surg* 62-A:97-102.
12. Choi WJ, Park KK, Kim BS, et al. (2009) Osteochondral lesion of the talus: is there a critical defect size for poor outcome? *Am J Sports Med* 37(10):1974-80.
13. Chuckpaiwong B, Berkson EM, Theodore GH (2008) Microfracture for osteochondral lesions of the ankle: outcome analysis and outcome predictors of 105 cases. *Arthroscopy* 24:106-12.
14. Cole BJ, Farr J, Winalski CS, et al. (2011) Outcomes after a single-stage procedure for cell-based cartilage repair: a prospective clinical safety trial with 2-year follow-up. *Am J Sport Med* 36:1170-9.
15. Cuttica DJ, Shockley JA, Hyer CF, Berlet GC (2011) Correlation of MRI edema and clinical outcomes following microfracture of osteochondral lesions of the talus. *Foot Ankle Spec* 4:274-9.
16. Deol PPS, Cuttica DJ, Smith WB, Berlet GC (2013) Osteochondral lesions of the talus: size, age, and predictors of outcomes. *Foot Ankle Clin N Am* 18:13-34.
17. Dijk van CN, Reilingh ML, Zengerink M, Bergen van CJA (2010) The Natural history of the osteochondral lesion of the talus. *Instr Course Lect* 59:375-86.
18. Dijk van CN, Scholten PE, Krips R (2000) A 2-portal endoscopic approach for diagnosis and treatment of posterior ankle arthroscopy. *Arthroscopy* 16:871-6.
19. Dipaola JD, Nelson DW, Colville MR (1991) Characterizing osteochondral lesions by magnetic resonance imaging. *Arthroscopy* 7:101-4.
20. Easley ME, Scranton PE Jr. (2003) Osteochondral autologous transfer system. *Foot Ankle Clin* 8:275-90.

21. Elias I, Jung JW, Raikin SM, et al. (2006) Osteochondral lesions of the talus: change in MRI findings over time in talar lesions without operative intervention and implications for staging systems. *Foot Ankle Int.* 27:157-66.
22. Ferkel RD, Flannigan BD, Elkins BS (1991) Magnetic resonance imaging of the foot and ankle: correlation of normal anatomy with pathologic conditions. *Foot Ankle* 11:289-305.
23. Ferkel RD, Sgaglione NA (1994) Arthroscopic treatment of osteochondral lesions of the talus: long-term results. *Orth Trans* 17:1011.
24. Ferkel RD, Zanotti RM, Komenda GA, et al. (2008) Arthroscopic treatment of chronic osteochondral lesions of the talus: long-term results. *Am J Sports Med* 36:1750-62.
25. Flick AB, Gould N (1985) Osteochondritis dissecans of the talus (transchondral fractures of the talus) : Review of the literature and surgical approach for the medial dome lesions. *Foot Ankle* 5:165-85.
26. Giannini S, Vannini F (2004) Operative treatment of osteochondral lesions of the talar dome: current concepts review. *Foot Ankle Int* 25:168-75.
27. Gobbi A, Francisco RA, Lubowitz JH, et al. (2006) Osteochondral lesions of the talus: randomized controlled trial comparing chondroplasty, microfracture, and osteochondral autograft transplantation. *Arthroscopy* 22:1085-92.
28. Gomoll AH, Madry H, Knutsen, et al. (2010) The subchondral bone in articular cartilage repair: current problems in the surgical management. *Knee Surg Sports Traumatol Arthrosc* 18:434-47.
29. Haleem AM, Chu CR (2010) Advances in tissue engineering techniques for articular cartilage repair. *Oper Tech Orthop* 20:76-89.

30. Hannon CP, Murawski CD, Fansa AM, et al. (2013) Microfracture for Osteochondral Lesions of the Talus: A Systematic Review of Reporting of Outcome. *Am J Sports Med* 41: 689-95.
31. Hepple S, Winson IG, Glew D (1990) Osteochondral lesion of the talus: a revised classification. *Foot Ankle Int* 20:789-93.
32. Hintermann B, Regazzoni P, Lampert C, et al. (2000) Arthroscopic findings in acute fractures of the ankle. *J Bone Joint Surg [Br]* 82-B:345–51.
33. Jones CW, Willers C, Keogh A, et al. (2008) Matrix-induced autologous chondrocyte implantation in sheep: objective assessments including confocal arthroscopy. *J Orthop Res.* 26:292-303.
34. Kadakia AR, Espinosa N (2013) Why allograft reconstruction for osteochondral lesion of the talus? The osteochondral autograft transfer system seemed to work quite well. *Foot Ankle Clin N Am* 18: 89-112.
35. Kitaoka HB, Alexander IJ, Adelaar RS, et al. (1994) Clinical rating systems for the ankle-hindfoot, midfoot, hallux, and lesser toes. *Foot Ankle* 15:349–53.
36. Lee DH, Lee KB, Jung ST, et al. (2012) Comparison of early versus delayed weightbearing outcomes after microfracture for small to mid-sized osteochondral lesions of the talus. *Am J Sports Med* 40:2023–8.
37. Lee KB, Bai LB, Chung JY, Seon JK (2010) Arthroscopic microfracture for osteochondral lesions of the talus. *Knee Surg Sports Traumatol Arthrosc* 18:247-53.
38. Lee KB, Bai LB, Yoon TR, et al. (2009) Second-look arthroscopic findings and clinical outcomes after microfracture for osteochondral lesions of the talus. *Am J Sports Med* 37:63S-70S.

39. Loomer R, Fisher C, Lloyd-Smith R, et al. (1993) Osteochondral lesions of the talus. *Am J Sports Med* 21:13-9.
40. Lusse S, Claassen H, Gehrke T, et al. (2000) Evaluation of water content by spatially resolved transverse relaxation times of human articular cartilage. *Magn Reson Imaging* 18:423-30.
41. McCollum GA, Myerson MS, Jonck J (2013) Managing the cystic osteochondral defect; allograft or autograft. *Foot Ankle Clin N Am* 18:113-33.
42. Mintz DN, Tashjian GS, Connell DA, et al. (2003) Osteochondral lesions of the talus: a new magnetic resonance grading system with arthroscopic correlation. *Arthroscopy* 19:353-9.
43. Mubarak SJ, Carroll NC (1979) Familial osteochondritis dissecans of the knee. *Clin Orthop Relat Res* 140:131-6.
44. Murawski CD, Foo LF, Kennedy JG (2010) A review of arthroscopic bone marrow stimulation techniques of the talus: the good, the bad, and the causes for concern. *Cartilage* 1:137-44.
45. Murawski CD, Kennedy JG (2013) Current Concepts Review Operative Treatment of Osteochondral Lesions of the Talus. *J Bone Joint Surg Am* 95:1045-54.
46. O'Loughlin PF, Benton E, Kennedy HG, Kennedy JG (2010) Current Concepts in the Diagnosis and Treatment of Osteochondral Lesions of the Ankle. *Am J Sports Med* 38:392-404.
47. Petersen L, Brittberg M, Lindahl A (2003) Autologous chondrocyte transplantation of the ankle. *Foot Ankle Clin* 8:291–303.
48. Pettine KA, Morrey BF (1987) Osteochondral fractures of the talus: a long term follow up. *J Bone Joint Surg* 69 (B):89–92.
49. Pick MP (1955) Familial osteochondritis dissecans. *J Bone Joint Surg Br* 37:142-5.

50. Pritsch M, Horoshovski H, Farine I (1986) Arthroscopic treatment of osteochondral lesions of the talus. *J Bone Joint Surg Am* 68:862–5.
51. Raikin SM, Elias R Zoga AC, Morrison WB, et al. (2006) Osteochondral Lesions of the Talus: Localization and Morphologic Data from 424 Patients Using a Novel Anatomical Grid Scheme. *Foot Ankle Int* 27:157-66.
52. Reilingh ML, Kerkhoffs GMMJ, Telkamp CJA, et al. (2013) Treatment of osteochondral defects of the talus in children. *Knee Surg Sports Traumatol Arthrosc* doi: 10.1007/s00167-013-2685-7.
53. Sammarco GJ, Makwans NK (2002) Treatment of talar osteochondral lesions using local osteochondral graft. *Foot Ankle Int* 23:693-8.
54. Schneider TE, Karaikudi S (2009) Matrix-Induced Autologous Chondrocyte Implantation (MACI) grafting for osteochondral lesions of the talus. *Foot Ankle Int* 30:810–4.
55. Schuman L, Struijs PAA, Dijk van CN (2002) Arthroscopic treatment for osteochondral defects of the talus. Results at follow-up at 2 to 11 years. *J Bone Joint Surg* 84–B:364–8.
56. Takao M, Uchio Y, Naito K, et al. (2005) Arthroscopic assessment for intra-articular disorders in residual ankle disability after sprain. *Am J Sports Med* 33:686-92.
57. Thordarson DB (2001) Talar body fractures. *Orthop Clin North Am* 32:65-77.
58. Tol JL, Struijs PAA, Bossuyt PMM, et al. (2000) Treatment strategies in osteochondral defects of the talar dome: a systematic review. *Foot Ankle Int* 21:119–26.
59. Trieche R, Mandelbaum BR (2013) Overview of cartilage biology and new trends in cartilage stimulation. *Foot Ankle Clin N Am* 18:1-12.
60. van Bergen CJ, Kox LS, Maas M, et al. (2013) Arthroscopic treatment of osteochondral defects of the talus outcomes at eight to twenty years of follow-up. *J Bone Joint Surg [Am]* 95-A:519–25.



61. Vannini F, Buda R, Pagliuzzi G, et al. (2013) Osteochondral Allografts in the Ankle Joint: State of the Art. *Cartilage* doi: 10.1177/1947603513479605.
62. Woelfle JV, Reichel H, Nelitz M (2013) Indications and limitations of osteochondral autologous transplantation in osteochondritis dissecans of the talus. *Knee Surg Sports Traumatol Arthrosc* 21:1925-30.
63. Zengerink M, Szerb I, Hangody L, et al. (2006) Current concepts: treatment of osteochondral ankle defects. *Foot Ankle Clin* 11:331–59.

## ŽIVOTOPIS

### OSOBNI PODACI:

Ime i prezime: Andrija Jurina

Datum i mjesto rođenja: 1.8.1989. Zagreb, Hrvatska

Jezici: engleski, njemački

### EDUKACIJA:

1995-2004.g. -Osnovna škola Veliko Trgovišće

2004-2008.g. -Gimnazija A.G. Matoš u Zaboku (prirodoslovno-matematički smjer-PM)

2008.g. - Medicinski Fakultet Zagreb

### AKADEMSKE NAGRADE:

2013.g. Dekanova nagrada za najboljeg studenta pete godine

### AKTIVNOSTI:

2008.g.-član SportMEF-a, šahovske i nogometne sekcije

2010.g.-član Studentske ortopedske sekcije

2010.g.-član CroMSIC-a

2010-2014.g.-demonstrator na Katedri za imunologiju i fiziologiju

2012-2014.g.-demonstrator na Katedri za kliničku propedeutiku

Autor znanstvenih radova iz područja nefrologije i imunologije