

Intraduktalna papilarna mucinozna novotvorina gušterače: prikaz slučaja i pregled literature

Iveković, Hrvoje; Rustemović, Nadan; Opačić, Milorad; Deban, Ognjan; Romić, Boško; Jakić Razumović, Jasminka; Ostojić, Rajko; Pulanić, Roland; Vucelić, Boris

Source / Izvornik: **Liječnički vjesnik, 2012, 134, 25 - 28**

Journal article, Published version

Rad u časopisu, Objavljena verzija rada (izdavačev PDF)

Permanent link / Trajna poveznica: <https://um.nsk.hr/um:nbn:hr:105:776395>

Rights / Prava: [In copyright](#)/[Zaštićeno autorskim pravom.](#)

Download date / Datum preuzimanja: **2024-07-23**



Repository / Repozitorij:

[Dr Med - University of Zagreb School of Medicine Digital Repository](#)



**INTRADUKTALNA PAPILARNA MUCINOZNA NOVOTVORINA
GUŠTERAČE: PRIKAZ SLUČAJA I PREGLED LITERATURE**

**INTRADUCTAL PAPILLARY MUCINOUS NEOPLASM OF THE PANCREAS:
CASE REPORT AND REVIEW OF THE LITERATURE**

HRVOJE IVEKOVIĆ, NADAN RUSTEMOVIĆ, MILORAD OPAČIĆ,
OGNJAN DEBAN, BOŠKO ROMIĆ, JASMINKA JAKIĆ RAZUMOVIĆ, RAJKO OSTOJIĆ,
ROLAND PULANIĆ, BORIS VUCELIĆ*

Deskriptori: Mucinozni adenokarcinom – dijagnoza, kirurgija; Papilarni karcinom – dijagnoza, kirurgija; Tumori pankreasa – dijagnoza, kirurgija; Vodovi pankreasa – patologija

Sažetak. Intraduktalna papilarna mucinozna novotvorina (IPMN) gušterače relativno je rijedak klinički entitet, čija je osnovna karakteristika izlučivanje sluzi. Širenje IPMN-a duž vodova gušterače i stvaranje sluzi dovodi do dilatacije i opstrukcije vodova, što se klinički očituje epizodama akutnog pankreatitisa. U podlozi IPMN-a nalazi se nekoliko molekularnih poremećaja, među kojima je mutacija K-ras-gena vjerojatno inicijalna aberacija. IPMN se zbog indolentnog rasta najčešće dijagnosticira u sedmom desetljeću života. IPMN, ovisno o histološkom tipu, ima stanoviti maligni potencijal pa je kirurški zahvat »zlatni standard« liječenja. Podmukli i spori razvoj bolesti, uz nedostatak bilo kakve simptomatologije u stanovitog broja bolesnika čini dijagnostičko prepoznavanje ovog entiteta iznimno složenim. U članku prikazujemo bolesnika s IPMN-om gušterače u kojeg su tegobe pankreatitisa trajale 22 godine.

Descriptors: Adenocarcinoma, mucinous – diagnosis, surgery; Carcinoma, papillary – diagnosis, surgery; Pancreatic neoplasms – diagnosis, surgery; Pancreatic ducts – pathology

Summary. Intraductal papillary mucinous neoplasm (IPMN) of the pancreas is a relatively rare clinical entity with a main characteristic being mucus production. Extension of IPMN along pancreatic ducts and mucus production lead to ductal obstruction and dilatation, resulting in recurrent episodes of acute pancreatitis. Molecular background of IPMN-a comprises several aberrations, with the K-ras gene mutation being the likely trigger that initiates further genetic changes. Due to its indolent nature, IPMN is most commonly diagnosed in the 7th decade of life. Depending on the histology type, IPMN has a malignant potential. Therefore, surgical therapy remains a »gold standard« of treatment. Insidious, slow progression of the disease and absence of symptoms in a certain number of patients makes diagnostic approach to this entity difficult. In this paper we present a patient with IPMN of the pancreas, in whom the episodes of acute pancreatitis had been present for 22 years.

Liječ Vjesn 2012;134:25–28

Prema podjeli Svjetske zdravstvene organizacije iz 2004. godine intraduktalna papilarna mucinozna novotvorina (IPMN) pripada skupini cističnih novotvorina gušterače koju čine još i mucinozne cistične novotvorine, serozni cistadenom, papilarne cistične novotvorine i cistične novotvorine Langerhansovih stanica.¹ Prvotno smatrana rijetkim kliničkim entitetom, IPMN se napretkom slikovnih radioloških metoda i endoskopskih pretraga češće prepoznaje, tako da ga danas nalazimo u 0,5% obdukcija, 7,5% klinički značajnih novotvorina gušterače te u 16% kirurških resekcija gušterače.²

Osnovna karakteristika IPMN-a je izlučivanje sluzi.¹ Širenje IPMN-a duž glavnog voda gušterače i njegovih ograna uz obilno stvaranje sluzi dovodi do opstrukcije i dilatacije vodova, što se klinički očituje epizodama pankreatitisa.³ Ostali su simptomi bol u leđima, ikterus, gubitak na tjelesnoj težini, anoreksija, steatoreja i dijabetes.⁴ U nekih je bolesnika IPMN asimptomatska bolest te se slučajno otkriva prilikom dijagnostičke obrade zbog drugih stanja.⁵

IPMN se najčešće, zbog indolentnog rasta, dijagnosticira u starijih osoba prosječne dobi 66 godina (raspon 30–94 godine), dvostruko češće u muškaraca nego u žena. Većina

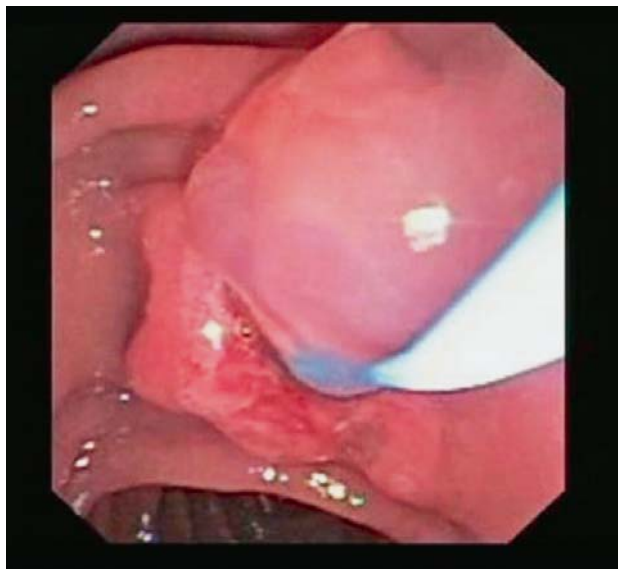
bolesnika ima anamnezu ponavljanih epizoda akutnog pankreatitisa ili kroničnih boli u truhu.³

Ovisno o anatomskoj zahvaćenosti, razlikuje se novotvorina glavnoga pankreatičnog voda koja čini 75% svih IPMN-a, potom ograna glavnoga pankreatičnog voda te miješani tip koji zahvaća glavni vod i njegove ogranke. IPMN se može dalje podijeliti na temelju histološke slike na гастриčni i intestinalni tip, pri čemu intestinalni tip (koji dominira u glavnomvodu i miješanoj inačici IPMN-a) ima veći maligni potencijal.⁶

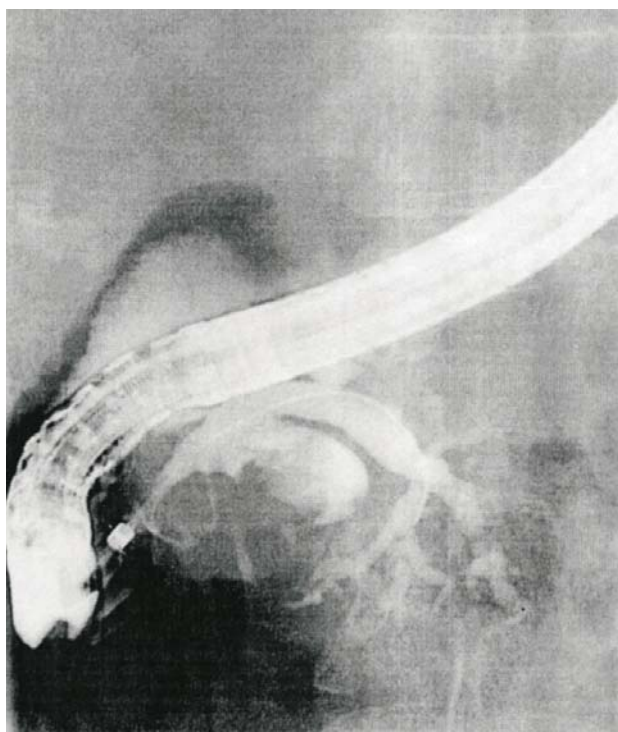* Zavod za gastroenterologiju i hepatologiju, Klinika za unutrašnje bolesti Medicinskog fakulteta Sveučilišta u Zagrebu, KBC Zagreb (Hrvoje Iveković, dr. med.; prof. dr. sc. Nadan Rustemović, dr. med.; doc. dr. sc. Milorad Opačić, dr. med.; prof. dr. sc. Rajko Ostojić, dr. med.; prof. dr. sc. Roland Pulanić, dr. med.; prof. dr. sc. Boris Vucelić, dr. med.), Zavod za abdominalnu kirurgiju, Klinika za kirurgiju Medicinskog fakulteta Sveučilišta u Zagrebu, KBC Zagreb (Ognjan Deban, dr. med.; Boško Romić, dr. med.), Zavod za kiruršku patologiju, Klinički zavod za patologiju i citologiju Medicinskog fakulteta Sveučilišta u Zagrebu, KBC Zagreb (prof. dr. sc. Jasminka Jakić Razumović, dr. med.)

Adresa za dopisivanje: Dr. H. Iveković, Zavod za gastroenterologiju i hepatologiju, Klinika za unutrašnje bolesti Medicinskog fakulteta Sveučilišta u Zagrebu, KBC Zagreb, Kišpatičeva 12, 10000 Zagreb

Primljeno 25. siječnja 2011., prihvaćeno 15. prosinca 2011.

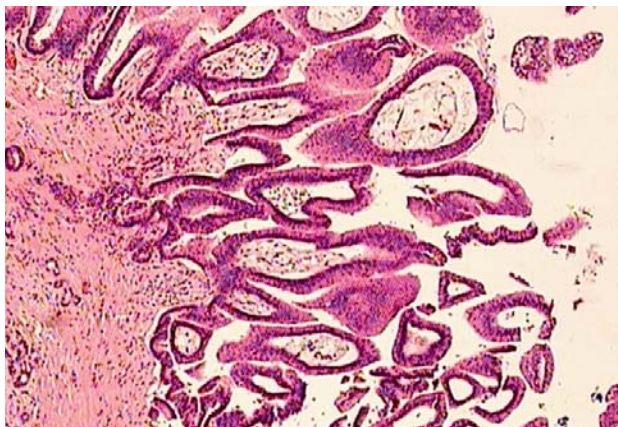


Slika 1. Endoskopski prikaz intraduktalne papilarne mucinozne novotvorine (IPMN). Obilno istjecanje sluzi iz papile nakon sfinkterotomije.
Figure 1. Endoscopic picture of IPMN. Abundant flow of mucin out of papilla after sphincterectomy.



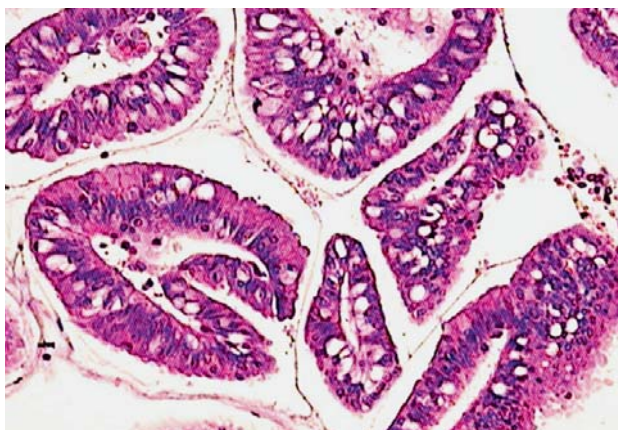Slika 2. Prikaz IPMN-a endoskopskom retrogradnom kolangiopankreatografijom (ERCP). Dilatiran završni dio duktusa pankreatikusa, kao i ogranaci za glavu gušterače i procesus uncinatus.
Figure 2. Endoscopic retrograde cholangiopancreatography (ERCP) picture of IPMN. Dilatation of the distal part of the main pancreatic duct, as well as branches for pancreatic head and processus uncinatus.

Opisano je nekoliko molekularnih poremećaja koji su u podlozi IPMN-a. K-ras-mutacija vjerojatno je inicijalni faktor koji vodi daljnjim genskim aberacijama, uključivo inaktivaciju tumor-supresorskih gena p16 i p53 ili njihovih produkata.⁷



Slika 3. Fragment IPMN-a u gušterači. Uočava se papilarna arhitektura novotvorine uz visoke kolumnarne stanice s vidljivom sluzi unutar atipične citoplazme. Jezgre su stratificirane i imaju bazalnu orijentaciju (hematoksilin, ×200).

Figure 3. A fragment of pancreatic intraductal papillary mucinous neoplasm (adenoma). Architecture of the neoplasm is papillary with tall columnar cells with mucin in the apical cytoplasm. The nuclei are stratified and have basal orientation. (Haematoxylin stain ×200).



Slika 4. Detalj IPMN-a gušterače. Postoji intestinalni tip epitela, a arhitektonski detalji podsjećaju na vilozni adenom (hematoksilin ×400).
Figure 4. Detail of IPMN in the pancreas. There is intestinal type of epithelium, and architectural features greatly resemble villous adenoma. (Haematoxylin stain ×400).

Dijagnostika IPMN-a danas je znatno unaprijeđena endoskopskim dijagnostičkim metodama poput endoskopskog ultrazvuka (EUZ) i endoskopske retrogradne kolangiopankreatografije (ERCP) te slikovnih metoda poput višeslojne kompjutorizirane tomografije abdomena (MSCT) i kolangiopankreatografije magnetskom rezonancijom (MRCP).⁸⁻¹⁰ Ovim je metodama moguće detaljno prikazati anatomiju pankreasa i pankreatičnih vodova te lako vidjeti promjene poput dilatacije vodova, cističnih proširenja gušterače te protrudirane papile, kao i pratiti postoperativne promjene na pankreasu.

S obzirom na maligni potencijal IPMN-a, kirurško je liječenje danas »zlatni standard«. Najčešće se izvodi parcijalna pankreatektomija s prosječnim 5-godišnjim preživljenjem od 77 do 100% za benigne oblike bolesti te 27 do 60% za invazivni karcinom.⁴

U ovom je radu prikazan bolesnik u kojeg je dijagnoza IPMN-a gušterače postavljena 22 godine nakon prve pojave pankreatitisa.

Prikaz slučaja

Bolesnik star 52 godine primljen je u Zavod zbog boli u trbuhu i inapetencije. Anamnestički se doznalo da je bolesnik 1988. godine imao prvu ataku pankreatitisa za koju se pretpostavilo da je bila etilične geneze. Potom je više puta hospitaliziran u regionalnoj ustanovi zbog daljnjih ataka pankreatitisa. Jedna od tih epizoda rezultirala je 1992. godine pojavom pseudociste pankreasa zbog čega je bolesnik operiran, a učinjena je cistojejunostomija repa gušterače po Rouxu. Sljedeće godine bolesnik je ponovno operiran zbog ileusa te je učinjena adhezioliza. Nakon druge operacije bolesnik je više puta hospitaliziran zbog daljnjih epizoda pankreatitisa nejasne etiologije.

Prilikom prijma u našu ustanovu bolesnik se tužio na gubitak apetita i pojasaste boli u trbuhu. Klinički pregled bio je bez osobitosti, a laboratorijski su nalazi govorili u prilog pankreatitisa (CRP 107 mg/l, L $11 \times 10^9/l$, neutro 74%, lipaza 1030 U/l, amilaza (s) 478 U/l).

Endoskopskim ultrazvukom prikazala se gušterača iregularne strukture s izrazito dilatiranim i nepravilno konturiranim glavnim pankreatičnim vodom koji se prati do u papilu. Pri ERCP-u se u endoskopskom dijelu pretrage uočilo istjecanje sluzi nakon sfinkterotomije (slika 1), a radiološki se prikazao izrazito dilatiran završni dio duktusa pankreatikusa, kao i ogranci za glavu gušterače i *procesus uncinatus* (slika 2). U izrazito proširenom ogranku za glavu gušterače uočio se intraluminalni defekt punjenja veličine oko 1 cm uz dijelom amputirani ogranak pankreatičnog voda. Ovi su nalazi upućivali na dijagnozu IPMN-a miješanog tipa i bolesnik je upućen kirurgu radi radikalne operacije. S obzirom na prethodne kirurške zahvate učinjen je dodatno MRCP radi bolje anatomske orijentacije prije kirurškog zahvata.

Kirurški se učinila cefalična duodenopankreatektomija po Whippleu. Patohistološki nalaz je upućivao na tumor papilarnog rasta koji je smješten u većem izvodnom kanaliću glave gušterače. Papile su bile obložene visokim cilindričnim stanicama koje su sadržavale apikalno smještenu sluz. Videne su i vrčaste stanice koje sadržavaju sluz. Mjestimice su bile jezgre hiperkromatske, stratificirane kao što se vidi u viloznim adenomima crijeva (slike 3. i 4).

Sam zahvat i postoperacijski boravak protekli su bez komplikacija. Pri kontrolnom pregledu šest mjeseci nakon kirurškog zahvata bolesnik je bio bez tegoba.

Rasprava

IPMN je prvi put opisan 1982. godine kada je Ohashi prikazao 4 bolesnika s dobrim ishodom liječenja.¹¹ U svih su bolesnika tumori bili karakterizirani dilatacijom pankreatičnih vodova, produkcijom sluzi i karakterističnim zjapećim ampularnim ušćem poput ribljeg oka. Danas se IPMN smatra prekanceroznom lezijom čija je progresija spora.^{3,4,6}

Dijagnoza IPMN-a u praksi je često teška, tako da se u pravilu postavlja s odgodom od nekoliko mjeseci do nekoliko godina. Kod prikazanog bolesnika tegobe pankreatitisa trajale su 22 godine. Onog trenutka kada su bili prisutni endoskopski i radiološki znakovi IPMN-a moglo se pristupiti radikalnomu kirurškom liječenju. IPMN sam za sebe može dovesti do pankreatitisa, isto kao što se IPMN mogao pojaviti u jednom trenutku kronične upale gušterače.

Razlozi odgođene dijagnoze jesu spori razvoj bolesti i odsutnost simptoma u značajnom broju bolesnika.⁵ S druge strane, u simptomatskih je bolesnika teško razlikovati ovaj tumor od kroničnog pankreatitisa koji je također karakteriziran dilatacijom vodova gušterače. Tehničkim una-

prjeđenjem postojećih slikovnih metoda poput MSCT-a i ERCP-a, kao i uvođenjem sofisticiranih metoda poput EUZ-a i MRCP-a, značajno se popravila točnost u dijagnostici ovih rijetkih tumora.

Endoskopskim se metodama relativno lako prepoznaju temeljne patomorfološke osobine IPMN-a. Dilatacija glavnog voda, hipoehogeno zadebljanje stijenke glavnog voda, čvorovi u stijenci ili papilarne formacije lako se prepoznaju EUZ-om.^{12,13} ERCP-om je moguće prikazati ne samo dilataciju glavnog voda gušterače ili njegovih ogranaka nego i defekte punjenja zbog prisutnosti muralnih nodula ili sluzi.¹⁴ Moguće je prikazati i druga obilježja ovog tumora poput zjapeće papile, s istjecanjem sluzi ili bez njega, mukozne čepove unutar vodova te cistične komunikacije glavnog voda i njegovih ogranaka.

Prednost EUZ-a i ERCP-a jest i mogućnost citološke analize sadržaja gušteračnih vodova (tankoiglenom aspiracijom ili četkanjem vodova),^{15,16} a terapijskim manevrima pri ERCP-u mogu se osloboditi vodovi od mukoznih čepova i tako riješiti opstrukcija.¹⁴

Nedostatak endoskopskih pretraga jest što su ovisne o izvoditelju (»operator dependent«), za razliku od radioloških metoda. MSCT-om i MRCP-om moguće je precizno prikazati morfologiju vodova gušterače, dilataciju i cistična proširenja glavnog voda gušterače i/ili njegovih ogranaka.¹⁰ MRCP-om je moguće prikazati glavni vod gušterače i njegove ogranke u cijeloj dužini, dok to kod ERCP-a gdjekad nije moguće zbog opstrukcije lumena sluzju.

Indikacije za kirurško liječenje dogovorene su prema tzv. smjernicama iz Sendaia.¹ Indikacija za resekciju jest jedan ili više od navedenih kriterija: simptomatska bolest (pankreatitis), dilatacija glavnog voda gušterače (≥ 10 mm), veličina ciste ≥ 30 mm, prisutnost intramuralnih čvorova te citološki aspirat suspektan na malignom. Ove preporuke dosada su validirane na dvije serije bolesnika sa zadovoljavajućim ishodima.^{17,18}

Iako kod našeg bolesnika nije bila sporna indikacija za kirurško liječenje (više epizoda pankreatitisa, nalaz dilatacije glavnog voda gušterače od 10 mm, intramuralni čvor 10 mm), sam opseg resekcije nije bilo lako odrediti. Naime, dugogodišnja opstrukcija glavnog voda gušterače žilavom sluzi i muralnim čvorovima rezultirala je kod našeg bolesnika značajnim fibroznim promjenama cijele gušterače.

Postoje metode kojima se može dokučiti opseg novotvorine i potreba za daljnjom resekcijom poput intraoperativne pankreatoskopije.¹⁹ Međutim intraoperativna pankreatoskopija u našoj se zemlji ne izvodi, tako da smo se u našem slučaju tijekom operacije služili pregledavanjem histološkog uzorka, tj. pregledavanjem smrznutog ruba, što je također prihvaćena metoda kod ovih novotvorina.^{20,21}

Odlučili smo se za prikaz ovog slučaja zbog činjenice da je riječ o rijetkom tumoru duktalnog sustava gušterače koji se može otkriti u ranoj fazi ako se na njega misli prilikom obrade »idiopatskih« pankreatitisa. Prema saznanjima autora ovo je prvi takav opis novotvorine u našoj literaturi.

LITERATURA

1. Tanaka M, Chari S, Adsay V i sur. International consensus guidelines for management of intraductal papillary mucinous neoplasms and mucinous cystic neoplasms of the pancreas. *Pancreatology* 2006;6(1–2): 17–32.
2. Furuta K, Watanabe H, Ikeda S. Differences between solid and duct-ectatic types of pancreatic ductal carcinomas. *Cancer* 1992;69(6): 1327–33.
3. Tanaka M, Kobayashi K, Mizumoto K, Yamaguchi K. Clinical aspects of intraductal papillary mucinous neoplasm of the pancreas. *J Gastroenterol* 2005;40(7):669–75.

4. *Gourgiotis S, Ridolfini MP, Germanos S.* Intraductal papillary mucinous neoplasms of the pancreas. *Eur J Surg Oncol* 2007;33(6):678–84.
5. *Sugiyama M, Suzuki Y, Abe N, Mori T, Atomi Y.* Management of intraductal papillary mucinous neoplasm of the pancreas. *J Gastroenterol* 2008;43(3):181–5.
6. *Burdick JS.* Intraductal papillary mucinous neoplasms. *Gastrointest Endosc Clin N Am* 2008;18(3):523–33.
7. *Thosani N, Dasari CS, Bhutani MS, Raimondo M, Guha S.* Molecular pathogenesis of intraductal papillary mucinous neoplasms of the pancreas. *Pancreas* 2010;39(8):1129–33.
8. *Sahani D, Prasad S, Saini S, Mueller P.* Cystic pancreatic neoplasms evaluation by CT and magnetic resonance cholangiopancreatography. *Gastrointest Endosc Clin N Am* 2002;12(4):657–72.
9. *Tan L, Zhao E, Wang DB i sur.* Imaging features of intraductal papillary mucinous neoplasms of the pancreas in multi-detector row computed tomography. *W J Gastroenterol* 2009;15(32):4037–43.
10. *Waters JA, Schmidt CM, Pinchot JW i sur.* CT vs MRCP: optimal classification of IPMN type and extent. *J Gastrointest Surg* 2008;12(1):101–9.
11. *Ohashi K, Murakami Y, Takekoshi T i sur.* Four cases of »mucin-producing« cancer of the pancreas on specific findings of the papilla Vater. *Prog Dig Endosc* 1982;20:348–51.
12. *Cellier C, Cuillerier E, Pallazzo L i sur.* Intraductal papillary and mucinous tumors of the pancreas: accuracy of preoperative computed tomography, endoscopic retrograde pancreatography and endoscopic ultrasonography, and long-term outcome in a large surgical series. *Gastrointest Endosc* 1998;47(1):42–9.
13. *Kubo H, Nakamura K, Itaba S i sur.* Differential diagnosis of cystic tumors of the pancreas by endoscopic ultrasonography. *Endoscopy* 2009;41(8):684–9.
14. *Telford JJ, Carr-Locke DL.* The role of ERCP and pancreatoscopy in cystic and intraductal tumors. *Gastrointest Endosc Clin N Am* 2002;12(4):747–57.
15. *Repak R, Rejchrt S, Bartova J, Malirova E, Tycova V, Bures J.* Endoscopic ultrasonography (EUS) and EUS-guided fine-needle aspiration with cyst fluid analysis in pancreatic cystic neoplasms. *Hepatogastroenterol* 2009;56(91–92):629–35.
16. *Thosani N, Thosani S, Qiao W, Fleming JB, Bhutani MS, Guha S.* Role of EUS-FNA-based cytology in the diagnosis of mucinous pancreatic cystic lesions: a systematic review and meta-analysis. *Dig Dis Sci* 2010;55(10):2756–66.
17. *Tang RS, Weinberg B, Dawson DW i sur.* Evaluation of the guidelines for management of pancreatic branch-duct intraductal papillary mucinous neoplasm. *Clin Gastroenterol Hepatol* 2008;6(7):815–9.
18. *Pelaez-Luna M, Chari ST, Smyrk CT i sur.* Do consensus indications for resection in branch duct intraductal papillary mucinous neoplasm predict malignancy? A study of 147 patients. *Am J Gastroenterol* 2007;102(8):1759–64.
19. *Kaneko T, Nakao A, Nomoto S i sur.* Intraoperative pancreatoscopy with the ultrathin pancreatoscope for mucin-producing tumors of the pancreas. *Arch Surg* 1998;133(3):263–7.
20. *Gigot JF, Deprez P, Sempoux C i sur.* Surgical management of intraductal papillary mucinous tumors of the pancreas: the role of routine frozen section of the surgical margin, intraoperative endoscopic staged biopsies of the Wirsung duct, and pancreaticogastric anastomosis. *Arch Surg* 2001;136(11):1256–62.
21. *Paye F, Sauvanet A, Terris B i sur.* Intraductal papillary mucinous tumors of the pancreas: pancreatic resections guided by preoperative morphological assessment and intraoperative frozen section examination. *Surgery* 2000;127(5):536–44.



Vijesti News

HRVATSKA PROLJETNA PEDIJATRIJSKA ŠKOLA

organizira

29. seminar za liječnike i medicinske sestre Split, 16.–20. travnja 2012.



Na programu ovogodišnjeg seminara su sljedeće teme:

1. ALERGOLOGIJA I IMUNOLOGIJA
2. DIJAGNOSTIKA U PEDIJATRIJI
3. HABILITACIJSKO-REHABILITACIJSKI POSTUPCI U DJECE

Organizatori: Hrvatski liječnički zbor, Hrvatsko pedijatrijsko društvo, Hrvatsko društvo za školsku i sveučilišnu medicinu, Hrvatska udruga medicinskih sestara – Pedijatrijsko društvo, Klinički bolnički centar Split

Informacije: Prof. dr. sc. Vjekoslav Krželj

Klinika za dječje bolesti, Klinički bolnički centar Split, Spinčićeva 1, 21 000 Split

Tel. 021/556-303; faks: 021/556-590

E-mail: krzelj@kbsplit.hr; www.kbsplit.hr/hpps.htm

Kotizacija: 1.000,00 kuna (uključen PDV)