

Karcinosarkom sigmoidnoga debelog crijeva s mikropapilarnom slikom: prikaz bolesnice

Jukić, Zoran; Ulamec, Monika; Čupić, Hrvoje; Kirac, Petar; Štajduhar, Emil; Krušlin, Božo

Source / Izvornik: **Liječnički vjesnik, 2012, 134, 318 - 321**

Journal article, Published version

Rad u časopisu, Objavljena verzija rada (izdavačev PDF)

Permanent link / Trajna poveznica: <https://um.nsk.hr/um:nbn:hr:105:593563>

Rights / Prava: [In copyright](#)/[Zaštićeno autorskim pravom.](#)

Download date / Datum preuzimanja: **2024-12-02**



Repository / Repozitorij:

[Dr Med - University of Zagreb School of Medicine Digital Repository](#)



noj biopsiji dobije reprezentativni uzorak tumorskog tkiva iz kojega se može postaviti pravilna dijagnoza. U ovom slučaju hemangiom je pokazivao sve bitne histološke karakteristike. Izostanak nuklearnog pleomorfizma, mitotske aktivnosti i bojenje endotela mladih kapilara CD 31 govore da je riječ o hemangiomu (slika 3). Imunohistokemijska analiza može biti važna kod diferencijalne dijagnoze.

Zaključak

Kapilarni hemangiom testisa kliničkom slikom i radioškim slikovnim snimanjima (UZ, MR) ne može se razlikovati od malignih solidnih tumora testisa. Zbog loših ishoda liječenja malignih tumora testisa orhidektomija je dugo bila standard u liječenju tumora testisa u djece. Noviji radovi sugeriraju da su benigni tumori testisa u djece puno češći nego što je to ranije bilo objavljivano. Svi objavljeni radovi govore o benignoj prirodi kapilarnog hemangioma testisa, bez zabilježenih recidiva i metastaza. Stoga je ekscizija hemangioma do u zdravo opravdan kirurški zahvat kojim se sačuva testis.

LITERATURA

- Murphy FL, Law H, Mushtaq I, Sebire NJ. Testicular and paratesticular pathology in infants and children: the histopathological experience of a tertiary paediatric unit over a 17 year period. *Pediatr Surg Int* 2007; 23:867–72.
- Ahmed HU, Arya M, Muneer A, Mushtaq I, Sebire NJ. Testicular and paratesticular tumours in the prepubertal population. *Lancet Oncol* 2010; 11(5):476–83.
- Sugita Y, Clarnette TD, Cooke-Yarborough C, Chow CW, Waters K, Hutson JM. Testicular and paratesticular tumours in children: 30 years' experience. *Aust N Z J Surg* 1999; 69(7):505–8.
- Mungan S, Turgutalp H, Ersöz S, Keskin F, Kutlu O. A rare neoplasm of the testis: capillary hemangioma. *Turk Patoloji Derg* 2011; 27(1):80–3.
- Oottamasathien S, Thomas JC, Adams MC, DeMarco RT, Brock JW 3rd, Pope JC 4th. Testicular tumours in children: a single-institutional experience. *BJU Int* 2007; 99(5):1123–6.
- Bujons A, Sfulcini JC, Pascual M, Feu OA, Garat JM, Villavicencio H. Prepubertal testicular tumours and efficacy of testicular preserving surgery. *BJU Int* 2011; 107(11):1812–6.
- Ciftci AO, Bingöl-Koloğlu M, Senocak ME, Tanyel FC, Büyükpamukçu M, Büyükpamukçu N. Testicular tumors in children. *J Pediatr Surg* 2001; 36(12):1796–801.
- Coppes M, Rackley R, Kay R. Primary testicular and paratesticular tumors of childhood. *Med Pediatr Oncol* 1994; 22:329–40.
- Lozano V, Alonso P, Marcos-Robles J. Case report: sonographic appearance of cavernous haemangioma of the testis. *Clin Radiol* 1994; 49: 284–5.
- MacLennan GT, Quinonez GE, Cooley M. Testicular juvenile capillary hemangioma: conservative management with frozen-section examination. A case report. *Can J Surg* 1994 Dec; 37(6):493–4.
- Mazal PR, Kratzik C, Kain R, Susani M. Capillary haemangioma of the testis. *J Clin Pathol* 2000; 53(8):641–2.
- Weissbach L, Altwain JE, Stiens R. Germinal testicular tumors in childhood. Report of observations and literature review. *Eur Urol* 1984; 10(2):73–85.
- Nistal M, Garcia-Cardoso JV, Paniagua R. Testicular juvenile capillary hemangioma. *J Urol* 1996; 156:1771.
- TachoSil® product monograph. Denmark, September 2011.
- Greene AK, Liu AS, Mulliken JB, Chalache K, Fishman SJ. Vascular anomalies in 5,621 patients: guidelines for referral. *J Pediatr Surg* 2011; 46(9):1784–9.
- Fraitag S. Vascular tumors and pseudo-tumors. *Infantile haemangioma. Ann Pathol* 2011; 31(4):253–9.
- Suriawinata A, Talerman A, Vapnek JM, Unger P. Hemangioma of the testis: report of unusual occurrences of cavernous hemangioma in a fetus and capillary hemangioma in an older man. *Ann Diagn Pathol* 2001; 5(2):80–3.
- Banks ER, Mills SE. Histiocytoid (epithelioid) hemangioma of the testis. The so-called vascular variant of adenomatoid tumor. *Am J Surg Pathol* 1990; 14:584–9.
- Mazzella FM, Sieber SC, Lopez V. Histiocytoid hemangioma of the testis: a case report. *J Urol* 1995; 153:743–4.
- Talmon GA, Stanley SM, Lager DJ. Capillary hemangioma of the testis. *Int J Surg Pathol* 2011; 19(3):398–400.
- Kulungowski AM, Schook CC, Alomari AI, Vogel AM, Mulliken JB, Fishman SJ. Vascular anomalies of the male genitalia. *J Pediatr Surg* 2011; 46(6):1214–21.
- Tallen G, Hernáiz Driever P, Degenhardt P, Henze G, Riebel T. High Reliability of Scrotal Ultrasonography in the Management of Childhood Primary Testicular Neoplasms. *Klin Pädiatr* 2011; 223:131–7.
- Essig M, Knopp MV, Hawighorst H, Kaick G. MRI of capillary hemangioma of the testis. *J Comput Assist Tomogr* 1997; 21(3):402–4.
- Nogueira Neto FB, Petrilli AS, Macedo CR, Caran EM. Testicular tumors in children and adolescents. *J Pediatr* 2012; 88(1):87–92.

KARCINOSARKOM SIGMOIDNOGA DEBELOG CRIJEVA S MIKROPAPILARNOM SLIKOM: PRIKAZ BOLESNICE

CARCINOSARCOMA OF THE SYGMOID COLON WITH MICROPAPILLARY PATTERN: A CASE REPORT

ZORAN JUKIĆ, MONIKA ULAMEC, HRVOJE ČUPIĆ, PETAR KIRAC,
EMIL ŠTAJDUHAR, BOŽO KRUŠLIN*

Deskriptori: Karcinosarkom – kirurgija, patologija; Adenokarcinoma, papilarni – kirurgija, patologija; Sigmodni tumori – kirurgija, patologija; Inkluzijska tjelešca – patologija

Sažetak. Karcinosarkomi su rijetki maligni tumori s mezenhimalnom i epitelnom diferencijacijom. Najčešće su sijelo glava i vrat, a svega nekoliko slučajeva opisano je u debelom crijevu, s vrlo agresivnim tijekom. Mikropapilarna varijanta karcinoma također vrlo rijetko nastaje u crijevu i povezana je s lošom prognozom. Opisujemo neuobičajeni slučaj karcinosarkoma sig-

* Odjel za kirurgiju, Opća bolnica Nova Gradiška (dr. sc. Zoran Jukić, dr. med.), Zavod za patologiju »Ljudevit Jurak«, Medicinski fakultet Sveučilišta u Zagrebu, KBC »Sestre milosrdnice« (prof. dr. sc. Božo Krušlin, dr. med., prof. dr. sc. Hrvoje Čupić, dr. med., dr. sc. Monika Ulamec, dr. med.), Klinika za kirurgiju, KBC »Sestre milosrdnice« (prim. Petar Kirac, dr. med.), Zavod za radiologiju, KBC »Sestre milosrdnice« (Emil Štajduhar, dr. med.)

Adresa za dopisivanje: Prof. dr. sc. B. Krušlin, Zavod za patologiju »Ljudevit Jurak«, KBC »Sestre milosrdnice«, Vinogradska 29, 10000 Zagreb, e-mail: bozo.kruslin@kbcsm.hr

Primljeno 8. svibnja 2012., prihvaćeno 31. listopada 2012.

moidnog kolona s mikropapilarnom diferencijacijom, kod 83-godišnje žene. Tumor je bio promjera do 3,8 cm, mikroskopski se sastojao od žljezdolikih struktura, mikropapilarnih formacija sa psamomskim tjelešcima i solidnih područja koja su uglavnom građena od vretenastih stanica, a žarišno pokazuju hrskavičnu diferencijaciju. Žljezdana i mikropapilarna komponenta imunohistokemijski su pozitivne na epitelni membranski antigen i citokeratin, a mezenhimalna komponenta pozitivna je na vimentin. Tumor je infiltrirao cijelu debljinu stijenke crijeva sa širenjem u okolno masno tkivo. Metastaze u limfnim čvorovima sastojale su se samo od žljezdane komponente. Prema našim saznanjima ovo je prvi takav slučaj opisan u literaturi.

Descriptors: Carcinosarcoma – surgery, pathology; Adenocarcinoma, papillary – surgery, pathology; Sigmoid neoplasms – surgery, pathology; Inclusion bodies – pathology

Summary. Carcinosarcomas are very rare malignant tumors showing both mesenchymal and epithelial differentiation. They most commonly occur in the head and neck region. Few cases were described in the colon associated with very aggressive course. Micropapillary variant is also very rare in the colon and associated with poor prognosis. We report an unusual case of carcinosarcoma of the colon with micropapillary features and psammomatous calcification in an 83-year-old female patient. Tumor was located in the sigmoid colon and measured up to 3.8 cm in the largest diameter. Microscopically it was composed of glandular structures and micropapillary formations with psammomatous calcifications and solid areas built up of spindle cells with focal areas of cartilaginous differentiation. Glandular and micropapillary components immunohistochemically showed positive staining for cytokeratin and EMA while mesenchymal areas were positive for vimentin. The tumor was spreading through the whole thickness of the wall into adjacent fat tissue. Metastases in regional lymph nodes were composed entirely of glandular component. To the best of our knowledge, this is the first case of carcinosarcoma of the colon showing micropapillary features and psammomatous calcification.

Liječ Vjesn 2012;134:318–321

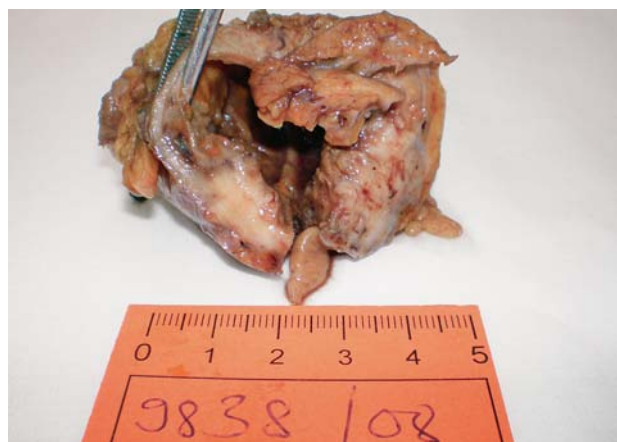Karcinosarkomi su rijetki maligni tumori koji pokazuju mezenhimalnu i epitelnu diferencijaciju. Narav takvih tumora najčešće se potvrđuje imunohistokemijski pozitivnom reakcijom na citokeratin i vimentin pri čemu je mezenhimalna komponenta pozitivna samo na vimentin. Najčešće su im sijelo glava i vrat, ženski spolni sustav i dojka, a samo je nekoliko slučajeva opisano u debelom crijevu i imali su vrlo agresivan tijek.¹⁻³ Postoje brojni sinonimi koji se mogu upotrijebiti poput metaplastični karcinosarkom, sarkomatoidni karcinom, pseudosarkomatoidni karcinom, karcinom vretenastih stanica itd.¹⁻⁴ Mikropapilarna varijanta karcinoma također vrlo rijetko nastaje u crijevu i povezana je s lošom prognozom.^{5,6} U ovom radu prikazujemo bolesnicu koja je imala karcinosarkom sigme s fokalnom mikropapilarnom slikom i psamomskim tjelešcima.

Prikaz bolesnice

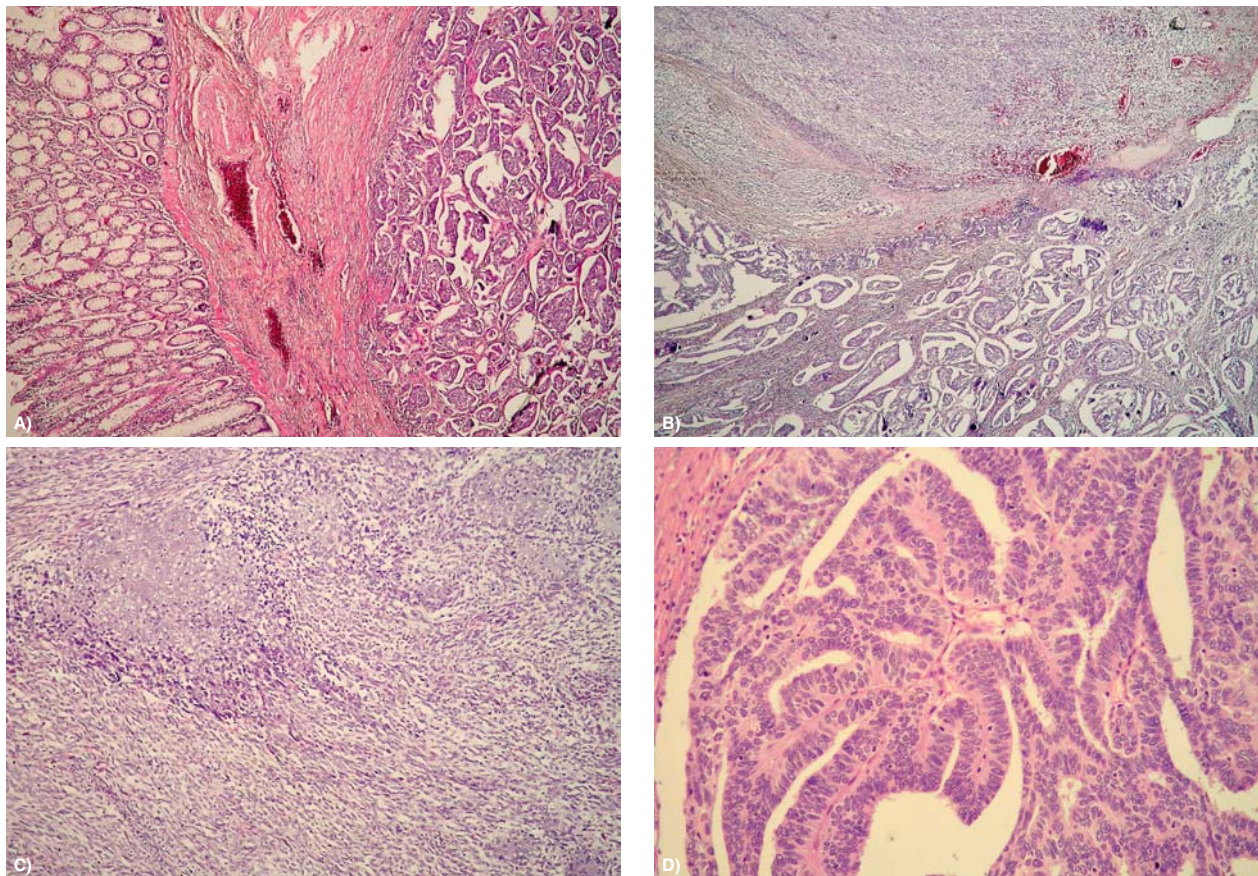
Bolesnica je rođena 1925. godine. U lipnju 2008. godine primljena je na Odjel za kirurgiju s kliničkom slikom ileusa te joj je isti dan učinjena eksplorativna laparotomija prilikom koje je nađen stenozirajući tumor sigme, duljine do oko 5 cm. U abdomenu se nalazi i oko ½ litre zamučene tekućine. Debelo crijevo bilo je dilatirano do 8 cm, tanko tek dijelom dilatirano, prisutne peristaltike. Tumor je infiltrirao i probijao stijenku debelog crijeva na tri mjesta te se širio u okolnu mast, lumen je bio stenoziran. Jetra je palpatorno bez sekundarizama. Nakon mobilizacije sigmoidnog i uzlaznog kolona resekirao se segment crijeva u dužini od 4 cm aboralno i 10 cm oralno od granice tumora. Bataljak je zatvoren metodom po Schmidenu i prešiven s 4 serozna šava. Nakon dekompresije debelog crijeva formirana je kolostoma. Naknadno se bolesnica dodatno dijagnostički obradila te ultrazvučnim pregledom, kao ni kompjuteriziranom tomografijom nema metastatskih promjena. Postoperacijski tijek komplicirao se lijevostranom upalom pluća te se bolesnica premješta na Odjel za plućne bolesti gdje dobiva simptomatsku terapiju i oporavlja se. Kirurški odstranjen materijal poslan je na patohistološku analizu. U Zavodu za patologiju zaprimljen je dio debelog crijeva dužine 12,5 cm u kojem se na 4 cm udaljenosti od bližega resekcijskog ruba vidi polipoidni, dijelom ulcerirani tumor promjera do 3,8 cm (slika 1). Tumor makroskopski probija sve slojeve sti-

jenke i širi se u okolno masno tkivo. Mikroskopski se tumor sastojao od nepravilnih žljezdolikih formacija obloženih atipičnim epitelnim stanicama, a mjestimice se nalaze i žarišta mikropapilarnog izgleda s papilarnim strukturama koje oblažu atipične epitelne stanice te se nalaze i psamomska ovapnjenja (slika 2). Oko papilarnih struktura nalaze se različito veliki, prazni prostori koji se nazivaju peritumorskim pukotinama. Tumorske su stanice pokazivale brojne mitoze, a vidjela su se i žarišta perineuralne i perivaskularne invazije. Imunohistokemijski tumorske stanice pokazuju pozitivnu reakciju na citokeratin i vimentin (slika 3). Opisana žarišta epitelnog izgleda okružena su atipičnim, vretenastim stanicama među kojima se vide područja s hrskavičnom diferencijacijom. Tumor je infiltrirao 3 od 9 limfnih čvorova promjera do 1 cm koji su izdvojeni iz okolnoga masnog tkiva, a žarišta su se sastojala samo od glandularne komponente. U pregledanim resekcijskim rubovima nije bilo tumorskog tkiva.

Bolesnica se nakon otpusta iz bolnice dobro oporavlja, rana joj je uredno cijeljela te je upućena onkologu na savjetovanje o dodatnoj kemoterapiji. Nakon 6 mjeseci javlja se na kontrolni pregled i dobro se osjeća, bez znakova recidiva bolesti i udaljenih metastaza te se nakon toga gubi iz evidencije.

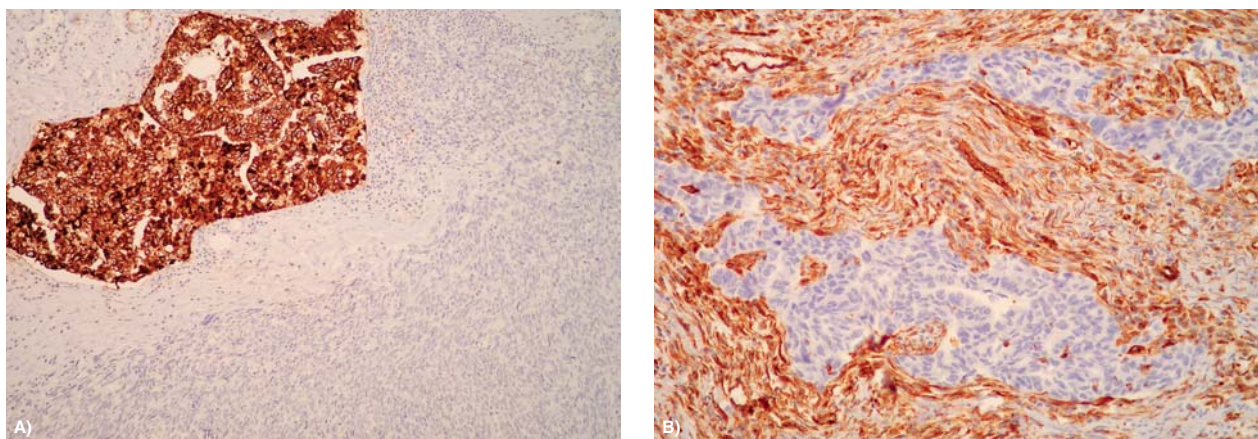


Slika 1. Makroskopski izgled karcinosarkoma sigme.
Figure 1. Macroscopic view of sigmoid carcinosarcoma.



Slika 2. Mikroskopski izgled tumora sigme s mikropapilarnom i sarkomskom komponentom, A) sluznica crijeva s tumorom, B) mikropapilarna komponenta i nediferencirane vretenaste stanice, C) hondrosarkomska diferencijacija, D) glandularna komponenta.

Figure 2. Microscopic view of carcinosarcoma, A) colon mucosa with the tumor, B) micropapillary pattern and undifferentiated spindle cells, C) chondrosarcomatous differentiation, D) glandular structures.



Slika 3. Imunohistochemijska analiza A) pan-citokeratin, B) vimentin.
Figure 3. Immunohistochemical stains, A) Cytokeratin-PAN, B) Vimentin.

Rasprava

Karcinosarkomi debelog crijeva vrlo su rijetki tumori, s manje od 20 slučajeva objavljenih u literaturi.¹⁻⁵ Opisani su u svim dijelovima debelog crijeva.¹⁻⁷ Općenito su u probavnom traktu najčešće opisani u orofarinksu i jednjaku uz pojedinačne slučajeve u želucu, žučnom traktu i tankom crijevu.^{4,6} Weidner i Zekan opisali su 1986. g. prvi slučaj u

debelom crijevu u kojem se tumor sastojao od komponente adenoskvamoznog karcinoma i sarkoma s koštanom i hrskavičnom diferencijacijom i diferencijacijom u smjeru vretenastih stanica. Bolesnik je umro nakon 4 godine unatoč terapiji. Imunohistochemijski su obje komponente tumora pokazivale pozitivnu reakciju na citokeratin.⁴ Drugi slučaj u 79-godišnje žene opisan je 1997., a bolesnica je imala

opsežne metastaze u jetri u trenutku postavljanja dijagnoze zbog čega je i umrla.⁵ Tumori su u trenutku postavljanja dijagnoze obično već uznapredovali. Tako su Ishida i sur.³ opisali 80-godišnju bolesnicu s tumorom u zdjelici promjera do 18 cm. CT, radiološka pretraga s barijevom kašom i kolonoskopija pokazali su da se radi o primarnom tumoru sigmoidnog kolona. Tumor se sastojao pretežito od sarkomske komponente s neuralnom i mišićnom diferencijacijom uz manje, površinski smješteno žarište adenokarcinoma. Bolesnica je umrla nakon 6 mjeseci zbog tumora.

U ostalim, do sada objavljenim slučajevima podjednako su često zastupljena oba spola, a tumori su obično dijagnosticirani u starijih od 60 godina.¹⁻⁵ Jedan je tumor opisan u bolesnika u dobi od 41 godine, koji je umro 4 mjeseca nakon dijagnoze.⁷ Mikropapilarna komponenta nedavno je opisana u tumorima različitih organa uključujući pluća, mokraćni mjehur, dojku, mokraćovod i druge.⁸⁻¹⁰ Takvi su tumori obično vrlo agresivni s limfovaskularnom invazijom, metastazama u limfnim čvorovima i lošom prognozom.⁸⁻¹⁰ Mikropapilarna komponenta obično je udružena sa žarištima karcinoma dotičnog organa uobičajena izgleda, a vrlo rijetko se nalazi čisti mikropapilarni tumor. U većini slučajeva sugerira se navođenje proporcije mikropapilarne komponente i agresivnije liječenje. Tako su Haupt i sur. identificirali mikropapilarnu komponentu u 34 od 178 (19,1%) slučajeva konvencionalnog karcinoma debelog crijeva.⁸ Opazili su statistički značajno češću pojavu metastaza u regionalne limfne čvorove u bolesnika koji su imali tumor s mikropapilarnim područjima. Dapače, svih 9 bolesnika koji su imali više od 10% mikropapilarne komponente imalo je metastaze u limfne čvorove.⁸ Slične rezultate glede nazočnosti mikropapilarne komponente i povećane učestalosti metastaza u aksilarnim limfnim čvorovima u bolesnika s karcinomom dojke navode i neki drugi autori.¹¹ U opisane bolesnice opažene su također metastaze u regionalnim limfnim čvorovima koje su se sastojale samo od epitelne, glandularne komponente. Slična zapažanja iznose i drugi autori.^{6,7} U bolesnice opisane u ovom radu, osim karcinosarkomske komponente i mikropapilarnih žarišta, identificirana su i psamomska tjelešca. Takve su promjene opisali i Nakayama i sur. u 59-godišnje bolesnice koja je imala papilarni adenokarcinom sigmoidnog kolona sa psamomskim tjelešcima i hijalnim globulama.¹² Psamomska tjelešca vrlo se rijetko nalaze u karcinomima debelog crijeva, a mogu se vidjeti u karcinomima drugih organa, poglavito štitnjače, jajnika i u meningeomima.¹² Bolesnica opisana u ovom radu nije imala ni jedan od tih tumora te je, anamnestički i opsežnom kliničkom obradom, isključena mogućnost da se radi o metastatskom procesu.

Općenito je karcinomska komponenta karcinosarkoma najčešće adenokarcinom ili planocelularni karcinom, odnosno kombinacija obaju tipova. Različiti tipovi sarkoma mogu se identificirati u takvim tumorima uključujući fibrosarkom, osteosarkom, hondrosarkom, rabdomiosarkom, maligni fibrozni histiocitom i nediferencirani sarkom.¹⁻⁷

Mehanizam nastanka i histogeneza karcinosarkoma nisu poznati. Neki smatraju da karcinomska i sarkomska komponenta potječu iz različitih klonova stanica, dok drugi na temelju novijih istraživanja pretpostavljaju da je podrijetlo objiju komponenata iz epitelnih stanica.^{4,13,14} U ovom slučaju diferencijalnodijagnostički valja uzeti u obzir i mogućnost da se radi o tzv. kolizijskom tumoru. To je tumor koji se sastoji od dva sinkrona, jasno odvojena i histološki različita tipa malignih tumora unutar istog organa, a koji se isprepleću samo u mjestu kontakta. U debelom crijevu takvi su tu-

mori opisani vrlo rijetko te se najčešće radi o koliziji klasičnog adenokarcinoma i neuroendokrinog tumora.¹⁵ U ovom slučaju radi se o dvije izmiješane maligne komponente istog tumora, mezenhimalne i epitelne diferencijacije.

Tumori se mogu dijagnosticirati preoperativno s pomoću različitih slikovnih metoda i eventualno temeljem veličine posumnjati da se radi o nekom neuobičajenom tipu, uključujući i mogućnost karcinosarkoma. Nalazi obično nisu specifični, međutim ako se primjerice u tumoru nalazi i komponenta osteosarkoma ili hondrosarkoma, onda se temeljem radioloških nalaza može posumnjati na dijagnozu karcinosarkoma. Na temelju endoskopske biopsije može biti vrlo teško postaviti definitivnu dijagnozu karcinosarkoma, poglavito ako se u materijalu ne vidi komponenta adenokarcinoma.

Za sada nema podataka o učinkovitosti radioterapije i kemoterapije (5-fluorouracil, leukovorin, doksorubicin i cisplatin).

Na temelju oskudnih podataka iz literature o postojanju proširene bolesti u trenutku postavljanja dijagnoze sa zahvaćanjem čitave debljine stijenke crijeva i lokalnim, odnosno udaljenim metastazama može se očekivati vrlo loša prognoza takvih bolesnika s lokalnim recidivima i smrtnim ishodom unutar godine dana nakon kirurškog zahvata. U svakom slučaju ako je tumor operabilan, nužni su česti kontrolni pregledi nakon kirurškog zahvata.

Slučaj je djelomično prikazan na IV. hrvatskom kongresu patologije i sudske medicine u Osijeku, rujana 2008.

LITERATURA

1. Ambrosini-Spaltra A, Vaira V, Braidotti P, Rovati MPL, Ferrero S, Bosari S. Carcinoma of the colon: report of a case with morphological, ultrastructural and molecular analysis. *BMC Cancer* 2006;6:185.
2. Tsekouras DK, Katsaragakis S, Theodorou D i sur. Rectal carcinosarcoma: A case report and review of literature. *World J Gastroenterol* 2006;12:1481-4.
3. Ishida H, Ohsawa T, Nakada H i sur. Carcinosarcoma of the rectosigmoid colon: report of a case. *Surg Today* 2003;33:545-9.
4. Weidner N, Zekan P. Carcinosarcoma of the colon. Report of a unique case with light and immunohistochemical studies. *Cancer* 1986;58:1126-30.
5. Bertram P, Treutner KH, Tietze L, Schumpelick V. True carcinosarcoma of the colon. Case report. *Langenbecks Arch Chir* 1997;382:173-4.
6. Kim N, Luchs JS, Halpern D i sur. Radiology-Pathology conference: carcinosarcoma of the colon. *J Clin Imag* 2005;29:259-62.
7. Kim JH, Moon WS, Kang MJ, Park MJ, Lee DG. Sarcomatoid carcinoma of the colon: a case report. *J Korean Med Sci* 2001;16:657-60.
8. Haupt B, Ro JY, Schwartz MR, Shen SS. Colorectal adenocarcinoma with micropapillary pattern and its association with lymph node metastasis. *Mod Pathol* 2007;20:729-33.
9. Kim MJ, Hong SM, Jang SJ i sur. Invasive colorectal micropapillary carcinoma: an aggressive variant of adenocarcinoma. *Hum Pathol* 2006;37:809-15.
10. Radulović P, Pavić I, Marušić Z i sur. Kliničkopatološka obilježja mikropapilarne varijante urotelnog karcinoma mokraćnog mjehura. *Liječ Vjesn* 2008;130:1-3.
11. Acs G, Paragh G, Chuang ST, Laronga C, Zhang PJ. The presence of micropapillary features and retraction artifact in core needle biopsy material predicts lymph node metastasis in breast carcinoma. *Am J Surg Pathol* 2009;33:202-10.
12. Nakayama H, Okumichi T, Nakashima S, Kimura A, Ikeda M, Kajihara H. Papillary adenocarcinoma of the sigmoid colon associated with psammoma bodies and hyaline globules: report of a case. *Jpn J Clin Oncol* 1997;27:193-6.
13. Aramendi T, Fernandez-Acenero J, Villanueva MC. Carcinosarcoma of the colon: report of a rare tumor. *Pathol Res Pract* 2003;199:345-8.
14. Bosman FT, Carneiro F, Hruban RH, Theise ND. WHO Classification of Tumours of the Digestive System. U: Hamilton SR, Bosman FT, Boffetta P i sur. *Carcinoma of the colon and rectum*. Lyon: Bosman FT; 2010, str. 131-182.
15. Pecorella I, Memeo L, Ciardi A, Rotterdam H. An unusual case of colonic mixed adenoendocrine carcinoma: collision versus composite tumor. A case report and review of the literature. *Ann Diagn Pathol* 2007;11:285-90.