

# Difuzni infantilni hepatalni hemangioendoteliom: prikaz bolesnika

---

Sjekavica, Ivica; Petrovečki, Marko; Šunjara, Vice; Pavlović, Maja; Štern Padovan, Ranka

Source / Izvornik: **Liječnički vjesnik, 2013, 135, 242 - 245**

Journal article, Published version

Rad u časopisu, Objavljena verzija rada (izdavačev PDF)

Permanent link / Trajna poveznica: <https://um.nsk.hr/um:nbn:hr:105:232472>

Rights / Prava: [In copyright](#)/[Zaštićeno autorskim pravom.](#)

Download date / Datum preuzimanja: **2024-08-18**



Repository / Repozitorij:

[Dr Med - University of Zagreb School of Medicine  
Digital Repository](#)



**DIFUZNI INFANTILNI HEPATALNI HEMANGIOENDOTELIOM:  
PRIKAZ BOLESNIKA**

**DIFFUSE INFANTILE HEPATIC HEMANGIOENDOTHELIOMA:  
A CASE REPORT**

IVICA SJEKAVICA, MARKO PETROVEČKI, VICE ŠUNJARA,  
MAJA PAVLOVIĆ, RANKA ŠTERN PADOVAN\*

**Deskriptori:** Hemangioendoteliom – dijagnoza, komplikacije, terapija, mortalitet; Jetreni tumori – dijagnoza, komplikacije, terapija, mortalitet

**Sažetak.** Vaskularni tumori najčešći su benigni tumori jetre, a među njima najčešći je infantilni hepatalni hemangioendoteliom (IHHE), koji dobro reagira na terapiju i ima nisku stopu mortaliteta. U rijetkim slučajevima IHHE mogu biti rezistentni na terapiju te svojom veličinom i volumenom krvnog protoka mogu dovesti do kardiorespiratorne dekompenzacije i smrti. U ovom radu prikazuje se tromjesečno muško dojenče koje je klinički obrađeno zbog učestalih respiracijskih infekcija, bronhoopstrukcija i tumorske tvorbe u trbuhu. Slikovnim prikazima (CT, MR i DSA) prikazao se morfološki tipičan difuzni IHHE koji je bio dokazan patohistološkom biopsijom. Tumor je bio rezistentan na standardnu medikamentnu terapiju, svojom je veličinom uzrokovao kardiorespiratornu dekompenzaciju i arrest sa smrtnim ishodom u dobi od 13 mjeseci. U rijetkim slučajevima tumora rezistentnih na lijekove trebalo bi učiniti transplantaciju jetre što ranije, prije razvoja kardiorespiratornih komplikacija.

**Descriptors:** Hemangioendothelioma – diagnosis, complications, therapy, mortality; Liver neoplasms – diagnosis, complications, therapy, mortality

**Summary.** Infantile hepatic hemangioendothelioma (IHHE) is the most common benign hepatic tumor in children (12% of hepatic tumors), that usually responds well to therapy and has low mortality rates. In extremely rare cases of diffuse tumors resistant to therapy, size and blood flow can lead to cardiorespiratory failure and death. A 3-month-old male infant presented with respiratory infections and an abdominal mass, with frequent broncho-obstructive attacks. The CT, MRI and DSA exams showed typical morphology of hemangiendothelioma that was proven on histopathological biopsy. The tumor was resistant to standard medical therapy, and its volume led to cardiopulmonary arrest and death at 13 months of age. In rare cases of diffuse therapy-resistant IHHE a liver transplantation should be considered as an earlier treatment.

Liječ Vjesn 2013;135:242–245

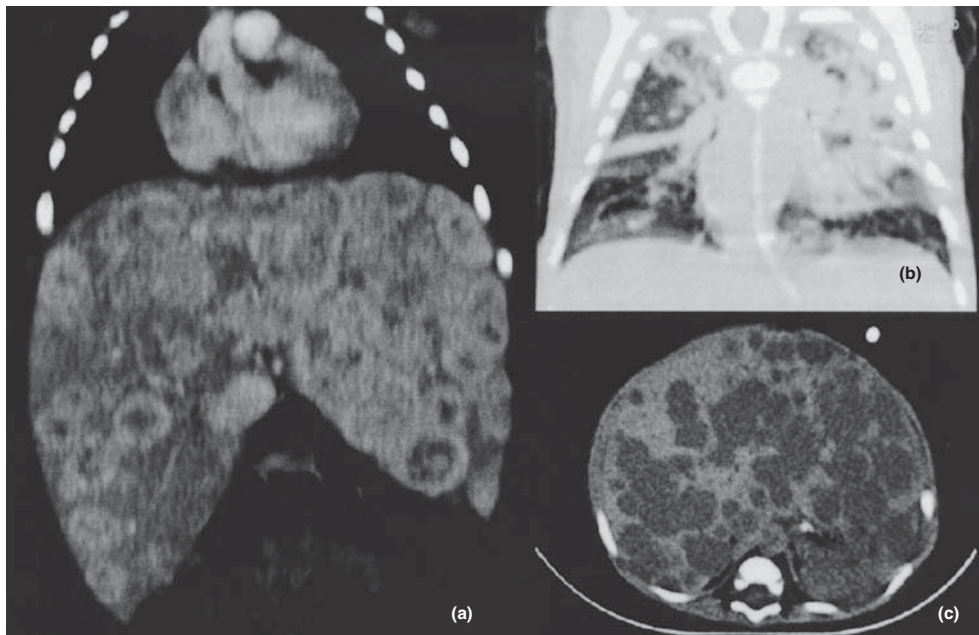
Tumori jetre u djece su rijetki. Hepatoblastom (HB) i hepatocelularni karcinom (HCC) najčešći su tumori jetre dječje dobi i oba su maligne bolesti. Na trećem su mjestu vaskularni tumori, koji su ujedno i najčešći benigni tumori jetre. Izuzevši hemangiome, koje ne ubrajamo u tu skupinu, najčešći je infantilni hepatalni hemangioendoteliom (IHHE) – 12% svih tumora jetre u djece.<sup>1,2</sup> Klinički se najčešće prezentira kao asimptomatska masa u trbuhu, a može biti žarišna jetrena lezija, multifokalan ili difuzno infiltrirati jetreni parenhim. Iako je benigne prirode, svojom velikom masom i visokim krvnim protokom zbog arteriovenskog pretoka (*shunta*) može uzrokovati srčano zatajenje, abdominalni kompartmentski sindrom i respiratorne tegobe, sa stopom smrtnosti višom od prosjeka u rasponu od 4% (1/23) do 11% (6/55).<sup>3,4</sup> Većina IHHE reagira dobro na liječenje steroidima, interferonom alfa-2a, propranololom, neki slučajevi na radioterapiju i kemoterapiju, a pojedini na embolizaciju, kirurško uklanjanje ili transplantaciju jetre kao posljednju opciju.<sup>3,4</sup> Nerijetko se mogu dijagnosticirati fetalnim ultrazvukom, ali oko 85% ih se dijagnosticira u prvih 6 mjeseci života.<sup>3,4,5</sup> Razlikovanje IHHE od HB-a, HCC-a ili prirodne vaskularne malformacije s kapilarnom proliferacijom katkad je teško, čak i uz današnje metode slikovnog

prikaza, tako da je u pravilu nužna citološka punkcija ili patohistološka biopsija za određivanje prave dijagnoze.<sup>6–8</sup> Ultrazvučnim pregledom nalaz je raznolik i može varirati od hipoehogene do hiperehogene lezije, a obojenim doplerom mogu se prikazati pretoci i abnormalan protok unutar parenhima. Osjetljivost ultrazvuka kao prve metode pregleda usporediva je s osjetljivošću CT-om i MR-om, uz aplikaciju jednog, odnosno paramagnetskoga kontrastnog sredstva. Slikovni prikaz kod MR-a uz aplikaciju paramagnetskoga kontrastnog sredstva također može varirati ovisno o broju, veličini i morfologiji jetrenih lezija. Multifokalne lezije obično se prikazuju niskim signalom na T1-mjerenju slici i povišenim signalom na T2-mjerenju slici, s ispadom sig-

\* Klinički zavod za dijagnostičku i intervencijsku radiologiju, Medicinski fakultet Sveučilišta u Zagrebu, KBC Zagreb (doc. dr. sc. Ivica Sjekavica, dr. med.; Marko Petrovečki, dr. med.; Vice Šunjara, dr. med.; prof. dr. sc. Ranka Štern Padovan, dr. med.), Zavod za pedijatrijsku hematologiju, Klinika za pedijatriju, Medicinski fakultet Sveučilišta u Zagrebu, KBC Zagreb (Maja Pavlović, dr. med.)

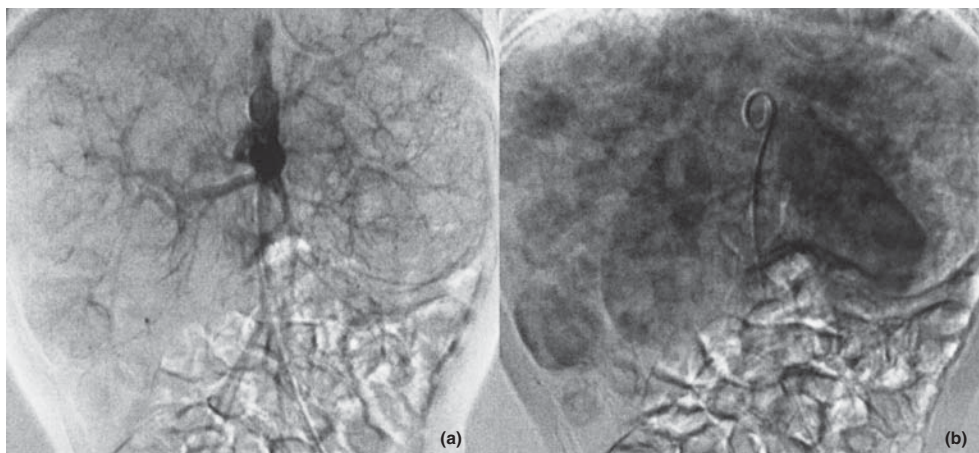
Adresa za dopisivanje: Doc. dr. sc. I. Sjekavica, Klinički zavod za dijagnostičku i intervencijsku radiologiju, Medicinski fakultet Sveučilišta u Zagrebu, KBC Zagreb, Kišpatičeva 12, 10000 Zagreb, e-mail: ivica.sjekavica@zg.htnet.hr

Primljeno 13. svibnja 2013., prihvaćeno 30. kolovoza 2013..



Slika 1. Inicijalni kontrastni CT u venskoj fazi (a) prikazuje u cijelosti povećanu jetru s difuzno raspoređenim multiplim nodoznim lezijama koje se periferno imbibiraju, što upućuje na hemangioendoteliome. Kontrolni nativni CT tri mjeseca kasnije (b) prikazuje velike difuzne konsolidacije plućnog parenhima obostrano uz pogoršanje respiratornog statusa i pad saturacije krvi kisikom, bez (c) regresije multiplih hemangioendotelioma i veličine jetre.

Figure 1. Initial contrast-enhanced CT in venous phase (a) showed diffuse liver enlargement and multiple nodes with peripheral enhancement, suggestive of hemangioendothelioma. A follow-up unenhanced CT three months later showed (b) persistent multiple diffuse lung consolidations bilaterally with deterioration of respiratory status and blood oxygenation, and (c) no regression of multiple hemangioendotheliomas and liver size.



Slika 2. DSA abdominalnih krvnih žila u ranoj arterijskoj (a) i kasnoj parenhimalnoj (b) fazi pokazuje multiple lezije u jetri s centripetalnom imbibicijom, koje odgovaraju hemangioendoteliomima.

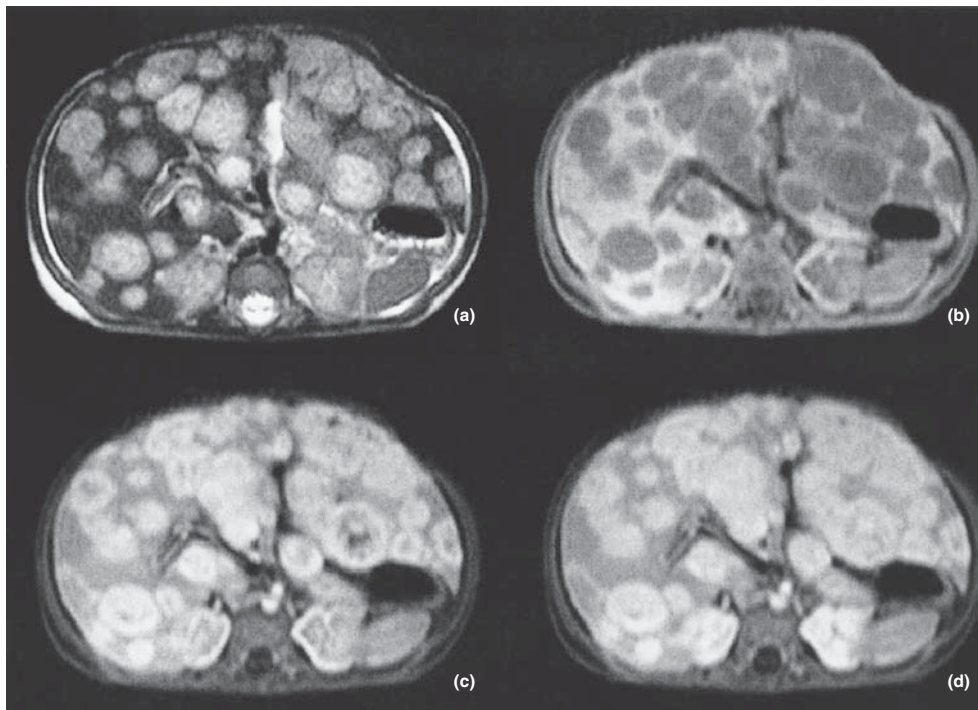
Figure 2. DSA of the abdomen in early arterial (a) and late parenchymal (b) phase with multiple centripetally enhancing lesions of the liver, representing hemangioendotheliomas.

nala uza samu leziju ili u njoj. Kao i kod većine hemangioma postkontrastna imbibicija je centripetalna ili homogena, sa zonama izostanka imbibicije koje znače ožiljak ili trombozu. CT-pregled uz aplikaciju jednoga kontrastnog sredstva ima sličan prikaz kao i MR-pregled, uz bolju prostornu rezoluciju, ali visoku dozu zračenja.

#### Prikaz bolesnika

Dojenče u dobi od 3 mjeseca premješteno je u našu ustanovu nakon što je postavljena dijagnoza tumora jetre u vanjskoj ustanovi.

Tijekom trudnoće majka je imala učestale urinarne infekcije, koje su bile tretirane cefuroksimom. U trećem tromjesečju počela je uzimati heksoprenalin i atenolol. Dječak je rođen u terminu, Apgarin je indeks bio 8/9, a porođajna težina 3300 grama. Tijekom prvih mjeseci života imao je dvije respiratorne infekcije te je bio hospitaliziran u vanjskoj ustanovi tijekom trećega respiratornog infekta koji se prezentirao kašljem, groznicom i dispnejom. Nakon rendgenskog snimanja, ultrazvučnog i MR-pregleda, a bez učinjene patohistološke biopsije, postavljena je dijagnoza HB-a. Tada su roditelji odlučili premjestiti ga u našu ustanovu. Učinjen je CT-pregled prsnog koša i gornjeg dijela abdome-



Slika 3. MR jetre prikazuje multiple lezije, koje su hiperintenzivne u T2-mjerenoj slici (a) i hipointenzivne u T1-mjerenoj slici (b). Rana (c) i kasna (d) postkontrastna faza na T1-mjerenim slikama pokazuje centripetalan tip imbibi-cije, tipičan za hemangioendoteliome.

Figure 3. Liver MRI with multiple lesions, hyperintense on T2w images (a) and hypointense on unenhanced T1w images (b). Early (c) and late (d) contrast-enhanced T1w images show centripetal enhancement pattern, typical for hemangioendotheliomas.

na uz aplikaciju kontrastnog sredstva. Pregled je pokazao povećanu jetru s difuznim, multifokalnim i konfluirajućim lezijama s mjestimice ostatnim lamelnim zonama normalnoga jetrenog parenhima te više zona konsolidacije plućnog parenhima (slika 1). U nastavku je učinjena otvorena biopsija jetre, a dio patohistološkog uzorka upućen je na odjel patologije Sveučilišne bolnice u Grazu u Austriji. Nalaz obiju patohistoloških dijagnoza upućivao je na dijagnozu infantilnog GLUT-1-pozitivnog hemangioendotelioma jetre. Od rođenja je pacijent imao učestale bronhopneumonijske napadaje, auskultacijski šum i aspiracije krvi iz donjih dišnih putova te je s obzirom na postojanje kožnog hemangioma ispod desne bradavice i nodularna područja konsolidacije prikazana CT-pregledom postavljena sumnja na plućnu vaskularnu malformaciju. Učinjeni su DSA medijastinuma i MR prsnog koša, kojima se nije našlo znakova postojanja vaskularne malformacije ili patološkog protoka krvi u plućima, a potvrdio se razmjor jetrene bolesti (slike 2. i 3). Počelo se liječenje glukokortikoidnom terapijom, a poslije su uvedeni i interferon alfa-2a, rapamicin, propranolol i ciklofosamid, bez kliničkog ili radiološkog poboljšanja. Na kontrolnim ultrazvučnim pregledima nije bilo regresije veličine jetre ni smanjenja parenhimskih lezija. Bronhopneumonijski napadaji i respiratorne infekcije tretirani su salbutamolom, metilprednizolonom i antibioticima. Tijekom respiratornih kriza prebačen je na odjel intenzivnog liječenja te je morao biti mehanički ventiliran. Zbog povećanog protoka krvi kroz IHHE i posljedičnoga volumnog opterećenja desnog srca te kompresivnog učinka veličine jetre na plućni parenhim i mehaničke ventilacije u dječaka se razvila sekundarna plućna hipertenzija. Zbog čestih respiratornih infekcija i bronhopneumonijskih napa-

daja te plućne hipertenzije došlo je do daljnje progresije srčane insuficijencije. Dječak je umro od kardiorespiratornog zatajenja u dobi od 13 mjeseci.

Klinička je dijagnoza potvrđena na obdukciji.

### Rasprava

IHHE je benigni tumor, koji kod asimptomatskih pacijenata ne zahtijeva liječenje i obično regredira do dobi od dvije godine. U pacijenata sa simptomima najčešće se postigne regresija standardnom terapijom (glukokortikoidi, interferon alfa-2a, propranolol), ali katkad je potreban i agresivniji pristup kemoterapijom ili radioterapijom, embolizacijom, kirurškom segmentektomijom jetre ili najrjeđe transplantacijom jetre.<sup>3,4,9</sup> Iako su HB i HCC najčešći difuzni tumori jetre u dječjoj dobi, kod dijagnosticiranja difuznoga jetrenog tumora u diferencijalnu bi dijagnozu trebao biti uključen i IHHE te je u nejasnim slučajevima potrebna patohistološka potvrda dijagnoze prije početka liječenja. Kod simptomatskih pacijenata sa znakovima zatajenja srca i upalama dišnih putova nužno je potvrditi dijagnozu i početi liječenje što je prije moguće. Kod rijetkih slučajeva kada je IHHE otporan na standardnu terapiju, kao što je bilo kod našeg pacijenta, uvođenje kemoterapeutika može pogoršati srčani status i pridonijeti razvoju sekundarne plućne hipertenzije, s povećanim rizikom od plućne infekcije i posljedičnim kardiorespiratornim zatajenjem. Embolizacija ili djelomična hepatektomija nije bila moguća u našem slučaju zbog difuzno smještenog tumora.<sup>3,5,9</sup> U rijetkim slučajevima difuznog IHHE otpornog na imunosupresivnu i imunomodulirajuću terapiju transplantacija jetre posljednja je mogućnost liječenja. Velik je problem pronalaženje prik-

ladnog darivatelja i priprema za operaciju pacijenata koji tada već mogu imati znakove kardiorespiratornog zatajenja te lošu krvnu sliku sa sklonosti krvarenju i infekcijama.<sup>5,10</sup>

U periodu praćenja tijekom pokušaja konzervativnog liječenja dječakov se klinički status znatno pogoršao, uključujući epizode teške respiratorne insuficijencije koje je bilo sve teže kontrolirati mehaničkom ventilacijom. Postupno su iscrpljene sve konzervativne metode liječenja, nakon čega dječakovo kliničko stanje nije bilo takvo da bi se mogao učiniti kirurški zahvat transplantacije jetre. Zaključno, u izrazito rijetkim slučajevima difuznog IHHE otpornog na terapiju kod kojeg postoji kompresivni učinak povećane jetre, transplantacija jetre treba se uzeti u obzir što je prije moguće jer kod ovih bolesnika postoji znatan rizik od razvoja respiratornih i kardiovaskularnih komplikacija koje mogu onemogućiti transplantaciju ili znatno povećati rizik postupka. Iako ne postoje jasni klinički ni radiološki kriteriji za odluku o vremenu početka pripreme za transplantaciju, pojedini autori<sup>6</sup> sugeriraju rani početak predtransplantacijske obrade kod djece s difuznim IHHE i abdominalnim kompartmentnim sindromom kod koje se nakon terapije steroidima (uz T4 prema potrebi) ne pokaže poboljšanje nakon nekoliko dvotjednih ciklusa ultrazvučnih kontrola.

*Zahvaljujemo se prof. dr. K. Lackneru sa Zavoda za patologiju Sveučilišne pedijatrijske klinike u Grazu.*

## LITERATURA

1. *Kenneth WG.* Pediatric Liver Tumors. <http://emedicine.medscape.com/article/940516-overview#showall> (pristupano: 01.04.2013.)
2. *Roos JE, Pffiffer R, Stallmach T, Stuckmann G, Marincek B, Willi U.* Infantile hemangioendothelioma. *Radiographics* 2003;23(6):1649–55.
3. *Kassarjian A, Zurakowski D, Dubois J, Paltiel HJ, Fishman SJ, Burrows PE.* Infantile hepatic hemangiomas: clinical and imaging findings and their correlation with therapy. *Am J Roentgenol* 2004;182(3):785–95.
4. *Kim EH, Koh KN, Park M, Kim BE, Im HJ, Seo JJ.* Clinical features of infantile hepatic hemangioendothelioma. *Korean J Pediatr* 2011;54(6):260–6.
5. *Yeh I, Bruckner AL, Sanchez R, Jeng MR, Newell BD, Frieden IJ.* Diffuse infantile hepatic hemangiomas: a report of four cases successfully managed with medical therapy. *Pediatr Dermatol* 2011;28(3):267–75.
6. *Christison-Lagay ER, Burrows PE, Alomari A i sur.* Hepatic hemangiomas: subtype classification and development of a clinical practice algorithm and registry. *J Pediatr Surg* 2007;42(1):62–8.
7. *Mo JQ, Dimashkieh HH, Bove KE.* GLUT1 endothelial reactivity distinguishes hepatic infantile hemangioma from congenital hepatic vascular malformation with associated capillary proliferation. *Hum Pathol* 2004;35(2):200–9.
8. *Sigamani E, Iyer VK, Agarwala S.* Fine needle aspiration cytology of infantile haemangioendothelioma of the liver: a report of two cases. *Cytopathology* 2010;21(6):398–402.
9. *Sondhi V, Kurkure PA, Vora T i sur.* Successful management of multifocal hepatic infantile hemangioendothelioma using TACE/surgery followed by maintenance metronomic therapy. *BMJ Case Rep* 2012;8 (doi:10.1136/bcr.2011.5456).
10. *Dickie B, Dasgupta R, Nair R i sur.* Spectrum of hepatic hemangiomas: management and outcome. *J Pediatr Surg* 2009;44(1):125–33.



## Vijesti News

Hrvatsko društvo umirovljenih liječnika  
Hrvatskoga liječničkog zbora  
HDUL HLZ

### Pozivamo umirovljene liječnike da nam se pridruže!

- stručna predavanja
- druženje uz kavu
- izleti
- kulturne manifestacije
- pomoć potrebitim kolegama
- udruga »Andrija Štampar«
- u pripremi III. knjiga HDUL
- rješavanje naših problema

**Pridruži se! Budi naš član!**

*Informacije:* 098-350 108, 098-71 25 99, 098-457 117

*E-mail:* brinarpeter@gmail.com, kaiczvonimir@gmail.com, ankica.salamon@gmail.com

*Prim. mr. sc. Peter Brinar, dr. med*  
Predsjednik HDUL HLZ

