

Kapilaroskopija u reumatološkoj praksi - iskustvo jednog centra

Barešić, Marko; Anić, Branimir

Source / Izvornik: **Liječnički vjesnik, 2014, 136, 28 - 32**

Journal article, Published version

Rad u časopisu, Objavljena verzija rada (izdavačev PDF)

Permanent link / Trajna poveznica: <https://um.nsk.hr/um:nbn:hr:105:886998>

Rights / Prava: [In copyright](#)/[Zaštićeno autorskim pravom.](#)

Download date / Datum preuzimanja: **2025-01-03**



Repository / Repozitorij:

[Dr Med - University of Zagreb School of Medicine Digital Repository](#)



**KAPILAROSKOPIJA U REUMATOLOŠKOJ PRAKSI
– ISKUSTVO JEDNOG CENTRA**

CAPILLAROSCOPY IN RHEUMATOLOGICAL PRACTICE – ONE CENTER EXPERIENCE

MARKO BAREŠIĆ, BRANIMIR ANIĆ*

Deskriptori: Reumatske bolesti – dijagnoza; Raynaudov sindrom – dijagnoza; Sistemska skleroza – dijagnoza; Kapilaroskopija – uređaji; Nokti – prokrvljenost

Sažetak. Kapilaroskopija je metoda kojom se pod povećanjem dobiva uvid u morfološke karakteristike kapilara ležišta noktiju. Jednostavnost, neinvazivnost i lagana izvedivost omogućuju ovoj metodi gotovo svakodnevnu primjenu u reumatološkoj praksi. Glavna je indikacija za kapilaroskopiju Raynaudov sindrom (razlikovanje primarnog od sekundarnog oblika bolesti) i rano prepoznavanje sistemske skleroze (uz postojanje tipičnoga sklerodermijskog kapilaroskopskog uzorka). Vjerojatno je stručno opravdano uvrstiti kapilaroskopiju u algoritam obrade bolesnika s difuzno otečenim šakama i Raynaudovim sindromom. Ostale autoimunosne bolesti koje imaju patološki, ali nekarakterističan kapilaroskopski uzorak jesu sistemski eritemski lupus, dermatomiozitis/polimiozitis, miješana bolest vezivnog tkiva, antifosfolipidni sindrom te ostale bolesti koje zahvaćaju mikrovaskulaturu. U tekstu su analizirani rezultati vlastite prakse u punih godinu dana izvođenja pretrage.

Descriptors: Rheumatic diseases – diagnosis; Raynaud disease – diagnosis; Scleroderma, systemic – diagnosis; Microscopic angiopathy – instrumentation; Nails – blood supply

Summary. Capillaroscopy is a method for evaluating morphological characteristics of nailfold capillaries. The simplicity, noninvasiveness and easiness-to-perform make the method accessible in everyday rheumatological practice. Raynaud's phenomenon is the main indication for performing capillaroscopy (differentiating between primary and secondary Raynaud's phenomenon) and diagnosing early stages of systemic sclerosis. According to some authors capillaroscopy should be included in the work-up algorithm for patients with puffy fingers and Raynaud's phenomenon. Other autoimmune conditions (systemic lupus erythematosus, polymyositis/dermatomyositis, mixed connective tissue disease, antiphospholipid syndrome and other diseases which affect microvasculature – diabetes mellitus, thromboangiitis obliterans) can have some abnormalities of the capillaroscopic pattern. We present the results of the capillaroscopies performed in our center during the period of one year.

Liječ Vjesn 2014;136:28–32

U svakodnevnoj reumatološkoj praksi sve se više primjenjuje i potiče primjena kapilaroskopije. Jednostavnost izvođenja i neinvazivnost čine kapilaroskopiju pogodnom metodom za proučavanje mikrovaskulature. Pod povećanjem (koje se može kretati od 10 x do 1000 x) promatraju se male krvne žile – kapilare koje se nalaze u ležištima noktiju gornjih ekstremiteta.¹ Dogovorno je određeno da se promatraju po četiri prsta svake šake (palcu se ne gledaju) te se na panoramskoj snimci prikazuje ležište nokta. Ovo je područje izabrano za promatranje jer su u njemu kapilare poredane paralelno jedna uz drugu pod tankim slojem kože. Valja napomenuti da se u stvari ne gledaju same kapilare i njihove stijenke – promatra se zapravo protok eritrocita kroz njih. Prema obilježjima protoka procjenjuje se oblik kapilara. Primarna korist kapilaroskopije jest uvid u morfološki status (oblik) kapilara ležišta noktiju. U posljednje vrijeme naglašava se i mogućnost uvida u funkcionalni status kapilara, no za to je potrebna modifikacija postupka izvođenja pretrage. Treba naglasiti da za ispitivanje funkcionalnog statusa treba primijeniti druge pretrage (digitalna pletizmografija, kompjutorizirana kolorna teletermografija – CCTT).

Prije izvođenja kapilaroskopije potrebno je zadovoljiti određene tehničke uvjete. Ispitanici koji dolaze na pretragu moraju biti upućeni u cijeli postupak izvođenja pretrage.

Nadalje, prilikom dolaska u prostoriju gdje se pretraga izvodi moraju određeno vrijeme biti na stabilnoj sobnoj temperaturi (od 22 do 24 °C) da bi se tijelo (i ekstremiteti) priviknuli na stabilne temperaturne uvjete. Bilo kakva manipulacija, poput manikure, kozmetičkog uređenja noktiju, lakiranja, traume i onihofagija mogu onemogućiti prikaz ležišta nokta i dati nepotpun uvid u stanje kapilara.² Kapilaroskopija se izvodi različitim uređajima – najjednostavnijim povećalom, oftalmoskopom, dermatoskopom i službenim videokapilaroskopom (slika 1.). Različitim uređajima postižu se različita povećanja i različita kvaliteta slika. Najčešće je potrebno rabiti imerzijsku tekućinu (ulje ili gel) jer se na taj način poboljšava vizualizacija kapilara. Prednost sofisticiranijih uređaja poput videokapilaroskopa jest mogućnost bilježenja slike ili čak kratkih videozapisa učinjene pretrage te kasnije uspoređivanje stanja promatranih kapilara u dva


* Zavod za kliničku imunologiju i reumatologiju, Klinika za unutarnje bolesti Medicinskog fakulteta u Zagrebu, Klinički bolnički centar Zagreb (Marko Barešić, dr. med.; prof. dr. sc. Branimir Anić, dr. med.)

Adresa za dopisivanje: Dr. M. Barešić, Zavod za kliničku imunologiju i reumatologiju, Klinika za unutarnje bolesti Medicinskog fakulteta u Zagrebu, Klinički bolnički centar Zagreb, Kišpatićeva 12, 10000 Zagreb, e-pošta: markobaresic@gmail.com

Primljeno 11. studenoga 2013., prihvaćeno 7. siječnja 2014.

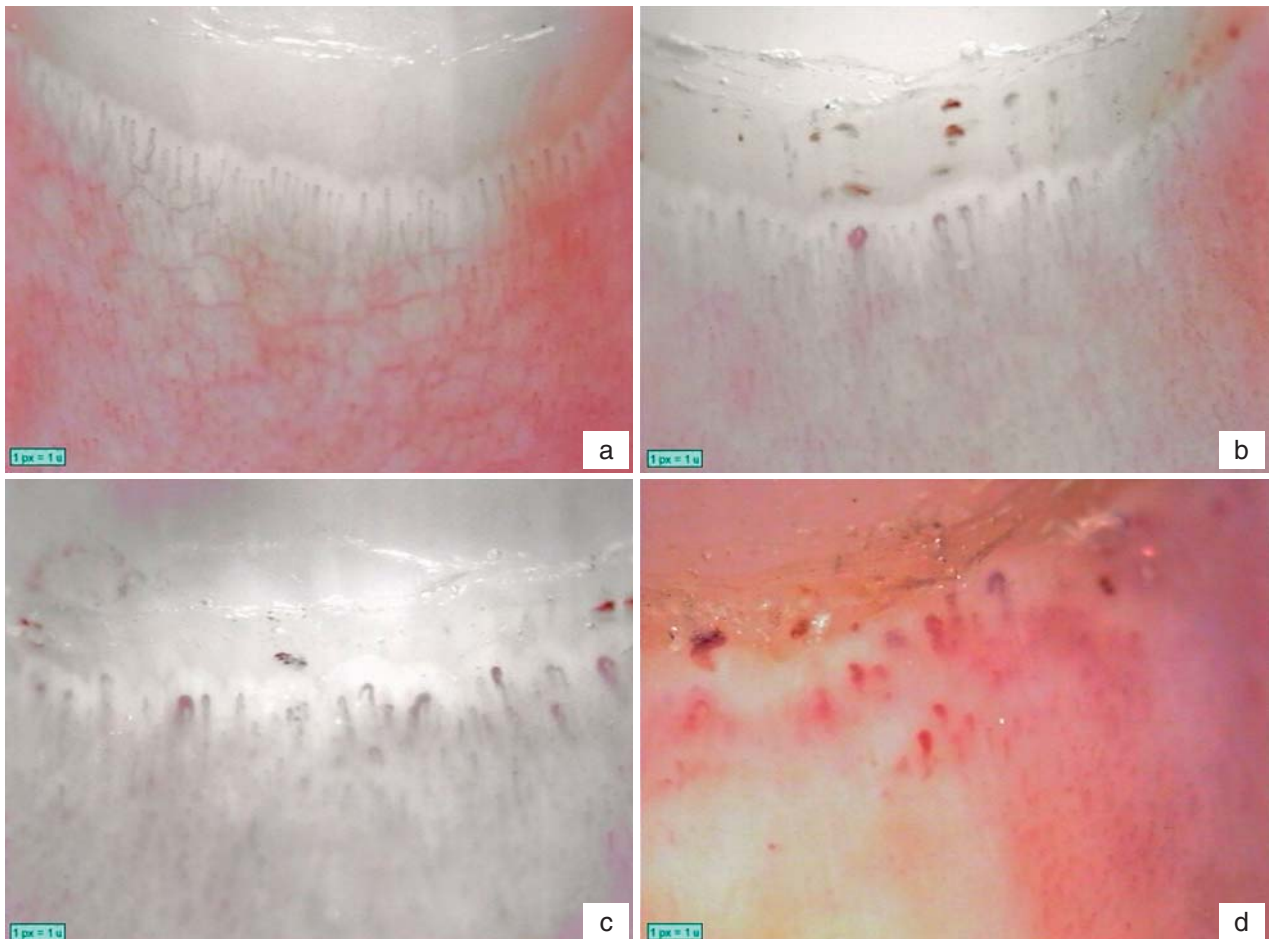
vremena (npr. na svakoj sljedećoj kontroli). Na taj način može se dinamički promatrati progresija ili regresija nalaza ovisno o mogućim intervencijama (lijekovima, barokomo-

rom i sl.). Veličina videokapilaroskopa njihova je najveća mana. U većini slučajeva potrebna je posebna prostorija i aparatura za montiranje videokapilaroskopa, za razliku od



a – povećalo/magnifying glass; b – oftalmoskop/ophthalmoscope; c – videokapilaroskop/videocapillaroscope

Slika 1. Uređaji kojima se mogu prikazati kapilare ležišta noktiju
Figure 1. Instruments for visualisation of nailfold capillaries.



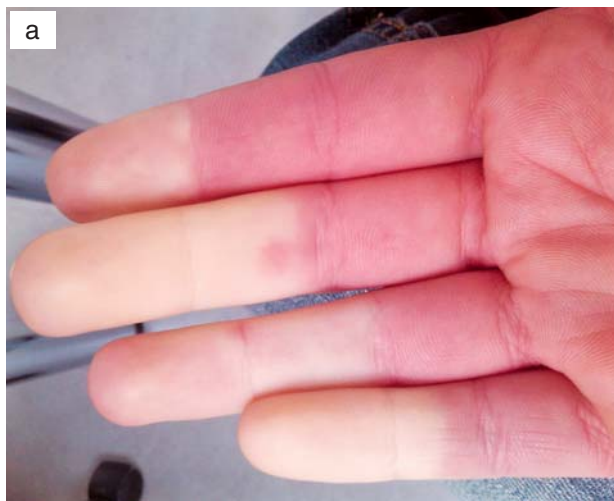a – Uredan nalaz kapilaroskopije. Paralelno poredane jednolične kapilare izgleda ukosnice./Normal pattern. Parallely arranged capillaries resembling hairpins.
b – Rani sklerodermijski uzorak. Nekoliko povećanih kapilara i pokoje krvarenje bez značajno poremećene arhitektonike.
/Early scleroderma pattern. Several enlarged capillaries, mild hemorrhage without capillary dropout.
c – Aktivni sklerodermijski uzorak. Brojne povećane (i divovske kapilare) uz brojna krvarenja i blagi poremećaj arhitektonike.
/Active scleroderma pattern. A lot of enlarged (and giant capillaries) with numerous hemorrhages and mild disorganization of capillaries.
d – Kasni sklerodermijski uzorak. Potpuni poremećaj arhitektonike kapilara ležišta nokta. Brojni iregulariteti i brojne avaskularne aree.
/Late scleroderma pattern. Complete disorganization of nailfold capillaries. Large number of irregularities and avascular areas.

Slika 2. Sklerodermijski uzorci
Figure 2. Scleroderma patterns.

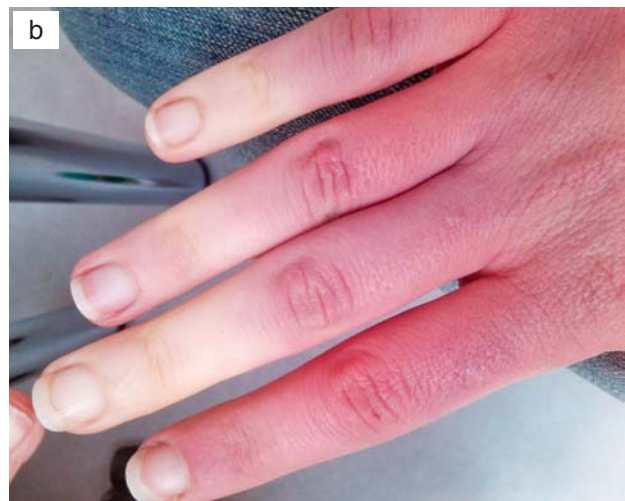Tablica 1. Karakteristike različitih kapilaroskopskih sklerodermijskih uzoraka
Table 1. Characteristics of different scleroderma patterns:

Sklerodermijski uzorak Scleroderma pattern	Povećane/divovske kapilare Enlarged/giant capillaries	Krvarenja Hemorrhage	Gubitak kapilara Capillary dropout	Ramifikacija kapilara Capillary branching	Distribucija kapilara Capillary distribution
Uredan/Normal	–	–	–	–	očuvana /well-preserved
Rani/Early	rijetko/rare	rijetko/rare	bez/none	bez/none	očuvana /well-preserved
Aktivni/Active	brojne/frequent	brojna/frequent	umjereni/moderate	bez/pokoja/none/some	blago poremećena /mild disorganization
Kasni/Late	iregulariteti /irregularities	pokoje/some	izraziti (avaskularne zone) /extensive (avascular areas)	izrazita/extensive	izrazito poremećena /extensive disorganization

Prilagođeno iz Barešić M, Anić B. Reumatizam 2009.¹⁴/Adapted from Barešić M, Anić B. Reumatizam 2009¹⁴



a – palmarna strana ruke/palmar side of the hand;



b – dorzalna strana ruke/dorsal side of the hand

Slika 3. Raynaudov sindrom
Figure 3. Raynaud's phenomenon

manjih uređaja (s manjom rezolucijom) koji mogu stati u džep. Prenosivi (džepni) kapilaroskopi nazivaju se u reumatološkim krugovima »reumatološkim stetoskopima«. Pregledni slikovni atlas pomažu u sustavnoj edukaciji i izjednačavaju rad kapilaroskopičara u različitim centrima.^{3,4}

Pod uobičajenim povećanjem od 50 do 200 x promatraju se osobitosti kapilara ležišta noktiju. Bilježi se njihov izgled (uredne kapilare imaju izgled ukosnice s vidljivim aferentnim i eferentnim krakom), broj (u svakoj dermalnoj papili morala bi se nalaziti po jedna kapilara), prisutnost krvarenja, avaskularnih područja i neovaskularizacije. Uredan kapilaroskopski uzorak s velikom sigurnosti isključuje definiranu sustavnu bolest vezivnog tkiva (poput sistemske skleroze).⁵ Za razliku od primarnoga, karakteristika sekundarnoga Raynaudova sindroma patološki je kapilaroskopski uzorak koji se naziva i sklerodermijski uzorak (engl. *scleroderma pattern*). Ovisno o stadiju sistemske skleroze razlikujemo tri uzorka – rani, aktivni i kasni (tablica 1.; slika 2.). Valja napomenuti da postoji i tzv. nespecifični kapilaroskopski uzorak kod kojega nalazimo određene patološke promjene izgleda kapilara, no ne sasvim karakteristične da bi se uklopile u sklerodermijski uzorak. Takav nespecifični uzorak treba protumačiti zajedno s kliničkom slikom, laboratorijskim nalazima i ponoviti pretragu u kontrolnom intervalu. Za potrebe izjednačavanja nalaza razvijeni su različiti bodovni sustavi (boduju se broj kapilara, prisutnost/odsutnost krvarenja, avaskularnih područja i sl.) čija se pri-

kladnost još ispituje te se primjena razlikuje od centra do centra.⁶

Glavna je indikacija za izvođenje kapilaroskopije Raynaudov sindrom (slika 3.). Riječ je o promjeni boje kože okrajina (prsti, usne, vršak nosa i uške) najčešće nakon izlaganja hladnoći ili nekome stresnom događaju. Prema definiciji promjena boje kože trofazna je, i to u slijedu bijelo – plavo – crveno. Tri faze odgovaraju vazokonstrukciji (pamor), dezoksigenaciji venske krvi (cijanoza) i kompenzatornoj reperfuziji (eritem). U praksi se najčešće dijagnoza postavlja i na temelju samo dviju promjena boje kože (ne inzistira se na potpunoj trofaznoj slici). Većina osoba koje boluju od Raynaudova sindroma jesu žene (omjer žene : muškarci iznosi oko 9 : 1). Potrebno je razlikovati primarni Raynaudov sindrom od sekundarnoga. Primarni Raynaudov sindrom uglavnom je benigno stanje učestalo među mladim ženama. Liječi se izbjegavanjem hladnoće, stresa, težih tjelesnih napora i ozljeda, zagrijavanjem ekstremiteta te, rjeđe, vazodilatatornim lijekovima. Sekundarni Raynaudov sindrom teže je stanje koje je u najvećem broju slučajeva uvod u jednu od sustavnih autoimunskih bolesti ili bolesti mikrocirkulacije. U oko 90% svih bolesnika koji boluju od sistemske skleroze Raynaudov je sindrom bio prvi simptom bolesti.^{7,8}

Bolesnici i metode

Prikazani su rezultati kapilaroskopija u poliklinici Zavoda za kliničku imunologiju i reumatologiju, Klinike za

unutrašnje bolesti Medicinskog fakulteta Sveučilišta u Zagrebu, KBC-a Zagreb. Kapilaroskopije su se počele izvoditi u kolovozu 2012. Upotrebljavan je videokapilaroskop talijanske tvrtke Lippolis dobiven na posudbu. Navedeni uređaj uz zamjenu leća može prikazati ležišta noktiju s povećanjem od 50 x do 400 x te bilježiti slike tijekom izvođenja pretrage (statičke slike ili kratki filmovi). Radi preglednosti i lakše interpretacije dogovoreno je da se kapilaroskopije izvode na povećanju od 50 x te da se na osam pregledanih prstiju gornjih ekstremiteta (palci izuzeti) zabilježi panoramska slika ležišta nokta iz nekoliko različitih kutova. Za potrebe izvođenja kapilaroskopije osigurana je posebna prostorija u poliklinici Zavoda s primjerenim uvjetima (stabilnom sobnom temperaturom) i potrebnom aparaturom (računalo, pisač i sl.). Prosječno vrijeme neposrednog izvođenja pretrage iznosi između 15 i 20 minuta, no ono može biti i kraće ili duže, ovisno o različitim čimbenicima.

U ovaj prikaz uključeni su svi bolesnici koji su bili upućeni na pretragu u razdoblju od kolovoza 2012. do kolovoza 2013. U tom razdoblju učinjeno je 185 kapilaroskopija.

Rezultati

Većina upućenih na kapilaroskopiju bile su žene (85,4%; 158/185). Prosječna dob iznosila je 38,38 godina. Najmlađi ispitanik imao je 11 godina, a najstarija ispitanica 77 godina.

Najčešća uputna dijagnoza za izvođenje pretrage bio je Raynaudov sindrom (80% upućenih; 148/185). Među ostalim dijagnozama izdvajaju se već definirana sistemska skleroza (5,94%; 11/185), nedefinirana bolest vezivnog tkiva – UCTD (3,24%; 6/185), SLE (1,62%; 3/185) te različite druge bolesti i stanja (polineuropatije, artritis, vaskularne insuficijencije, šećerna bolest, osteoartritis, juvenilni idiopatski artritis, eozinofilni fasciitis, algodistrofija, krioglobulinemija, morfea, gangrena i sl.).

Kapilaroskopski nalaz u većine slučajeva bio je uredan (61,62%; 114/185), što bi govorilo u prilog primarnom Raynaudovu sindromu u ispitanih. Nespecifične promjene morfoloških karakteristika (bez jasnoga patološkog uzorka) nađene su u 20,54% (38/185) ispitanika. Jasan sklerodermijski uzorak bio je vidljiv u 17,29% (32/185) osoba. Aktivni uzorak imalo je 37,5% (12/32), a 31,25% (10/32) rani i kasni uzorak (tablica 2.).

Analizirajući raspodjelu liječnika koji su uputili bolesnika na pretragu, uočavamo da su polovicu bolesnika uputili internisti-reumatolozi (51,35%; 95/185). Podjednak broj bolesnika uputili su: fizijatri-reumatolozi (13,51%; 25/185), pedijatri (12,43%; 23/185), opći internisti (11,89%; 22/185), a preostale bolesnike (10,82%; 20/185) uputili su neurolozi, klinički alergolozi i dermatolozi (tablica 3.).

Tablica 2. Rezultati kapilaroskopija
Table 2. The findings of capillaroscopies.

Nalaz Finding	Postotak bolesnika (%) Percentage of the patients (%)	Apsolutni broj bolesnika Number of the patients
Uredan/Normal	61,62	114/185
Nespecifičan/Non-specific	20,54	38/185
Patološki (sklerodermijski uzorak) Pathological (scleroderma pattern)	17,29	32/185
– rani uzorak/early pattern	31,25	10/32
– aktivni uzorak /active pattern	37,5	12/32
– kasni uzorak /late pattern	31,25	10/32

Tablica 3. Liječnici koji su uputili bolesnike na kapilaroskopiju
Table 3. Physicians referring patients to capillaroscopy.

Liječnik uputitelj Referring physician	Postotak upućenih bolesnika (%) Percentage of referred patients (%)	Apsolutni broj upućenih bolesnika Number of referred patients
Internist-reumatolog /Internal medicine specialist-rheumatologist	51,35	95/185
Fizijatar-reumatolog /Physiatrist- rheumatologist	13,51	25/185
Pedijatar /Pediatrician	12,43	23/185
Internist /Internal medicine specialist	11,89	22/185
Ostali (neurolog, klinički alergolog, dermatolog) /Others (neurologist, clinical allergologist, dermatologist)	10,82	20/185

Zaključak

Za potrebe ovog članka napravljena je analiza 185 učinjenih kapilaroskopija u razdoblju 2012. i 2013. godine. Promatrane su i analizirane različite varijable. Analizirani podaci o pacijentima nasumično su odabrani i obrađeni jednostavnim statističkim metodama. Mali broj učinjenih pretraga, odnosno mali broj pregledanih bolesnika ne omogućuju donošenje čvrstih zaključaka. No, istodobno mislimo da je broj pregledanih dovoljan da se stvori približna slika o kapilaroskopiji kao važnoj dijagnostičkoj pretrazi.

Prema našim saznanjima kapilaroskopija se izvodi na ukupno 6 mjesta (kliničke bolnice i klinički bolnički centri) u Republici Hrvatskoj. Pregled bi se zapravo mogao obavljati u svakoj reumatološkoj ambulanti. Svakodnevnu primjenu onemogućuje opterećenost reumatološke službe velikim brojem bolesnika i malim brojem licenciranih reumatologa (oko 40). Nije naodmet spomenuti da se prije više od 20 godina kapilaroskopija praktično rutinski provodila u sklopu preventivnih sistematskih pregleda zaštite na radu osoba koje su rukovale radioaktivnim tvarima (u Institutu za medicinska istraživanja i medicinu rada).⁹

Budući da je kapilaroskopija neinvazivna i jednostavna metoda, ona bi svakako trebala postati nezaobilazna pretraga u algoritmu obrade bolesnika sa suspektim sekundarnim Raynaudovim sindromom, tj. mogućom ranom sistemskom sklerozom.^{10,11} Svaki nalaz kapilaroskopije treba tumačiti u sklopu kliničke slike i dobro uzetih anamnestičkih podataka te fizikalnog nalaza bolesnika. U tumačenje treba uklopiti sve ostale dostupne nalaze kao što su rutinski laboratorijski i specifični parametri, radiološka i ultrazvučna obrada i slično. S obzirom na to da je kapilaroskopija primarno morfološka pretraga, potrebno je nastojati kombinirati rezultate dobivene kapilaroskopijom s drugim sličnim metodama koje proučavaju funkciju malih krvnih žila ekstremiteta (npr. digitalna pletizmografija i kompjutorizirana kolorna teletermografija – CCTT). Konačno treba naglasiti da bez obzira na to je li nalaz kapilaroskopije »pozitivan« (patološki) ili je »negativan« (uredan) on pruža važne i vrijedne podatke za planiranje daljnjih postupaka u osobe koja ima Raynaudov sindrom.

U našoj je analizi vrlo niska zastupljenost liječnika obiteljske medicine među onima koji su bolesnike uputili na

Tablica 4. Značajke koje upućuju na razvoj sustavnih autoimunskih bolesti u osoba s Raynaudovim sindromom

Table 4. Features suggestive of progression of Raynaud's phenomenon

Kliničke značajke /Clinical features	<ul style="list-style-type: none"> • Raynaudov sindrom zabilježen prvi put nakon 35 godina života/Raynaud's phenomenon occurring in persons older than 35 • Učestalo pojavljivanje ozeblina u odrasloj dobi /Recurrence of chilblains as adult • Spazam krvnih žila neovisno o godišnjem dobu /Vasospasm all year round • Asimetrična distribucija/Asymmetric attacks • Sklerodaktilija/Sclerodactyly • Digitalne ulceracije/Digital ulcerations • Ožiljci s kraterom/Pitting scars
Laboratorijske značajke /Laboratory features	<ul style="list-style-type: none"> • Povišeni parametri upale (SE/CRP) /Elevated inflammatory markers (ESR/CRP) • Pozitivna autoprotiljela (ANA) /Detectable autoantibodies (ANA)
Kapilaroskopija /Capillaroscopy	<ul style="list-style-type: none"> • Patološki uzorak/Abnormal pattern

Prilagođeno iz Hochberg i sur.¹⁵/Adapted from Hochberg et al.¹⁵

Legenda/Legend:

SE/ESR – brzina sedimentacije eritrocita / Erythrocyte sedimentation rate

CRP – C-reaktivni protein / C-reactive protein

ANA – antinuklearno protutijelo / Antinuclear antibody

kapilaroskopiju. No, upravo je kapilaroskopija vjerojatno dobra metoda početnog probira za osobe s Raynaudovim sindromom. Vjerojatan razlog za to jest nedovoljna edukacija i informiranost liječnika obiteljske medicine o tome. Jedan od ciljeva ovog članka jest promjena takvoga nezadovoljavajućeg stanja.

Liječnici obiteljske medicine te specijalisti i supspecijalisti različitih struka (fiziatri, neurolozi, angiolozi, »vaskularci«) trebali bi u prvom redu među bolesnicima koji se prezentiraju simptomima hladnih ruku i tzv. loše cirkulacije ekstremiteta prepoznati osobe koje doista imaju sve klasične znakove Raynaudova sindroma (trofazna promjena boje okrajina u slijedu bijelo – plavo – crveno, nakon izlaganja hladnoći i/ili stresnoj situaciji). Procjenjuje se da od Raynaudova sindroma boluje 5 – 20% opće populacije s omjerom žena i muškaraca 9 : 1.¹²

Sljedeći korak u obradi bolesnika s Raynaudovim sindromom bio bi probir bolesnika sa sekundarnim oblikom bolesti. Upozoravajući klinički znakovi (tablica 4.) koji upućuju na sekundarni Raynaudov sindrom jesu promjene izgleda prstiju šaka, tzv. podbuhli prsti (engl. *puffy fingers*), povišeni parametri akutne upale (SE, CRP) te pozitivna an-

tinuklearna protutijela (ANA). Izvođenje kapilaroskopije kod osoba u kojih se posumnja da boluju od sekundarnoga Raynaudova sindroma povećava mogućnost ranog dijagnostičiranja sistemske skleroze i miješane bolesti vezivnog tkiva (skr. MCTD, prema engl. *mixed connective tissue disease*). Rano prepoznavanje patoloških stanja omogućuje pravodobno upućivanje bolesnika reumatologu i rano uključivanje specifične više ili manje diferentne terapije te sprečavanje kasnih dugoročnih posljedica definiranih sustavnih autoimunskih i sličnih bolesti.¹³

LITERATURA

1. *Maricq HR, LeRoy EC.* Patterns of finger capillary abnormalities in connective tissue disease by »wide-field« microscopy. *Arthritis Rheum* 1973;16:619–28.
2. *Cutolo M, Sulli A, Smith V.* How to perform and interpret capillaroscopy. *Best Pract Res Clin Rheumatol* 2013;27(2):237–48.
3. *Grassi W, Del Medico P.* Atlas of capillaroscopy. Milano: Edra Ed; 2004.
4. *Cutolo M.* Atlas of capillaroscopy in rheumatic diseases. Milano: Elsevier; 2010.
5. *Hudson M, Taillefer S, Steele R i sur.* Improving the sensitivity of the American College of Rheumatology classification criteria for systemic sclerosis. *Clin Exp Rheumatol* 2007;25:754–7.
6. *Sulli A, Secchi ME, Pizzorni C, Cutolo M.* Scoring the nailfold microvascular changes during the capillaroscopic analysis in systemic sclerosis patients. *Ann Rheum Dis* 2008;67:885–7.
7. *Lambova SN, Müller-Ladner U.* The role of capillaroscopy in differentiation of primary and secondary Raynaud's phenomenon in rheumatic diseases: a review of the literature and two case reports. *Rheumatol Int* 2009;29(11):1263–71.
8. *Herrick AL.* Management of Raynaud's phenomenon and digital ischemia. *Curr Rheumatol Rep* 2013;15(1):303.
9. *Brumen V, Horvat D, Bonić I.* Evaluation of serial application of capillaroscopy, photoplethysmography, and dermothrometry in diagnosis and prevention of radiolesions of peripheral microvessels. *Microvasc Res* 1994;47(2):270–8.
10. *Cutolo M, Sulli A, Smith V.* Assessing microvascular changes in systemic sclerosis diagnosis and management. *Nat Rev Rheumatol* 2010;6(10):578–87.
11. *Ingegnoli F, Ardoino I, Boracchi P, Cutolo M; EUSTAR co-authors.* Nailfold capillaroscopy in systemic sclerosis: Data from the EULAR scleroderma trials and research (EUSTAR) database. *Microvasc Res* 2013 Jun 17. doi: 10.1016/j.mvr.2013.06.003. Epub 2013 Jun 17.
12. *Heidrich H.* Functional vascular diseases: Raynaud's syndrome, acrocyanosis and erythromelalgia. *Vasa* 2010;39(1):33–41.
13. *Avouac J, Fransen J, Walker UA i sur.; EUSTAR Group.* Preliminary criteria for the very early diagnosis of systemic sclerosis: results of a Delphi Consensus Study from EULAR Scleroderma Trials and Research Group. *Ann Rheum Dis* 2011;70(3):476–81.
14. *Barešić M, Anić B.* Kapilaroskopija – nedovoljno poznata i nedovoljno iskorištena metoda u reumatologiji. *Reumatizam* 2009;56(1):41–4.
15. *Galarraga B, Al Allaf AW, Belch JFF.* Raynaud's phenomenon. U: Hochberg MC, Silman AJ, Smolen JS, Weinblatt ME, Weisman MH, ur. *Rheumatology*, 4. izd. Philadelphia: Mosby Elsevier; 2008, str. 1419.