

# Prijelomi nadlaktične kosti u djece

---

**Andabak, Matej**

**Master's thesis / Diplomski rad**

**2015**

*Degree Grantor / Ustanova koja je dodijelila akademski / stručni stupanj:* **University of Zagreb, School of Medicine / Sveučilište u Zagrebu, Medicinski fakultet**

*Permanent link / Trajna poveznica:* <https://um.nsk.hr/um:nbn:hr:105:789696>

*Rights / Prava:* [In copyright](#)/[Zaštićeno autorskim pravom.](#)

*Download date / Datum preuzimanja:* **2024-07-17**



*Repository / Repozitorij:*

[Dr Med - University of Zagreb School of Medicine Digital Repository](#)



**SVEUČILIŠTE U ZAGREBU  
MEDICINSKI FAKULTET**

**Matej Andabak**

**Prijelomi nadlaktične kosti u djece**

**DIPLOMSKI RAD**



**Zagreb, 2015.**



**SVEUČILIŠTE U ZAGREBU  
MEDICINSKI FAKULTET**

**Matej Andabak**

**Prijelomi nadlaktične kosti u djece**

**DIPLOMSKI RAD**

**Zagreb, 2015.**

Ovaj diplomski rad izrađen je u Kliničkom bolničkom centru Rebro na zavodu za dječju kirurgiju pod vodstvom profesora Anka Antabaka i predan je na ocjenu u akademskoj godini 2014./2015.

## SADRŽAJ

1.	SAŽETAK	
2.	SUMMARY	
3.	UVOD.....	1
4.	FRAKTURE GORNJE TREĆINE.....	4
4.1.	Mehanizam ozljede.....	4
4.2.	Klasifikacija prijeloma.....	4
4.3.	Klinička slika.....	6
4.4.	Dijagnostika.....	6
4.5.	Liječenje.....	7
4.6.	Komplikacije.....	8
5.	FRAKTURE SREDNJE TREĆINE.....	9
5.1.	Mehanizam ozljede.....	9
5.2.	Klasifikacija prijeloma.....	9
5.3.	Klinička slika.....	9
5.4.	Dijagnostika.....	10
5.5.	Liječenje.....	10
5.6.	Komplikacije.....	12
6.	FRAKTURE DONJE TREĆINE.....	13
6.1.	Mehanizam ozljede.....	13
6.2.	Klasifikacija prijeloma.....	14
6.3.	Klinička slika.....	14
6.4.	Dijagnostika.....	14

6.5.	Liječenje.....	16
6.6	Komplikacije.....	17
7.	BOLESNICI I METODE.....	18
8.	REZULTATI.....	19
8.1.	Spol i dob.....	19
8.2.	Radiološka dijagnostika.....	21
8.3.	Lokacija i uzrok.....	23
8.4.	Pridružene ozljede.....	28
8.5.	Rendgensko snimanje.....	29
8.6.	Trajanje imobilizacije.....	29
9.	RASPRAVA.....	31
10.	ZAKLJUČAK.....	33
11.	LITERATURA.....	34
12.	ŽIVOTOPIS.....	35

## 1. SAŽETAK

### Prijelom nadlaktične kosti u djece

**Matej Andabak**

Zbog hiperaktivnosti djeca su često izložena ozljedama nadlaktice, a prijelomi nadlaktične kosti i nakon operativnog liječenja mogu ostaviti trajne posljedice. Pretežiti mehanizam nastanka ove ozljede je pad u razini tla. Visoka pojavnost prijeloma, opravdava propitivanje o mogućoj prevenciji nastanka. Preventivna postupanja moguća su jedino uz poznavanje uzroka i okolnosti nastanka prijeloma. Cilj ovog rada je analizirati okolnosti nastanka, i kritična mjesta i aktivnosti djece kod nastanka prijeloma nadlaktične kosti po dobnim skupinama. U radu je analizirano 102 djece liječenih u KBC-u Zagreb zbog prijeloma nadlaktične kosti, u periodu 2010.-2014. U studiji je analizirano 45 djevojčica (44 %) i 57 dječaka (56%). Prosječna starost djece iznosila je 8,3 godina. Prijelomi distalne trećine nadlaktične kosti čine 4/5 svih analiziranih prijeloma. Nešto češće je bila zahvaćena lijeva ruka. Gotovo 80% prijeloma je bilo nestabilno. Radilo se uglavnom o nestabilnim prijelomima koji su u pravilu zahtijevali operacijsko liječenje. Najviše ozlijeđenih je bilo u dobi od 5 do 9 godina. Najčešće su se ozljede događale na rekreacijskom mjestu (47 %), zatim kod kuće (31%), zatim na ulici ili cesti (15%) te u školi ili vrtiću (7%). Način nastanka ozljede uglavnom je pad na ruku (94 %), a ostatak ozljeda posljedica je izravnog udarca. Gotovo polovina djece se ozlijedila u sportskim ili rekreacijskim aktivnostima. Daleko najčešće stradaju djeca u predškolskoj i ranoj školskoj dobi u igri i kontaktu sa drugom djecom slične dobi. Kako bi smanjili učestalost ovakvih ozljeda, preventivne aktivnosti treba usmjeriti ka najugroženijoj dobnj skupini (5-9 godine) kod dnevnih aktivnosti pod nadzorom roditelja, ali i povećati nadzor u predškolskim i školskim ustanovama. Od svih aktivnosti najopasniji po nastanak prijeloma nadlaktične kosti su sportska igrališta i mjesta rekreativnih aktivnosti predškolske i djece u nižim razredima osnovne škole.

Ključne riječi: nadlaktica, prijelom, dijete, mjesto, uzrok



## **2. SUMMARY**

### **Fracture of the humerus in children**

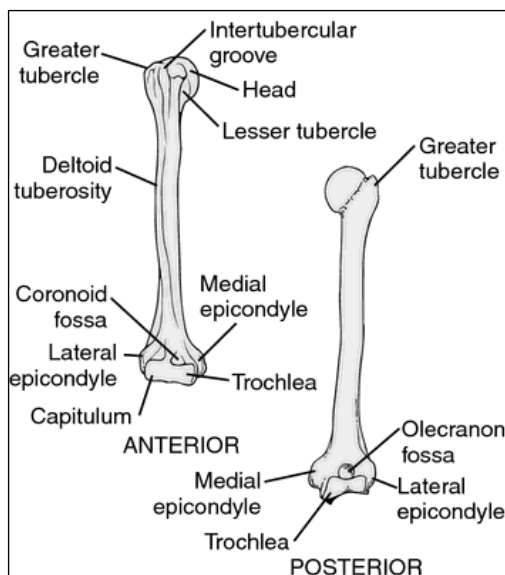
**Matej Andabak**

Due to hyperactivity, children are often exposed to injuries of the upper arm and fractures of the humerus can leave permanent damage even after the surgical treatment. Same level falls are the predominant mechanism of this injury. The high incidence of fractures justifies questioning the possible prevention of this injury. Preventive actions are possible only with the knowledge of the causes and circumstances of the fracture. The aim of this paper is to analyze the circumstances of the injury, critical places and activities engaged in at the time of the humeral fracture by age groups. The paper analyzed 102 children that were treated at the University Hospital Centre in Zagreb due to fractures of the humerus in the period of 2010 to 2014. In this study, we analyzed 45 girls (44%) and 57 boys (56%). The average age of children was 8,3 years. Fractures of the distal third of the humerus accounted for 4/5 of all analyzed fractures. The left hand was affected more frequently. Nearly 80% of fractures were unstable. The patients mainly presented with unstable fractures that required surgical treatment. The injury occurred most often among the 5-9 year-olds. Most injuries took place at the recreational facilities (47%), followed by injuries at home (31%), on streets or roads (15%) and at school or kindergarten (7%). Mechanism of the injury was mainly a fall onto the arm (94%) and the rest of the injuries were due to a direct blow. Almost half of the children got injured in sports or recreational activities. Due to close physical contact and engagement in games, children in preschool and early school age are by far the most susceptible to injuries. To reduce the incidence of such injuries, preventive actions should be taken during daily activities under the supervision of parents towards the most vulnerable age group (5-9 years), along with increasing the supervision in preschools and schools. Of all the activities, the most dangerous to cause fractures of the humerus occur in sports grounds and recreational facilities of preschool children and children in the lower grades of elementary school.

Keywords: humerus, fracture, child, location, cause

### 3. UVOD

Nadlaktična kost, humerus, duga je, cjevasta kost koja seže od ramena do lakta ( Slika 1.).



Slika 1. Anatomija nadlaktične kosti (1)

Na nadlaktičnoj kosti razlikujemo: gornji (proksimalni) kraj, trup ramene kosti (lat. corpus humeri) i donji (distalni) kraj. Gornji kraj ramene kosti je uzgobljen sa lopaticom u ramenom zglobu (lat. articulatio humeri), a donji kraj s palčanom kosti i lakatnom kosti u zglobu lakta (lat. articulatio cubiti).

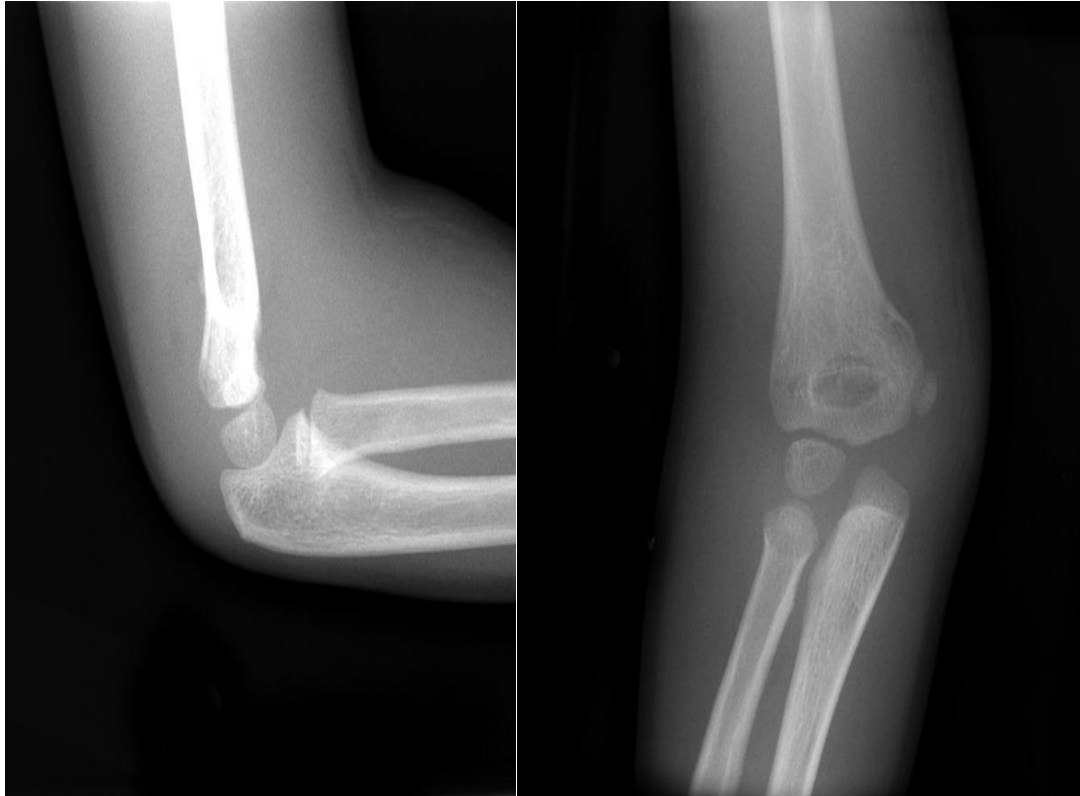
Na proksimalnom kraju humerusa nalaze se glava nadlaktične kosti i dvije izbočine. Glava nadlaktične kosti, caput humeri, zatvara s trupom kut od oko 130°. Od glave se nastavlja kratki i malo suženi vrat, collum anatomicum. Lateralno od glave nalaze se dvije izbočine. Veća, tuberculum majus, smještena je lateralno, a manja, tuberculum minus, medijalno i sprijeda. Za izbočine se hvataju mišići: m. supraspinatus, m. infraspinatus i m. teres minor za veliki tuberkul, a m. subscapularis za mali tuberkul. Od svake kvrge spušta se po jedan greben, crista tuberculi majoris, za koju se hvata m. pectoralis major, i crista tuberculi minoris, na koju se hvataju m. latissimus dorsi i m. teres major. Grebeni između sebe tvore žlijeb, sulcus intertubercularis, u koji je uložena tetiva duge glave nadlaktičnog mišića. Humerus je najuži ispod obaju tuberkula, pa se taj dio naziva collum chirurgicum, jer na njemu često nastaju prijelomi. Trup nadlaktične kosti, corpus humeri, trokutasta je oblika koji je izraženiji

u donjem dijelu. Trup ima tri strane. Prednja lateralna strana, facies anterolateralis, na sredini ima hrapavost, tuberositas deltoidea, na koju se hvata m. deltoideus. Prednja medijalna strana, facies anteromedialis, u gornjem je dijelu blago konkavna. Na njoj se nalazi hranidbeni otvor usmjeren prema dolje. Stražnja strana, facies posterior, ima plitki široki žlijeb, sulcus nervi radialis, kroz koji prolazi n. radialis. Donji kraj ima zglobno tijelo, condylus humeri, i dva bočna dijela, epicondylus lateralis et medialis. Zglobno tijelo ima dva dijela: lateralni – glavica nadlaktične kosti, capitulum humeri, i medijalni – zglobni valjak, trochlea humeri. Trohleja je postavljena malo koso od lateralno i gore prema medijalno i dolje i s osi kosti zatvara kut od 110°. Iznad trohleje na prednjoj je strani udubina, fossa coronoidea, u koju ulazi koronoidni nastavak lakatne kosti. Na stražnjoj je strani druga udubina, fossa olecrani, u koju ulazi olekranon lakatne kosti. Izbočine, epicondylus lateralis i epicondylus medialis, nalaze se na svakoj strani kondila humerusa, a služe kao glavno polazište prednjoj, odnosno radijalnoj i stražnjoj skupini podlaktičnih mišića. Na stražnjoj strani medijalnog epikondila nalazi se žlijeb, sulcus nervi ulnaris (2).

### **Prijelomi nadlaktične kosti**

Prijelomi nadlaktice u djece su česta pojava i čine nešto više od 10% ukupnih prijeloma u djece (6). Kod nadlaktične kosti češći su prijelomi u gornjoj trećini od prijeloma u srednjoj trećini, dok prijelome u donjoj trećini svrstavamo u prijelome lakta (9).

Glavni uzrok nastanka ovakvih prijeloma je pad na ruku sa laktom u ekstenziji, a prijelomi kao posljedica izravnog udarca u ruku to čine izuzetno rijetko. Dijagnostika prijeloma nadlaktice je jednostavna i temelji se na radiogramima u antero – posteriornoj i lateralnoj projekciji (12) (Slika 2.), dok su ostale slikovne metode (CT, MR) uglavnom rezervirane za djecu sa patološkim frakturama (4).



Slika 2. Suprakondilarni prijelom u 6 – godišnjeg djeteta

Prijelome humerusa u gornjem dijelu liječimo repozicijom i imobilizacijom Desaultovim gipsanim zavojem tijekom tri tjedna, a kirurški samo nereponibilne i otvorene prijelome. Ukoliko prijelom zahvati dijafizu nadlaktične kosti tada se liječenje također provodi imobilizacijom i repozicijom, a kirurški će se liječiti samo nereponibilni, otvoreni te prijelomi uz koje postoji ozljeda radijalnog živca ili brahijalne arterije.

Kada govorimo o prijelomima distalnog humerusa tada moramo imati u vidu da su to najčešće nestabilni prijelomi, teški za repoziciju i retenciju ulomaka, pa se zbog toga najčešće liječe kirurškim metodama. Za retenciju ulomaka najčešće se koristi metoda perkutanoga uvođenja dviju ukriženih Kirschnerovih žica uvedenih kroz distalne ulomke humerusa (18).

## **4. FRAKTURE PROKSIMALNE TREĆINE NADLAKTIČNE KOSTI**

Proksimalna epifiza humerusa razvija se iz tri sekundarna osifikacijska centra: od glave nadlaktične kosti, velike kvržice (tuberculum majus) i male kvržice (tuberculum minus). Sekundarni osifikacijski centar proksimalnog humerusa može se javiti već pri rođenju, ali najčešće se javlja od četvrtog do šestog mjeseca života. Zrno okoštavanja velike kvržice pojavljuje se od 7 mjeseca do 3 godine, a male u uzrastu od 5 godina. Ova tri centra se spajaju u jedan veliki centar u dobi između 5 i 7 godina. Gornja fiza je jako aktivna i učestvuje u ukupnom rastu nadlaktice sa oko 80%. Zatvara se između 14 i 17 godina kod ženskih i između 16 i 18, najkasnije 22 godine kod muških osoba (3).

Prijelomi humerusa u gornjem dijelu su u djece razmjerno rijetki. Na njih otpada 1,6% svih prijeloma dječje dobi(6). Najčešće su pogođeni adolescenti, a zatim novorođenčad. Djeca između 5 – 12 godine života obično budu zahvaćena frakturama u predjelu metafize dok djeca ispod i iznad navedenog uzrasta češće zadobiju prijelome u području epifize. Prijelome proksimalnog humerusa karakterizira i veliki potencijal remodeliranja (4).

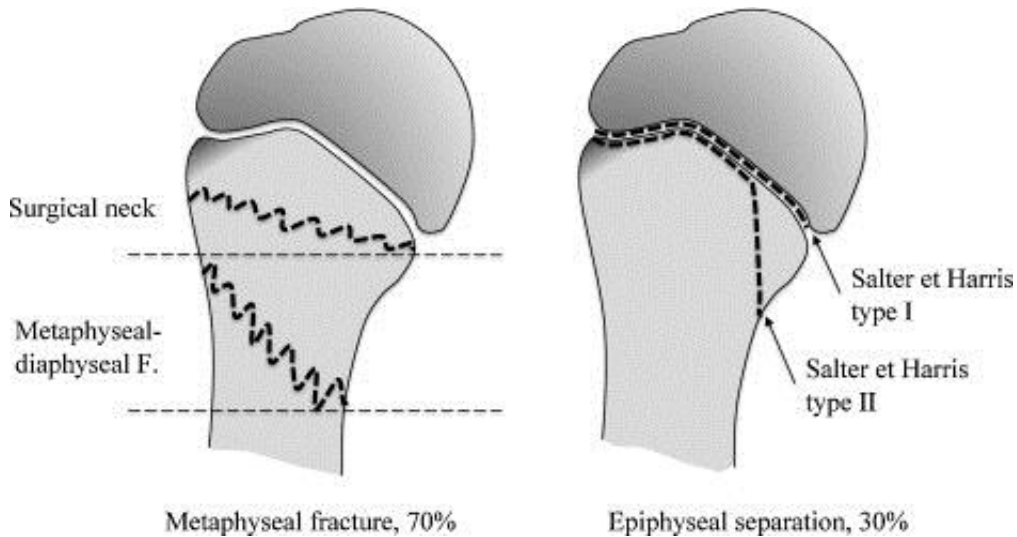
### **4.1. Mehanizam ozljede**

Uobičajeni uzrok prijeloma gornje trećine nadlaktice je pad unatrag na aducirani gornji ud, pri čemu je lakat ekstendiran, a rame je ekstendirano i rotirano prema van (14). Prijelomi gornje trećine nadlaktice susreću se i kod novorođenčadi trakcijom gornjeg uda tijekom otežanog vaginalnog poroda ili carskog reza (12,13). Nadalje, djeca, koja su žrtve nasilja, zbog učestale trakcije abduciranog gornjeg uda također mogu biti pogođene ovom vrstom prijeloma. Koštana cista, fibrozna displazija, koštane zloćudne novotvorine i mnoga druga stanja mogu rezultirati patološkim frakturama (11).

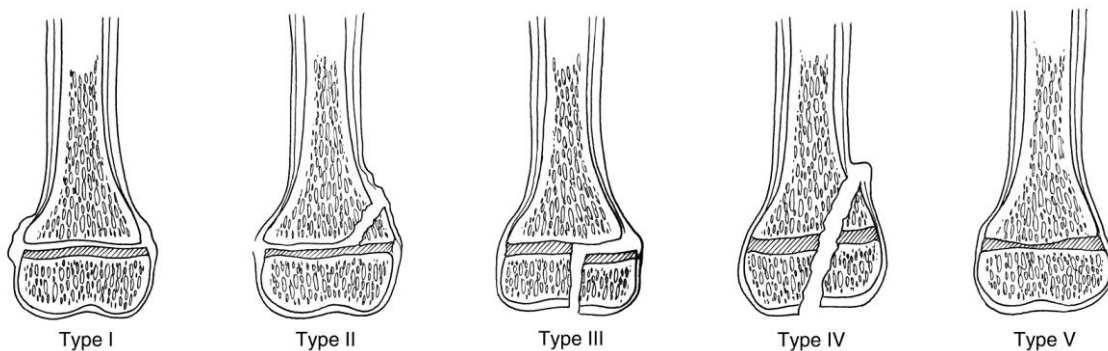
### **4.2. Klasifikacija prijeloma**

Potrebno je opisati dva oblika prijeloma gornje trećine nadlaktice: metafizarna fraktura i epifizna separacija ( Slika 3.) (10). Na metafizarne frakture otpada 70% svih prijeloma gornje trećine nadlaktice. Frakturna linija obično se nalazi u području

kirurškog vrata te rjeđe na spoju metafize i dijafize. Epifizna separacija se događa u 30% slučajeva. Vrsta separacije ovisi o stupnju koštanog sazrijevanja. Salter – Harris tip 1 je najčešći oblik i javlja se uglavnom u adolescenata dok je rjeđi oblik Salter – Harris tip 2, ali pogađa gotovo sve dobne skupine prije zatvaranja zone rasta ( Slika 4.) (11).



Slika 3. Metafizarna fraktura i epifizna separacija (4)



Slika 4. Salter – Harris klasifikacija (4)

Osim navedene Salter – Harris klasifikacije, u opisivanju prijeloma gornje trećine nadlaktične kosti koristimo i klasifikaciju iz 1965.godine, Neer – Horowitz klasifikacija. Ona se temelji na težini pomaka frakturnih ulomaka, pa tako razlikujemo četiri stupnja:

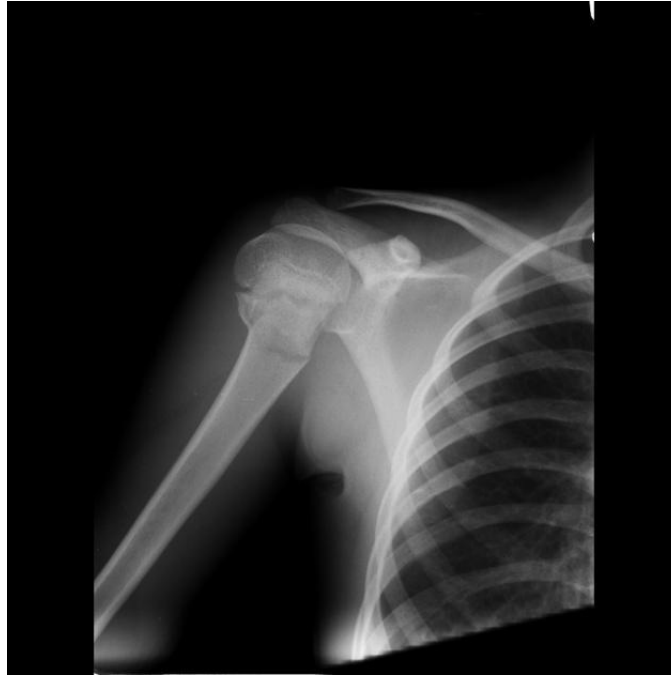- I stupanj: Minimalni pomak ( <5mm )
- II stupanj: Pomak do 1/3 presjeka kosti
- III stupanj: Pomak do 2/3 presjeka kosti
- IV stupanj: Pomak preko 2/3 presjeka kosti (15).

### **4.3. Klinička slika**

Klinička slika varira s obzirom na uzrast, tip prijeloma i stupanj pomaka. U novorođenčadi najčešće nalazimo sliku pseudoparalize: ruka je ispružena, nalazi se uz tijelo uz nemogućnost pokreta. Palpacijom možemo otkriti mjesto bola, dok su kreptacije izuzetno rijetke. Starija djeca ozlijeđeni gornji ud pridržavaju zdravim. Kretnje ramenog zgloba značajno su reducirane ili ih gotovo uopće nema, a vidljiv je otok te katkada nalazimo ekhimoze (5).

### **4.4. Dijagnostika**

U dijagnostici prijeloma gornje trećine nadlaktične kosti koristimo rendgenske snimke i ultrazvuk. Rendgensko snimanje je nezaobilazna metoda u dijagnosticiranju ovakvih prijeloma, ali u djece starije od 6 mjeseci, jer se tada počinju formirati sekundarni osifikacijski centri. Obavezno se izvode antero – posteriorna, lateralna i skapularna Y projekcija ramena (Slika 5.). Ukoliko je pacijent novorođenče, tada zbog još neformiranih sekundarnih osifikacijskih centara kao dijagnostičku metodu koristimo ultrazvuk. Ostale slikovne metode kao kompjuterizirana tomografija (CT) i magnetska rezonanca (MR) mogu biti nadopuna prethodno navedenim metodama, a pri sumnji na zloćudne bolesti su neophodni dio dijagnostičke obrade (12).



Slika 5. RTG snimka u antero - posteriornoj projekciji. Fraktura u području kirurškog vrata (5 – godišnje dijete) (7)

#### 4.5. Liječenje

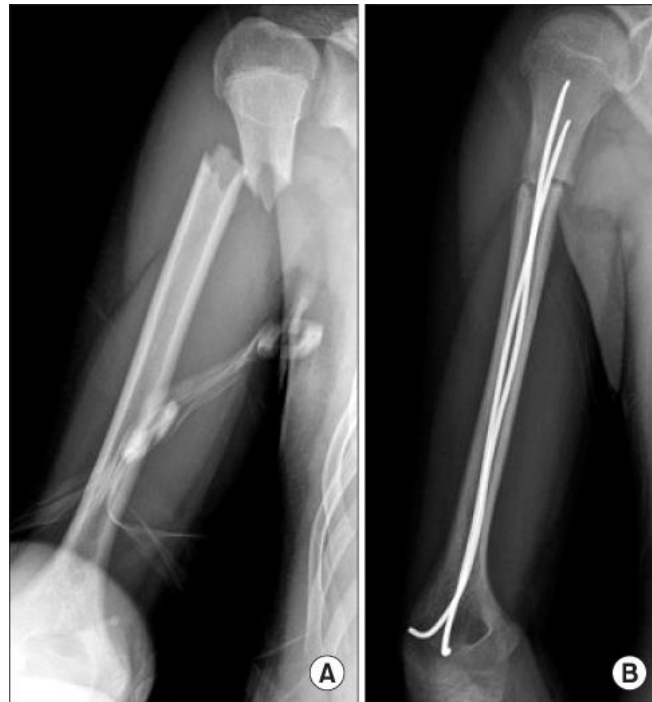Dvije glavne mogućnosti u liječenju ovakvih vrsta ozljeda su konzervativno i operativno liječenje. Niti jedna metoda ne pokazuje komparativnu prednost (4).

U djece do 12 godine života, tolerantna je angulacija do maksimalnih 60° varus pomaka. Takve se ozljede imobiliziraju Dessaultovim gipsanim zavojem kroz tri tjedna. Ukoliko je riječ o značajnijem pomaku ulomaka, tada se učini repozicija u općoj anesteziji. Kontaktna zona od polovice debljine osovine između fragmenata je dovoljna (6). Nakon toga se provede torakobrahijalna imobilizacija u abdukciji ramena kroz tri tjedna. Nužne su RTG kontrole 4 – 5 dana po namještanju (kontrola položaja) i po skidanju gipsa (kontrola cijeljenja). Potom slijedi fizikalna terapija (9). Nakon 12 godine života, primarni ili sekundarni deformitet u koronarnoj i sagitalnoj ravnini do 30° ili 40° se mogu ostaviti neispravljenima (6).

Nestabilne frakture u pacijenata starijih od 12 godina i frakture u adolescenata neposredno prije zatvaranja ploče rasta se smatraju kao indikacije za definitivnu stabilizaciju i eliminaciju bilo kakvih deformiteta. To se može postići perkutanom insercijom jedne ili dvije Kirschnerove žice. Druga mogućnost, a ujedno i



jednostavnija, je fiksacija s dva dinamička intramedularna čavla uvedenih kroz lateralni epikondil (Slika 6.). Otvorena repozicija je indicirana jedino onda kada je u prijelomnoj pukotini meko tkivo interponirano, npr. tetiva bicepsa u stanju separirane epifize (6).



Slika 6. Stabilizacija frakture proksimalne trećine humerusa u 12 – godišnjeg djeteta s dva titanska čavla (8)

#### 4.6. Komplikacije

Komplikacije nakon prijeloma gornjeg kraja nadlaktične kosti su izuzetno rijetke. Moguća je ozljeda neurovaskularnih struktura. Opisano je nekoliko slučajeva s ozljedama aksilarne arterije. U manje od 1% slučajeva može biti ozlijeđena živčana struktura što se manifestira neuropraksijom. Najčešća komplikacija je skraćenje nadlaktice no ona je rijetko kada od većeg funkcionalnog ili kozmetskog značaja i primjećuje se uglavnom u starijih pacijenata kod prijeloma s velikim pomakom.

## **5. FRAKTURE SREDNJE TREĆINE NADLAKTIČNE KOSTI**

Dijafiza i metafize nadlaktične kosti su nakon rođenja potpuno osificirane. Proksimalna metafiza ima tanak kortikalis i bogatu spongioznu kost. Prema distalno ona se sužava i prelazi u cilindrično tijelo (dijafizu) koja je građena od čvrste kortikalne kosti. Distalno se ponovo spljoštava. Tijelo obavlja debeo periost koji sprečava veća pomicanja i osigurava veliki potencijal cijeljenja i remodeliranja (3).

Prijelomi u srednjoj trećini nadlaktične kosti u djece su izuzetno rijetki i čine 0,6% svih prijeloma (6). Najčešće se javlja u djece mlađe od 3 i starije od 12 godina. Kod porođajnih prijeloma je na drugom mjestu (5). Većinu ovih prijeloma čine kosi i poprečni prijelomi (6).

### **5.1. Mehanizam ozljede**

Ova vrsta prijeloma obično je izazvana traumom. U novorođenčadi je ona posljedica hiperekstenzije ili rotacije gornjega uda tijekom otežanoga poroda. Primjena jake direktne sile u području nadlaktice uobičajeni je mehanizam nastanka prijeloma dijafize humerusa u adolescenata (5).

### **5.2. Klasifikacija prijeloma**

Ovisno o smjeru širenja prijeloma, za središnji, dijafizarni dio standardna je AO – podjela (njem. Arbeitsgemeinschaft fur Osteosynthesefragen = Radna skupina za pitanja osteosinteze). Prema AO – podjeli razlikujemo:

1. Jednostavni prijelomi – spiralni, kosi, poprečni
2. Prijelomi sa središnjim trokutastim ulomkom – spiralni, usljed savijanja, središnji ulomak je fragmentiran
3. Složeni prijelomi – spiralni, etažni, kominucijski (18)

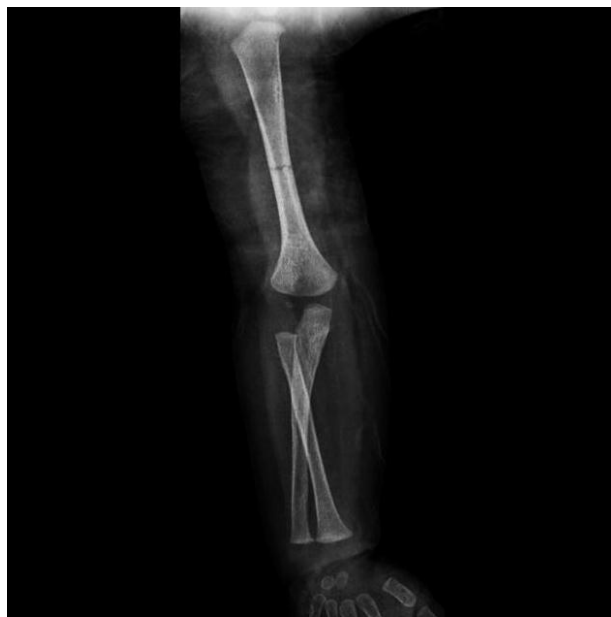### **5.3. Klinička slika**

Novorođenče se obično manifestira pseudoparalizom, otokom i krvnim podljevom, dok se starija djeca žale na bol, otok, deformaciju i oslabljenu pokretljivost

povrijeđenog ekstremiteta (3). Katkada zbog bliskog anatomskog odnosa nadlaktične kosti i radijalnog živca može doći do ozljede potonjega, što rezultira tzv. “visećom šakom” (5).

#### 5.4. Dijagnostika

U dijagnostici prijeloma dijafize humerusa gotovo uvijek su dostatni rentgenogrami u antero – posteriornoj i lateralnoj projekciji (Slika 7.) (16).



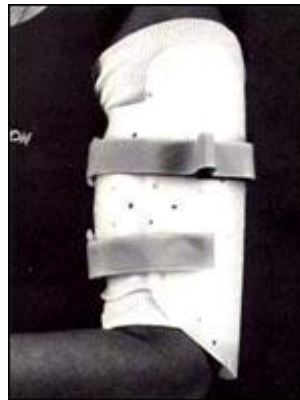
Slika 7. RTG snimka u antero – posteriornoj projekciji. Fraktura srednje trećine nadlaktične kosti bez pomaka (12 – mjesечно djete) (7)

#### 5.5. Liječenje

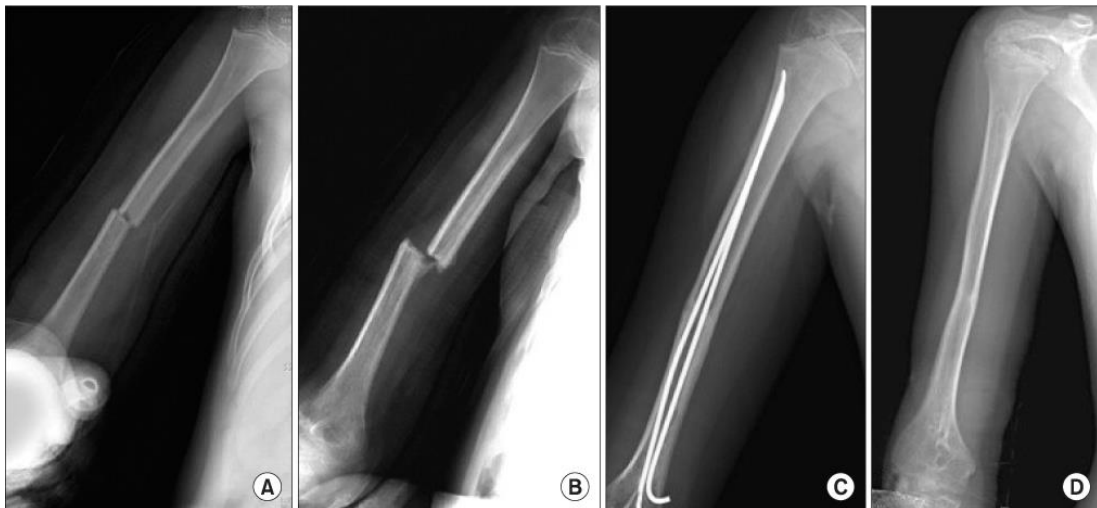
Prijelomi dijafize humerusa u djece se najčešće liječe neoperativnim metodama. Nakon što pacijent primi terapiju protiv bolova, učini se repozicija aksijalnom trakcijom i postavi se Desaultova ili Velpeauova imobilizacija. Četiri do 6 dana nakon ozljede se skida Desaultova imobilizacija i postavlja se Sarmiento potpora (Slika 8.). Tada pacijent počinje s mobilizacijom lakta i ramena. Osam do 10 dana nakon ozljede učini se kontrolni radiogram nadlaktice te ukoliko je pozicija ulomaka

prihvatljiva za dob, Sarmiento potpora se ostavlja sve dok ne dođe do potpunog cijeljenja frakture.

Operativno se liječe nereponibilni i prijelomi uz koje postoji i ozljeda radijalnog živca ili arterije brahijalis. Metoda izbora u ovim stanjima je dinamički intramedularni čavao (Slika 9.). Ako se radi o otvorenim prijelomima tada se u liječenju koristi vanjski fiksator (6).



Slika 8. Sarmiento potpora (17)



Slika 9. RTG snimka u antero – posteriornoj projekciji (10 – godišnji dječak ). Fraktura srednje trećine nadlaktične kosti. A – zatvorena repozicija i imobilizacija. B – nakon 6 tjedana dječak je udaren sa strane prijatelja što je rezultiralo refrakturom. C – stabilizacija frakture s dva titanska elastična čavla. D – snimka nakon 13 mjeseci

(8)

## **5.6. Komplikacije**

Komplikacije nakon ovakvih prijeloma su rijetke. Prethodno smo naveli da zbog bliskog anatomskog odnosa nadlaktične kosti i radijalnog živca može doći do ozljede potonjega. Obično kroz 3 mjeseca dolazi do spontanog oporavka funkcije živca. Ukoliko se to ne dogodi, indicirana je eksploracija živca. U slučaju jake traume mogu biti ozlijeđene i vaskularne strukture. Najčešća komplikacija je deformacija tijela humerusa koja je rijetko uzrok funkcionalnog deficita (5).

## 6. FRAKTURE DONJE TREĆINE NADLAKTIČNE KOSTI

Prijelomi u području lakta u dječjoj dobi dosta su česti. Najčešće su to intraartikularni, nestabilni prijelomi, koji se teško reponiraju i često se javljaju uz brojne komplikacije (18). Kako bi ukazao na težinu ovih prijeloma, poznati dječji ortoped Mercer Rang je kazao: „Žao mi je mladoga kirurga kojem je prvi slučaj prijelom u predjelu lakta“ (3). Najčešći prijelomi lakta su suprakondilarni (60%), prijelomi kondila i epikondila (27%), vrata radijusa (9%) i olekranona (4%). U 99% slučajeva riječ je o prijelomu ekstenzijskoga tipa. Da bi ove vrste prijeloma bile adekvatno liječene potrebno je jako dobro poznavanje anatomije lakta u djece. U djece nalazimo šest osifikacijskih centara (kapitulum, radijus, medijalni epikondil, trohlea, olekranon, lateralni epikondil) koji sazrijevaju određenim redoslijedom. Prvi osifikacijski centar je kapitulum i javlja se oko 2.godine života, a ostali centri se javljaju svake dvije godine redoslijedom kako je već navedeno (3). Zbog svoje učestalosti i velike mogućnosti razvoja komplikacija u ovome diplomskom radu će biti obrađeni suprakondilarni prijelomi.

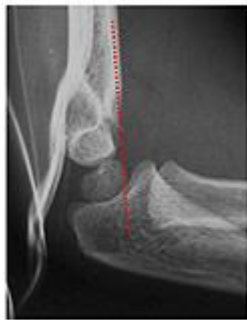Suprakondilarni prijelomi su najčešći oblik prijeloma u području lakta. Oni čine od 3 – 10% svih prijeloma u djece (19,20). Tu je humerus splošten i tanak, a kortikalis nježan i lomljiv. Kada je ozlijeđen i periost, prijelom je izrazito nestabilan, sklon pomacima i težak za retenciju ulomaka. Zbog bliskog kontakta kosti i žilno – živčanih elemenata ove regije prijelome s pomakom ulomaka, često prate ozljede krvnih žila i živaca (21,22). One nastaju izravno ozlijedom ulomcima u trenutku prijeloma, ili naknadno, razvojem hematoma i edema (23,24). Dob najčešćeg pojavljivanja suprakondilarnih prijeloma je od pete do sedme godine života, s time da je učestalost prijeloma kod dječaka veća nego kod djevojčica, u omjeru 3:2.

### 6.1. Mehanizam ozljede

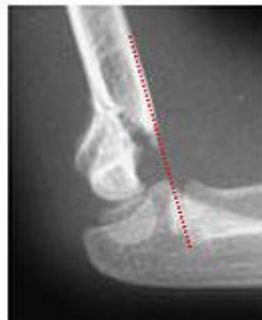Suprakondilarni prijelomi dijele se na ekstenzijski i fleksijski tip. Prijelomi ekstenzijskog tipa čine 97 – 99% svih suprakondilarnih prijeloma, a posljedica su pada na ispruženu ruku s laktom u potpunoj ekstenziji (3,5).

## 6.2. Klasifikacija prijeloma

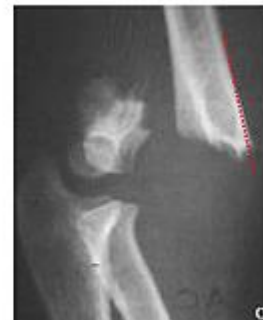Prijelome humerusa u suprakondilarnom području prema Gartlandovoj klasifikaciji, dijelimo ovisno o položaju ulomaka u tri stupnja: I. Stupnja su prijelomi bez pomaka ulomaka, kod II. stupnja pomak je djelomičan anteroposteriorno ili ad latus, a kod III. Stupnja nema kontakta među ulomcima (Slika 10.) (25).



Gartland  
Type 1



Gartland  
Type 2



Gartland  
Type 3

Slika 10. Gartland klasifikacija (28)

## 6.3. Klinička slika

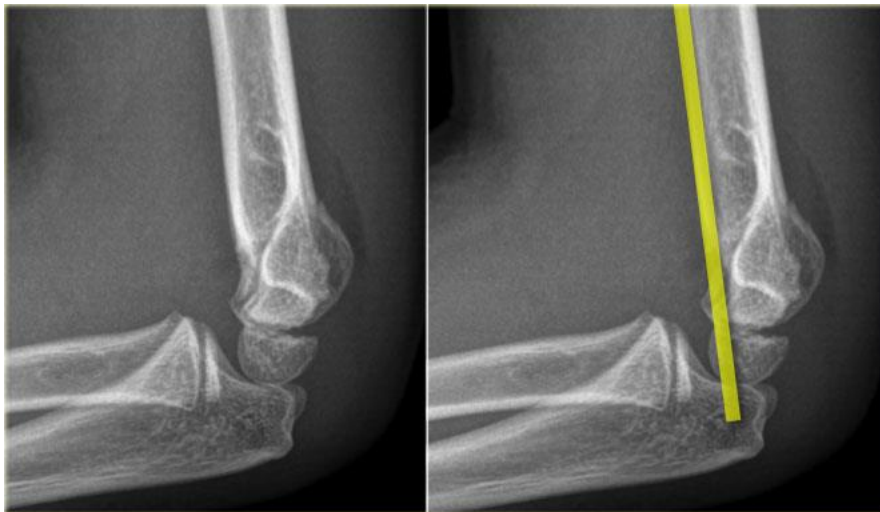Djeca se nakon pada na ispruženu ruku žale na bol te nemogućnost izvođenja pokreta u laktu. Inspekcijom se uočava velika deformacija, oteklina te krvni podljevi. U sklopu fizikalnoga pregleda izuzetno je bitno provjeriti neurovaskularni status, koji može u čak 10 – 15 % slučajeva biti ozlijeđen. Za svaki živac treba utvrditi stanje motorne i senzorne komponente dok vaskularni status uključuje ispitivanje perifernog i kapilarnog pulsa. Nakon pažljivog ispitivanja cijelog gornjega ekstremiteta, potrebno je pregledati i ostatak tijela koje može biti ozlijeđeno prilikom pada (3).

## 6.4. Dijagnostika

Lateralni i antero – posteriorni radiogrami su obično dovoljni u dijagnosticiranju suprakondilarnih prijeloma. Međutim, često je prijelom prisutan, a da na

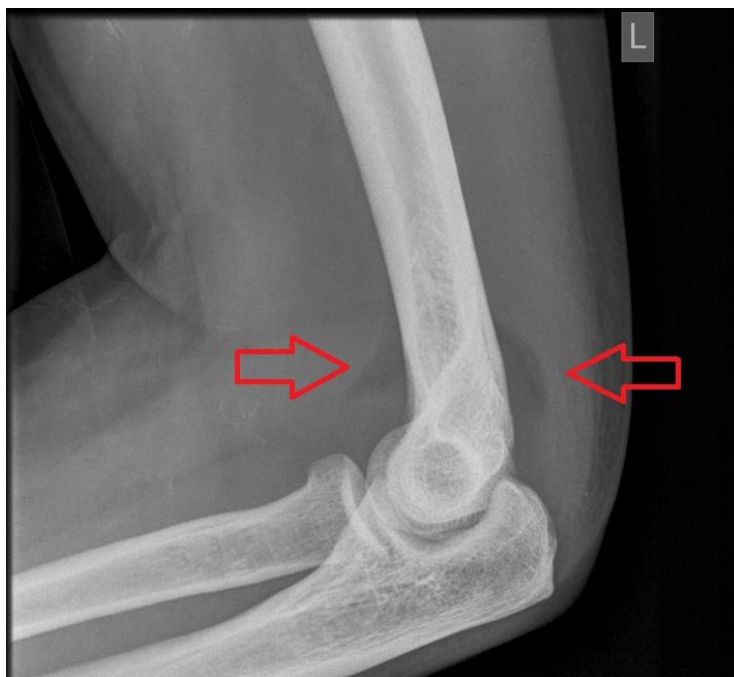radiogramima ne uočavamo frakturnu liniju. U takvim slučajevima se koriste neizravni znakovi suprakondilarnih prijeloma:

1. Prednja linija humerusa – na lateralnim radiogramima linija povučena prednjim rubom humerusa normalno presjeca srednju trećinu kapituluma (Slika 11.)
2. Baumannov kut – to je na antero – posteriornim radiogramima kut što ga zatvaraju linija povučena vertikalno na uzdužnu osovinu humerusa te linija povučena kroz ploču rasta lateralnog epikondila. Normalne vrijednosti Baumannova kuta su od 85 – 89°. Kako vrijednosti ovoga kuta variraju od čovjeka do čovjeka, onda je kut ozlijeđene strane najbolje usporediti sa kutom neozlijeđene ruke.
3. Znak jedra – na lateralnim radiogramima se manifestira kao prozirni trokut i može biti anteriorni i posteriori. Javlja se kao posljedica premještanja masnog jastučića oko zgloba lakta (Slika 12.) (7).



Slika 11. RTG snimka lakatnog zgloba u lateralnoj projekciji. Suprakondilarni prijelom uz prikaz (žuta crta) znaka prednja linija humerusa (26)

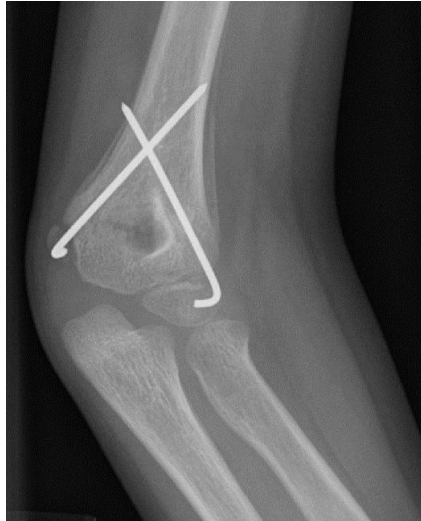




Slika 12. RTG snimka lakatnog zgloba u lateralnoj projekciji s prikazom znaka jedra (27)

## 6.5. Liječenje

Prijelome bez pomaka ulomaka imobilizira se tijekom tri tjedna s laktom u fleksiji (18). Nakon provedene nadlaktične imobilizacije, prijelomi bez pomaka ulomaka, cijele brzo, bez komplikacija i ne zahtjevaju hospitalizaciju. Za repoziciju ulomaka u neprikladnom položaju koristi se više metoda (29, 30, 31, 32, 33). Perkutana fiksacija ulomka pod kontrolom rendgenskog pojačivača danas je najčešća metoda stabilizacije ulomaka. Radi lakšeg izvođenja, izbjegavanja iatrogenih ozljeda i bolje stabilnosti ulomaka, razvijene su modifikacije osnovne metode (34). Većina autora koristi se postupkom s dvije ukrižene Kirschnerove žice s obje strane lakta, kojim se postiže dostatna stabilnost (7, 18, 35, 36) i mala učestalost iatrogenih ozljeda n. ulnarisa ( Slika 13.) (37). Da bi izbjegao rizik od iatrogene ozljede n. ulnarisa, dio autora obje žice uvodi kroz radijalni epikondil (38, 39). To je manje stabilna imobilizacija, nedostatna da u svim uvjetima spriječi rotaciju donjeg ulomka (40). Metodom s tri žice postiže se veća stabilnost prijeloma (41), ali zbog dodatnog oštećenja tkiva uglavnom se ne koristi. Uz fiksaciju ulomaka žicama postavlja se i nadlaktična sadrena imobilizacija longetom ili sadrenim cirkularnim zavojem.



Slika 13. Stabilizacija suprakondilarnog prijeloma s dvije ukrižene Kirschnerove žice

Otvorena repozicija i unutrašnja fiksacija metoda je koja se koristi pretežito u prijeloma III. stupnja, nakon bezuspješne ili bez prethodnog pokušaja zatvorene repozicije (42, 43). Prigovori su ovoj metodi da dodatno oštećuje tkiva, stvara ožiljke, povećava rizik od poslijeoperativne kontrakture lakta, ali ima autora koji tvrde suprotno (44, 45).

## 6.6. Komplikacije

Postoje 3 glavne skupine komplikacija nakon suprakondilarnih prijeloma:

1. Angularne deformacije – najčešća kasna komplikacija je promjena nosećega kuta lakatnoga zgloba što ima za posljedicu varusni položaj lakta (cubitus varus)
2. Ishemijska kontraktura (Volkmanova kontraktura) – nastaje kao posljedica ozljede ili kompresije brahijalne arterije. Ovo se stanje u početku očituje pojavom boli, blijedoće, parestezija i gubitkom radijalnog pulsa. Ako nastupi nekroza, postepeno će se razviti slika kontrakture, kojom dominira: prsti ispruženi u metakarpofalangealnim zglobovima, a flektirani u interfalangealnim zglobovima. To je najteža, ali srećom vrlo rijetka komplikacija.
3. Ozljede ulnarnog, radijalnog i medijanog živca (7).

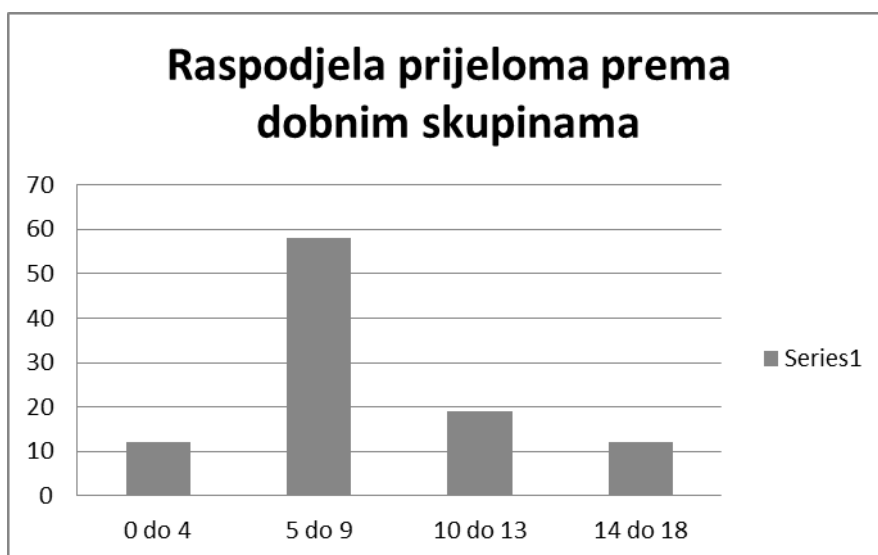
## 7. BOLESNICI I METODE

U ovu retrospektivnu studiju uključeno je 102 djece starosti do 18 godine, liječenih u Kliničkom bolničkom centru Zagreb, radi prijeloma nadlaktične kosti. Podaci su prikupljeni iz arhivirane medicinske dokumentacije, povijesti bolesti i protokola ambulantnog i bolničkog liječenja. U računalu je priređena tablična datoteka, i za svakog ispitanika bilježeni su ovi podaci: starost pri prijelomu, spol, strana prijeloma, dio nadlaktične kosti (gornji, srednji, proksimalni), pomak ad latus, skraćenje, angulacija, dijastaza, impakcija ulomaka, uzrok ozljede, mjesto ozljede, pridružene ozljede, broj rendgenskih snimanja, broj intraoperativnih dijaskopija, jesu li liječeni ambulantno ili bolnički, broj tjedana trajanja imobilizacije, broj tjedana trajanja sportske neaktivnosti. Strana prijeloma, dio nadlaktične kosti, pomak ad latus, skraćenje, angulacija, dijastaza i impakcija ulomaka očitani su iz nalaza rendgenskih snimki načinjenih tijekom prvog pregleda u Hitnoj službi. Kod djece s pridruženim ozljedama kao broj rendgenskih snimki uzet je samo broj snimki nadlaktične kosti. Intraoperativna dijaskopija nije pribrojena ukupnom broju rendgenskih snimki kod bolnički liječenih pacijenata. Uzrok i mjesto ozljede kodirani su pomoću MKB-10 klasifikacije, a dobiveni kodovi su grupirani kako bi se dobile skupine dovoljno velike za analizu uzroka prijeloma, mjesta na kojem se dogodio prijelom. Kao uzrok prijeloma navedeni su padovi i izravni udarci. Pridružene ozljede su grupirane u površinske ozljede, otvorene rane, frakture, infekcije i kontrakture. Kao teže ozljede su opisane one koje su bolnički liječene, a kao lakše one koje su ambulantno liječene. Za statističku analizu korištene su funkcije i grafikoni iz računalnog programa za tabličnu pohranu i obradu podataka Microsoft Office Excel-a 2007.

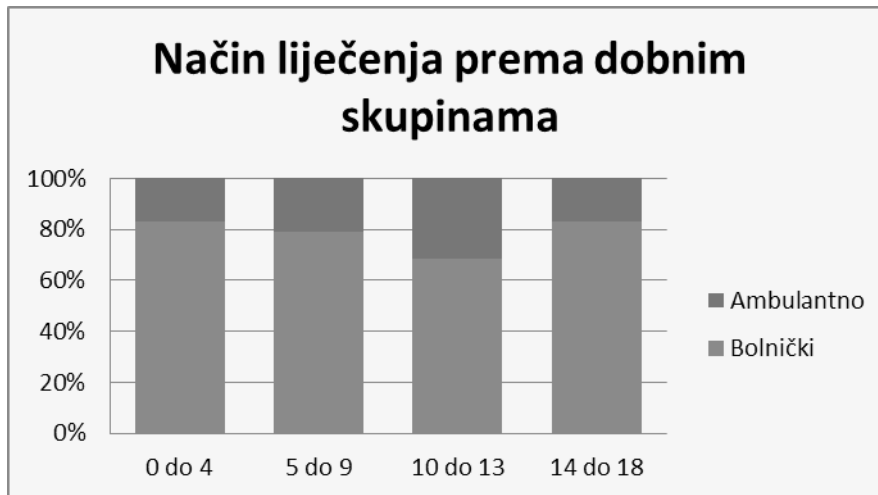## 8. REZULTATI

### 8.1. Spol i dob

Od ukupno 102 djece, bilo je 57 dječaka (56%) i 45 djevojčica (44%). Ukupna prosječna starost bila je 8,3 godina, dječaka 9,2 godina, a djevojčica 7,1 godina. Razdioba pojavnosti prijeloma u četiri skupine životne dobi vidljiva je u grafikonu 1. Bolnički je liječeno 79 (78 %) djece i 23 (22 %) djece ambulantno. Postotak ambulantnog i bolničkog liječenja prijeloma nadlaktične kosti u skupini naše djece, u četiri dobne skupine, prikazana je u grafikonu 2.

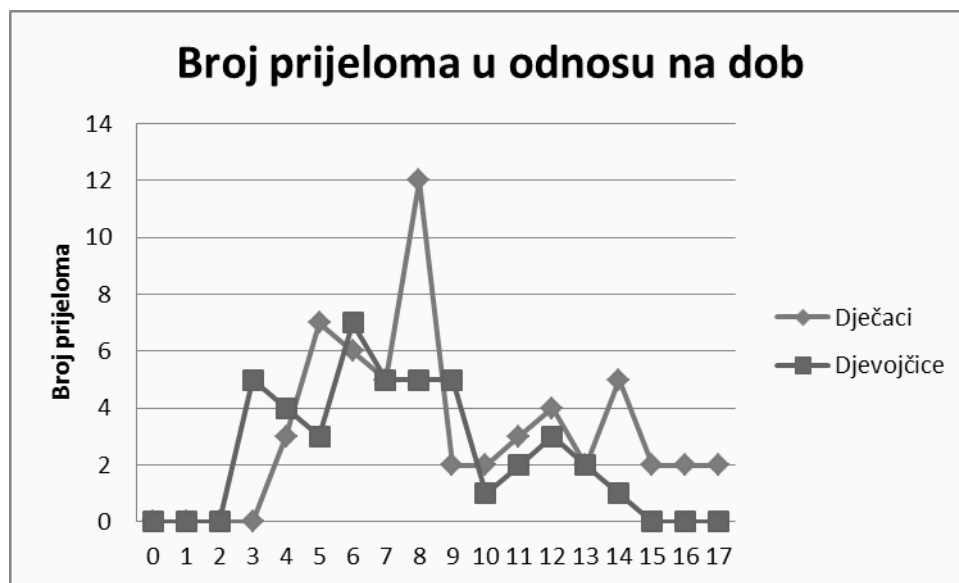

Grafikon 1: Pojavnost prijeloma ključne kosti u djece s obzirom na četiri dobne skupine



Grafikon 2: Postotak ambulantno i bolnički liječenih s obzirom na starosne skupine

Precizan prikaz pojavnosti spola i dobi kada su djeca zadobila prijelom prikazan je na grafikonu 3.

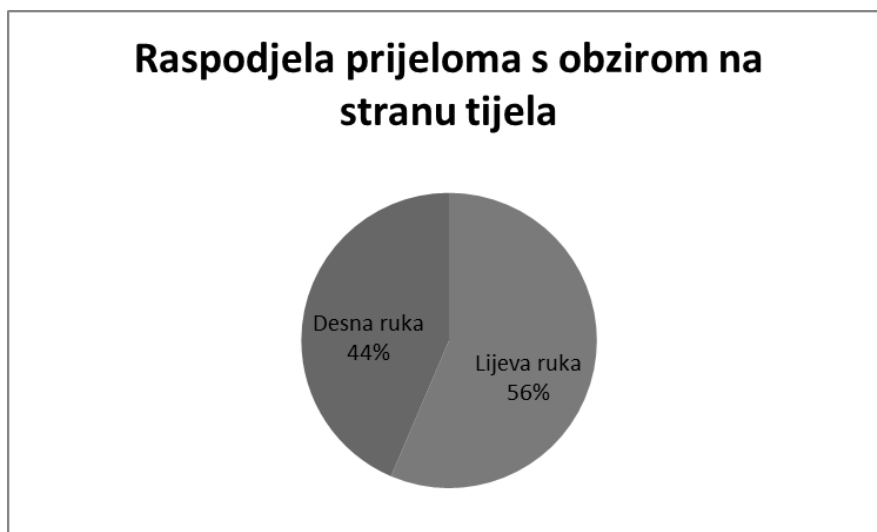


Grafikon 3: Pojavnost prijeloma nadlaktične kosti u djece s obzirom na dob pri prijelomu i spol (0 godina ima dijete koje još nije navršilo jednu godinu).

Od ukupnog broja analizirane djece, njih 57 (56%) imalo je prijelom lijeve, a 45

(44%), desne nadlaktične kosti.

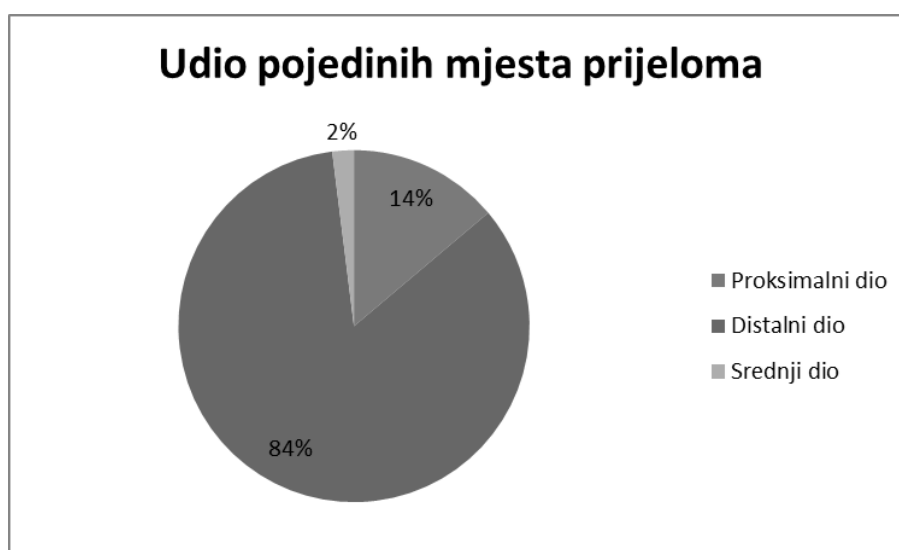
Na slici 14. se vidi da je učestalost prijeloma lijeve ruke (56%) veća u odnosu na prijelome desne ruke (44%).



Slika 14. Raspodjela prijeloma prema rendgenskom nalazu

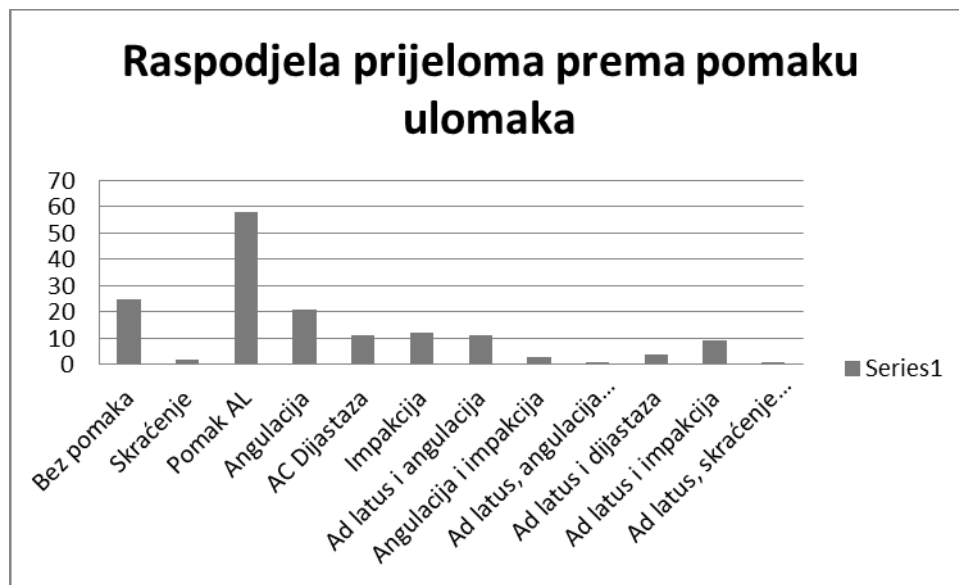
## 8.2 Raspodjela prijeloma prema rendgenskom nalazu

Topografski nadlaktična kost dijeli se na proksimalni, distalni i srednji dio, a razdioba pojavnosti prijeloma u našoj skupini djece prema mjestu prijeloma se vidi na slici 14. Na slici 15. je lako vidljivo kako je najveći broj prijeloma nadlaktične kosti bio u njezinom distalnom dijelu (84%).



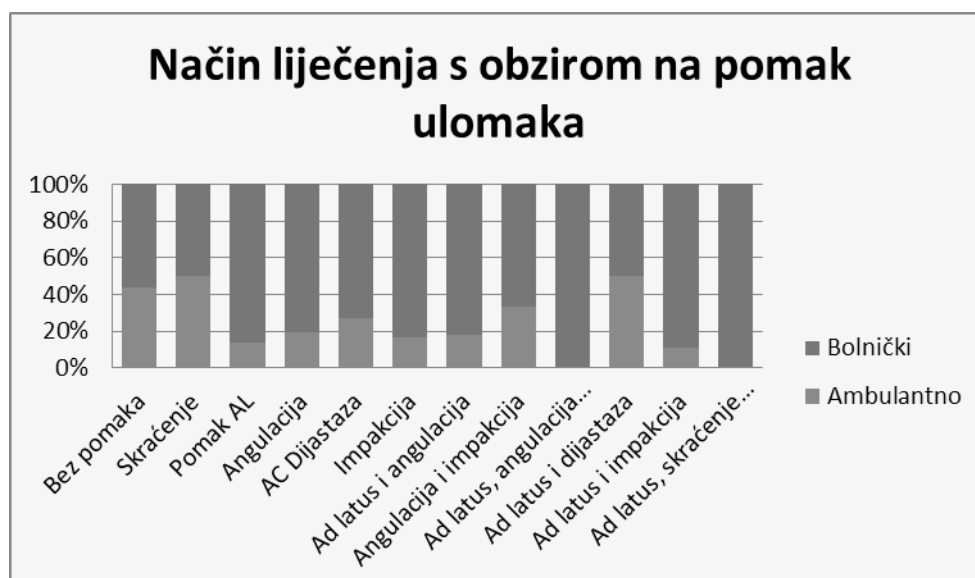
Slika 15: Udio pojedinih mjesta prijeloma.

Na grafikonu 4. prikazana je raspodjela prijeloma s obzirom na vrstu pomaka. Najviše je bilo slučajeva s pomakom ad laterus (58), zatim slijede prijelomi bez pomaka (25), angulacijom (21), impakcijom (12), dijastazom (11), ad laterus i angulacijom (11), ad laterus i impakcijom (9), ad laterus i dijastazom (4), angulacijom i impakcijom (3), skraćanjem (2), ad laterus, angulacijom i impakcijom (1) i ad laterus, skraćanjem i angulacijom (1).



Grafikon 4. Raspodjela prijeloma prema pomaku ulomaka

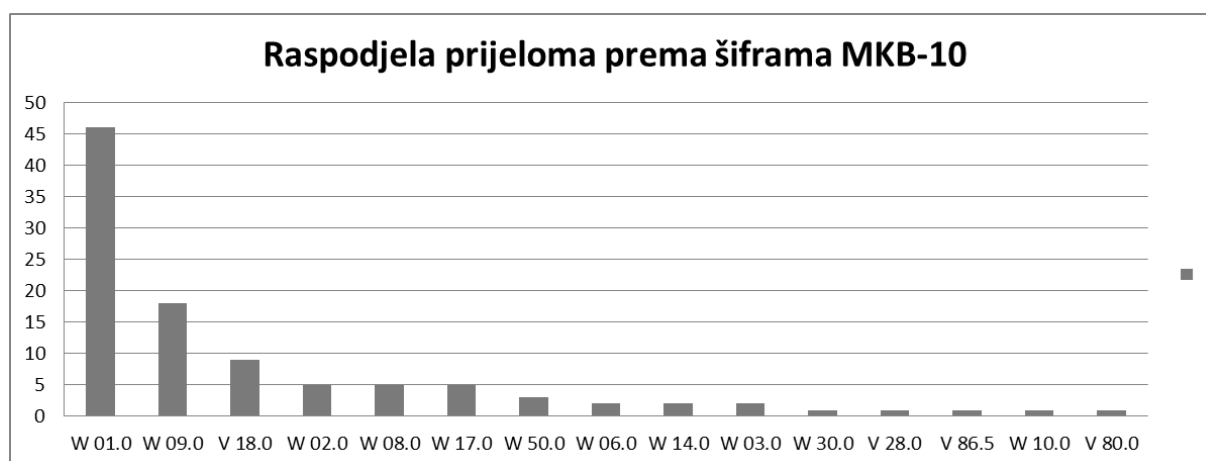
Vrsta liječenja ovisno o položaju ulomaka prelomljene nadlaktične kosti prikazana je na Grafikonu 5.



Grafikon 5: Vrsta liječena ovisno o položaju ulomaka prelomljene nadlaktične kosti.

### 8.3. Raspodjela prijeloma prema lokaciji i uzroku

Prijelomi su raspodijeljeni prema MKB-10 šiframa, koje su dobivene na temelju kombinacije uzroka prijeloma te mjesta gdje se prijelom dogodio. Njihova pojavnost prikazana je na grafikonu 6., a u tablici 1. su prikazana značenja pojedinih šifri.



Grafikon 6. Raspodjela prijeloma prema šiframa MKB-10

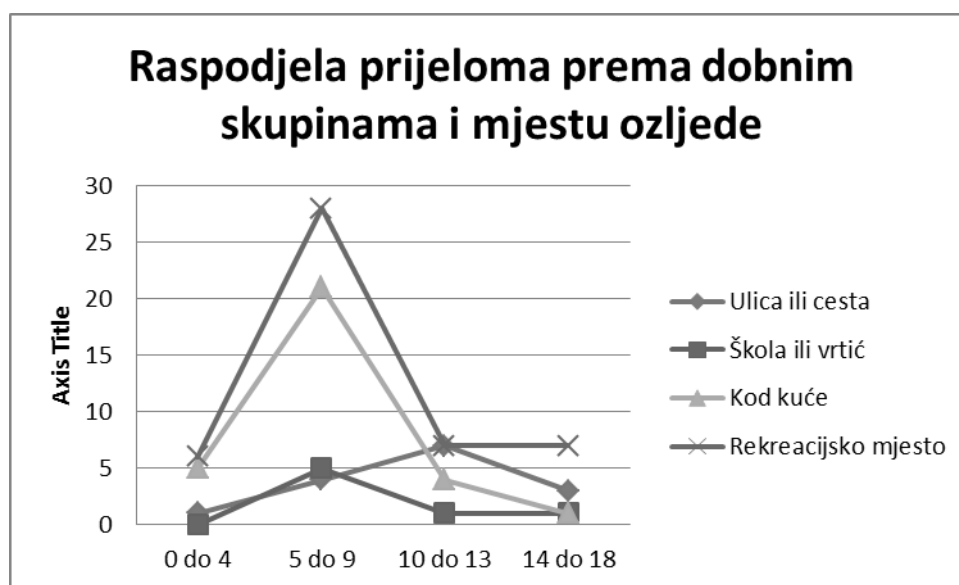
Tablica 1. Značenje pojedinih šifri iz MKB-10 klasifikacije

W01.0	Pad na istoj razini prilikom okliznuća, spoticanja i posrtanja
W09.0	Pad s naprave za tjelovježbu
V18.0	Biciklist ozlijeđen u nezgodi tijekom prijevoza bez sudara
W02.0	Pad prilikom klizanja, skijanja, koturanja ili vožnje na skateboardu
W08.0	Pad s drugih dijelova pokućstva
W17.0	Drugi pad s jedne razine na drugu
W50.0	Udaranje, rušenje, udaranje nogom, savijanje, grizenje ili grebanje od druge osobe
W06.0	Pad s kreveta
W14.0	Pad sa stabla
W03.0	Drugi pad na istoj razini prilikom sudaranja ili guranja druge osobe
W30.0	Doticaj s poljoprivrednim strojevima



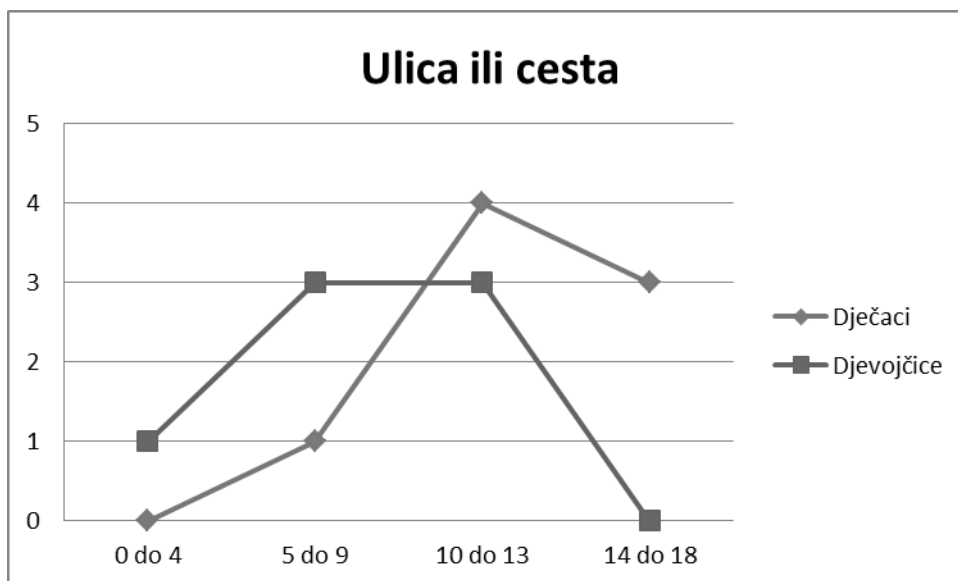
V28.0	Motociklist ozlijeđen u nezgodi pri prijevozu bez sudara
V86.5	Vozač posebnog terenskog vozila ili drugog motornog vozila namijenjenog prvenstveno izvancestovnoj uporabi, ozlijeđen u nezgodi izvan prometa
W10.0	Pad na stubištu ili sa stubišta ili stuba
V80.0	Jahač ili osoba u vozilu sa životinjskom vučom ozlijeđena padom ili zbacivanjem sa životinje ili vozila sa životinjskom vučom u nezgodi bez sudara

Prema mjestu ozljede, prijelomi su se najčešće događali na rekreacijskom mjestu (47%), kod kuće (31%), u školi ili vrtiću (7%) te na ulici ili cesti (15%). Grafikon 7. pokazuje raspodjelu prijeloma prema mjestu ozljede u odnosu na dobne skupine.

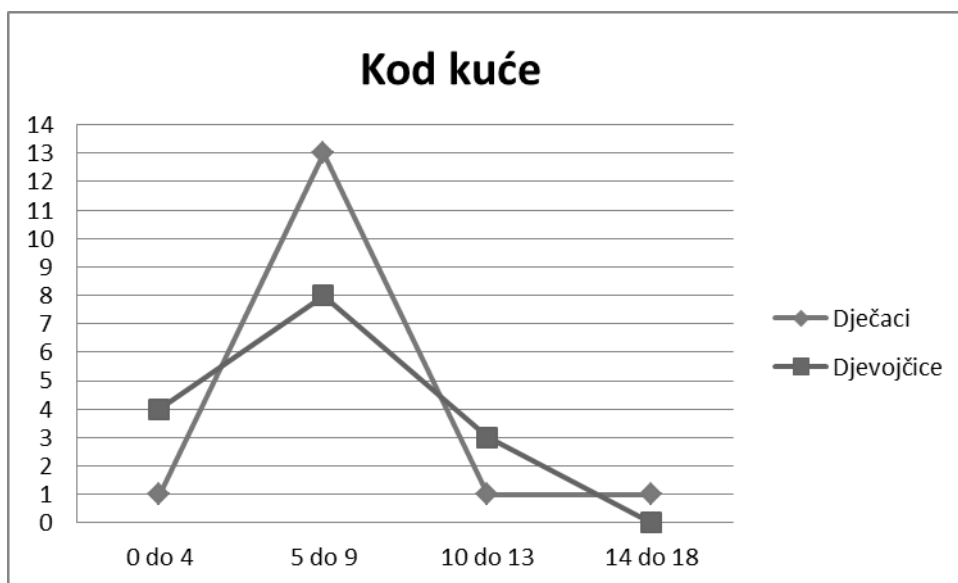


Grafikon 7. Raspodjela prijeloma prema dobnim skupinama i mjestu ozljede

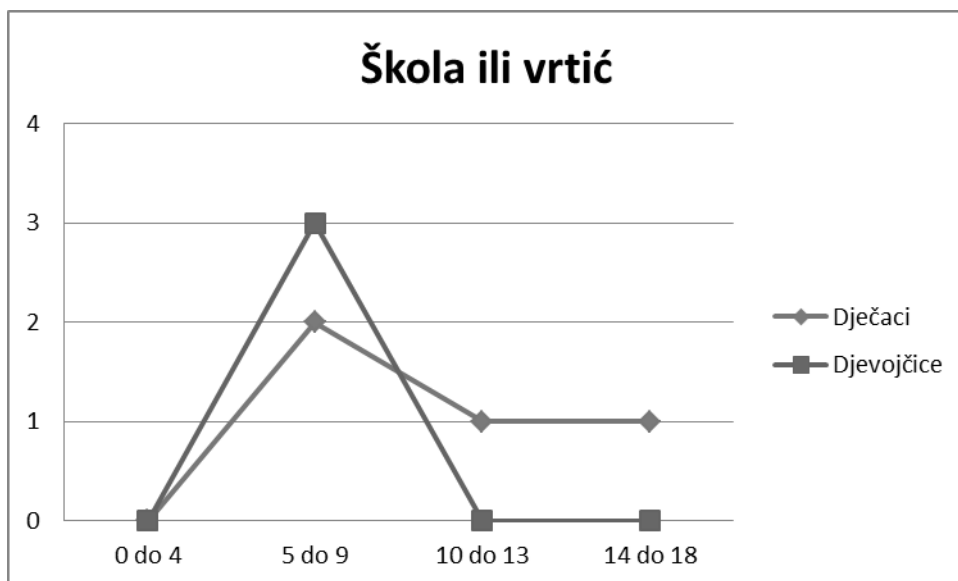
Na grafikonima 8, 9, 10 i 11 prikazana je raspodijela prijeloma na pojedinim mjestima gdje se prijelom dogodio, prema spolu i dobnim skupinama.



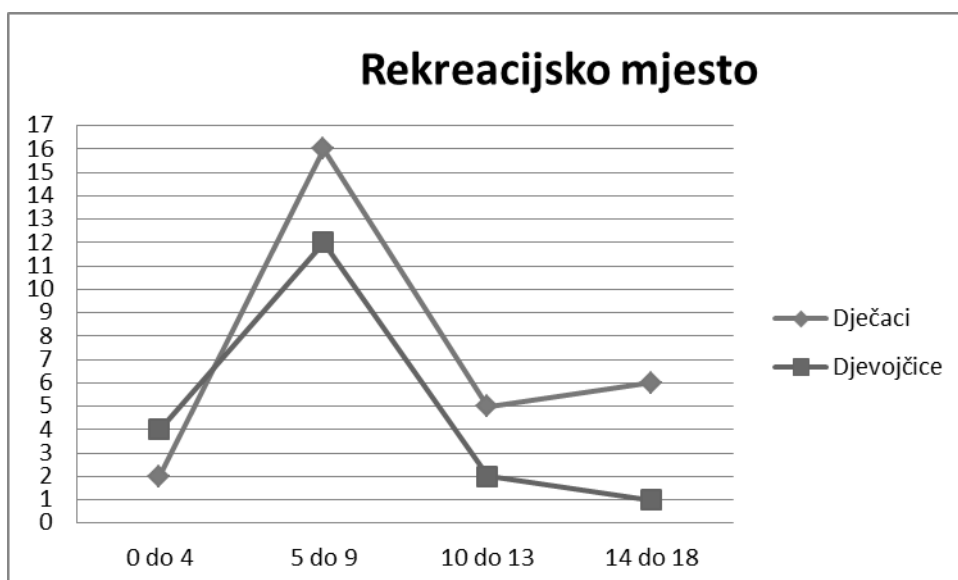
Grafikon 8. Prijelomi koji su se dogodili na ulici ili cesti, u odnosu na dob i spol



Grafikon 9. Prijelomi koji su se dogodili kod kuće, u odnosu na dob i spol

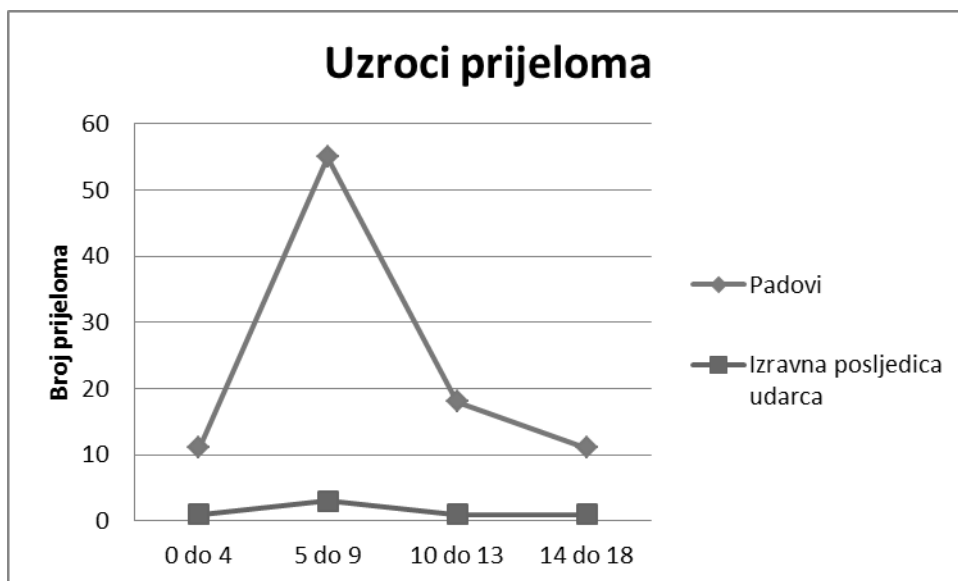


Grafikon 10. Prijelomi koji su se dogodili u školi ili vrtiću, u odnosu na dob i spol



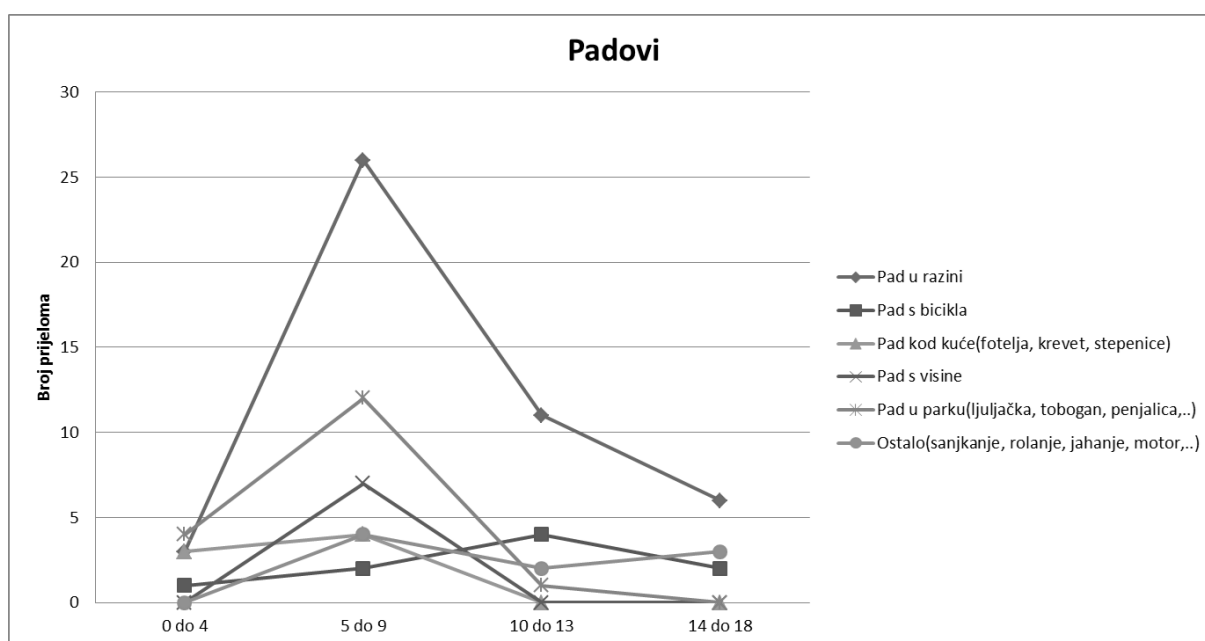
Grafikon 11. Prijelomi koji su se dogodili na rekreacijskom mjestu, u odnosu na dob i spol

Prema uzroku prijelome možemo podijeliti u dvije skupine: padove, na koje je otpadalo 94%, a ostatak od 6% činili su prijelomi koji su nastali kao izravna posljedica udarca. Na grafikonu 12. prikazani su uzroci prijeloma nadlaktične kosti kod djece prema dobnim skupinama.



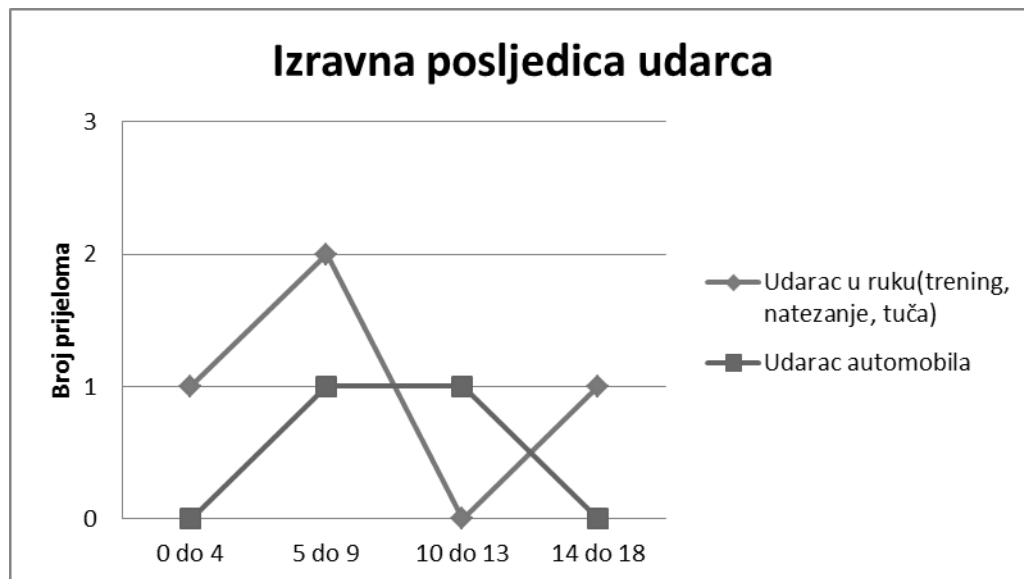
Grafikon 12. Uzroci prijeloma

Padovi su nadalje podijeljeni u šest skupina: 1. pad u razini, 2. pad s bicikla, 3. pad kod kuće (fotelja, krevet, stepenice..), 4. pad s visine, 5. pad u parku (ljudjačka, tobogan, penjalica..) i ostali padovi (sanjkanje, rolanje, jahanje, motor..). Na grafikonu 13. prikazana je raspodijela padova prema dobnim skupinama. Prijelomi koji su izravna posljedica udarca podijeljeni su u svega dvije skupine: 1. Udarac u ruku (trening, tuča, natezanje) i 2. Udarac automobila. Na grafikonu 14. pokazana je raspodijela prijeloma koji su izravna posljedica udarca prema dobnim skupinama.



Grafikon 13. Raspodijela padova prema dobnim skupinama

Najčešći oblik pada je bio pad u razini (46), i to najčešće u dobnoj skupini od 5 – 9 godine života, zatim slijede padovi u parku (17) s vrhom incidencije također od 5 – 9 godine života. Padovi s bicikla i ostali padovi koji uključuju ozljede nastale za vrijeme sanjkanja, rolanja, jahanja i pada s motora su bili uzrok 18 prijeloma nadlaktica, pri čemu je na svaku skupinu otpadalo po 9 slučajeva. Posljednjih 14 slučajeva je uzrokovano padom kod kuće te padom s visine, pri čemu svaka pridonosi sa 7 slučajeva.



Grafikon 14. Prijelomi kao izravna posljedica udarca prema dobnim skupinama

Najčešći uzrok ove skupine prijeloma je bio udarac u ruku za vrijeme treninga, tuče ili prilikom natezanja sa vršnjacima i tu brojimo 4 slučaja. Svega 2 slučaja su bila uzrokovana udarcem automobila.

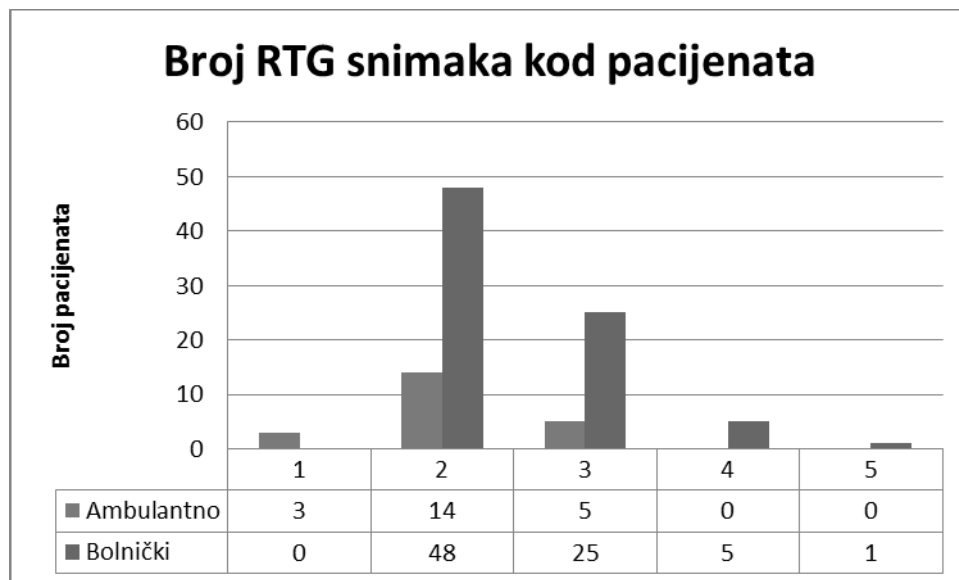
#### 8.4. Pridružene ozljede

Pridružene ozljede su bile prisutne u svega 8,9% djece, odnosno u njih 9. Šestero djece, pridružene ozljede je zadobilo nekakvom vrstom pada (pad u razini, pad s visine, pad s bicikla, pad s motorkotača), dvoje je pridružene ozljede zadobilo udarcem automobila u prometu, a jedno dijete je nastradalo prilikom rukovanja s strojem za mljevenje mesa. Kada govorimo o pridruženim ozljedama, onda je potrebno spomenuti kontuzije (prsne stijenke, trbušne stijenke, lumbalne regije te koljena) koje su se javile u šestero djece. Frakture palčane i/ili lakatne kosti nalazimo

u troje djece dok su ozljede neurovaskularnih struktura ( n.ulnaris, n.radialis, n.medianus, a.brachialis) bile prisutne u četvero djece.

### 8.5. Rendgensko snimanje

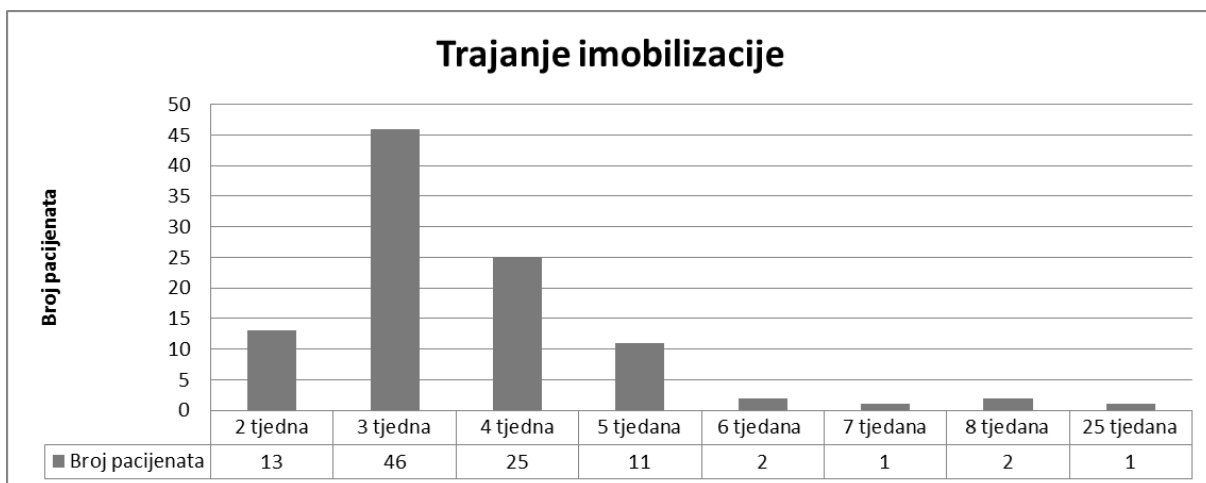
Na grafikonu 15. prikazan je broj rendgenskih snimki (bez dijaskopije) učinjenih kod ambulantno i bolnički liječenih pacijenata. Kod ambulantno liječenih pacijenata, samo u 3 slučaja je bila dovoljna jedna rentgenska snimka. Najviše ambulantno liječene djece, točnije njih 14, zahtjevalo je dvije snimke. Što se tiče bolnički liječenih pacijenata, u njih 48 su bile dostatne dvije snimke, u 25 djece tri snimke, u 5 djece četiri snimke i u samo jednog djeteta je obavljeno pet rentgenskih snimaka.



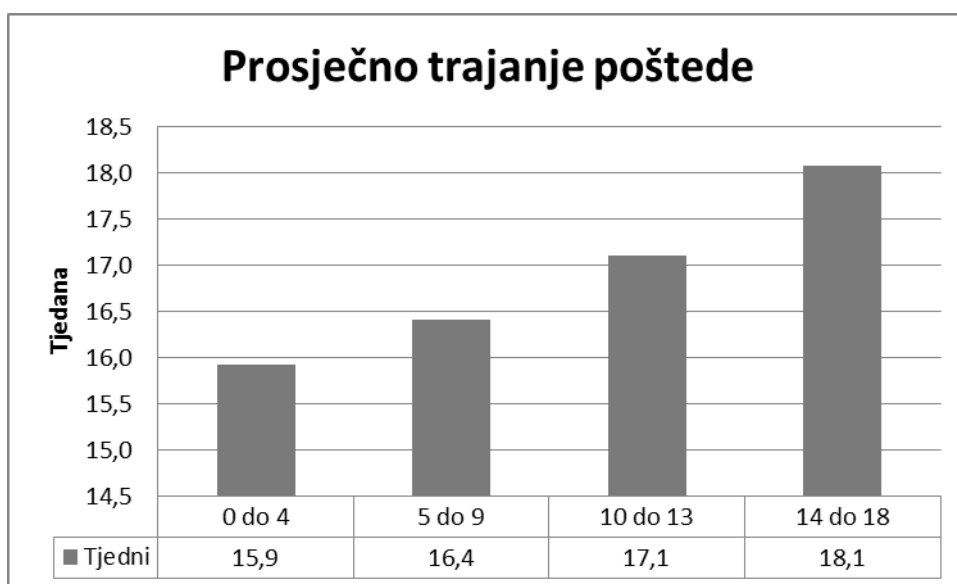
Grafikon 15. Broj RTG snimaka kod pacijenata

### 8.6. Trajanje imobilizacije i poštede od napora

Na grafikonima 16. i 17. prikazano je trajanje imobilizacije i poštede od napora, s tim da je pošteda od sporta dodatno prikazana prema dobnim skupinama. Najčešće trajanje imobilizacije je bilo 3 tjedna ( 46 pacijenata). Kod 25 pacijenata je imobilizacija trajala 4 tjedna, kod 13 dva tjedna, kod 2 pacijenta 6 tjedna, kod 2 pacijenta 8 tjedana, te kod po jednog pacijenta 7 odnosno 25 tjedana. Prosječno trajanje poštede od napora najduže je bilo u skupini od 14-18 godina (18,1 tjedna), zatim u skupinama od 10 – 13 (17,1 tjedana) i 5 – 9 (16,9 tjedna), te u skupini od 0 – 4 godina (5,9 tjedana).



Grafikon 16. Trajanje imobilizacije



Grafikon 17. Prosječno trajanje poštude

## 9. RASPRAVA

Rezultati ovog istraživanja pokazuju da su ozljede nadlaktične kosti vrlo česte u predškolskoj i ranoj školskoj dobi. Najčešće su posljedica nesretnih slučajeva kod sportskih aktivnosti na sportskim terenima ili rekreacijskim mjestima. Dječaci su više zastupljeni od djevojčica u ukupnom broju ozlijeđenih (56%). Najveća učestalost prijeloma nadlaktične kosti se pojavljuje u dobi od 5. do 9. godine života. Do sedme godine je pojavnost prijeloma gotovo podjednaka u djevojčica i dječaka, a zatim pojavnost kod dječaka naglo raste i doseže vrhunac u dobi od 8 godina, dok se vrh incidencije prijeloma nadlaktične kosti kod djevojčica uočava već oko 6. godine života. Kako do prijeloma najčešće dolazi u distalnom dijelu nadlaktice te zbog toga što je u velikoj većini slučajeva riječ o nestabilnim prijelomima, najveći je broj djece zahtjevalo bolničko liječenje (78%). Prema uzrocima nastanka prijeloma znatno su učestaliji padovi nego izravni udarci u ruku. Najčešće su to bili padovi u razini, padovi s bicikla, padovi kod kuće, padovi s visine te padovi u parku. Što se tiče izravnih udaraca u ruku, koji su jako rijetki uzroci ovakvih prijeloma, spominjemo udarac automobila u promet u ruku za vrijeme treninga, natezanja te tuče. Sportske ozljede nadlaktične kosti su jako česte. Od pojedinih sportova, u broju prijeloma dominira nogomet, a izuzetno su rijetke ozljede nastale na rukometu, skijanju te borilačkim sportovima. Mlađa djeca se uglavnom ozljeđuju na nogometu, što je posljedica popularnosti ovoga sporta u našem području, te bavljenja ovim sportom profesionalno ili rekreativno već od prvih dječjih koraka. Nadalje je potrebno spomenuti kako bi nas trebale zabrinjavati ozljede nastale na dječjim igralištima, točnije padovi s dječjih naprava kao što su tobogani, ljuljačke, vrtuljci, penjalice i mnoge druge, jer smo u istraživanju imali takvih 17 slučajeva. Biciklističkih ozljeda je bilo 7, a uzrok je bio pad s bicikla, dok je 3 djece ozljedu zadobilo padom prilikom rolanja.

Prema mjestu na kojem su prijelomi zadobiveni, pacijenti su svrstani u četiri skupine (rekreacijsko mjesto, kod kuće, škola ili vrtić, ulica ili cesta). Dominiraju ozljede zadobivene na rekreacijskom mjestu (47%), nešto manje je bilo ozljeda kod kuće (31%), zatim ozljeda na ulici ili cesti (15%), te svega 7% ozljeda u školi ili vrtiću. Ozljede zadobivene na rekreacijskom mjestu naglo rastu nakon 4. godine života, te



dosežu vrhunac u dobnoj skupini 5 – 9 godina, te su mnogo češće kod dječaka. Ozljede zadobivene kod kuće su također češće kod dječaka. Zanimljivo je da su kod dječaka ove ozljede rijetke od 0 – 4 godine života te nakon toga razdoblja naglo rastu i svoj vrhunac dosežu između 5 – 9 godine života, a zatim su u konstantnom padu sve do 18. godine, dok kod djevojčica imamo veću incidenciju u razdoblju od 0 – 4 godine života, zatim slijedi vrh incidencije od 5 – 9 godine, no vrh incidencije je niže položen nego što je to slučaj u dječaka, i poslije toga razdoblja slijedi linearan pad sve do 18. godine. Kod kuće se djeca ozljeđuju padovima u razini, padovima s namještaja te padovima s drveta, a učestalost ozljeda su gotovo u svim dobnim skupinama učestalije u dječaka s vrhom incidencije između 5 – 9 godine života. Na ulici ili cesti učestalost ozljeda je veća sve do 10 godine života u djevojčica kada vodstvo preuzimaju dječaci i svoj vrhunac učestalosti dosežu od 10 – 13 godine. Djeca se na ulici ili cesti najčešće ozljeđuju padovima s bicikla, padovima s rola te udarcem automobila. U školi i vrtiću ovakve ozljede su rijetke te je njihova učestalost gotovo podjednaka kod dječaka i djevojčica u svim razdobljima, također s vrhom incidencije od 5 – 9 godine života. U školi i vrtiću se djeca ozljeđuju padovima u razini, padovima s penjalice, padovima s karika, potezanjem i udarcem.

Pridružene dijagnoze smo susreli u devetero djece i sva su liječena bolnički. Najčešće se radilo o kontuzijama prsne stijenke, trbušne stijenke, prijelomima podlaktičnih kostiju, ali smo susreli i ozljede živaca te u jednom slučaju i ozljedu brahijalne arterije. Ambulantno liječena djeca su bila maksimalno pošteđena od izlaganja zračenju te je kod većine napravljeno svega 1 – 2 rendgenske snimke. Bolnički liječeni su bili više izloženi zračenju, najčešće 2 – 4 puta, a količina zračenja se povećava i zbog intraoperacijske dijaskopije.

Pošteta od napora prosječno je trajala oko 16,8 tjedana, s tim da je najkraća bila u skupini 0 – 4 godina, nešto dulja u djece do 10 godina, i najdulja kod djece od 14 do 18 godina.

## 10. ZAKLJUČAK

Ozljede nadlaktične kosti u djece su vrlo česte. U istraživanju čak 94% ovih ozljeda su posljedica pada na ruku, a ostatak otpada na izravne udarce u ruku. Na temelju ovog istraživanja utvrđeno je da se djeca najčešće ozljeđuju na rekreacijskim mjestima, koja prije svega uključuju igrališta, parkove, igraonice i sportske terene, pri čemu je pad u razini vodeći uzrok ovih prijeloma. Iduće po učestalosti su ozljede kod kuće, koje su većinom posljedica padova u dvorištu ili s namještaja. U školama i vrtićima ozljede se događaju u kontaktnim sportovima, međusobnim naguravanjima i u tijeku igre, prije svega zbog nedovoljne pažnje odgojitelja i niske sigurnosti dječjih igrališta. Najčešće su se ozljede nadlaktične kosti liječile bolnički, uz minimalno izlaganje djece zračenju i prosječnu poštedu od napora u trajanju 16,8 tjedana. Ambulanto su prvenstveno liječeni prijelomi bez pomaka. S obzirom na rezultate istraživanja, uočeno je da najčešće stradaju djeca predškolske i rane školske dobi, vjerojatno zbog hiperaktivnosti i slabije procjene svojih mogućnosti te je potrebno povećati nadzor nad djecom tijekom igre, ali i posvetiti veću pažnju u izgradnji sigurnijih dječjih igrališta sve u svrhu prevencije ovakvih ozljeda.

## 11. LITERATURA

1. [www.medical-dictionary.thefreedictionary.com](http://www.medical-dictionary.thefreedictionary.com)
2. Krmpotić – Nemanić J, Marušić A. Anatomija čovjeka I. dio. Medicinska naklada, 2001: 53 – 54
3. [www.simptomi.rs](http://www.simptomi.rs)
4. [www.em-consulte.com](http://www.em-consulte.com)
5. [www.orthobullets.com](http://www.orthobullets.com)
6. Lutz von Laer. Paediatric fractures and dislocations. Thieme, 2004: 102 – 116
7. [www.radiopaedia.org](http://www.radiopaedia.org)
8. [www.synapse.koreamed.org](http://www.synapse.koreamed.org)
9. Bumči I i sur. Ozljede, 10 godišnje iskustvo. Paediatr Croat 2007; 51 (Supl 1): 203-211
10. Kohler R., Trillaud J.M. Fracture and fracture separation of the proximal humerus in children: report of 136 cases J Pediatr Orthop 1983 ; 3 : 326-332
11. Ortiz E.J., Isler M.H., Navia J.E., Canosa R. Pathologic fractures in children Clin Orthop Relat Res 2005 ; 432 : 116-126
12. Sherr-Lurie N., Bialik G.M., Ganel A., Schindler A., Givon U. Fractures of the humerus in the neonatal period Isr Med Assoc J 2011 ; 13 : 363-365
13. Fassier A: Fractures de l'enfant avant 18 mois Conférences d'enseignement no 101 : Elsevier (2012). 185-199[in French].
14. Carson W.G., Gasser S.I. Little leaguer's shoulder. A report of 23 cases Am J Sports Med 1998 ; 26 : 575-580
15. Neer C.S., Horowitz B.S. Fractures of the proximal humeral epiphyseal plate Orthopedics 1965 ; 41 : 24-31
16. [www.eorif.com](http://www.eorif.com)
17. [www.maramed.com](http://www.maramed.com)
18. Šoša T i suradnici. Kirurgija. Naklada Ljevak, 2007: 1065
19. Kasser JH, Beaty JH. Supracondylar fractures of the distal humerus. U: Beaty JH, Kasser JH, ur. Rockwood and Wilkins fractures in children, 5 izd. Philadelphia: Lippincot and Wilkins; 2001, str. 577 – 624
20. Houshian S, Mehdi B, Larsen MS. The epidemiology of elbow fracture in children: Analysis of 355 fractures, with special reference to supracondylar humerus fractures. J Ortoph Sci 2001;6: 312 – 5

21. Louahem DM, Nebunescu A, Canavese F, Dimeglio A. Neurovascular complications and severe displacement in supracondylar humerus fractures in children: defensive or offensive surgery? *J Pediatr Orthop* 2006; 15(1):51 – 7
22. Luria A, Sucar A, Eylon SH i sur. Vascular complications of supracondylar humeral fractures in children. *J Pediatr Orthop B* 2007; 16(2): 133 – 143
23. Adams J; Steinmann SP. Nerve injuries about the elbow. *Curr Opin Orthop* 2006; 17(4):348 – 54
24. Kiyoshige Y. Critical Displacement of Neural Injuries in Supracondylar Humeral Fractures in Children. *J Pediatr Orthop* 1999; 19(6):816 – 20
25. Gartland JJ. Management of supracondylar fractures of the humerus in children. *Surg Gynecol Obstet* 1959;109:145 – 9
26. [www.radiologyassistant.nl](http://www.radiologyassistant.nl)
27. [www.thebluntdissection.org](http://www.thebluntdissection.org)
28. <http://www.wikiradiography.net/page/The+Paediatric+Elbow>
29. Fowler TP, Marsh JL. Reduction and pinning of pediatric supracondylar humerus fractures in the prone position. *J Orthop Trauma* 2006; 20(4):277 – 81
30. Yu SW, Su JY, Kao FC, Ma CH, Yen CY, Tu YK. The use of the 3-mm K-Wire to supplement reduction of humeral supracondylar fractures in children. Comparative Study. *J Traum-Inj Inf Crit Care* 2004;57(5):1038 – 42
31. Suh SW, Oh CW, Shingade V i sur. Minimally invasive surgical techniques for irreducible supracondylar fractures of the humerus in children. *Acta Orthop* 2005;76(6):862–6.
32. Rodriguez-Merchan EC. Supracondylar fractures of the humerus in children: Treatment by overhead skeletal traction. *J Pediatr Orthop* 1997;17(1);127
33. Oh CW, Park BC, Kim PT, Park IH, Kyung HS, Ihn JC. Completely displaced supracondylar humerus fractures in children: results of open reduction versus closed reduction. *J Orthop Sci* 2003;8(2):137–41.
34. Skaggs DL, Hale JM, Bassett J i sur. Operative Treatment of Supracondylar Fractures of the Humerus in Children: The Consequences of Pin Placement. *J Bone Joint Surg* 2001;183-A(5):735–40
35. Otsuka NY, Kasser JR. Supracondylar fractures of the humerus in children. *J Am Acad Orthop Surg* 1997;5:19–26

36. Cheng JC, Lam TP, Shen WY. Closed reduction and percutaneous pinning type III displaced supracondylar fractures of the humerus in children. *J Orthop Trauma* 1995;9(6):511–6.
37. Rasool N. Ulnar Nerve Injury after K-Wire Fixation of Supracondylar Humerus Fractures in Children. *J Pediatr Orthop* 1998;18(5):686–90
38. Shannon FJ, Mohan P, Chacko J, D'Souza LG. »Dorgan's« Percutaneous Lateral Cross-Wiring of Supracondylar Fractures of the Humerus in Children. *J Pediatr Orthop* 2004;24(4):376–9.
39. Richard R, Holly J. Concept of treatment in supracondylar humeral fractures. *Injury* 2005;36 Supp 1:51–6
40. Sankar WN, Hebel NM, Skaggs DL i sur. Loss of Pin Fixation in Displaced Supracondylar Humeral Fractures in Children: Causes and Prevention. *J Bone Joint Surg* 2007;89-A(4):713–7.
41. Shim JS, Lee YS. Treatment of completely displaced supracondylar fractures of the humerus in children by cross-fixation with three Kirschner wires. *J Pediatr Orthop* 2002;22:12–6.
42. Leitch K, Mba F, Kay R, Femino J, Tolo V, Storer S, Skaggs D. Treatment of Multidirectionally Unstable Supracondylar Humeral Fractures in Children. *J Bone Joint Surg* 2006;88-A(5):980–5
43. Kumar R, Kiran EK, Malhotra R, Bhan S. Surgical management of the severely displaced supracondylar fracture of the humerus in children. *Injury* 2002;33(6):517–22.
44. Utkan A, Uludag M, Kose C, Portakal S, Ciliz A, Tumor M. We Still Prefer Open Reduction in the Treatment of Displaced Supracondylar Humeral Fractures in Children. *J Bone Joint Surg* 2006;88-B(Suppl I):124 – 5
45. Keppler P, Salem K, Schwarting B, Kinzl L. The Effectiveness of Physiotherapy after Operative Treatment of Supracondylar Humeral Fractures in Children. *J Pediatr Orthop* 2005;25(3):314–6

## **12. ŽIVOTOPIS**

Zovem se Matej Andabak. Rođen sam 27.07.1989. godine u Zagrebu gdje sam završio osnovnu školu (OŠ dr. Ante starčević, 1996.-2004.), a potom i gimnaziju (XII. gimnazija, 2004.-2008.). Studij sam započeo na Medicinskom fakultetu Sveučilišta u Rijeci (2009.) da bih se nakon završene prve godine studija prebacio na Medicinski fakultet Sveučilišta u Zagrebu.