

# Komplikacije uroginekoloških operacija

---

Ivančić, Mateja

Master's thesis / Diplomski rad

2015

Degree Grantor / Ustanova koja je dodijelila akademski / stručni stupanj: **University of Zagreb, School of Medicine / Sveučilište u Zagrebu, Medicinski fakultet**

Permanent link / Trajna poveznica: <https://um.nsk.hr/um:nbn:hr:105:218557>

Rights / Prava: [In copyright](#)/[Zaštićeno autorskim pravom.](#)

Download date / Datum preuzimanja: **2025-03-06**



Repository / Repozitorij:

[Dr Med - University of Zagreb School of Medicine Digital Repository](#)



**SVEUČILIŠTE U ZAGREBU**

**MEDICINSKI FAKULTET**

**Mateja Ivančić**

**Komplikacije uroginekoloških  
operacija**

**DIPLOMSKI RAD**



**Zagreb, 2015.**

Ovaj diplomski rad izrađen je u Klinici za ženske bolesti i porode Medicinskog fakulteta Sveučilišta u Zagrebu pod vodstvom prof. dr. sc. Slavka Oreškovića i predan je na ocjenu u akademskoj godini 2014./2015.

## POPIS I OBJAŠNJENJE KRATICA

TVT	tension free vaginal tape
TOT	transobturator tape
TVT-O	tension free vaginal tape obturator
ITM	indeks tjelesne mase
BMI	body mass index
M2	muskarinski receptori 2
M3	muskarinski receptori 3
SPARC	suprapubic arch
POP-Q	pelvic organ prolapse quantification system
DVT	duboka venska tomboza
PE	plućna embolija
CT	kompjutorizirana tomografija
V/Q scintigrafija	ventilacijsko perfuzijska scintigrafija
NMH	niskomolekularni heparin
SC	subkutano
IU	International units
INR	international normalized ratio
EKG	elektrokardiografija
RTG	rendgen
BNP	brain natriuretic peptide
UZV	ultrazvuk
MR	magnetska rezonancija
CFU	colony forming unit
POMP	postoperativna mučnina i povraćanje

MRSA

metilicilin rezistentan staphylococcus aureus

AMS

artificial urinary sphincter

# SADRŽAJ

1. SAŽETAK	
2. SUMMARY	
3. UVOD.....	1
4. INKONTINENCIJA MOKRAĆE.....	5
4.1. EPIDEMIOLOGIJA.....	5
4.2. PATOFIZIOLOŠKI MEHANIZMI.....	6
4.3. DIJAGNOSTIKA.....	7
4.4. LIJEČENJE.....	8
5. DEFEKTI DNA ZDJELICE.....	11
5.1. ETIOLOGIJA.....	12
5.2. RIZIČNI ČIMBENICI I MOGUĆNOST PREVENCIJE.....	13
5.3. DIJAGNOSTIKA.....	14
5.4. PROLAPS PREDNJE VAGINALNE STIJENKE.....	15
5.5. ENTEROKELA.....	15
5.6. REKTOKELA.....	16
5.7. PROLAPS UTERUSA.....	16
5.8. PROLAPS SVODA RODNICE.....	17
5.9. LIJEČENJE.....	17
6. POSTOPERATIVNE KOMPLIKACIJE UROGINEKOLOŠKIH OPERACIJA.....	21
6.1. POSTOPERATIVNA VRUĆICA.....	22
6.2. KRVARENJE.....	23
6.3. KOMPLIKACIJE VEZANE UZ DIŠNI SUSTAV.....	24
6.4. ŠOK.....	27
6.5. HEMATOMI.....	28
6.6. TROMBOFLEBITIS I PLUĆNA EMBOLIJA.....	29
6.7. UROGENITALNE FISTULE.....	32
6.8. POREMEĆAJI MOKRENJA.....	36
6.9. INFEKCIJA MOKRAĆNIH PUTEVA.....	37
6.10. POSTOPERATIVNA MUČNINA I POVRAĆANJE (POMP).....	38

6.11. ILEUS.....	39
6.12. ADHEZIJE I OPSTRUKCIJE CRIJEVA.....	40
6.13. REKTOVAGINALNE FISTULE.....	42
6.14. INFEKCIJE RANE.....	43
6.15. OZLJEDE URETERA.....	44
6.16. OZLJEDE MOKRAĆNOG MJEHURA.....	48
6.17. OZLJEDE URETRE.....	49
7. ZAHVALE.....	51
8. LITERATURA .....	52
9. ŽIVOTOPIS.....	71

## 1. SAŽETAK

Komplikacije uroginekoloških operacija

Mateja Ivančić

Uroginekologija je mlada kirurška subspecijalizacija, nastala iz urologije i ginekologije kao odgovor na ogroman napredak medicine i anatomske složenosti dna male zdjelice. Najčešći problemi koje rješava uroginekologija su inkontinencija mokraće i poremećaji dna male zdjelice. Inkontinencija mokraće je nevoljno otjecanje mokraće, a liječi se konzervativno i kirurški. Prevalencija inkontinencije je u porastu te iznosi oko 20 % među ženama starijim od 70 godina. Zlatni standard u liječenju stresne inkontinencije su sling metode koje koriste polipropilensku trakicu kao potporu vratu mokraćnog mjehura i uretri. Disfunkcija dna male zdjelice uz inkontinenciju mokraće uključuje i prolaps zdjeličnih organa. Česti uzroci disfunkcije dna male zdjelice su pretilost, menopauza, trudnoća i porod. Razlikujemo prolaps uterusa, prolaps svoda vagine, cistokelu, rektokelu i enterokelu. Prolaps prednje vaginalne stjenke se rješava prednjom kolporafijom, a stražnje stjenke stražnjom kolporafijom. Prolaps svoda vagine i uterusa se liječi sakrokolpopeksijom. Nakon svakog kirurškog liječenja potrebno je misliti na pojavu mogućih komplikacija. Komplikacije svakako produžuju boravak u bolnici što poskupljuje liječenje pacijentica. Vrućica je najčešći dijagnostički problem u postoperativnom razdoblju. Krvarenje je jedna od postoperativnih komplikacija koje se najviše bojimo, jer može dovesti do šoka. Komplikacije vezane uz dišni sustav su atelektaza, upala pluća i plućna embolija. Intravenski kateteri su česti uzrok površinskog tromboflebitisa. Kompleksan problem i komplikacija uroginekoloških operacija je nastanak urogenitalnih fistula. Često se javljaju kao posljedica ozljede uretre, uretera i mokraćnog mjehura. Ne treba zanemariti i pojavu komplikacija mokraćnih puteva kao što su infekcija, retencija mokraće i prolaps pelvičnih organa. Rijetke komplikacije su paralitički ileus i opstrukcija crijeva. Incidencija javljanja postoperativne mučnine i povraćanja je oko 25%. Vrlo česta komplikacija je infekcija rane koja se prezentira crvenilom, boli, purulentnim iscjetkom, neugodnim mirisom i vrućicom.

Ključne riječi: uroginekologija, inkontinencija, prolaps organa male zdjelice, urogenitalne fistule, postoperativne komplikacije



## 2. SUMMARY

Complications of urogenital surgery

Mateja Ivančić

Urogynecology is a young surgical subspecialty, originated from the urology and gynecology in response to the tremendous progress of medicine and anatomical complexity of the female pelvic floor. Most common conditions treated in urogynecology are urinary incontinence and pelvic floor disorders. Urinary incontinence is the involuntary leakage of urine and can be treated conservatively and surgically. The prevalence of incontinence is increasing and it is about 20% among women older than 70 years. The gold standard in the treatment of stress incontinence are sling procedures that use a polypropylene strip to support the neck of the bladder and urethra. Besides urinary incontinence, pelvic floor dysfunction include prolapse pelvic organs. Common causes of pelvic floor dysfunction are obesity, menopause, pregnancy and childbirth. We distinguish uterine prolapse, vaginal vault prolapse, cystocele, rectocele and enterocele. Prolapse of anterior vaginal wall is an indication for anterior colporrhaphy, and prolapse of posterior vaginal wall can be treated with procedure of posterior colporrhaphy. Abdominal sacral colpopexy can be performed for apical vaginal and uterine prolapsed. Every surgery carries a risk of complications. Complications increase the duration of the postoperative stay in the hospital. Fever is the most common diagnostic problem in the postoperative period. Bleeding is severe postoperative complication, because it may lead to shock. Complications related to the respiratory system are atelectasis, pneumonia and pulmonary embolism. Intravenous catheters are a common cause of superficial thrombophlebitis. Complex problem of urogenital surgery is the occurrence of urogenital fistulae. The development of urogenital fistulae is often attributed to inadvertent bladder, ureter and urethra injury during pelvic surgery. We should not forget the occurrence of urinary tract complications such as infections, urinary retention and prolapse of pelvic organs. Rare complications are paralytic ileus and intestinal obstruction. The incidence of postoperative nausea and vomiting is about 25 %. Common complication of any surgery is surgical site infection. An infected wound may be characterized by pain, redness, swelling, pus discharge, bad odor or fever.

Keywords: Urogynecology, urinary incontinence, pelvic organ prolapse, urogenital fistulae, postoperative complications

### 3. UVOD

Od vremena izuma umijeća pisma i pisanja, ljudi imaju potrebu zapisati svoja znanja, svoja zapažanja, različite probleme i pojave. Na taj način je omogućen konstantan napredak i razvoj brojnih civilizacija. Ljudi su oduvijek bili fascinirani svojim tijelom i umom te su od samog izuma pisma opisivali različita stanja i bolesti. Između ostaloga, opisivali su i ginekološke i urološke bolesti. Godine 1898. u Egiptu nađen je Kahunski papirus koji datira iz 2000. godine prije Krista, na kojem su opisane ginekološke bolesti, uključujući i bolesti mokraćnog mjehura. Na Ebers papirusu iz 1550 godine prije Krista su različite bolesti klasificirane po sustavima i organima. U 6. poglavlju Ebers papirusa je opisano liječenje pacijentice koja je prema opisu bolovala od urinarne fistule. Urinarna fistula je primjer bliskog odnosa između mokraćnog i spolnog sustava. Henhenit je živjela na dvoru faraona Menuhotepa II oko 2050 g.pr.Kr. Njezina mumija je nađena 1935., a detaljna radiološka istraživanja su otkrila opsežnu urinarnu fistulu.

Unatrag zadnjih 150 godina, bilježi se ogroman napredak u području kojim se danas bavi relativno nova subspecijalizacija iz uroginekologije i rekonstruktivne kirurgije dna zdjelice. Put do današnjeg znanja nije bilo lagan, već trnovit, ovjekovječen dugotrajnom borbom između ginekologa, uroginekologa, urologa i abdominalnih kirurga koji su se bavili dijelom dna ženske zdjelice. Danas zagovaramo multidisciplinarni pristup u poremećajima ženskog zdjeličnog dna kao što su inkontinencija mokraćne, inkontinencija stolice, uroginekološko starenje, u konzervativnom liječenju, te kirurgiji rekonstrukcije dna zdjelice.

Moramo ponizno prihvatiti činjenicu da su istine u koje danas vjerujemo i po kojima se liječe uroginekološki poremećaji, podložni stalnom preispitivanju i modifikaciji u skladu sa znanstvenim napretkom i istraživanjima.

Na sastanku Međunarodne federacije ginekologije i porodništva (FIGO) u Mexico City-u 1976., susreli su se profesor Axel Ingelman-Sundberg iz Stockholma i profesor Jack Rodney Robertson iz Kalifornije te su odlučili da je sazrijelo vrijeme formiranja novog društva koje bi se bavilo zdravljem ženskog mokraćnog sustava. Osnovano je Međunarodno uroginekološko društvo (eng. International Urogynecologic Association- IUGA), a za prvog predsjednika je izabran Axel Ingelman-Sundberg. Među prvih 10 članova ovog društva, bio je prisutan i profesor Božo Kralj iz bivše Jugoslavije. Sastanci IUGA-e na kojima se raspravlja o novim saznanjima o uroginekologiji održavaju se svake godine. Napredak u području uroginekologije je vrlo brzo

postao očit. Jack Robertson je uočio da se žene liječe kao drugorazredni pacijenti jer se pri pregledu i liječenju koristilo sa instrumentima namijenjenim muškim pacijentima. Vrlo zabrinjavajuć je bio postotak inkontinencije kod žena nakon histerektomije. Robertson je osmislio sistem vizualizacije mokraćnog mjehura koristeći ugljikov dioksid umjesto do tada uobičajene vode. Karl Storz, tada vodeći konstruktor optičkih instrumenata je na nagovor Jacka Robertsona konstruirao prvi ženski uretroskop. Ubrzo nakon toga se dogodio ogroman porast dijagnosticiranja uretralnih divertikula.

Među prvima koji su shvatili bliskost i povezanost ginekologije i urologije, se ubraja i Marion Sims. Bio je odlučan pronaći lijek za vezikovaginalnu fistulu. To mu je i pošlo za rukom koristeći srebrnu žicu. Rezultati koje je objavio 1852., su pokazali da je uspješno izliječio 252 od 320 pacijentica. Ginekolog i pionir uroginekologije Howard A. Kelly, izumitelj cistoskopa, je bio uvjerenja da ginekolozi i urolozi moraju više međusobno surađivati, a ne se međusobno ignorirati. Zanimljiv je događaj koji se zbio 1900. godine na kongresu Američkih kirurga gdje su se susreli Howard A. Kelly i Hugh Hampton Young, otac moderne urologije, te su održali prijateljsko nadmetanje u postavljanju uretralnih katetera. Oboje su uspjeli postaviti kateter unutar 3 minute kod pacijentice i pacijenta. Uz već spomenute uroginekološke fistule, među središnjim problemima uroginekologije je i liječenje urinarne inkontinencije. Već 1892. Poussan je predložio postupak liječenja koji uključuje uvođenje katetera u uretru, resecciranje vanjskog uretralnog ušća i dio uretre, torzije kanala uretre za 180° stupnjeva te transplantaciju uretera i kreiranje uretralnog ušća tik ispod klitorisa. Početkom 20. stoljeća iskristalizirala su se 4 vodeća pristupa liječenju stresne urinarne inkontinencije: a) injiciranje parafina oko uretre, b) masaža i električna struja područja vrata mokraćnog mjehura, c) torzija uretre, d) podizanje vanjskog uretralnog ušća. U medicinski povijesno važnoj studiji, 1913. H.A.Kelly je izdvojio tada najuspješnije i najbolje kirurške zahvate liječenja urinarne inkontinencije u pacijentica. To su:

- a) punkcija mokraćnog mjehura i plasiranje katetera
- b) zatvaranje uretre i kreiranje vezikoabdominalne fistule
- c) zatvaranje vagine i kreiranje rektovaginalne fistule
- d) kompresija uretre prednjom kolporafijom
- e) periuretralna aplikacija parafina
- f) podizanje vanjskog uretralnog ušća do klitorisa (Kelly, 1913).

Kelly je predložio da se razderana i rastegnuta tkiva vrata mokraćnog mjehura međusobno šivaju koristeći dva do tri okomita šava od kvalitetnog svilenog konca. U svojoj publikaciji je opisao uspjeh operacije od 80% na uzorku od 20 pacijentica.

Sve stresne inkontinencije urina danas se mogu liječiti sling metodama koje su ujedno danas i zlatni standard u njihovu liječenju. Put do danas minimalno invazivnih i učinkovitih kirurških tehnika se nije dogodio preko noći, već su mnogi ugledni i vrhunski liječnici tijekom cijelog 20. stoljeća razvijali i unaprjeđivali različite sling metode. Pioniri sling metoda su bili Von Giordano te Nijemci Goebell, Frankenheim i Stoeckel. Prvu sling metodu izveo je 1907. godine Von Giordano koristeći presadak mišića gracilisa, postavivši ga oko mokraćne cijevi. Goebell je predložio upotrebu i transplantaciju piramidalnog mišića (Goebell, 1910), a 1914. Frankenheim je upotrijebio ravni trbušni mišić i njegovu fasciju za pubovaginalni sling (Frankenheim, 1914). Daljnje modifikacije opisao je 1923. godine Thompson koristeći ravni trbušni mišić i njegovu fasciju (Thompson, 1923), te 1929. godine Martius, koji je koristio bulbokavernozni (Martius, 1929). U daljnjem razvoju sling metoda mišićni sling graftovi kasnije su napušteni zbog loše vaskularizacije i živčane opskrbe. 1942. Aldridge kao sling koristi fasciju vanjskog kosog mišića trbušne stijenke, a Millin i Read 1948. opisuju retropubičnu modifikaciju koristeći također kao sling fasciju vanjskog kosog mišića trbušne stijenke (Millin i Read, 1948). Aldridgeova operacija predstavlja prvu modernu sling operaciju (Aldridge, 1942.). 1978. McGuire i Lytton popularizirali su uporabu autolognog slinga koristeći aponeurozu ravnog trbušnog mišića (McGuire i Lytton, 1978). Osim navedenih alograftova koristili su se i koriste se ksenograftovi, poput svinjskog dermisa i submukoze svinjskog tankoga crijeva. Poteškoće s autolognim graftovima, poput neadekvatne duljine, loše kvalitete grafta, te komplikacija vezanih uz operacijsku tehniku, dovele su do prelaska na anorganske graftove. 1965. su Zoedler i Boeminghous prvi uveli sintetički sling. 1988. Horbach i suradnici opisali su upotrebu Gore-tex slinga s 85% stopom subjektivnog i objektivnog izlječenja. Petros i Ulmsten su 1993. godine postavili prvu propilensku traku ispod srednjega dijela uretre, retropubičnim pristupom. Godine 2001. Delorme je opisao transopturatorni pristup (Delorme, 2001). Danas se najviše koriste TVT (Tension free Vaginal Tape) metodu, TOT (Transobturator Tape) metodu, TVT-O (Tension free Vaginal Tape Obturator), te najnoviju MiniArc tehniku.

Sa rastom broja različitih zahvata u svrhu liječenja inkontinencije mokraće, došlo je i do velikih napredaka u dostupnim dijagnostičkim postupcima. Već 1882. su Mosso i Pellacani opisali

cistometriju koristeći rezervoar ispunjen dimom i vodeni manometar. Početkom 20. stoljeća se razvijala i radiološka dijagnostika. Von Garrelts je 1956. godine predstavio koncept uroflowmetrije. 70e godine su počeci videourodinamike i cistografije sa sinkroniziranim prikazom tlakova i protoka u mokraćnom mjehuru i uretri. Danas živimo u razdoblju ogromnog zamaha i revolucije u slikovnim i dijagnostičkim tehnologijama. Razvijaju se napredni trodimenzionalni ultrazvuci i dinamička magnetna rezonanca koji omogućuju potpuno novi pristup u evaluaciji inkontinencije mokraćne i poremećaja dna zdjelice.

Uroginekologija kao mlada subspecijalizacija spojila je urologiju i ginekologiju kao odgovor na ogroman napredak medicine, produbljivanja medicinskog znanja, složenosti anatomske osobitosti u području dna male zdjelice i razvoja kirurških tehnika. Inkontinencija mokraćne i poremećaji dna male zdjelice nisu neki rariteti, već jedan od najvećih zdravstvenih problema žena diljem svijeta. O tome nam govori podatak da su poremećaji dna male zdjelice češći od hipertenzije, dijabetesa i depresije. Statistički svaka treća odrasla žena ima hipertenziju, svaka dvadeseta boluje od depresije, svaka deseta žena boluje od šećerne bolesti, a svaka druga žena boluje od nekog poremećaja dna male zdjelice (Goldberg i sur., 2005). Najčešći problemi koje rješava uroginekologija su inkontinencija mokraćne, inkontinencija stolice, cistokela, enterokela, rektokela, prolaps genitalnih organa, nestabilni mokraćni mjehur, pareunija, rektovaginalne, vezikokutane, vizikouterine i vezikovaginalne fistule, retencija urina, rekonstrukcije ženskog spolovila. Ni 21. stoljeće neće biti bez novih izazova za uroginekologiju i uroginekologe. Potreban je daljnji napredak u edukaciji i osvješćivanju ne samo kolega liječnika iz drugih specijalnosti, već i cjelokupne populacije da nije inkontinencija normalna posljedica starenja i normalno stanje žene u starijoj životnoj dobi, već da se može liječiti vrlo uspješno, ne samo kirurški već i preventivnim i konzervativnim liječenjem. Također je potrebno daljnje sustavno i dugogodišnje praćenje i evaluacija mnogih novih kirurških metoda, te njihovo međusobno uspoređivanje u kvalitetnim randomizirano kontroliranim studijama. Urofarmakologija, neurofiziologija i bihevioralna terapija su područja s velikim potencijalom za napredak. Potrebna su i daljnja istraživanja o ulozi kolagena u poremećajima dna male zdjelice te novih materijala koji bi se koristili kao potpora dna male zdjelice. U 21. stoljeću očekuje nas i napredak u slikovnim i dijagnostičkim metodama te koncentriranje medicine na individualizirano liječenje i poboljšavanje kvalitete života. Stoga je potrebno hrabro ići naprijed, konstantno preispitivajući dosadašnja znanja te otkrivati nova područja i nove horizonte.

## **4. INKONTINENCIJA MOKRAĆE**

Jedan od središnjih problema s kojima se susreću uroginekolozi je inkontinencija mokraće, definirana kao neželjeno istjecanje mokraće. Starenjem stanovništva raste prevalencija i incidencija inkontinencije mokraće. Ona utječe na psihičko, fizičko i socijalno zdravlje pacijenta, te drastično urušava kvalitetu života. Studije su demonstrirale da je inkontinencija mokraće češća u žena u odnosu na muškarce te oko 10% žena boluje od inkontinencije. Prevalencija raste sa starenjem te među ženama starijim od 70 godina iznosi oko 20% (Textbook of female urology and urogynecology, 2006). Često se pacijentice koje pate od inkontinencije mokraće ne jave svom liječniku zbog srama, nedostupnosti zdravstvene usluge ili lošeg probira zdravstvenih djelatnika. Inkontinencija mokraće se može klasificirati prema patofiziološkim odlikama na uretralnu i ekstrauretralnu inkontinenciju. Mnogo češće su uretralne inkontinencije, u koje spadaju stresna inkontinencija, urgentna inkontinencija (urgencija hitnosti), prelijevajuća inkontinencija, mješovita inkontinencija i inkontinenciju uzrokovana malformacijama uretre, kao što je epistadija. U ekstrauretralne uzroke inkontinencije spadaju kongenitalne malformacije, kao što su ekstrofija mokraćnog mjehura, ektopični ureter i urinarne fistule.

### **4.1. EPIDEMIOLOGIJA**

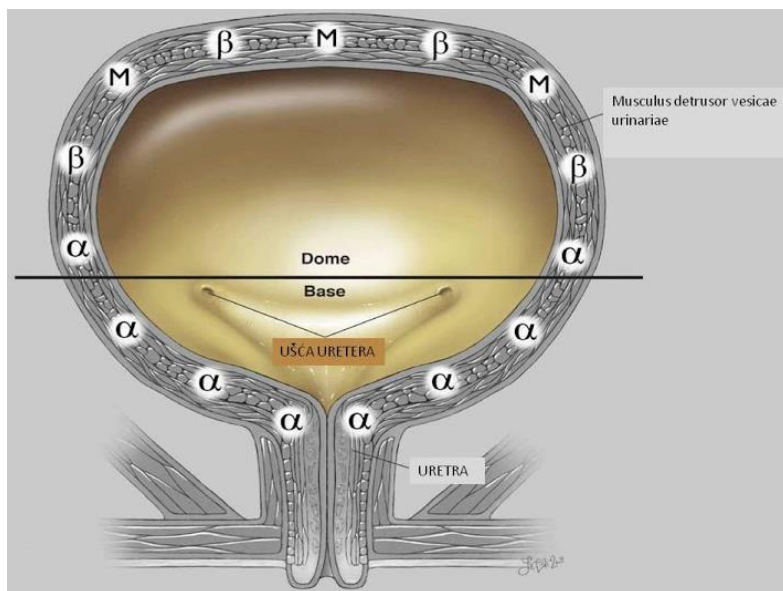
Prema velikoj epidemiološkoj studiji rađenoj u Norveškoj koja je obuhvatila 27936 žena, sveukupno 25% žena je prijavilo simptome inkontinencije mokraće te je pokazala porast prevalencije inkontinencije mokraće sa dobi. Uzimajući u obzir tip inkontinencije, rezultati su pokazali učestalost stresne inkontinencije od 50%, urgentne inkontinencije od 11% te mješovite inkontinencije sa znakovima i stresne i urgentne inkontinencije od 36%. Ova studija je dokazala povezanost inkontinencije sa dobi i brojem poroda u žena. Prevalencija inkontinencije mokraće se povećavala među nerotkinjama od 8 do 32% sa porastom životne dobi. Statistički je relativni rizik stresne inkontinencije među jednorotkinjama iznosio 2.7, a među višerotkinjama 4.0. Općenito govoreći dokazana je povezanost poroda, posebice prvog porođaja, s inkontinencijom mokraće (Hannested i sur., 2000). Prema prikupljenim podacima iz studije NHANES (2005-2006 godine) lako je uočiti porast prevalencije inkontinencije s dobi, pa je tako prevalencija inkontinencije u dobnoj skupini od 20 do 40 godine života oko 7%, 17% u dobnoj skupini od 40 do 60 godine, 23% u dobnoj skupini između 60 i 80 godina te 32 % u dobnoj skupini starijoj od 80 godina (Nygaard i sur., 2008). Smatra se da je bijela rasa rizičnija za oboljenje od stresne

inkontinencije mokraćne, dok je urgentna inkontinencija češća u crne rase, no ovi podaci su bazirani na relativno malom uzorku žena (Bump, 1993). U drugoj studiji su u 4-godišnjem praćenju stopa incidencija uočene najviše stope incidencije u bijele rase u odnosu na žutu i crnu rasu (Townsend, 2010). Dokaza o povezanosti između povišenog indeksa tjelesne mase (ITM, eng. body mass index- BMI) i inkontinencije je razmjerno mnogo. Povećana tjelesna masa je važan rizični faktor za sve vrste inkontinencija mokraćne. Prevalencija urgentne i stresne inkontinencije je proporcionalna sa povećanjem BMI-a (Hannestad, 2003). Hipoestrogenizam i ulazak u menopauzu se smatraju rizičnim čimbenicima za pojavu inkontinencije (Bump, 1998). Mnogim studijama je dokazana i povezanost inkontinencije sa brojem poroda i vaginalnim porodom. Tako je prevalencija inkontinencije u višerotkinja mnogo veća u odnosu na nerotkinje (Rortveit i sur., 2003). Pacijentice s pozitivnom obiteljskom anamnezom imaju povećan relativni rizik od 1.3 i apsolutni rizik od 23% za inkontinenciju mokraćne (Hannestad, 2004). Od ostalih rizičnih čimbenika spominju se još i pušenje, kronične plućne bolesti te histerektomija. Žene koje boluju od kronične opstruktivne plućne bolesti imaju značajno povišen rizik za inkontinenciju (Brown, 1996; Diokno, 1990). Praćenjem histerektomiranih pacijentica retrospektivno je nađena povećana učestalost oboljenja od inkontinencije mokraćne (Bump, 1998).

## **4.2. PATOFIZIOLOŠKI MEHANIZMI**

Kontinencija je sposobnost socijalno prihvatljivog i voljnog pražnjenja mokraćnog mjehura. Sama kontinencija je moguća zahvaljujući složenoj koordinaciji koja uključuje kontrakciju i relaksaciju mišića, potporu vezivnog tkiva, te složenu inervaciju. Posebnost mokraćnog mjehura je njegov kapacitet koji može prihvatiti velike količine mokraćne sa malim povećanjem intravezikalnog tlaka. Kontinencija se najvećim dijelom ostvaruje funkcijom urogenitalnog sfinktera koji se sastoji od sfinktera uretre, uretrovaginalnog sfinktera i kompresora uretre. Za uredno funkcioniranje urogenitalnog sfinktera potrebna je očuvanost živca n. pudendusa. Neuropatija tog živca može uzrokovati inkontinenciju mokraćne. Živac se često oštećuje tijekom kirurških zahvata u području dna male zdjelice. No kontinencija je daleko složenija te uključuje integraciju perifernog i središnjeg živčanog sustava. Periferni živčani sustav ne sadrži samo već spomenuti somatski dio (n. pudendus), nego i autonomni živčani sustav koji se opet dijeli na simpatički i parasimpatički sustav. Oba sustava djeluju na mokraćni mjehur i cijelokupni

urogenitalni sustav preko receptora (slika 1). Alfa i beta adrenergički receptori su dio simpatičkog živčanog sustava i reagiraju na neurotransmitere, noradrenalin i adrenalin. Muskarinski i nikotinski receptori su dio parasimpatičkog živčanog sustava, a njihov neurotransmiter je acetilkolin. Aktivacija beta adrenergičkih receptora uzrokuje relaksaciju mokraćnog mjehura, dok aktivacija alfa adrenergičkih receptora uzrokuje kontrakciju vrata mokraćnog mjehura i uretre. Muskarinski receptori omogućuju kontrakciju detruzora, a time i početak mokrenja. Inhibicijom muskarinskih receptora poboljšava se kontinencija. Poznavanje ovih mehanizama omogućilo je liječnicima medikamentozno liječenje inkontinencije.



Slika 1. Prikaz receptora mokraćnog mjehura

#### 4.3. DIJAGNOSTIKA

Vrlo je važan pristup u dijagnostici žena sa simptomima vezanim uz donji mokraćni sustav. Uz detaljnu anamnezu potreban je i detaljan klinički pregled. Među osnovnim pretragama je uzimanje srednjeg mlaza urina kako bi se dokazala infekcija. Probir na uroinfekciju je relativno brz i lagan. Danas se koriste test trakice koje sa vrlo velikom točnošću detektiraju nitrite i leukocitno esterazu. Isključenjem uroinfekcije može se pristupiti urodinamičkoj dijagnostici. Pacijente treba ohrabrivati u vođenju dnevnika mokrenja. Bilježe se vrijednosti unosa tekućine i količine mokraće dnevno. Potrebno je u dnevnik zabilježiti epizode urgencije, bježanja mokraće te događaja koji su tome prethodili. Jednostavan način utvrđivanja i kvantificiranja



inkontinencije je i "pad test". Sastoji se u mjerenju težine suhog uloška na početku testa, zatim uzimanja 500mL vode i odmora od 15min, te se nakon serije manevara ponovno mjeri težina uloška. Gubitak urina veći ili jednak 1 gram se smatra značajnim. Danas su sve popularniji 24satni pad testovi. Sljedeći stupanj u dijagnostici su urodinamički testovi: uroflowmetrija, cistometrija te mjerenje profila uretralnih tlakova. Uroflowmetrija je jednostavna i neinvazivna pretraga u kojoj se mjeri protok urina. Uređaj koji mjeri protok urina, bilježi maksimalni volumen i brzinu mokrenja. Podaci se upisuju na graf. Normalna krivulja protoka urina ima oblik zvona, a brzina protoka urina trebala bi biti brža od 15mL/s te volumen mokraće veći od 150mL kako bi podaci bili pouzdaniji. Sljedeća važna i osnovna dijagnostička pretraga je cistometrija. Sastoji se u kontinuiranom mjerenju intraabdominalnog i intravezikalnog tlaka, a njihovom razlikom računalo izračunava tlak detruzora. Metoda cistometrije je jednostavna. Sastoji se od punjenja mjehura kontinuiranom infuzijom fiziološke otopine ili sterilne vode brzinom do 100mL/s što djeluje provokativno na mišić detruzor. Pacijentica se izjašnjava kada osjeća prvi, a kada maksimalni nagon na mokrenje. Također se tijekom mjerenja pacijenticu izlaže provocirajućim podražajima kao što je na primjer kašalj ili curenje vode. Bilježe se i pojava boli, simptomi urgencije i kontrakcije detruzora. Mokraćni mjehur se obično puni do oko 500 mL, nakon čega se vadi kateter i pacijenticu u stojećem položaju zamolimo da zakašlje te se bilježi ukoliko dođe do bijega mokraće. Cistometrijom se dakle, može izmjeriti nestabilnost detruzora, kao porast tlaka detruzora iznad 15mmH<sub>2</sub>O tijekom punjenja i koji perzistira nakon punjenja. Također se može dijagnosticirati stresna inkontinencija ukoliko se javi kao rezultat kašlja, no bez pojačane aktivnosti detruzora. Mjerenje profila uretralnih tlakova je dijagnostička metoda vrlo korisna za isključivanje uretralnih striktura u poremećajima mokrenja. Mjeri se grafički tlakovi duž uretre, te se računa maksimalni tlak zatvaranja uretre te funkcionalna duljina uretre. Od ostalih dijagnostičkih testova koje valja spomenuti su videocistouretrografija, intravenska urografija, ultrazvuk, magnetska rezonanca i cistouretroskopija.

#### **4.4. LIJEČENJE**

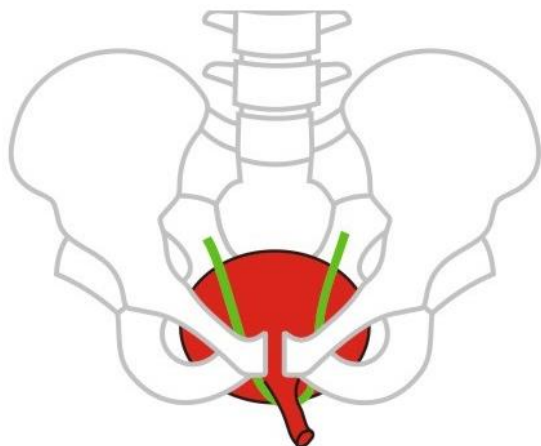
Inkontinencija se danas najprije treba probati liječiti konzervativnim metodama, a ukoliko to ne donosi očekivan rezultat, potrebno je pristupiti i kirurškom liječenju. Sa kirurškim liječenjem ne treba brzati jer sa sobom donosi i raznoliki spektar mogućih komplikacija o kojima ćemo kasnije govoriti. Konzervativno liječenje uključuje jačanje mišića dna male zdjelice, biofeedback

terapiju, modifikaciju prehrane, nadomjesno liječenje estrogenima te medikamentozno liječenje. Vježbe jačanja mišića dna male zdjelice, poznate i kao Kegelove vježbe, mogu značajno smanjiti, a često i izliječiti inkontinenciju mokraće (Kegel, 1948). Djeluju tako da povećavaju volumen mišića koji samim time daje i bolju strukturnu potporu, žene podsvjesno uče kontrahirati mišiće dna zdjelice prije i tijekom povišenja abdominalnog tlaka, te na kraju jačanje abdominalnih mišića indirektno jača i dno male zdjelice (Bo, 2004). Stope izlječenja se prema studijama kreću od 21% do 84% (Bo i sur., 1999.; Bernstein, 1997). Uspjeh Kegelovih vježbi se može poboljšati koristeći biofeedback tehnike. Ta tehnika omogućuje pacijentima da prate preko vizualnih ili audio podataka kontrakcije mišića dna zdjelice. Farmakološko liječenje stresne inkontinencije za sada igra manju ulogu u liječenju. Duloxetine je prvi lijek specifično razvijen i licenciran za liječenje stresne inkontinencije. Inhibitor je ponovne pohrane serotonina i noradrenalina te utječe na porast aktivnosti uretralnog sfinktera preko centralnog živčanog sustava. U studiji je pokazano da smanjuje učestalost epizoda inkontinencije do 64% (Millard i sur., 2003). Za razliku od stresne inkontinencije, medikamentozno liječenje urgentne inkontinencije ima daleko veću ulogu. Najviše se koriste antimuskarinski lijekovi koji inhibiraju acetyl kolin na muskarinskim M2 i M3 receptorima. Oni djeluju tako što smanjuju kontrakcije mišića detruzora. Najčešće se koriste oksibutinin, tolterodin te noviji antikolinergici, solifenacin, fesoterodin i darifenacin. Lijek imipramin se koristi kod enureze, a dezmpresin kod nokturije.

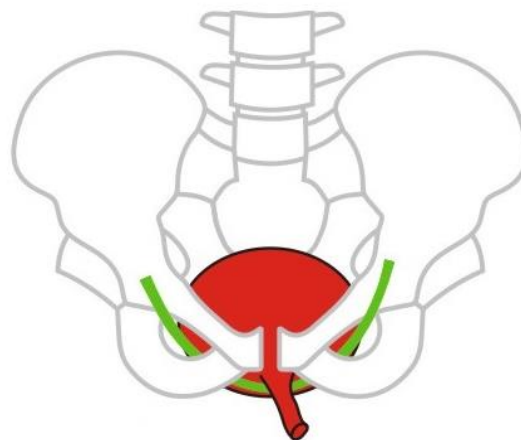
Izbor liječenja stresne inkontinencije ovisi o težini simptoma i o kvaliteti života pacijentice. Za lakše oblike stresne inkontinencije preporučuju se elektrostimulacije, vježbe po Kegelu, promjene životnog stila, antimuskarinski lijekovi, adrenergički agonisti te terapija hormonima. Za umjerene i teške oblike inkontinencije je kirurška terapija najvažniji način liječenja. Danas se najviše koriste sling metode koje karakterizira visoka uspješnost i trajnost u izlječenju te su postale zlatni standard u liječenju stresne inkontinencije. Princip metode je postavljanje trake neposredno ispod vrata mokraćnog mjehura ili središnjeg dijela uretre, kao potpora vratu mokraćnog mjehura i uretri tijekom tjelesnog napora i povišenja abdominalnog tlaka. Sling metode su se počele razvijati 90ih godina prošlog stoljeća na temelju Integralne teorije, gdje su Petros i Ulmsten opisali novu metodu intravaginalnu slingplastiku (Petros i Ulmsten, 1993). Na temelju te metode su 1996. godine Ulmsten i suradnici opisali TVT (Tension-free Vaginal Tape) metodu koju možemo vidjeti na slici 2 (Ulmsten i sur., 1996). Ova metoda uključuje postavljanje

mrežaste polipropilenske trake retropubično pod srednju trećinu mokraćne cijevi kroz vaginalni rez veličine 1-2 cm te dve suprapubična reza odvojena jedan od drugog 5 cm. Vodicom TVT igle se prolazi kroz vaginalni rez sa obje strane uretre kroz retropubični prostor sve do suprapubičnih rezova. Cistoskopski se kontrolira integritet mokraćnog mjehura kako bi se isključila ozljeda istog. Uspješnost TVT metode iznosi 86-99% (Novara i sur., 2007; Ogah i sur., 2009). TVT metoda je postala superiornija metoda u odnosu na Burchovu kolposuspenziju i autologne trake fascije ravnog mišića zbog svoje manje invazivnosti. TVT se može izvesti u lokalnoj anesteziji te često nije potreban ostanak u bolnici nakon zahvata. Prepoznate komplikacije TVT metode o kojima ćemo detaljnije pisati kasnije su teškoće mikcije, novonastala urgencija i urgentna inkontinencija te vaskularne ozljede i ozljede mokraćnog mjehura i crijeva. Sling metoda koja koristi retropubični prostor uz TVT metodu je i SPARC metoda (suprapubic arch). Razlika između ove dvije tehnike je u pristupu koji je abdominalan (suprapubičan) kod SPARC tehnike. U usporedbi sa TVT metodom, češće su incidencije poteškoća mokrenja i vaginalnih erozija (Lord i sur., 2006). Kako bi se smanjio broj komplikacija vezanih uz prodor kroz retropubični prostor razvila se još jedna minimalno invazivna tehnika TOT (Transobturator tape ) koju možemo vidjeti na slici 3 (Delorme, 2001). Ovom tehnikom se minimalizira mogućnost ozljede mokraćnog mjehura i crijeva, no češća je postoperativna bol u odnosu na TVT. Opsežna metaanaliza i randomizirana kontrolirana studija iz 2010 su pokazale sličan uspjeh TVT i TOT metode (Novara i sur 2010). U jednoj studiji su primijećene komplikacije TOT metode u smislu boli i palpatornog nalaza transobturatorne trake tijekom vaginalnog pregleda (Ross i sur., 2009). U pokušaju da se i dalje smanjuje učestalost komplikacija 2003. godine je de Leval opisao novu sling metodu TVT-O (Tension free Vaginal Tape-Obturator) gdje traka prolazi kroz obturatori otvor od iznutra prema van. U važnoj studiji na 398 ispitanica sa dokazanom stresnom inkontinencijom, dokazana je učinkovitost i transobturatornog i retropubičnog pristupa, uz vremenski zamjetno kraće trajanje transobturatornog zahvata te bez ijednog slučaja perforacije mjehura. Retropubični pristup ima bolje rezultate kod pacijentica sa slabošću unutrašnjeg sfinktera uretre (Rechberger i sur., 2009). U stalnoj težnji za što boljim rezultatima u što manje invazivnim metodama razvila se nova sling metoda MiniArc. Ova metoda sastoji se od samo jedne incizije u rodnici kroz koju se posebnim instrumentom uvodi mrežasta monofilamentna polipropilenska trakica prema obturatornim otvorima. Tkivo urasta u trakicu koja ubrzo postaje novi ligament koji poboljšava kontinenciju.

Na krajevima slinga je samofiksirajući vršak koji zaustavlja sling u zadanom položaju do urastanja mišićnog i vezivnog tkiva. Ova tehnika je posebice pogodna kod adipoznih žena, a trajanje zahvata je oko 10ak min sa minimalnim gubitkom krvi. Uspješnost metode je oko 92%, no potrebna je dugotrajna prospektivna studija za usporedbu sa ostalim sling metodama (Moore i sur, 2009).



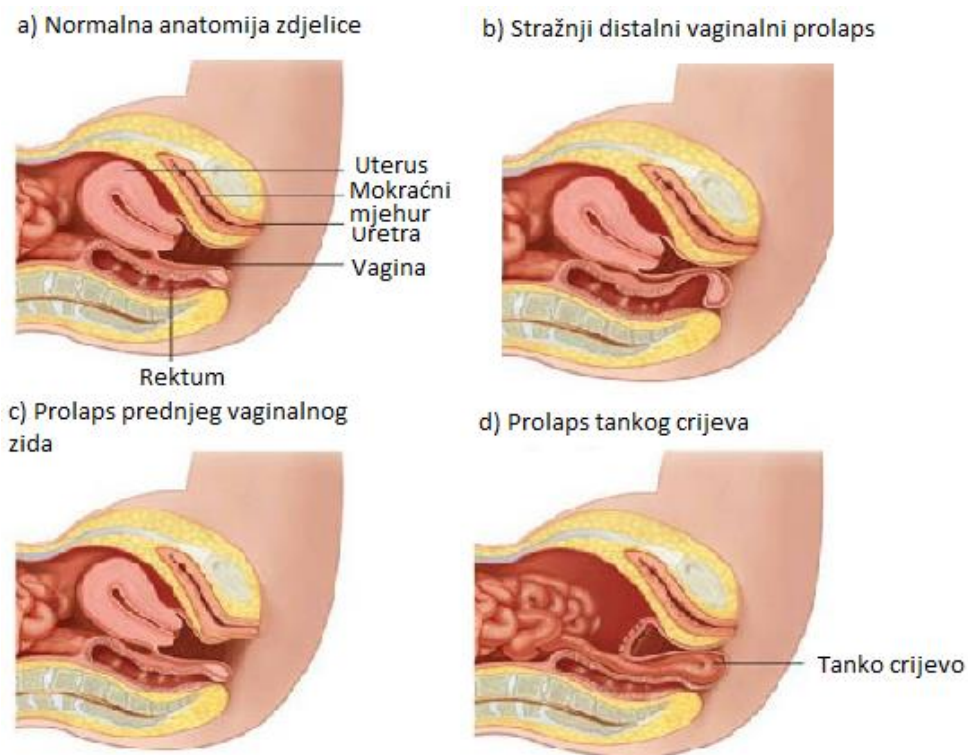
Slika 2. Prikaz TVT metode



Slika 3. Prikaz TOT metode

## 5. DEFEKTI DNA ZDJELICE

Prolaps organa male zdjelice definira se kao spuštanje prednjeg ili stražnjeg vaginalnog zida, maternice ili vrška vagine te vaginalnog bataljka nakon histerektomije. Kod prolapsa organa male zdjelice javljaju se simptomi sa strane urinarnog, gastrointestinalnog te reproduktivnog sustava. Razlikujemo prolaps uterusa, prolaps svoda rodnice, prolaps prednje vaginalne stijenke, odnosno cistokelu i prolaps stražnje vaginalne stijenke u koji spadaju rektokela i enterokela (Slika 4). Javlja se vrlo često, prevalencija je 30-50%, međutim često se ne prezentira nikakvim simptomima. Prevalencija simptomatskih prolapsa organa male zdjelice je 4-8% (Lentz i sur., 2012).



Slika 4. Prikaz defekata dna zdjelice

## 5.1. ETIOLOGIJA

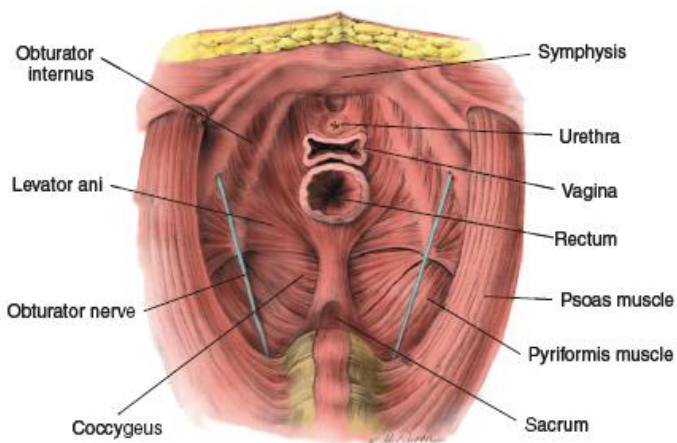
Razlog prolapsa genitourinarnih organa je oštećenje fibromuskularnog potpornog sustava koji zbog toga ne uspijeva zadržati visceralne organe u zdjelici. Struktura zdjelice, kosti, ligamenti, mišići i endopelvična fascija čine cjelinu koja mora biti intaktna da bi statika zdjelice bila zadovoljavajuća. Dno zdjelice se sastoji od tri potporna sloja postavljena s unutrašnje strane prema vanjskoj. To su endopelvična fascija, poporečnoprugasta muskulatura zdjelične i urogenitalne dijaframe te koštani dio zdjelice (Slika 5). Interakcija mišića dna zdjelice i fascije ključna je za pravilnu potporu dna zdjelice, a endopelvična fascija najvažniji je pojedinačni element odgovoran za održavanje normalnih anatomskih odnosa organa u zdjelici. To je skeletni matriks koji ima dva osnovna zadatka, prvo da održava visceralne organe u zdjelici u pravilnom položaju i drugo da obavlja i štiti krvne žile, visceralne živce, limfne žile i limfno tkivo u zdjelici.

Način na koji fascije podupiru zdjelične strukture možemo sagledati s tri razine, prema DeLancey-u:

Razina I: Cerviks i gornji dio vagine podupire endopelvična fascija koja tvori sakrouterine i kardinalne ligamente. Sakrouterini ligament je gotovo okomit, veže se za lateralni rub sakruma i sakroilijačni zglob. Kardinalni ligament se prihvaća za faciju iznad unutrašnjeg obturatornog mišića. Ta dva ligamenta se spajaju 2 cm prije nego što se vežu za stražnji i lateralni dio cerviksa te gornji dio vagine.

Razina II: Srednji dio vagine podupire pubocervikalna fascija fiksirana lateralno na ligament arcus tendineus i čine sloj koji sprječava da mjehur i rektum prolabiraju u rodnicu.

Razina III: Donji dio vagine podupiru sveze koje polaze od rektovaginalne fascije do perineuma, zajedno sa dijelom vlakana pubokokcigealnog mišića. Prednji dio uretre podupire pubouretralni ligament. Endopelvična fascija je bolje razvijena ispod uretre i veže se za arkus tendineus podupirajući vrat mokraćnog mjehura. (DeLancey, 1994).



Slika 5. Prikaz zdjelične dijafragme i dna zdjelice s gornje strane (Mattingly, Thompson, 1985.)

## 5.2. RIZIČNI ČIMBENICI I MOGUĆNOST PREVENCIJE

Rizični čimbenici koji doprinose razvoju prolapsa organa jesu vaginalni porođaj (jedan povisuje rizik tri puta, a tri ili više vaginalnih porođaja pet puta), starenje, pretilost, prethodni operacijski zahvati na zdjelici, histerektomija, konstipacija, sindrom iritabilnog crijeva, genetička predispozicija i neurološke ozljede. Kontroverzni čimbenici rizika uključuju epiziotomiju, veću

porođajnu težinu novorođenčeta rođenog vaginalno, tjelovježbu, dizanje teškog tereta i nižu edukaciju (Lentz i sur., 2012).

Prevenција prolapsa zdjelčnih organa postiže se primjerenim intervencijama u žena s povišenim rizikom. Dobri rezultati postižu se liječenjem koegzistencijalnih problema, kao što je pretilost, kronični kašalj ili konstipacija. Najvažniji pristup u prevenciji je pažljivo vođenje drugog porođajnog doba, izbjegavanje dugog zastoja glavice novorođenčeta na dnu zdjelice i pravodobno izvođenje epiziotomije (Te Linde i sur., 1966). Nakon porođaja, ali i inače tijekom života dobro je provoditi, već spomenute, vježbe za jačanje mišića dna zdjelice, Kegelove vježbe. U nekih žena se preporučuje provesti preventivni carski rez no to zahtijeva dugotrajno praćenje pacijentice prije poroda kako bi se donijela primjerena odluka. Potrebna su dodatna istraživanja kako bi se potvrdio pozitivan učinak preventivne primjene hormonske nadomjesne terapije u žena koje su stupile u menopauzu. Također su potrebna dodatna istraživanja kako bi se otkrili razlozi loših ishoda kirurških tretmana i kako bi se provele odgovarajuće mjere za poboljšanje njihove uspješnosti i smanjila pojava komplikacija, uključujući pojavu prolapsa zdjelčnih organa (Kelleher i sur., 2006).

### **5.3. DIJAGNOSTIKA**

Prolaps organa male zdjelice je novo područje medicine o kojem se još uvijek ne zna dovoljno. Iako postoji širom prihvaćen klasifikacijski sustav on zapravo samo stupnjuje potporni sustav organa male zdjelice, a ne pokazuje jasnu razliku između normalnog i abnormalnog, odnosno prolapsa. Najpoznatiji objektivni sustav za mjerenje prolapsa organa male zdjelice, korišten kao „zlatni standard“ je Organ Prolapse Quantificaticon (POP-Q) (Bump i sur., 1996). Temelji se na najvećem stupnju prolapsa prilikom ginekološkog pregleda. Pregled se izvodi se u mirovanju i u naporu, prilikom kašalja. Pri tome se uzima devet mjera u centimetrima u odnosu prema himenu. Uvođenjem stražnjeg spekuluma prikazuje se prednja stijenka rodnice i utvrđuje postojanje i opseg defekta prednjeg i srednjeg odjeljka dna zdjelice (cistokela). Uvođenjem prednjeg spekuluma provjerava se položaj stražnje stijenke te utvrđuje postojanje enterokele ili rektokele. Prema POP-Q u prvom stupnju nema prolapsa. U drugom stupnju je najudaljenija točka prolapsa više od 1 cm iznad razine himena. U trećem stupnju je najudaljenija točka manje od 1 cm proksimalno ili distalno od razine himena. U četvrtom je stupnju najudaljenija točka prolapsa

više od 1 cm ispod razine himena, ali ne dalje od 2 cm manja od ukupne duljine rodnice, dok je peti stupanj gotovo potpuna everzija rodnice.

#### **5.4. PROLAPS PREDNJE VAGINALNE STIJENKE**

Prolaps prednje vaginalne stijenke ili cistokela predstavlja patološko ispadanje prednje vaginalne stijenke zajedno s bazom mokraćnog mjehura. Prihvatljivije je koristiti termin „prolaps prednje vaginalne stijenke“ jer se na temelju fizikalnog pregleda ne može točno utvrditi koja je to struktura iza vaginalne stijenke, iako je to najčešće mokraćni mjehur (Bump i sur., 1996). Nichols i Randall opisuju dva tipa prolapsa prednje vaginalne stijenke, distenziju i transpoziciju (Nichols i sur., 1996). Distenzija je rezultat pretjeranog rastezanja vagine povezanog sa vaginalnim porodom i slabljenjem stijenke zbog atrofičnih promjena povezanih sa menopauzom i starenjem. Transpozicija se povezuje s patološkim produljenjem vaginalne potpore prema arkusu tendineusu fasciae pelvis. Prolaps prednje vaginalne stijenke je često povezan sa stresnom inkontinencijom. U dijagnostičkom postupku nakon detaljne anamneze i fizikalnog pregleda slijedi analiza urina kako bi se isključila urinarna infekcija i vaginalna citologija ako je estrogenski status nepoznat. Ako je prisutna urinarna inkontinencija daljnim ispitivanjem potrebno je utvrditi njezin uzrok. U žena s težim stupnjem prolapsa potrebno je ispitati uretralnu funkciju nakon repozicije jer one mogu biti kontinentne zbog izvijanja (kinking) uretera (Bump i sur., 1988).

#### **5.5. ENTEROKELA**

Enterokela predstavlja patološko ispadanje gornjeg dijela stražnje vaginalne stijenke s tankim crijevom kao posljedica prsnuća rektovaginalnog septuma između sakrouterinih ligamenata. Obično je udružena s ostalim defektima dna zdjelice (Peters i sur., 2001), a izolirano se javlja najčešće kao posljedica kirurških tretmana u pelvičnom području. Klasičan primjer je pojava enterokele nakon Burchove kolosuspenzije u 32% pacijentica (Langer, 2003). Manifestira se poremećajem funkcije mokraćnog mjehura, crijeva, seksualne funkcije, međutim iako se tako uvriježeno misli, nema patognomoničnih simptoma i često ih je teško razlučiti od simptoma uzrokovanih ostalim defektima dna zdjelice. U nekih žena dominiraju simptomi otežane defakacije, a u drugih simptomi prolapsa (Kinzel i sur., 1961). Intususcepcija i rektokela se često javljaju u mladih i asimptomatskih žena (Shorvon i sur., 1989). Vaginalnim i rektalnim



pregledom može se dijagnosticirati najveći broj enterokela. Ako postoji sumnja dijagnoza se može radiološki potvrditi viscerografijom ili fluoroskopskim snimanjem, dok su ostale dijagnostičke mogućnosti ultrazvuk, rektalni ultrazvuk i magnetska rezonancija.

## **5.6. REKTOKELA**

Rektokela je patološko ispadanje prednjeg rektalnog i stražnjeg vaginalnog zida u rodnicu kao posljedica defekta rektovaginalnog septuma. Prevalencija rektokela u općoj populaciji je 20 do 80% (Mollen i sur., 1996). Neki slučajevi su asimptomatski, dok drugi dovode do nepotpunog pražnjenja crijeva, boli, pritiska ili „osjećaja ispadanja organa“ iz zdjelice. Najčešće nastaju kao posljedica traume prilikom poroda, ubrzanog drugog porođajnog doba ili oštećenja pudendalnog živca. Dijagnosticira se rektalnim pregledom, a slikovne pretrage se mogu provesti kod nepodudaranja simptomatologije s fizikalnim pregledom, kod neuobičajene anatomije male zdjelice zbog prethodnih operacija ili kongenitalnih defekata te kod nemogućnosti naprezanja prilikom fizikalnog pregleda. U obzir dolaze dinamička proktografija, magnetna rezonancija, ultrazvuk, analna manometrija i elektromiografija.

## **5.7. PROLAPS UTERUSA**

Prolaps uterusa je spuštanje uterusa prema introitusu. Spuštanje do himenalnog otvora naziva se descenzusom, a spuštanje uterusa kroz himenalni otvor subtotalnim ili totalnim prolapsom. Često je udružen s rektokelom, enterokelom ili cistokelom. Dijagnoza se postavlja klinički, a postoje tri stupnja. U prvom stupnju maternica je spuštena u gornji dio rodnice, u drugom do introitusa, a u trećem izvan introitusa, što se još naziva i procidentia. Kod prolapsa prvog stupnja simptomi su obično minimalni. Kod prolapsa maternice drugog ili trećeg stupnja česti su punoća, pritisak i „osjećaj ispadanja organa“. Prolaps maternice trećeg stupnja se očituje u vidu izbočenja ili ispadanja cerviksa ili bataljka, premda može doći do spontanog povlačenja prije dolaska bolesnice. Sluznica rodnice može postati suha, zadebljana, kronično upaljena, sekundarno inficirana i ulcerirana. Vrijedovi mogu biti bolni ili krvariti, a mogu nalikovati na rak rodnice. Dijagnoza se potvrđuje pregledom u spekulima ili bimanualnim pregledom zdjelice. Vrijedove rodnice se bioptira kako bi se isključio rak.

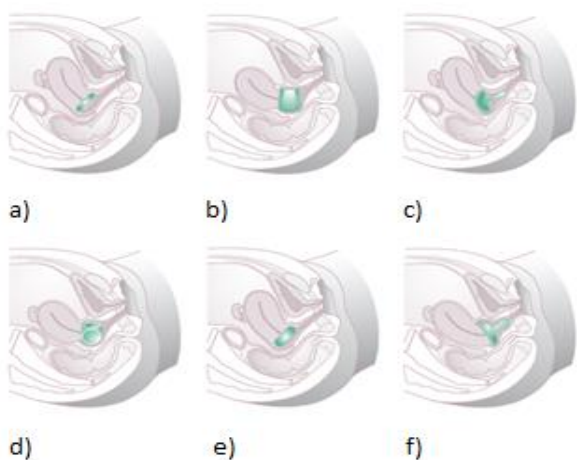
## 5.8. PROLAPS SVODA RODNICE

Prolaps svoda rodnice je distenzija vaginalnog svoda izvan rodnice i najčešće se javlja nakon histerektomije. Nastaje zbog gubitka potpore sakrouterinih ligamenata. Često je povezan s rektokelom, enterokelom ili cistokelom.

## 5.9. LIJEČENJE

Liječenje prolapsa genitalnih organa može biti konzervativno i kirurško. Izbor ovisi o preferencijama pacijentice i ciljevima koje želimo postići.

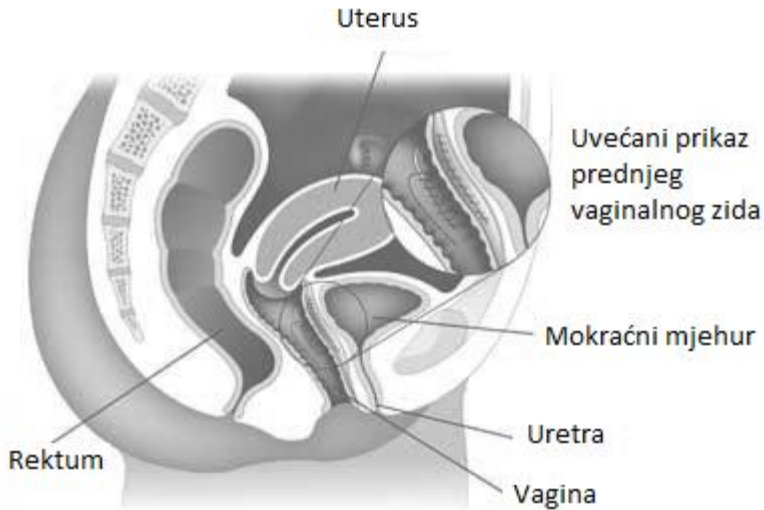
Konzervativno liječenje uključuje promjene životnog stila, provođenje dijete radi prevencije konstipacije, redukciju unosa kofeina, liječenje postojećih infekcija urinarnog trakta, primjenu estrogena (topičnu ili sistemnu) kod deficijencije estrogena sa atrofičnim promjenama u vagini. Konzervativno liječenje uključuje i primjenu pesara (Slika 6). Oni se postavljaju u vaginu, slično kao kontracepcijska dijafragma. Podižu vrat mokraćnog mjehura i mokraćne cijevi čime se rješava ili ublažava inkontinencija i prolaps maternice i rodnice. Postoji više vrsta. Neke od njih pacijenti mogu sami ukloniti, a neke ne, s nekima je moguć spolni odnos, a s nekima nije. Njihova primjena može dovesti do komplikacija kao što su vaginalne ulceracije i infekcije. Indikacije za terapiju pesarima su želja pacijentice, terapijski test, tijekom i nakon trudnoće (čekajući involuciju) ili za vrijeme dok se čeka kirurški tretman (Ash Monga i sur., 2011). Novije prospektivne studije kvalitete života pokazuju da su postignuća postignuta primjenom pesara slična kirurškim postignućima (Abdool i sur., 2011).



Slika 6. Prikaz različitih vrsta pesara; a) prstenasti pesar, b) Gehrung, c) u obliku police, d) kockasti, e) u obliku krafne, f) Gelhorn (Setchell i Shepherd, 2013)

Danas je u literaturi opisano preko 200 različitih kirurških tehnika, međutim još uvijek nije odabrana ona najprikladnija. Uspjeh operacije ovisi o pravilno postavljenoj dijagnozi, pravilnom odabiru korektivnog zahvata, ali i o ponašanju pacijentice nakon zahvata. Izbor operacijske tehnike ovisi o mnogim čimbenicima, uključujući vrstu prolapsa, prisutnost urinarne ili fekalne inkontinencije, zdravstvenom stanju pacijentice te njezinim željama. Indikacije za kirurško liječenje su prisutnost simptomatskog prolapsa i pokušaj konzervativnog liječenja bez uspjeha.

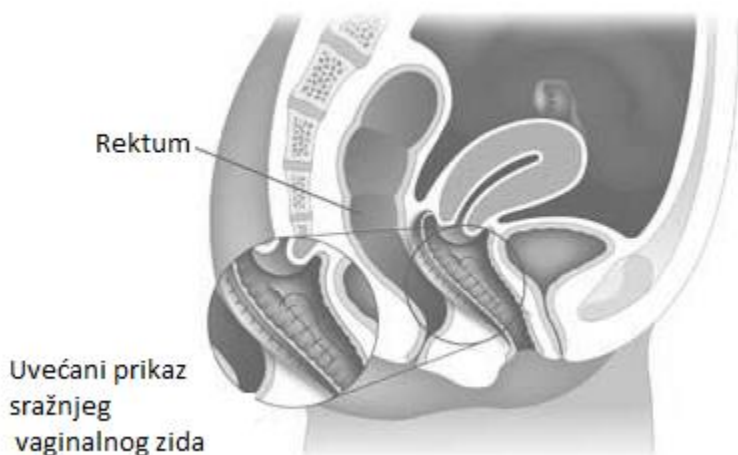
Kod kirurškog liječenja prednjeg vaginalnog prolapsa potrebno je izabrati vaginalni ili abdominalni pristup, sa ili bez mrežice, samostalni zahvat ili kombinaciju s kirurškim rješavanjem inkontinencije ili udruženih drugih vrsta prolapsa. Izolirano liječenje cistokele je rijetko. Tradicionalna operacija kod centralnih cistokela je prednja kolporafija (Slika 7) kod koje se veličina cistokele smanjuje pomoću šava mjehura i poprečnim šavovima pubocervikalne fascije. Šavovi se postavljaju od vaginalne stijenke do vrata mokraćnog mjehura. Međutim, ovaj zahvat nije učinkovit kod lateralnih cistokela. Kod njih se preporučuje šivanje pubocervikalne fascije na arcus tendineus fasciae pelvis. Kod korekcije postraničnog defekta koristi se abdominalni paravaginalni pristup pri čemu šavovi prolaze kod postraničnu vaginalnu stijenku i vežu se na arcus tendineus. Kod postraničnog defekta može se izvesti i postupak po Burch-u. Pri tome se šavovi koji prolaze kroz prednju stijenku rodnice fiksiraju na Cooper-ov ligament te priječe hiperomobilnost. Stopa recidiva prolapsa nakon prednje kolporafije varira između 3 i 22% u praćenju bolesnica u vremenu od 2 do 20 godina (Stanton i sur., 1982). Da bi se smanjila ta visoka stopa recidiva pri operaciji se sve više koriste sintetički materijali pa se tako oslabljeno vezivno tkivo može nadomjestiti Perigee sustavom. Radi se o sustavu s mrežicom iz propilenskih monofilamentnih vlakana koja se položi na pubocervikalnu fasciju i tako je ojača. Perigee operacija se može izvesti i u slučaju kada je uterus *in situ*. Tada se fiksiranjem mrežice na cerviks uterusa može spriječiti njegovo ispadanje. U randomiziranoj kliničkoj studiji je dokazano da je učestalost recidiva bila manja za 18% u bolesnica u kojih je postavljena resorptivna mrežica u odnosu na klasično operirane pacijentice (Sand i sur., 2001). Još bolji uspjeh se postiže neresorptivnim polipropilenskim mrežicama (Benson, 1996). Najčešća postoperativna komplikacija je erozija rodnice (Milani i sur., 2004), no ona ubrzo nestaje primjenom lokalnog estrogenskog pripravka.



Slika 7. Prednja kolporafija

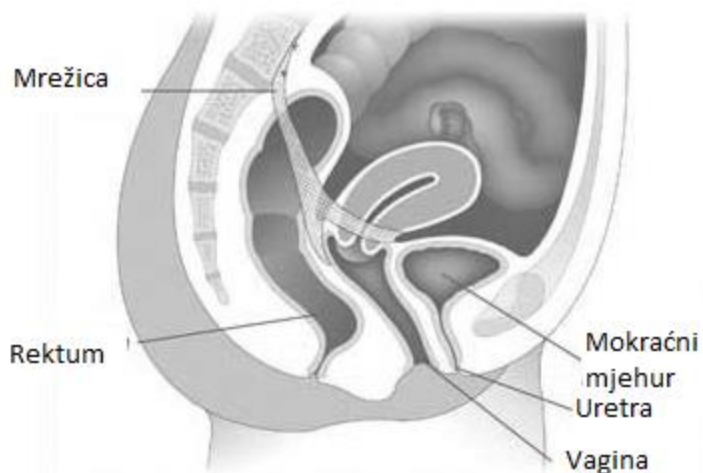
Kod kirurškog liječenja prolapsa stražnje vaginalne stijenke može se koristiti tradicionalna stražnja kolporafija, ugradnja implantata i abdominalni pristup laparotomijom ili laparoskopijom. Najčešće provedena operacija je još uvijek stražnja kolporafija (Slika 8). Nakon središnje incizije stijenke rodnice, ligiranja i resekcije peritonealne vrećice, pristupa se zatvaranju podležeg fascijalnog defekta. Stopa recidiva kod stražnje kolporafije je 18 do 24% (Kahn, 1997). Moguća komplikacija je "de novo" nastala dispareunija. Dva najpoznatija kirurška pristupa koja zatvaraju peritoneum Douglasovog prostora su Moschocowitz operacija s horizontalnim šavovima i Halbanova metoda s vertikalnim šavovima. U prvom pristupu česte su komplikacije poput uretralnog presavijanja (kinking) i opstrukcija tankog crijeva (Dicke, 1985). Ti zahvati se mogu provesti vaginalno, abdominalno ili laparoskopski, a obično su udruženi s operacijama drugog dijela defekta dna zdjelice. Za sad nema dovoljno podataka da bi se odredila najbolja. Peritoneum sam nije potporna struktura tako da je uspješnost ovih operacija dobra jedino ako se kombiraju s kirurgijom uz potporu vaginalnog svoda i uterusa. Abdominalni pristup prolapsu stražnje vaginalne stijenke uključuje tehniku sakralne kolpoperineopeksije kod koje se stražnja vaginalna stijenka pojačava implantatom koji se proteže od sakruma do perinealnog tijela. Najnoviju metodu fiksiranja stražnjeg svoda rodnice predstavlja sistem Apogee, kojim postizemo podupiranje cjelokupne stražnje stijenke rodnice. Sustav s mrežicom položi se na rektovaginalnu fasciju, a mrežica fiksira pomoću dvije trake koje se provedu kroz ishiorektalnu fosu. Dvjesto randomiziranim kontroliranim studijama koje su usporedile

transvaginalni i transrektalni pristup u liječenju rektokela pokazuju manji uspjeh u operiranih transrektalno (Kahn, 1999 i Nieminen, 2004).



Slika 8. Stražnja kolporafija

Za simptomatski prolaps uterusa idealna kirurška terapija je vaginalna histerektomija sa ili bez bilateralne salpingooforektomije. Vaginalnim se pristupom postiže jednaka stopa uspješnosti kao i abdominalnim. S obzirom na čestu udruženost prolapsa uterusa sa cistokelom, enterokelom i/ili rektokelom, uz vaginalnu histerektomiju se radi tradicionalna prednja i stražnja kolporafija. Kod žena koje žele sačuvati maternicu primjerene su operacije suspenzije maternice koje se mogu izvesti vaginalnim, abdominalnim i laparoskopskim pristupom. Strukture o koje vršimo suspenziju maternice su sakrouterini ligamenti i promontori sakruma. Sakrohisteropeksija uključuje vezanje uterusa za prednji longitudinalni ligament preko sakruma s implantatom Y oblika (Slika 9).



Slika 9. Sakrohisteropeksija

U kirurškom liječenju prolapsa svoda rodnice koristi se transvaginalna korekcija fiksacijom za sakrospinalne ligamente. U retrospektivnoj studiji pokazano je da je 93% bolesnica zadovoljno korekcijom svoda rodnice laparoskopskom sakrokolpopeksijom (Cosson i sur., 2002). Pri tome šav prolazi do svoda rodnice kroz medijalni dio sakrospinalnog ligamenta. Može biti unilateralna i bilateralna. Postupak može promijeniti položaj središnjice rodnice što može uzrokovati dispareuniju. Od komplikacija se može pojaviti krvarenje iz pudendalnih krvnih žila, ozljeda n. ishiadikusa te bol u glutealnom području. Jedna od mogućnosti je i uterosakralna suspenzija kod koje se svod rodnice veže uz sakrouterini ligament ili uz m. iliokocigeus.

## **6. POSTOPERATIVNE KOMPLIKACIJE UROGINEKOLOŠKIH OPERACIJA**

Cilj postoperativne njege je obnova fiziološkog i psihološkog zdravlja pacijentice. Trajanje postoperativnog razdoblja je varijabilno. Ovisi o vrsti kirurškog zahvata i javljanju postoperativnih komplikacija. Postoperativno razdoblje obuhvaća vremenski period od kirurškog zahvata do ponovne uspostave normalne rutine i životnih navika pacijentice. Neki dijele to razdoblje na tri faze. Prva faza ili faza perioperativne stabilizacije odnosi se na prvih 48 sati od operacije. Kirurg je zadužen za uspostavu normalnih fizioloških funkcija, posebice funkciju dišnog, kardiovaskularnog i neurološkog sustava. Pacijentice starije životne dobi sa svojim komorbiditetima obično zahtijevaju dužu i kompleksniju kiruršku proceduru, pa tako i period perioperativne stabilizacije duže traje i nosi veći rizik postoperativnih komplikacija. U ovom periodu se pacijentica oporavlja od anestezije te se vrši homeostaza. Druga faza je faza postoperativnog oporavka i traje do 4 dana. U ovom periodu pacijentica uspostavlja regularnu dijetu te prelazi sa parenteralne na oralnu primjenu lijekova. Najviše tradicionalnih komplikacija se javlja upravo u ovom razdoblju. Treća faza traje od 1 do 6 tjedana i karakterizira je postupna tranzicija u normalno fiziološko i psihološko zdravlje. U ovoj fazi pacijentica postepeno dobiva na snazi i vraća se redovnim životnim aktivnostima. Prolazeći kroz ove faze potrebe pacijentice se mijenjaju. U početku je primarna zadaća kontrola postoperativne boli i mučnine, a kasnije vraćanje dostojanstva pacijentice i psihološka potpora u privikavanju na postoperativne promjene. Postoperativne komplikacije se mogu javiti bilo kada nakon zahvata. Neizmjerljivo ih je važno na vrijeme prepoznati i liječiti kako se ne bi javili još teži medicinski problemi. Komplikacije svakako produžuju boravak u bolnici što poskupljuje liječenje pacijentica.

Međutim često se komplikacije javljaju i zbog preranog otpuštanja iz bolnice nakon operativnog zahvata. Danas se mnogi kirurški zahvati obavljaju laparoskopski kod kojih je trajanje bolničkog liječenja oko 24 sata. Zbog toga se većina komplikacija javlja kod kuće. Potrebno je detaljno informirati pacijenta i obitelj o mogućim komplikacijama te o tome kako ih prepoznati. Kirurški stres pokreće mnoge fiziološke obrambene mehanizme, a neki od tih mehanizama mogu biti problematičniji od samog kirurškog zahvata. Pojedine pacijentice nakon operacije razviju jaku rezistenciju inzulina što dovodi do hiperglikemije i težeg cijeljenja rane. Potrebno je minimizirati te fiziološke odgovore i tako spriječiti pojavu nuspojava prevencijom tromboembolije, prevencijom kardioloških komplikacija primjenom beta blokatora, pojavu mučnine antiemeticima itd. Ovdje ćemo opisati najvažnije komplikacije koje se javljaju u ginekoloških i uroginekoloških operacija, ali i općih komplikacija vezanih uz kirurško liječenje.

### **6.1. POSTOPERATIVNA VRUĆICA**

Definicija postoperativne vrućice varira između različitih autora. Diurnalne fluktuacije tjelesne temperature su fiziološke u normalnom ljudskom tijelu. Većina definicija definira postoperativnu vrućicu kao povišenu tjelesnu temperaturu iznad 38°C 24 sata nakon zahvata. Uobičajeno je u postoperativnom razdoblju imati blago povišenu tjelesnu temperaturu u prvih 72 sata posebice u popodnevnim i večernjim satima. Prema istraživanju Peiperta i suradnika čak do 75% pacijentica nakon ginekoloških operacija razvije u određenom razdoblju tjelesnu temperaturu višu od 37°C. U tom istraživanju su dokumentirali morbiditet postoperativne vrućice od 14% nakon histerektomije na uzorku od 686 pacijentica (Peipert i sur., 2004). Vrućica je najčešći dijagnostički problem u postoperativnom razdoblju. Razlog tomu je širok spektar mogućih uzroka povišenju tjelesne temperature. Najčešći uzroci vrućice su atelektaza, dehidracija, pneumonija, infekcija mokraćnih puteva, neseptički flebitis, infekcija rane, ozljeda uretera ili mokraćnog mjehura... Prema istraživanju Peiperta i suradnika za drastično povećanje rizika pojave postoperativne vrućice zaslužna su dva faktora: operativno vrijeme duže od 2 sata i primjena transfuzije krvi. Ugrubo je oko 20% operativnih vrućica infektološke etiologije, dok je preostalih 80% neinfektološkog uzroka. Prema tome važno je ne liječiti postoperativnu vrućicu antibiotikom širokog spektra. Ukoliko se javi u pacijentice postoperativna vrućica, potrebnu ju je obraditi u tri osnovna koraka: uzeti anamnezu i status pacijentice te evaluirati osnovne laboratorijske parametre. Svakako treba obratiti pozornost na status pluća tražeći znakove

atelektaze ili pneumonije, sukusiju lumbalnih loža zbog sumnje na pijelonefritis, te pregledati površinske i duboke vene ruku i nogu za isključivanje flebitisa. Od laboratorijskih pretraga se najčešće izvodi kompletna krvna slika, radi se radiološko snimanje prsnog koša te analiza urina. U mnogim udžbenicima smatra se da mikroatelektaze uzrokuju 90% vrućica u prvih 48 sati nakon operacije. No prema jednom istraživanju nije se uspjelo naći povezanosti, asocijacije između atelektaza i vrućice (Engoren,1995). Intravenski kateter i Foleyev kateter, posebice ako se ne mijenjaju, su često uzrok infekcije te je za njih karakteristično naglo povišenje tjelesne temperature u do tada afebrilnih pacijentica. Infekcije rane i zdjelice se dijagnosticiraju od 4. do 7. postoperativnog dana te su asociirane sa vrućicom nižeg stupnja. U starijih osoba se infekcija ne mora prezentirati promjenom u fizikalnom statusu i laboratorijskim paramentrima. Ponekad je kod starijih pacijenatica prvi simptom infekcije promjena u mentalnom statusu. Uzrok vrućice su ponekad i lijekovi. Pacijentica sa vrućicom induciranom lijekovima se obično bolje osjeća te je boljeg općeg stanja u odnosu na visinu tjelesne temperature. Eozinofilija sugerira vrućicu povezanu lijekovima. Superficialni flebitis je još jedan uzrok postoperativne vrućice. Dijagnosticira se kliničkim pregledom i bolnošću u području intravenske braunile. Treba posumnjati na flebitis ukoliko je braunila u veni duže od 2 do 3 dana. U slučaju postavljenog centralnog venskog i epiduralnog katetera, potrebno je još ranije misliti na moguću komplikaciju u smislu infekcije zbog vrlo malo ili nimalo kliničkih znakova kao što su osjetljivost tog područja ili crvenilo u području katetera. Rijetke, ali opasne uzroke vrućice kao što su plućna embolija, tiroidna oluja i maligni tumor ne smiju se smetnuti s uma. Pojava vrućice je fiziološki mehanizam koji ima i povoljne učinke te zbog toga nije potrebno uvoditi antipiretsku terapiju ukoliko je pacijentica dobrog općeg stanja i bez sekundarnih simptoma vrućice. Temperatura iznad 41°C uzrokuje oštećenja stanica, tkiva i organa.

## **6.2. KRVARENJE**

Krvarenje je jedna od postoperativnih komplikacija koje se najviše bojimo. Signifikantno krvarenje, posebno arterijsko, većinom znači i reoperaciju. Vitalne parametre je potrebno pratiti u čestim intervalima u prvih 24 sata kako bi se što ranije otkrila hipovolemija. Također je potrebno pratiti hematokrit. Najbolje je odrediti hematokrit 24 i 48 sati nakon zahvata. Pad hematokrita ukazuje na krvarenje. Hematokrit vađen u prvih 24 sati nakon operacije ne reflektira u potpunosti stvarni intraoperativni gubitak krvi. On ovisi o tipu i količini parenteralnih



primijenjenih otopina te zbog toga često nepouzdan o procjeni intraoperativnog i postoperativnog krvarenja. Vrijednost hematokrita treći postoperativni dan daje vrijednu informaciju u procjeni gubitka krvi. Mlade zdrave žene bez komorbiditeta podnose i razine hematokrita od 22% bez potrebe za transfuzijom. Starijim pacijenticama sa srčanim i plućnim komorbiditetima je potrebna transfuzija ukoliko hematokrit padne ispod 30% (Farjah i Flum, 2007). Diureza je još jedan važan pokazatelj i rani znak smanjenog intravaskularnog volumena. Minimalna diureza bi trebala iznositi 0.5 mL/kg/h. Konzistentan ortostatski pad krvnog tlaka od 10mmHg ukazuje na potencijalni gubitak i do 20% krvnog volumena. U kirurškom liječenju stresne inkontinencije značajno krvarenje se javlja nakon lezije perivezikalnog venskog pleksusa prilikom pristupa u Retziusov prostor. Prosječni volumen izgubljene krvi tijekom kolporafije iznosi 200 mL (Van Geelen i sur., 1988), a tijekom Burchove kolposuspenzije iznosi 260 mL. Perioperativno krvarenje nakon laparoskopke kolposuspenzije je vrlo maleno (Alcalay i sur., 1995). Suburetralna sling procedura primjenom politetrafluoroetilenske (teflon) vrpce uzrokuje prosječni volumen krvarenja od 150mL (Hordach i sur., 1988). Ozbiljno krvarenje koje je zahtjevalo kiruršku drenažu je zabilježeno u 2.1% slučajeva nakon pubovaginalne sling operacije (Morgan i sur., 1985). Krvarenje nakon TVT sling zahvata ovisno o istraživanju je incidencije od 0.5% do 16% (Meschia i sur., 2001.; Wang i Lo, 1998). Operativne komplikacije nakon primjene transobturatorne sling tehnike (TOT) su rijetke, a značajna krvarenja još rjeđa (Krauth i sur., 2005). Krvarenje kao komplikacija abdominalnih i vaginalnih histerektomija prema CREST studiji se javlja u stopi od 8.3% (Dicker i sur., 1982), za razliku od stope 3.8% u studiji Daviesa i suradnika (Davies i sur., 2002).

### **6.3. KOMPLIKACIJE VEZANE UZ DIŠNI SUSTAV**

Opća anestezija i svaki kirurški pristup kojim se otvara peritoneum dovodi do promjene dišne funkcije, a posljedično i do mogućih komplikacija. Prema udžbeniku *Comprehensive Gynecology* komplikacije vezane uz dišni sustav su direktno odgovorne za 25% smrti u prvih tjedan dana nakon ginekološkog kirurškog zahvata. Mnoge od tih komplikacija se jave sekundarno zbog neadekvatne ventilacije, a pacijentice neadekvatno dišu zbog akutne boli u području kirurškog reza. Od češćih komplikacija vezanih uz dišni sustav spomenut ćemo atelektazu, pneumoniju i apneju tijekom spavanja. Postoperativne komplikacije vezane uz dišni

sustav se javljaju s učestalošću od 5 do 10% u svih kirurških pacijenata, a kod abdominalnih zahvata s učestalošću od 9 do 40% (Wong i sur., 1995; Arozullah i sur., 2000).

Atelektaza dolazi od dvije grčke riječi koje znače nepotpuno proširenje. Definirana je kao zatvaranje ili kolaps pluća koji rezultira smanjenom ili obustavljenom izmjenom plinova. Stupanj atelektaze može biti u spektru od kolapsa manjeg broja terminalnih bronhiola i alveola (mikroatelektaze) pa sve do kolapsa cijelog plućnog krila. Prema mnogim udžbenicima kirurgije atelektaza je glavni i najčešći uzrok postoperativne povišene tjelesne temperature. S druge strane neke studije su pokazale kako nema povezanosti između povišene tjelesne temperature i stupnja atelektaze dijagnosticirane radiološki. One smatraju da je atelektaza kao uzrok postoperativne vrućice medicinska dogma (Engoren, 1995). U postoperativnom razdoblju smanjuje se funkcionalni rezidualni volumen i popustljivost pluća što dovodi do povećanog napora u disanju. Mikroatelektaze nastaju kada sekret blokira manje dišne putove (<1 mm u promjeru). Bronhospazam također dovodi do pojave atelektaze. Progresivna atelektaza uzrokuje smanjenu saturaciju krvi kisikom i smanjen parcijalni tlak kisika u krvi uz normalan ili povišen parcijalni tlak ugljikovog dioksida. Predispozicijski faktori za pojavu atelektazu su pretilost, veća životna dob od 60 godina, pušači, prisutnost nazogastrične sonde, produljeno vrijeme operativnog zahvata, kronične bolesti pluća i srca, ležeći položaj pacijenta te primjena narkotika. Bol, primjena narkotika i ležeći položaj dovode do plitkog disanja u postoperativnom razdoblju. Sve to može dovesti do poremećaja omjera ventilacije i perfuzije u plućima. Klinički se atelektaza prezentira tahikardijom, tahipnejom i vrućicom koja se razvija u prvih 72 h nakon operacije. Fizikalnim pregledom se može auskultatorno čuti bronhalno disanje i vlažni inspiratorni hropci, a perkutorno skraćen plućni zvuk. Atelektaza se obično spontano riješi do petog postoperativnog dana. Visoko rizične pacijente se potiče na hodanje, duboko disanje, kašljanje, čestu promjenu položaja te podizanje uzglavlja u postelji, poglavito stoga što atelektaza može progredirati u pneumoniju (Goldhill i sur., 2007). Ponekad se perzistentna atelektaza liječi primjenom pozitivnog tlaka zraka preko maske, fizikalnom terapijom te inhalacijskim terapijskim postupcima.

Postoperativna pneumonija se često razvija u području atelektaze u kojima su povoljni uvjeti za razvoj bakterijske infekcije. Predispozicijski faktori za razvoj upale pluća su kronična opstruktivna plućna bolest, starija životna dob, pušenje, pretilost, nazogastrična sonda, dugotrajni

operativni zahvat, postoperativni pneumonitis i alkoholizam. Simptomi pneumonije su vrućica, tahipneja, dispneja i purulenti iskašljaj. Auskultacijom su često čujne krepitacije, a laboratorijski se nađu povišeni upalni parametri i leukocitoza. Radiološki su često vidljiva difuzna zasjenjenja pluća. Liječenje pneumonije je slično liječenju atelektaze, uz dodatak parenteralnih antibiotika. Inicijalni izbor antibiotika ovisi o gram bojenju sputuma, a konačan izbor antibiotika ovisi o bakteriološkoj kulturi sputuma. Prema istraživanju Arozullaha i suradnika na uzorku od 160805 pacijenata, pneumoniju kao postoperativnu komplikaciju je razvilo njih 2466 ili 1.5% pacijenata sa tridesetodnevnom postoperativnom mortalitetom od 21% (Azorullah i sur., 2001). Aspiracijski pneumonitis je komplikacija koja se javlja u 10% pacijenata koji su hospitalizirani zbog predoziranja drogom. Kao postoperativna komplikacija javlja se u prosjeku u jednog pacijenata na 3000 (Marik, 2001). Aspiracija želučanog sadržaja uzrokuje jaki kemijski pneumonitis. Aspiracija i njene komplikacije su uzrok 30% anestezioloških mortaliteta. Aspiracijska pneumonija se javlja inhalacijom koloniziranog sekreta iz orofarinksa. Žene koje su u većoj opasnosti od aspiracijske pneumonije su starije životne dobi i/ili pretili, dijagnosticirane hijatalne hernije, hitno operirane sa sadržajem u želucu. U teškom aspiracijskom pneumonitisu se javlja adultni respiratorni distress sindrom. Sekundarna infekcija često komplicira aspiracijski pneumonitis te zahtjeva antibiotik širokog spektra. Prevencija obuhvaća nazogastričnu sukciju, antacide, H<sub>2</sub> blokatore preoperativno, narkotike i sedative. Aspiracijska pneumonija za razliku od aspiracijskog pneumonitisa redovito zahtjeva antibiotsku terapiju.

Apneja tijekom spavanja je u zadnje vrijeme postala aktualna zbog visoke incidencije i prevalencije pretilosti i ekstremne pretilosti koja je poprimila pandemijske razmjere. Povećano masno tkivo vrata radi kompresiju i sužava dišne putove, i dovodi do intermitentne apneje u snu. Uz to naslage masnog tkiva u području prsnog koša uzrokuju smanjenu plućnu popustljivost, a kronična opstrukcija dišnih putova vodi često u hipoventilaciju. Zbog svega navedenoga treba biti posebno oprezan prilikom uvođenja narkotika u terapiju. Kod takvih pacijenata kojima je propisan narkotik, potrebno je kontinuirano pratiti saturaciju kisika na razini od oko 94%. Dizanje razine saturacije nije preporučljivo jer može doći do inhibicije centra za disanje sa posljedičnom hiperkapnijom i acidozom (Ahmad i sur., 2008).

## 6.4. ŠOK

Šok je životno ugrožavajuće stanje sa smanjenom perfuzijom krvi u tkivima i organima što uzrokuje stanično oštećenje i poremećaj funkcije tkiva i organa. Tipični znakovi šoka su niski krvni tlak, tahikardija i znakovi loše perfuzije organa kao što su konfuzija, gubitak svijesti i smanjena diureza. Ugrubo se šok može patofiziološki podijeliti na hipovolemijski, kardiogeni i distributivni šok. Hipovolemijski šok je najčešći uzrok zatajenja cirkulacije u ginekoloških pacijentica. Kardiogeni šok i septički šok su rijetki u ginekoloških pacijentica. Hipovolemiji u perioperativnom razdoblju pogoduje preoperativna dehidracija, intraoperativno krvarenje, gubitak izvanstanične tekućine, neadekvatna parenteralna nadoknada tekućine te postoperativno krvarenje. Loša i neadekvatna hemostaza su uzrok većine slučajeva perioperativnog krvarenja. Razvoj šoka ovisi o brzini gubitka krvnog volumena pa tako spori gubitak veće količine krvi iz vena ne mora nužno rezultirati nastankom šoka. Brzi gubitak 15-30% krvnog volumena uzrokuje blaži stupanj šoka koji se liječi intravenskom primjenom tekućina. Gubitak 30-40% krvnog volumena uzrokuje teški stupanj šoka te je potrebna primjena intravenska nadoknada tekućine i transfuzija eritrocita. U kritičnom stupnju hemoragijskog šoka pacijent je izgubio više od 40% krvnog volumena i potrebno je agresivno liječenje (Tintinalli, 2010). Hipotenziju u postoperativnom razdoblju uz krvarenje mogu izazvati reakcija na anesteziju i prekomjerna sedacija. U sumnji na hemoragični šok diferencijalno dijagnostički potrebno je isključiti pneumotoraks, plućnu emboliju, masivnu plućnu aspiraciju, infarkt miokarda i akutnu dilataciju želuca. Poremećaj zgrušavanja može biti uzrok krvarenju te tada treba misliti na moguću sepsu, fibrinolizu, difuznu intravaskularnu koagulaciju i nedijagnosticiranu bolest kao što je von Willebrandova bolest. Okultna intraperitonealna i retroperitonealna krvarenja često prati nedostatak značajnih lokalnih znakova i simptoma. Distenzija abdomena, rigiditet mišića i bol u ramenima su kasni znakovi intraperitonealnog krvarenja. Klinički signifikantno krvarenje može se dijagnosticirati uzastopnim mjerenjem hematokrita i paracentezom. Ultrazvuk također može pomoći u dijagnosticiranju nakupljanja tekućina u peritoneumu. Cilj liječenja hemoragičnog šoka mora biti u izmjeni, nadoknadi i održavanju efektivnog krvnog volumena kako bi se uspostavila normalna perfuzija i funkcija organa. Kako bi se to ostvarilo, potreban je odgovarajući srčani minutni volumen i periferni otpor. Prioritet je stoga uspostava adekvatne ventilacije jer loša izmjena plinova je najučestaliji uzrok smrti u takvih pacijenata. Simultano se brzo nadoknađuje tekućina kristaloidnim otopinama i transfuzijama krvi. Pravilo 3:1 sugerira

nadoknadu 3 mL kristaloidne otopine za svaki mL izgubljene krvi. Poželjna je i primjena jedne jedinice svježe smrznute plazme na svake dvije dane jedinice koncentrata eritrocita. *University Hospital Consortium* je 1995. razvio smjernice o upotrebi albumina, kristaloidnih i koloidnih otopina. Prema njima se preporuča upotreba kristaloidnih otopina kao prva linija u nadoknadi volumena u hemoragičnom šoku. Koloidne otopine se preporučuju u kombinaciji sa kristaloidnim otopinama kada krvni pripravci nisu odmah dostupni. U toj metaanalizi je statistički uočen povećani mortalitet od 6% u pacijenata koji su primili albumin (Vermeulen i sur.,1995). Indikacija za nadoknadu eritrocita je koncentracija hemoglobina jednaka ili manja od 80 g/L te kod pacijenata sa nešto većom koncentracijom hemoglobin, ali uz simptome kao što su bol u prsima, ortostatska hipotenzija, tahikardija koja ne reagira na nadoknadu tekućinama te kongestivno zatajenje srca. Transfuzija nije indicirana ukoliko je koncentracija hemoglobina iznad 100 g/L (Carson i sur., 2012). U pojedinim slučajevima krvarenja se pred kirurzima javlja dvojba o tome treba li reoperirati ili ne. Odluku nije poželjno odgađati. Dobrom eksploracijom se otkriva loša ligatura krvne žile ili retrahirana krvna žila. Reoperacija obično zahtjeva primjenu transfuzije krvi. U slučajevima perzistentnog postoperativnog krvarenja može se pristupiti bilateralnom podvezivanju hipogastrične arterije. Nažalost u ginekologiji se rijetko primjenjuje tehnika intraoperativne autologne transfuzije krvi koja se široko primjenjuje u kardiovaskularnoj i traumatološkoj grani kirurgije.

## **6.5. HEMATOMI**

Hematom je lokalizirana nakupina krvi izvan krvne žile. Veličina i incidencija hematoma obrnuto je proporcionalna sa kvalitetom postignute hemostaze intraoperativno. Pacijentice na terapiji aspirinom ili niskomolekularnim heparinom imaju povišen rizik od stvaranja hematoma. Obično nastaju oštećenjem vena, što uzrokuje polagano i kontinuirano krvarenje. Širenje hematoma se obično spontano zaustavi kada tlak širećeg hematoma nadiđe okolni venski tlak te se stabilni krvni ugrušak formira. Veličina hematoma ovisi o veličini virtualnog prostora, kompartmenta. Posebice veliki hematomi mogu nastati retroperitonealno i u području širokog ligamenta maternice (ligamentum latum uteri). Sumnja na hematom se postavlja najčešće trećeg dana nakon kirurškog zahvata zbog nalaza niskog hematokrita. Pacijentice obično u području hematoma imaju blagu do umjerenu osjetljivost. Klinički je teško razlikovati inficirani od neinficiranog hematoma prije incizije i drenaže. U dijagnosticanju retroperitealnog hematoma

je važan fizikalni i rektovaginalni pregled upotpunjen slikovnim pretragama. Hematomi manji od 5 mm se liječe konzervativno. Veći hematomi se liječe drenažom transkutano pod kontrolom ultrazvuka. Hematomi u zdjelici i u širokom ligamentu se dreniraju vaginalno. Subkutani i fascijalni hematomi se obično povlače spontano, no povezani su sa povećanim rizikom od infekcije rane. U diferencijalnoj dijagnozi hematoma i zdjeličnog apscesa treba misliti i o mogućem stranom tijelu. Rijetko, u 1 na 1500 laparotomija zaostane nakon operacije tupfer ili neko drugo strano tijelo (Gawande i sur., 2003). Ukoliko se u tim slučajevima ne otkrije strano tijelo na vrijeme posljedično mogu nastati teške komplikacije. Prevencije radi potrebno je prije i nakon zahvata prebrojati instrumente i tufere, te koristiti samo one materijale tijekom operacije koje se mogu uočiti na radiološkoj pretrazi.

## **6.6. TROMBOFLEBITIS I PLUĆNA EMBOLIJA**

Površinski tromboflebitis je jedna od najčešćih komplikacija nakon kirurškog zahvata i najčešće je povezana sa intravenskim kateterima. Obično je to benigna bolest no u 5% slučajeva povezana je sa dubokom venskom trombozom. Površinski tromboflebitis je jedan od učestalijih uzroka postoperativne vrućice. Zahvaća vidljive vene tik ispod kože, a zahvaćeno područje je obično hiperemično, povećane osjetljivosti, bolno i toplo na dodir. Posebice su osjetljive pacijentice sa varikozitetima vena nogu. Rekurirajući tromboflebitis pobuđuje sumnju na malignu bolest. Tromboflebitis vene saphene magne može se proširiti u područje dubokih vena nogu i posljedično oštetiti zalistke dubokih vena i uzrokovati kroničnu vensku insuficijenciju i povećan rizik za plućnu emboliju (Verlato i sur., 1999). Ozbiljna komplikacija korištenja intravenskog katetera je infekcija tromba koji uzrokuje septički tromboflebitis. Prema jednom istraživanju, incidencija sepse uzrokovane intravenskim uređajima je bila najniža kod upotrebe intravenskih katetera i iznosila je 0.1%. Uporabom centralnih venskih katetera je incidencija sepse bila viša, 4.4%. Incidencija sepse uzrokovana primjenom intraarterijskih katetera je iznosila 0.8% (Maki i sur., 2006). Što je vremenski dulje prisutan venski kateter, povećava se rizik tromboflebitisa i sepse. Zbog toga većina autora preporuča promjenu katetera svaka 2-3 dana. Venski kateter se mora izvaditi na prvi znak induracije, eritema ili edema. Blagi površinski tromboflebitis se liječi toplim oblozima, mirovanjem i elevacijom ekstremiteta. Za proširenije tromboflebitise koriste se protuupalni lijekovi kao što je ibuprofen, a rijetko antikoagulacijska terapija niskomolekularnim heparinom. U septičkom tromboflebitisu je potrebna primjena antibiotika.

Prema udžbeniku *Comprehensive gynecology*, tromboembolijske komplikacije se obično javljaju rano u postoperativnom razdoblju, njih 50% unutar 24 sata i 75% unutar 72 sata. Samo 15% se javlja nakon 7 dana od operacije. Tromboza dubokih vena i plućna embolija uzrokuju 40% smrtnih slučajeva u ginekološkim slučajevima. Prema gore navedenom udžbeniku incidencija duboke venske tromboze (DVT) u ginekoloških operacija bez profilakse iznosi od 7 do 45%. Neki od faktora koji povećavaju rizik od duboke venske tromboze su aktivni karcinom, trombofilije, starija životna dobi, antifosfolipidni sindrom, centralni venski kateter, imobilizacija, upalna bolest crijeva, intravenska upotreba narkotika, pareza udova, dugotrajno putovanje, pretilost, oralna kontracepcija, kirurško liječenje, trauma, trudnoća... Prema *Te Linde's Operative Gynecology* dužina trajanje operativnog zahvata povećava učestalost duboke venske tromboze. 15% pacijentica razvije duboku vensku trombozu ako zahvat traje jedan do dva sata. Klinički znakovi i simptomi za dijagnozu DVT su nespecifični. Među pacijenticama koje razvijaju znakove i simptome, 68% ima induraciju mišića potkoljenice, 52% edem potkoljenice, 25% osjetljivost tog područja, a 11 % razvije razliku veću od 1 cm u opsegu bolesne od zdrave potkoljenice. Homansov znak je prisutan u 10% slučajeva, a bol u potkoljenici nakon postavljene manšete u oko 40% slučajeva. Ne postoji ni jedan univerzalno prihvaćen algoritam za najbolji izbor i redoslijed pretraga, ali se preporučuje započeti određivanjem D–dimera, nastaviti Doppler ultrasonografijom dubokih vena donjih ekstremiteta ukoliko su D– dimeri povišeni, zatim uraditi CT ili V/Q scintigrafiju pluća ukoliko je duplex sonografija negativna. D–Dimer je razgradni proizvod unutarnje fibrinolize pa njegova povišena razina ukazuje na svježi tromb. Test ima visoku senzitivnost, jer >90% bolesnika sa DVT/PE ima povišene vrijednosti. Međutim, pozitivan rezultat nije specifičan za vensku trombozu jer mnogi bolesnici bez DVT/PE također imaju povišene vrijednosti. Suprotno tome, niski D–dimeri imaju negativnu prediktivnu vrijednost >90%, pa služe za isključivanje DVT/PE. D-dimeri mogu biti povišeni u traumi, intravaskularnoj hemolizi, trudnoći, u upalnim stanjima te nakon kirurškog zahvata. Zbog zadnje stavke, D-dimeri nisu pouzdani u operiranog pacijenta (Caprini i sur., 2004). U prospektivnoj studiji su Lensing i suradnici pomoću kriterija stlačivosti ili kompresije vena pomoću ultrazvučne sonde dobili specifičnost od 99% i osjetljivost od 91% u dijagnostici DVT. Prevencija DVT je u biti prevencija PE. U ginekologiji i uroginekologiji cilj je rano otkrivanje i liječenje duboke venske tromboze što se postiže antitrombotskom terapijom. Izbor liječenja je obično primjenom heparina, nefrakcioniranog ili niskomolekularnog (NMH). Usporedbom ove

dvije vrste heparina, dokazana je blaža prednost niskomolekularnog heparina zbog 23% redukcije krvarenja u odnosu na nefrakcionirani. Dokazana je i bolja regresija tromba iz vena primjenom niskomolekularnog heparina (Kakkar i sur., 1993). U drugim studijama koje su pokazale da je efikasnost i sigurnost supkutanog niskomolekularnog heparina i dozirano intravenskog nefrakcioniranog heparina slična, daje se prednost niskomolekularnom zbog toga što nije potreban laboratorijski monitoring i omogućeno je pacijentima da se samostalno liječe kod kuće (Pradoni i sur., 1992). U prevenciji DVT se daju niske doze nefracioniranog heparina preoperativno i postoperativno, niskomolekularni heparin (NMH) koji je djelotvorniji od prethodnog, varfarin, noviji antikoagulansi, kompresivne–elastične čarape i druga sredstva za sprečavanje venske staze ili za stimulaciju krvnog protoka u nogama. Nefrakcionirani heparin se daje u dozi od 5000 jedinica SC 2 h prije operacije i svakih 8 do 12 h poslije operacije idućih 7 do 10 dana ili dok bolesnik u potpunosti ne postane pokretan. Doziranje NMH ovisi o lijeku: enoksaparin 30 mg SC svakih 12 h, dalteparin 2500 jedinica 1×/dan, a tinzaparin 3500 jedinica 1×/dan. U liječenju već nastale duboke venske tromboze primjenjuje se nefrakcionirani heparin u bolus dozi od 5000-10000 IU, a nastavlja se kontinuiranom infuzijom nefrakcioniranog heparina 1000-1500 IU na sat. Trajanje terapije heparinom je 5-7 dana. Unutar 48 sati od uvođenja heparina, počinje se terapija varfarinom. Varfarin se dozira tako da INR 2-3. Antikoagulacija varfarinom je zapravo sekundarna profilaksa koja može trajati do 9 mjeseci (Bates i Ginsberg, 2004). Poželjno je i nošenje kompresivnih čarapa i do dvije godine nakon dijagnosticiranja DVT.

O plućnoj emboliji (PE) smo već dosta toga rekli u sklopu duboke venske tromboze. Profilaksa plućne embolije je profilaksa venske tromboze. Plućna embolija je uzrok 15% svih iznenadnih smrti prema udžbeniku *Harrison's Principles of Internal Medicine*. Većina plućnih embolusa u ginekoloških pacijentica dolazi iz tromboziranih vena zdjelice i femoralnih vena. Ne postoje patognomonični znakovi i simptomi PE. Diferencijalna dijagnoza je široka i uključuje stanja kao što su pneumonija, srčano zatajenje, atelektaza, aspiracija, akutni distres sindrom, sepsa... Simptomi plućne embolije su dispneja, bol u prsima, hemoptiza i tahikardija. Za predviđanje kliničke vjerojatnosti za postojanje plućne embolije široko se koristi bodovna tablica koju je izradio Wells sa suradnicima, eng. *Wells score*. Klinički rizik u tablici za postojanje PE su tahikardija, imobilizacija duža od 3 dana, klinički znakovi i simptomi DVT, isključenje drugih dijagnoza u diferencijalnoj dijagnostici, kirurški zahvat unatrag 4 tjedna, hemoptiza i prethodna epizoda DVT ili PE (Weels i sur., 1995). Najčešća lokalizacija plućnog embolusa je u donjem

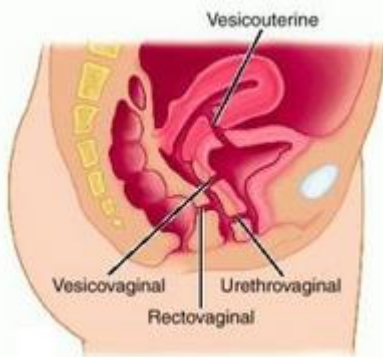


režnju desnog pluća. Laboratorijski nalazi koji pomažu u dijagnostici su RTG srca i pluća, EKG, razina troponina i BNP, analiza plinova u krvi. Oko 15-20% pacijenata ima klasičan EKG nalaz za PE, duboki S u I.vodu, Q zubac u III.vodu i inverziju T vala u III.vodu – S1Q3T3 (McGinn i White, 1935). Od slikovnih tehnika najvrijednije su u dijagnostici V/Q scintigrafija pluća i spiralni CT s kontrastom. V/Q scintigrafija otkriva područja pluća koja su ventilirana, ali su bez perfuzije, što se događa kod PE. Rezultati se prikazuju kao niska, srednja ili visoka vjerojatnost za PE, a počivaju na nalazu perfuzijskih ispada u V/Q scintigramima. Potpuno normalan scintigram isključuje PE sa gotovo 100% točnošću. Prema istraživanju osjetljivost V/Q scintigrama iznosila 98%, a specifičnost 10% (PIOPED investigators, 1990). Spiralni CT s kontrastom je zamjena za V/Q scintigrafiju i plućnu arteriografiju u mnogim situacijama jer je CT brza, lako dostupna i neinvazivna slikovna pretraga koja uz to daje više informacija o drugim patološkim procesima u plućima (Frieri i sur, 2004). Liječenje plućne embolije provodi se antikoagulantnom terapijom nefrakcioniranog heparina intravenski ili niskomolekularnim heparinom, slično kao u dubokoj venskoj trombozi. U pojedinim slučajevima dolazi u obzir trombolitička terapija kada je pacijent hipotenzivan, a nema visok rizik od krvarenja te u masivnoj plućnoj emboliji (Guyatt i sur, 2012). MAPPET-3 studija (Management Strategies and Prognosis of Pulmonary Embolus-3) je pokazala da je u emboliji teže kliničke slike trombolitička terapija superiorna heparinu. Pacijenticama sa kontraindikacijom za heparinsku i trombolitičku terapiju, rezervirana je terapija ugradnjom filtra u donju šuplju venu. Filtri smanjuju akutne i subakutne trombotične embolizacije u plućima. Svim pacijenticama koje nemaju kontraindikacije, preporuča se profilaktična terapija varfarinom 3-9 mjeseci.

## **6.7. UROGENITALNE FISTULE**

Urogenitalnim fistulama nazivamo svaku komunikaciju između mokraćnog i genitalnog sustava (Slika 10). Najčešći uzrok urogenitalnih fistula u razvijenom svijetu su kirurške operacije, dok je u zemljama trećeg svijeta najčešći uzrok porod. Rjeđe fistule nastaju nakon radioterapije, infekcije i u proširenoj malignoj bolesti. Problemom i liječenjem urogenitalnih fistula pretežito se bave uroginekolozi. U mnogim udžbenicima uroginekologije, urogenitalne fistule se smatraju kompleksnim problemom. Abdominalna i vaginalna histerektomija su najčešći uzrok nastanka vezikovaginalne i uretrovaginalne fistule. Vezikovaginalna fistula se prema jednom istraživanju javlja jednom na svakih 1800 abdominalnih histerektomija (Miller i Webster, 2001). Prema

udžbeniku *Textbook of female urology and urogynecology*, autor navodi da je od 233 urogenitalnih fistula koje su mu prosljeđene tijekom 17 godina, 156 ih je nastalo kao komplikacija kirurgije u području zdjelice, a od toga 118 nakon histerektomije. Od ostalih zahvata koji su se komplicirali urogenitalnim fistulama spominju se uretralna divertikulektomija, kolektomija, kolporafija i kolposuspenzija. Različite rezultate su objavili Hilton i Ward o etiologiji urogenitalnih fistula u jugoistočnoj Nigeriji. Njihovi rezultati pokazuju učestalost fistule povezane s porodom od 92.2%, nakon kirurškog zahvata od 4.4% (Hilton i Ward, 1998). Smatra se da je uzrok nastajanja fistule rezultat ozljede donjeg mokraćnog sustava tijekom operacije. Od drugih uzroka nastanka fistula spominju se devaskularizacija tkiva tijekom disekcije, krivo postavljen šav, infekcija te hematoma zdjelice. Prema jednom istraživanju na uzorku od 839 pacijentica, u kojem su nakon kirurških zahvata zbog benignih uzroka radili postoperativnu cistoskopiju, uočena je učestalost oštećenja mokraćnog mjehura od 2.9%, a uretre od 1.8% (Ibeanu i sur., 2009). Finsko istraživanje objavljeno 1998 godine, nakon retrospektivnog praćenja u razdoblju od 1990-1995, zabilježene su 142 ozljede donjih mokraćnih puteva i 62379 histerektomija. Ukupna incidencija ozljeda uretre je bila 1 fistula na 1000 histerektomija; od toga 13.9 na 1000 nakon laparoscopske histerektomije, 0.4 na 1000 nakon abdominalne, 0.3 na 1000 nakon supracervikalne i 0.2 na 1000 nakon vaginalne histerektomije. Incidencija ozljeda mokraćnog mjehura je bila 1.3 na 1000 zahvata. 65% ozljeda mokraćnog mjehura su bile fistule, što daje incidenciju vezikovaginalnih fistula od 0.8 na 1000 zahvata (Härkki-Sirén i sur, 1998).



Slika 10. Urogenitalne fistule

Za dijagnozu urogenitalne fistule važna je detaljna anamneza i još detaljni pregled pacijentice. Urogenitalna fistula se obično prezentira bezbolnim i konstantnim gubitkom urina, obično kroz vaginu. Ponekad se inkontinencija javlja vezano uz promjenu položaja tijela. Ako je bježanje

urina ili inkontinencija mokraće intermitentna i ovisna o položaju treba posumnjati ponajprije na uretrovaginalnu fistulu. Većina fistula postane simptomatska nakon 8-12 dana nakon operacije, a rijetko i kasnije tek nakon 25 dana postoperativno. Diferencijalno dijagnostički potrebno je isključiti ostale uzroke inkontinencije mokraće. U dijagnozi fistule potrebno je potvrditi da je iscjedak urin, zatim da je inkontinencija ekstrauretralna, odrediti mjesto curenja urina te na kraju isključiti postojanje multiplih fistula. Vrlo korisna je pretraga u kojoj se intravezikalno injicira metilensko modrilo, a prethodno se u rodnici postavljaju tri vaginalna tampona. Nakon 20ak min se tamponi vade. Ako je donji tampon obojen metilenskim modrilom, to sugerira uretrovaginalnu fistulu, a ako su srednji i gornji tampon obojeni modrilom nalaz sugerira postojanje vezikovaginalne fistule. Važno je napraviti od pretraga ekskrecijsku urografiju kako bi se procijenilo stanje uretera i isključilo postojanje fistule uretera. Dilatacija uretera je karakteristična u ureteričnoj fistuli, a njezino postojanje uz vezikovaginalnu fistulu može govoriti o teškoj i kompleksnoj leziji kao što je na primjer ureterokolovezikovaginalna fistula. Od drugih slikovnih metoda koriste se još retrogradna pijelografija, cistografija, fistulografija, UZV, CT i MRI. Cistoskopija je od velike važnosti u utvrđivanju lokalizacije i veličine fistule te odnosa fistule s ušćima uretera. Malu fistulu je često vrlo teško naći među naborima mokraćnog mjehura. Glavna indikacija za cistoskopiju kod postojanja vezikovaginalne fistule je u tome da se uoči odnos fistule i ušća uretera. Važno je rano liječenje i koje ovisi o etiologiji i mjestu lezije. Ukoliko se kirurška trauma uoči u prvih 24 sati nakon zahvata, reoperacija i popravak tkiva su primjereni. Većina fistula se dijagnosticira kasnije, te bi se trebale pokušati liječiti konzervativno postavljanjem trajnog katetera kroz 6-8 tjedana, kada je i najčešće spontano zatvaranje fistula. Neke urogenitalne fistule su asimptomatske te njihovo perzistiranje ne zahtjeva kirurško liječenje. Primjeri su male distalne uretrovaginalne fistule, male uterovezikalne fistule i neke niske rektovaginalne fistule. U periodu čekanja na zahvat zatvaranja fistule, preporuča se koristiti pelene i tampone kako bi pacijentice mogle socijalno funkcionirati. Koža vanjskog spolnog sustava je pod značajnim rizikom nastanka iritacijskog dermatitisa te se preporuča korištenje silikonske kreme. Važno je dobro tajmiranje operativnog zahvata, što je neophodno za uspjeh operacije. Potrebno je dati dovoljno vremena kako bi se odvojilo izumrlo, nekrotično tkivo i smirila upala. U slučaju radijacijskih fistula potrebno je ponekad čekati i više od 12 mjeseci od dijagnosticiranja urogenitalne fistule. Kod obstetričkih fistula je potreban minimum od 3 mjeseca od poroda. Kirurško liječenje fistule nastale komplikacijom kirurškog zahvata je najranije

moгуće nakon 10-12 tjedana. Kirurški pristup mođe biti abdominalni, vaginalni i abdomino-vaginalni. Razmišljanja o tome koji je pristup bolji se razlikuju. Općenito, vaginalni pristup je brži, s manjim morbiditetom i bržim oporavkom. Uroginekolog odlučuje o najboljem pristupu u svakom individualnom slučaju. Prijeoperacijska priprema sadrđava antibiotku terapiju. Vaginalni tampon s antibiotskom kremom noć prije zahvata te profilaktička antibiotska terapija su važni u osiguranju sterilnih uvjeta u području zahvata. Postoje dva glavna načina zatvaranja fistule vaginalnim putem: klasična saucerizacija prema Simsu i najčešći način disekcija i zatvaranje u slojevima. Sluznica oko fistuloznog kanala se incidira, ali se ne ekscidira. Šavovi se moraju postaviti sa velikom točnošću u stjenku mjehura te ne bi smjeli probiti sluznicu. Popravak se mora vršiti od kraja fistuloznog otvora prema sredini tako da su najmanje dostupni dijelovi kanala sašiveni prvi. Poželjno je da šavovi budu 3mm odmaknuti jedni od drugih. Drugi sloj se postavi okomito na prema prvom sloju koristeći paravezikalno tkivo te zatvara mrtvi prostor. Treći sloj šavova čini mukozalni flap prednje stjenke rodnice kojim se pokrije mjesto fistule. Kada lokalni nalaz ne dozvoljava uporabu ove tehnike potrebno je upotrijebiti Martius graft, peritoneum ili musculus gracilis. Martius graft je fibromasno tkivo velikih usana koje je dobro vaskularizirano. Postoji još i tehnika po Latzku koja uključuje eksciziju epitela oko fistuloznog otvora i obliteraciju gornjeg dijela vagine što loše utječe na seksualnu funkciju žena. Jukstacervikalne i vezikocervikalne fistule se mogu operirati vaginalno ukoliko se mođe cerviks povući prema introitusu. Abdominalni pristup je odgovarajući za sve vezikovaginalne fistule koje se ne šire i u uretru, fistule koje završavaju u svodovima ili forniksima vagine te koje nisu dostupne vaginalnim putem. Postoje transvezikalna i transperitonealna korekcija. Transvezikalna korekcija je ekstraperitonealnog pristupa sa retropubičnom cistotomijom. Tehnika zatvaranja je slična transvaginalnom zatvaranju pomoću flapova sa cirkumcijom fistule i ekscizije ožiljnog tkiva te šivanjem uroepitela. Transperitonealnim pristupom otvara se peritonealna šupljina te se ulazi u područje između mjehura i vagine kako bi se prikazao fistulozni kanal koji se ekscidira. Vagina se šiva u jednom sloju, a mjehur u dva sloja. Obično se koristi omentalni graft koji se stavlja između mokraćnog mjehura i rodnice. Nakon operativnog zahvata je potrebna pojačana njega, unos tekućine od minimalno 3L dnevno sve dok urin ne postane bistar te kontinuirana drenaža preko urinarnog katetera i suprapubičnog katetera kroz 10-14 dana uz primjenu antikolinergika. Cistografski se provjeri zatvoren fistulozni kanal te se odstrani urinarni kateter, a kasnije i suprapubični kateter. Tehnike liječenja uretrovaginalne fistule su identične liječenju

malih vezikovaginalnih fistula. Pristupa se transvaginalno, napravi se cirkumcizija vaginalnog epitela i formira vaginalni flap koji pokriva otvor fistule. Ako je tkivo upitne kvalitete koristi se Martius flap. Ponekad je potrebno učiniti rekonstrukciju uretre. Može se učiniti od prednje ili stražnje stjenke mokraćnog mjehura, ili korištenjem vaginalnog epitela koji formira neo-uretru.

Ozljede uretera i ureteralne fistule se javljaju najčešće nakon zdjelične kirurgije. Ukoliko se otkriju odmah u postoperativnom razdoblju, liječe se perkutanom nefrostomom ili ureteralnim kateterom. Parcijalne lezije uretera se zbrinjavaju double J protezom, a ako se ne može postaviti plasira se nefrostoma (Lang, 1981). Ureterovaginalne fistule koje ne srastu spontano liječe se kirurški nakon 2 do 3 mjeseca. Perzistirajuće fistule se liječe reimplantacijom uretera u mokraćni mjehur.

Teško je komparirati i procijeniti rezultate kirurškog liječenja urogenitalnih fistula zbog različitih tehnika liječenja te varijacija oblika, položaja i veličine fistula. Rezultate liječenja je najbolje prikazati kroz uspjeh zatvaranja fistule nakon prve operacije. Pregledom literature postotak izlječenja varira od 60-98%. Prema jednom istraživanju nad uzorkom od 25 pacijentica, zabilježena je uspješnost kirurškog liječenja od 92 % (Leng i sur., 1998). Drugo istraživanje na uzorku od 41 pacijentice, postignuta je uspješnost liječenja urogenitalnih fistula od 85% (Kliment i Berats, 1992). Eilber i suradnici su postigli uspješnost u liječenju vezikovaginalne fistule korištenjem peritonealnog grafta od 96%, korištenjem Martius flapa od 97% te vaginalnog flapa od 33% (Eilber i sur., 2003).

## **6.8. POREMEĆAJI MOKRENJA**

Mnoge žene nakon operacije iskuse otežano ili onemogućeno mokrenje i nepotpuno pražnjenje mokraćnog mjehura. Ova komplikacija se najčešće javlja u operacijama koje uključuju uretru i vrat mokraćnog mjehura. Patofiziološki proces uključen u nastajanje ove komplikacije je trauma i edem perivezikalnog i periuretralnog tkiva. Početna pacijentičina nastojanja da se sama pomokri bi se trebala postići u sjedećem položaju. Pacijentici je potrebno omogućiti privatnost kako bi se smanjila moguća anksioznost. Posebice je otežano mokrenje pacijentici u prvih 24 sata nakon operacije. Kako bi se pacijentici pomoglo, koristi se Foleyev kateter te se drenira mokraćni mjehur. Drenaža mjehura sprječava akutnu distenziju mjehura sa mogućom posljedičnom disfunkcijom detruzora i refluksa mokraće u uretere. Većina problema sa

mokrenjem se spontano rješava vremenom i obično bez primjene lijekova. Ponekad je indicirana i intermitentna kateterizacija. Većina pacijentica preferira samokateterizaciju jer im to daje osjećaj kontrole u daljnjem postoperativnom oporavku. Refleksni uretralni spazam je čest nakon plastične operacije liječenja rektokele ili enterokele. Spazam se može smanjiti primjenom blokatora alfa adrenergičkih receptora. Ponekad se javlja i hipotonija mokraćnog mjehura koja se liječi primjenom kolinergika betanekola.

Prolazna retencija mokraće nakon TVT kirurškog liječenja iznosi 19.7% (Abouassaly i sur., 2004.), dok nakon operativnog zahvata kolposuspenzije iznosi i do 100% (Ward i Hilton, 2002). Incidencija perzistirajuće retencije mokraće nakon kirurškog liječenja inkontinencije se kreće od 2.3 do 25%. Velika varijabilnost ovih postotaka je i rezultat različitih definicija retencije urina. Meschia i suradnici su, na uzorku od 404 pacijentice nakon TVT procedure, uočili 4 postotnu komplikaciju poremećaja mokrenja (Meschia i sur, 2001). Najveća incidencija perzistirajuće retencije je nakon Burchove kolposuspenzije do 22% (Maher i sur., 1999.).

## **6.9. INFEKCIJA MOKRAĆNIH PUTEVA**

Od infekcija udaljenih od operacijskog polja najčešće se javlja infekcija mokraćnih puteva i pneumonija. Infekcija mokraćnih puteva je najčešći uzrok gram negativne bakterijemije. Prema udžbeniku *Comprehensive Gynecology*, 40% nozokomijalnih infekcija čine infekcije mokraćnih puteva od kojih je njih 60% povezano sa urinarnim kateterom. Pacijenti bez postavljenog katetera su također pod rizikom od infekcije, zbog distenzije mokraćnog mjehura i retencije urina. Normalni uroepitel inhibira adheziju bakterija na stijenku uretre i mokraćnog mjehura. Kateter remeti taj fiziološki mehanizam i omogućava bakterijama kolonizaciju i stvaranje biofilma. Biofilm je vrlo otporan na antibiotsku terapiju. Zbog navedenoga potrebna je zamjena katetera. Dnevni rizik razvoja bakteriurije pri prisustvu urinarnog katetera je 3-10%, a tijekom 30 dana je skoro 100% (Garibaldi i sur, 1982). Najčešći uzročnici infekcija povezanih sa urinarnim kateterom su *Escherichia coli* (21.4%), *Candida spp* (21%), *Enterococcus spp* (14.9%), *Pseudomonas aeruginosa* (10%), *Klebsiella pneumoniae* (7.7%) te *Enterobacter* (4.1%) (Hidron i sur., 2008). U prevenciji infekcije važna je tehnika postavljanja urinarnog katetera u sterilnim uvjetima, njega pacijenta sa postavljenim katetrom te održavanje zatvorenog sustava. U metaanalizi Santa i suradnika, uočena je smanjena učestalost kateter povezane infekcije korištenjem posebnog urinarnog katetera sa srebrnom presvlakom. Skuplji su, no smanjuju

učestalost bolničkih infekcija mokraćnih puteva za 50% (Saint i sur., 1998). Sistemsko davanje antibiotika u profilaksi daje kratkoročni efekt, a povećava razvoj otpornih i multirezistentnih bakterija. Smatra se da svi pacijenti sa urinarnim kateterom koji je postavljen duže od 3 tjedna imaju bakterijsku kolonizaciju. Pacijenti sa upalom donjih mokraćnih puteva su obično bez povišene tjelesne temperature, sa simptomima polaksiurije i dizurije. Upala gornjih mokraćnih puteva se prezentira sa vrućicom, tresavicom i bolovima u lumbalnoj loži. Dijagnoza se postavlja urinokulturom i analizom urina. Signifikantni je nalaz bakterija  $10^2$  mikroorganizma/mL jer 95% pacijenta sa  $10^2$  kolonija razvije s vremenom  $10^5$  CFU/mL (Stark i Maki, 1984). Preporučeno je minimalno tri dana antibiotske terapije u liječenju upale donjih mokraćnih puteva. Ako se simptomi i znakovi infekcije jave za vrijeme postavljenog katetera, potrebno je minimalno desetodnevno liječenje antibioticima sa redovitim izmjenama katetera.

#### **6.10. POSTOPERATIVNA MUČNINA I POVRAĆANJE (POMP)**

Nakon kirurškog zahvata česti su manji poremećaji probavnog sustava kao posljedica anestezije, lijekova i kirurške manipulacije. Većina žena osjeća mučninu 12 sati nakon zahvata, vjetrovi se pojave obično u prvih 48 sati, a spontana crijevna aktivnost se normalizira treći i četvrti postoperativni dan. U prvih 6 sati nakon operacije preporuča se uzimati samo bistru tekućinu, a prestankom mučnine nastaviti sa uobičajenom dijetom. Prema istraživanju Steeda i suradnika, uočeno je značajno smanjenje bolničkog liječenja u grupi pacijenata koji su započeli sa ranom uobičajenom prehranom (grupa B), u odnosu na grupu koji su započeli uobičajenu prehranu tek nakon dokumentiranja normalne funkcije crijeva (grupa A). Medijan boravka grupe A je iznosio 6 dana, a grupe B 4 dana. Također nije zabilježena razlika u incidencije povraćanja, ileusa i drugih postoperativnih komplikacija između grupa (Steed i sur., 2002). U prosjeku incidencija javljanja POMP se kreće između 25 – 30% (Cohen i sur., 1994). Faktori koji utječu na pojavnost i jačinu mučnine i povraćanja su anksioznost pacijentice, pozitivna anamneza od prijašnjih operacija, smanjena tolerancija za mučninu, pretilost i lijekovi. Važna je prevencija mučnine primjerenom hidracijom, izbjegavanjem proemetika, korištenjem regionalne i lokalne anestezije. U velikom randomiziranom istraživanju, kojeg je proveo Apfel i njegove kolege na uzorku od 5199 pacijentica, testirano je nekoliko varijanti u liječenju POMP. Istraživanje je pokazalo jednaku učinkovitost ondansetrona, deksametazona i droperidola u smanjenu POMP za 26%. Korištenje propofola je smanjilo incidenciju POMP za 19%, a dušik za 12%. Preporuča se

profilaktično davanje antiemetika u skupini srednje i visoko rizičnih pacijenata. Daje se prednost jeftinim lijekovima i onima s najmanje komplikacija (Apfel i sur., 2004). U udžbenicima se navodi deksametazon u dozi od 2.5 - 5 mg. Prema istraživanju Apfela najveći rizični faktor za razvoj POMP je ženski spol (relativni rizik = 3.13). Prema tome, sve pacijentice bi trebale dobiti profilaktički antiemetik.

## **6.11. ILEUS**

Riječ ileus dolazi od grčke riječi eileós što znači intestinalna opstrukcija. U ileusu karakteristično dolazi do poremećaja u normalnoj propulzivnoj aktivnosti crijeva. Ileus se može ugrubo podijeliti na paralitički i mehanički. Danas se u medicinskoj terminologiji ileus sve više koristi za bilo koji poremećaj koji dovodi do hipomotiliteta crijeva i zatajenja peristaltike, te često više ne označava mehaničku opstrukciju (izvor Medscape i Uptodate). Kirurški zahvat je jedan od najčešćih uzroka ileusa, i mehaničkog i paralitičkog. Paralitički ileus je toliko čest nakon operativnog zahvata, posebice nakon abdominalne kirurgije, da se smatra njegovom normalnom konsekvencijom. Taj fiziološki ileus spontano se rješava unutar 2-3 dana. Ukoliko ileus traje dulje od 3 dana nakon kirurškog zahvata govorimo o postoperativnom adinamičnom ili paralitičkom ileusu (Livingstone i Passaro, 1990). Iako je ileus kao postoperativna komplikacija najčešći nakon kirurškog zahvata na abdomenu, vrlo često se javlja i nakon ekstraabdominalne i retroperitonealne kirurgije, a nije neuobičajen ni kao posljedica same opće anestezije. Patogeneza i patofiziološki mehanizmi nastanka postoperativnog ileusa još nisu do kraja razjašnjeni. Smatra se da veliku ulogu ima inhibicija dugih spinalnih refleksnih lukova, inhibicija ultrakratkih refleksnih lukova unutar stijenke crijeva te kratkih refleksnih lukova preko prevertebralnih ganglija (Holte i Kehlet, 2000). Incidencija i trajanje paralitičkog ileusa su manje nakon vaginalne u odnosu na abdominalnu histerektomiju, a još manji nakon laparoskopske kirurgije. U jednom istraživanju utvrđeno je da se postoperativni ileus javlja nakon totalne abdominalne histerektomije kao komplikacija u 2.9% pacijenata, nakon resekcije kolona u 14.7% (Wolff i sur., 2007). Paralitički ileus se prezentira abdominalnom distenzijom, opstipacijom, prestankom vjetrova, nepodnošenjem hrane, mučninom i povraćanjem. Auskultacijom nisu čujni ili su hipoaktivni zvukovi peristaltike. Ako adinamički ileus perzistira dulje od 5 dana, potrebno je diferencijalno dijagnostički razmišljati i o mehaničkoj opstrukciji crijeva. Uzrok paralitičkog ileusa može biti uz operaciju i sepsa, lijekovi, poremećaj elektrolita, endokrinološke bolesti,



trauma, pneumonija, peritonitis, hematomi i apscesi. U dijagnozi ileusa pomažu radiološka pretraga slikanja abdomena nativno, u kojem se vide aerolikvidni nivoi. CT se koristi u razlikovanju paralitičkog od mehaničkog ileusa. Administracija radiokontrastnog materijala može biti dijagnostički i terapijski postupak (Watkins i Robertson, 1985). Postoperativni ileus najčešće spontano završava s vremenom, odmorom i suportivnom terapijom. Svakako treba korigirati elektrolitski disbalans i acidobazni status. Pacijentima koji se prezentiraju mučninom i povraćanjem, nazogastrična sonda smanjuje i olakšava simptome, no nije dokazano da ubrzava rezoluciju ileusa (Behm i Stollman, 2003). Primjena emetika kao što su metoklopramid i eritromicin nije dala pozitivne rezultate (Seta i Kale-Pradhan, 2001). Rana mobilizacija i kretanje također nije smanjilo trajanje postoperativnog ileusa (Waldhausen i Schirmer, 1990). Profilaktična nazogastrična sukcija ne prevenira ileus te je povezana sa povećanim rizikom od aspiracije (Nelson, Tse i Edwards, 2005). Zanimljiva je metaanaliza u kojoj žvakanje žvakaćih guma smanjuje trajanje postoperativnog paralitičkog ileusa (Fitzgerald i Ahmed, 2009). Rijetka i zabrinjavajuća komplikacija produljenog paralitičkog ileusa je masivna dilatacija cekuma. Akutna masivna dilatacija cekuma bez opstrukcije naziva se Ogilvie sindromom ili pseudoopstrukcijom kolona. Liječi se kolonoskopijom i evakuacijom zraka iz crijeva, ponekad cekostomijom i intravenoznom primjenom neostigmina.

## **6.12. ADHEZIJE I OPSTRUKCIJE CRIJEVA**

Najčešći uzrok opstrukcije crijeva (opstrukcijski ileus) su priraslice nastale nakon kirurškog liječenja. Oko 35% pacijenata koji se podvrgnu otvorenoj abdominalnoj ili zdjeličnoj kirurgiji posljedično razviju u prosjeku 2.1x u desetogodišnjem razdoblju bolest, direktno ili indirektno, opstrukciju povezanu s adhezijama. Ponovno bolničko liječenje je potrebno kod 22% pacijenata u prvoj godini nakon zahvata. (*Practice Committee of the American Society for Reproductive Medicine, 2006.*) Rjeđi uzroci opstrukcije su intususcepcija crijeva, volvulus, tumor i hernije. Prema jednom istraživanju, 48% pacijentica sa opstrukcijom crijeva je imalo pozitivnu kirurško-ginekološku ili opstetričku anamnezu. Uzroci opstrukcije u istraživanju su bile priraslice (59%) i tumori (17%). 56% pacijentica sa opstrukcijom crijeva zbog priraslica je imalo u prošlosti ginekološku ili opstetrički kirurški zahvat. Najčešći zahvat je bila histerektomija (Stricker, Blanco i Fox, 1994). Adhezije nastaju kao rezultat oštećenja tkiva oštrom, mehaničkom ili termalnim ozljedom, posljedica infekcije, abrazije, ishemije, radijacije ili reakcijom na strano

tijelo. Stvaranju priraslica pogoduju osjetljiva i hipoksična tkiva u području zdjelice nakon zdjelčne kirurgije. Adhezije nisu samo povezane sa opstrukcijom tankog i debelog crijeva, već su često uzrok infertiliteta i kronične boli abdomena i zdjelice. Prema tome svi kirurzi bi trebali biti upoznati sa prevencijom nastanka priraslica: smanjiti peritonealnu ozljedu tijekom zahvata, spriječiti unos stranih tijela, smanjiti mogućnost upale i stvoriti barijere između ozljeđenih tkiva. Dubuisson i kolege su laparoskopski evaluirali incidenciju abdominalnih priraslica. Intraoperativno su našli priraslice u 21.1% laparoskopija. Pacijentice sa prijašnjom medijalnom laparotomijom su imale najveći postotak priraslica, više od 50%. Dok je 3% pacijentica sa prijašnjom laparoskopskom operacijom razvilo priraslice (Dubuisson i sur., 2010). Prema tome incidencija priraslica ovisi o vrsti ginekološkog kirurškog zahvata. Akutna opstrukcija crijeva se javlja obično između petog i sedmog postoperativnog dana. Klinička slika i opće stanje pacijentica sa opstrukcijom je teže u odnosu na postoperativni paralitički ileus. Pacijentice se žale na bolne i oštre grčeve u truhu koji traju 1-3 minute. Često su pridruženi ostali simptomi i znakovi: povraćanje, distenzija abdomena, konstipacija. Peristaltika je glasna, visoke frekvencije, metalnog prizvuka (borborigmi) te ponekad nije potreban stetoskop za slušanje ovih zvučnih fenomena. Radiološki nalaz pokazuje aerolikvidne nivoe. Rano liječenje uključuje dekompresiju tankog crijeva te intravensku nadoknadu tekućine i elektrolita. Wolfson i kolege su pokazali da manje od 40% pacijenata sa opstrukcijom tankog crijeva zahtjeva kirurško liječenje priraslica (Wolfson i sur., 1985). Zanimljivo je da miomektomija često rezultira nastankom priraslica, nakon otvorene abdominalne miomektomije je incidencija veća od 90%, a čak i nakon laparoskopske miomektomije je visoka oko 70%. (Tulandi i sur., 1993).

U liječenju komplikacija priraslica, indicirano je kirurško liječenje – laparoskopska adhezioloza. Prvi ju je opisao ginekolog u liječenju infertiliteta i kronične boli. U počecima laparoskopije, laparoskopija je bila relativno kontraindicirana nakon prijašnje otvorene abdominalne operacije. No 1991. su Bastug i suradnici prvom uspješnom laparoskopskom adheziolizom u liječenju opstrukcije crijeva otvorili širom vrata u toj novoj kirurškoj tehnici (Bastug i sur., 1991). Adhezioliza obično uključuje i enterolizu, odvajanje priraslica između vijuga crijeva. Još uvijek nije jasan odnos između priraslica i kronične boli. Neki radovi govore o 23% incidenciji priraslica u pacijenata koji se žale na kroničnu bol (Howard, 1993). Prema istraživanju efikasnost adheziolize se kreće između 63 i 89% (Daniell i Lalonde, 1995). Fayez i Clarke u studiji nad 156 pacijenata sa kroničnom boli zdjelice sa postoperativnim priraslicama, postigli

potpunu remisiju tegoba u 88% pacijenata (Fayez i Clarke, 1994). Potrebno je znati da nakon laparoskopske adheziolize je vrlo česti ponovni nastanak priraslica, čak u do 66% mjesta gdje su priraslice prerezane (Diamond i sur., 1991).

### **6.13. REKTOVAGINALNE FISTULE**

Tisućljećima su žene trpjele neugodne simptome rektovaginalnih fistula. Danas se one vrlo često uspješno liječe. Rektovaginalne fistule u nerazvijenim i razvijenim zemljama najčešće nastaju kao komplikacija poroda (Bangser, 2006). Predležeca čest pri otežanom porođaju impaktira rektovaginalni septum na sakrum što uzrokuje ishemiju i nekrozu septuma. Etiologija rektovaginalne fistule može uključivati komplikacije radioterapije, upalne bolesti crijeva posebice Crohn, traumatu tijekom operacije, infekciju i tumor. Prema udžbeniku *Comprehensive Gynecology*, rektovaginalna fistula je obično lokalizirana u području gornje trećine vagine nakon histerektomije i kirurškog liječenja enterokele, dok je češće smještena u donjoj trećini vagine nakon stražnje kolporafije i anorektalnih zahvata. Fistule se klasificiraju prema veličini: fistule manje od 2.5cm u promjeru su male fistule, a veće od 2.5cm su velike. Mogu se klasificirati i prema položaju. Pa su tako one u razini linije dentate niske, visoke su one u razini cerviksa, a srednje one između linije dentate i cerviksa. Kompleksne rektovaginalne fistule su velike, visokog položaja te uzrokovane upalnim bolestima crijeva. U evaluaciji je korisna fistulografija, endoskopija, transrektalni ultrazvuk, magnetska rezonanca. Pretežno dominira vrlo uznemirujući simptom fekalne inkontinencije i prolaska stolice i vjetrova kroz vaginu. Kasnije se javlja smrdljivi vaginalni iscjedak. Zbog toliko uznemirujućih simptoma operacija je skoro uvijek apsolutno indicirana. Može se pokušati liječiti konzervativno opstipacijom pacijentice sa prehranom koja sadrži vrlo malo vlakana te antidijaroicima kao što je opiod difenoksilat (*Dolantin, Demerol*). Operativna tehnika ovisi o smještaju i veličini fistule. Standardni zahvat uključuje odstranjenje cijelog fistuloznog kanala, korištenje reznjeva ili flapova, i zatvaranje tkiva po slojevima bez tenzija u području šavova (Stone i Goldberg, 1990). Mnogi kirurzi su zagovornici šivanja sa rektalne strane jer relativno visoki tlak podupire kirurški popravak (Casadesus i sur., 2006). Uz transanalni pristup koji daje najbolje rezultate, može se pristupiti per vaginam i abdominalnim rezom. Stvaranje kolostome je potrebno kod gotovo svih kompleksnih, iradijacijskih fistula i fistula zbog Crohnove bolesti (deBeche-Adams i sur, 2010).

## 6.14. INFEKCIJE RANE

Sa infekcijama rana čovječanstvo se bori od svog postojanja. Od najstarijih tekstova drevnog Egipta, preko Hipokrata i Galena raspravljalo se i pisalo o načinima liječenja rana. Infekcije rane liječile su se različitim napitacima, mastima, octem, vrućim uljem i slično. Robert Koch je prvi prepoznao bakterije i njihov rast kao uzrok infekcije rane. Joseph Lister i Louis Pasteur su revolucionalizirali cijeli koncept o infekciji rane. Otkrićem antibiotika i uspješnim kliničkim ispitivanjem penicilina 1940e otvorena su vrata velikom napretku medicine i zdravlja čovječanstva. Infekcije kirurške incizije nisu rijetke. U SAD-u su odgovorene za 14-16% svih bolničkih infekcija (Emori i Gaynes, 1993). Nacionalni program za nadzor bolničkih infekcija u Engleskoj je otkrio incidenciju infekcije kirurških rana oko 10%. (*Nosocomial Infection National Surveillance Service*, 2002). Incidencija rane nakon abdominalne histerektomije je iznosila oko 5% prema istraživanju Crusea i Foorda. Većina ginekoloških infekcija rane je polimikrobna. Prema tome empirijski se trebaju pokriti gram negativni, aerobni i anaerobni mikroorganizmi. Infekcije rane se često dijele na površinsku infekciju koja zahvaća kožu i supkutano tkivo te duboku infekciju koja zahvaća fasciju i mišiće. Neki od faktori koji povećavaju rizik od nastanka infekcije su pretilost, hematoma, nekrotično tkivo, strano tijelo, anemija, slaba cirkulacija, slaba prehrana, deficijencije vitamina i minerala, starost, dijabetes, disfunkcija jetre, ozračeno tkivo... Zamijećeno je u jednom istraživanju da je debljina supkutanog tkiva najveći rizik infekcije kirurške rane nakon abdominalne histerektomije (Soper i sur., 1995). Prvi simptomi infekcije rane se javljaju obično nakon petog postoperativnog dana. Prvi znak je obično pojava vrućice, boli, crvenila, edema i osjetljivosti u području rane. Uočljivo je gnojenje rane, a ponekad se čuju krepitacije palpacijom. Dva virulentna uzročnika mogu pokazati znakove toksičnosti i infekcije već u prvih 48 sati nakon operacije; infekcija *Clostridium* spp. i beta hemolitička streptokokna infekcija. Prva terapija rane mora biti otvaranje rane i drenaža. Potrebno je svakodnevno previjanje, po potrebi i više puta dnevno. Ukoliko nađemo nekrotično tkivo, potreban je debridement rane što je posebno važno kod multirezistentnih uzročnika kao što je MRSA. Sistemna antibiotska terapija je indicirana ukoliko je pacijent imunokompromitiran ili infekcija zahvaća više od 5 cm od kirurškog reza, tjelesna temperatura je viša od 38.5°C, puls viši od 110/min, a broj leukocita viši od 12000/μL. Profilaktičko davanje antibiotika se danas preporuča u kontaminiranih i čistih-kontaminiranih rana. U uroginekologiji se preporuča profilaktičko davanje antibiotika 30min prije zahvata intravenski. Antibiotik bi trebao pokriti gram negativne

uzročnike, grupu B streptokoke, enterokoke i anaerobe. Prema smjernicama preporuča se cefazolin (Woods i Dellinger, 1998). Kada se infekcija rane sanira dolazi u obzir sekundarno zatvaranje rane uz satisfakciju pacijentice. Treba uvijek paziti i bojati se nastanka brzo progredirajućeg nekrotizirajućeg fascitisa. Nekrotizirajući fascitis je rijetka bolest koja obično zahvaća supkutano tkivo i superficijalnu fasciju. Hitno je stanje koje zahtjeva žurnu kiruršku intervenciju i debridement uz visoke doze antibiotika. Unatoč tome smrtnost se kreće od 30 do 50% (McHenry i sur., 1995).

Infekcije rane nakon prednje kolporafije, prema jednom istraživanju se javljaju u incidenciji od 13% (Peters i Thornton, 1980). Terapija davanja periuretralnih injekcija se komplicira infekcijom reza u 7% slučajeva (Muznai i sur., 1991). Pubovaginalne sling operacije koje upotrebljavaju sintetičke umjesto autoloških materijala povećavaju rizik infekcije do 21%. (Chaliha i Stanton, 1999). Incidencija infekcije nakon TVT operacije se kreće do 4% (Abousaly i sur., 2004).

## **6.15. OZLJEDE URETERA**

Ozljede uretera su rijetko posljedica vanjske traume. Ureter se oštećuje u 4% penetrirajućih ozljeda i manje od 1% kao posljedica tupih trauma (Elliott i McAninch, 2003). Ureter je dobro zaštićen u retroperitoneumu zdjeličnim kostima, kralježnicom i mišićima (*m.psoas major*). Najčešći uzrok ozljede je ijtrogen. Kirurški zahvat u abdomenu i zdjelici te ureteroskopija često se kompliciraju ozljedama uretera. Ozljeda uretera je jedna od najtežih komplikacija u uroginekološkoj i ginekološkoj kirurgiji. Postoje anatomske tri glavne lokacije gdje je šansa za ozljedu uretera najveća. Prva anatomska lokacija je u području gdje ureter prelazi preko ruba ilijačne kosti i dolazi u neposrednu blizinu krvnih žila jajnika (*a. et v. ovaricae*). Ureter zatim skreće medijalno i ulazi u široki ligament u njegovom donjem i medijalnom dijelu. U tom području ureter se križa sa arterijom maternice (*a.uterina*). To je drugo kritično mjesto za ozljedu uretera. Na kraju, mjesto ulaska uretera u mokraćni mjehur je treće rizično mjesto za njegovu ozljedu tijekom kirurgije u zdjelici (Gangai i sur., 1976). Izbjegavanje ozljeda uretera tijekom operacije ovisi o detaljnom poznavanju i razumijevanju anatomije zdjelice, kongenitalnih varijacija te promjena u anatomiji zbog prijašnjih benignih ili malignih bolesti, kirurškog zahvata ili priraslica. Ukoliko se posumnja tijekom operacije na ozljedu uretera, potrebno je detaljan pregled i konzultacija sa urologom. Neprepoznate ozljede uretera mogu dovesti do nastanka

opstrukcije uretera, ureterovaginalnih fistula ili zatajenja bubrega. Prema Američkoj asocijaciji za traumatologiju, ozljede uretera se mogu razvrstati u 5 stupnjeva.

Stupanj I – hematoma – kontuzija ili hematoma bez devaskularizacije

Stupanj II – laceracija - <50% transekcije

Stupanj III – laceracija -  $\geq 50\%$  transekcije

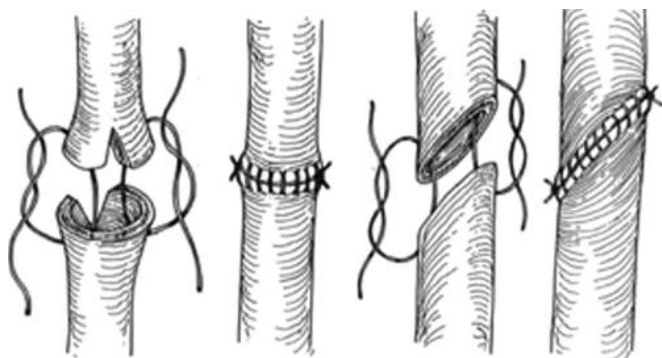
Stupanj IV – laceracija – potpuna transekcija s <2cm devaskularizacije

Stupanj V - laceracija – avulzija s > 2cm devaskularizacije

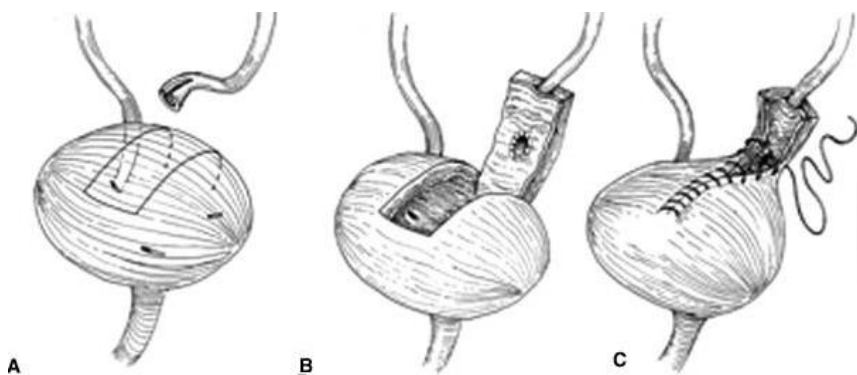
Incidencija nastajanja ozljeda uretera se kreće od 0.5 – 2.5% tijekom rutinske zdjelice operacije i do 30% tijekom radikalnih operacija u zdjelici zbog malignih bolesti (Neuman i sur., 1991). Ginekološka i opstetrijska kirurgija je odgovorna za oko 50% tih ozljeda. (Dowling i sur., 1986). Prema vrsti operativnog zahvata, histerektomija je odgovorna za većinu ozljeda uretera. Učestalost ovisi i o vrsti pristupa tijekom histerektomije. Abdominalna histerektomija se komplicira ozljedom uretera u 1.3-2.2% slučajeva (Härkki-Sirén i sur., 1998), dok je vaginalna histerektomija nešto manje rizična, sa incidencijom oko 0.44% (Aslan i sur., 1999). Neki radovi su pokazali da je laparoskopjska kirurška tehnika rizičnija od otvorene kirurške tehnike što se tiče incidencije ozljede uretera, sa incidencijom oko 1% (Härkki-Sirén i sur., 1998). Ureter se oštećuje u prosjeku najviše u donjoj trećini (51%), zatim u gornjoj trećini (30%) i konačno u srednjoj trećini (19%) (Berkmen i sur., 2000). Ijatrogene ozljede uretera se nažalost najčešće otkriju postoperativno. Simptomi i znakovi kojima se prezentira su lumbalna bol, vrućica, sepsa, ileus, urinarne fistule, hematurija, anurija, curenje urina u ranu, zatajenje bubrega... Dijagnostika ozljeda uretera je sljedeća: analiza urina, urinokultura, kompletna krvna slika, CT snimanje, intravenska ureteropijelografija, anterogradna ureteropijelografija te najosjetljivija radiološka metoda retrogradna ureteropijelografija. U posljednje vrijeme sve se više koristi MR urografija. Kirurška eksploracija retroperitoneuma i direktna vizualizacija uretera je najbolja dijagnostička metoda dijagnosticiranja ozljede uretera sa točnošću od skoro 90% (Digiacomo i sur., 2001). Ozljede 4 cm distalnog uretera otkrivene intraoperativno se mogu riješiti na tri načina. Prvi način je ureteroureterostomija (slika 11). Ona je prikladna ako je ozljeda uretera 3-4 cm od ušća uretera u mjehur. Prikladno je resecirati oba kraja uretera kako bi se osiguralo da je tkivo vitalno prije

nego što se krajevi anastomoziraju. Područje anastomoze se može stentirati što ovisi o preferenciji kirurga. Drugi način popravka je ureteroneocistostomija i najčešće se koristi. Distalni ureter i mokraćni mjehur se mobiliziraju te se ureter reimplantira u mokraćni mjehur. Svakako je potrebno postići anastomozu bez tenzija. Dvije su tehnike stvaranja novog ušća uretera. Prva je jednostavna i ne stvara se antirefluksni mehanizam. Druga koja se preferira je Leadbetter-Politano tehnika u kojoj se postiže antirefluksni mehanizam tako što se dodatnih 1 cm duljine uretera implantira u zid mokraćnog mjehura. Ušće se stentira i uvodi suprapubični i Foleyev kateter. Ukoliko se nemože postići ovim dvjema tehnikama anastomoza bez tenzije, operater izvodi ' Psoas hitch ' tehniku (slika 12). Ova tehnika se može koristiti ukoliko je defekt uretera 6-8 cm. Princip je povlačenje mokraćnog mjehura superiorno i lateralno te ga fiksirati na tetivu mišića psoasa. Potreban je oprez kako se nebi povrijedio genitofemoralni živac. Anastomoza uretera se radi s medijalne strane, obično se radi već spomenuta antirefluksna tehnika reimplantacije (Gross i sur., 1969). Ukoliko je defekt uretera 12-15cm, može se primijeniti tehnika ' Boari bladder flap (slika 13)'. Ta operativna tehnika je prvi put opisana 1894. na životinjskom modelu (Boari, 1894). Dio stijenke mjehura služi za stvaranje donjeg dijela uretre. Kritični korak je stvaranje dovoljno široke baze flapa da se spriječi distalna ishemija. Potrebna širina baze flapa bi trebala biti minimalno 4cm. Srednji dio uretera se kirurški liječi također na više načina. Ukoliko je ozljeda uretera mala, koristi se terminoterminalna anastomoza između uretera - ureteroureterostomija. Ekstenzivniji defekti se popravljaju transureteroureterostomijom. Opisao ju je Higgins 1935. godine. Metoda se sastoji u dovođenju ozlijeđenog uretera preko medijane linije do kontralateralnog uretera i njihovom anastomozom. Važno je za znati da se ovom metodom riskiraju oba uretera. Pozitivna anamneza mokraćnih kamenaca je kontraindikacija za ovaj zahvat. Boari flap tehnika također dolazi u obzir pri tim vrstama ozljeda uretera. Što se ozljeda gornjeg dijela uretera tiče, kirurške tehnike koje se koriste su ureteroureterostomija, ureteropijelostomija, autotransplantacija bubrega i interpozicija crijeva. Autotransplantacijom se ipsilateralan bubreg spušta u zdjelicu, a renalna arterija i vena se anastomoziraju sa ilijačnim. Ako se u postoperativnom razdoblju dijagnosticira ozljeda uretera, može se pokušati postaviti JJ proteza, te ako se uspije postaviti, moguće je i cijeljenje uretera. Ukoliko ne uspije, potrebno je postaviti perkutane nefrostome kako bi se očuvala funkcija bubrega, odgodila operacija kod teško bolesnog pacijenta te kod pacijenata sa malom ozljedom

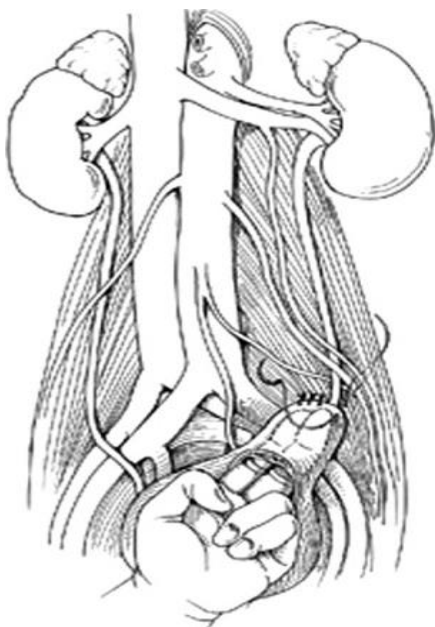
uretera omogućilo njegovo cijeljenje. (prema udžbeniku *Textbook of female urology and urogynecology*).



Slika 11. Ureteroureterostomija



Slika 12. Boari flap



Slika 13. Psoas hitch tehnika



## 6.16. OZLJEDE MOKRAĆNOG MJEHURA

Ozljede mokraćnog mjehura mogu biti rezultat tupe traume, penetrirajućih i ijtrogenih ozljeda. Relativno dobro je zaštićen zdjeličnim kostima. Vjerojatnost ozljede ovisi o distenziji mokraćnog mjehura. Napunjen se distendira izvan granica pelvisa. Prema tome uvođenje umbilikalnog troakara se ne preporuča prije nego što se isprazni mokraćni mjehur. Anatomske, superiorni i posteriorni dijelovi mokraćnog mjehura su prekriveni peritoneumom dok su anteriorni i lateralni dijelovi u ekstraperitonealnom - Retziusovom prostoru. Većina arterijske vaskularne opskrbe mjehura dolazi iz unutarnjih ilijačnih arterija. Obilno je inerviran autonomnim živčanim vlaknima iz zdjeličnog plexusa. Oštećenje zdjeličnog plexusa tijekom zahvata u zdjelici, kao što je abdominoperinealna resekcija, može dovesti do poremećaja mokrenja. Prema istraživanju, 60-85% ozljeda mokraćnog mjehura uzrokuju tupe traume, dok 15-40% uzrokuju penetrirajuće ozljede (Cass i Luxenberg, 1987). Prema internetskoj stranici Medscape, ijtrogene ozljede su odgovorne za 14% svih ruptura mokraćnog mjehura. Ozljede se mogu razvrstati u 5 stupnjeva (Delacroix i Winters, 2010).

Stupanj I – kontuzija, intramuralni hematom, djelomična laceracija zida mjehura

Stupanj II – ekstraperitonealna laceracija stijenke mokraćnog mjehura < 2 cm

Stupanj III – ekstraperitonealna > 2cm ili intraperitonealna laceracija < 2cm

Stupanj IV – intraperitonealna laceracija > 2 cm

Stupanj V – intra- ili ekstraperitonealna laceracija stijenke mjehura koja uključuje vrat mokraćnog mjehura

Ozljede mokraćnog mjehura se mogu prezentirati u postoperativnom razdoblju ili intraoperativno. Intraoperativan popravak mokraćnog mjehura je obavezan i relativno jednostavan. Šiva se u dva sloja absorbirajućim šavovima. Postupak se naziva cistorafija. Ponekad je potrebno napraviti debridement prije šivanja. Nakon popravka laceracije provjerava se kvaliteta postavljenih šavova, injiciranjem metilenskog modrila preko Foleyevog katetera u mokraćni mjehur. Uz ozljede mokraćnog mjehura kirurg treba posumnjati i na moguće ozljede uretera. Ozljede se obično dešavaju tijekom histerektomije i obično je oštećen prednji dio mokraćnog mjehura. Kod opstetričkih ozljeda tijekom carskog reza, ozljeđuje se češće stražnja

strana mokraćnog mjehura uz vaginalni zid. Autor preporuča interpoziciju omentuma između mokraćnog mjehura i vagine radi prevencije stvaranja vezikovaginalnih fistula. Sve ozljede mokraćnog mjehura se trebaju drenirati postavljanjem urinarnog Foleyevog katetera i drena za dreniranje Retziusovog prostora. Dren se vadi obično 3. postoperativni dan, a nakon tjedan dana se radi cistogram prije vađenja katetera radi kontrole popravka. U postoperativnom razdoblju treba posumnjati na ozljedu kad postoje simptomi: curenje iz kirurškog reza, vagine, smanjena diureza, infekcija, vrućica, rast kreatinina u serumu, ileus ili pojačana količina sadržaja iz drenova. Za dijagnozu potrebna je radiološka pretraga CT cistogram. Radi se retrogradnom primjenom kontrasta preko Foleyevog katetera prije snimanja (Deck i sur., 2000). Male ekstraperitonealne ozljede mokraćnog mjehura II stupnja bez komplikacija se liječe drenažom Foleyevim kateterom 7-14 dana. Ozljede III, IV i V stupnja se liječe kirurški. Ozljede posteriornog dijela mokraćnog mjehura u području ušća uretera i vrata mokraćnog mjehura se moraju detaljno pregledati jer su često istovremeno ureteri oštećeni. Potrebno je mobilizirati mjehur i uraditi sagitalnu cistotomiju. Retraktorima se raširi otvor i pregleda mokraćni mjehur. Mogu se postaviti ureteralni kateteri ili stentovi. Zatvaranje posteriornog dijela mokraćnog mjehura se može uraditi iz intraluminalnog pravca. Incidencija ozljeđivanja mokraćnog mjehura tijekom kirurškog liječenja stresne inkontinencije TVT metodom je oko 5.8% (Abouassaly i sur., 2004). U manjim studijama komplikacija perforacije mokraćnog mjehura TVT metodom se kreću i do 61%. No u velikim studijama na uzorcima od preko 1000 pacijentica je incidencija ozljede mokraćnog mjehura oko 3-4%. (Tamussino i sur., 2001.; Kuuva i Nilsson, 2002.) Ozljede uretre i mokraćnog mjehura su zabilježene nakon Burchove kolposuspenzije u 6% slučajeva (Pow-Sang i Lockhart, 1986). Nerandomizirane studije su pokazale da je incidencija ozljede mokraćnog mjehura niža korištenjem TOT metode jer se izbjegava retropubični prostor (Nerli i sur., 2009). Laparoskopske operacije kolposuspenzije su uzrokovale ozljede mokraćnog mjehura i uretre u 2-3% slučajeva (Miklos i Kohli, 2000).

## **6.17. OZLJEDE URETRE**

U kirurgiji su ozljede uretre najčešće rezultat traume tijekom postavljanja Foleyevog katetera. Uretra je sklona oštećenju tijekom radikalnih operacija proširenih malignih bolesti vagine i anorektalnog područja. Također mnoge pacijentice liječene radiološkom terapijom imaju povećan rizik oštećenja uretre i nastanka uretrovaginalnih fistula (Delacroix i Winters, 2010).

Ozljede uretre su česte tijekom frakture zdjeličnih kostiju sa incidencijom oko 5-10% (Dixon, 1996). Simptomi koji upućuju na ozljedu su hematurija, uretralna fistula i teškoće ili nemogućnost mokrenja. U dijagnostici koristi se CT, retrogradna uretrografija i cistografija. Ukoliko se primjeti ozljeda intraoperativno, pristupa se primarnom popravku. Uretra i periuretralno tkivo se mobiliziraju kako bi se ostvario popravak bez tenzija. Koriste se 3-0 ili 4-0 absorbirajući sintetski šavovi. Ako je oštećenje uretre veće, koriste se tkivni režnjevi u rekonstrukciji. Kontuzije uretre se liječe postavljanje Foleyevog katetera kroz 7 dana.

Erozije uretre tijekom postavljanja umjetnog AMS sfinktera javljaju se u 12% slučajeva (Hajivassiliou, 1999). Ozljede vezane uz postavljanje urinarnog katetera su oko 3.2 na svakih 1000 pacijenta (Kashefi i sur., 2008). Teško je odrediti točnu incidenciju ozljeda uretre tijekom uroginekoloških operacija jer većina radova opisuje incidenciju ozljeda donjih mokraćnih puteva u koji uz uretru spada i mokraćni mjehur. Laparoskopske operacije retropubične kolposuspenzije uzrokuju ozljede donjih mokraćnih puteva u do 10% (Liu, Paek, 1993). Ozljede mjehura i uretre nakon Burchove kolposuspenzije iznose do 6% (Pow-Sang i Lockhart, 1986). Ozljeda uretre nakon retropubične sling operacije javlja u incidenciji od 0.07-0.2% slučajeva (Kuuva i Nillson, 2002), a nakon transobturatorne tehnike nakon 0.1-2.5% slučajeva (Laurikainen i sur., 2007).

## **7. ZAHVALE**

Zahvaljujem se prof. dr. sc. Slavku Oreškoviću, svojem mentoru, na velikoj pomoći pri izradi ovog diplomskog rada, konstantnoj dostupnosti te stručnim savjetima.

Zahvaljujem se cijeloj svojoj obitelji, posebice roditeljima i bratu koji su bili uz mene tokom cijelog studija.

Svojim prijateljima zahvaljujem na prijateljskoj podršci, veliko hvala i Franji na strpljenju i razumijevanju koje je pokazao.

## 8. LITERATURA

Abouassaly R, Steinberg JR, Lemieux M et al. Complications of tension-free vaginal tape surgery: a multi-institutional review. *BJU Int* 2004;94:110–3.

Ahmad et al., 2008. Ahmad S., Nagle A., McCarthy R.J., et al: Postoperative hypoxemia in morbidly obese patients with and without obstructive sleep apnea undergoing laparoscopic bariatric surgery. *Anesth Analg* 2008; 107:138.

Alcalay M, Monga A, Stanton SL. Burch colposuspension: a 10–20 year follow up. *Br J Obstet Gynaecol* 1995;102:740–5.

Aldridge AH. Transplantation of fascia for relief of urinary stress incontinence. *Am J Obstet Gynecol* 1942; :398– 411.

American Diabetes Association (2007), Diabetes Statistics, retrieved 14 August 2010

American Heart Association (2006), High Blood Pressure Statistics, retrieved 14 August 2010.

Apfel CC, Korttila K, Abdalla M, Kerger H, Turan A, Vedder I, Zernak C, Danner K, Jokela R, Pocock SJ, Trenkler S, Kredel M, Biedler A, Sessler DI, Roewer N; IMPACT Investigators. A factorial trial of six interventions for the prevention of postoperative nausea and vomiting. *N Engl J Med*. 2004 Jun 10;350(24):2441-51.

Arozullah AM, Khuri SF, Henderson WG, Daley J; Participants in the National Veterans Affairs Surgical Quality Improvement Program. Development and validation of a multifactorial risk index for predicting postoperative pneumonia after major noncardiac surgery. *Ann Intern Med*. 2001 Nov 20;135(10):847-57.

Arozullah AM, Daley J, Henderson WG, Khuri SF. Multifactorial risk index for predicting postoperative respiratory failure in men after major noncardiac surgery. The National Veterans Administration Surgical Quality Improvement Program. *Ann Surg*. 2000 Aug;232(2):242-53.

Ash Monga, Stephen Dobbs, *Gynaecology by Ten Teachers*, 19th Edition, 2011, Hodder Arnold, United Kingdom

Aslan P, Brooks A, Drummond M, Woo H. Incidence and management of gynaecological-related ureteric injuries. *Aust N Z J Obstet Gynaecol*. 1999 May;39(2):178-81.

Bangser M. Obstetric fistula and stigma. *Lancet*. 2006 Feb 11;367(9509):535-6.

Bastug DF, Trammell SW, Boland JP, Mantz EP, Tiley EH 3rd. Laparoscopic adhesiolysis for small bowel obstruction. *Surg Laparosc Endosc*. Dec 1991;1(4):259-62.

Bates and Ginsberg, 2004. Bates S.M., Ginsberg J.S.: Treatment of deep-vein thrombosis. *N Engl J Med* 2004; 351:268.

Behm and Stollman, 2003. Behm B., Stollman N.: Postoperative ileus: Etiologies and interventions. *Clin Gastroenterol Hepatol* 2003; 1:71.

Benson J, Lucente V, McClellan E. Vaginal versus abdominal reconstructive surgery for the treatment of pelvic support defects: a prospective randomized study with long-term outcome evaluation. *Am J Obstet Gynecol* 1996;175:1418-22.

Berkmen F, Peker AE, Alagol H, Ayyildiz A, Arik AI, Basay S. Treatment of iatrogenic ureteral injuries during various operations for malignant conditions. *J Exp Clin Cancer Res* 2000;19:4415.

Bernstein IT. The pelvic floor muscles: muscle thickness in healthy and urinary incontinent women measured by perineal ultrasonography with reference to the effect of pelvic floor training. *Oestrogen receptor studies. Neurourol Urodyn*. 1997;16:237-75.

Boari A. Chirurgia dell'uretere, con pretazione de Dott: I. Albarran, 1,900 contribute sperimentale alla plastica delle uretere. *Atti Accad Med Ferrara* 1894;14:444.

Bo K. Pelvic floor muscle training is effective in treatment of female stress urinary incontinence, but how does it work? *Int Urogynaecol J Pelvic Floor Dysfunct*. 2004;15:76-84.

Bo K, Talseth T, Holme I. Single blind, randomised controlled trial of pelvic floor muscles exercises, electrical stimulation, vaginal cones and no treatment in management of genuine stress incontinence in women. *Br Med J.* 1999;318:487–93.

Bump RC, Fantl JA, Hurt WG. The mechanism of urinary continence in women with severe uterovaginal prolapse: results of barrier studies. *Obstet Gynecol* 1988;72:291–5.

Bump RC, Mattiasson A, Bř K et al. The standardization of terminology of female pelvic organ prolapse and pelvic floor dysfunction. *Am J Obstet Gynecol* 1996;175:10–1.

Bump RC: Racial comparisons and contrasts in urinary incontinence and pelvic organ prolapse. *Obstet Gynecol* 81:421, 1993.

Caprini JA, Glase CJ, Anderson CB, Hathaway K. Laboratory markers in the diagnosis of venous thromboembolism. *Circulation.* 2004 Mar 30;109

Casadesus D, Villasana L, Sanchez IM, et al. Treatment of rectovaginal fistula: a 5-year review. *Aust N Z J Obstet Gynaecol.* Feb 2006;46(1):49-51.

Cass AS, Luxenberg M. Features of 164 bladder ruptures. *J Urol.* Oct 1987;138(4):743-5.

Carson JL, Grossman BJ, Kleinman S, Tinmouth AT, Marques MB, Fung MK, Olcomb JB, Illoh O, Kaplan LJ, Katz LM, Rao SV, Roback JD, Shander A, Tobian AA, Weinstein R, Swinton McLaughlin LG, Djulbegovic B; Clinical Transfusion Medicine Committee of the AABB. Red blood cell transfusion: a clinical practice guideline from the AABB\*. *Ann Intern Med.* 2012 Jul 3;157(1):49-58.

Center for Disease Control and Prevention (CDC) (September 2008), Depression in the United States Household Population, 2005-2006, retrieved 14 August 2010.

Chaliha C, Stanton SL. Complications of surgery for genuine stress incontinence. *Br J Obstet Gynaecol.* 1999 Dec;106(12):1238-45. Review.

Cohen MM, Duncan PG, DeBoer DP, Tweed WA. The postoperative interview: assessing risk factors for nausea and vomiting. *Anesth Analg* 1994;78:7-16.

Cosson M, Rajabally R, Bogaert E, Querleu D, Crepin G. Laparoscopic sacrocolpopexy, hysterectomy, and burch colposuspension: feasibility and short term complications of 77 procedures. *JLS* 2002;6:115-19.

Cruse PJ, Foord R. A five-year prospective study of 23,649 surgical wounds. *Arch Surg*. 1973 Aug;107(2):206-10.

Daniell JF, Lalonde CJ. Advanced laparoscopic procedures for pelvic pain and dysmenorrhoea. In: Sutton C (ed) *Advanced Laparoscopic Surgery*. London: Baillière Tindall, 1995; 795–808.

Dan L. Longo, Anthony S. Fauci, Stephen L. Hauser, Dennis L. Kasper, J. Larry Jameson Joseph Loscalzo, *Harrison's Principles of Internal Medicine*, 19th Edition, 2012, McGraw Hill Education, USA

Davies A, Hart R, Magos A, Hadad E, Morris R. Hysterectomy: surgical route and complications. *Eur J Obstet Gynecol Reprod Biol*. 2002 Sep 10;104(2):148-51.

DeBeche-Adams, Teresa H., and Jaime L. Bohl. "Rectovaginal Fistulas." *Clinics in Colon and Rectal Surgery* 23.2 (2010): 99–103.

Deck AJ, Shaves S, Talner L, Porter JR. Computerized tomography cystography for the diagnosis of traumatic bladder rupture. *J Urol*. 2000 Jul;164(1):43-6.

Delacroix SE Jr, Winters JC. Urinary tract injuries: recognition and management. *Clin Colon Rectal Surg*. 2010 Jun;23(2):104-12.

De Leval J. Novel surgical technique for the treatment of female stress urinary incontinence: transobturator vaginal tape inside-out. *Eur Urol*. 2003;44:724-730.

Delorme E. Transobturator urethral suspension: miniinvasive procedure in the treatment of stress urinary incontinence in women. *Prog Urol*. 2001;11:1306-1313.



De Ridder D, Berkers J, Deprest J et al. Single incision mini-sling versus a transobutator sling: a comparative study on MiniArc and Monarc slings. *Int Urogynecol J*. 2010;21:773-8.

Diamond MP, Daniell JF, Johns DA. Postoperative adhesion development after operative laparoscopy: evaluation at early second-look procedures. Operative Laparoscopy Study Group. *Fertil Steril* 1991; 55: 700-704

Dicke JM. Small bowel obstruction secondary to a prior Moschcowitz procedure. *Am J Obstet Gynecol* 1985;152 (7 Pt 1):887-8.

Dicker RC, Greenspan JR, Strauss LT, Cowart MR, Scally MJ, Peterson HB, DeStefano F, Rubin GL, Ory HW. Complications of abdominal and vaginal hysterectomy among women of reproductive age in the United States. The Collaborative Review of Sterilization. *Am J Obstet Gynecol*. 1982 Dec 1;144(7):841-8.

Dixon CM. Diagnosis and acute management of posterior urethral disruptions. In: McAninch JW, ed. *Traumatic and Reconstructive Urology*. Philadelphia, Pa: WB Saunders; 1996:347-55.

Dowling RA, Corriere JN Jr, Sandler CM. Iatrogenic ureteral injury. *J Urol* 1986;135:912-15

Digiacomio JC, Frankel H, Rotondo MF, Schwab CW, Shaftan GW. Preoperative radiographic staging for ureteral injuries is not warranted in patients undergoing celiotomy for trauma. *Am Surg*. Oct 2001;67(10):969-73.

Dubuisson J, Botchorishvili R, Perrette S, Bourdel N, Jardon K, Rabischong B, Canis M, Mage G. Incidence of intraabdominal adhesions in a continuous series of 1000 laparoscopic procedures. *Am J Obstet Gynecol*. 2010 Aug;203(2):111.e1-3.

Eilber KS, Kavalier E, Rodríguez LV, Rosenblum N, Raz S. Ten-year experience with transvaginal vesicovaginal fistula repair using tissue interposition. *J Urol*. 2003 Mar;169(3):1033-6.

Elliott SP, McAninch JW. Ureteral injuries from external violence: the 25-year experience at San Francisco General Hospital. *J Urol*. Oct 2003;170(4 Pt 1):1213-6.

Engoren, 1995. Engoren M.: Lack of association between atelectasis and fever. *Chest* 1995; 107:81.

Emori TG, Gaynes RP. An overview of nosocomial infections, including the role of the microbiology laboratory. *Clin Microbiol Rev.* Oct 1993;6(4):428-42.

Fanning et al., 1998. Fanning J., Neuhoﬀ R.A., Brewer J.E., et al: Frequency and yield of postoperative fever evaluation. *Infect Dis Obstet Gynecol* 1998; 6:252.

Farjah and Flum, 2007. Farjah F., Flum D.R.: Hematocrit level and postsurgical outcome powers of observation. *JAMA* 2007; 297:2525.

Fayez JA, Clark RR. Operative laparoscopy for the treatment of localised chronic pelvic–abdominal pain caused by postoperative adhesions. *J Gynecol Surg* 1994;10:79–83.

Finan MA, Barton DP, Fiorica JV, Hoffman MS, Roberts WS, Gleeson N, Cavanagh D. Ileus following gynecologic surgery: management with water-soluble hyperosmolar radiocontrast material. *South Med J.* 1995 May;88(5):539-42.

Fitzgerald JE, Ahmed I. Systematic review and meta-analysis of chewing-gum therapy in the reduction of postoperative paralytic ileus following gastrointestinal surgery. *World J Surg.* 2009 Dec;33(12):2557-66.

Frankenheim P. *Zentral Verhandl. d. Deutsch. Geseusch Chir* 1914 ; 43:149.

Friera A, Olivera MJ, Suárez C, Ruiz-Giménez N, Caballero P; Thromboembolic Study Group of La Princesa Hospital. Clinical validity of negative helical computed tomography for clinical suspicion of pulmonary embolism. *Respiration.* 2004 Jan-Feb;71(1):30-6

Gangai MP, Agee RE, Spence CR. Surgical injury to ureter. *Urology.* 1976 Jul;8(1):22-7.

Garibaldi RA, Mooney BR, Epstein BJ, Britt MR. An evaluation of daily bacteriologic monitoring to identify preventable episodes of catheter-associated urinary tract infection. *Infect Control.* 1982;3(6):466-470.

Gawande et al., 2003. Gawande A.A., Studdert D.M., Orav E.J., et al: Risk factors for retained instruments and sponges after surgery. *N Engl J Med* 2003; 348:229.

Giordano D. Twentieth Congress Franc de Chir. 1907; 506.

Goebell R. Zur operativen Besierigung der angeborenen Incontinentia vesical. *Z Gynäk Urol* 1910;2:187.

Goldberg et al. Delivery mode is a major environmental determinant of stress urinary incontinence: results of the Evanston-Northwestern Twin Sisters Study. *Am J Obstet Gynecol* (2005) vol. 193 (6) pp. 2149-53

Goldhaber SZ (2005). "Pulmonary thromboembolism". In Kasper DL, Braunwald E, Fauci AS, et al. *Harrison's Principles of Internal Medicine*(16th ed.). New York, NY: McGraw-Hill. pp. 1561–65.

Goldhill DR, Imhoff M, McLean B, Waldmann C. Rotational bed therapy to prevent and treat respiratory complications: a review and meta-analysis. *Am J Crit Care*. 2007 Jan;16(1):50-61.

Gross M, Peng B, Waterhouse K. Use of the mobilized bladder to replace the pelvic ureter. *J Urol* 1969;101:40.

Guyatt GH, Akl EA, Crowther M, Gutterman DD, Schunemann HJ for the American College of Chest Physicians Antithrombotic Therapy and Prevention of Thrombosis Panel. Executive Summary: Antithrombotic therapy and prevention of thrombosis, 9th ed: American College of Chest Physicians evidence-based clinical practice guidelines. *Chest*. Feb 2012;141 (2Suppl): 7S-47S.

Hajivassiliou CA. A review of the complications and results of implantation of the AMS artificial urinary sphincter. *Eur Urol* 1999;35(1):36–44.

Hannestad YS, Rortveit G, Daltveit AK, et al: Are smoking and other lifestyle factors associated with female urinary incontinence? The Norwegian EPINCONT Study. *BJOG* 110:247, 2003.

Hannestad YS, Rortveit G, Sandvik H, Hunskaar S. A communitybased epidemiological survey of female urinary incontinence: The Norwegian EPINCONT Study. *J Clin Epidemiol*. 2000;53:1150–7.

Härkki-Sirén P, Sjöberg J, Tiitinen A. Urinary tract injuries after hysterectomy. *Obstet Gynecol*. 1998 Jul;92(1):113-8.

Harrison KA. Obstetric fistula: one social calamity too many. *Br J Obstet Gynaecol*. 1983 May;90(5):385-6.

Hidron AI, Edwards JR, Patel J, et al. NHSN annual update: Antimicrobial-resistant pathogens associated with healthcare-associated infections: Annual summary of data reported to the national healthcare safety network at the centers for disease control and prevention, 2006-2007. *Infect Control Hosp Epidemiol*. 2008;29(11):996-1011.

Higgins C. Transuretero-ureteral anastomosis. Report of a clinical case. *J Urol*. 1935;34:349.

Hilton P, Ward A. Epidemiological and surgical aspects of urogenital fistulae: a review of 25 years' experience in southeast Nigeria. *Int Urogynecol J Pelvic Floor Dysfunct*. 1998;9(4):189-94.

Holte K, Kehlet H. Postoperative ileus: a preventable event. *Br J Surg*. Nov 2000;87(11):1480-93.

Horbach NS, Blanco JS, Ostergard DR et al: A suburethral sling with polytetrafluoroethylene for the treatment of genuine stress incontinence in patients with low closure pressure. *Obstet Gynecol*. 1988;71: 648-52.

Howard FM. The role of laparoscopy in chronic pelvic pain: promise and pitfalls. *Obstet Gynecol Surv*. 1993 Jun;48(6):357-87. Review.

<http://emedicine.medscape.com/article/188988-overview>

<http://emedicine.medscape.com/article/2242141-overview>

<http://emedicine.medscape.com/article/267943-overview>

<http://emedicine.medscape.com/article/276259-overview>

<http://emedicine.medscape.com/article/440933-overview>

<http://emedicine.medscape.com/article/441124-overview>

<http://emedicine.medscape.com/article/449389-overview>

<http://emedicine.medscape.com/article/454617-overview>

[http://www.uptodate.com/contents/epidemiology-clinical-features-and-diagnosis-of-mechanical-small-bowel-obstruction-in-adults?source=search\\_result&search=ileus&selectedTitle=2~150](http://www.uptodate.com/contents/epidemiology-clinical-features-and-diagnosis-of-mechanical-small-bowel-obstruction-in-adults?source=search_result&search=ileus&selectedTitle=2~150)

[http://www.uptodate.com/contents/postoperativeileus?source=search\\_result&search=ileus&selectedTitle=1~150](http://www.uptodate.com/contents/postoperativeileus?source=search_result&search=ileus&selectedTitle=1~150)

[http://www.uptodate.com/contents/urinary-tract-injury-in-gynecologic-surgery-evaluation-and-management?source=search\\_result&search=ileus&selectedTitle=24~150](http://www.uptodate.com/contents/urinary-tract-injury-in-gynecologic-surgery-evaluation-and-management?source=search_result&search=ileus&selectedTitle=24~150)

<http://en.wikipedia.org/wiki/Cystocele>

[http://en.wikipedia.org/wiki/Female\\_genital\\_prolapse](http://en.wikipedia.org/wiki/Female_genital_prolapse)

[http://en.wikipedia.org/wiki/Kegel\\_exercise](http://en.wikipedia.org/wiki/Kegel_exercise)

[http://en.wikipedia.org/wiki/Urinary\\_incontinence](http://en.wikipedia.org/wiki/Urinary_incontinence)

<http://en.wikipedia.org/wiki/Urogynecology>

[http://en.wikipedia.org/wiki/Vesicovaginal\\_fistula](http://en.wikipedia.org/wiki/Vesicovaginal_fistula)

<http://emedicine.medscape.com/article/441124-overview#a0199>

<http://emedicine.medscape.com/article/1949017-overview#aw2aab6b3>

Ibeanu et al., 2009. Ibeanu O.A., Chesson R.R., Echols K.T., et al: Urinary tract injury during hysterectomy based on universal cystoscopy. *Am Coll Obstet Gynecol* 2009; 113:6.

John A. Rock, Howard W. Jones III, Te Linde's Operative Gynecology, 10th Edition, 2008, Wolters Kluwer/Lippincott Williams & Wilkins, Philadelphia

Kahn MA, Stanton SL, Kumar D et al. Posterior colporrhaphy is superior to the transanal repair for treatment of posterior vaginal wall prolapse. *Neurourol Urodyn* 1999;18:70–1.

Kahn MA, Stanton SL. Posterior colporrhaphy: its effects on bowel and sexual function. *Br J Obstet Gynecol* 1997;104:82-6

Kakkar VV, Cohen AT, Edmonson RA, Phillips MJ, Cooper DJ, Das SK, Maher KT,

Sanderson RM, Ward VP, Kakkar S. Low molecular weight versus standard heparin for prevention of venous thromboembolism after major abdominal surgery. The Thromboprophylaxis Collaborative Group. *Lancet*. 1993 Jan 30;341(8840):259-65.

Kashefi C, Messer K, Barden R, Sexton C, Parsons JK. Incidence and prevention of iatrogenic urethral injuries. *J Urol*. 2008 Jun;179(6):2254-7;

Kegel AH. Progressive resistance exercise in the functional restoration of the perineal muscles. *Am J Obstet Gynaecol*. 1948;56:238–49

Kelly HA. Incontinence of urine in women. *Urol Cutan Rev* 1913;17:291.

Kinzel GE. Enterocoele. *Am J Obstet Gynecol* 1961;81:1166–74.

Keith Edmonds, Dewhurst's Textbook of Obstetrics and Gynaecology, 7th Edition, 2007, Blackwell Publishing, United Kingdom

Kivalo I, Miettinen K. The effects of metoclopramide on postoperative nausea and bowel function. *Ann Chir Gynaecol Fenn* 1970;59:155–158

Kliment J, Beráts T. Urovaginal fistulas: experience with the management of 41 cases. *Int Urol Nephrol*. 1992;24(2):119-24.

Konstantinides S, Geibel A, Heusel G, et al. Heparin plus alteplase compared with heparin alone in patients with submassive pulmonary embolism. *N Engl J Med* 2002; 347:1143-50.

Kuuva N, Nilsson CG. A nationwide analysis of complications associated with the tension-free vaginal tape (TVT) procedure. *Acta Obstet Gynecol Scand* 2002;81:72-7.

Lang EK. Diagnosis and management of ureteral fistulas by percutaneous nephrostomy and antegrade stent catheter. *Radiology*. 1981 Feb;138(2):311-7.

Langer R, Lipshitz Y, Halperin R et al. Prevention of genital prolapse following Burch colposuspension: comparison between two surgical procedures. *Int Urogynecol J Pelvic Floor Dysfunct* 2003;1:13-6.

Laurikainen E, Valpas A, Kivela A, Kalliola T, Rinne K, Takala T, et al. Retropubic compared with transobturator tape placement in treatment of urinary incontinence: a randomized controlled trial. *Obstet Gynecol*. 2007;109:4-11.

Leng WW, Amundsen CL, McGuire EJ. Management of female genitourinary fistulas: transvesical or transvaginal approach? *J Urol*. 1998 Dec;160(6 Pt 1):1995-9.

Lentz , Lobo, Gershenson, Katz, *Comprehensive gynecology* ,6th Edition, 2012, Elsevier Mosby, Philadelphia

Linda Cardozo, David Staskin, *Textbook of female urology and urogynecology*, 2006., Informa healthcare, United Kingdom

Livingston EH, Passaro EP Jr. Postoperative ileus. *Dig Dis Sci*. 1990 Jan;35(1):121-32. Review.

Liu CY, Paek W. Laparoscopic retropubic colposuspension (Burch procedure). *J Am Assoc Gynecol Laparosc* 1993;1:31-5.

Lord HE, Taylor JD, Finn JC et al. A randomised controlled equivalence trial of short term complications and efficacy of tension free vaginal tape and suprapubic urethral support sling for treating stress incontinence. *BJU Int*. 2006;98:367-76.

Maher C, Dwyer P, Carey M et al. The Burch colposuspension for recurrent urinary stress incontinence following retropubic continence surgery. *Br J Obstet Gynaecol* 1999;106:719–24.

Maki DG, Kluger DM, Crnich CJ. The risk of bloodstream infection in adults with different intravascular devices: a systematic review of 200 published prospective studies. *Mayo Clin Proc.* 2006 Sep;81(9):1159-71.

Marcus E. Setchell, John H. Shepherd, Shaw's textbook of operative gynaecology, 7th Edition, 2013, Elsevier, United Kingdom

Marik PE. Aspiration pneumonitis and aspiration pneumonia. *N Engl J Med.* 2001 Mar 1;344(9):665-71.

Martius H. Sphincter und Harndöurenplastic aus dem Muscailus Bulbocavernosus. *Chirurgie* 1929;1:769.

McGinn S; White PD (1935). "Acute cor pulmonale resulting from pulmonary embolism". *J Am Med Assoc* 104 (17): 1473–80.

McGuire EJ, Lytton B. Pubovaginal sling procedure for stress incontinence. *J Urol.* 1978;119:824.

McHenry CR, Piotrowski JJ, Petrinic D, Malangoni MA. Determinants of mortality for necrotizing soft-tissue infections. *Ann Surg.* May 1995;221(5):558-63;

Mellgren A, Schultz I, Johansson C et al. Internal rectal intussusception seldom develops into total rectal prolapse. *Dis Colon Rectum* 1997;40:817–20.

Meschia M, Pifarotti P, Bernasconi F, Guercio E, Maffiolini M, Magatti F,

Spreafico L. Tension-Free vaginal tape: analysis of outcomes and complications in 404 stress incontinent women. *Int Urogynecol J Pelvic Floor Dysfunct.* 2001;12 Suppl 2:S24-27.

Miklos JR, Kohli N. Laparoscopic paravaginal repair plus burch colposuspension: review and descriptive technique. *Urology.* 2000 Dec 4;56(6 Suppl1):64-9.



Millard R, Moore K, Yalcin I, Bump R. Duloxetine vs. Placebo in the treatment of stress urinary incontinence: a global phase III study. *Neurourol Urodynam*. 2003;22:482–3.

Miller EA, Webster GD. Current management of vesicovaginal fistulae. *Curr Opin Urol*. 2001 Jul;11(4):417-21.

Millin T, Read CD. Stress incontinence of urine in the female; Millin's sling operation. *Postgrad Med J*. 1948;24:51-6.

Muznai D, Carrill E, Dubin C et al. Retropubic vaginopexy for the correction of urinary stress incontinence. *Obstet Gynecol* 1991;78:1011–8.

Mollen RG, van Larrhoven CM, Kuijpers JC. Pathogenesis and management of rectoceles. *Semin Colorectal Surg* 1996;7:192–6.

Moore RD, Mitchell GK, Miklos JR. Single-Center retrospective study of the technique, safety and 12- month efficacy of the MiniArc single-incision sling: a new minimally invasive procedure for treatment of female SUI. *Surg Technol Int*. 2009;18:175-81.

Nelson R, Tse B, Edwards S. Systematic review of prophylactic nasogastric decompression after abdominal operations. *Br J Surg*. 2005 Jun;92(6):673-80.

Nerli RB, Kumar AG, Koura A, Prabha V, Alur SB. Transobturator vaginal tape in comparison to tension-free vaginal tape: A prospective trial with a minimum 12 months follow-up. *Indian Journal of Urology : IJU : Journal of the Urological Society of India*. 2009;25(3):321-325.

Neuman M, Eidelman A, Langer R et al. Iatrogenic injuries to the ureter during gynecologic and obstetric operations. *Surg Gynecol Obstet* 1991;173:268–72.

Nichols DH, Randall CL. *Vaginal Surgery*, 4th ed. Baltimore:Williams and Wilkins, 1996.

Nieminen K, Hiltunen KM, Laitinen J et al. Transanal or vaginal approach to rectocele repair: a prospective, randomized pilot study. *Dis Colon Rectum* 2004;47(10):1636–42.

Nosocomial Infection National Surveillance Service (NINSS). Surgical site infection in English hospitals: a national surveillance and quality improvement program. Public Health Laboratory Service. 2002.

Novara G, Artibani W, Barber MD et al. Updated systematic review and meta-analysis of the comparative data on colposuspensions, pubovaginal slings, and midurethral tapes in the surgical treatment of female stress urinary incontinence. *Eur Urol*. 2010;58:218-38.

Novara G, Ficarra V, Boscolo-Berto R, Secco S, Cavalleri S, Artibani W. Tension-free midurethral slings in the treatment of female stress urinary incontinence: a systematic review and meta-analysis of randomized controlled trials of effectiveness. *Eur Urol*. 2007;52:663-78.

Nygaard I, Barber MD, Burgio KL, et al. Prevalence of symptomatic pelvic floor disorders in U.S. women. *JAMA* 300(11):1311, 2008.

Ogah J, Cody JD, Rogerson L. Minimally invasive synthetic suburethral sling operations for stress urinary incontinence in women. *Cochrane Database Syst Rev*. 2009;4:CD006375.

Papa Petros PE, Ulmsten U. Part IV: Surgical applications of the theory – Development of the intravaginal sling plasty (IVS) procedure. *Scand J Urol Nephrol. Suppl*. 1993;153:53-54.

Peipert et al., 2004. Peipert J.F., Weitzen S., Cruickshank C., et al: Risk factors for febrile morbidity after hysterectomy. *Obstet Gynecol* 2004; 103:86.

Peters WA, Thornton WN. Selection of the primary operative procedure for stress urinary incontinence. *Am J Obstet Gynecol* 1980;137:923–30.

PIOPED Investigators. Value of the ventilation/perfusion scan in acute pulmonary embolism. Results of the prospective investigation of pulmonary embolism diagnosis (PIOPED). *JAMA*. 1990 May 23-30;263(20):2753-9.

Pow-Sang JM, Lockhart JL, Suarez A et al. Female urinary incontinence: preoperative selection, surgical complications and results. *J Urol* 1986;136:831–3.

Practice Committee of the American Society for Reproductive Medicine. Control and prevention of peritoneal adhesions in gynecologic surgery. *Fertil Steril*. 2006 Nov;86(5 Suppl 1):S1-5.

Prandoni P, Lensing AW, Büller HR, Carta M, Cogo A, Vigo M, Casara D, Ruol A, ten Cate JW. Comparison of subcutaneous low-molecular-weight heparin with intravenous standard heparin in proximal deep-vein thrombosis. *Lancet*. 1992 Feb 22;339(8791):441-5.

Rechberger T, Futyma K, Jankiewicz K, Adamiak A, Skorupski P. The clinical effectiveness of retropubic (IVS-02) and transobturator (IVS-04) midurethral slings: randomized trial. *Eur Urol*. 2009;56:24-30.

Richter HE, Albo ME, Zyczynski HM et al. Retropubic versus transobturator midurethral slings for stress incontinence. *N Engl J Med*. 2010;362:2066-76.

Rortveit G, Daltveit AK, Hannestad YS, et al: Urinary incontinence after vaginal delivery or cesarean section. *N Engl J Med* 348(10):900, 2003a.

Rortveit G, Daltveit AK, Hannestad YS, et al: Vaginal delivery parameters and urinary incontinence: the Norwegian EPINCONT study. *Am J Obstet Gynecol* 189(5):1268, 2003b.

Ross S, Robert M, Swaby C et al. Transobturator tape compared with tension-free vaginal tape for stress incontinence: a randomized controlled trial. *Obstet Gynecol*. 2009; 114:1287-94.

Saint et al., 1998. Saint S., Elmore J.G., Sullivan S.D., et al: The efficacy of silver alloy-coated urinary catheters in preventing urinary tract infection: A meta-analysis. *Am J Med* 1998; 105:236.

Sandip P. Vasavada, Rodney A. Appell, Peter K. Sans, Shlomo Raz, *Female Urology Urogyneacology, and Voiding Dysfunction*, 2005, Marcel Dekker, New York

Schwandt et al., 2001. Schwandt A., Andrews S.J., Fanning J.: Prospective analysis of a fever evaluation algorithm after major gynecologic surgery. *Am J Obstet Gynecol* 2001; 184:1066.

Shorvon PJ, McHugh S, Diamant NE et al. Defecography in normal volunteers: results and implications. *Gut* 1989;30:1737-49.

Seta ML, Kale-Pradhan PB. Efficacy of metoclopramide in postoperative ileus after exploratory laparotomy. *Pharmacotherapy*. 2001 Oct;21(10):1181-6.

Slavko Orešković, Dubravko Barišić, *Suvremeni pristup u dijagnostici i liječenju žena s inkontinencijom mokraće i defektima dna zdjelica*, 2008., Medicinska naklada, Zagreb

Slavko Orešković, Dubravko Barišić, *Uroginekologija priručnik, Suvremeni pristup u dijagnostici i liječenju žena s inkontinencijom mokraće i defektima dna zdjelice*, 2010., Medicinska naklada, Zagreb

Soper et al., 1995. Soper D.E., Bump R.C., Hurt W.G.: Wound infection after abdominal hysterectomy: Effect of the depth of subcutaneous tissue. *Am J Obstet Gynecol* 1995; 173:465.

Stand PK, Koduri S, Lobel RW, et al. Prospective randomized trial of poliglactin 910 mesh to prevent recurrence of cystoceles and rectoceles. *Am J Obstet Gynecol* 2001;184:1357-62.

Stanton SL, Hilton P, Norton C, Cardozo L. Clinical and urodynamic effects of anterior colporrhaphy and vaginal hysterectomy for prolapse with and without incontinence. *Br J Obstet Gynaecol* 1982;89:459-63.

Stark and Maki, 1984. Stark R.P., Maki D.G.: Bacteriuria in the catheterized patient. *N Engl J Med* 1984; 311:560.

Steed HL, Capstick V, Flood C, Schepansky A, Schulz J, Mayes DC. A randomized controlled trial of early versus "traditional" postoperative oral intake after major abdominal gynecologic surgery. *Am J Obstet Gynecol*. 2002 May;186(5):861-5.

Stein PD, Matta F, Steinberger DS, et al. Intracerebral hemorrhage with thrombolytic therapy for acute pulmonary embolism. *Am J Med* 2012; 125:50-56.

Stein PD, Matta F. Thrombolytic therapy in unstable patients with acute pulmonary embolism: Saves lives but underused. *Am J Med* 2012; 125:465-470.

Stoeckel W. Über die Verwänderung der Musculi Pyramidales bei der opeutinen Behandlung der Incontinentia Urinae 1917; 1:11.

Stone JM, Goldberg SM. The endorectal advancement flap procedure. *Int J Colorectal Dis.* 1990 Dec;5(4):232-5.

Stricker B, Blanco J, Fox HE. The gynecologic contribution to intestinal obstruction in females. *J Am Coll Surg.* 1994 Jun;178(6):617-20.

Tamussino KF, Hanzal E, Kolle D et al. Tension-free vaginal tape operation: results of the Austrian registry. *Obstet Gynecol* 2001;98:732–6.

Te Linde's Operative Gynecology, 6th ed. Philadelphia, JB Lippincott, 1985.

Te Linde RW. Prolapse of the uterus and allied conditions. *Am J Obstet Gynecol* 1966; 444-463.

Thompson JR, Chen AH, Pettit PD et al. Incidence of occult rectal prolapse in patients with clinical rectoceles and defecatory dysfunction. *Am J Obstet Gynecol* 2002;187:1494–9.

Tintinalli, Judith E. (2010). *Emergency Medicine: A Comprehensive Study Guide (Emergency Medicine (Tintinalli))*. New York: McGraw-Hill Companies.

Transobturator urethral suspension: minimally invasive procedure in the treatment of stress urinary incontinence in women. *Prog Urol.* 2001;11:1306-1313.

Tsivian A, Mogutin B, Kessler O, Korczak D, Levin S, Sidi AA. Tension-free vaginal tape procedure for the treatment of female stress urinary incontinence: longterm results. *J Urol.* 2004;172:998-1000.

Tulandi T, Murray C, Guralnick M. Adhesion formation and reproductive outcome after myomectomy and second-look laparoscopy. *Obstet Gynecol* 1993;82:213–15.

Velimir Šimunić i suradnici, *Ginekologija*, 2001., Zagreb, Naklada LJEVAK

Verlato F, Zucchetta P, Prandoni P, Camporese G, Marzola MC, Salmistraro G, et al. An unexpectedly high rate of pulmonary embolism in patients with superficial thrombophlebitis of the thigh. *J Vasc Surg.* Dec 1999;30(6):1113-5.

Vermeulen LC Jr, Ratko TA, Erstad BL, Brecher ME, Matuszewski KA. A paradigm for consensus. The University Hospital Consortium guidelines for the use of albumin, nonprotein colloid, and crystalloid solutions. *Arch Intern Med.* 1995 Feb 27;155(4):373-9.

Walsh JJ, Bonnar J, Wright FW. A study of pulmonary embolism and deep leg vein thrombosis after major gynaecological surgery using labelled fibrinogen-phlebography and lung scanning. *J Obstet Gynaecol Br Commonw.* 1974 Apr;81(4):311-6.

Ward K, Hilton P. Prospective multicentre randomised trial of tension-free vaginal tape and colposuspension as primary treatment for stress incontinence. *BMJ* 2002;325:67–73.

Waldhausen JH, Schirmer BD. The effect of ambulation on recovery from postoperative ileus. *Ann Surg* 1990;212:671–677.

Watkins DT, Robertson CL. Water-soluble radiocontrast material in the treatment of postoperative ileus. *Am J Obstet Gynecol.* 1985 Jun 15;152(4):450-5.

Wells PS, Hirsh J, Anderson DR, Lensing AW, Foster G, Kearon C, Weitz J, D'Ovidio R, Cogo A, Prandoni P (1995). "Accuracy of clinical assessment of deep-vein thrombosis". *Lancet* 345 (8961): 1326–30.

Wiskind AK, Creighton SM, Stanton SL. The incidence of genital prolapse after the Burch colposuspension. *Am J Obstet Gynecol* 1992;167:399–404.

Wolff BG, Viscusi ER, Delaney CP, Du W, Techner L. Patterns of gastrointestinal recovery after bowel resection and total abdominal hysterectomy: pooled results from the placebo arms of alvimopan phase III North American clinical trials. *J Am Coll Surg.* 2007 Jul;205(1):43-51.

Wolfson et al., 1985. Wolfson P.J., Bauer J.J., Gelernt I.M., et al: Use of the long tube in the management of patients with small-intestinal obstruction due to adhesions. *Arch Surg* 1985; 120:1001.

Wong DH, Weber EC, Schell MJ, et al. Factors associated with postoperative pulmonary complications in patients with severe chronic obstructive pulmonary disease. *Anesth Analg* 1995; 80: 276–284.

Woods RK, Dellinger EP. Current guidelines for antibiotic prophylaxis of surgical wounds. *Am Fam Physician*. 1998 Jun;57(11):2731-40. Review.

## 7. ŽIVOTOPIS

Mateja Ivančić

Špičkovina 51a, 49 210 Zabok

Broj mobitela: 0989009111

Email: ivancimateja90@gmail.com

Rođena sam 11.05.1990. Završila sam OŠ Ksavera Šandora Gjalskog u Zaboku, nakon toga srednju medicinsku školu u Bedekovčini i upisala medicinski fakultet u Zagrebu 2008. godine. Poznajem i govorim engleski jezik uz svoj materinji hrvatski.