

Prva sinkrona resekcija jetre u sklopu citoreduktivne kirurgije, peritonektomije i HIPEC-a u Hrvatskoj - prikaz bolesnice

Majsec Budak, Ana; Škegro, Mate; Majerović, Mate; Smuđ, Dubravko; Jelinčić, Željko; Kinda, Emil; Kekez, Tihomir; Augustin, Goran; Silovski, Hrvoje; Matošević, Petar; ...

Source / Izvornik: **Liječnički vjesnik, 2015, 137, 87 - 90**

Journal article, Published version

Rad u časopisu, Objavljena verzija rada (izdavačev PDF)

Permanent link / Trajna poveznica: <https://um.nsk.hr/um:nbn:hr:105:764623>

Rights / Prava: [In copyright](#)/[Zaštićeno autorskim pravom.](#)

Download date / Datum preuzimanja: **2025-03-13**



Repository / Repozitorij:

[Dr Med - University of Zagreb School of Medicine Digital Repository](#)



24. Gramatges MM, Dvorak CC, Regula DP, Enns GM, Weinberg K, Agarwal R. Pathological evidence of Wolman's disease following hematopoietic stem cell transplantation despite correction of lysosomal acid lipase activity. *Bone Marrow Transplant* 2009;44:449–50.
25. Yanir A, Allatif MA, Weintraub M, Stepensky P. Unfavourable outcome of hematopoietic stem cell transplantation in two siblings with Wolman disease due to graft failure and hepatic complications. *Mol Genet Metab* 2013;109:224–6.
26. Bahwani M, Breen C, Enns GM i sur. Clinical effect and safety profile of recombinant human lysosomal acid lipase in patients with cholesterol ester storage disease. *Hepatology* 2013;58:950–7.
27. Du H, Cameron TL, Garger SJ i sur. Wolman disease/cholesteryl ester storage disease: efficacy of plant-produced human lysosomal acid lipase in mice. *J Lipid Res* 2008;49:1646–57.
28. Valayannopoulos V, Malinova V, Honzik T i sur. Sebelipase alfa over 52 weeks reduces serum transaminases, liver volume and improves serum lipids in patients with lysosomal acid lipase deficiency. *J Hepatol* 2014; 61(5):1135–42.
29. <http://www.clinicaltrials.gov/ct2/show/NCT01757184>.
30. <http://www.clinicaltrials.gov/ct2/show/NCT01371825>.
31. Civaltero G, De Mari J, Bittar C, Burin M, Giugliani R. Extended use of a selective inhibitor of acid lipase for the diagnosis of Wolman disease and cholesteryl ester storage disease. *Gene* 2014;539:154–6.

PRVA SINKRONA RESEKCIJA JETRE U SKLOPU CITOREDUKTIVNE KIRURGIJE, PERITONEKTOMIJE I HIPEC-a U HRVATSKOJ – PRIKAZ BOLESNICE

FIRST SYNCHRONOUS LIVER RESECTION AS A PART OF CYTOREDUCTIVE SURGERY, PERITONECTOMY AND HIPEC IN CROATIA – CASE REPORT

ANA MAJSEC BUDAK, MATE ŠKEGRO, MATE MAJEROVIĆ, DUBRAVKO SMUĐ,
ŽELJKO JELINČIĆ, EMIL KINDA, TIHOMIR KEKEZ, GORAN AUGUSTIN, HRVOJE SILOVSKI,
PETAR MATOŠEVIĆ, TOMISLAV BRUKETA*

Deskriptori: Adenokarcinom – farmakoterapija, kirurgija, patologija, sekundarni; Tumori kolona – patologija, farmakoterapija, kirurgija; Poprečni kolon – kirurgija; Peritonejski tumori – farmakoterapija, kirurgija, sekundarni; Peritonej – kirurgija; Tumori jetre – farmakoterapija, kirurgija, sekundarni; Hepatektomija; Protutumorski kombinirani kemoterapijski protokoli – terapijska primjena; Regionalna perfuzijska protutumorska kemoterapija; Inducirana hipertermija; Multimodalno liječenje; Analiza preživljavanja

Sažetak. Prikazujemo slučaj tridesetsedmogodišnje bolesnice s velikim adenokarcinomom poprečnoga debelog crijeva te metastazama u slezeni, jetri, peritoneumu, velikom omentumu, žučnome mjehuru, desnom jajniku i jajovodu. Nakon premještanja bolesnice u našu Bolnicu iz vanjske ustanove provedena je opsežna citoreduktivna kirurgija s multiorganskim resekcijama i hipertermijskom intraabdominalnom kemoterapijom (HIPEC). Nekoliko mjeseci kasnije ponovo je podvrgnuta kirurškom liječenju zbog novootkrivene metastaze u 7. jetrenom segmentu i ona je ukonjena. Kemoterapijske cikluse primala je tijekom cijeloga postoperativnog perioda. Danas, dvije godine nakon prve operacije, bolesnica je subjektivno bez tegoba i bez znakova recidiva bolesti. Agresivna citoreduktivna kirurgija koja uključuje multiorganske resekcije, peritonektomiju, HIPEC dokazano je primjenjiv način liječenja u određenih skupina bolesnika s uznapredovalim abdominalnim tumorima, u sklopu čega je i sinkrona resekcija jetre. Ovo je prva sinkrona resekcija jetre u sklopu redovito provedene citoreduktivne kirurgije i HIPEC-a u Hrvatskoj.

Descriptors: Adenocarcinoma – drug therapy, surgery, pathology, secondary; Colonic neoplasms – pathology, drug therapy, surgery; Colon, transverse – surgery; Peritoneal neoplasms – drug therapy, surgery, secondary; Peritoneum – surgery; Liver neoplasms – drug therapy, surgery, secondary; Hepatectomy; Antineoplastic combined chemotherapy protocols – therapeutic use; Chemotherapy, cancer, regional perfusion; Hyperthermia, induced; Combined modality therapy; Survival analysis

Summary. We present a case of a 37-year-old female, with large adenocarcinoma of transverse colon, and metastases in spleen, liver, peritoneum, greater omentum, gall bladder and right adnexa. She was transferred to our Hospital, and extensive elective cytoreductive surgery with intraabdominal hyperthermal chemotherapy (HIPEC) was performed. Couple of months later, she was operated on for a newly evidenced secondary nodus in liver segment VII, and metastasectomy was

* **Klinika za kirurgiju, Medicinski fakultet Sveučilišta u Zagrebu, KBC Zagreb** (Ana Majsec Budak, dr. med.; prof. dr. sc. Mate Škegro, dr. med.; prof. dr. sc. Mate Majerović, dr. med.; prim. mr. sc. Dubravko Smuđ, dr. med.; prim. dr. sc. Željko Jelinčić, dr. med.; prim. Emil Kinda, dr. med.; Tihomir Kekez, dr. med.; dr. sc. Goran Augustin, dr. med.; dr. sc. Hrvoje Silovski, dr. med.; Petar Matošević, dr. med.; Tomislav Bruketa, dr. med.)

Adresa za dopisivanje: Dr. A. Majsec Budak, Medicinski fakultet Sveučilišta u Zagrebu, KBC Zagreb, e-mail: majsecbudak@yahoo.com
Primljeno 5. travnja 2014., prihvaćeno 24. studenoga 2014.

performed. Throughout entire postoperative period she was receiving cyclic chemotherapy. At this point, 2 years from the first operation, she was without evidenced recurrence of the disease. Aggressive cytoreductive surgery with multiorgan resection, peritonectomy, HIPEC and adjuvant chemotherapy which was proved to be a feasible option in some patients, with synchronous liver resection (LR) proved to be feasible and beneficial for patients with three or fewer liver metastases. This is the first liver resection included in usually performed cytoreductive surgery and HIPEC in Croatia.

Liječ Vjesn 2015;137:87–90

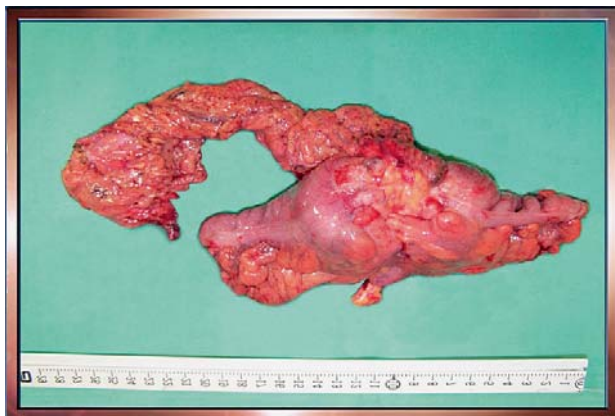
Prikaz bolesnice

Tridesetsedmogodišnja pacijentica javila se u hitnu službu jedne bolnice zbog opće slabosti, vrućice, kašlja i blage boli u prsima. Tegobe je povremeno primjećivala unatrag jednog mjeseca, s pogoršanjem unatrag 3 dana. Također je javljala povremen osjećaj punine u gornjem dijelu trbuha te gubitak tjelesne mase od 5 kilograma unatrag 3 mjeseca za koji je tvrdila da je namjeren. Negirala je hemoptizu, bol u trbuhu, mučninu, povraćanje, promjene u dinamici pražnjenja crijeva, dizurične ili ginekološke smetnje. Osobna i obiteljska anamneza bile su bez osobitosti. Aksilarna temperatura pri prvom pregledu bila je 37,9 °C, auskultacija pluća otkrila je oslabljeni šum disanja projekciji donjega lijevog reznja. Jetra je bila palpabilna oko 1 cm pod desnim rebrenim lukom u srednjoj klavikularnoj liniji, no nisu nađene druge patološke rezistencije abdomena, kao ni znakovi nadražaja peritoneuma. Laboratorijske analize pokazale su normalnu koncentraciju hemoglobina i broj eritrocita, s leukocitozom od $15 \times 10^9/L$ (80% neutrofila). Rendgenogram srca i pluća pokazao je blažu infiltraciju lijevoga plućnog reznja bazalno. Drugih patoloških promjena nije bilo. Bolesnica je primljena na bolničko liječenje intravenoskom antibiotskom terapijom ciprofloksacinom 2×200 mg iv. pod dijagnozom pneumonije. Nedugo potom, zbog pogoršanja boli u prsima, a s normalnim razinama srčanih enzima, indicirana je scintigrafija pluća, koja je upozorila na moguću emboliju lijevoga donjeg plućnog reznja. Sukladno tomu, započeta je terapija niskomolekularnim heparinom u dozi od $2 \times 0,6$ mL sc. Iako se bolesnica ubrzo prestala žaliti na bol u prsima, aksilarna je temperatura i dalje bila povišena do 38 °C. Zbog nepoznate etiologije smetnja učinjen je abdominalni ultrazvuk koji je upozorio na: multicističnu formaciju 2. i 3. jetrenog segmenta te malo slobodne tekućine intraabdominalno. Razine jetrenih enzima, kao i serumske koncentracije bilirubina bile su u granicama referentnih vrijednosti. U tom je trenutku bolesnica na vlastiti zahtjev premještena u Klinički bolnički centar »Zagreb«. Na prijmu je bila supfebrilna s aksilarnom temperaturom 37,5 °C, na prije propisanoj terapiji, te se žalila na ponovnu bol u prsima i opću slabost. Laboratorijska analiza otkrila je na mikrocitnu anemiju s koncentracijama hemoglobina u serumu od 100 g/L, uredan broj leukocita te CRP u koncentraciji od 40 mg/L. Istog dana učinjena je multislice kompjutorizirana tomografija (MSCT) prsišta, trbuha i zdjelice koja opisuje: stenozirajući tumor poprečnoga debeloga crijeva promjera oko 10 cm s infiltracijom prednje trbušne stijenke, hipovaskularne lezije 2. i 3. segmenta jetre promjera 11,5 i 8 cm, uz jednu »manju« hipovaskularnu leziju prvoga jetrenog segmenta. Također su opisane multilokularne hipovaskularne lezije donjeg pola slezene, multilokularni cistični tumor desnog jajnika promjera oko 10 cm te nešto ascitesa. Gastroskopijska biopsija pokazala je na kronične upalne promjene želučane sluznice, dok je kolonoskopski potvrđen stenozirajući proces poprečnoga debeloga crijeva. Biopsija potonjega pokazala je adenokarcinom kolona. Koncentracija tumorskih

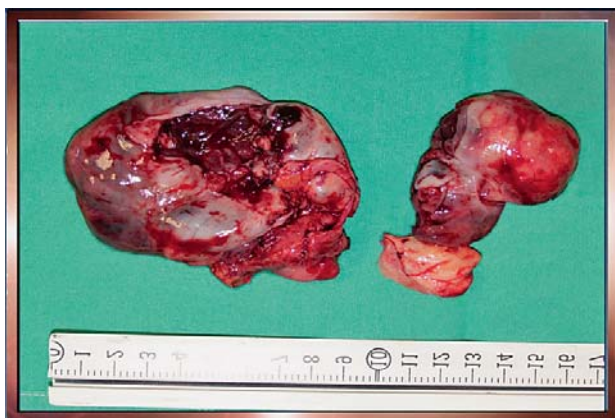
markera u serumu iznosila je: CEA = 102,4 µg/L, CA125 = 49 kIJ/L, CA 19-9 = 10,0 kIJ/L.

Indicirana je elektivna operacija, pristupom totalnom medijanom laparotomijom. Intraoperativno je nađeno tumor transverznog kolona promjera oko 9,5 cm, cistična formacija desnog jajnika promjera oko 8 cm, tumorska infiltracija drugog i trećeg jetrenog segmenta spojena u leziju promjera oko 12×7 cm, pedunkularni miom stražnje stijenke uterusa, karcinoma zdjelice perijetalnog peritoneuma, tumorska infiltracija donjeg pola slezene te limfadenopatija malog omentuma. U prvome jetrenom segmentu palpacijski je nađena čvornata struktura promjera oko 1 cm. Indeks peritonealne karcinoze (engl. *peritoneal carcinomatosis index* – PCI) iznosio je 18. Provedena je citoreduktivna kirurgija ovim postupcima: resekcija transverznog kolona s formiranjem terminoterminalne anastomoze, omentektomija, eksploracija omentalne burze, limfadenektomija malog omentuma, desna adnektomija, ekscizija pedunkularnog mioma uterusa, zdjelice peritonektomija, apendektomija, kolecistektomija i splenektomija. Potom smo pristupili resekciji 2. i 3. jetrenog segmenta, dok je promjena u prvome jetrenom segmentu ekscizijski bioptrirana. CCR (engl. *completeness of cytoreduction*) razred ocijenjen je kao 1 (potpuna citoredukcija s ostatnim tumorskim depozitima manjim od 0,25 cm u promjeru). Nakon postavljanja četiriju abdominalnih drenova hipertermijska intraperitonealna kemoterapija (engl. *hyperthermic intraperitoneal chemotherapy* – HIPEC) provedena je po HIPEC protokolu mitomicinom (30 g u 500 mL fiziološke otopine) i doksorubicinom (60 mg u 500 mL fiziološke otopine). Nakon toga sva su četiri abdominalna drena ostavljena *in situ*.

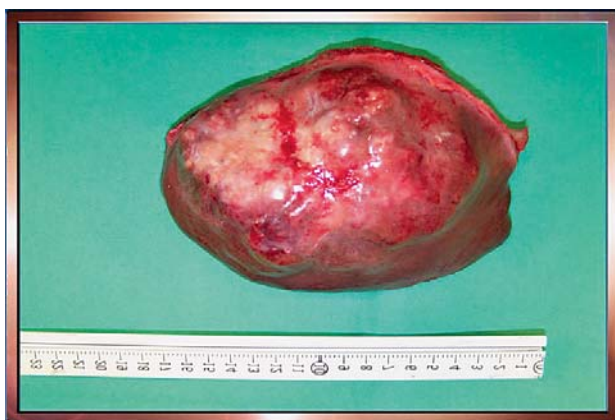Postoperativni je tijek protekao uredno te je bolesnica otpuštena na kućnu njegu dvanaestoga postoperativnog dana. Patohistološki pregled operativnih preparata potvrdio je: adenokarcinom transverznog kolona (Dukes D, T4N0M1 Astler Coller D.) s presadnicama unutar slezene, perijetalnog peritoneuma male zdjelice, 2. i 3. jetrenog segmenta te desnog jajnika. Pedunkularni tumor stražnje stijenke uterusa opisan je kao dobroćudan (miom), dok je ekscizijski biopiat nodusa prvoga jetrenog segmenta pokazao uredan jetreni parenhim. Nijedan od 16 identificiranih perikoličnih limfnih čvorova, kao ni 2 limfna čvora iz malog omentuma nisu pokazali tumorsku infiltraciju, dok je hematogena invazija jasno uočena. PET-CT proveden 45 dana nakon operacije pokazao je patološko nakupljanje u prvome jetrenom segmentu. Bolesnica je primila 6 ciklusa sistemske kemoterapije po protokolu FOLFIRI bevacizumab, nakon čega je na reevaluacijskom PET-CT-u promjena u prvome jetrenom segmentu opisana kao regredirana na 1,5 cm promjera. Sukladno navedenom, indiciran je kirurški pristup toj presadnici 6 mjeseci nakon prve operacije. Tijekom eksplorativne laparotomije nije nađeno vidljivih niti palpabilnih lezija prvoga jetrenog segmenta, dok je palpabilna lezija u 7. jetrenom segmentu. Intraoperativni ultrazvuk potvrdio je palpacijski nalaz te smo se odlučili za segmentektomiju 1. jetrenog segmenta i metastazektomiju promjene u 7. jetrenom segmentu. Patohistološka analiza



Slika 1. Resecirani transversalni kolon s velikim omentumom
Figure 1. Resected transverse colon with greater omentum



Slika 2. Resecirana slezena i desna adneksa
Figure 2. Resected spleen and right adnexa



Slika 3. Resecirani 2. i 3. jetreni segment
Figure 3. Resected liver segments II and III

preparata ponovo nije evidentirala presadne promjene unutar prvoga jetrenog segmenta (normalan jetreni parenhim uz nešto fibroze), dok je preparat 7. segmenta potvrđen kao presadnica. Postoperativni tijek ponovo je bio bez osobitosti te je bolesnica otpuštena 8. postoperativnog dana. Tijekom iduća 3 mjeseca praćenja bolesnica je bila bez evidentiranog recidiva bolesti te subjektivno bez tegoba. U tom je razdoblju primila 16 ciklusa kemoterapije (protokol FOLFIRI

uz bevacizumab). Godinu dana nakon prve operacije javlja se u hitnu službu naše Bolnice zbog boli u truhu i mučnine te je nakon prepoznavanja opstrukcije tankog crijeva nativnim rendgenogramom abdomena indiciran prijam u bolnicu i hitna operacija. Na njoj je nađen ileus tankog crijeva uzrokovan međucrijevnim priraslicama, od kojih je jedna potpuno obavila početni segment tankog crijeva (na oko 100 cm aboralno od Treitzova ligamenta) te ometa pasazu sadržaja i opskrbu krvlju. Nije nađeno znakova povratne bolesti te je učinjena razdioba priraslica i enteroenteralna premosnica. Postoperativni tijek bio je uredan te je 2. postoperativnog dana premještena u Kliniku za onkologiju naše Bolnice, radi prije planiranog nastavka kemoterapije. Provedena je u još 12 ciklusa irinotekanom i cetuksimabom. U redovitome kontrolnom intervalu, 12 mjeseci nakon prve operacije, MSCT abdomena prikazuje dvije lezije u 7. i 8. jetrenom segmentu (promjera 1,1 i 1 cm) te hipovaskularnu strukturu uz lijevi jajnik dimenzija 17,5 × 9 × 19 cm. Ponovo je indicirana eksplorativna laparotomija, koja je potvrdila veliki tumor lijevih adneksa, dok nije potvrđen patološki nalaz jetrenog parenhima. Učinjen je intraoperativni ultrazvuk jetre koji ne nalazi patoloških promjena. Zaključno, učinjena je samo lijevostrana adnektomija, čija je patohistološka analiza potvrdila presadnicu adenokarcinoma kolona. Ponovo je postoperativni tijek bio uredan, a bolesnica je otpuštena na kućnu njegu petoga postoperativnog dana. Adjuvantno je primila još 6 ciklusa sistemske kemoterapije s irinotekanom i cetuksimabom.

Danas je bolesnica subjektivno bez tegoba, u redovitom programu praćenja te bez znakova povratka bolesti.

Rasprava i zaključak

Kolorektalni karcinom drugi je najučestaliji malignitet u Hrvatskoj nakon tumora kože,¹ a njegova je prevalencija usporediva s onom u zapadnim zemljama. U SAD-u više od 90% novih slučajeva otkriveno je u starijih od 50 godina, a u mlađih od 40 godina nalazi se samo oko 9% oboljelih.² Donedavno, bolesnici s uznapredovalim abdominalnim malignitetima i evidentiranim karcinomom smatrani su inoperabilnima te su upućivani na palijativnu kemoradioterapiju, s očekivanim medijanom preživljenja od oko 6 mjeseci.³⁻⁶ Nove terapijske mogućnosti nude se u obliku agresivne citoreduktivne kirurgije s multiorganskim resekcijama, peritonektomijom, HIPEC-om te adjuvantnom kemoterapijom. Ovaj je pristup dokazano djelotvoran u liječenju uznapredovalih abdominalnih maligniteta, jer povećava preživljenje i kvalitetu života u takvih bolesnika.⁷⁻⁹ Naime, Elias i sur. analizirali su stopu preživljenja bolesnika s uznapredovalim abdominalnim rasapom kolorektalnog karcinoma koji su primili samo kemoterapiju u odnosu na bolesnike izložene agresivnoj citoredukciji i HIPEC-u te našli da je dvogodišnje preživljenje prve skupine 51%, dok je u drugoj iznosilo 81%. Petogodišnji su rezultati još povoljniji za skupinu bolesnika izloženih citoreduktivnoj kirurgiji i HIPEC-u kada je stopa preživljenja 65% naspram samo 13% u bolesnika koji su primili kemoterapiju kao jedini oblik liječenja. Medijan preživljenja bio je 63 mjeseca za skupinu podvrgnutu citoredukciji i HIPEC-u.¹⁰ Citoreduktivna kirurgija često uključuje multiorganske resekcije. Važno je naglasiti da broj djelomično ili potpuno reseciranih organa ne utječe na morbiditet bolesnika, niti smanjuje njihovo očekivano preživljenje, za razliku od anastomoza izvedenih pri zahvatu, čiji broj direktno utječe na veću stopu perioperativnog morbiditeta.¹¹⁻¹² Kirurško liječenje jetrenih metastaza kolorektalnog karcinoma odavno je prihvaćeno,

uz kriterije koji su se tijekom vremena mijenjali. Trenutačno stajalište naglašava ostatni jetreni parenhim kao najvažniji parametar u procjeni resektabilnosti presadnica, i to s najmanje 25% ostatnog parenhima u slučaju normalne funkcije i njegova krvotoka¹³⁻¹⁴ te najmanje 40% u slučaju steatotično promijenjenoga jetrenog parenhima ili ranije izloženosti višestrukim ciklusima kemoterapije.¹⁵ Uz ispunjenje gore navedenoga čak je i u slučajevima višestrukih ili presadnih lezija velikog volumena te sinkronosti s ekstrahepatičnim udaljenim rasapom moguće njihovom resekcijom postići dugoročno (5 i više godina) preživljenje od oko 38%.¹⁶ Iako valja očekivati da su isti kriteriji primjenjivi na bolesnike u kojih je resekcija jetre samo dio agresivne abdominalne citoreduktivne kirurgije, to nije direktno istraženo, no jest da je istodobna resekcija jetre korisna za bolesnike s 3 ili manje jetrenih metastaza.¹² Dapače, dokazano je da u bolesnika s kolorektalnim karcinomom, jetrenim metastazama i peritonealnom karcinomom nema razlike u preživljenju kad se uspoređuju s bolesnicima s peritonealnim rasapom ovog maligniteta koji nemaju jetrenih metastaza, uz uvjet provođenja agresivne citoreduktivne terapije.¹⁶ U slučajevima resektabilnosti jetrenih metastaza citoreduktivnu terapiju treba provesti sinkrono, tj. u sklopu inicijalne citoredukcije jer je opisano da njezino odgađanje za vrijeme nakon provedene neoadjuvantne kemoterapije ne utječe pozitivno na sveukupno preživljenje ovih bolesnika.¹⁷ Smatramo važnim upozoriti na ovu novu mogućnost kirurgije u pristupu liječenju uznapredovalih abdominalnih maligniteta. Osobito je važno raširiti svijest o navedenom u kirurškoj struci, kako bi se ovakvi bolesnici na vrijeme uputili u centre osposobljene za agresivnu citoredukciju i HIPEC. Naime, pravodobno je upućivanje bolesnika u takve centre dokazan zaseban pozitivni prognostički faktor.¹⁸ Iako je među ostalim pozitivnim prognostičkim faktorima u literaturi prepoznat i PCI niži od 15,¹⁹ postizanje CCR 0–1 (potpuna citoredukcija s makroskopski odsutnim ili depozitima promjera do 0,25 cm u promjeru), dramatično poboljšava prognozu,¹⁹⁻²⁰ te smatramo da se operabilnost bolesnika treba evaluirati temeljem brojnih parametara od kojih je PCI samo jedan u nizu, a u cilju pružanja ovog modaliteta liječenja uznapredovalog abdominalnog rasapa kolorektalnog karcinoma koji je prepoznat kao zlatni standard^{9,19} i pruža znatno dulje očekivano trajanje života.²¹

LITERATURA

1. *Registar za rak*. Incidencija raka u Hrvatskoj u 2011. godini. Zagreb: Hrvatski zavod za javno zdravstvo; 2013. Bilten br. 36.
2. *Parramore JB, Wei JP, Yeh KA*. Colorectal cancer in patients under forty: presentation and outcome. *Am Surg* 1998;64(6):563–7; discussion 567–8.
3. *Levine EA, Stewart IV JH, Russell GB, Geisinger KR, Loggie BL, Shen P*. Cytoreductive surgery and intraperitoneal hyperthermic chemotherapy for peritoneal surface malignancy: Experience with 501 procedures. *J Am Coll Surg* 2007;204:943–534.
4. *Zoetmulder FAN, Smeenk RM, Verwaal VJ*. Curative treatment of peritoneal carcinomatosis of colorectal origin. *Eur J Cancer* 2005;3:411–3.
5. *Esquivel J, Nissan A, Stojadinović A*. Cytoreductive surgery and heated intraperitoneal chemotherapy in the treatment of peritoneal carcinomatosis of colorectal origin: the need for practice altering data. *J Surg Oncol* 2008;98:397–8.
6. *Hammed al-Shammaa HA, Li Y, Yonemura Y*. Current status and future strategies of cytoreductive surgery plus intraperitoneal hyperthermic chemotherapy for peritoneal carcinomatosis. *World J Gastroenterol* 2008;14:1159–66.
7. *Lygidakis NJ, Bhagat AD, Vrachnos P, Grigorakos L*. Multiorgan resection for advanced abdominal malignancies – is it feasible? *Hepato-gastroenterology* 2007;54(77):1353–8.
8. *Tsilimparis N, Bockelmann C, Raue W i sur.* Quality of life in patients after cytoreductive surgery and hyperthermic intraperitoneal chemotherapy: Is it worth the risk? *Ann Surg Oncol* 2012.
9. *Verwaal VJ, van Ruth S, de Bree E i sur.* Randomised trial of cytoreduction and hyperthermic intraperitoneal chemotherapy versus systemic chemotherapy and palliative surgery in patients with peritoneal carcinomatosis of colorectal cancer. *J Clin Oncol* 2003;21:3737–43.
10. *Elias D, Lefevre JH, Chevalier J i sur.* Complete cytoreductive surgery plus intraperitoneal chemohyperthermia with oxaliplatin for peritoneal carcinomatosis of colorectal origin. *J Clin Oncol* 2009;27:681–5.
11. *Franko J, Gusani NJ, Holtzman MP i sur.* Multivisceral resection does not affect morbidity and survival after cytoreductive surgery and chemoperfusion for carcinomatosis from colorectal cancer. *Ann Surg Oncol* 2008;15(11):3065–72.
12. *Chang GJ, Lambert LA*. Hidden opportunities in cytoreductive surgery for peritoneal carcinomatosis of colorectal origin. *Ann Surg Oncol* 2008;15(11):2993–5.
13. *Charnsangavej C, Clary B, Fong Y, Grothey A, Pawlik TM, Choti MA*. Selection of patients for resection of hepatic colorectal metastases: expert consensus statement. *Ann Surg Oncol* 2006;13:1261–8.
14. *Lupinacci RM, Coelho FF, Perini MV i sur.* Manejo atual das metástases hepáticas de câncer colorretal. *Recomendações do Clube do Fígado de São Paulo*. *Rev Col Bras Cir* 2013;40:251–60.
15. *Robinson S, Manas DM, Pedley I, Mann D, White SA*. Systemic chemotherapy and its implications for resection of colorectal liver metastasis. *Surg Oncol* 2011;20:57–72.
16. *Fontana R, Herman P, Pugliese V, Perini MV, Velho FF, Cecconello I*. Surgical outcomes and prognostic factors in patients with synchronous colorectal liver metastases. *Arq Gastroenterol* 2014;51(1):4–9.
17. *Cokmert S, Ellidokuz H, Demir L i sur.* Survival outcomes of liver metastasectomy in colorectal cancer cases: a single-center analysis in Turkey. *Asian Pac J Cancer Prev* 2014;15(13):5195–200.
18. *Losa F, Barrios P, Salazar R i sur.* Cytoreductive surgery and intraperitoneal chemotherapy for treatment of peritoneal carcinomatosis from colorectal origin. *Clin Transl Oncol* 2014;16(2):128–40.
19. *Yonemura Y, Canbay E, Ishibashi H*. Prognostic factors of peritoneal metastases from colorectal cancer following cytoreductive surgery and perioperative chemotherapy. *Sci World J* 2013;2013:978394.
20. *da Silva RG, Sugarbaker PH*. Analysis of prognostic factors in seventy patients having a complete cytoreduction plus perioperative intraperitoneal chemotherapy for carcinomatosis from colorectal cancer. *J Am Coll Surg* 2006;203:878–86.
21. *Cao C, Yan TD, Black D, Morris DL*. A systematic review and meta-analysis of cytoreductive surgery with perioperative intraperitoneal chemotherapy for peritoneal carcinomatosis of colorectal origin. *Ann Surg Oncol* 2009;16(8):2152–65.