

C1q-nefropatija: prikazi bolesnika i pregled literature

Galešić, Krešimir; Horvatić, Ivica; Batinić, Danica; Milošević, Danko; Saraga, Marijan; Glavina Durdov, Merica; Galešić Ljubanović, Danica

Source / Izvornik: **Liječnički vjesnik, 2015, 137, 283 - 287**

Journal article, Published version

Rad u časopisu, Objavljena verzija rada (izdavačev PDF)

Permanent link / Trajna poveznica: <https://um.nsk.hr/um:nbn:hr:105:996889>

Rights / Prava: [In copyright](#)/[Zaštićeno autorskim pravom.](#)

Download date / Datum preuzimanja: **2024-07-22**



Repository / Repozitorij:

[Dr Med - University of Zagreb School of Medicine
Digital Repository](#)



**C1Q-NEFROPATIJA:
PRIKAZI BOLESNIKA I PREGLED LITERATURE**

C1Q NEPHROPATHY: CASE REPORTS AND LITERATURE REVIEW

KREŠIMIR GALEŠIĆ, IVICA HORVATIĆ, DANICA BATINIĆ, DANKO MILOŠEVIĆ,
MARIJAN SARAGA, MERICA GLAVINA DURDOV, DANICA GALEŠIĆ LJUBANOVIĆ*

Deskriptori: Glomerulonefritis – imunologija, patologija, farmakoterapija; Komplement C1q – imunologija; Mezigij glomerula – imunologija, patologija; Bubrež – imunologija, patologija; Nefrotski sindrom – imunologija, patologija, farmakoterapija; Imunosupresivni lijekovi – terapijska primjena; Glukokortikoidi – terapijska primjena

Sažetak. C1q-nefropatija oblik je glomerulonefritisa definiran dominantnim nalazom C1q-imunosnih depozita u glomerulima. Bolest je rijetka. Najčešće se javlja u djece i mladih odraslih. Klinički se najčešće očituje nefrotskim sindromom premda su opisani i drugi klinički sindromi kojima se ova bolest može manifestirati. Etiologija bolesti nije poznata, a patogeneza je najvjerojatnije imunosne prirode. Bolest je često rezistentna na glukokortikoide i druge imunosupresive i tada obično uzrokuje kronično zatajenje bubrega. U ovom radu prikazano je deset bolesnika s C1q-nefropatijom koja je potvrđena karakterističnim histološkim promjenama u tkivu bubrega koje je dobiveno biopsijom. Nijedan bolesnik nije imao kliničkih ni laboratorijskih nalaza karakterističnih za sistemski eritemski lupus. U svih su bolesnika komponente komplementa C3 i C4, kao i nalaz ANA, anti-dsDNA te ANCA-protutijela bili uredni.

Descriptors: Glomerulonephritis – immunology, pathology, drug therapy; Complement C1q – immunology; Glomerular mesangium – immunology, pathology; Kidney – immunology, pathology; Nephrotic syndrome – immunology, pathology, drug therapy; Immunosuppressive agents – therapeutic use; Glucocorticoids – therapeutic use

Summary. C1q nephropathy is considered a form of glomerulonephritis, defined by histological findings of dominant C1q immune deposits in renal biopsy. It is a rare disease, most often manifested in children and young adults. The most common clinical manifestation of the disease is nephrotic syndrome, but other renal syndromes could also be found. The cause of the disease is not known, but the immune pathogenesis could be assumed. Often, resistance to glucocorticoid or other immunosuppressive therapy is present, potentially leading to chronic renal insufficiency. We present ten patients with renal biopsy and clinical findings of C1q nephropathy. None of the patients had clinical or serological manifestations of systemic lupus. All patients had normal findings of C3 and C4 components of complement, as well as normal ANF, anti-dsDNA and ANCA antibodies.

Liječ Vjesn 2015;137:283–287

C1q-nefropatija relativno je rijedak oblik glomerulonefritisa (GN) najvjerojatnije imunosne patogeneze koji se obično prezentira proteinurijom s nefrotskim sindromom ili bez njega. Obično se javlja u dječjoj dobi ili u mladih odraslih osoba.¹

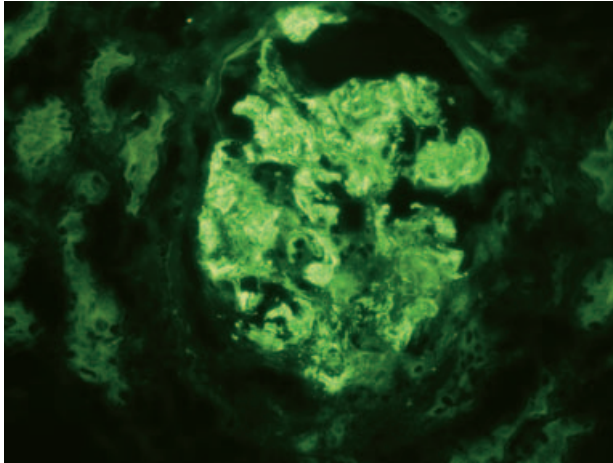
Ovaj tip bolesti glomerula, koji su prvi opisali Jennette i Hipp 1985. godine, obilježen je nalazom dominantnih ili kodominantnih mezangijskih depozita C1q u glomerulima, bez kliničkih i seroloških obilježja sistemskog eritemskog lupusa (SLE).¹ Naime, lupusni nefritis najčešća je bubrežna bolest koja je obilježena nalazom pozitivne imunofluorescencije za C1q.² Prema različitim istraživanjima incidencija C1q-nefropatije u biopsijama bubrega iznosi 0,2 – 9%, ovisno o dobi istraživane populacije. Bolest je češća u djece i mladih.^{2–4} U starijoj literaturi ovaj entitet nazivali su seronegativni lupusni nefritis. Prihvaćeni kriteriji za dijagnozu C1q-nefropatije jesu pozitivni C1q na imunofluorescentnoj mikroskopiji $\geq 2+$ (na skali od 0 do 4+) uz izostanak kliničkih, laboratorijskih i seroloških znakova SLE-a. Također treba isključiti membranoproliferativni GN posredovan imunosnim kompleksima (tipa I) i GN u sklopu infekcija, koji često imaju izraženo nakupljanje C1q u mezangiju.^{1,2}

Etiologija C1q-nefropatije nije poznata. S obzirom na nalaz imunskih depozita u mezangiju, neki autori smatraju da se radi o bolesti imunskih kompleksa na nepoznati antigen. Drugi, zbog kliničke i histološke sličnosti ove bolesti s fokalnom segmentalnom glomerulosklerozom i bolešću minimalnih promjena, smatraju da su imunosni depoziti posljedica znatne proteinurije i nespecifičnog odlaganja C1q u mezangiju te da je C1q-nefropatija varijanta fokalne segmentalne glomeruloskleroze.^{2–6}

* **Zavod za nefrologiju i dijalizu, Klinika za internu medicinu Medicinskog fakulteta Sveučilišta u Zagrebu, Klinička bolnica Dubrava, Zagreb** (prof. dr. sc. Krešimir Galešić, dr. med.; dr. sc. Ivica Horvatić, dr. med.), **Referentni centar za dječju nefrologiju Ministarstva zdravstva Republike Hrvatske, Klinika za pedijatriju, Klinički bolnički centar Zagreb** (prof. dr. sc. Danica Batinić, dr. med.; prof. dr. sc. Danko Milošević, dr. med.), **Klinika za dječje bolesti, Klinički bolnički centar Split, Split** (prof. dr. sc. Marijan Saraga, dr. med.), **Klinički zavod za patologiju, sudsku medicinu i citologiju, Klinički bolnički centar Split, Split** (prof. dr. sc. Merica Glavina Durđov, dr. med.), **Klinički zavod za patologiju i citologiju, Klinička bolnica Dubrava, Zagreb** (prof. dr. sc. Danica Galešić Ljubanović, dr. med.)

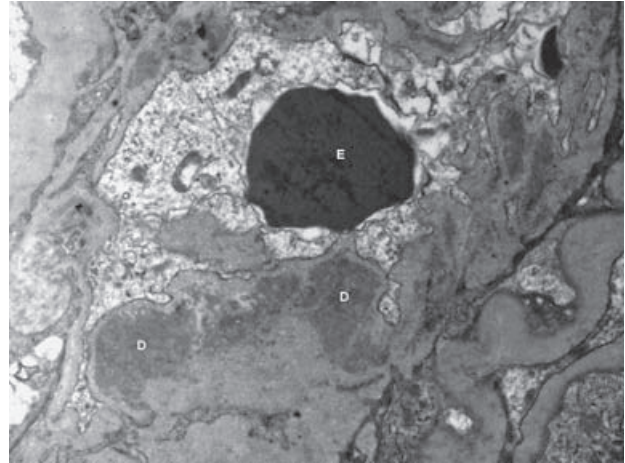
Adresa za dopisivanje: Prof. dr. sc. K. Galešić, Interna klinika, KB Dubrava, 10000 Zagreb, Av. G. Suška 6, e-mail: kresog@kdb.hr

Primljeno 19. lipnja 2015., prihvaćeno 7. rujna 2015.



Slika 1. C1q-nefropatija karakterizirana je jako pozitivnim C1q ($\geq 2+$), dominantno u mezangiju glomerula (pacijentica br. 1, direktna imunofluorescentna mikroskopija, povećanje 400 \times)

Figure 1. C1q nephropathy is characterized by dominant C1q staining ($\geq 2+$), primarily in the mesangium (patient number 1, direct immunofluorescence microscopy, magnification $\times 400$)



Slika 2. Obilni mezangijski depoziti (D) u bolesnice s C1q-nefropatijom. E – eritrocit u lumenu kapilare glomerula (pacijentica br. 1, elektronska mikroskopija, povećanje 12.000 \times)

Figure 2. Abundant mesangial deposits (D) in a patient with C1q nephropathy. E – erythrocyte in the glomerular capillary lumen (patient number 1, electron microscopy, magnification $\times 12000$)

Tablica 1. Klinički i laboratorijski nalazi bolesnika
Table 1. Clinical and laboratory findings of the patients

Bolesnik Patient	Dob (godine) Age (year)	Spol Gender	24-satna proteinurija (g) 24-hour proteinuria (g)	Serumski kreatinin ($\mu\text{mol/l}$) Serum creatinine ($\mu\text{mol/l}$)	EGFR (ml/min/1,73 m^2) EGFR (ml/min/1,73 m^2)	Sediment urina Urine sediment	Arterijska hipertenzija Arterial hypertension
1.	64	ž / f	12,0	120	48	8–10 eritrocita / 8–10 erythrocytes	+
2.	30	m	3,4	98	104	5–7 eritrocita, granularni cilindri / 5–7 erythrocytes, granular cylinders	–
3.	61	m	4,13	76	100	20–25 eritrocita / 20–25 erythrocytes	+
4.	20	m	7,77	300	27	15–20 eritrocita, granularni cilindri / 15–20 erythrocytes, granular cylinders	+
5.	53	m	7,0	123	66	20 eritrocita / 20 erythrocytes	+
6.	42	ž / f	7,0	408	12	7 eritrocita / 7 erythrocytes	+
7.	17	m	3,0	81	122	Dosta eritrocita / Many erythrocytes	–
8.	3,5	m	2,9	34	144	5 eritrocita / 5 erythrocytes	–
9.	2,7	m	7,2	42	112	0–3 eritrocita / 0–3 erythrocytes	+
10.	16	m	7,4	92	106	5–10 eritrocita / 5–10 erythrocytes	+

ž / f = žensko / female; m = muško / male; EGFR = procijenjena glomerularna filtracija (prema formuli CKDEPI) / estimated glomerular filtration rate (CKDEPI equation)

Većina bolesnika klinički se očituje nefrotskim sindromom, često uz azotemiju. Polovica bolesnika ima edeme, 40% arterijsku hipertenziju, a 30% hematuriju.^{7–10} Bolest je češća u mlađoj životnoj dobi i u Crnaca. Bolesnici nemaju kliničkih ni seroloških znakova SLE-a, unatoč nalazu C1q-depozita u glomerulima.

Histološki, na svjetlosnoj mikroskopiji, C1q-nefropatija najčešće se očituje kao fokalna segmentalna glomeruloskleroza ili bolest minimalnih promjena. Osim navedenih histoloških slika bolest se može manifestirati kao: mezangioproliferativni, membranski nefritis i GN s polumjesecima.^{2–5,9} Glavno obilježje na imunofluorescentnoj mikroskopiji jest dominantan ili kodominantan nalaz C1q-depozita u mezangiju ($\geq 2+$) uz čest nalaz IgG, IgA, IgM i C3-depozita jednaka ili manjeg intenziteta od C1q (slika 1.). Na elektronskoj mikroskopiji depoziti se najčešće nalaze u mezangiju, dok se u manjem broja bolesnika mogu naći suben-

dotelno i subepitelno (slika 2.). Gubitak nožica podocita je varijabilan i korelira s težinom proteinurije.^{9–12}

Čilj je ovog rada prikazati naše bolesnike s C1q-nefropatijom u svjetlu literaturnih podataka o ovoj, još i sada djelomično prijepornoj (kontroverznoj), bolesti. Prikazane su kliničke slike, laboratorijski i patohistološki nalazi, klinički tijek i liječenje deset bolesnika s C1q-nefropatijom.

Prikazi bolesnika

Retrospektivno su analizirani podaci deset bolesnika s C1q-nefropatijom i bubrežnom bolesti liječenih u Zavodu za nefrologiju i dijalizu Klinike za unutarnje bolesti Kliničke bolnice Dubrava, Zagreb, Klinike za dječje bolesti Kliničkoga bolničkog centra Zagreb i Klinike za dječje bolesti Kliničkoga bolničkog centra Split. Pretragom baza bubrežnih biopsija navedenih ustanova nađeno je 10 bolesnika

Tablica 2. Patohistološki nalazi tkiva bubrega dobivenog biopsijom
Table 2. Pathohistological findings of renal biopsy

Bolesnik Patient	Svjetlosna mikroskopija Light microscopy	Imunofluorescencija Immunofluorescence	Elektronska mikroskopija Electron microscopy
1.	Difuzni proliferativni GN IFTA 40% / Diffuse proliferative GN IFTA 40%	C1q 3+, C3 2+, lambda-lanci 2+, IgG 1+, IgM 1+ / C1q 3+, C3 2+, lambda chains 2+, IgG 1+, IgM1+	Mezangijski i subendotelni depoziti, difuzni gubitak nožica podocita / Mesangial and subendothelial deposits, diffuse effacement of foot processes
2.	Difuzni proliferativni GN IFTA 10% / Diffuse proliferative GN IFTA 10%	C1q 2+, C3 2+, kappa-lanci 2+, IgG, IgM i lambda-lanci 1+ / C1q 2+, C3 2+, kappa chains 2+, IgG, IgM and lambda chains 1+	Mezangijski, subendotelni, intramembranski i subepitelni depoziti, fokalni gubitak nožica podocita / Mesangial, subendothelial, intramembranous and subepithelial deposits, focal effacement of foot processes
3.	Membranski GN IFTA 15% / Membranous GN IFTA 15%	C1q 2+, IgG, IgA, IgM 1+ / C1q 2+, IgG, IgA, IgM 1+	Mezangijski, subendotelni, intramembranski i subepitelni depoziti, fokalni gubitak nožica podocita / Mesangial, subendothelial, intramembranous and subepithelial deposits, focal effacement of foot processes
4.	Segmentalna ili globalna glomeruloskleroza 60%, celularni polumjeseci 25%, endokapilarna proliferacija 15%, IFTA 50% / Segmental or global glomerulosclerosis 60%, cellular crescents 25%, endocapillary proliferation 15%, IFTA 50%	C1q 2+, C3 2+, IgM 1+ / C1q 2+, C3 2+, IgM 1+	Mezangijski, subendotelni, intramembranski i subepitelni depoziti, fokalni gubitak nožica podocita / Mesangial, subendothelial, intramembranous and subepithelial deposits, focal effacement of foot processes
5.	Difuzni proliferativni GN IFTA 45% / Diffuse proliferative GN IFTA 45%	C1q 3+, IgG, IgM, C3, kappa i lambda-lanci 2+ / C1q 3+, IgG, IgM, C3, kappa and lambda chain 2+	Mezangijski, subendotelni i intramembranski depoziti, difuzni gubitak nožica podocita / Mesangial, subendothelial and intramembranous deposits, diffuse effacement of foot processes
6.	Segmentalna ili globalna glomeruloskleroza 50%, celularni polumjeseci 7%, endokapilarna proliferacija 14%, IFTA 60% / Segmental or global glomerulosclerosis 50%, cellular crescents 7%, endocapillary proliferation 14%, IFTA 60%	C1q, IgG, kappa i lambda-lanci 2+ / C1q, IgG, kappa and lambda chain 2+	Mezangijski, subendotelni, intramembranski i subepitelni depoziti, fokalni gubitak nožica podocita / Mesangial, subendothelial, intramembranous and subepithelial deposits, focal effacement of foot processes
7.	Mezangioproliferativni GN / Mesangioproliferative GN	C1q, C3 i C4 3+ IgA, IgM, IgG 2+ / C1q, C3 i C4 3+ IgA, IgM, IgG 2+	Mezangijski depoziti, difuzni gubitak nožica podocita / Mesangial deposits, diffuse effacement of foot processes
8.	Minimalne promjene / Minimal changes	C1q 3+, IgM 1+ / C1q 3+, IgM 1+	Mezangijski depoziti, difuzni gubitak nožica podocita / Mesangial deposits, diffuse effacement of foot processes
9.	Minimalne promjene / Minimal changes	C1q 3+, IgM 2+ / C1q 3+, IgM 2+	Mezangijski depoziti, difuzni gubitak nožica podocita / Mesangial deposits, diffuse effacement of foot processes
10.	Mezangioproliferativni GN / Mesangioproliferative GN	C1q 3+, C3 2+ / C1q 3+, C3 2+	Mezangijski depoziti, rijetki subepitelni depoziti, fokalni gubitak nožica podocita / Mesangial deposits, scarce subepithelial deposits, focal effacement of foot processes

GN – glomerulonefritis / glomerulonephritis, IFTA – intersticijska fibroza i tubularna atrofija / interstitial fibrosis and tubular atrophy

s C1q-nefropatijom, definiranom prema prije navedenim kriterijima (dominantan ili kodominantan pozitivitet za C1q $\geq 2+$), izostanak kliničkih, laboratorijskih i seroloških znakova za SLE. Također su isključeni membranoproliferativni glomerulonefritis tipa I i glomerulonefritis u sklopu infekcije.

Medijan dobi bolesnika bio je 25 godina (raspon 2,7 do 64 godine, interkvartilni raspon 12,9 do 55 godina). Svi su bolesnici imali znatnu proteinuriju (7 bolesnika $> 3,5$ grama/24 h, a 3 bolesnika $< 3,5$ grama/24 h). Sedam bolesnika imalo je arterijsku hipertenziju. Nijedan bolesnik nije imao kliničkih ni laboratorijskih nalaza karakterističnih za SLE. U svih su bolesnika komponente komplekta C3 i C4 bile uredne, kao i nalaz ANA, anti-ds-DNA te ANCA i markeri hepatitisa. Četiri bolesnika imala su azotemiju, a devet hematuriju (tablica 1.).

U tablici 2. prikazane su patohistološke promjene tkiva bubrega analiziranih bolesnika. U pet bolesnika na svjetlosnoj mikroskopiji nađen je difuzni GN (u tri bolesnika radi se o difuznome proliferativnom GN-u, a u dva su domi-

nirale globalna i segmentalna glomeruloskleroza). U jednog bolesnika nađen je membranski GN, u dva mezangioproliferativni GN i u dva minimalne promjene. Osim dominantnog ili kodominantnog pozitiviteta za C1q u bolesnika su nađeni još IgM-depoziti (9 bolesnika), C3 (8 bolesnika), IgG (5 bolesnika), kappa i/ili lambda-lanci (4 bolesnika) i IgA (jedan bolesnik). U nalazu elektronske mikroskopije svi su bolesnici imali mezangijske imunodne depozite, a uz to neki su imali subendotelne (6 bolesnika), subepitelne (5 bolesnika) i imunodne depozite unutar glomerularne bazalne membrane (5 bolesnika). Samo u jednog bolesnika (s rednim brojem 7.) bili su pozitivni svi imunoglobulini i komponente komplekta (engl. *full house*). U 4 bolesnika uz depozite u mezangiju nađeni su i subepitelni, subendotelni depoziti i depoziti unutar glomerularne bazalne membrane.

Klinički tijek, liječenje i ishod bolesti prikazani su u tablici 3. U početku bolesti bolesnici su liječeni samo glukokortikoidima (3 bolesnika), kombinacijom glukokortikoida i ciklofosfamida (3 bolesnika), kombinacijom glu-

Tablica 3. Liječenje i ishod bolesti u bolesnika
Table 3. Patient treatment and outcome

Bolesnik Patient	Liječenje Treatment	Praćenje (mjeseci) Follow-up (months)	Zadnji serumski kreatinin ($\mu\text{mol/l}$) Last serum creatinine ($\mu\text{mol/l}$)	Zadnji EGFR (ml/min) Last EGFR (ml/min)
1.	Glukokortikoidi + ciklofosfamid Glucocorticoids+ cyclophosphamide	26	120	47
2.	Glukokortikoidi Glucocorticoids	33	80	120
3.	Glukokortikoidi + ciklosporin Glucocorticoids+ cyclosporine	23	74	99
4.	Glukokortikoidi + azatioprin Glucocorticoids+ azathioprine	6	656	10
5.	Glukokortikoidi + ciklofosfamid Glucocorticoids+ cyclophosphamide	30	130	60
6.	Glukokortikoidi + ciklofosfamid Glucocorticoids+ cyclophosphamide	15	236	24
7.	Simptomatsko liječenje Symptomatic treatment	12	91	106
8.	Glukokortikoidi Glucocorticoids	60	51	96
9.	Glukokortikoidi Glukokortikoidi + ciklosporin + ciklofosfamid + miko fenolat mofetil + rituksimab Glucocorticoids Glucocorticoids + cyclosporine + cyclophosphamide + mycophenolate mophetil + rituximab	60	49	100
10.	Simptomatsko liječenje Symptomatic treatment	28	76	128

EGFR = procijenjena glomerularna filtracija (prema formuli CKDEPI)
/ estimated glomerular filtration rate (CKDEPI equation)

kokortikoida i azatioprina (1 bolesnik), kombinacijom glukokortikoida i ciklosporina (1 bolesnik), a dva su bolesnika liječena simptomatski. U bolesnika s rednim brojem 9. primijenjene su u daljnjem tijeku liječenja zbog relapsa bolesti kombinacije imunosupresiva kako je navedeno u tablici 3. Bolesnici su praćeni od 6 do 60 mjeseci. Na kraju razdoblja praćenja u devet je bolesnika bubrežna funkcija (mjerena procijenjenom glomerularnom filtracijom – EGFR) bila kao na početku bolesti ili poboljšana, dok je u samo jednog bolesnika (s rednim brojem 4.) došlo do pogoršanja bubrežne funkcije prema završnom stadiju kronične bubrežne bolesti.

Rasprava

C1q-nefropatija dijagnosticira se prema kriterijima koje su opisali Jennette i Hipp: 1. prisutnost C1q-imunosnih

depozita u mezangiju intenziteta $\geq 2+$; 2. mezangijski ili paramezangijski depoziti na elektronskoj mikroskopiji; 3. izostanak kliničkih i seroloških znakova SLE-a.¹ Dodatno je potrebno isključiti membranoproliferativni i postinfekativni GN.

Tijekom analize tkiva bubrega dobivenog biopsijom na svjetlosnoj mikroskopiji najčešće se nalaze fokalna segmentalna glomeruloskleroza i bolest minimalnih promjena, a također se mogu naći drugi oblici GN-a.^{2-5,9} Pet naših bolesnika imalo je sliku difuznoga proliferativnog GN-a s time da su u njih dva (s rednim brojevima 4. i 6.) bile izražene kronične promjene. Ta dva bolesnika imala su lošu bubrežnu funkciju u času postavljanja dijagnoze koja se u bolesnika s rednim brojem 4. dodatno pogoršala tijekom vremena praćenja unatoč imunosupresivnom liječenju. U bolesnika s rednim brojem 6., koji je također liječen imunosupresivima, došlo je do poboljšanja bubrežne funkcije. Glavno obilježje C1q-nefropatije na imunofluorescentnoj mikroskopiji jest dominantan nalaz C1q-depozita u mezangiju uz mogući nalaz IgG, IgA, C3 i IgM-depozita manjeg intenziteta od C1q, što odgovara nalazu u naših bolesnika. Uz C1q u naših bolesnika najčešće su nađeni IgM (9 bolesnika) i C3 (8 bolesnika). IgG je nađen u polovine ispitivanih bolesnika. Samo u jednog bolesnika bili su pozitivni svi imunoglobulini i komponente komplementa (engl. *full house*), što se smatra karakterističnim nalazom za lupusni nefritis, koji je glavna diferencijalnodijagnostička dvojba u bolesnika s C1q-nefropatijom. U nalazu elektronske mikroskopije depoziti se najčešće nalaze u mezangiju, no mogu biti i subendotelno, subepitelno i unutar glomerularne bazalne membrane.¹⁻⁴ Svi naši bolesnici imali su mezangijske depozite, a 7 bolesnika imalo je dodatno depozite na jednoj ili više prethodno navedenih lokacija.

Uz primarne, idiopatske oblike C1q-nefropatije mogu se javiti i sekundarni oblici bolesti uz virusne infekcije i rijetko uz reumatoidni artritis.²⁻⁴ Patogeneza bolesti nije do kraja razjašnjena i vezana je uz C1q-komponentu komplementa. Riječ je o ključnoj komponenti klasičnog puta aktivacije komplementa. C1q je pentamer koji se sastoji od pet molekula: jedne C1q i po dvije C1r i C1s. C1q se može direktno vezati na mezangijske stanice u bolesnika s C1q-nefropatijom.^{2-5,11} Jedan od mogućih patogenetskih putova jest aktivacija komplementa klasičnim putem stvaranjem kompleksa antigen-protutijelo u glomerulima te bi prema tomu C1q-nefropatija bila glomerulonefritis imunosnih kompleksa.^{2,4,11} Međutim, do sada nije definiran antigen u C1q-nefropatiji. C1q mogu sintetizirati brojne stanice, uključivši monocite, makrofage, epitelne stanice, mezenhimalne stanice, dendritične stanice, trofoblaste, fibroblaste i endotelne stanice.^{2,4} C1q-molekula ima jak afinitet za vezanje na DNA, RNA, polinukleotide, gram-negativne bakterije i njihove lipopolisaharide te virusne proteine. Uz to se C1q preko C1q-receptora veže na monocite, makrofage, neutrofile, B-limfocite, trombocite, endotelne stanice, stanice glatkog mišića i mezangijske stanice. Moguće je da je vezanje C1q preko C1q-receptora odgovorno za nastanak C1q-nefropatije bez uključivanja imunoglobulina. Za sada nema istraživanja C1q-nefropatije na životinjskim modelima. Također nema strukturalnih ni molekularnih studija koje podupiru patogenu ulogu C1q u bolesnika s C1q-nefropatijom. Treba naglasiti da C1q-protutijela nisu nađena u C1q-nefropatiji, iako su ona nađena u nekih bolesnika sa SLE-om. Ni endotelne tubuloretikularne inkluzije, koje se mogu naći u bolesnika sa SLE-om, nisu do sada nađene u bolesnika s C1q-nefropatijom.^{13,14} S obzirom na činjenicu da se u dijela

bolesnika C1q-nefropatija patohistološki očituje kao bolest minimalnih promjena ili fokalna segmentalna glomeruloskleroza, neki autori smatraju da je odlaganje C1q-komponente komplementa u tim slučajevima samo epifenomen, posljedica proteinurije, i da se u tim slučajevima ne radi o bolesti imunskih kompleksa.^{6,12} U ispitivanoj skupini bolesnici s rednim brojevima 1. – 6. imali su sve morfološke karakteristike GN-a posredovanog imunskim kompleksima, što bi govorilo u prilog tomu da je C1q-nefropatija bolest imunskih kompleksa. Međutim, u dva bolesnika (s rednim brojevima 8. i 9.) koji su se manifestirali bolešću minimalnih promjena u imunofluorescenciji nađeni su samo C1q i IgM te je moguće da je u njih taloženje C1q samo epifenomen, tj. posljedica proteinurije.

Osim glukokortikoida u liječenju bolesnika s C1q-nefropatijom primjenjuju se ciklosporin, ciklofosamid ili mikofenolat. Svi bolesnici s proteinurijom obično se liječe ACE-inhibitorima ili blokatorima receptora angiotenzina.^{5-8,12} Bolest je često rezistentna na liječenje glukokortikoidima i drugim imunosupresivima i u tom slučaju obično vodi u kronično zatajenje bubrega.^{2,4,8,10} Liječenje glukokortikoidima provodi se na isti način kako se liječi fokalna segmentalna glomeruloskleroza. Bolesnici koji se očituju patohistološkom slikom bolesti minimalnih promjena bolje reagiraju na liječenje glukokortikoidima, ali je dokazano da bolesnici s nefrotskim sindromom i minimalnim promjenama koji imaju C1q-depozite imaju češće recidive bolesti u odnosu prema bolesnicima koji nemaju tih depozita.^{9,10,13} U ispitivanom uzorku takav je bio pacijent s rednim brojem 9. koji se manifestirao nefrotskim sindromom, minimalnim promjenama i depozitima C1q u mezangiju i zbog čestih relapsa bolesti primio je 5 različitih imunosupresiva. S druge strane, bolesnici pod rednim brojevima 7. i 10. nisu liječeni imunosupresivima jer su pokazali jasnu kliničku i laboratorijsku regresiju bolesti. Ostali bolesnici, kod kojih je primijenjeno imunosupresivno liječenje, pokazali su dobar odgovor na terapiju jer je u većine došlo do oporavka bubrežne funkcije ili je ona ostala slična kao u času postavljanja dijagnoze. Izuzetak je samo već spomenuti bolesnik s rednim brojem 4. kod kojeg su u času postavlja-

nja dijagnoze u parenhimu bubrega bile izražene kronične promjene.

C1q-nefropatija je nedovoljno prepoznata bolest na koju valja misliti kada patohistološki nalaz upućuje na lupusni nefritis, a pacijent nema ostalih kliničkih i laboratorijskih elemenata za SLE. To je posebno važan oblik glomerularne bolesti u dječjoj dobi. Potrebna su nova istraživanja za definiranje patogeneze, kliničke slike, optimalnog liječenja i prognostičkih čimbenika ove bolesti.

LITERATURA

1. Jennette JC, Hippi CG. C1q nephropathy: a distinct pathologic entity usually causing nephrotic syndrome. *Am J Kidney Dis* 1985;6:103–10.
2. Ponticelli C, Glassock RJ. C1q nephropathy. U: Ponticelli C, Glassock RJ, ur. *Treatment of Primary Glomerulonephritis*. 2. izd., New York, Oxford University Press; 2009, str. 461–464.
3. Gunnasekara VN, Sebire NJ, Tullus K. C1q nephropathy in children: clinical characteristics and outcome. *Pediatr Nephrol* 2014;29:407–13.
4. Jennette JC, Falk RJ. C1q nephropathy. U: Massry SG, Glassock RJ, ur. *Massry & Glassock's Textbook of Nephrology*, 4. izd., Philadelphia, Lippincott Williams & Wilkins; 2004, str. 730–734.
5. Mii A, Shimizu A, Masuda Y i sur. Current status and issues of C1q nephropathy. *Clin Exp Nephrol* 2009;13:263–74.
6. Markowitz GS, Schwimmer JA, Stokes MB i sur. C1q nephropathy: A variant of focal segmental glomerulosclerosis. *Kidney Int* 2003;64:1232–40.
7. Levar TK, Kenda RB, Čavić MA i sur. C1q nephropathy in children. *Pediatr Nephrol* 2005;20:1756–61.
8. Lau KK, Gaber LW, Delos Santos NM, Wyatt RJ. C1q nephropathy: features at presentation and outcome. *Pediatr Nephrol* 2005;20:744–8.
9. Vižjak A, Ferluga D, Rožić M i sur. Pathology, Clinical Presentations, and Outcomes of C1q Nephropathy. *J Am Soc Nephrol* 2008;19:2237–44.
10. Hisano S, Fukuma Y, Segawa Y i sur. Clinicopathologic Correlation and Outcome of C1q Nephropathy. *Clin J Am Soc Nephrol* 2008;3:1637–43.
11. Wenderfer SE, Swinford RD, Braun MC. C1q nephropathy in the pediatric population: pathology and pathogenesis. *Pediatr Nephrol* 2010;25:1385–96.
12. Wong CS, Fink CA, Bacchle J, Harris AA, Staples AO, Brandt JR. C1q nephropathy and minimal change nephrotic syndrome. *Pediatr Nephrol* 2009;24:761–7.
13. Sharma A, Furness P, Feehally J. Distinguishing C1q nephropathy from lupus nephritis. *Nephrol Dial Transplant* 2004;19:1420–6.
14. Davenport A, Maciver AG, Mackenzie JC. C1q nephropathy: do C1q deposits have any prognostic significance in the nephrotic syndrome. *Nephrol Dial Transplant* 1992;7:391–6.

Vijesti News

25. Kongres Svjetskog udruženja ginekologa i endoskopičara (ISGE 25th ANNUAL CONGRESS).

Četvrti hrvatski kongres minimalno invazivne ginekološke kirurgije

Grand hotel 4 opatijska cvijeta.
25. 05. — 28. 05. 2016.

Kontakt: prof. dr. sc. Miroslav Kopjar, tel: +385 (0) 91 4240007, E-mail: mkopjar9@gmail.com,
O-tours d.o.o.: +385 (0) 1 4921720, E-mail: isge.opatija@otours.hr