

# Infekcije slobodno - živućim amebama

---

Marković, Jurica

Master's thesis / Diplomski rad

2015

Degree Grantor / Ustanova koja je dodijelila akademski / stručni stupanj: **University of Zagreb, School of Medicine / Sveučilište u Zagrebu, Medicinski fakultet**

Permanent link / Trajna poveznica: <https://um.nsk.hr/um:nbn:hr:105:141911>

Rights / Prava: [In copyright](#)/[Zaštićeno autorskim pravom.](#)

Download date / Datum preuzimanja: **2024-07-13**



Repository / Repozitorij:

[Dr Med - University of Zagreb School of Medicine Digital Repository](#)



**SVEUČILIŠTE U ZAGREBU  
MEDICINSKI FAKULTET**

**Jurica Marković**

**Infekcije slobodno-živućim amebama**

**DIPLOMSKI RAD**



**Zagreb, 2015.**

**SVEUČILIŠTE U ZAGREBU  
MEDICINSKI FAKULTET**

**Jurica Marković**

**Infekcije slobodno-živućim amebama**

**DIPLOMSKI RAD**

**Zagreb, 2015.**

Ovaj diplomski rad izrađen je na Katedri za medicinsku mikrobiologiju i parazitologiju Medicinskog fakulteta Sveučilišta u Zagrebu pod vodstvom dr.sc. Maria Sviben, dr.med. i predan je na ocjenu u akademskoj godini 2014/2015.

## KRATICE KORIŠTENE U TEKSTU:

AK - amebni keratitis

C5b-C9 mac – complement membrane attack complex (citolitički aktivacijski produkt komplementa)

ELISA - enzyme-linked immunosorbent assay (imunoenzimni test)

GAE - granulomatozni amebni encefalitis

H&E - hematoksilin i eozin

IIF – indirect immunofluorescence (indirektna imunofluorescencija)

IL-1 - interleukin 1

IL-6 – interleukin 6

IL-8 – interleukin 8

LP – lumbalna punkcija

MRT PCR – multiplex real-time PCR (mnogostruka lančana reakcija polimerazom u stvarnom vremenu)

PAM - primarni amebni meningoencefalitis

PAS - periodic acid-Schiff stain (perjodni Schiffov reagens)

PCR – polimerase chain reaction (lančana reakcija polimeraze)

RT PCR – real-time PCR (lančana reakcija polimeraze u stvarnom vremenu)

SŽS - središnji živčani sustav

TEM – transmisijski elektronski mikroskop

TMP/SMX - trimetoprim/sulfametoksazol

TNF alfa – tumor nekrotizirajući faktor alfa

# SADRŽAJ

<b><u>1. UVOD</u></b> .....	<b>1</b>
<b><u>2. TAKSONOMIJA</u></b> .....	<b>2</b>
<b><u>3. NAEGLERIA FOWLERI</u></b> .....	<b>3</b>
<u>3.1. ORGANIZAM</u> .....	3
<u>3.2. EPIDEMIOLOGIJA</u> .....	5
<u>3.3. PATOGENEZA I PATOLOŠKI NALAZ</u> .....	6
<u>3.4. KLINIČKE MANIFESTACIJE</u> .....	7
<u>3.5. DIJAGNOSTIKA</u> .....	8
<u>3.6. TERAPIJA</u> .....	10
<b><u>4. ACANTHAMOEBA SPP</u></b> .....	<b>11</b>
<u>4.1. ORGANIZAM</u> .....	11
<u>4.2. EPIDEMIOLOGIJA</u> .....	13
<u>4.3. PATOGENEZA I PATOLOŠKI NALAZ</u> .....	15
<u>4.3.1. GAE I DISEMINIRANA FORMA BOLESTI</u> .....	15
<u>4.3.2. AK</u> .....	16
<u>4.4. KLINIČKE MANIFESTACIJE</u> .....	17
<u>4.4.1. GAE I DISEMINIRANA FORMA BOLESTI</u> .....	17
<u>4.4.2. AK</u> .....	18
<u>4.5. DIJAGNOSTIKA</u> .....	18
<u>4.5.1. GAE I DISEMINIRANA FORMA BOLESTI</u> .....	18
<u>4.5.2. AK</u> .....	20
<u>4.6. TERAPIJA</u> .....	21
<u>4.6.1. GAE I DISEMINIRANA FORMA BOLESTI</u> .....	21
<u>4.6.2. AK</u> .....	22
<b><u>5. BALAMUTHIA MANDRILLARIS</u></b> .....	<b>23</b>
<u>5.1. ORGANIZAM</u> .....	23
<u>5.2. EPIDEMIOLOGIJA</u> .....	25
<u>5.3. PATOGENEZA I PATOLOŠKI NALAZ</u> .....	26
<u>5.4. KLINIČKE MANIFESTACIJE</u> .....	26
<u>5.5. DIJAGNOSTIKA</u> .....	27
<u>5.6. TERAPIJA</u> .....	28
<b><u>6. SAPPINIA SPP</u></b> .....	<b>29</b>
<u>6.1. ORGANIZAM</u> .....	29
<u>6.2. EPIDEMIOLOGIJA</u> .....	30
<u>6.3. PATOGENEZA I PATOLOŠKI NALAZ</u> .....	30
<u>6.4. KLINIČKE MANIFESTACIJE</u> .....	30
<u>6.5. DIJAGNOSTIKA</u> .....	31
<u>6.6. TERAPIJA</u> .....	31
<b><u>7. PREVENCIJA</u></b> .....	<b>32</b>
<b><u>8. ZAKLJUČAK</u></b> .....	<b>33</b>
<b><u>9. ZAHVALE</u></b> .....	<b>34</b>
<b><u>10. LITERATURA</u></b> .....	<b>35</b>
<b><u>11. ŽIVOTOPIS</u></b> .....	<b>38</b>

## SAŽETAK

### Infekcije slobodno-živućim amebama

Jurica Marković

Infekcije uzrokovane slobodno-živućim amebama nisu toliko učestale, no često su smrtonosne, kako u imunokompetentnih tako i u imunokompromitiranih pacijenata. Slobodno-živuće amebe svrstavamo u nekoliko rodova: *Naegleria*, *Acanthamoeba*, *Balamuthia* i *Sappinia*. Četiri različita klinička entiteta uvjetovana su ovim organizmima: PAM (primarni amebni meningoencefalitis), GAE (granulomatozni amebni encefalitis), AK (amebni keratitis) te diseminirana granulomatozna amebna bolest. PAM je uzrokovan slobodno-živućom amebom *N. fowleri*. Pretežito se javlja u imonokompetentne mlađe djece i odraslih, obično nakon kontakta sa slatkovodnom vodom. GAE je uzrokovan slobodno-živućim amebama iz roda *Acanthamoeba* te vrstama *Balamuthia mandrillaris* i *Sappinia pedata*. Uobičajeno se javlja u imunokompromitiranih pojedinaca. AK je uzrokovan slobodno-živućim amebama iz roda *Acanthamoeba*. Javlja se u imunokompetentnih, a predisponirajuće čimbenike za razvoj AK-a predstavljaju traume rožnice i nošenje kontaktnih leća uz, istodobno, slabiju higijenu oka. Diseminiranu granulomatoznu amebnu bolesti uzrokuju slobodno-živuće amebe roda *Acanthamoeba* i vrsta *Balamuthia mandrillaris*. Pretežito se javlja u imunokompetentnih osoba. Dijagnostika ovih infekcija često je zakašnjela iz razloga što se na infekcije uzrokovane ovim organizmima vrlo rijetko i pomišlja. Terapijski algoritmi koji postoje još uvijek su nedovoljno kvalitetno uspostavljeni.

Ključne riječi: PAM, GAE, AK, diseminirana granulomatozna amebna bolest

## SUMMARY

### Infections with free-living amoebae

Jurica Marković

Infections caused by free-living amoebae are not so frequent, but often fatal, in immunocompetent as well as in immunocompromised patients. Free-living amoebae could be classified into several different species: *Naegleria*, *Acanthamoeba*, *Balamuthia* and *Sappinia*. Four different clinical entities are caused by these organisms: PAM (primary amoebic meningoencephalitis), GAE (granulomatous amoebic encephalitis), AK (amoebic keratitis) and disseminated granulomatous amoebic disease. PAM is caused by a free-living amoeba *N. fowleri*. It usually affects immunocompetent young children and adults, usually after the contact with fresh water. GAE is caused by free-living amoebae from the genus *Acanthamoeba* and the species *Balamuthia mandrillaris* and *Sappinia pedata*. It usually occurs in immunocompromised individuals. AK is caused by free-living amoeba from the genus *Acanthamoeba*. It occurs in immunocompetent subjects. The predisposing factors for the AK development are corneal trauma and the wearing of contact lenses combined with the insufficient eye-hygiene. Disseminated granulomatous amoebic disease is caused by a free-living amoebae from the genus *Acanthamoeba* and the species *Balamuthia mandrillaris*. It usually affects immunocompetent individuals. The diagnosis of infections caused by free-living amoebae is often delayed. The main reason for late diagnosis is insufficient clinical awareness. The current therapeutic algorithms are not satisfactory.

Key words: PAM, GAE, AK, disseminated granulomatous amoebic disease



## 1. UVOD

Amebe koje egzistiraju u okolini neovisno o domaćinu, tek povremeno invadiraju domaćina i pritom žive u njemu kao paraziti nazivamo slobodno-živeće amebe.

Culbertson i suradnici (1958) postavljaju koncept kako slobodno-živeće amebe uzrokuju humane infekcije. Tijekom istraživanja cjepiva protiv poliomijelitisa izolirali su amebe iz uzoraka tkiva. Inokulirali su amebe u mozgove miševa i majmuna tretiranih kortizonom te obdukcijom utvrdili amebe u moždanim lezijama. Culbertson je pretpostavio jednak učinak i u ljudi. Većina infekcija uzrokovanih ovim amebama su smrtonosne te se stoga dijagnoza često postavlja tek tijekom obdukcije, čak i u zemljama s naprednim dijagnostičkim mogućnostima. U zemljama s visokom učestalošću HIV/AIDS-a, vrlo je vjerojatno kako velik broj slučajeva infekcija ovim amebama prolazi neprepoznat. Stoga stvarna incidencija ostaje nepoznata [1].

Navedeni se organizmi ističu time što su slobodno-živeći, bez znanih vektora prijenosa među insektima, bez epidemiološki značajnijih prijelaznih stadija u čovjeka kao i neznatne korelacije između nižega socijalnoga standarda i mogućnosti prijenosa [2]. Svrstavamo ih u nekoliko rodova: *Naegleria*, *Acanthamoeba*, *Balamuthia* i *Sappinia*. Zahvaljujući upravo potonjoj, koja je do sada identificirana kao uzročnik u svega jednome opisanome slučaju, za pretpostaviti je kako će u budućnosti biti otkrivene i druge slobodno-živeće amebe kao uzročnici humanih infekcija [3].

## 2. TAKSONOMIJA

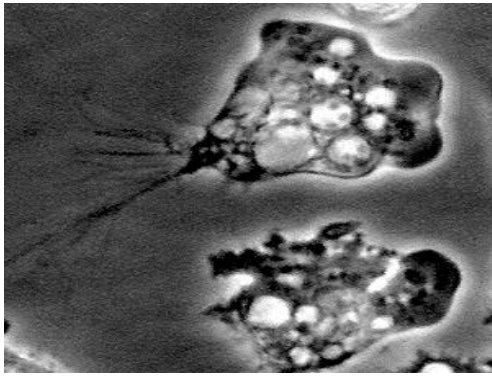
Donedavno je klasična taksonomska klasifikacija slobodno-živućih ameba pretežito bila bazirana na morfološkim, fiziološkim pa čak i ekološkim karakteristikama ovih ameba. Nedavno dobivene informacije temeljene na molekularnoj filogenetici dovele su do napuštanja tradicionalnog hijerarhijskog sustava podjele na vrstu, rod, porodicu, red, razred, koljeno i carstvo [3]. Umjesto toga, prema novoj shemi, eukarioti su svrstani u 6 klastera unutar velikih „super grupa“ nazvanih *Amoebozoa*, *Opisthokonta*, *Rhizaria*, *Archaeplastida*, *Chromalveolata* i *Excavata*. Slobodno-živuće amebe, o kojima je ovdje riječ, svrstane su u dvije „super grupe“: *Amoebozoa* i *Excavata* [1]. *Acanthamoeba* i *Balamuthia* uvrštene su u grupu *Amoebozoa*, podgrupu *Acanthamoebidae*, *Sappinia* u grupu *Amoebozoa*, podgrupu *Flaballinea*, subgrupu *Thecamoebidae*, *Naegleria fowleri* u grupu *Excavata*, podgrupu *Heterolobosea*, subgrupu *Vahlkampfiidae* [3].

### 3. NAEGLERIA FOWLERI

#### 3.1. ORGANIZAM

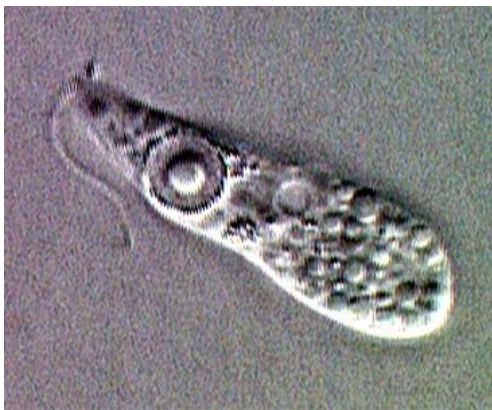*Naegleria fowleri* jedina je vrsta od za sada poznatih tridesetak unutar roda *Naegleria* koja uzrokuje infekcije u ljudi. *N. australiensis* i *N. italica* mogu uzrokovati infekcije samo u životinja, primjerice miševa nakon intranazalne ili intracerebralne inokulacije dok kod ljudi nisu opisane kao uzročnici infekcija. Iako su retrospektivna istraživanja dokazala postojanost PAM-a još daleke 1901. godine, prvi puta ovu amebu opisuju Fowler i Carter u Australiji 1965. godine, svrstavajući je pritom u rod *Acanthamoeba* [1].

*Naegleria* spp. ima tri stadija u životnom ciklusu: stadij trofozoita, flagelarni stadij te stadij ciste. Trofozoiti su reproduktivni stadij ovih organizama koji ujedno predstavlja i invazivni stadij (slika 1). Trofozoiti su veličine 10 do 30 mikrometara, posjeduju jezgru s izraženim, kompaktnim kariosomom te oblikuju po jedan široki pseudopodij. Dominantno se prehranjuju bakterijama, no često se u njihovim citoplazmama nađu i probavljeni eritrociti i leukociti. U slučaju pomanjkanja hrane trofozoit se može transformirati u prijelazno flagelarno stanje (slika 2). Flagelarno stanje nastaje iz trofozoita u vanjskom okruženju, uslijed promjena koncentracije elektrolita i osmolarnosti. U ovom obliku ameba se ne dijeli niti prehranjuje, no može se reverzibilnim procesom pretvoriti u prethodno stanje, stanje trofozoita. U flagelarnom stanju ameba je kruškolika, a na prednjoj strani posjeduje dva biča odnosno dvije flagele. Treće moguće stanje, stanje ciste, jest ono koje je otporno na okolišne stresore (slika 3). Trofozoiti se pretvaraju u ciste ukoliko ponestane hrane ili ukoliko uvjeti za rast i život postanu neadekvatni, zbog primjerice nepovoljnih fizikalnih i kemijskih promjena u okolini. Ciste su sferična oblika, promjera oko 9 mikrometara te također imaju uočljivu središnje smještenu jezgru. Stijenka ciste posjeduje dvije pore koje su začepljene mukoznom tvari, a iz kojih izlazi trofozoit [4].



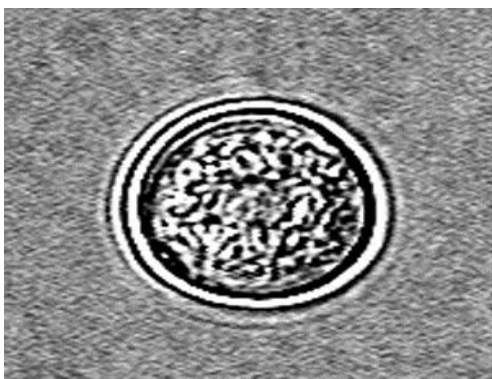
Slika 1. Trofozoiti amebe *Naegleria fowleri*

Izvor: <http://www.cdc.gov/dpdx/freeLivingAmebic/gallery.html>



Slika 2. Ameboflagelat amebe *Naegleria fowleri*

Izvor: <http://www.cdc.gov/dpdx/freeLivingAmebic/gallery.html>



Slika 3. Cista amebe *Naegleria fowleri*

Izvor: <http://www.cdc.gov/dpdx/freeLivingAmebic/gallery.html>

### 3.2. EPIDEMIOLOGIJA

*N. fowleri* je izolirana diljem svijeta iz raznih uzoraka tla, riječnih i jezerskih voda, ali nikada iz morske vode. U polutropskim uvjetima, primjerice kakvi vladaju na Floridi, nije neuobičajeno izolirati barem jednu *N. fowleri* u 25 mL vode s obzirom da prisutnost ovog organizma u vodama izravno pozitivno korelira s porastom temperature.

Trofozoiti su termofilni i podnose temperaturu i do 45 °C, odnosno najbolje preživljavaju pri temperaturama koje se kreću u rasponu 35-46 °C. Trofoziti *N. fowleri* najbrže rastu pri temperaturi od 42 °C, pri čemu se dijele binarnom diobom. Flagelarnoj formi pogoduju temperature u rasponu 27-37 °C. U formi ciste ova ameba preživljava daleko niže temperature od, za nju, idealnih. Ciste se formiraju pri temperaturama ispod 10 °C [2, 5]. Ciste *N. fowleri* stabilne su i do osam mjeseci pri temperaturama od 4°C [2]. Temperatura okoline nije uzrokom patogenosti amebe *N. fowleri*, budući da i *N. lovaniensis* može podnositi takve raspone temperature, a nije se pokazala patogenom u čovjeka [1].

Do kraja 2012. godine opisano je oko 310 slučajeva PAM-a uzrokovanog amebom *N. fowleri* sa stopom smrtnosti od 95 %. Broj slučajeva infekcija i razvoja PAM-a posljednjih godina raste. Razlog tome proizlazi iz okolišnih promjena poput globalnog povećanja temperature voda i vezano uz to, sve češćem rekreativnom kupanju u vodama [5, 6]. U većini od stotina slučajeva PAM-a koji su prijavljeni diljem svijeta zabilježena je rekreacijska izloženost oboljelih slatkim vodama, dok se u jednome zabilježenome u Nigeriji smatra kako je inhalacija cisti bio način ulaska *N. fowleri* u organizam. U nekim slučajevima PAM-a na području SAD-a, infekcija se povezuje s korištenjem kućanske vode namijenjene za piće [2]. PAM se češće javlja za vrijeme toplijih, ljetnih mjeseci.

Ranija vjerovanja o tome kako ameba *N. fowleri* uzrokuje infekcije isključivo u ljudi opovrgnuta su 1997. godine opisom prvog slučaja PAM-a među životinjama [3].

### 3.3. PATOGENEZA I PATOLOŠKI NALAZ

*Naegleria fowleri* poznata je u medicinskim krugovima kao „the brain-eating amoeba“. Prvi korak u patogenezu predstavlja kontakt domaćina i ove slobodno-živeće amebe. Temeljem nalaza obdukcija utvrđeno je kako invazija *N. fowleri* u SŽS nastupa nakon nazalne inokulacije amebama u formi trofozoita ili ciste kroz oštećenu sluznicu respiratorne olfaktorne regije. Protein Nfa1 osigurava kontakt između pseudopodija *N. fowleri* i ciljnih tkiva te predstavlja važan faktor virulencije organizma. Nakon inicijalnog kontakta sa sluznicom ameba prodire do živčanog spleta podsluznice, migrira kroz kribriformnu ploču etmoidne kosti putem olfaktornih niti i krvnih žila u subarahnoidalni prostor prednje cerebralne šupljine te se zatim dalje širi u moždano tkivo. Histološki nalaz olfaktornih bulbosa i moždanog tkiva potkrepljuje navedenu patogenezu. Nalaz olfaktornih bulbosa prikazuje hemoragičnu nekrozu. Nalaz u korteksu također prikazuje brojna hemoragična područja. Najveći dio lezija bogatih trofozoitima pronađen je unutar orbitofrontalna i temporalna područja mozga, baze mozga, hipotalamusa, srednjeg mozga, ponsa, produljene moždine i gornjih područja kralješnične moždine. Trofozoiti amebe pronađeni su i duboko u Virchow-Robinovim prostorima uzduž krvnih žila, bez prisutne upale [2,5]. Ciste u navedenim područjima u većini slučajeva nisu pronađene [2]. Pretpostavlja se kako su lezije uzrokovane direktnom fagocitozom pomoću amebostoma [2,3]. Osim navedenog, *N. fowleri*, *in vitro*, producira protein koji kontaktno lizira stanice sisavaca u kulturi, izlučuje sekretorne proteaze, kisele hidrolaze, fosfolipaze i fosfolipolitičke enzime koji destruiraju sfingomijelin. Patogena *N. fowleri* producira veće količine fosfolipaze A i lizofosfolipaze od nepatogenih *Naegleria*, ujedno i neuraminidaze koje igraju ključnu ulogu u procesu demijelinizacije te elastaze koje razgrađuju kolagen i proteoglikane. Dokazano je kako su ove amebe otporne na lizu posredovanu citotoksičnim mehanizmima domaćina poput utjecaja TNF-alfa, IL-1 i C5b-C9 mac kompleksa [5].

### 3.4. KLINIČKE MANIFESTACIJE

Incidencija PAM-a daleko je manja od pretpostavljene ekspozicije ovom organizmu, no koji čimbenici štite pojedinca od infekcija do danas nije razjašnjeno. Jednako tako, klinički manifestan PAM incidencijom je daleko manje zastupljen nego subkliničke forme infekcije. Prisutnost serumskih aglutinirajućih protutijela prema *N. fowleri* u mlađih odraslih bez razvijene klinički manifestne infekcije uz istodobni izostanak u novorođenih to i potvrđuje.

Retrospektivna istraživanja dokazala su postojanje PAM-a još daleke 1901. godine. Godine 1966. Butt (SAD) prvi puta koristi termin „primarni amebni meningoencefalitis“ [1]. PAM se uobičajeno javlja u prethodno zdrave djece i mlađih odraslih koji su rekreacijski bili izloženi toploj, slatkoj vodi do 10 dana prije pojave simptoma bolesti [3]. Vrijeme od inicijalnog kontakta s vodom do razvoja kliničke slike prvenstveno ovisi o veličini inokuluma i virulenciji prisutnog soja. U prosjeku traje 5 do 7 dana, a u nekim slučajevima i kraće od 24 h. Prvi je simptom u pravilu blago povišena tjelesna temperatura [1,7]. Vrlo rano u početku bolesti pacijenti mogu primijetiti promjene okusa ili mirisa koje prati daljnji porast tjelesne temperature, mučnine, povraćanje i inapetencija te dezorijentacija, ataksija, daljnja disfunkcija kranijalnih živaca (anizokorija, izmijenjeni osjet mirisa i okusa), promjena mentalnog statusa, epileptički napadaji i gubitak svijesti [2,6]. Glavobolje i meningizam zabilježeni su u 86-100% slučajeva na samome početku kliničke prezentacije bolesti, dok je u 66% slučajeva prisutan promijenjen mentalni status. Iznimno brzo, već unutar tjedan dana, navedeni simptomi progrediraju prema stanju kome [2]. Povišeni intrakranijalni tlak dovede do unkalne i cerebelarne hernijacije te pritiska na centre za rad srca i disanje što posljedično vodi u smrt [1,6]. Žarišni neurološki simptomi u pravilu ne nastaju, što je posljedica izrazito kratkog razdoblja od pojave prvih simptoma bolesti do nastupa smrti. Rjeđe, smrt može uslijediti i u svega nekoliko sati od nastanka prvih simptoma [6].

### 3.5. DIJAGNOSTIKA

PAM bi trebao biti uključen u diferencijalnu dijagnostiku kod djece i mladih odraslih s kliničkom slikom meningoencefalitisa ili suspektog bakterijskog meningitisa, a pozitivnom anamnezom nedavne izloženosti slatkoj vodi [2].

Inicijalni laboratorijski nalazi krvi i urina su nespecifični i u pravilu nalazimo tek blažu hiperglikemiju, glikozuriju i perifernu leukocitozu s dominacijom neutrofila [2,6]. LP je primarni dijagnostički postupak. Nalaz punkcije nalikuje onome u bakterijskih infekcija, uz odsustvo vizualizacije bakterija bojanjem po Grammu. Tlak cerebrospinalne tekućine može biti povišen, u pravilu na vrijednosti 300-600 mm stupca vode [5]. Sama cerebrospinalna tekućina može biti prozirna do hemoragična, naročito kasnije u tijeku bolesti [2]. Broj stanica u likvoru može biti početno nizak, a kasnije u rasponu od 400 do 26,000 leukocita/ $\mu$ L s dominacijom neutrofila [8]. Razina glukoze u likvoru je niska do normalna, dok je razina proteina povišena. Laboratorijska potvrda *N. fowleri* može se temeljiti na mikroskopskoj vizualizaciji pokretljivih trofozoita u nativnom preparatu svježe centrifugiranog likvora, koji prethodno nije smrznut, zatim na mikroskopskoj vizualizaciji *N. fowleri* u obojenim razmazima centrifugirana sedimenta likvora ili pak u obojenim, fiksiranim uzorcima bioptata mozga te mikroskopskoj vizualizaciji pod UV svjetlom trofozoita pomoću imunofluorescentnih tehnika koristeći fluorescentna protutijela na H&E obojenim uzorcima mozga [6]. U pacijenata s purulentnim likvorom i negativnim uzorkom bojanim prema Gramu, što isključuje bakterijsku etiologiju, vrlo je važno pregledati nativni uzorak na trofozoite amebe [2]. Razlikovanje stanica ovih ameba od monocita izrazito je bitno za prepoznavanje i dijagnostiku PAM-a. Monocitne jezgre su značajnije veće, s većim omjerom jezgra/citoplazma nego li u ovih ameba. Nadalje, jezgra monocita nije jasno uočljiva, odnosno u pravilu nalazimo jednoličan i lagano vrpčast uzorak kromatina bez jasno uočljive jezgrice. Nakon centrifugiranja stanica, bojanje Giemsa, Wright ili H&E tehnikom može pojačati



značajke koje pokazuju trofoziti ovih ameba, poput velike, centralno smještene i okrugle jezgrice [5,8].

Serološka dijagnostika ima ograničeno značenje u kliničkoj praksi, budući da pacijenti oboljeli od PAM-a umiru vrlo brzo nakon nastupa simptoma, u periodu u kojem imunološki sustav ne stigne odgovoriti na infekciju produkcijom detektibilne količine protutijela [2]. No, specifična protutijela protiv *N. fowleri* u titru 1:4096 dokazana su metodom IFA u oporavljenom pacijentu iz Kalifornije, u uzorcima sakupljenim 7., 10. i 42. dan nakon primitka u bolnicu. Protutijela su bila prisutna i 4 godine nakon izlječenja. Također, od velike koristi u dijagnostici može biti i komercijalno dostupan imunoenzimni test temeljen na korištenju monoklonalnih protutijela. Takva protutijela prepoznaju i vežu se za ponavljajuće glikozilirane epitope prisutne na proteinima *N. fowleri*, pri čemu se ne vežu za epitope drugih vrsta unutar roda *Naegleria* [5,8].

Radiološke metode pokazuju raspon od urednog pa sve do patološkog nalaza s nespecifičnim, difuznim zahvaćanjem sive tvari mozga, infarkcijama, eksudacijom u komore mozga te obliteraciju cisterni oko srednjeg mozga i subarahnoidalnih područja moždanih polutki [2,5,8]. Radiološki znakovi povećanog intrakranijalnoga tlaka uključuju pomak središnje linije, komprimirane ventrikule, komprimirano moždano deblo i bazilarne cisterne te smanjenje subarahnoidalnog prostora [6].

Dokaz DNK uzročnika iz likvora ili uzoraka tkiva pomoću PCR, RT-PCR i MRT PCR-a korisne su metode detekcije. MRT PCR istovremeno može prepoznati radi li se o amebama roda *Acanthamoeba*, *Balamuthia* ili *Naegleria* [1,8]. Kod uzgoja u kulturi stanica, likvor ili uzorak tkiva treba biti nasaden na kulture stanica i inkubiran na 37°C, uz dodatak antibiotika penicilina i streptomocina. Fungicidi su kontraindicirani s obzirom da su letalni za amebu. Uzorak tkiva može biti nasaden i na običan agar, ali uz obavezan dodatak bakterija poput *E.coli* [8].

### 3.6. TERAPIJA

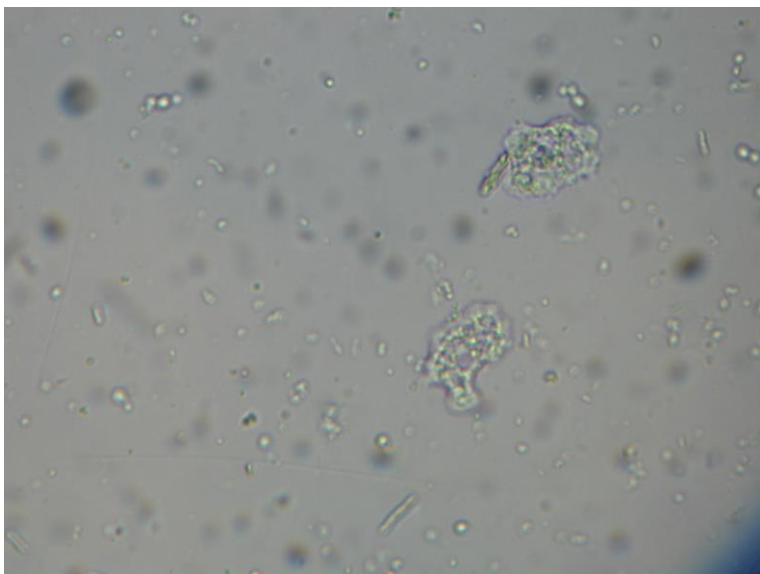
Činjenica je kako terapijske sheme za PAM uzrokovan amebom *Naegleria fowleri* nisu dovoljno dobro razrađene i da za sada ne postoji dovoljno učinkovit terapijski postupak niti terapijska sredstva koja su korištena u slučajevima PAM-a [7].

Klinički dokazi na temelju terapijskih shema provedenih u onih koji su preživjeli govore u prilog tome kako kamen temeljac u terapiji predstavlja amfotericin B. Mnogi pacijenti koji su preživjeli primali su visoke doze amfotericina B intratekalno i sistemski. Ostali lijekovi korišteni u pacijenata koji su se oporavili uključuju sistemski i intratekalno primijenjen mikonazol, flukonazol, rifampin i sulfisoksazol [2]. Uspješan tretman protiv PAM-a također uključuje i kombinaciju antiedematozne terapije, što uključuje kortikosteroide, hiperventilaciju, forsiranu diurezu i primjenu hipertoničnih otopina, uz specifičnu farmakoterapiju antifungicima (amfotericin B, mikonazol i vorikonazol) i antibioticima (rifampin, azitromicin, miltefozin) [6,9]. U svakom slučaju, pacijenti sa suspektnim PAM-om trebali bi primiti visoke doze amfotericina intravenozno u empirijskoj fazi liječenja. Intratekalna primjena dodatno se preporučuje u visoko suspektnih slučajeva. U kombiniranu terapiju uz amoftericin B moguće je empirijski inicijalno primijeniti i azitromicin [2].

## 4. ACANTHAMOEBA SPP

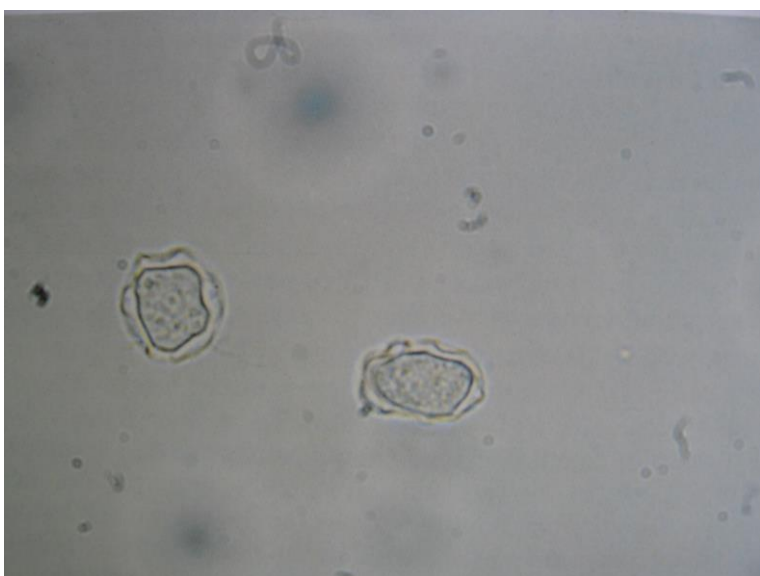
### 4.1. ORGANIZAM

Unutar roda *Acanthamoeba* vrste prepoznate kao patogene u čovjeka uključuju amebe *A. castellanii*, *A. polyphaga*, *A. culbertsoni*, *A. palestinensis*, *A. astronyxis*, *A. hatchetti*, *A. healyi*, *A. rhysodes*, *A. divionensis* i *A. griffini*. Ne tako davno ovi organizmi bili su grupirani u tri skupine temeljem njihovih morfoloških karakteristika i veličina cisti. Grupiranje vrsta unutar roda *Acanthamoeba* na temelju morfologije postalo je nepouzdanim budući da je glavni kriterij grupiranja, naročito u cista, bio podložan varijacijama uslijed promjena u kulturi stanica. S mogućnošću zadiranja u genomiku raznim metodama razvila se i ideja o genotipizaciji ovih organizama. Korištenjem kao biljega gene koji kodiraju za 18s rRNK utvrđeno je 15 različitih genotipa *Acanthamoeba* (T1-15), od kojih je T4 (*A. castellanii*) najčešće identificiran u infekcijama kod ljudi [1,2]. Booton i suradnici (2005) navode da je od 249 izolata njih 179 (72%) tipizirano kao T4 genotip. Svega nekoliko *Acanthamoeba* izoliranih iz mozгова tipizirano je kao T1, T10 i T12 genotip, dok T10 i T12 genotip također i iz uzoraka okoline [1]. *Acanthamoeba* spp. ima dva stadija u životnom ciklusu i to stadij trofozoita (slika 4) i stadij ciste (slika 5). Nema flagelarnog stadija [2]. Veličina trofozoita kreće se u rasponu duljine od 14 do 40 mikrometara [4]. U pravilu sadrže jednu jezgru koja čini šestinu od ukupne veličine trofozoita. Opisane su i multinuklearne amebe roda *Acanthamoeba* [10]. Jezgra posjeduje izrazito izraženi središnji kariosom. Površina trofozoita sadrži karakteristične trnaste psudopodije (akantopodije), po čemu je i čitav rod dobio ime. U promjeru ciste iznose 12 do 16 mikrometara. Obavijene su dvostrukom nepravilnom stijenkom. Vanjski zid stijenke je naboran i nazivamo ga ektocistom, a unutrašnji endocistom. Endocista može biti zvjezdaste, poligonalne ili čak zaobljene forme. Također može sadržavati i pore. Ciste su rezistentne na fizikalne i kemijske promjene okoline [4].



Slika 4. Trofozoiti ameba *Acanthamoeba* spp.

Izvor: Katedra za medicinsku mikrobiologiju i parazitologiju Medicinskog fakulteta Sveučilišta u Zagreb, dr.sc. Mario Sviben, dr.med.



Slika 5. Ciste ameba *Acanthamoeba* spp.

Izvor: Katedra za medicinsku mikrobiologiju i parazitologiju Medicinskog fakulteta Sveučilišta u Zagreb, dr.sc. Mario Sviben, dr.med

## 4.2. EPIDEMIOLOGIJA

Slobodno-živeće amebe unutar roda *Acanthamoeba* sveprisutne su. Izolirane su iz tla, slatkovodnih i bočatih voda uključivo i mora, boca s mineralnom vodom, vodotornjeva električnih i nuklearnih postrojenja, sustava grijanja i ventilacije, ovlaživača zraka, toplih kupelji, hidroterapijskih bazena u ustanovama medicinske skrbi, dentalnih irigacijskih jedinica, dijalizatora, kirurških instrumenata, kontaktnih leća, prašine, bakterijskih i gljivičnih kultura kao i kultura stanica sisavaca, te raznih sekreta uha, plućnih sekreta, obrisaka nazofaringealne sluznice, maksilarnih sinusa, mandibularnih autotransplantata, uzoraka stolice [1,3,10]. Temeljem svega prihvaćeno je kako *Acanthamoeba* spp. postoji ubikvitarno u prirodi [10]. Incidencija infekcija uzrokovanih ovim organizmom također je manja nego li ekspozicija, jednako kao i u amebe *N. fowleri*. Naime, organizam je izoliran i kultiviran u zdravih pojedinaca iz obrisaka ždrijela, a ujedno su i serološki utvrđena protutijela usmjerena protiv *Acanthamoeba* spp. [2]. Prema nekim radovima izolirana je, primjerice, iz 100% uzoraka zdravih pojedinaca s Novog Zelanda i u preko 85% doseljenika u Londonu [10].

*Acanthamoeba* spp. otporne su na širok raspon promjena osmolarnosti što im omogućava preživljenje u destiliranim vodama, morskim vodama, tjelesnim tekućinama i kulturama stanica sisavaca [1]. Rast im je inhibiran na temperaturama višim od 35-39°C [2]. Do sada nije zabilježena pojavnost bolesti uzrokovanih ovom amebom vezano uz određeno doba godine, za razliku od *N. fowleri* [3].

GAE u današnje doba postaje iznimno značajna bolest jer stopa smrtnosti prelazi 90%. GAE se sve češće javlja i pritom dijagnosticira iz nekoliko razloga. Razlozi tome leže u povećanju broja imunokompromitiranih pojedinaca, ekscesivnoj uporabi antibiotika, unaprjeđenju dijagnostičkih metoda otkrivanja uzročnika te posljedično globalnome zatopljenju i ubikvitarnosti ovih ameba koje rezultira povećanom mogućnošću ekspoziciji ovim amebama [11].

AK se pretežito javlja u zdravih pojedinaca koji nose kontaktne leće ili onih s pozitivnom anamnezom traume rožnice [2]. Sve većoj učestalosti AK-u doprinosi sve veći broj nositelja mekih kontaktnih leća [6]. Epidemiološkim metodama utvrđeno je kako najveći faktor rizika predstavlja upravo nošenje kontaktnih leća, dominantno jednodnevnih ili višednevnih mekih leća te kako osobe oboljele od AK-a daleko češće koriste otopine iz domaće radinosti nego li komercijalno dostupne otopine za čuvanje i higijenu kontaktnih leća. Također, osobe oboljele od AK-a daleko rjeđe vrše dezinfekciju leća prema preporukama proizvođača te ujedno daleko češće nose leće tijekom plivanja i tuširanja [1]. Istraživanja govore o incidenciji 1 na 10 000 nosioca kontaktnih leća u godini. U više od 80 % zabilježenih slučajeva kao glavni razlog navodi se korištenje kontaktnih leća, odnosno slaba higijena kontaktnih leća, uključivo nepravilno čišćenje, plivanje ili tuširanje s kontaktnim lećama kao i ispiranje vodom iz slavine [2]. Studije provedene u SAD-u otkrile su kako većina otopina namijenjenih održavanju kontaktnih leća nemaju dovoljnu razinu dezinfekcijske aktivnosti protiv ove amebe [3]. Ipak, bolest je zabilježena i u onih koji nisu imali pozitivnu anamnezu gore navedenih faktora [2].

*Acanthamoeba* spp. je također potvrđena kao prenosilac bakterija poput *Legionella* spp., *Mycobacterium avium*, *Listeria monocytogenes*, *Burkholderia pseudmallei*, *Vibrio cholerae*, *Escherichia coli* serotipa 0157 i mnogih drugih, što dodatno ističe epidemiološki značaj i važnost ovih uzročnika u zdravstvu. Osim u ljudi, infekcije ovom amebom zabilježene su i u životinja [3].

Zaključno, infekcije ovom amebom rijetke su, izuzev AK-a koji se zabilježi u preko 10 000 slučajeva godišnje diljem svijeta prvenstveno u nositelja kontaktnih leća [6].

## 4.3. PATOGENEZA I PATOLOŠKI NALAZ

### 4.3.1. GAE I DISEMINIRANA FORMA BOLESTI

Točan period inkubacije i prodromalni stadij koji prethodi manifestnoj infekciji ostaju nepoznati. Upravo radi toga teško je odrediti točno ulazna vrata infekciji, no široka rasprostranjenost ovih ameba dozvoljava raspravu i postavljanje mnogih modela razvoja infekcije. Trofozoiti i/ili ciste *Acanthamoeba* spp. izolirani su iz nazalne sluznice mnogih zdravih pojedinaca, što ukazuje na potencijalni nazofaringealni put invazije. Amebe mogu također ući u organizam kroz kožne rane, rezultirajući hematogenom diseminacijom u pluća i u mozak, ili pak inhalacijom samih cisti [1].

Inicijalni proces invazije nastaje kada se manoza-vezni protein (MBP), eksprimiran na površini ameba, poveže s manoznim glikoproteinom na površini epitelnih stanica [12]. Oštećenja SŽS-a nastaju invazijom krvno-moždane barijere, preko koje amebe napreduju prema tkivu mozga te dovode do disfunkcije neurona indukcijom proupalnih citokina. Sa stopom smrtnosti preko 90 % razumljivo je kako je većina uzoraka prikupljena tijekom obdukcije [11]. U histoloških nalaza GAE-a zabilježena je prisutnost edema te parenhimalne nekroze i granuloma, iako granulomatozno tkivo često nije bilo prisutno u imunokompromitiranih pojedinaca [13]. Granulomi su sastavljeni od TCD4, TCD8 i B limfocita, plazma stanica i makrofaga [11]. Nekrotična tkiva budu ispunjena makrofagima bogatim lipidima i područjima neovaskularizacije, imitirajući pritom tumorozne mase [1]. Trofozoiti i ciste pronađeni su u perivaskularnome tkivu područja granulomatoznih lezija i to pretežito u malom i srednjem mozgu te moždanom deblu uz najbrojnije lezije u bazalnim ganglijima. Perivaskularna lokalizacija trofozoita i cisti govori u prilog hematogene diseminacije *Acanthamoeba* u SŽS iz primarnog žarišta za koja se pretpostavlja da mogu biti u području kože, pluća, sinusa, nadbubrežnih žlijezdi, limfnih čvorova [13].

#### 4.3.2. AK

Patogeneza koja prati AK inicijalno započinje prijanjanjem ameba *Acanthamoeba* spp. pomoću manoza-veznog proteina za glikoproteine eksprimirane na površini epitelnih stanica rožnice. Slijed se nastavlja nizom reakcija, uključivo fagocitozom, apoptozom i direktnom citolizom uslijed kojih dolazi do raspada epitelne barijere, potom se nastavlja deplecijom broja keratocita, zatim stromalnom invazijom ameba, indukcijom intenzivne upalne reakcije i u konačnici stromalnom nekrozom s posljedičnom sljepoćom. Karakteristična je cirkularna infiltracija rožnice nalik prstenu, uvjetovana neutrofilnim kemotaktičkim sredstvima na komplekse antigen-protutijelo u rožnici. Upala se može proširiti i u stražnji segment oka, bilo izravno ulaskom uzročnika ili se razvija sterilna upala bez prisutnosti trofozoita ili cisti ameba [10]. U histoloških nalaza strugotina i bioptata rožnice, jednako kao i u tkivima mozga i primarnih žarišta u slučaju GAE-a, nalaze se trofozoiti i ciste. Unutar rožnice prisutna je akutna upala i edem sa stanicama koje čine granulomatozna tkiva. U nekim slučajevima amebe su pronađene i bez znakova upalnog infiltrata, prvenstveno u imunokompromitiranih.

Kao značajan faktor virulencije navodi se i sposobnost amebe da degradira IgA protutijela pomoću proteaza [2]. Naime, u uzorcima seruma osoba oboljelih od AK-a pronađene su niže vrijednosti imunoglobulina tipa A, što navodi na povezanost s većom sklonosti takvih osoba prema invaziji ovim amebama [1]. Lizozim, laktoferin, beta-lizin, prostaglandini te ostale komponente suza i sluznica s antimikrobnim učinkom nisu pokazale značajniji učinak protiv ovih ameba [10].



## 4.4. KLINIČKE MANIFESTACIJE

### 4.4.1 GAE I DISEMINIRANA FORMA BOLESTI

U suprotnosti s PAM-om, GAE uzrokovan amebom *Acanthamoeba* spp. jest bolest imunokompromitiranih pojedinaca. Početak bolesti je podmukao i pokazuje supklinički tijek. Prisutni su žarišni neurološki simptomi. GAE je opisan u bolesnika s HIV/AIDS-om, bolestima jetre, dijabetesom melitusom, kao i onih s transplantiranim organima, na kemoterapiji, terapiji steroidima ili imunoterapiji (pr. rituximabom). Zabilježeni su i slučajevi u djece bez navedenih stanja osim prisutne neuhranjenosti.

Tipični GAE zahvaća mozak. Osim tipičnog, zabilježeni su i atipični slučajevi odnosno slučajevi diseminirane bolesti (koža, jetra, pluća, kosti) bez prisutnih manifestacija od strane SŽS-a. Simptomi i znakovi prisutni na uzorku od 15 pacijenata s GAE-om uključivali su promijenjen mentalni status (86%), epileptičke napade (66%), temperaturu, glavobolju i hemiparezu (53%), meningizam (40%), poremećaje vida (26%) i ataksiju (20%). Period od pojave prvih simptoma do smrti bio je u rasponu od 7 do 120 dana, u prosjeku 39 dana [2]. Period inkubacije nije jednostavno ustanoviti uzimajući činjenicu sveprisutnost ovih ameba, no kožne ulceracije i lezije odnosno respiratorne infekcije čestu su bile prisutne i mjesecima prije nastupa simptoma od strane SŽS-a [2,11].

Pacijenti često razvijaju kronične kožne ulceracije, apscese ili eritematozne nodule [1]. Kožne lezije su ulcerozne, nodularne ili pak u formi potkožnih apscesa. Ostali klinički sindromi koji se povezuju s infekcijama ovim amebama uključuju pneumonitis, adrenalitis, leukocitoklastični vaskulitis, osteomijelitis, sinusitis. Diferencijalno dijagnostički ovakvo stanje mogu imitirati mnogi virusni, bakterijski i gljivični meningitisi, ali i toksoplazmoza, primarni limfom SŽS-a, tuberkuloza, neurocisticerkoza, nokardioza, aspergiloza, bakterijski apscesi i GAE uzrokovan slobodno-živućom amebom *Balamuthia mandrillaris* [2,11].

#### **4.4.2 AK**

AK je pretežito unilateralna infekcija, odnosno u tipičnom slučaju nastaje na samo jednome oku, no slučajevi zahvaćenosti oba oka također su opisani. U početku dolazi do invazije samih trofozoita ili cisti koje prodiru između lamela epitela rožnice, time nastaju manje erozije epitela rožnice, dodatno potaknute upalnom reakcijom polimorfonuklearnih leukocita, koje se dalje mogu razvijati u smjeru ulceracija rožnice, formiranje desematokele, sljepoće i u terminalnom stadiju enukleacije, u slučaju neadekvatne terapije. Vrlo često se zamjeni herpetičkim, bakterijskim ili gljivičnim keratitisom što u konačnici rezultira odgođenom primjenom adekvatne terapije.

Subjektivno, simptome u početku čine osjećaj stranog tijela, izrazito jaka bol, fotofobija, suzenje i zamućen vid. Objektivni znaci AK-a uključuju dendritiformnu epitelijopatiju, karakterističan infiltrat rožnice nalik prstenu, blefarospazam, konjunktivitis, radijalni perineuritis, hipopijon i prednji skleritis. Periodi privremene remisije su česti što dalje vodi u odgodu postavljanja ispravne dijagnoze, interpretirano kao pozitivan odgovor na primijenjenu terapiju [2].

Nijedan slučaj do sada nije opisan u kojemu bi AK prethodio GAE-u , no opisan je slučaj uveitisa povezanog s GAE-om [1]

### **4.5. DIJAGNOSTIKA**

#### **4.5.1. GAE I DISEMINIRANA FORMA BOLESTI**

Zahvaljujući subakutnom do kroničnom tijeku razvoja ove bolesti, u serumu nalazimo detektabilnu razinu protutijela, titar protutijela u rasponu od 256 do 1024 [8]. Navedeno nalazimo i u serumima asimptomatskih pojedinaca izloženih ovim amebama iz razloga što su ove amebe ubikvitarne prisutnosti pa kontakt s trofozoitima, cistama ili pak antigenima

rezultira stvaranjem protutijela u serumu, no daleko nižih vrijednosti titra protutijela, ne viših od 80 [1,8]. U slučaju sumnje na GAE, pregled biopтата dobivenog biopsijom mozga najpouzdanija je dijagnostička pretraga iz razloga što su ove amebe rijetko bile uspješno izolirane iz likvora ili pak videne na nativnom uzorku. Uzorak likvora se ne preporučuje uzimati radi postojećeg rizika nastanka hernijacije mozga. U rijetkim slučajevima GAE-a uzrokovanog ovom amebom, nativni uzorak likvora bio je pozitivan na uzročnika. U zabilježenim slučajevima, kada je postupak uzimanja likvora proveden, pronađena je umjerena pleocitoza, povišenje koncentracije proteina i sniženje koncentracije glukoze [2,11]. CT i MR pretežito prikazuju mnogobrojne lezije u mozgu. Temeljem toga nemoguće je razaznati etiologiju encefalitisa [2]. Ipak, vidljivo je kako, za razliku od slikovnog nalaza mozga u slučaju PAM-a, slikovni prikaz mozga u GAE-u pokazuje daleko veću lokaliziranost lezija, u pravilu više punktiformnih lezija, srednje jakog do jakog intenziteta, izraženijeg nego u slučajevima PAM-a, pretežito lokaliziranih u moždanome tkivu stražnje lubanjske šupljine, međumozga i moždanog debla. Unutar lezija prisutni su znakovi nekroze [6]. Zabilježeni su i slučajevi pojedinačnih lezija koje imitiraju gliom niskoga stupnja zloćudnosti ili pak limfom [14].

Što se tiče lezija kože, čvorići i ulceracije trebali bi biti bioptirani i pregledani.

*Acanthamoeba* se jednako uspješno izolira iz uzoraka kože kao i uzoraka mozga [2].

Uzgoj na hranjivim kulturama jednak je uzgoju slobodno-živuće amebe *N. fowleri*. Kao nutrijent mogu poslužiti *E. coli* i *Enterobacter aerogenes* [8]. *Acanthamoeba* spp preferira bakterije koje nisu inkapsulirane i pigmentirane. Razlog tome leži u činjenici što mukoidna kapsula inhibira fagocitozu ovih ameba, a bakterijski pigmenti često budu toksični za njih.

Molekularne tehnike sve su značajnije za identifikaciju *Acanthamoeba* spp. kao i njihovu genotipizaciju. PCR u stvarnome vremenu pak kao nedostatak ima nemogućnost

razlikovanja genotipova, osim T1 i T4. MRT PCR istovremeno može prepoznati radi li se o amebama roda *Acanthamoeba*, *Balamuthia* ili *Naegleria* [1]

#### 4.5.2. AK

Dijagnoza AK-a temelji se na prikazu uzročnika u strugotinama ili bioptatu rožnice, zatim na uzgoju u kulturi i metodama PCR odnosno DNK proba.

Strugotine rožnice ili bioptirani uzorci rožnice trebaju biti pregledani kao nativni preparat svjetlosnim mikroskopom na pokretne trofozoite i ciste, ali mogu biti i pregledani kao uzorak bojen postupkom po Wright, po Giemsi, PAS i H&E metodom. Korisne su i metode imunofluorescencije i IIF-a. Odnedavno se i konfokalni mikroskop *in vivo* koristi za vizualizaciju cisti *in vivo*. TEM također omogućuje vizualizaciju [2,8].

Amebe izolirane iz rožnice imaju nižu optimalnu temperaturu uzgoja od onih izoliranih iz kožnih lezija uslijed kožne forme amebne granulomatozne bolesti, kao posljedica površnije lokalizacije. Kao uzorak mogu poslužiti i same kontaktne leće ili pak njihove otopine za održavanje. *Acanthamoeba* spp. se vrlo lako mogu uzgojiti u laboratoriju na agarima bez hranidbenih tvari, ali bogatim bakterijama kao što su *E.coli* i *Enterobacter aerogenes* [1].

Inicijalne strugotine rožnice kasnije pregledavane kao uzorak bojan po Grammu ili pak nasaden na hranjive podloge mogu voditi prema previdu iz razloga što su mnogi keratitisi uzrokovani ovom amebom praćeni koinfekcijom s bakterijama poput *Staphylococcus epidermidis*, *Staphylococcus aureus*, *Streptococcus  $\beta$ -haemolyticus* i *Propionibacterium* [2].

Molekularne tehnike sve su značajnije za identifikaciju *Acanthamoeba* spp., odnosno genotipizaciju, kako iz uzoraka uzetih radi sumnje na AK (epitel rožnice, suze), tako i iz drugih uzoraka (koža, okolina).

## 4.6. TERAPIJA

### 4.6.1. GAE I DISEMINIRANA FORMA BOLESTI

Među slučajevima uspješno izliječenih pacijenata oboljelih od GAE-a i diseminirane forme bolesti uzrokovane slobodno-živućim amebama roda *Acanthamoeba*, u dva slučaja korištena je monoterapija i to TMP/SMX, dok u ostalih kombinirana terapija različitim lijekovima. Ona može sadržavati pentamidin, azole, sulfonamide i flucitozin [2]. U opisanome slučaju pacijent je izliječen kombinacijom peroralnog i topičkog miltefozina, koji je uveden nakon neuspjeha inicijalne terapije [9]. Pomoću *in vitro* testova osjetljivosti moguće je utvrditi najadekvatniju terapiju. Neovisno o tome, preporuke također naglašavaju nužnost kombinirane terapije [2].

Murino monoklonalno anti-idiopatsko protutijelo i sintetički izrađeni toksini koji oponašaju određene toksine u plijesni pokazuju široki spektar antiamebne aktivnosti te time sugeriraju potencijalan učinak u terapiji, odnosno prevenciji infekcija rodom *Acanthamoeba*. Fab fragment monoklonalnog protutijela specifično reaktivan za površinske antigene *A. castellanii* kovalentno je povezan s A lancem difterija toksina. Takav imunotoksin inhibira u potpunosti staničnu diobu, što sugerira kako specifična protutijela povezana s citotoksičnim agensima mogu biti izrazito korisna sredstva za razvoj terapijskih i preventivnih mjera. Do danas, uporaba liposoma je proučena. U *in vitro* uvjetima, liposomi povećavaju potencijal pentamidin izetionata. Slično tome, uporaba polisaharidnih mikrosfera poboljšava *in vitro* antiamebni učinak rokitamicina. Takva metoda je korisna kao transportno sredstvo za lijek bilo okularnom aplikacijom u slučaju AK-a ili pak nazalnom administracijom u slučajevima GAE-a [10].

#### 4.6.2. AK

U svih slučajeva AK-a primjena antiamebne terapije predstavlja prvi korak u terapiji. Iako postoje *in vitro* testovi osjetljivosti ameba na određena lijekove, pokazalo se kako postoji slaba korelacija između *in vitro* testova i *in vivo* efikasnosti.

Topički kationski antiseptički agens klorheksidin (0.02%) i poliheksametilen bigvanid (PHMB, 0.02%) učinkoviti su protiv trofozoita i protiv cisti ovih ameba te su polazišna točka terapiji. Ostali lijekovi korišteni u kombinaciji s gore navedenima uključuju ketokonazol, itrakonazol, vorikonazol i topički imidazole (1%). Miltefozin ima izvrstan učinak protiv trofozoita i djelomičan protiv cisti. Propamidin izetionat je u nekim slučajevima uzrokovao reverzibilnu keratopatiju nakon dugotrajnije primjene što se može zamijeniti s rekurentnim AK-om. Uporaba kortikosteroida je kontroverzna. U animalnim modelima i *in vitro* studijama uporaba ovih lijekova pogoršala je postojeće stanje. Međutim, nedavne studije otkrile su kako rizik neuspjeha liječenja nije povećan te istovremeno kako je povećana uspješnost očuvanja transplantata u pacijenata koji nisu imali znakova upale u trenutku transplantacije. Neomicin ne bi trebao biti korišten, budući da je nedjelotvoran protiv cisti te može uzrokovati hipersenzitivnost.

Preporuke kazuju kako topički klorheksidin ili PHMB sa ili bez dodatnih diamidina ili drugih lijekova trebaju biti aplicirani svakih sat vremena prvih nekoliko dana. U terminalnim stadijima bolesti, AK zahtjeva kiruršku obradu i transplantaciju rožnice [2].

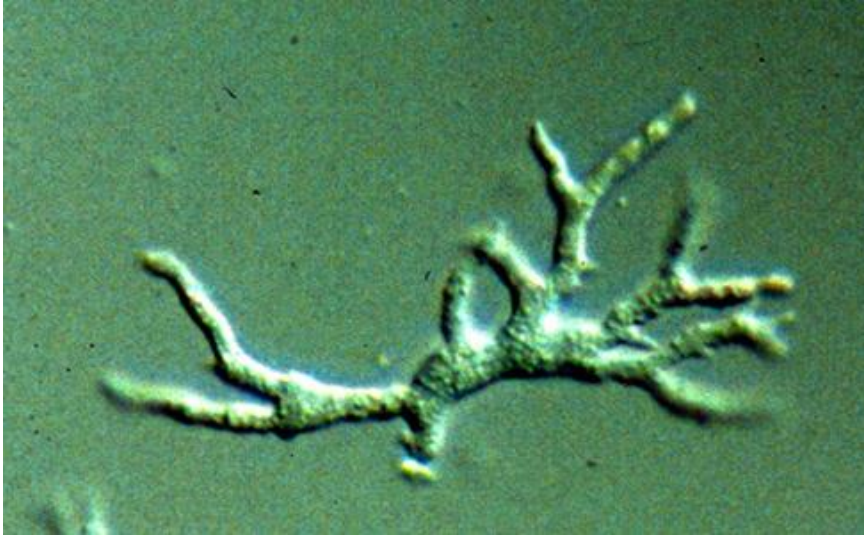
## 5. BALAMUTHIA MANDRILLARIS

### 5.1. ORGANIZAM

*Balamuthia mandrillaris* jedina je poznata vrsta slobodno-živeće amebe unutar roda *Balamuthia*.

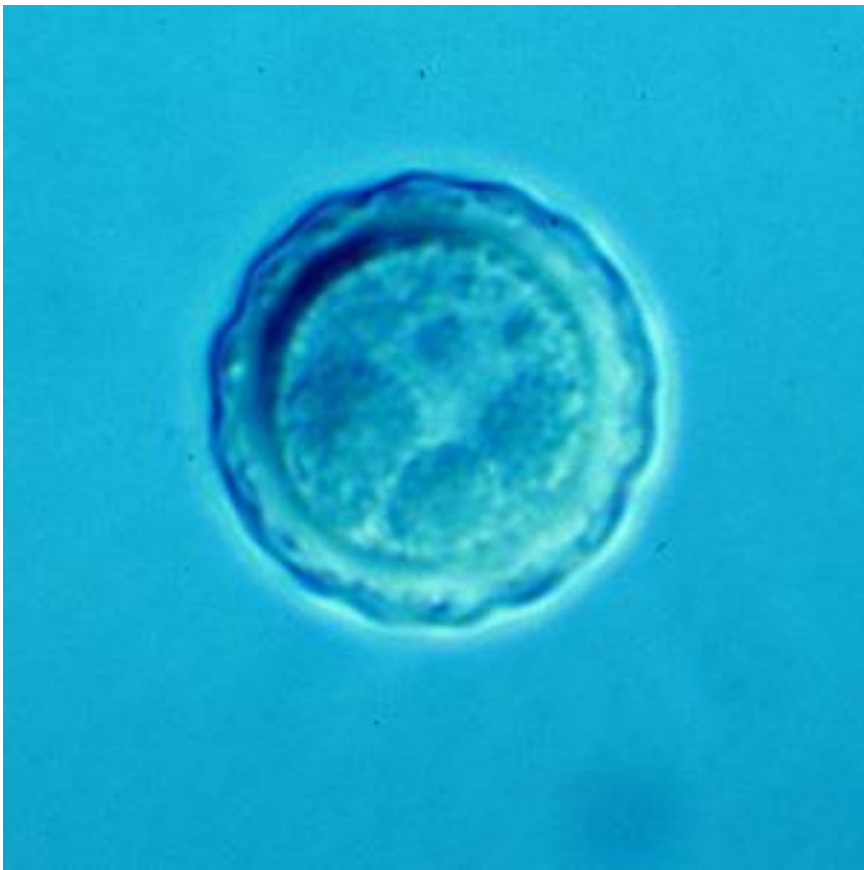Kao i u *Acanthamoeba* spp, životni ciklus čine samo trofozoiti i ciste, odnosno nema flagelarnog stadija kao u *N. fowleri* [2]. Trofozoiti su prosječne duljine 30 mikrometara (slika 6). U pravilu su nepravilna oblika, iako mogu biti izduljene forme nalik cijevi. Imaju jednu jezgru. Ciste su u promjeru približno velike 15 mikrometara, nepravilna su oblika te građene od tri sloja koja se jasno razlikuju korištenjem elektronskog mikroskopa (slika 7). Vanjski sloj, ektocista, tanak je i nepravilna oblika. Središnji sloj je amorfan i nazivamo ga mezocistom. Unutarnji sloj, endocista, deblji je i gušći [4].

Ono što obilježava ovaj rod, odnosno vrstu jest činjenica kako na uzorcima bojanim H&E metodom i korištenjem svjetlosnog mikroskopa nije moguće jasno razlikovanje spram rodova *Acanthamoeba* i *Naegleria*. Također se razlikuje od navedenih u činjenici kako joj je laboratorijski uzgoj daleko teži, budući da ne raste na agarima bogatim bakterijama [2]. I sama izolacija iz tla je komplicirana posljedično relativno dugom vremenu udvostručenja, koje prelazi 20 sati. Upravo radi toga, mnogi drugi organizmi (protozoe, gljive) dobiveni iz istih uzoraka prerastu potencijalne izolate vrste *Balamuthia mandrillaris*. Može se uspješno uzgojiti iz uzoraka tkiva ljudi i životinja ukoliko se nasadi na kulture stanica sisavaca, npr. bubreg majmuna, fibroblaste pluća čovjeka ili mikrovaskularne endotelne stanice mozga čovjeka. Raste u jednom sloju, stoga i kulture stanica trebaju biti tako pripravljene. *In vitro*, ali i u prirodi, *Balamuthia* se može hraniti manjim amebama uključivo trofozoitima ameba roda *Acanthamoeba* i *Naegleria*, no ne i njihovim cistama [1].



Slika 6. Trofozoit amebe *Balamuthia mandrillaris*

Izvor: <http://www.cdc.gov/dpdx/freeLivingAmebic/gallery.html>



Slika 7. Cista amebe *Balamuthia mandrillaris*

Izvor: <http://www.cdc.gov/dpdx/freeLivingAmebic/gallery.html>



## 5.2. EPIDEMIOLOGIJA

*Balamuthia mandrillaris* uzrokuje infekcije u ljudi diljem svijeta, no rijetko je bila izolirana iz uzoraka tla ili voda što se pretežito veže uz činjenicu kako su uvjeti nužni za njezin uspješan transport i kultiviranje izrazito zahtjevni [2]. Ipak, kao izvor infekcije navodi se zemlja s obzirom da su ove amebe izolirane iz tla. Vrtlarenje, igranje zemljom ili inhalacija cisti iz zraka koji nosi čestice zemlje mogu biti potencijalno opasni. Moguće je kako i voda predstavlja medij prijenosa, no nema još opisanih slučajeva u ljudi povezanih s navedenim. Dva su slučaja zabilježena u pasa; u oba slučaja psi su prethodno plivali u toplim jezerima. Do sada nije zabilježena pojavnost bolesti uzrokovanih ovom amebom vezano uz određeno doba godine [3]. Potvrđeno je kako *Balamuthia mandrillaris* može biti domaćin prijenosa bakterija roda *Legionella*, poput *Acanthamoeba* spp. [1].

Do kraja 2008. godine u svijetu je zabilježeno preko 150 slučajeva bolesti uzrokovanih ovim organizmom, uz izrazito visoke stope smrtnosti, kako u imunokompetentnih, prvenstveno mlađe djece i starijih osoba, tako i u imunokompromitiranih osoba [1,2]. Dok *Acanthamoeba* spp. pretežito napada imunokompromitirane (izuzev AK-a), *B. mandrillaris* pretežito inficira i uzrokuje bolest u imunokompetentnih osoba. Ipak, pod povećanim su rizikom oboljeli od limfoproliferativnih, hematoloških bolesti, renalne disfunkcije, ciroze jetre, TBC-a, kroničnog alkoholizma, neuhranjenosti, pacijenti podvrgnuti postupcima imunosupresivne terapije, radioterapiji, steroidnoj terapiji ili ekscesivnoj primjeni antibiotika [11]. U SAD-u je uočena povećana incidencija infekcija uzrokovanih ovom amebom među osobama latinoameričkog podrijetla, uz još uvijek nerazjašnjenu dilemu radi li se o prisutnoj genetskoj predispoziciji ili pak o češćoj izloženosti nekim specifičnim okolišnim čimbenicima [2].

### 5.3. PATOGENEZA I PATOLOŠKI NALAZ

*B.mandrillaris* uzrokuje balamutijazu, odnosno subakutni ili kronični meningoencefalitis klinički sličan onome uzrokovanome slobodno-živićim amebama roda *Acanthamoeba* spp.

Dokazano je kako nakon intranazalne inokulacije ovih ameba dolazi do infekcije SŽS-a, što navodi na iste mogućnosti širenja kao i u *Naegleria*. Nedavne studije na miševima pokazale su kako trofozoiti ovih ameba mogu invadirati SŽS čak i nakon oralne ingestije pri čemu u fecesu ne nalazimo organizme, ali detektiramo njihove antigene, kako u imunokompromitiranih tako i imunokompetentnih osoba [1]. Razlikuju se histopatološki jer u balamutijazi upalni infiltrat u lezijama mozga i moždanih ovojnica varira od akutnog neutrofilnog do kroničnog granulomatoznog. U SŽS-u prisutni su cerebralni edem, encefalomalacija korteksa i bazalnih ganglija te multipla nekrotična hemoragična područja [12]. Kao i u slučaju GAE-a uzrokovanog amebom *Acanthamoeba* spp., tako i u onome uzrokovanom s *Balamuthia mandrillaris* postoji perivaskularni upalni infiltrat oko arterija sastavljen od cisti, trofozoita i upalnih stanica, koji govori u prilog hematogenome načinu prijenosa iz primarnog sijela, bilo kože, bubrega, nadbubrežnih žlijezda ili nekih drugih organa [2].

### 5.4. KLINIČKE MANIFESTACIJE

*Balamuthia mandrillaris* uzrokuje subakutni ili kronični meningoencefalitis ili pak diseminiranu granulomatoznu amebnu bolest [2]. Opisana je u imunokompetentnih, prvenstveno mlađe djece i starijih osoba no daleko češće u imunokompromitiranih osoba.

Bolest ima subakutni, odnosno kronični tijek koji se razvija u razdoblju od 2 tjedna do 2 godine [1]. Subakutni ili kronični granulomatozni meningoencefalitis je najčešća klinička prezentacija infekcije ovom amebom. Znaci i simptomi bolesti uključuju visoku temperaturu,

glavobolju, mučninu, povraćanja, epileptičke napade i žarišne neurološke simptome [2]. Smrt u pravilu nastupa u periodu od tjedan dana do nekoliko mjeseci od nastanka neuroloških simptoma.

Ponekad se balamutijaza prvotno manifestira kožnim lezijama. Pacijenti s GAE-om uzrokovanim ovom amebom prezentirali su se kliničkom slikom kožnih lezija područja lica, rinitisom, sinusitisom ili pak upalom srednjeg uha. Većina pacijenata ima pojedinačnu leziju, no opisane su i multiple. Lezije se nalaze u najvećem broju slučajeva u središnjem području lica, no također je opisano nekoliko slučajeva lezija na području ostatka lica, abdomena, trupa, šaka i stopala. Kožne su lezije pretežito nodularne. U pravilu, kožne lezije prethode simptomima od strane SŽS-a. Zbog opisanih kožnih lezija u diferencijalnu dijagnozu ulaze neke bolesti poput lišmanijaze, sporotrihoze, kožnog lupusa i Wegenerove granulomatoze. Slučaj pacijenta iz Perua s kožnim lezijama na licu i utvrđenim cistama u uzetim uzorcima tih lezija predstavlja iznimku jer nije nastupila diseminacija u SŽS te se pacijent spontano oporavio. Isti pacijent testiran je 8 godina kasnije te nisu pronađeni nikakvi tragovi ovih ameba u prikupljenim uzorcima [1,2].

## 5.5. DIJAGNOSTIKA

U nedostatku laboratorijski ili pak klinički značajnijih nalaza, serološki nalazi mogu biti od koristi [15]. Protutijela su pronađena u serumima bolesnih, ali i zdravih pojedinaca, koristeći metode imunofluorescencije i protočne citometrije te ELISA-e [1,6].

MR i CT mozga često prikazuju hidrocefalus i ventrikulomegaliju. Diferencijalno dijagnostički često se prvotno pomišlja na vaskulitis, toksoplazmozu i neurocisticerkozu. Biopsati mozga pokazuju prisutnost kako trofozoita tako i cisti. Uspješna izolacija *B. mandrillaris* iz uzoraka likvora do sada je opisana samo u jednog bolesnika; neovisno o tome, u pacijenata sa suspektnim GAE-om, nativni uzorak likvora treba pregledati, ukoliko je

učinjena lumbalna punkcija. Nalaz u likvoru nalikuje onome u infekcije amebom *Acanthamoeba* i uključuje mononuklearnu pleocitozu, sniženu razinu glukoze i povišenu razinu proteina. Studije rađene u Kaliforniji potvrdile su značajno povišenu razinu IL-6 i IL-8 u likvoru pacijenata oboljelih od GAE-a uzrokovanog ovom amebom [16].

Uzorci tkiva bojani H&E metodom trebaju biti pregledani pod svjetlosnim mikroskopom. Jednako tako koristi se i TEM.

Uzgoj parazita u kulturama stanica je moguć, no nije preporučljiv iz razloga što *B. mandrillaris* ima vrijeme diobe dulje od 20 sati.

PCR metoda koristi mitohondrijalnu 16s DNK kao biljeg [16]. MRT PCR odnedavno omogućuje istovremenu detekciju slobodno-živućih ameba *N. fowleri*, *Acanthamoeba* spp. i *Balamuthia mandrillaris*. Pretraga se temelji na izolaciji gena kao biljega koji kodiraju za 18s rRNK i pokazala se osjetljivom i specifičnom [2].

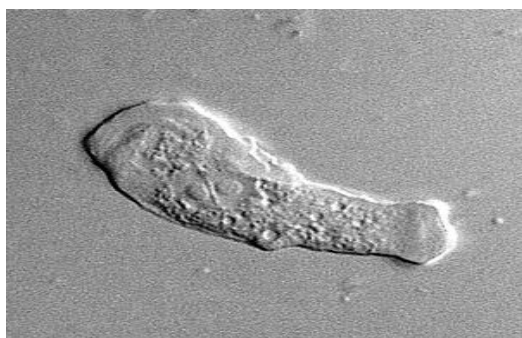## **5.6. TERAPIJA**

Terapijske sheme liječenja infekcija uzrokovanih amebom *Balamuthia mandrillaris* nisu kvalitetno uspostavljene. U SAD-u primjerice, na uzorku od četvero preživjelih, u tri opisana i dobro dokumentirana slučajeva korišteni su flucitozin, pentamidin, flukonazol, sulfadiazin te azitromicin i klaritromicin, dok u preostalom slučaju podaci o terapiji nisu poznati. U Peruu, od troje preživjelih, u dvoje opisanih i dobro dokumentiranih slučajeva korišteni su albendazol i itrakonazol, uz kirurški tretman kožnih lezija u jednome od dva navedena slučajeva, dokje u jednog bolesnika, bez simptoma od strane SŽS-a, zabilježen oporavak bez ikakvog medicinskog tretmana [2].

## 6. SAPPINIA SPP

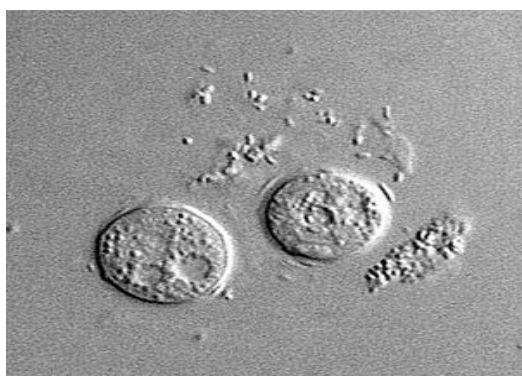### 6.1. ORGANIZAM

Rod *Sappinia* obuhvaća vrste *Sappinia pedata* i *Sappinia diploidea*. Morfološke značajke vrsta unutar roda *Sappinia* jesu što posjeduju dvije jezgre, odnosno dominantno su binuklearne za razliku od slobodno-živićih ameba rodova *Acanthamoeba*, *Balamuthia* i *Naegleria*, koje su dominantno mononuklearne [8]. Raspon veličine trofozoita je između 40 i 70 mikrometara. (slika 8). Osim dvije jezgre, posjeduju i lako uočljivu veliku citoplazmatsku vakuolu. [4] Ciste (slika 9) su također binuklearne [12].



Slika 8. Trofozoit amebe *Sappinia* spp.

Izvor: <http://www.cdc.gov/dpdx/freeLivingAmebic/gallery.html>



Slika 9. Ciste amebe *Sappinia* spp.

Izvor: <http://www.cdc.gov/dpdx/freeLivingAmebic/gallery.html>

## 6.2. EPIDEMIOLOGIJA

*Sappinia* spp. izolirana je diljem svijeta iz uzoraka tla i životinjskog fecesa. Do sada je zabilježena kao uzročnik infekcije u svega jednome slučaju iz 2001. godine u prethodno zdrava muškarca koji je razvio kliničku sliku kroničnog meningoencefalitisa. Prvotno je uzročnikom imenovana vrsta *Sappinia diploidea*, tek kasnije temeljem PCR-a utvrđeno da je riječ o vrsti *Sappinia pedata* [2].

## 6.3. PATOGENEZA I PATOLOŠKI NALAZ

U jedinome do sada opisanome slučaju infekcija sinusa prethodila je nastupu simptoma od strane SŽS-a. Stoga je vrlo vjerojatno kako je upravo sluznica nazofarinksa predstavljala put invazije ove amebe u SŽS, iako nije odbačena ni mogućnost hematogene diseminacije amebe u SŽS. U nedostatku informacija, nepoznat je i period inkubacije [8]. MR je pokazao solitarnu masu nalik tumoru veličine 2 cm u stražnjem lijevom temporalnom području. Biopsija je pokazala kako masa sadrži nekrotizirajuće tkivo s trofozoitima koji su morfološki izgledali drugačije od onih u ostalih slobodno-živućih ameba koje su dotada bile opisane kao uzročnici infekcija u ljudi. U navedenome bioptatu tkiva mozga za koji je potvrđeno kako sadrži ovu slobodno-živuću amebu uočena je nekrotična hemoragična upalna reakcija. Trofozoiti su pronađeni u uzorku tkiva mozga, ciste nisu bile prisutne [1,17].

## 6.4. KLINIČKE MANIFESTACIJE

*Sappinia* je do sada utvrđena kao uzročnik meningoencefalitisa svega jednom, u prethodno zdrava muškarca sa sinusitisom i masom u temporalnom režnju koja je sadržavala trofozoite ove amebe.

Godine 1998. u Texasu dotada zdrav 38-godišnji muškarac primljen je u bolnicu zbog gubitka svijesti, povraćanja, glavobolje, fotofobije i zamućenja vida. MR je pokazao solitarnu

masu nalik tumoru. Biopsija je pokazala kako masa sadrži nekrotizirajuće tkivo s trofozoitima. Iako tada uzročnik infekcije nije identificiran, pacijent je bio podvrgnut kirurškome odstranjenju solitarne mase nalik tumoru i podvrgnut je terapiji namijenjenoj infekciji uzrokovanoj *B. mandrillaris*. Oporavio se bez ikakvih neuroloških posljedica. Uzročnik je kasnije identificiran kao *Sappinia pedata*.

## 6.5. DIJAGNOSTIKA

Identifikacija trofozoita ove amebe s karakterističnom morfologijom prvi je korak u dijagnostici, uz negativni nalaz na ostale slobodno-živeće amebe. Nakon neuroradiološkog prikaza mozga, bilo MR ili CT-om, uzorak tkiva uzet biopsijom potrebno je fiksirati i pregledati pod mikroskopom. H&E metoda ili pak PAS metoda dovoljno jasno ističu posebitost ove amebe, prisustvo dviju jezgara i jezgrica, jasno vidljivih svjetlosnim mikroskopom. Moguć je i uzgoj na podlogama oplemenjenim bakterijama ili pak na kulturama stanica [6].

Identifikacija amebe roda *Sappinia* spp. temelji se na PCR testiranju, temeljem mitohondrijalne sRNK. MRT PCR odnedavno omogućuje istovremenu detekciju slobodno-živućih ameba *N. fowleri*, *Acanthamoeba* spp. i *Balamuthia mandrillaris*. Pretraga se temelji na izolaciji gena koji kodiraju za 18s rRNK i pokazala se osjetljivom i specifičnom. U novije vrijeme moguće je ovom metodom istovremeno detektirati amebu *Sappinia* spp. Razvojem MRT PCR-a već unutar 5 h možemo dobiti rezultate pretrage [1,17].

## 6.6. TERAPIJA

U navedenom slučaju pacijent je bio podvrgnut terapiji za infekciju amebom *Balamuthia mandrillaris*, koja je uključivala azitromicin, pentamidin, itraconazol i flucitozin uz kiruršku eksciziju moždane mase nalik tumoru. Ishod terapije bilo je izlječenje [2].

## 7. PREVENCIJA

Posljedično ubikvitarnoj prirodi slobodno-živućih ameba, primarna prevencija teško je provediva. Zbog povišenja globalne temperature, za očekivati je kako će se slučajevi infekcija ovim amebama pojavljivati i tamo gdje do sada nisu bili zabilježeni.

PAM nastaje toliko rijetko da aktivno traganje za amebama *N. fowleri* u javnim bazenima nije opravdano kao javno-zdravstvena mjera. Ipak, u dobro utvrđenih epidemioloških podataka o ekspoziciji određenom bazenu, jezeru ili rijekama, zabranu kupanja treba uzeti u obzir. Odnedavno su amebe pronađene i u sustavima kućne opskrbe vodom te se razvijaju nove mjere usmjerene eliminaciji ameba. *N. fowleri* je osjetljiva na klor te se klorinacijom može kontrolirati njeno razmnožavanje u bazenima i vodovodima, odnosno može se osigurati njena eliminacija. Pritom se ne smije smetnuti s uma kako prisutnost organskih tvari i izloženost suncu mogu umanjiti učinke klorinacije [2,5]. Stoga se trebaju poduzeti adekvatne mjere s ciljem kvalitetne klorinacije gradskih voda [7].

Glede prevencije nastanka AK-a, kontaktne leće ne bi trebale biti nošene tijekom plivanja ili tuširanja, otopine za čišćenje kontaktnih leća trebale bi se mijenjati prema preporukama proizvođača, otopine domaće proizvodnje trebale bi se izbjegavati i postupci u oftalmologiji, kao primjerice ortokeratologija, trebali bi se svesti samo na nužne indikacije. Dostupni su i komercijalni pripravci otopina za dezinfekciju kontaktnih leća koji su specifično efikasni protiv *Achantamoeba* [2].



## 8. ZAKLJUČAK

Iako incidencijom rijetke, no istovremeno često smrtonosne, infekcije uzrokovane slobodno-živućim amebama roda *Naegleria*, *Acanthamoeba*, *Balamuthia* i *Sappinia* trebaju biti uključene u diferencijalno dijagnostičke postupke i algoritme u svakodnevnoj liječničkoj praksi. Osim izravna učinka, svakako i neizravan učinak ovih ameba ne treba podcjenjivati, s obzirom na to da mogu poslužiti kao rezervoar patogenim bakterijama te ih na taj način izolirati od učinaka imunološkog sustava domaćina i zaštititi od djelovanja antibiotika. Preventivne aktivnosti trebaju biti poduzete, s ciljem smanjenja mogućnosti ekspozicije tamo gdje je na to moguće djelovati, primjerice redovitom kontrolom adekvatne klorinacije vodovodne vode odnosno dezinfekcijom bazena za kupanje. S druge strane, kako broj nositelja kontaktnih leća iz dana u dan sve više raste, naponi moraju biti usmjereni i u tome smjeru, prvenstveno prema kvalitetnoj i adekvatnoj edukaciji od strane liječnika oftalmologa odnosno optičara koji bi trebali provoditi edukaciju korisnika kontaktnih leća.

## **9. ZAHVALE**

Zahvaljujem mentoru, dr.sc. Mariu Sviben, dr.med. koji mi je pomogao u odabiru teme diplomskog rada te u realizaciji rada.

Zahvaljujem svojoj obitelji i prijateljima na strpljenju, pomoći i podršci za vrijeme izrade diplomskog rada jednako kao i u tijeku samog studija medicine.

## 10. LITERATURA

- [1] Visvesvara GS, Moura H, Schuster FL. 2007. Pathogenic and opportunistic free-living amoebae: *Acanthamoeba* spp., *Balamuthia mandrillaris*, *Naegleria fowleri*, and *Sappinia diploidea*. *Immunol Med Microbiol.* **50**:1-26
- [2] Koshy AA, Blackburn BG, Singh U. 2004. Free- Living Amebas. Mandell GL, Bennett JE, Dolin R. Mandell, Douglas, and Bennett's Principles and Practice of Infectious Diseases. Philadelphia. Elsevier
- [3] Visvesvara GS. 2011. Pathogenic and Opportunistic Free-living Amebae. Versalovic J, Carroll KC, Funke G, Jorgensen JH, Landry ML, Warnock DW. Manual of Clinical Microbiology. Washington. ASM Press
- [4] Sviben M, Horvat-Krejči D, Mlinarić Missoni E. 2007. Infekcije uzrokovane slobodnoživućim amebama- etiologija, kliničke osobitosti, dijagnostika, terapija i prevencija. *Medicina* **43**:27-33
- [5] Abo El-Maaty DA, Hamza RS. 2012. Primary Amoebic Meningoencephalitis Caused by *Naegleria fowleri*. *PUJ* **5(2)**:93-104
- [6] Diaz JH. 2011. Behavioral and Recreational Risk Factors for Free-Living Amebic Infections. *J Travel Med.* **18**:130-137
- [7] Ali S, Faisal IA, Badar JF, Sumaira A, Arif H. 2014. Fatal Primary Meningoencephalitis Caused by *Naegleria fowleri*. *J Coll Physicians Surg Pak.* **24(7)**:523-525
- [8] da Rocha-Azevedo B, Tanowitz HB, Marciano-Cabral F. 2009. Diagnosis of Infections Caused by Pathogenic Free-Living Amoebae. *IPID.* Volume 2009, 14 str.

- [9] Alchelburg AC, Walochnik J, Assadian O, Prosch H, Steuer A, Perneczky G, Visvesvara GS, Aspöck H, Vetter N. 2008. Successful Treatment of Disseminated *Acanthamoeba* spp. Infection with Miltefosine. EID. **14**:1743-1746
- [10] Siddiqui R, Naveed AK. 2012. Biology and pathogenesis of *Acanthamoeba*. Parasites & Vectors - <http://www.parasitesandvectors.com/content/5/1/6>  
Pristup 17. prosinac 2014.
- [11] Naveed AK. 2005. Granulomatous Amoebic Encephalitis: Clinical Diagnosis and Management. Am. J. Infectious Dis. **1(2)**:79-83
- [12] Visvesvara GS. 2010. Free-Living Amebae as Opportunistic Agents of Human Disease. J Neuroparasitology. **1**:1-13
- [13] Naveed AK. 2008. *Acanthamoeba* and the blood-brain barrier: the breakthrough. JMM.. **57**:1051-1057
- [14] Singh P, Kochhar R, Vashishta R.K., N.Khandelwal, S.Prabhakar, S. Mohindra, P. Singhi. 2006. Amebic Meningoencephalitis: Spectrum of Imaging Findings. Am J Neuroradiol. **27**:1217-21
- [15] Moriarty P, Burke C, McCrossin D, Campbell R, Cherian S, Shahab MS, Visvesvara GS, Nourse C. 2013. *Balamuthia Mandrillaris* Encephalitis: Survival of a Child with a Severe Meningoencephalitis and Review of the Literature. J Pediatric Infect Dis. pp:1-6
- [16] Schuster FL, Yagi S, Gavali S, Michelson D, Raghavan R, Blomquist I, Glastonbury C, Bollen AW, Scharnhorst D, Reed SL, Kuriyama S, Visvesvara GS, Glaser CA. 2009. Under the Radar: *Balamuthia* Amebic Encephalitis. CID **48**:879-87

[17] Qvarnstrom y, da Silva AJ, Schuster FL, Gelman BB, Visvesvara GS. 2009. Molecular Confirmation of *Sappinia pedata* as a Causative Agent of Amoebic Encephalitis. JID. **199**:1139-42

## 11. ŽIVOTOPIS

Rođen sam 3.6.1990. u Zagrebu. Pohađao sam Osnovnu školu „Dragutin Domjanić“, Bedenica. Školu za medicinske sestre Mlinarska pohađao sam u razdoblju 2005-2009. u Zagrebu. Medicinski fakultet u Zagrebu upisao sam 2009. godine. Engleskim i njemačkim jezikom koristim se aktivno u govoru i pismu te francuskim pasivno u govoru i pismu.

Jurica Marković