

Rascjep prsne kosti - prikaz troje bolesnika

Župančić, Božidar; Bašković, Marko; Gliha, Andro; Sović, Ljudevit

Source / Izvornik: **Liječnički vjesnik, 2016, 138, 204 - 207**

Journal article, Published version

Rad u časopisu, Objavljena verzija rada (izdavačev PDF)

Permanent link / Trajna poveznica: <https://um.nsk.hr/um:nbn:hr:105:292739>

Rights / Prava: [In copyright](#) / [Zaštićeno autorskim pravom.](#)

Download date / Datum preuzimanja: **2024-10-28**



Repository / Repozitorij:

[Dr Med - University of Zagreb School of Medicine
Digital Repository](#)



RASCJEP PRSNE KOSTI – PRIKAZ TROJE BOLESNIKA

STERNAL CLEFT – REPORT OF THREE CASES

BOŽIDAR ŽUPANČIĆ, MARKO BAŠKOVIĆ, ANDRO GLIHA, LJUDEVIT SOVIĆ*

Deskriptori: Prsna kost – anomalije, kirurgija; Višestruke anomalije – kirurgija; Torakalni kirurški zahvati – metode; Rekonstrukcijski kirurški zahvati – metode

Sažetak. U posljednjih 25 godina operirali smo troje bolesnika s rascjepom prsne kosti, u dobi od 6 tjedana do dvije godine. Cilj je serije prikazati ovu izrazito rijetku kongenitalnu anomaliju te razlike u operativnom pristupu rascjepu prsne kosti ovisno o dobi bolesnika zbog fleksibilnosti prsnog koša. Bolesnici su se prezentirali znakovima rascjepa prsne kosti, dislociranim sternoklavikularnim zglobovima te paradoksalnim gibanjem kože iznad samog defekta. Preoperativno su učinjeni rendgenogram i kompjutorizirana tomografija prsnog koša koji su pokazali dislocirane sternoklavikularne zglobove uz nepotpun rascjep u gornjem dijelu prsne kosti, te ehokardiografija kojom je nađeno ortotropično srce bez malformacija velikih krvnih žila. Kirurško liječenje sastojalo se od primarnog zatvaranja u dojenačkoj dobi, odnosno Sabistonove tehnike primijenjene u dvogodišnje djevojčice. Sve troje bolesnika uspješno je operirano bez komplikacija.

Descriptors: Sternum – abnormalities, surgery; Abnormalities, multiple – surgery; Thoracic surgical procedures – methods; Reconstructive surgical procedures – methods

Summary. During the last 25 years we surgically treated three patients with sternal cleft anomaly, aged from 6 weeks to 2 years. The aim of this case series is to present this extremely rare congenital anomaly and differences in the operative treatment of sternal cleft (SC) depending on patients age due to flexibility of the chest wall. Patients presented to us with signs of sternal cleft; displaced sternoclavicular articulations and paradoxical motion of the skin over the defect. Preoperatively we performed X-ray and computed tomography of the chest which revealed displaced sternoclavicular articulations with superior incomplete sternal cleft and echocardiography which showed orthotopic heart without malformations of the great vessels. Surgical treatment included primary closure in two infants and Sabiston's technique in a two-year-old girl. All three patients were successfully operated without complications.

Liječ Vjesn 2016;138:204–207

Rascjep prsne kosti prirođena je anomalija kod koje se prsna kost nije razvila u cijelosti ili se razvila samo djelomično te slijedom toga rascjep može biti kompletan ili inkompletan. Inkompletan rascjep može biti u gornjem ili donjem dijelu prsne kosti.¹

Rascjep prsne kosti nastaje tijekom šestog tjedna gestacije, točnije prilikom lateralnog nabiranja i formiranja pleuroperitonealnog kanala te posljedičnog izostanka spajanja parne mezenhimske osnove prsne kosti.² Hoxb-gen mogao bi biti odgovoran za nastanak ove anomalije.³

Moderna klasifikacija središnje torakalne defekte dijeli u tri glavne grupe: rascjep prsne kosti (prema staroj klasifikaciji; djelomična ektopija srca), torakalnu ektopiju srca te torakoabdominalnu ektopiju srca.

Ako nije udružen s ektopijom srca, tzv. „jednostavni” rascjep prsne kosti ne mora djelovati dramatično pri rođenju. Takvo stanje nije opasno za život jer je srce normalne anatomije i normalna položaja, pokriveno perikardom i kožom. Iako je srce u normalnom položaju, pulsacije srčanog mišića jasno su vidljive. Ako bolesnik plače ili se napreže te ako je rascjep dovoljno velik, srce može i protrudirati kroz defekt.

Kod rascjepa u gornjem dijelu prsne kosti može postojati torakalna ektopija srca. Defekt ima oblik slova U, prisutni su plućna hernija, paradoksalno disanje i dispneja. Takvo stanje nalaže hitan kirurški zahvat jer srce nije pokriveno tkivom (perikardom i kožom) koje ga štiti od vanjskih utjecaja. Nastupa tzv. „sušenje” srčanog mišića. Najgora je prijetnja kombinacija smanjene oksigenacije (zbog plućne hipoplazije) i smanjene isporuke kisika (zbog kongenitalnih srčanih grešaka) koje vrlo brzo mogu izazvati hipoksiju tkiva i acidozu. Također, zbog izloženosti srca vanjskim utjecajima ubrzano se razvijaju hipotermija i gubitak tkivne

tekućine. Zbog ektopije srca i velike krvne žile zauzimaju nepravilan položaj u prsištu, što je osobito važno prilikom pokušaja vraćanja srca u njegov prirodni položaj pri čemu može nastupiti srčani zastoj. Pri pokušaju da se srce pokrije tkivom u položaju izvan prsišta može nastupiti tamponada srca.⁴

Kod torakoabdominalne ektopije defekt se redovito proteže od sredine prsne kosti pa sve do pupka. U ovom slučaju osim rascjepa u donjem dijelu prsne kosti uz ektopiju srca, koje je prekriveno perikardom ili tankim pigmentiranim slojem kože te uz koju su vezane kongenitalne srčane greške (najčešće Fallotova tetralogija), mogu biti prisutne i druge anomalije poput omfalokele te prednje dijafragmalne hernije (Morgagni) pa govorimo o „pentalogiji defekata” (tzv. Cantrellov sindrom).^{5,6}

Ako rascjep prsne kosti nije popraćen ektopijom srca, takvo stanje ne nalaže neposrednu hitnu kiruršku intervenciju. Ipak, kirurška rekonstrukcija trebala bi se napraviti do trećeg mjeseca života jer je u tom razdoblju djetetova života prsni koš najpogodniji za ovu vrstu operacije zbog izuzetne fleksibilnosti koštanih struktura. Ciljevi kirurške intervencije jesu zaštita struktura medijastinuma i kozmetički učinak. Kirurškom intervencijom također se eliminira paradoksalno gibanje torakalnih struktura koje se javlja pri ovoj vrsti defekta. U prošlosti su se za rekonstrukciju rascjepa prsne kosti preporučivali sintetski materijali (Marlex mreži-

* Klinika za dječju kirurgiju Klinike za dječje bolesti Zagreb (prof. dr. sc. Božidar Župančić, dr. med.; Marko Bašković, dr. med.; Andro Gliha, dr. med.; Ljudevit Sović, dr. med.)

Adresa za dopisivanje: Dr. M. Bašković, Klinika za dječju kirurgiju Klinike za dječje bolesti Zagreb, Ulica Vjekoslava Klaića 16, 10000 Zagreb, e-mail: baskovic.marko@gmail.com

Primljeno 6. listopada 2015., prihvaćeno 18. srpnja 2016.

ca, Teflon⁷ koji su s vremenom zbog rizika od infekcije napušteni te se prešlo na rekonstrukciju autogenim tkivom.

U starijih bolesnika (uključujući i adolescente) operacija se obavlja kroz poprečni inframamarni rez. Prednji periost kao osnova prsne kosti može se podijeliti bočno i medijalno presaviti kako bi se prekrio rascjep. Potom se područje rascjepa pojača rebrenim transplantatima s pomoću kojih se rekonstruira prsna kost bez pritiska na intratorakalne strukture.

U novorođenčadi se postupak provodi kroz središnju vertikalnu inciziju. Perikard i dijafragma odvojeni su od potkožnog tkiva, a rubovi rascjepa su mobilizirani i izloženi. Za potpuni rascjep osnove prsne kosti jednostavno se približe s pomoću žica od nehrđajućeg čelika ili neresorptivnim šavovima (primarno zatvaranje).⁸ Za djelomične rascjepa (rascjep U-oblika) spojeno područje prsne kosti (često područje hrskavičnog ksifoida) mora se izrezati prije nego što se pristupi spajanju osnova prsne kosti (iz U-oblika dobije se V-oblik). Hemodinamski status dojenčeta mora se pažljivo pratiti kako bismo bili sigurni da nije nastupila kompresija srca prije samog šivanja kojim se konačno približe osnove prsne kosti.

Ostale metode rekonstrukcije prsne kosti odnose se na „produljenje” hrskavičnih dijelova rebra kako bi se premostio rascjep. Sabistonova tehnika koristi se kosim rezovima rebrenih hrskavica da bi se kliznom hondrotomijom omogućilo priljublivanje osnova prsne kosti koje bi se potom direktnim šavovima spojile u jedinstvenu cjelinu. Modifikacija ove metode jest metoda „produljivanja” rebra prilikom koje dijeljenjem prve i treće hrskavice u blizini središnje linije, dijeljenjem druge i četvrte hrskavice bočno te potom šivanjem prve s drugom i treće s četvrtom formiramo dva duga rebra od četiri kratka rebra na obje strane prsne kosti.^{9,10}

S druge strane, ako je rascjep prsne kosti udružen s ektopijom srca, kirurška intervencija treba započeti odmah nakon rođenja. Ektopično srce treba odmah pokriti toplim i vlažnim oblogom, a cijeli gornji dio prsnog koša prekriti čistom plastičnom folijom kako bi se spriječili gubitak topline i dehidracija. Također, da bi se osigurala ventilacijska potpora, mnoga novorođenčad treba hitnu endotrahealnu intubaciju i inotropnu potporu ako imaju nisku ejekcijsku frakciju.

U bolesnika s torakoabdominalnom ektopijom srca svrha je kirurškog zahvata pružiti pokrivenost središnjeg dijela torza, odvojiti perikardijalnu šupljinu od trbušne te riješiti dijafragmalni defekt. Ovojnice trbušne stijenke često nedostaju te su nam u takvim slučajevima kreativni kirurški zahvati iznimno važni.

Kirurško liječenje ektopije srca jedan je od najvećih izazova dječje kardiokirurgije s kojim se ta grana medicine može suočiti jer je srce orijentirano u potpuno obrnutom položaju. Nepravilan položaj srca okludira velike krvne žile te uzrokuje trenutačni zastoj srca. Strategija kirurškog liječenja jest pokušaj dovođenja srca djelomično u medijastinum te prekrivanje srca kožom bez radikalnog mijenjanja položaja.

Prikaz bolesnika

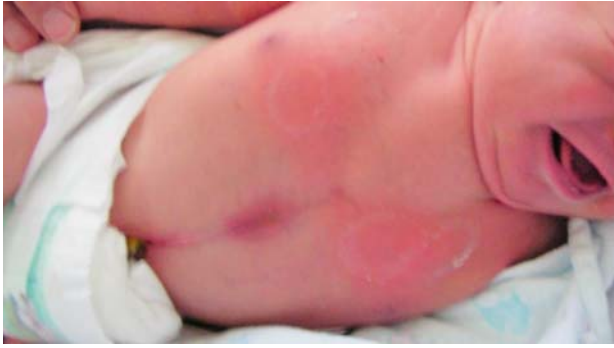Slučaj 1.

Prva bolesnica koju prikazujemo dvogodišnja je djevojčica s inkompletnim rascjepom prsne kosti u gornjem dijelu s udruženim kongenitalnim anomalijama: bilateralnim hemangiomima lica, vrata i donje usne te membranskim defektom perikarda. Djevojčica je rođena iz druge nekontrolirane

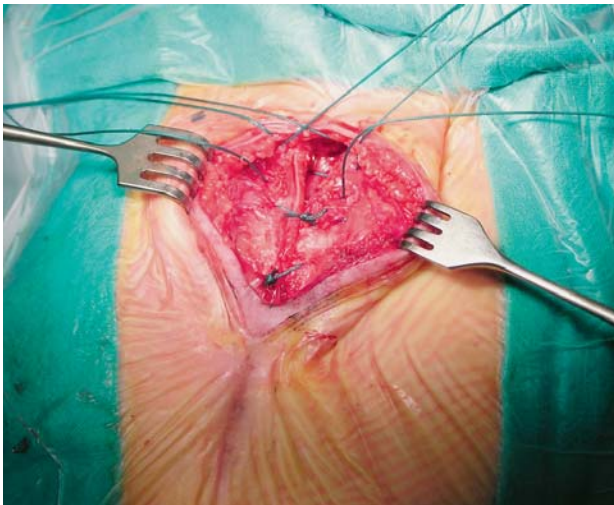
rane trudnoće tada 29-godišnje majke. Majka je za vrijeme trudnoće bila aktivna pušačica. Prenatalna dijagnostika nije učinjena. Djevojčica je rođena prirodnim putem u 39. tjednu trudnoće (Apgarin indeks 8/10). Porodajna težina iznosila je 3120 grama, a duljina 49 cm. Tri godine stariji brat rođen je potpuno zdrav. Pri porođaju se kliničkim pregledom odmah ustanovilo da je djevojčica rođena s defektom prsne kosti, što je potvrdio i rendgenski nalaz. Ispod same kože dobro su se nazirale pulsacije srčanog mišića koje su jasnije prominirale prilikom inspirija i plača djeteta. Djevojčica se do druge godine života kada je postavljena indikacija za operativno liječenje uredno tjelesno i psihomotorno razvijala. Cijelo je vrijeme bila kardiopulmonalno kompenzirana. U trenutku indikacije za operativno liječenje defekt je imao V-oblik u gornjem dijelu širine 8 cm, a u donjem dijelu iznad ksifoidnog nastavka postojao je membranozni defekt kože promjera gotovo 2 cm. Primarna rekonstrukcija i približavanje osnova prsne kosti u ovom slučaju nisu bili mogući. Slijedom navedenoga pristupili smo Sabistonovoj tehnici. Prije same hondrotomije pristupili smo preparaciji prednje strane medijastinuma uz prikaz perikarda s membranoznim defektom. Nakon klinaste resekcije u donjem dijelu prsne kosti te popravka defekta perikarda osvježili smo rubove osnova prsne kosti te ih nakon „produljivanja” hrskavičnih dijelova I. – IV. rebra (klizna bilateralna hondrotomija) spojili s pomoću transsternalnih žica od nehrđajućeg čelika. Djevojčica je nakon zahvata bila hemodinamski stabilna bez postoperativnih komplikacija. Otpuštena je 25. postoperativni dan. Žice su bez komplikacija izvadene nakon godinu dana kada su učinjeni kontrolni rendgenogram i EKG koji su bili potpuno uredni. Hemangiomi su do šeste godine potpuno nestali.

Slučaj 2.

Druga bolesnica bila je žensko dojenče u dobi od 6 tjedana s inkompletnim U-rascjepom u gornjem dijelu prsne kosti, atrijskim septalnim defektom tipa II koji nije bio klinički značajan te intraventrikularnim krvarenjem 2. stupnja. Rođena je iz prve planirane i kontrolirane trudnoće tada 34-godišnje majke. Od prenatalne dijagnostike početkom drugog tromjesečja učinjen je transvaginalni ultrazvuk koji je upozorio na hipoplaziju u području košanog dijela prsišta. Također je u dva navrata učinjen prenatalni ultrazvuk koji je previdio postojanje atrijskoga septalnog defekta, dijagnosticiranog tek nakon rođenja. Djevojčica je rođena prirodnim putem u 38. tjednu trudnoće (Apgarin indeks 9/10) porodajne težine 3050 grama te duljine 49 cm. Nakon rođenja učinjena je ehokardiografija koja je upozorila na atrijski septalni defekt tipa *ostium secundum* (4 mm). Rendgenogram i CT prsnog koša potvrdili su dijagnozu inkompletnog rascjepa sternuma, dok je UZ mozga omogućio dijagnozu intraventrikularnog krvarenja 2. stupnja. Kliničkim pregledom jasno su se, posebice prilikom plača, nazirale pulsacije srčanog mišića (slika 1.). Do kirurškog zahvata bolesnica je cijelo vrijeme bila eupnoična, eukardna, dobre kapilarne reperfuzije, kože održanog turgora uz sluznice primjerene boje, prokrvljenosti i vlažnosti te uredne spontane motorike i refleksne podražljivosti. U šestom tjednu pristupilo se kirurškom zahvatu. Pristupili smo primarnoj rekonstrukciji defekta. Izveli smo klinastu osteotomiju prilikom čega smo iz U-oblika deformiteta dobili V-oblik. Nakon osvježenja osnova prsne kosti pristupili smo primarnom zatvaranju defekta putem transsternalnih neresorptivnih šavova (slika 2.). Rani postoperativni tijek bio je uredan, bez komplikacija i hemodinamske nestabilnosti. Otpu-



Slika 1. Bolesnik s rascjepom prsne kosti
Figure 1. Patient with sternal cleft



Slika 2. Osnove prsne kosti približene transsternalnim neresorptivnim šavovima
Figure 2. Sternal bars approximated with transsternal nonabsorbable sutures

štena je 14. postoperativni dan. Kontrolni RDG i CT prsnog koša nakon godinu dana pokazali su uredan nalaz. Na kontrolnoj ehokardiografiji atrijski septalni defekt više se nije verificirao. Djevojčicu je do druge godine kontrolirao neurofizičar iako se potpuno normalno psihomotorno razvijala.

Slučaj 3.

Treći bolesnik bio je muško dojenče u dobi od 8 tjedana također s prisutnom U-malformacijom u gornjem dijelu prsne kosti, ali bez pridruženih anomalija. Rođen je iz prve kontrolirane trudnoće tada 24-godišnje majke. Transvaginalni ultrazvuk krajem prvog tromjesečja nije upućivao na defekt u području prsnog koša. Dječak je rođen carskim rezom u privatnoj poliklinici. Rođen je u 40. tjednu trudnoće (Apgarin indeks 9/10). Porodajna težina iznosila je 3840 grama, a duljina 50 cm. Nakon rođenja primijetio se defekt u području prsnog koša te je odmah inicirana ehokardiografija koja je upućivala na urednu morfologiju i funkciju srčanog mišića. Rendgenogram i CT prsnog koša potvrdili su radnu dijagnozu. Bolesnik je cijelo vrijeme bio eupnoičan, eukardan, dobre kapilarne reperfuzije te uredne saturacije. Iako se kirurškom zahvatu planiralo pristupiti između 4. i 6. tjedna, zahvat je izveden u 8. tjednu jer je dojenče u 4. tje-

nu oboljelo od bronhiolitisa uzrokovanog respiratornim sincicijskim virusom. Nakon izlječenja pristupili smo primarnoj rekonstrukciji defekta kao i u prethodnom slučaju. Izveli smo klinastu osteotomiju kako bismo iz U-oblika deformiteta dobili V-oblik. Nakon osvježanja osnova prsne kosti pristupili smo primarnom zatvaranju defekta transsternalnim neresorptivnim šavovima. Postoperativni tijek bio je uredan, bez komplikacija i hemodinamske nestabilnosti. Otpušten je 11. postoperativni dan. Kontrolni RDG i CT prsnog koša nakon godinu dana pokazali su uredan nalaz.

Sve troje bolesnika i dalje pratimo i ni u jednom slučaju nisu se razvile komplikacije.

Rasprava

Rascjep prsne kosti dobro je poznata malformacija čiji prvi opisi datiraju još iz 1740. godine („Torres à la Société Royale”, London).¹¹ Godine 1888. Lannelongue je prvi izvijestio o izvršenoj operaciji rascjepa prsne kosti.¹² On je tada odstranio samo membranozni defekt kože na mjestu gdje je trebao biti sternum, bez spajanja sternalnih rubova. Prva uspješna operacija rascjepa sternuma datira iz 1947. godine kada Burten izvodi uspješnu rekonstrukciju tako što je defekt prekrivio hrskavicom rebrenog luka kod muškog dojenčeta od 11 tjedana čime su se srce i velike krvne žile zaštitile od ozljeda, poboljšala se respiratorna dinamika i dobio zadovoljavajući estetski izgled.¹³ Sabiston 1958. godine opisuje obostranu serijsku disciziju rebrenih hrskavica te klinasto isijecanje sternalnog ruba kako bi se omogućilo približavanje sternalnih osnova i smanjio intratorakalni pritisak.¹⁴ Budući da u starije djece bilateralna hondrotomija koju je predložio Sabiston nije bila korisna zbog izrazito rigidnoga prsnog koša, Ravitch 1961. godine predlaže pokrivanje defekta metalnom mrežicom, a nešto kasnije i teflonom (1977. g.).¹⁵ S razvojem tehnika devedesetih godina prošlog stoljeća defekt se počeo prekrivati autolognim presadcima (parijetalna kost lubanje, tibija).

Acastello sa suradnicima navodi da rascjep prsne kosti, kao jedan od entiteta kongenitalnih anomalija prsnog koša, ima udio od svega 0,15%.¹⁶ Dominantni oblik rascjepa prsne kosti je gornji inkompletan.^{2,16} Torre i sur. navode da je anomalija češće prisutna u djevojčica (u našoj seriji 2:1) te da u više od 70% slučajeva bude udružena s drugim anomalijama poput maksilofacijalnih hemangioma, rascjepa usne i nepca, ljevkastim prsima, gastroshizom te srčanim anomalijama.²

Što se dijagnostike tiče u svojim slučajevima koristili smo se rendgenom, CT-om i ehokardiografijom, dok se sukladno literaturi u djece s pridruženim anomalijama danas rutinski izvodi i MR.¹⁷

U skladu s pregledanom literaturom rascjep prsne kosti bez ektopije srca ne nalaže hitnu kiruršku intervenciju, no svi autori ističu da bi se kirurška rekonstrukcija trebala napraviti u novorođenačkoj i dojenačkoj dobi^{1,2,6,8,12,16} jer je u tom razdoblju djetetova života prsni koš najpogodniji za ovu vrstu operacije zbog izuzetne fleksibilnosti koštanih struktura čime smo se i mi povodili u dva slučaja, što je u konačnici rezultiralo odličnim rezultatima. U prvom slučaju morali smo se koristiti Sabistonovom tehnikom jer primarno zatvaranje zbog rigidnosti prsnog koša nije bilo moguće izvesti. S odgađanjem operacije prsni koš postaje manje fleksibilan, što otežava operativni postupak te uzrokuje niz komplikacija i neposrednih i onih dugoročnih (rascjep perikarda i pleure, pneumotoraks, nezadovoljstvo estetskim izgledom).^{2,16} Ni u jednom od naša tri slučaja nisu zabilježene perioperativne i postoperativne komplikacije. Djevoj-

čica iz prvog slučaja (danas odrasla osoba) izuzetno je zadovoljna svojim estetskim izgledom, dok u druga dva slučaja roditelji djece navode zadovoljstvo postoperativnim ožiljkom koji je gotovo nevidljiv.


Naposljetku treba istaknuti da samo pet do sada objavljenih radova^{2,16,18-20} u svojoj studiji ima seriju od 3 ili više slučajeva s ovom problematikom te slijedom toga možemo govoriti o vlastitom iskustvu koje će svakako pridonijeti boljem poznavanju i rješavanju ove anomalije.

LITERATURA

1. *Fokin AA*. Cleft sternum and sternal foramen. *Chest Surg Clin N Am* 2000;10(2):261-76.
2. *Torre M, Rapuzzi G, Carlucci M, Pio L, Jasonni V*. Phenotypic spectrum and management of sternal cleft: literature review and presentation of a new series. *Eur J Cardiothorac Surg* 2012;41(1):4-9.
3. *Forzano F, Daubeney PE, White SM*. Midline raphé, sternal cleft, and other midline abnormalities: a new dominant syndrome? *Am J Med Genet A* 2005;135(1):9-12.
4. *Rego SP, Sônia A, Alexandra C, Cassiano SG, Magalhães LL, Pedro M*. Congenital medium sternal cleft with partial ectopia cordis repair. *Br Med J Case Reports*; 9/14/2009, str. 17.
5. *Scott AE*. Embryology, sternal clefts, ectopia cordis, and Cantrell's pentalogy. *Seminars in Pediatric Surgery* 2008;17(3):154-60.
6. *Padalino MA, Zanon GF, Migneco F, Rubino MG, Fusaro F, Stellin G*. Surgical Repair of Incomplete Cleft Sternum and Cardiac Anomalies in Early Infancy. *Ann Thorac Surg* 2006;81:2291-4.
7. *Hoffman E*. Surgical correction of bifid sternum using Marlex mesh. *Arch Surg* 1965;88:76-80.
8. *Domini M, Cupaioli M, Rossi F, Fakhro A, Aquino A, Chiesa PL*. Bifid sternum: neonatal surgical treatment. *Ann Thorac Surg* 2000;267-9.
9. *de Campos JR, Filomeno LT, Fernandez A, Ruiz RL, Minamoto H, Werebe Ede C, Jatene FB*. Repair of congenital sternal cleft in infants and adolescents. *Ann Thorac Surg* 1998;1151-4.
10. *Ravitch MM*. Disorders of the sternum and thoracic wall. U: *Sabiston DC, Spencer FC*, ur. *Gibbon's surgery of the chest*. 4. izd., Philadelphia: W. B. Saunders; 1983,318-60.
11. *De Torres JI*. Extract of a letter from Jos. Ignat. De Torres, MD to the Royal Society, containing the extraordinary case of the heart of a child turned upside down. London: *Philosophical Transactions*; 1739:41; 776-8.
12. *Mogilner J, Siplovich L, Bar-Ziv J, Mares AJ*. Surgical Management of cleft sternum. *J Pediatr Surg* 1988;23:889-91.
13. *Burten JF*. Method of correction of ectopia cordis. *Arch Surg* 1947; 54:79-84.
14. *Sabiston DC Jr*. The surgical management of congenital bifid sternum with partial ectopia cordis. *J Thorac Surg* 1958;35(1):118-22.
15. *Ravitch MM*. Congenital deformities of the chest wall and their operative correction. Philadelphia: Saunders. 1977; str. 1-77.
16. *Acastello E, Majluf R, Garrido P, Barbosa LM, Peredo A*. Sternal cleft: a surgical opportunity. *J Pediatr Surg* 2003;38(2):178-83.
17. *Muthialu N*. Primary repair of sternal cleft in infancy using combined periosteal flap and sliding osteochondroplasty. *Interact Cardiovasc Thorac Surg* 2013;20:1-3.
18. *Zidere V, Allan LD*. Changing findings in pentalogy of Cantrell in fetal life. *Ultrasound Obstet Gynecol* 2008;32:835-7.
19. *Daum R, Zachariou Z*. Total and superior sternal clefts in newborns: a simple technique for surgical correction. *J Pediatr Surg* 1999:408-11.
20. *de Campos JR, Das-Neves-Pereira JC, Velhote MC, Jatene FB*. Twenty seven-year experience with sternal cleft repair. *Eur J Cardiothorac Surg* 2009:539-41.



Vijesti News



HRVATSKO REUMATOLOŠKO DRUŠTVO
HRVATSKOGA LIJEČNIČKOG ZBORA

organizira

18. GODIŠNJI KONGRES HRD
od 19. do 23. listopada 2016.



Kongres će se održati u hotelima Solaris, Šibenik.

Teme kongresa: Bol u reumatologiji
Pedijatrijska reumatologija za adultne reumatologe

Tijekom kongresa održat će se ultrazvučna radionica.

Organizacija kongresa: AB Travel, kontakt 091/9752465; e-mail: info@hrd-kongres.org