

Transkateterska implantacija aortalnog zalistka (TAVI) u liječenju bolesnika s teškom aortalnom stenozom: prikaz metode i rezultata u Kliničkome bolničkom centru Zagreb

Bulum, Joško; Ostojić, Zvonimir; Strozzi, Maja; Šafradin, Ivica; Ivančan, Višnja; Šeparović-Hanževački, Jadranka; Rešković-Lukšić, Vlatka; Biočina, Bojan; Miličić, Davor

Source / Izvornik: **Liječnički vjesnik, 2017, 139, 82 - 90**

Journal article, Published version

Rad u časopisu, Objavljena verzija rada (izdavačev PDF)

Permanent link / Trajna poveznica: <https://um.nsk.hr/um:nbn:hr:105:847875>

Rights / Prava: [In copyright](#)/[Zaštićeno autorskim pravom.](#)

Download date / Datum preuzimanja: **2025-03-03**



Repository / Repozitorij:

[Dr Med - University of Zagreb School of Medicine Digital Repository](#)



**TRANSKATETERSKA IMPLANTACIJA AORTALNOG ZALISTKA (TAVI)
U LIJEČENJU BOLESNIKA S TEŠKOM AORTALNOM STENOZOM:
PRIKAZ METODE I REZULTATA
U KLINIČKOME BOLNIČKOM CENTRU ZAGREB**

**TRANSCATHETER AORTIC VALVE IMPLANTATION (TAVI)
IN TREATMENT OF PATIENTS WITH SEVERE AORTIC STENOSIS:
METHOD REVIEW AND RESULTS FROM ZAGREB UNIVERSITY HOSPITAL CENTER**

JOŠKO BULUM, ZVONIMIR OSTOJIĆ, MAJA STROZZI, IVICA ŠAFRADIN,
VIŠNJA IVANČAN, JADRANKA ŠEPAROVIĆ-HANŽEVAČKI, VLATKA REŠKOVIĆ-LUKŠIĆ,
BOJAN BIOČINA, DAVOR MILIČIĆ*

Deskriptori: Aortna stenoza – dijagnoza, kirurgija, smrtnost; Aortni zalistak – kirurgija; Transkateterska implantacija aortnog zaliska – komplikacije, smrtnost; Umjetni srčani zalistak; Implantacija umjetnog srčanog zaliska – metode; Poslijeoperacijske komplikacije; Ishod liječenja

Sažetak. Aortalna stenoza najčešća je bolest zalistaka u zemljama zapadne hemisfere. Njezina se prevalencija povećava sa starošću populacije te iznosi 2 – 4% u osoba starijih od 65 godina. Usprkos kardiokirurškoj operaciji gotovo trećina bolesnika nije operirana zbog visokog operativnog rizika i komorbiditeta. Transkateterska implantacija aortnog zalistka (TAVI) danas je općepriznata metoda za liječenje teške aortalne stenozе kod bolesnika čiji je kardiokirurški rizik neprihvatljivo visok ili koji su iz nekoga drugog razloga proglašeni neoperabilnima. Tom se metodom, na kucajućem srcu, s pomoću katetera postavlja umjetna biološka valvula na mjesto degenerirane nativne valvule. U KBC-u Zagreb program TAVI provodi se od 2012. godine, od kada su učinjena 44 zahvata. Svi zahvati, kao i prijeoperacijske obrade, izvođeni su prema svim vrijedećim preporukama i smjernicama Europskog i Američkoga kardiološkog društva, što je rezultiralo jednakom uspješnošću zahvata. U ovom članku istaknute su najbitnije činjenice o metodi TAVI, nakon čega su prikazani rezultati KBC-a Zagreb.

Descriptors: Aortic valve stenosis – diagnosis, mortality, surgery; Aortic valve – surgery; Severity of illness index; Transcatheter aortic valve replacement – adverse effects, mortality; Heart valve prosthesis; Heart valve prosthesis implantation – methods; Postoperative complications; Treatment outcome

Summary. Aortic stenosis is the most common valvular heart disease in western countries. Prevalence is increasing with age and is between 2–4% in population aged 65 or above. Despite cardiac surgery, almost third of patients did not undergo surgery due to too high surgical risk and comorbidities. Transcatheter aortic valve implantation (TAVI) is globally approved method for treating severe aortic stenosis in patients whose surgical risk is too high or they are declared as inoperable due to some other medical condition. Using this method, artificial biological valve is implanted, on beating heart, just using catheters at the place of degenerate native valve. In UHC Zagreb TAVI program has started in 2012, and since then, 44 procedures were performed. All procedures, together with periprocedural management were done following recent recommendations and guidelines of the European and American heart societies. This has resulted in very favorable treatment success. In this article, the most important TAVI facts have been highlighted followed by analysis of our TAVI results from the UHC Zagreb.

Liječ Vjesn 2017;139:82–90

Aortalna stenoza

Aortalna stenoza (AS) najčešća je valvularna bolest odraslih, karakterizirana fiksno suženim otvorom aortalnog zalistka zbog promijenjenih aortalnih kuspisa, s posljednjom opstrukcijom protoka krvi kroz zalistak tijekom sistole.¹ Smatra se da 26% populacije starije od 65 godina boluje od aortoskleroze, odnosno 2% ima razvijen određeni stupanj stenozе aortalnog zalistka.² Glavni rizični čimbenici za njezin nastanak upravo su dob (za svakih 10 godina rizik je dvostruko veći), muški spol, aktivno pušenje cigareta i arterijska hipertenzija.

Tri tipična simptoma teškog AS-a jesu zaduha, bol u prsištu i sinkopa, od kojih je najčešća zaduha koja se javlja u 70 – 90% bolesnika, najprije u težem fizičkom naporu, te

napreduje kako se povećava stupanj AS-a ili slabljenjem miokarda. Pri fizikalnom pregledu glavni je nalaz e젝cijski sistolički šum, najčešće najbolje čujan u drugom inter-

* **Klinika za bolesti srca i krvnih žila, Medicinski fakultet Sveučilišta u Zagrebu, KBC Zagreb** (doc. dr. sc. Joško Bulum, dr. med.; Zvonimir Ostojić, dr. med.; prof. dr. sc. Maja Strozzi, dr. med.; prof. dr. sc. Jadranka Šeparović-Hanževački, dr. med.; Vlatka Rešković-Lukšić, dr. med.; akademik Davor Miličić, dr. med.), **Klinika za kardijalnu kirurgiju, Medicinski fakultet Sveučilišta u Zagrebu, KBC Zagreb** (Ivica Šafradin, dr. med.; prof. dr. sc. Bojan Biočina, dr. med.), **Klinika za anesteziologiju, reanimatologiju i intenzivno liječenje, Medicinski fakultet Sveučilišta u Zagrebu, KBC Zagreb** (doc. dr. sc. Višnja Ivančan, dr. med.)

Adresa za dopisivanje: Doc. dr. sc. J. Bulum, Klinika za bolesti srca i krvnih žila, Medicinski fakultet Sveučilišta u Zagrebu, KBC Zagreb, Kišpatičeva 12, 10000 Zagreb

Primljeno 16. rujna 2016., prihvaćeno 15. svibnja 2017.

kostalnom prostoru desno sa širenjem u karotidne arterije i karakterističan pulsni val male amplitude i spora uspona (*pulsus parvus et tardus*). Naravno, osim navedenih mogu biti prisutni i drugi znakovi kao što su dislociran i snažan srčani impuls, izraženiji a-val jugularnih vena, tihi drugi srčani ton (A2) i dijastolički šum ako postoji popratna aortalna insuficijencija.

Prognoza neliječenoga teškog AS-a iznimno je loša te je prosječno preživljenje nakon pojave prvih simptoma 2 – 3 godine, s visokim rizikom od nagle smrti. Zlatni standard liječenja teškog AS-a godinama je bila samo kardiokirurška zamjena aortalnog zalistka umjetnom protezom (biološkom ili mehaničkom). Ako je bolesnik asimptomatičan, moguće je medikamentno liječenje uz šestomjesečne reevaluacije, jer će se u većine bolesnika razviti simptomi. Ipak, svim bolesnicima kojima je potvrđen težak AS preporučuje se kirurško liječenje.

U dijagnostičkom postupku bolesnika sa sumnjom na AS osnovna je pretraga transtorakalna ehokardiografija (TTE) kojom se određuju morfologija i funkcija (stupanj stenozе) zaliska. Nužno je odrediti površinu preostalog otvora zalistka (engl. *aortic valve area* – AVA), s obzirom na to da je to osnovna mjera težine stenozе. Kako bismo odredili točan modalitet liječenja, potrebno je utvrditi i ostale morfološke i funkcionalne karakteristike bolesnikova srca, npr., postoji li pridružena aortalna ili mitralna insuficijencija, kakva je sistolička funkcija lijeve klijetke, tlak u plućnoj cirkulaciji itd. Pritom se rabe 3D tehnike ili transezofagealna ehokardiografija (TEE).

Kao što je već spomenuto, zlatni standard liječenja godinama je bila samo kardiokirurška zamjena aortalnog zalistka (engl. *surgical aortic valve replacement* – SAVR). Bolnička smrtnost zbog izolirane kardiokirurške operacije varira u raznim studijama i iznosi od 2 do 12% te se povećava s dobi bolesnika i brojem komorbiditeta.³⁻⁵ Tako bolesnici stariji od 80 godina imaju znatno veću smrtnost nego oni između 65 – 75 godina (14 prema 4%).³ Oni imaju i težu kliničku sliku prije operacije. Tako je, prema istraživanju, 86% bolesnika starijih od 80 godina imalo simptome u minimalnom naporu ili mirovanju (stupanj NYHA 3 – 4) prema 36% bolesnika mlađih od 75 godina. Ipak, ako prežive operaciju, kod svih se može očekivati odličan funkcionalni oporavak i znatno poboljšanje kvalitete života, koje je usporedivo s mlađim bolesnicima i općom populacijom kad se izjednače prema dobi.⁶ Zbog visoke smrtnosti i brojnih komorbiditeta mnogi su se bolesnici proglašavali neoperabilnima te se krajem 1980-ih godina počela rabiti perkutana balonska valvuloplastika (engl. *balloon aortic valvuloplasty* – BAV). Ona se sastoji od toga da se kateter s balonom postavi kroz suženu aortalnu valvulu te se napuhavanjem balona valvula doslovno rastrga. Uspješnost zahvata definirana je trenutačnim padom gradijenta preko AV-a s posljedničnim smanjenjem simptoma bolesnika. Ipak, čak ako je zahvat uspješan, AVA rijetko prelazi 1 cm² čime se ustvari ne rješava sama stenozа.⁷ Nadalje, smrtnost za vrijeme zahvata je visoka te iznosi 8,8%,⁸ a rana restenozа, definirana kao porast srednjega gradijenta preko AV-a u 3 mjeseca nakon BAV-a, opisuje se u 26% slučajeva.⁹ Također, ako je AS-u pridružena aortalna regurgitacija srednjeg ili višeg stupnja, BAV je kontraindiciran. Zbog svega navedenoga metoda se danas preporučuje u slučaju premoštenja do definitivne zamjene zalistka ili kao palijativni postupak. S obzirom na prije opisano, nastavljen je razvoj novih metoda te je 2002. godine prvi put učinjena transkateterska implantacija aortalnog zalistka (engl. *transcatheter aortic valve implan-*

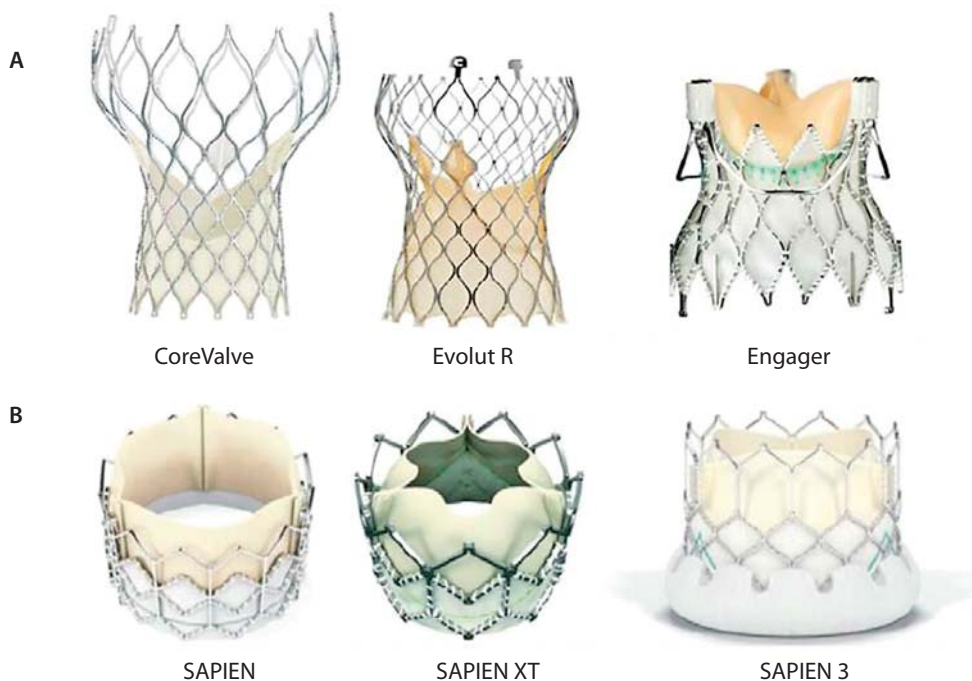
tation – TAVI) kao nova metoda liječenja teškog AS-a kod bolesnika koji su inoperabilni ili s vrlo visokim operacijskim rizikom.

Transkateterska implantacija aortalnog zalistka (TAVI)

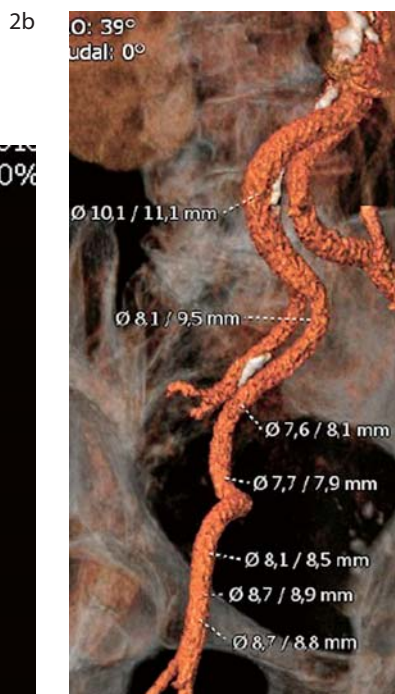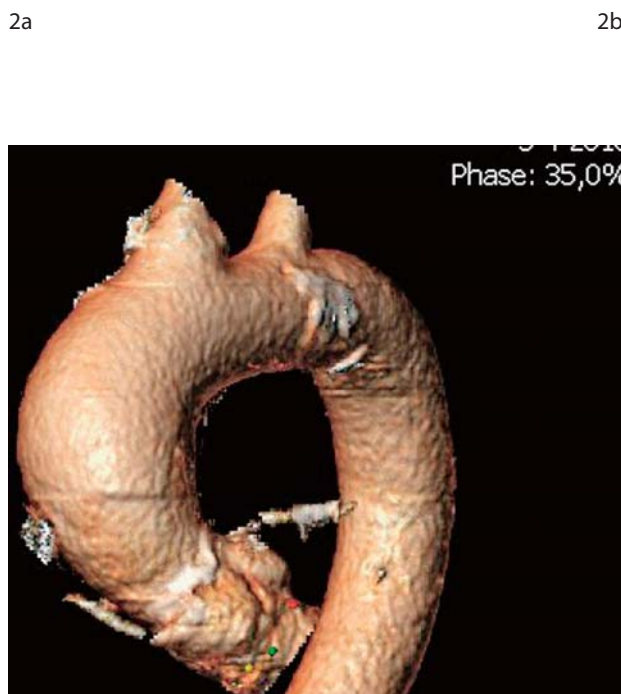
TAVI je danas općepriznata metoda za liječenje teške aortalne stenozе kod bolesnika čiji je kardiokirurški rizik neprihvatljivo visok ili koji su iz nekoga drugog razloga proglašeni neoperabilnima. Tom se metodom, na kucajućem srcu, bez uporabe stroja za izvantjelesni krvotok, s pomoću katetera postavlja umjetna biološka valvula na mjesto degenerirane nativne valvule bez njezina odstranjenja. Danas se uglavnom rabe dvije vrste perkutanih zalistaka: samošireći i širen balonom (slika 1.).

TAVI je postao općepriznata metoda nakon objavljivanja studije PARTNER (*Placement of Aortic Transcatheter Valves*). Studija se sastojala od dvije kohorte bolesnika; kohorta A u kojoj se uspoređivao TAVI s klasičnim kirurškim zahvatom i kohorta B u kojoj se TAVI uspoređivao s konzervativnim liječenjem. U kohorti B 358 bolesnika, smatranih neoperabilnima, nasumično su bili razvrstani u dvije skupine: jednu liječenu konzervativno (uključujući balonsku valvuloplastiku), a drugu liječenu s pomoću TAVI-ja. Rezultati su pokazali statistički značajno povećanje preživljenja u skupini TAVI nakon jedne (30,7 prema 50,7%), dvije (43,4 prema 68%), tri (54 prema 80,9%) i pet godina (71,8 prema 93,6%) uz značajno više bolesnika sa statusom NYHA I i 2 (86 prema 60%). Negativnom stranom pokazala se povećana incidencija moždanih udara u skupini TAVI nakon 30 dana (6,4 prema 1,7%), dvije (13,8 prema 5,5%) i tri godine (15,7 prema 5,5%). Pet godina nakon zahvata incidencija moždanog udara bila je približno jednaka (16,0 prema 18,2%).¹⁰⁻¹² U kohorti A studije PARTNER u kojoj je bilo randomizirano 699 ispitanika, TAVI je kompariran s kirurškim liječenjem. Između tih dviju skupina bolesnika nije bilo statistički značajne razlike u preživljenju i funkcionalnom statusu tijekom pet godina, čime je TAVI pokazao neinferiornost prema kirurgiji kao zlatnom standardu liječenja. Kao što se i očekivalo, bolesnici u skupini TAVI imali su brži oporavak te bolji funkcionalni status nakon 30 dana, ali ne i nakon godine dana. Uspoređujući komplikacije, bolesnici nakon TAVI-ja imali su veću incidenciju moždanog udara, češće vaskularne komplikacije i paravalvularnu insuficijenciju. S druge strane, skupina bolesnika podvrgnuta kardiokirurškom zahvatu imala je češća krvarenja opasna za život i novonastalu fibrilaciju atrija.¹³⁻¹⁵ Novija studija, u kojoj je testirana drugačija valvula nego u PARTNER-u, pokazala je smanjenje smrtnosti nakon godine dana kad se uspoređuju TAVI i kardiokirurški zahvat.¹⁶ Valja naglasiti da su rezultati istraživanja gotovo identični naknadno objavljenim podacima iz američkog, njemačkog i engleskog registra.¹⁷⁻¹⁹

Potaknuti uspješnim rezultatima TAVI su počeli primjenjivati i u bolesnika srednje visokog rizika (STS zbroj 4 – 8%). U travnju ove godine objavljeni su rezultati studije PARTNER 2A u koju je bilo uključeno više od 2000 ispitanika s teškim AS-om i srednje visokim rizikom od kardiokirurške operacije. Oni su bili nasumično raspoređeni u dvije skupine: jednu liječenu TAVI-jem, drugu klasičnim kirurškim zahvatom, a glavni je cilj bio ustanoviti smrtnost i incidenciju moždanog udara s teškim posljedicama u razdoblju od 2 godine. Rezultati su pokazali da ne postoji značajna razlika u primarno ispitivanim ishodima. Baš kao i u studiji PARTNER 1 grupa TAVI imala je učestalije vasku-



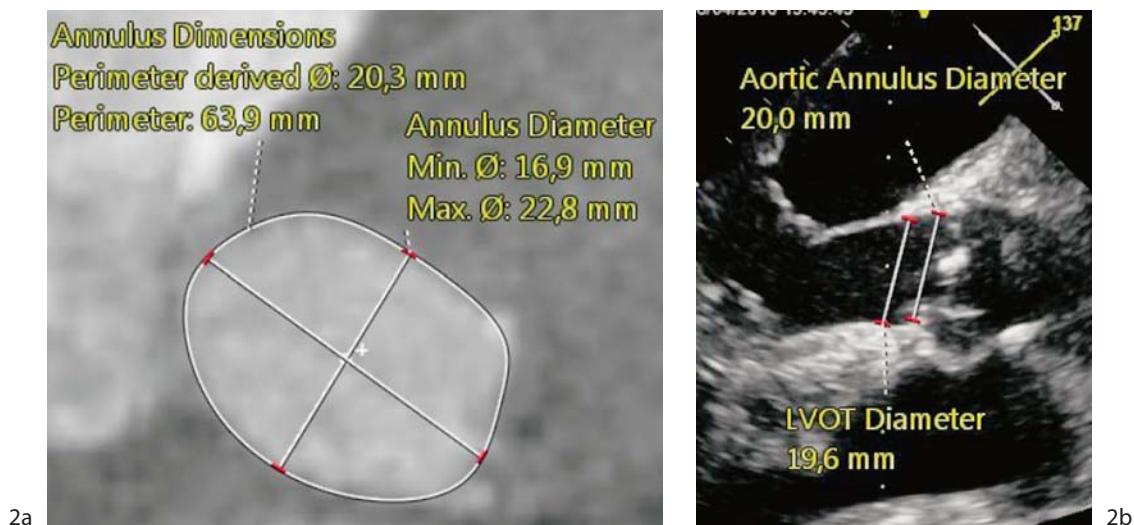
Slika 1. Najčešće rabljeni perkutani zalistci. A) samošireći, B) šireni balonom
 Figure 1. Most commonly used percutaneous valve. A) Self-expandable, B) Balloon-expandable



Slika 2. MSCT rekonstrukcija aorte (2.a) i zdjelčnih arterija (2.b)
 Figure 2. MSCT reconstruction of aorta (2a) and pelvic arteries (2b)

larne komplikacije i češće zaostalu aortalnu insuficijenciju, dok je kirurška grupa imala učestalije zatajivanje bubrega, teško krvarenje i incidenciju fibrilacije atrija.²⁰ U naknadno objavljenoj opservacijskoj studiji, s drugom vrstom valvule, TAVI je pokazao manju smrtnost od kirurškog zahvata

kod istih bolesnika.²¹ U kolovozu 2016. g. nova generacija samoširećeg aortalnog zalistka (CoreValve Evolute R, Medtronic, SAD) dobila je europsko CE odobrenje za upotrebu u bolesnika srednje visokoga kardiokirurškog rizika, a u istom je mjesecu američka agencija FDA odobrila upora-



Slika 3. Određivanje dimenzija anulusa s pomoću MSCT-a (3.a) i TEE-a (3.b)
Figure 3. Measuring of aortic annulus using MSCT (3a) and TEE (3b)

bu zadnje generacije aortalnog zalistka širenog balonom (Sapient 3, Edwards Lifesciences, SAD) u istoj skupini bolesnika.

Do sada je u svijetu učinjeno više od 200.000 zahvata, a njihov prosječni broj varira od 60 na milijun stanovnika na godinu u SAD-u do više od 100 zahvata na milijun stanovnika na godinu u Njemačkoj.

Odabir kandidata za TAVI

Odluku o tome je li bolesnik kandidat za TAVI treba donijeti „srčani tim“ (engl. *heart team*) sastavljen od najmanje dva kardiologa (jedan invazivni i jedan ehokardiografičar) i kardijalnog kirurga te prema potrebi drugih specijalista poput anesteziologa.

Prema preporukama i dosadašnjim iskustvima, TAVI ima prednost pred kirurškim liječenjem kod svih bolesnika kod kojih je potrebna zamjena nativnog zalistka zbog AS-a s rizikom od tridesetodnevne poslijeoperacijske smrtnosti veće od 8% izračunane prema STS-ovu (*Society of Thoracic Surgeons*) bodovnom sustavu.^{22,23} Nadalje, TAVI-ju se daje prednost kod bolesnika s prije ugrađenom kirurškom biološkom valvulom zbog koje su se razvili stenoza, insuficijencija ili obje, tzv. „valvula u valvuli“ (engl. *valve-in-valve*).²⁴ Također, TAVI je metoda liječenja bolesnika s drugim bolestima koje povisuju rizik ili su kontraindikacija za kardiokiruršku operaciju kao što su kalcificirana aorta, tzv. porculanska aorta, ekstenzivna zračenja toraksa ili prethodne kardiokirurške operacije.²⁴ Potonje se pogotovo odnosi na stanje nakon kardiokirurške revaskularizacije miokarda zbog povećanog rizika od oštećenja preosnica.

Smjernice Europskog i Američkoga kardiološkog društva puno preciznije definiraju isključne nego uključne kriterije (koji su ostavljeni na procjenu „srčanom timu“) za TAVI.^{22,23} Tako kao apsolutnu kontraindikaciju navode da se TAVI ne izvodi u bolnicama bez kardijalne kirurgije. Također, TAVI se ne preporučuje ako je očekivano trajanje života ispod godine dana ili ako se ne očekuje da će zamjena AV-a dovesti do znatnog poboljšanja kvalitete života. Od anatomskih kontraindikacija izdvajaju preuski/široki promjer aortalne valvule, trombe u lijevoj klijetki, aktivni endokarditis i mobilne trombe na plakovima aorte. Naravno, potrebna je i adekvatna prohodnost arterija kojima se pristupa srcu. Rela-

tivnim kontraindikacijama smatraju se dvolisna aortalna valvula, teška mitralna insuficijencija, hemodinamska nestabilnost i sistolička funkcija lijeve klijetke < 20%. U bolesnika koji su zbog hemodinamske nestabilnosti nepogodni za zahvat može se učiniti balonska dilatacija aortalnog zalistka (BAV) kao premoštenje do TAVI-ja (engl. *bridge to TAVI*).

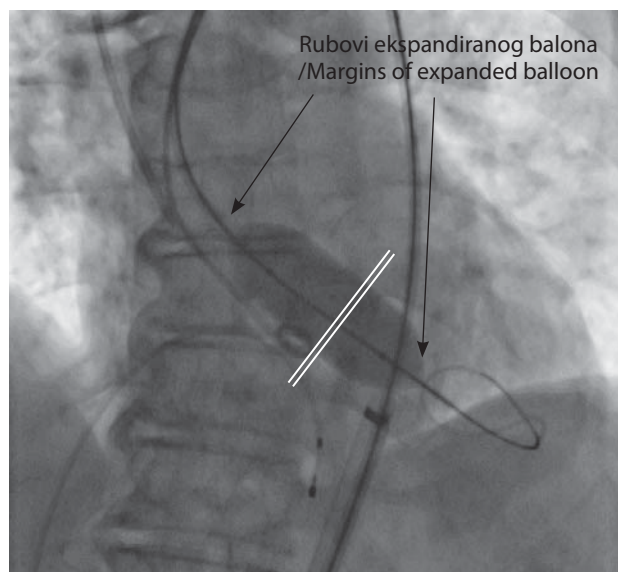
Obrada za zahvat

U obradi za TAVI, osim transtorakalnog ehokardiografskog pregleda i klasične koronarografije s aortografijom, nužno je učiniti MSCT aortografiju s prikazom ilijačno-femorálnih arterija i transezofagealni ehokardiografski pregled (TEE).^{25,26} MSCT aortografija je nužna radi morfološkog prikaza aorte (slika 2.a) i perifernih arterija koje se planiraju upotrijebiti za vaskularni pristup (slika 2.b) te preciznoga morfološkog prikaza samog zalistka koji je ključan za mjerenje anulusa potrebnog za određivanje veličine umjetnog zalistka (slika 3.a).²⁷ Osim postojanja prikladnoga vaskularnog pristupa jedan od osnovnih preduvjeta za izvođenje TAVI-ja jest nepostojanje znatne koronarne bolesti. U slučaju dokazane koronarne bolesti TAVI je moguć pri normalnoj prohodnosti prije ugrađenih kirurških preosnica ili ako je moguća perkutana koronarna intervencija (engl. *percutaneous coronary intervention* – PCI) prije izvođenja TAVI-ja. TEE pregledom dobivamo podatke o veličini anulusa i okolnih struktura, što je u kombinaciji s MSCT-om ključno za pravilan odabir veličine zalistka (slika 3.b).²⁸

Izvođenje zahvata

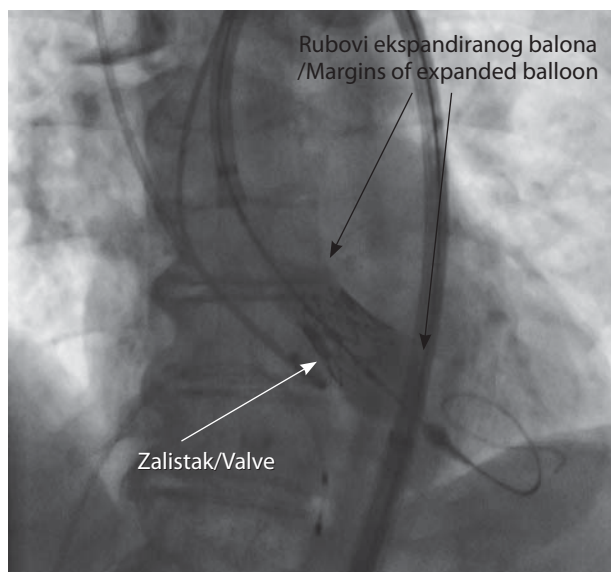
TAVI se najčešće izvodi retrogradnim (u odnosu prema smjeru krvi) transfemoralnim putem, što nalaže minimalni promjer lumena arterija od 6 mm (kod zadnje generacije samoširećeg zalistka 4,5 mm). Ako to nije dostupno, ostali mogući retrogradni pristupi su preko potključne ili karotidne arterije. Jedini anterogradni pristup je transapikalni koji nalaže kirurški pristup na srčani vršak. Također, moguće je pristupiti direktno na ascendentnu aortu, što iziskuje ministernotomiju ili prednju desnu torakotomiju.

Zahvat se izvodi u općoj anesteziji ili u dubokoj sedaciji. Ako bolesnik nema već ugrađen elektrostimulator srca, potrebno je uvesti desnostranu elektrodu koja služi za uzro-



Slika 4. Balonska valvuloplastika. Dvostrukom linijom označena je pozicija nativne valvule

Figure 4. Balloon valvotomy. Double line marks position of native valve



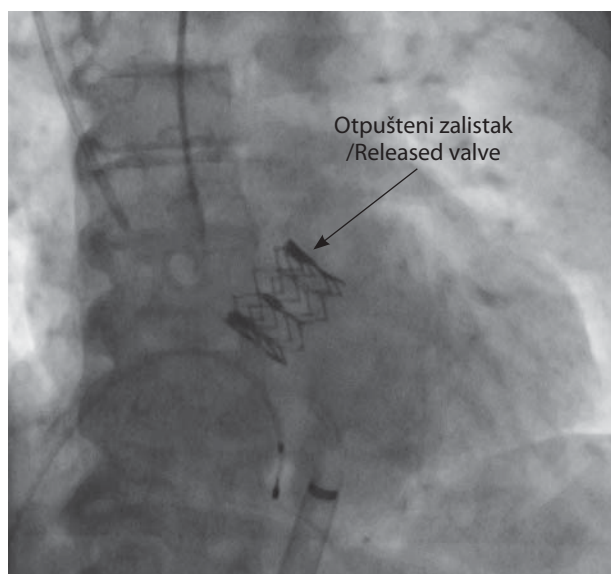
Slika 5. Otpuštanje zalistka širenog balonom

Figure 5. Releasing of balloon-expandable valve

kovanje kratkotrajne ventrikularne tahikardije za vrijeme balonske dilatacije i otpuštanja valvule s katetera. Prije implantacije perkutanog zalistka nativni je zalistak u slučaju masivnih kalcifikata potrebno proširiti balonom (balonska valvuloplastika) iako je trend sve češće ugradnje zalistaka bez balonske predilatacije (slika 4.). Prilikom pozicioniranja i implantacije perkutanih zalistaka ključnu ulogu imaju fluoroskopija i angiografija, neovisno o tome radi li se o zalistku širenom balonom (slike 5. i 6.) ili samoširećem zalistku (slike 7. i 8.).²⁴ Upotreba TEE-a tijekom zahvata omogućuje dodatne informacije o položaju, a osobito o funkciji zalistka nakon implantacije (na slici 7. vidi se transezofagealna sonda). To je posebno važno radi određivanja stupnja aortalne insuficijencije nakon implantacije (engl. *paravalvular regurgitation* – PVR).²⁹ Tako je pri znatnom PVR-u potrebno zalistak dodatno dilatirati balonom, katkad i većih dimenzija od zalistka. Uvodno mjesto, odnosno operacijsko polje zatvara se kirurškim putem, a u slučaju femoralnog pristupa možemo se koristiti posebnim sustavom za perkutano zatvaranje – Prostar, Abbott, SAD. Tijekom zahvata preporučuje se profilaktička uporaba antibiotika.

Nakon ugradnje potrebna je dvojna antitrombotična terapija u trajanju od 3 do 6 mjeseci (ovisno o vrsti valvule i proizvođaču), nakon čega je potrebna doživotna terapija acetylsalicylnom kiselinom ili klopidogrelom. Ako bolesnik prima antikoagulantnu terapiju, njoj se dodaje klopidogrel tri mjeseca. Nakon ugradnje bolesnici borave prosječno 1 – 2 dana u intenzivnoj jedinici te još dodatnih 5 dana na odjelu. Posebne preporuke za praćenje bolesnika nakon TAVI-ja još nisu izdane, nego se preporučuju kontrole kao nakon kardiokirurškog zahvata. Zbog povećanog rizika od endokarditisa bolesnicima je potrebna profilaktička uporaba antibiotika prilikom stomatoloških zahvata.

Prema rezultatima studije CHOICE (*The Comparison of Transcatheter Heart Valves in High Risk Patients with Sever Aortic Stenosis*), uspješnost primarnog postavljanja samoširećeg zalistka iznosila je 77,5%, a 95,9% za zalistke širene balonom. Inicijalno neuspjeli slučajevi nalagali su ili dodatnu dilataciju prve valvule ili ugradnju dodatne valvule, što nije statistički značajno utjecalo na preživljenje ili



Slika 6. Uspješno implantiran zalistak širen balonom

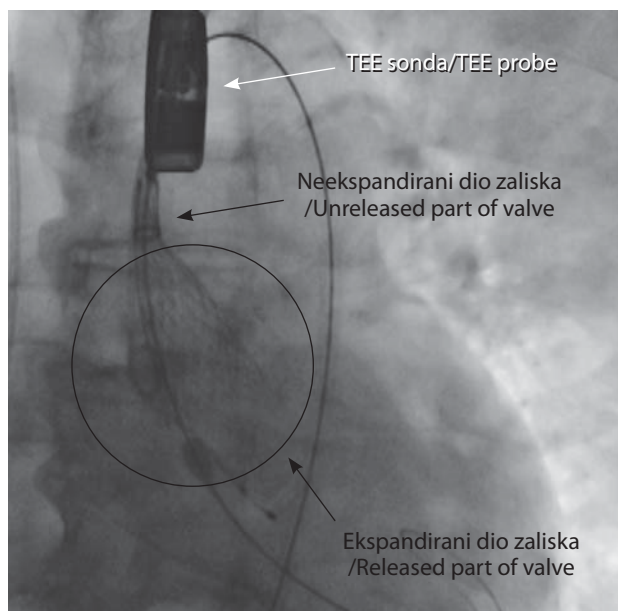
Figure 6. Adequately implanted balloon-expandable valve

druge ispitivane komplikacije u periodu praćenja od dvije godine.³⁰

Komplikacije

Najteže komplikacije svakako su smrtni ishod i moždani udar. Prema podacima iz registara i velikih studija, bolnička smrtnost iznosi 5,2%,¹⁸ mjesečna smrtnost 7%,^{17,19} a godišnja između 21,4 i 23,7%.¹⁶⁻¹⁹ Prema registru Ujedinjenog Kraljevstva, dvogodišnja, trogodišnja i petogodišnja smrtnost iznose 26,3, 38,8 i 54,5%.¹⁹ Kad je riječ o moždanom udaru, tridesetodnevna je incidencija između 2 – 5%,^{19,31} dok je godišnja 8,7%.¹¹

Paravalvularna regurgitacija (PVR) najčešća je komplikacija zahvata, većinom uzrokovana nepravilnom morfologijom anulusa, masivnim kalcifikacijama ili neadekvatnim



Slika 7. Otpuštanje samoširećeg zalistka. Zaokružen je otpušteni dio zalistka, dok je strelicom označen neotpušteni dio
Figure 7. Releasing of self-expandable valve. Circled is released part of valve, while arrow marks unreleased part

pozicioniranjem valvule. Učestalost PVR-a široko varira između istraživanja; tako je blaga opisana u 7 – 70% slučajeva, a srednje teška ili teška u 0 – 24%.³² Dok srednje teški i teški PVR definitivno negativno utječu na preživljenje,³³ rezultati za blagi PVR su i nadalje oprečni.^{34–36} Pokazano je, međutim, da se pravodobnom dijagnozom znatnog PVR-a (rabeći TTE za vrijeme zahvata) u gotovo 50% slučajeva s pomoću dodatne inflacije balona može smanjiti stupanj PVR-a.³⁷

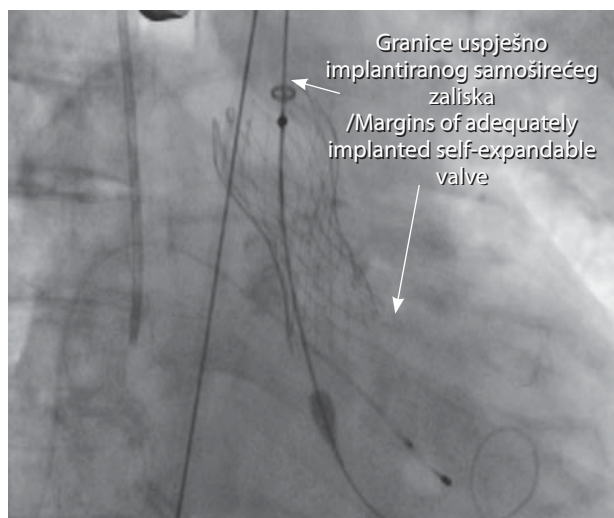
Relativno česte komplikacije vezane su uz krvarenja, ponajprije povezana s ubodnim mjestom, odnosno vaskularnim pristupom. Prema registrima, klinički značajna krvarenja javljaju se u 7 – 10% slučajeva, što je manje nego prilikom kardiokirurških zahvata.^{13,38,39} Većina je mehaničke naravi te se relativno lako saniraju. Zanimljivo je da transapikalni pristup u odnosu prema femoralnomu ima manju incidenciju znatnih krvarenja (11 prema 8,8%), ali su ona teža s obzirom na to da su u većini slučajeva povezana s ozljedama miokarda.⁴⁰

Sljedeća česta komplikacija jesu postproceduralni razvoji blokova provođenja, bilo da su oni atrijsko-ventrikularni ili intraventrikularni. Za razvoj znatnih blokova provođenja, koji nalažu ugradnju elektrostimulatora srca, najvećim rizikom faktorom pokazali su se prijeimplantacijski blok desne grane i implantacija samoširećeg zalistka.^{24,41} Prema randomiziranim studijama, ugradnja ES-a srca bila je potrebna u 3,8% slučajeva kad se rabila valvula koja se otpušta balonom¹³ nasuprot 20 – 40% slučajeva kad se rabio samošireći zalistak.^{16,42,43}

Ostale potencijalne komplikacije koje se javljaju u manje od 1% slučajeva jesu endokarditis,⁴⁴ ruptura anulusa,⁴⁵ ozljede miokarda,⁴⁶ tromboza valvule⁴⁷ i opstrukcija koronarnih ušća.⁴⁸

Rezultati KBC-a Zagreb

Klinika za bolesti srca i krvnih žila KBC-a Zagreb započela je program TAVI u lipnju 2012. g. nakon što je cijeli



Slika 8. Uspješno implantiran samošireći zalistak
Figure 8. Adequately implanted self-expandable valve

tim prošao edukaciju u inozemstvu. Od tada su učinjena ukupno 44 zahvata uz napomenu da je gotovo polovica njih obavljena u posljednjih godinu dana. Nakon provedene edukacije znatan broj zahvata učinjen je pod nadzorom stručnjaka iz inozemstva, tzv. proktora, a od polovice ove godine naš tim potpuno samostalno obavlja TAVI. Tim je sastavljen od dva intervencijska kardiologa, kardiologa ehokardiografičara, kardijalnog kirurga, kardiokirurškog anesteziologa te posebno educiranih tehničara i instrumentarki. Indikacije za sve zahvate donesene su na redovitim kardiološko-kardiokirurškim indikacijskim sastancima, na kojima sudjeluju najmanje jedan intervencijski kardiolog, kardiolog ehokardiografičar i kardijalni kirurg. Na njima je ukupno razmatrano više od 130 bolesnika, dok su prihvaćena 44, što govori da zaista nastojimo u program TAVI uključiti optimalne bolesnike čiji će pozitivan ishod liječenja maksimalno opravdati velike financijske, ljudske i prostorne kapacitete koje iziskuje ova metoda liječenja. Sam zahvat i prijeoperacijska obrada provedeni su kod svih bolesnika prema europskim smjernicama i preporukama.

Od ukupno 44 bolesnika 70,5% bile su žene. Prosječna dob iznosila 80,36 godina, a STS zbroj 5,39. Prosječan funkcionalni status prema klasifikaciji NYHA iznosio je 3,2 (medijan 3). 38,62% bolesnika imalo je saniranu koronarnu bolest, 29,5% šećernu bolest, a 25% kroničnu renalnu insuficijenciju. Gledajući indikacije, 70,5% posto bolesnika bilo je podvrgnuto TAVI-ju zbog starije životne dobi i procijenjenoga previsokog rizika od kardiokirurške operacije (prosječna dob te skupine iznosi 82,4 godine, a STS zbroj 4,75), 15,9% zbog porculanske aorte, 9% zbog ekstenzivnog zračenja toraksa te je u 4,6% TAVI odabran kao metoda liječenja insuficijencije umjetnoga biološkog zalistka (*valve-in-valve*). Detaljniji prikaz prijeoperacijskih karakteristika opisan je u tablici 1.

Zahvate smo izvodili koristeći se svim opisanim pristupima: transfemoralnim u 86%, transaortalnim u 7%, transapikalnim u 5% te transkarotidnim u 2%. 97,8% zahvata izvodilo se u općoj anesteziji. Implantirano je 38 (86,4%) samoširećih zalistaka (Core Valve, Medtronic, SAD) te 6 zalistaka širenih balonom (Sapient XT, Edwards Lifesciences, SAD). Kao što je spomenuto, u većini slučajeva zahvat je izvođen transfemoralnim putem. U više od 70% njih rabio

Tablica 1. Prijeoperacijske karakteristike bolesnika. Prikaz ukupnog broja te razvrstane prema indikacijama za TAVI
Table 1. Peri procedural patients characteristics. Presented as total number and by indications for TAVI

	Ukupno Overall	Visoki rizik High risk	Indikacija/Indication		
			„Porculanska“ aorta Porcelain aorta	Zračenje toraksa Thorax radiation	Valvula u valvuli Valve in valve
Broj bolesnika/Number of patients	44	31 (70,5%)	7 (15,9%)	4 (9%)	2 (4,6%)
Spol ženski/Female	31 (70,5%)	20 (64,5)	5 (71,4)	4 (100%)	2 (100%)
Dob/Years	80,36	82,41	73,85	79,75	72,5
NYHA status ¹	3	3	3	3	3,5
STS score ²	5,39	4,75	7,37	6,93	4,94
Logistic Euroscore	15,99	16,16	15,14	14,21	18,40
Koronarna bolest/Coronary artery disease	17 (38,62%)	10 (32,26%)	4 (57,14%)	3 (75%)	0
PCI ³	12 (27,2%)	8 (25,81%)	2 (28,57%)	2 (50%)	0
CABG ⁴	6 (13,64%)	3 (9,68%)	3 (42,86%)	0	0
KOPB/COPD ⁵	3 (6,82%)	0	2 (28,57%)	1 (25%)	0
KRI/CRI ⁶	11 (25%)	8 (25,81%)	2 (28,57%)	1 (25%)	0
Jetrena lezija/Hepatic lesion	2 (4,55%)	1 (3,23%)	1 (14,29)	0	0
Šećerna bolest/Diabetes mellitus	13 (29,5%)	8 (25,81%)	3 (42,86%)	2 (50%)	0
Implantirani ES/Permanent PM ⁷	3 (6,82%)	2 (6,25%)	1 (14,29%)	0	0
RBBB ⁸	6 (13,64%)	2 (6,25%)	2 (28,57%)	1 (25%)	1 (50%)
LBBB ⁹	5 (11,36%)	3 (9,66%)	1 (14,29%)	1 (25%)	0
Onkološka bolest/Oncologic disease	14 (31,8)	9 (29,3%)	1 (14,29%)	4 (100%)	0

¹NYHA – New York Heart Association; ²STS score – Society of Thoracic Surgeons bodovni sustav/Society of Thoracic Surgeons score; ³PCI – perkutana koronarna intervencija/percutaneous coronary intervention; ⁴CABG – kardiokirurško premoštenje koronarnih arterija/coronary artery bypass graft; ⁵KOPB/COPD – kronična opstruktivna plućna bolest/chronic obstructive pulmonary disease; ⁶KRI/CRI – kronična renalna insuficijencija/chronic renal insufficiency; ⁷ES/PM – elektrostimulator srca/pace maker; ⁸RBBB – blok provođenja desne grane/right bundle branch block; ⁹LBBB – blok provođenja lijeve grane/left bundle branch block

Tablica 2. Pristupi rabljeni pri zahvatu. Prikazani ukupno te ovisno o vrstama ugrađenih valvula

Table 2. Approaches used in procedures. Presented in total numbers and depending on valve type

	Broj Number (%)	Samošireća valvula Self-expanding valve	Valvula s otpuštanjem s pomoću balona Balloon expandable valve
Ukupno/Overall	44	38	6
Opća anestezija /General anesthesia	43 (97,7%)	37 (97,3%)	6
Femoralni pristup /Femoral approach	38 (86,4%)	34	4 (66,6%)
Perkutano zatvaranje /Percutaneous closure	11 (29%)	11	0
Kirurško zatvaranje /Surgical closure	27 (71%)	23	4 (66,6%)
Transaortalni pristup /Transaortic approach	3 (6,8%)	3 (100%)	0
Transkarotidni pristup /Transcarotid approach	1 (2,8%)	1 (100%)	0
Transapikalni pristup /Transapical approach	2 (4,6%)	0	2 (33,4%)

se kirurški pristup femoralnoj arteriji te kirurško zatvaranje operacijskog polja, dok se u ostalim slučajevima rabio perkutani uređaj (Prostar, Abbott, SAD). Naravno, u drugim pristupima rabile su se kirurške tehnike (tablica 2.).

Kod svih bolesnika uspješnost zahvata potvrđena je ehokardiografskim pregledom prije otpusta (tablica 3.), kojim je opisano znatno smanjenje brzine i gradijenta preko valvule, bez većih promjena u funkciji mitralne valvule u ranom periodu. U tri slučaja (6,8%) inicijalno postavljanje valvule nije bilo uspješno. Kod jedne bolesnice zalistak širen balonom „embolizirao“ je u lijevu klijetku zbog čega

Tablica 3. Ehokardiografski parametri prije i nakon zahvata

Table 3. Echocardiographic parameters before and after procedure

	Prije TAVI-ja Before TAVI	Nakon TAVI-ja After TAVI
EF ¹	55,5	56,6
AVA ²	0,66	
Vmax ³ (m/s)	4,6	2,0
Maksimalni gradijent /Maximum gradient	88,9	19,5
Aortalna regurgitacija /Aortic regurgitation	1 – 2	0,2
Mitralna regurgitacija /Mitral regurgitation	1 – 2	1
Trikuspidalna regurgitacija /Tricuspid regurgitation	1	1
Tlak u plućnoj arteriji /Pressure in pulmonary artery	36,6	36,6

¹EF – ejeckijska frakcija/ejection fraction; ²AVA – aortic valve area; ³Vmax – najveća brzina preko aortalne valvule/highest speed across aortic valve

su učinjene hitna implantacija dodatnog zalistka širenog balonom i implantacija perifernog uređaja ECMO (engl. *extracorporeal membrane oxygenation*) nakon čega su učinjene uspješna urgentna kardiokirurška operacija odstranjenja perkutanih zalistaka i ugradnja biološkoga kirurškog zalistka. Kod druge bolesnice s bikuspidalnim aortalnim zalistkom samošireći je zalistak embolizirao u ascendentnu aortu bez kliničkih ili hemodinamskih reperkusija, dok je kod trećeg bolesnika zaostala teška aortalna insuficijencija, usprkos prikladno postavljenom samoširećem zalistku.

Sveukupna bolnička smrtnost iznosi 4,6%, odnosno 2 bolesnika, od čega je jedan bolesnik preminuo 2 dana nakon zahvata zbog tamponade, a drugi 33 dana nakon zahvata. Jednogodišnja smrtnost iznosi 5,5%, odnosno preminuo je

Tablica 4. Incidencija mortaliteta i komplikacija nakon zahvata
Table 4. Incidence of mortality and post procedural complications

	N (%)
Intrahospitalni mortalitet/Hospital mortality	2 (4,6%)
30-dnevni mortalitet/30 day mortality	1 (2,3%)
Godišnji mortalitet/One year mortality	1 (5,5%)
Vaskularne komplikacije/Vascular complications	5 (11,3%)
Ubodno mjesto/Insertion point	1 (2,3%)
Peritonealno krvarenje/Peritoneal bleeding	1 (2,3%)
Pseudoaneurizma femoralne arterije /Femoral artery pseudoaneurysm	1 (2,3%)
Tamponada/Tamponade	2 (4,6%)
PVR ¹	17 (38,6%)
U tragu ili blagi/Trace or mild	16 (36,4)
Srednje teški ili teški/Moderate or sever	1 (2,3%)
Razvoj bloka provođenja/Conduction block	6 (13,63%)
Ugradnja ES-a ² /Implantation of PM ²	3 (6,8%)
Moždani udar/Stroke	0
Infarkt miokarda/Myocardial infarction	0
Neuspjela implantacija prve valvule /Failed implantation of first valve	3 (6,8%)
Hitni kardiokirurški zahvat/Urgent cardiac operation	1 (2,27%)

¹PVR – paravalvularna regurgitacija/paravalvular regurgitation

²ES – elektrostimulator srca/pace maker

jedan bolesnik od njih 18 koji su u jednogodišnjem praćenju. Vaskularne komplikacije nastupile su u 11,3% bolesnika te su sve uspješno sanirane osim u jednom, prije spomenutom slučaju, kad je bolesnik preminuo od posljedica tamponade. Paravalvularna regurgitacija u tragu ili blagog stupnja prisutna je u 36,4% slučajeva, a u samo jednom slučaju (2,3%) ona je bila teška (bolesnik koji je preminuo 33 dana nakon zahvata). U šest bolesnika razvile su se određene smetnje provođenja, a njih troje je trebalo ugradnju elektrostimulatora srca. Nije zabilježen nijedan moždani udar ili infarkt miokarda (tablica 4.).

Zaključak

Zaključno možemo reći da je danas transkateterska implantacija aortalnog zalistka (TAVI) zlatni standard u liječenju bolesnika s teškom aortalnom stenozom koji su vrlo visokoga kirurškog rizika ili imaju kontraindikaciju za klasični kirurški zahvat. Kao što je spomenuto, od kolovoza ove godine TAVI je službeno odobrena metoda liječenja bolesnika s teškom aortalnom stenozom srednjega kirurškog rizika. TAVI je vrlo sigurna i učinkovita metoda liječenja bolesnika s degeneracijom kirurškoga biološkog zalistka. Za sada nema podataka o degeneraciji obiju vrsta perkutanih srčanih zalistaka.

U usporedbi s velikim međunarodnim registrima rezultati primjene metode TAVI u KBC-u Zagreb čak su i bolji, što dokazuje da smo vrlo iscrpno provodili obradu i uključivanje bolesnika uzimajući u obzir velike financijske, ljudske i prostorne kapacitete koje iziskuje ova metoda liječenja. Mislimo da je na razini Republike Hrvatske potrebno najmanje 30 zahvata na milijun stanovnika, odnosno ukupno 120 zahvata. To je znatno niže od prosječnog broja zahvata na razini Europske unije gdje on iznosi 60 zahvata na milijun stanovnika (u Njemačkoj, primjerice, iznosi 120 na milijun stanovnika). Trenutačno se TAVI izvodi u tri centra u Republici Hrvatskoj: KBC-u Zagreb, KB Dubrava i KBC-u Rijeka.

Ovaj je rad izrađen bez financijske pomoći drugih institucija, poduzeća i organizacija.

LITERATURA

1. Vrhovac B, Jakšić B, Reiner Z i sur: Interna medicina. 4. izd. Zagreb: Medicinska biblioteka; 2008, str. 507.
2. Nkomo VT, Gardin JM, Skelton TN i sur: Burden of valvular heart diseases: a population-based study. *Lancet* 2006;368:1005–11.
3. Olsson M, Granström L, Lindblom D, Rosenqvist M, Rydén L. Aortic valve replacement in octogenarians with aortic stenosis: a case-control study. *J Am Coll Cardiol* 1992;20:1512–6.
4. Adams DH, Popma JJ, Reardon MK i sur: Transcatheter aortic-valve replacement with a self-expanding prosthesis. *N Engl J Med* 2014; 370:1790–8.
5. Carnero-Alcázar M, Maroto LC, Cobiella-Carnicera J i sur: Transcatheter versus surgical aortic valve replacement in moderate and high-risk patients: a meta-analysis. *Eur J Cardiothorac Surg* 2017;51(4):644–52. doi: 10.1093/ejcts/ezw388.
6. Olsson M, Janfäll H, Orth-Gomér K i sur: Quality of life in octogenarians after valve replacement due to aortic stenosis. A prospective comparison with younger patients. *Eur Heart J* 1996;17(4):583–9.
7. Lieberman EB, Bashore TM, Hermiller JB i sur: Balloon aortic valvuloplasty in adults: failure of procedure to improve long-term survival. *J Am Coll Cardiol* 1995;26:1522–8.
8. Badheka AO, Patel NJ, Singh V i sur: Percutaneous aortic balloon valvotomy in the United States: a 13-year perspective. *Am J Med* 2014; 127:744–53.
9. Hosokawa S, Hiasa Y, Seno A i sur: Predictors of early restenosis after intracardiac echocardiography guided antegrade balloon aortic valvuloplasty in high-risk or inoperable patients. *Cardiovasc Interv Ther* 2017, Jan 20. doi: 10.1007/s12928-016-0451-8.
10. Leon MB, Smith CR, Mack M i sur: Transcatheter aortic-valve implementation for aortic stenosis in patients who cannot undergo surgery. *N Engl J Med* 2010;363:1597–607.
11. Kapadia SR, Tuzcu EM, Makkar RR i sur: Long-term outcomes of inoperable patients with aortic stenosis randomly assigned to transcatheter aortic valve replacement or standard therapy. *Circulation* 2014; 130(17):1483–92.
12. Kapadia SR, Leon MB, Makkar RR i sur: 5-year outcomes of transcatheter aortic valve replacement compared with standard treatment for patients with inoperable aortic stenosis (PARTNER 1): a randomized controlled trial. *Lancet* 2015;385:2485–91.
13. Smith CR, Leon MB, Mack MJ i sur: Transcatheter versus surgical aortic-valve replacement in high-risk patients. *N Engl J Med* 2011;364: 2187–98.
14. Susheel K, Kodali SK, Mathew R i sur: Two-year outcomes after transcatheter or surgical aortic-valve replacement. *N Engl J Med* 2012;366: 1686–95.
15. Mack MJ, Leon MB, Smith CR i sur: 5-year outcomes of transcatheter aortic valve replacement or surgical aortic valve replacement for high surgical risk patients with aortic stenosis (PARTNER 1): a randomized controlled trial. *Lancet* 2015;385:2477–84.
16. Adams DH, Popma JJ, Reardon MJ i sur: Transcatheter aortic-valve replacement with self-expanding prosthesis. *N Engl J Med* 2014;370: 1790–8.
17. Holmes DR Jr, Brennan JM, Rumsfeld JS i sur: Clinical outcomes at 1 year following transcatheter aortic valve replacement. *JAMA* 2015; 313:1019–28.
18. Walther T, Hamm CW, Schuler G i sur: Perioperative Results and Complications in 15,964 Transcatheter Aortic Valve Replacements: Prospective Data From the GARY Registry. *J Am Coll Cardiol* 2015; 65:2173–80.
19. Duncan A, Ludman P, Banya W i sur: Long-term outcomes after transcatheter aortic valve replacement in high-risk patients with severe aortic stenosis: the U.K. Transcatheter aortic valve implantation registry. *JACC Cardiovasc Interv* 2015;8:645–53.
20. Leon MB, Smith CR, Mack MJ i sur: Transcatheter or Surgical Aortic-Valve Replacement in Intermediate-Risk Patients. *N Engl J Med* 2016; 374:1609–20.
21. Thourani VH, Kodali S, Makkar RR i sur: Transcatheter aortic valve replacement versus surgical valve replacement in intermediate-risk patients: a propensity score analysis. *Lancet* 2016;387:2218–25.
22. Nishimura RA, Otto CM, Bonow RO i sur: 2014 AHA/ACC guideline for the management of patients with valvular heart disease: a report of the American College of Cardiology/American Heart Association Task Force on Practice Guidelines. *J Am Coll Cardiol* 2014;63:e57–e185.
23. Joint Task Force on the management of Valvular Heart Disease of the European Society of Cardiology (ESC); European Association for Cardio-Thoracic Surgery (EACTS), Vahanian A i sur: Guidelines on the management of valvular heart disease (version 2012). *Eur Heart J* 2012;33:2451–96.

24. Holmes DR Jr, Mack MJ, Kaul S i sur. 2012 ACCF/AATS/SCAI/STS expert consensus document on transcatheter aortic valve replacement. *J Am Coll Cardiol* 2012;59:1200–54.
25. Kurra V, Schoenhagen P, Roselli EE i sur. Prevalence of significant peripheral artery disease in patients evaluated for percutaneous aortic valve insertion: Preprocedural assessment with multidetector computed tomography. *J Thorac Cardiovasc Surg* 2009;137:1258–64.
26. Wu VC, Kaku K, Takeuchi M i sur. Aortic root geometry in patients with aortic stenosis assessed by real-time three-dimensional transesophageal echocardiography. *J Am Soc Echocardiogr* 2014;27:32–41.
27. Jilaihawi H, Kashif M, Fontana G i sur. Cross-sectional computed tomographic assessment improves accuracy of aortic annular sizing for transcatheter aortic valve replacement and reduces the incidence of paravalvular regurgitation. *J Am Coll Cardiol* 2012;59:1275–86.
28. Khalique OK, Kodali SK, Paradis JM i sur. Aortic annular sizing using a novel 3-dimensional echocardiographic method: use and comparison with cardiac computed tomography. *Circ Cardiovasc Imaging* 2014;7:155–63.
29. Moss RR, Ivens E, Pasupati S i sur. Role of echocardiography in percutaneous aortic valve implantation. *JACC Cardiovasc Imaging* 2008;1:15–24.
30. Abdel-Wahab M, Mehili J, Freker C i sur. Comparison of balloon-expandable valves in patients undergoing transcatheter aortic valve replacement: the CHOICE randomized clinical trial. *JAMA* 2014;311:1503–14.
31. Daneault B, Kirtane AJ, Kodali SK i sur. Stroke associated with surgical and transcatheter treatment of aortic stenosis: a comprehensive review. *J Am Coll Cardiol* 2011;58:2143–50.
32. Pibarot P, Hahn RT, Weissman NJ, Monaghan MJ. Assessment of paravalvular regurgitation following TAVR: a proposal of unifying grading scheme. *JACC Cardiovasc Imaging* 2015;8:340–60.
33. Athappan G, Patvardhan E, Tuzcu EM i sur. Incidence, predictors, and outcomes of aortic regurgitation after transcatheter aortic valve replacement: meta-analysis and systemic review of literature. *J Am Coll Cardiol* 2013;61:1585–95.
34. Kodali S, Pibarot P, Douglas PA i sur. Paravalvular regurgitation after transcatheter aortic valve replacement with Edwards sapien valve in the PARTNER trial: characterizing patients and impact on outcomes. *Eur Heart J* 2015;36:449–56.
35. Van Belle E, Juthier F, Susen S i sur. Postprocedural aortic regurgitation in balloon-expandable transcatheter aortic valve replacement procedures: analysis of predictors and impact long-term mortality: insights from the FRANCE2 registry. *Circulation* 2014;129:1415–27.
36. Dworakowski R, Wendler O, Halliday B i sur. Device-dependent association between paravalvular aortic regurgitation and outcome after TAVI. *Heart* 2014;100:1939–45.
37. Van Belle E, Rauch A, Vincent F i sur. Von Willebrand Factor Multimers during Transcatheter Aortic-Valve Replacement. *N Engl J Med* 2016;375:335–44.
38. Généreux P, Cohen DJ, Mack MJ i sur. Incidence, predictors and prognostic impact of late bleeding complications after transcatheter aortic valve replacement. *J Am Coll Cardiol* 2014;64:2605–15.
39. Tomey MI, Mehran R. Bleeding avoidance in transcatheter aortic valve replacement: a call to ACTION? *JACC Cardiovasc Interv* 2014;7:152–3.
40. Rodes-Cabau J, Dauerman HL, Cohen MG i sur. Antithrombotic treatment in transcatheter aortic valve implementation: insights for cerebrovascular and bleeding events. *J Am Coll Cardiol* 2013;62:2349–59.
41. Koos R, Mahnken AH, Aktug O i sur. Electrocardiographic and imaging predictors for permanent pacemaker requirement after transcatheter aortic valve implantation. *J Heart Valve Dis* 2011;20:83–90.
42. Popma JJ, Adams DH, Reardon MJ i sur. Transcatheter aortic valve replacement using a self-expanding bioprosthesis in patients with severe aortic stenosis at extreme risk for surgery. *J Am Coll Cardiol* 2014;63:1972–81.
43. Meredith Am IT, Walters DL, Dumonteil N i sur. Transcatheter aortic valve replacement for severe symptomatic aortic stenosis using a repositionable valve system: 30-day primary endpoint results from REPRISE II study. *J Am Coll Cardiol* 2014;64:1339–48.
44. Latib A, Naim C, De Bonis M i sur. TAVR-associated prosthetic valve infective endocarditis: results of a large, multicenter registry. *J Am Coll Cardiol* 2014;64:2176–8.
45. Aminian A, Lalmand J, Dolatabadi D. Late contained aortic root rupture and ventricular septal defect after transcatheter aortic valve implantation. *Catheter Cardiovasc Interv* 2013;81(1):E72–5.
46. Thomas M, Schymik G, Walther T i sur. Thirty-day results of the SAPIEN aortic Bioprosthesis European Outcome (SOURCE) Registry: A European registry of transcatheter aortic valve implantation using the Edwards SAPIEN valve. *Circulation* 2010;122:62–9.
47. Latib A, Naganuma T, Abdel-Wahab T i sur. Treatment and clinical outcomes of transcatheter heart valve thrombosis. *Circ Cardiovasc Interv* 2015;8(4). pii: e001779.
48. Généreux P, Head SJ, Van Mieghem NM i sur. Clinical outcomes after transcatheter aortic valve replacement using valve academic research consortium definitions: a weighted meta-analysis of 3,519 patients from 16 studies. *J Am Coll Cardiol* 2012;59:2317–26.

