

Ponavljane luksacije peronealnih tetiva: prikaz uzastopne serije bolesnika i pregled literature

Bojanić, Ivan; Dimnjaković, Damjan; Smoljanović, Tomislav

Source / Izvornik: **Liječnički vjesnik, 2018, 140, 129 - 136**

Journal article, Published version

Rad u časopisu, Objavljena verzija rada (izdavačev PDF)

<https://doi.org/10.26800/LV-140-3-4-13>

Permanent link / Trajna poveznica: <https://um.nsk.hr/um:nbn:hr:105:402818>

Rights / Prava: [In copyright](#)/[Zaštićeno autorskim pravom.](#)

Download date / Datum preuzimanja: **2024-08-21**



Repository / Repozitorij:

[Dr Med - University of Zagreb School of Medicine
Digital Repository](#)



PONAVLJANE LUKSACIJE PERONEALNIH TETIVA: PRIKAZ UZASTOPNE SERIJE BOLESNIKA I PREGLED LITERATURE

RECURRENT PERONEAL TENDON DISLOCATION: A CONSECUTIVE CASE SERIES AND REVIEW OF THE LITERATURE

IVAN BOJANIĆ, DAMJAN DIMNJAKOVIĆ, TOMISLAV SMOLJANOVIĆ*

Deskriptori: Ozljede gležnja – kirurgija; Ozljede tetiva – etiologija, kirurgija; Ortopedski kirurški zahvati – metode; Ishod liječenja; Endoskopija; Recidiv

Sažetak. Cilj je rada prikazati cjelovit pregled dostupne literature o kirurškom liječenju ponavljanih luksacija peronealnih tetiva (LPT) i rezultate kirurškog liječenja LPT-a u našoj uzastopnoj seriji od 7 bolesnika. Želimo kreirati strategiju kirurškog liječenja LPT-a koja bi rezultirala optimalnim funkcionalnim ishodom. Rezultati dosad provedenih istraživanja pokazuju da je metoda kojom se gornji peronealni retinakul ponovo učvrsti na svoje anatomske mjesto na fibuli (tzv. singapurski postupak) izrazito učinkovita, s odličnim funkcionalnim rezultatima i tijekom višegodišnjeg praćenja. U prilog tim rezultatima govore i uspjesi kirurškog liječenja naših bolesnika. Velika prednost singapurskog postupka jest i mogućnost njegovog kombiniranja s drugim metodama, primjerice, s produblivanjem retromaleolarnog žlijeba na fibuli kada je on preplitak. Međutim, unatoč dokazanoj uspješnosti otvorenih kirurških metoda, a s obzirom na ubrzani razvoj tendoskopije peronealnih tetiva kao minimalno invazivne kirurške tehnike, vjeruje se da će se u bliskoj budućnosti kirurško liječenje ponavljanih luksacija peronealnih tetiva izvoditi potpuno tendoskopski.

Descriptors: Ankle injuries – surgery; Tendon injuries – etiology, surgery; Joint dislocation – surgery; Orthopedic procedures – methods; Treatment outcome; Endoscopy; Recurrence

Summary. The aim of this paper was to give a complete review of the current literature on surgical treatment of peroneal tendon dislocation and to present the results of surgical treatment in our consecutive case series of 7 patients in order to create a treatment strategy for optimal functional outcomes. The results of current research on surgical treatment of peroneal tendon dislocation as well as the outcome of treatment in our patients indicate that the repair of the superior peroneal retinaculum (the Singapore operation) is highly effective with excellent functional results after long term follow up. The great advantage of this technique is the possibility of combining this method with other procedures, such as retromalleolar groove deepening in the presence of a shallow retromalleolar groove. Despite the success of open surgery in the treatment of peroneal tendon dislocation due to the rapid development of tendoscopy of peroneal tendons as a minimally invasive surgical technique, it is believed that treatment of recurrent dislocation of peroneal tendons will be performed completely tendoscopically in the near future.

Liječ Vjesn 2018;140:129–136

Luksacija peronealnih tetiva (u daljem tekstu LPT) jest poremećaj o kojem govorimo kada jedna ili obje peronealne tetive izađu iz retromaleolarnog prostora prilikom aktivne ili pasivne kretnje dorzifleksije i everzije gležnja i stopala prelazeći pritom preko stražnjeg ruba lateralnog maleola i dolaze na lateralnu površinu fibule (slika 1.).¹⁻³ LPT je gotovo uvijek posljedica ozljede gležnja tijekom koje je došlo do pucanja gornjega peronealnog retinakula, ali opisane su, iako iznimno rijetko, i luksacije zbog kongenitalnog nedostatka peronealnog retinakula te luksacije koje su nastale u sklopu sindroma hiperomobilnosti zglobova.¹⁻⁹ Do pucanja gornjega peronealnog retinakula može doći prilikom inverzijske ozljede gležnja ili prilikom forsirane dorzifleksije evertiranog stopala.¹⁻⁸

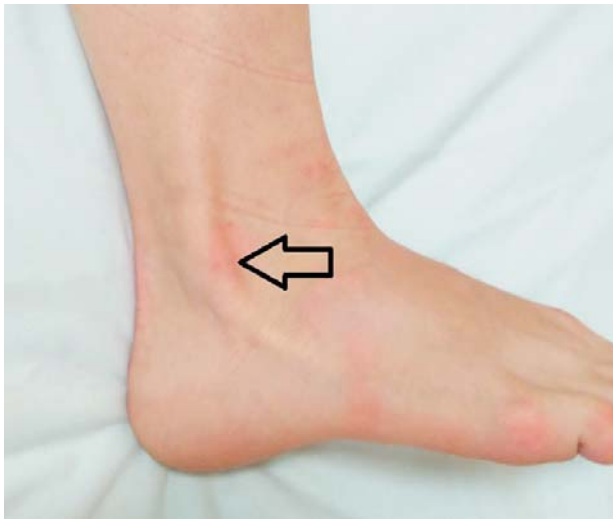S obzirom na način i mjesto oštećenja gornjega peronealnog retinakula Eckert i Davis¹⁰ opisuju tri tipa LPT-a, a Oden¹¹ je na osnovi svojeg istraživanja dodao i četvrti tip LPT-a (slika 2.). Najčešći je prvi tip LPT-a koji se, prema rezultatima provedenih istraživanja, nalazi u više od 50% slučajeva. Osnovna značajka tog tipa jest da su gornji peronealni retinakul i periost oljušteni sa stražnjeg ruba i lateralne površine fibule pa tako stvaraju prostor

između kosti, s jedne strane, i periosta s gornjim peronealnim retinakulom, s druge strane. Takav prostor naziva se „lažnim recesusom“ i u njega kliznu peronealne tetive(a) prilikom luksacije.¹⁰ Taj se, „lažni recesus“ može usporediti s Bankartovom lezijom u osoba s traumatskom prednjom luksacijom ramena.¹² Rezultati istraživanja pokazuju da je u 33% slučajeva riječ o tipu II luksacije u kojem se također stvara „lažni recesus“, a u njemu je zajedno s gornjim peronealnim retinakulom oljušten i vezivnohrskavični greben.¹⁰ Iznimno se rijetko susreće tip III (13%) u kojem su gornji peronealni retinakul i vezivnohrskavični greben otkinuti zajedno s komadićem kosti (slika 3.), a najrjeđe tip IV u kojem je peronealni retinakul otrgnut s hvatišta na petnoj kosti.^{10,11}

Za postavljanje dijagnoze, uz pomno uzetu anamnezu i detaljan klinički pregled, najvažnije je posumnjati na mo-

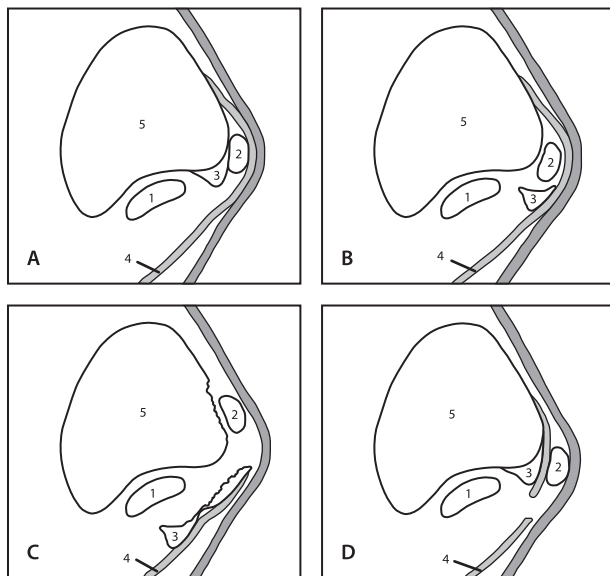
* **Klinika za ortopediju Medicinskog fakulteta Sveučilišta u Zagrebu, KBC Zagreb** (izv. prof. dr. sc. Ivan Bojanić, dr. med.; Damjan Dimnjaković, dr. med.; Tomislav Smoljanović, dr. med.)

Adresa za dopisivanje: Izv. prof. dr. sc. I. Bojanić, Klinika za ortopediju KBC-a Zagreb, Šalata 6/7, 10000 Zagreb; e-mail: artroboj@yahoo.com
Prilježeno 1. prosinca 2017., prihvaćeno 6. veljače 2018.



Slika 1. Luksiranaperonealna tetiva leži na lateralnoj površini fibule i označena je strjelicom

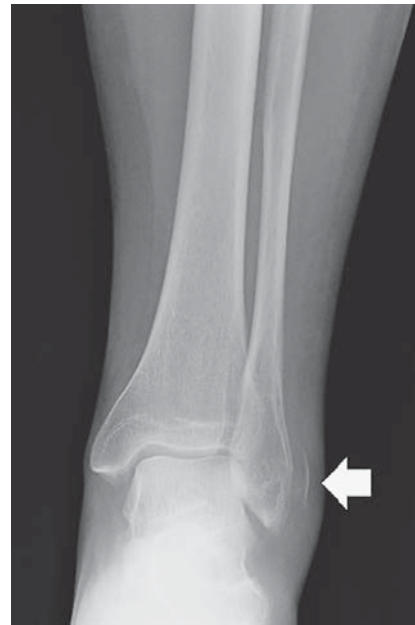Figure 1. Clinical appearance of dislocation of the peroneal tendon which is marked with arrow



Legenda/Legend: 1. tetiva kratkoga peronealnog mišića/peroneus brevis tendon; 2. tetiva dugoga peronealnog mišića/peroneus longus tendon; 3. vezivnohrskavični greben/the fibrocartilaginous ridge; 4. gornji peronealni retinakul/superior peroneal retinaculum; 5. fibula.

Slika 2. Shematski prikaz retromaleolarnog područja za svaki od četiri opisane stupnja luksacije peronealnih tetiva: a) tip I u kojem je gornji peronealni retinakul zajedno s periostom oguljen s fibule i odignut od kosti; b) tip II u kojem je vezivnohrskavični greben zajedno s gornjim peronealnim retinakulom oguljen s fibule i odignut od kosti; c) tip III u kojem su gornji peronealni retinakul i vezivnohrskavični greben otrgnuti zajedno s komadićem kosti fibule; d) tip IV u kojem je gornji peronealni retinakul otrgnut s hvatišta na petnoj kosti

Figure 2. Axial diagram of the anatomy of the retrofibular groove depicting various grades of peroneal tendon dislocation: a) Grade 1 – the superior peroneal retinaculum is separated and elevated from the fibula with periosteum from the collagenous lip and lateral malleolus; b) Grade 2 – the fibrocartilaginous ridge is elevated with the superior peroneal retinaculum and separated from the fibula; c) Grade 3 – a cortical fragment is avulsed with the collagenous lip and the superior peroneal retinaculum from the fibula; d) Grade 4 – the superior peroneal retinaculum is avulsed from its attachment on the calcaneus



Slika 3. Anteroposteriorna rendgenska snimka lijevoga gležnja. Otrgnuti komadić kosti uposterolateralnom dijelu distalne fibule poznat kao „znak mrlje” (označen strjelicom) patognomoničan je znak akutne luksacije peronealne tetive

Figure 3. Anteroposterior X-ray of the left ankle. A small osseous fragment adjacent to the posterolateral aspect of the distal fibula known as “fleck sign” (marked with arrow) is a pathognomonic sign of an acute peroneal tendon dislocation

gućnost LPT-a u osoba koje se nakon ozljede gležnja žale na pojavu boli i preskoka iza fibule.¹⁻⁸ Nakon kliničkog pregleda uvijek treba načiniti i rendgenske snimke gležnja, a od drugih slikovnih prikaza jedino dinamički UZ pomaže pri postavljanju dijagnoze.¹⁻⁸ Dombek i sur.¹³ izvijestili su da se tijekom prvog pregleda bolesnika LPT prepoznaje u manje od 60% slučajeva. Neoperacijsko liječenje, tj. imobilizacija gležnja u potkoljeničnoj sadrenoj čizmi tijekom šest tjedana, ima smisla samo nakon prve luksacije tetiva, i to jedino kod tipa I te eventualno tipa III (ovisno o veličini pomaka koštanog fragmenta od fibule). Istraživanja pokazuju da je u osoba s ponavljanim LPT-om neoperacijsko liječenje neuspješno u gotovo 75% slučajeva iz čega je razvidno da je u najvećem broju slučajeva LPT-a potrebno kirurško liječenje.^{10,14,15} Magnetska rezonancija (MR) i kompjutorizirana tomografija (CT) ne pomažu izravno pri postavljanju dijagnoze, ali su potrebne radi planiranja kirurškog liječenja. U literaturi nalazimo opise brojnih metoda kirurškog zbrinjavanja LPT-a, ali nema randomiziranog istraživanja koje bi determiniralo koja je metoda najprikladnija. Uglavnom je riječ o prikazima bolesnika ili pak o malim serijama bolesnika operiranih jednom metodom čime je otežana odluka o izboru najprikladnije metode kirurškog liječenja. U osnovi te zahvate možemo podijeliti na zahvate na mekim tkivima i one na kostima.¹⁻⁸

Nakon detaljne analize literature o kirurškom liječenju LPT-a, koju također prikazujemo u ovom radu, odlučili smo se za tzv. singapurski postupak, to jest metodu anatomske repozicije i ponovnog učvršćivanja (refiksacije) gornjega peronealnog retinakula za fibulu čime se zatvara „lažni recessus“, tzv. „Singapore“ metodu.^{12,16} Osnovni razlozi koji su nas vodili k izboru te metode bili su odlični rezultati na-

kon višegodišnjeg praćenja skupine od 21 bolesnika operiranog tim postupkom te direktno rješavanje najčešće posljedice LPT-a, a to je zatvaranje nastaloga „lažnog recesusa“ nad fibulom, kao i zbog mogućnosti kombiniranja te metode s nekim drugim načinima liječenja ako se tijekom zahvata uvidi potreba za time.^{12,16} Svrha ovog rada jest ispitati učinkovitost tzv. singapurskog postupka u liječenju LPT-a te usporediti ishod kirurškog liječenja LPT-a tim postupkom s rezultatima kirurškog liječenja drugim metodama objavljenima u dostupnoj literaturi.

Prikaz bolesnikâ

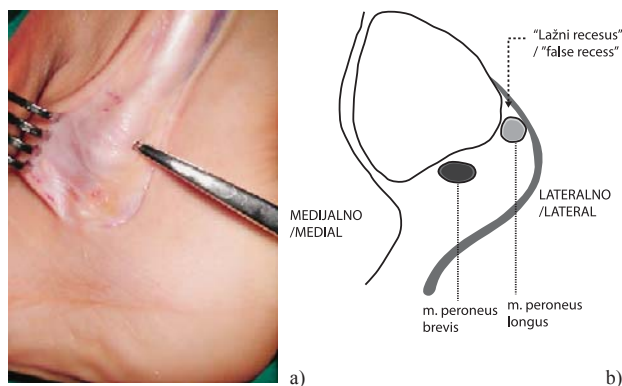
U Klinici za ortopediju KBC-a Zagreb i Medicinskog fakulteta Sveučilišta u Zagrebu u razdoblju od siječnja 2010. do prosinca 2015. godine sedam je bolesnika s LPT-om operirano tzv. singapurskim postupkom, metodom čiji su osnovni ciljevi anatomska repozicija i ponov-

no učvršćivanje gornjega peronealnog retinakula za fibulu (tablica 1.). Prosječna dob u trenutku zahvata bila je 33,3 godine (raspon od 17 do 56 godina). Inicijalna ozljeda gležnja utvrđena je u svih bolesnika, a prosječno razdoblje od ozljede do kirurškog zahvata iznosilo je 10,4 mjeseca (raspon od 1 do 24 mjeseca). U pet je bolesnika utvrđen tip I LPT-a prema Eckertovoj i Davisovoj podjeli, a u dva tip II. U svih je bolesnika utvrđen uobičajen izgled brazde na fibuli, tj. nije bila preplitka. U dva je bolesnika (br. 5 i 7 na tablici 1.) tijekom inspekcije retromaleolarnog prostora uočen spušten trbuh mišića peroneusa brevis (engl. *low-lying muscle belly*). Taj je „višak“ tijela mišića odmah očišćen prema proksimalno do mjesta gdje se tetive razdvajaju u zasebne ovojnice, 4 do 6 cm proksimalno od vrška fibule. U jednog je bolesnika (br. 4 na tablici 1.) prilikom pregleda tetiva uočena uzdužna ruptura tetive peroneusa brevis u dužini od oko 4 cm. Budući da je

Tablica 1. Opći podaci o operiranim bolesnicima u praćenju seriji uzastopnih slučajeva kirurškog liječenja ponavljanih luksacija peronealnih tetiva
Table 1. General information on the operated patients in the monitored series of consecutive cases of surgical treatment of recurrent dislocation of peroneal tendons

Dob (godine) /Age (years)	Spol* /Sex*	Način ozljeđivanja /Mechanism of injury	Razdoblje od ozljede do kirurškog zahvata (mjeseci) /Period from injury to surgical treatment (months)	Tip luksacije peronealnih tetiva* /Classification of the peroneal tendon dislocation*	Praćenje (mjeseci) /Follow-up (months)
25	Ž/F	doskok s visine / landing from a height	14	1	89
36	M/M	ozljeda gležnja za vrijeme igranja nogometa / ankle inversion injury during soccer	24	1	66
19	M/M	doskok s visine / landing from a height	6	1	63
56	M/M	ozljeda na skijanju / skiing-related trauma	12	1	45
44	Ž/F	ozljeda na skijanju / skiing-related trauma	1	2	45
36	M/M	ozljeda gležnja za vrijeme rada / ankle inversion injury during work	2	1	32
17	M/M	ozljeda gležnja za vrijeme igranja nogometa / ankle inversion injury during soccer	14	2	28

* Ž – ženski; M – muški / F – female; M – male. † Tip luksacije peronealnih tetiva prema podjeli Eckerta i Davisa koju je modificirao Ogden. / Classification of the peroneal tendon dislocation according to Eckert and Davis modified according to Ogden

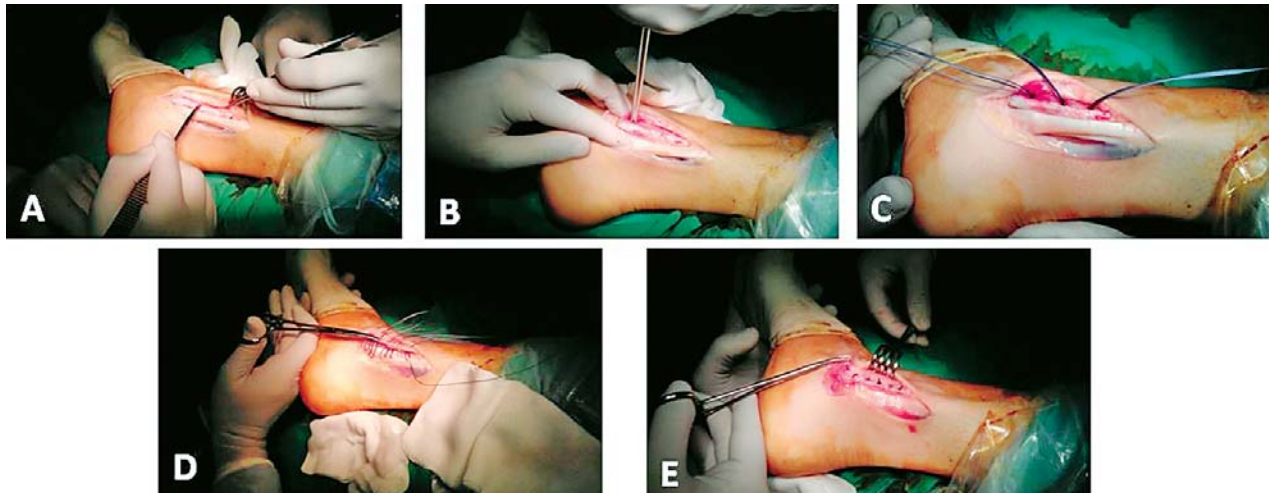


Slika 4. a) Intraoperacijska fotografija pokazuje da je gornji peronealni retinakul tanak i ožiljno promijenjen te da je tetiva peronealnog mišića luksirana i leži na lateralnoj površini fibule; b) Shematski prikaz poprečnog presjeka luksirane peronealne tetive s fotografije a). Gornji peronealni retinakul zajedno s periostomje oguljen je i odignut s fibule. Tetiva dugoga peronealnog mišića dislocirana je u „lažni recesus“ formiran između koštane površine fibule i gornjega peronealnog retinakula
Figure 4. a) Intraoperative photograph, showing that the superior peroneal retinaculum itself is thin and deficient with scar tissue and that the tendon of the peroneal muscle is dislocated and lying on the lateral surface of the fibula. b) Schematic transverse cross-section of dislocated peroneal tendon in the photograph a). The superior peroneal retinaculum together with periosteum is elevated from the fibula. The tendon of the long peroneal muscle is dislocated into a “false recess” formed between the bone surface of the fibula and the superior peroneal retinaculum.

nakon čišćenja mjesta rupture i uklanjanja devitaliziranih dijelova tetive preostalo više od 50% njezina poprečnog dijela, taj se preostali dio šavovima preoblikovao tako da je ponovo dobio izgled valjka, tj. načinjena je tzv. tubularizacija tetive (engl. *tubularization*). U svih je bolesnika kirurški zahvat protekao bez komplikacija, a one nisu zabilježene ni u poslijeoperacijskom razdoblju. Ispitanici su praćeni prosječno 52,6 mjeseci (raspon od 28 do 99 mjeseci) i za to vrijeme nije zabilježen nijedan ponovni LPT.

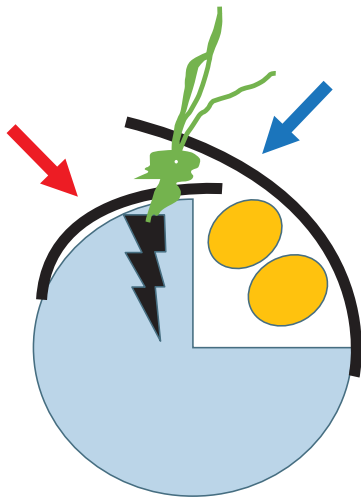
Operacijska tehnika

Zahvati su obavljani u spinalnoj anesteziji. Operirana noga bila je u blijedoj stazi. Bolesnici su bili položeni na bok noge koja se nije operirala i koja je bila savijena na koljenu. Takav položaj omogućavao je da se potkoljenica noge koja se operira postavi na podložak kako bi gležanj i stopalo bili slobodni i odignuti od podloge. Zahvat je počinjao ravnim rezom kože i potkožnog tkiva u dužini između 8 i 10 cm. Rez se protezao od vrška fibule duž njezina stražnjeg ruba prema proksimalno, prateći pritom tijekom peronealnih tetiva. Postupnim i pažljivim pristupom kroz potkožno tkivo pristupalo se na ostatni dio peronealnog retinakula i tada se još jedanput provjeravalo postoji li lažni recesus (slika 4.). Zatim se tkivo koje čini „krov“ lažnog recesusa, a sastoji se od ostataka peronealnog retinakula i periosta fibule, presijecalo uzdužno tik uz rub fi-



Slika 5. Intraoperacijske fotografije prikazuju kirurški zahvat tijekom kojeg se izvodi anatomska repozicija otrgnutoga gornjeg peronealnog retinakula na fibulu, tzv. singapurski postupak. a) „Lažni recessus“ koji je nastao između fibule i gornjega peronealnog retinakula. Ogoljena se površina fibule postuže instrumentom da bi se dobilo što bolje krvarenje; b) i c) Uza sam stražnji rub fibule postavljena su tri koštana sidra koja imaju po dva resorptivna konca; d) i e) Nakon što se povlačenjem konaca provjeri stabilnost sidara u kosti, gornji se peronealni retinakul rekonstruira prema sistemu „hlače preko prsluka“, pazeći pritom da se potpuno zatvori lažni recessus između ogoljene koštane površine fibule i gornjega peronealnog retinakula

Figure 5. Intraoperative photographs demonstrating anatomic reattachment of the superior peroneal retinaculum, operation known as Singapore operation. a) The “false recess” formed between the bony surface of the lateral malleolus and the superior peroneal retinaculum. The bony surface of the lateral malleolus is roughened with a periosteal elevator to produce a bleeding surface. b) and c) Three anchors with absorbable sutures are inserted along the posterior border of the lower fibula. d and e) After manual testing that the anchors cannot be dislodged, the superior peroneal retinaculum is reconstructed in a “vest-over-pants” fashion, making sure that the “false recess” between the bony surface of the lateral malleolus and the superior peroneal retinaculum is totally obliterated



Slika 6. Shematski prikaz zatvaranja „lažnog recessusa“ tzv. singapurskim postupkom. Koštano sidro (nacrtano crnom bojom) fiksira se u stražnji rub distalne fibule (nacrtana svjetloplavom bojom). Prvo se konci iz sidra (nacrtani zelenom bojom) provuku kroz periot i dio gornjega peronealnog retinakula (crvena strejljica) da bi se zatvorio „lažni recessus“. Zatim se istim koncima prošije drugi dio gornjega peronealnog retinakula (plava strejljica) da bi se zatvorio retromaleolarni prostor prema sistemu „hlače preko prsluka“ i spriječila ponovna luksacija peronealnih tetiva (nacrtane žutom bojom)

Figure 6. Schematic illustration of a closure of “false recess” by Singapore operation. The bone anchor (drawn in black) is set into the posterior border of the lower fibula (drawn in light blue colour). The sutures from anchor (drawn in green) are passed through superior peroneal retinaculum and periosteum (red arrow) to close the “false recess”. Then the same sutures pass through the second part of the superior peroneal retinaculum (blue arrow) to close the retromalleolar space reconstructed in a “pants-over-vest” fashion and to prevent redislocation of the peroneal tendons (drawn in yellow)

bule. Tako se pristupalo i na „dno“ lažnog recessusa, tj. na ogoljenu površinu fibule, kao i u retromaleolarni prostor (slika 5). Prvo se u retromaleolarnom prostoru utvrdio izgled brazde na stražnjoj strani fibule, a zatim su se detaljno pregledavale strukture koje su ispunjavale retromaleolarni prostor gledajući pritom ima li prisutnih anatomskih odstupanja (prekobrojna tetiva peronealnog mišića ili pak intrasinovijalno smješteno tijelo mišića peroneusa brevis). Na kraju su se pregledavale i same tetive radi uočavanja mogućih ruptura. Ako je nešto od navedenoga bilo uočeno, to se odmah rješavalo na uobičajeni način koji je opisan u literaturi.⁶ Zatim se pristupalo na „dno“ lažnog recessusa. S ogoljene površine fibule sastrugalo bi se instrumentom preostalo fibrozno tkivo dok se ne bi dobila čista koštana površina. Nakon toga su se uza sam rub fistule postavljala dva ili tri resorptivna koštana sidra (LUPINE® Loop Anchor, Mitek Sports Medicine, DePuy Synthes, 700 Orthopaedic Dr, Warsaw, IN 46582, Sjedinjene Američke Države). Prvo bi se sidro postavilo oko 1 cm proksimalno od vrška fibule. Sljedeća dva sidra postavljala su se proksimalnije od prvoga s razmakom između pojedinih sidara od 1,5 do 2 cm. Nakon aplikacije sidra odmah se manualno provjeravala njegova stabilnost, i to tako što su i operater i asistent pokušavali, povlačeći konce u suprotnom smjeru od smjera aplikacije sidra, iščupati sidro iz fibule. Nakon testiranja stabilnosti sidara konci iz svih sidara provučeni su kroz dio „krova“ lažnog recessusa koji je bio iznad fibule i zatim se taj dio fiksirao za ogoljenu kost vežući šavove od distalno prema proksimalno i pazeći pritom da lažni recessus bude potpuno obliteriran. Konci su se zatim provukli kroz preostali dio „krova“ lažnog retinakula i tada se taj dio navukao preko ruba fibule na prethodno fiksirani dio „krova“ prema siste-

Tablica 2. Prikaz osnovnih informacija o bolesnicima s luksacijom peronealnih tetiva iz objavljenih radova u kojima su prikazani rezultati kirurškog liječenja (anatomska repozicija i refiksacija gornjega peronealnogretinakula)
 Table 2. Presentation of basic information about patients with dislocation of the peroneal tendons from published papers in which the results of surgical treatment (repair of the superior peroneal retinaculum) were reported

Prvi autor, godina objave rada First author / year of publication	Broj bolesnika u istraživanju (omjer broja muških/ženskih bolesnika) Number of patients in the study (male/female ratio)	Prosječna dob u trenutku kirurškog zahvata u godinama (raspon) Average age of patients at surgery in years (range)	Vrijeme od ozljede do kirurškog zahvata u mjesecima (raspon) Time from injury to surgery in months (range)	Srednja vrijednost AOFAS [#] ova zbroja prije zahvata/na posljednjoj kontroli Average AOFAS [#] score before the procedure/at the last visit	Povratak sportskim aktivnostima nakon zahvata (postoci) Return to sports activities after surgery (percentage)	Broj ponovnih luksacija nakon zahvata Number of recurrent dislocations after surgery	Poslijeoperacijski tijek – praćenje u mjesecima (raspon) Average follow-up time in months (range)
Hui, 1998.	21 (18/3)	24 (16 – 36)	8 (4 – 20)	*	86	0	112 (42 – 180)
Adachi, 2006.	20 (17/3)	24 (13 – 46)	7 (3 – 48)	76,2/92,6	83	0	38 (24 – 86)
Maffulli, 2006.	14 (14/0)	25 (18 – 37)	10 (7 – 19)	54,3/94,5	*	0	38 (22 – 47)
Tomihara, 2010.	19 (15/4)	23 (12 – 45)	9 (3 – 60)	78,4/93,4	80	0	51 (18 – 120)
Cho, 2014.	16 (16/0)	21 (19 – 22)	*	58,5/91,3	100	1	25 (17 – 38)

* Podaci nisu navedeni u radovima / Data are not specified in the articles.

[#] AOFAS (Američko ortopedsko društvo za stopalo i gležanj)/AOFAS (American Orthopaedic Foot & Ankle Society).

Tablica 3. Prikaz osnovnih informacija o bolesnicima s luksacijom peronealnih tetiva iz objavljenih radova u kojima su prikazani rezultati kirurškog liječenja (produblivanje retromaleolarnog žlijeba na fibuli)
 Table 3. Presentation of basic information about patients with dislocation of the peroneal tendons from published papers in which the results of surgical treatment (deepening of the retromalleolar groove of the fibula) were reported

Prvi autor, godina objave rada First author / year of publication	Broj bolesnika u istraživanju (odnos broja muških/ženskih bolesnika) Number of patients in the study (male/female ratio)	Prosječna dob u trenutku kirurškog zahvata (raspon) u godinama (raspon) Average age of patients at surgery in years (range)	Vrijeme od ozljede do kirurškog zahvata u mjesecima (raspon) Time from injury to surgery in months (range)	Srednja vrijednost AOFAS [#] ova zbroja prije zahvata/na posljednjoj kontroli Average AOFAS [#] score before the procedure / at the last visit	Povratak sportskim aktivnostima nakon zahvata (postoci) Return to sports activities after surgery (percentage)	Broj ponovnih luksacija nakon zahvata Number of recurrent dislocations after surgery	Poslijeoperacijski tijek – praćenje u mjesecima (raspon) Average follow-up time in months (range)
Zoellner, 1979.	9 (7/2)	* (17 – 22)	*	*/*	*	0	24 (7 – 46)
Karlsson, 1996.	15 (10/5)	23 (*)	*	*/*	100	0	42 (24 – 84)
Kollias, 1997.	11 (*)	25 (*)	*	53/96	91	0	72 (24 – 102)
Porter, 2005.	13 (9/4)	24 (13 – 47)	4 (3 – 12)	*/*	100	0	35 (16 – 98)
Ogawa, 2007.	15 (8/7)	33 (14 – 59)	32 (1 – 80)	*/87	*	0	13 (3 – 36)
Walther, 2009.	23(*)	34 (16 – 57)	3 (0 – 12)	69/95	100	0	24
Cho, 2014.	13 (13/0)	20 (19 – 26)	*	59/92	100	0	33 (22 – 45)

* Podaci nisu navedeni u radovima / Data are not specified in the articles;

[#] AOFAS (Američko ortopedsko društvo za stopalo i gležanj)/AOFAS (American Orthopaedic Foot & Ankle Society)

mu „hlače preko prsluka“ (engl. *pants-over-vest*) (slika 6.). Tijekom šivanja gležanj je bio postavljen u everziju i blagu dorzalnu fleksiju. I za vrijeme zatvaranja rane gležanj je bio u tom položaju, a zatim se operirana noga postavila u prije pripremljenu potkoljeničnu sadrenu longetu u kojoj je gležanj bio u neutralnom položaju.

Poslijeoperacijska rehabilitacija

Tijekom prva dva poslijeoperacijska tjedna bolesnici su kontinuirano nosili potkoljeničnu sadrenu longetu. Za vrijeme tog razdoblja hodali su s pomoću podlaktičnih štaka pri čemu se nisu oslanjali na operiranu nogu. Na prvome kontrolnom pregledu, koji je u svih bio između 12. i 14. poslijeoperacijskog dana i tijekom kojeg su izvađeni šavovi, bolesnicima je postavljena potkoljenična sadrena čizma s petom za hod. Tu su čizmu nosili četiri tjedna, i to tako da su tijekom prva dva tjedna postupno sve više opterećivali operiranu nogu prilikom hoda, a sljedeća dva tjedna bilo im je dopušteno puno opterećenje. Na drugo-

me kontrolnom pregledu, koji je u svih bolesnika bio šest tjedana nakon učinjena zahvata, skinuta je imobilizacija. Nakon skidanja imobilizacije bolesnici su još četiri tjedna tijekom svih dnevnih aktivnosti nosili ortoza za gležanj koja im je onemogućavala kretanje inverzije/everzije u gležnju i u tom su razdoblju provodili fizikalnu terapiju. Pravocrtnim trčanjem bolesnici su smjeli započeti četiri mjeseca nakon zahvata, dok im se potpuni povratak sportskim aktivnostima dopuštao tek šest mjeseci od izvedenoga kirurškog zahvata.

Rasprava

Ishod liječenja u naših bolesnika, kao i rezultati dosad provedenih istraživanja o kirurškom liječenju LPT-a singapurskim postupkom, upućuju na to da je ta metoda izrazito učinkovita, s odličnim rezultatima i nakon višegodišnjeg praćenja.^{12,16–21} Tomu u prilog govori i samo jedan opisani slučaj ponovne luksacije nakon tako izvedenoga kirurškog zahvata.²⁰

Kirurški zahvati za liječenje LPT-a mogu se činiti ili na mekim tkivima ili na kostima. Među zahvatima koji se čine na mekim tkivima opisani su: A) anatomska repozicija i refleksacija gornjega peronealnog retinakula (singapurski postupak); B) nadomještanje i/ili pojačanje gornjega peronealnog retinakula transferom okolnog tkiva (primjerice dijelom Ahilove tetive, periostalnim flapom s fibule, tetivom mišića plantaris ili dijelom tetive mišića peroneusa brevis); C) preusmjeravanje peronealnih tetiva ispod kalkaneofibularnog ligamenta.¹⁻⁸ Zahvati na kostima izvode se tako da se načini brazda na pretpostavljenoj mjestu na stražnjoj površini fibule ili da se – ako ona postoji – još produbi, odnosno da se na fibulu postavi koštani presadak koji ima ulogu mehaničke zapreke i tako onemogućuje luksaciju tetiva.¹⁻⁸ Ovom ćemo se prilikom detaljnije osvrnuti na tri metode, a to su: anatomska repozicija i refleksacija gornjega peronealnog retinakula, metoda kojom se produbljuje retromaleolarni žlijeb na fibuli te metoda kojom se preusmjeravaju peronealne tetive tako da prolaze ispod kalkaneofibularnog ligamenta. Razlozi tomu jesu, prvo, što su to najčešće rabljene metode kirurškog liječenja, a, drugo, što se često međusobno kombiniraju radi postizanja optimalnog rezultata liječenja.¹⁻⁸

Das De i Balasubramaniam¹² usporedili su 1985. godine pojavu „lažnog recesus“ s Bankartovom lezijom kod ponavljane luksacije ramenog zgloba i na osnovi tog zapažanja osmislili su kirurški zahvat. Temelj tog zahvata, koji su nazvali „singapurski postupak“, jest ponovno pričvršćivanje odignutog periosta i gornjega peronealnog retinakula s distalnog dijela fibule na kost s pomoću konaca čime se zatvara „lažni recesus“. U svojem prvom objavljenom radu, u kojem su i opisali tu metodu, prikazali su prvih sedam operiranih bolesnika kod kojih je dobio izvrstan funkcionalni rezultat.¹² Na tablici 2. prikazani su rezultati istraživanja liječenja LPT-a singapurskim postupkom koja su izvještavala o liječenju 10 i više bolesnika.¹⁶⁻²⁰ Osim tih većih serija, odlični rezultati singapurskog postupka zamijećeni su i u manjim serijama bolesnika pa su tako, primjerice, i Millar i Garg²¹ 2009. godine izvjestili o odličnom rezultatu u četiri operirana bolesnika. Maffulli i sur.¹⁸ opisali su 2006. godine modifikaciju singapurskog postupka, a osnovna je razlika u tome što se, umjesto bušenja rupa u fibuli i provlačenja konaca kroz njih, na stražnji rub distalnog dijela fibule postavljaju koštana sidra koja na sebi već imaju konac. Kod tih su bolesnika postavljali tri do četiri neresorptivna koštana sidra (Mitek GII, Ethicon Ltd, Edinburgh, Scotland). Tu smo modifikaciju i mi prihvatili pa od 2010. godine zahvat izvodimo na taj način. Primjena koštanih sidara pojednostavnjuje zahvat i skraćuje njegovo trajanje, što nosi niz dobiti bolesniku, ali povisuje trošak.

Od 1979. godine kada su Zoellner i Clancy²² opisali produbljivanje retromaleolarnog žlijeba na fibuli pa do danas to je jedna od najupotrebljavanijih metoda kirurškog liječenja LPT-a. No, valja odmah istaknuti da su sastavni dio tog zahvata u svim serijama (tablica 3.) bili popravak i repozicija gornjega peronealnog retinakula šavovima ili pak pojačanje peronealnog retinakula transferom okolnog tkiva.^{20,22-27} Tako su, primjerice, Zoellner i Clancy²², kao i Saxena i Ewen,²⁸ periostalnim flapom s fibule ili pojačavali ili pak nanovo izvodili gornji peronealni retinakul, dok su Porter i sur.²⁵ reponirali i refiksirali retinakul šavovima kroz rupe načinjene u fibuli vrlo slično kao što je opisano i u originalnoj tehnici „singapurskog postupka“. Fibrokartilaginorna površina žlijeba po kojoj

klize peronealne tetive može se produbiti izravnim bušenjem žlijeba bušilicom ostavljajući ga pritom potpuno prekrivenim spongioznom kosti.^{20,22-27} Budući da je postojala bojazan da hrapava površina spongiozne kosti ošteti tetive koje klize po njoj u retromaleolarnom žlijebu, razvijene su tehnike kojima se žlijeb može produbiti tako da se pritom očuva njegova originalna fibrokartilaginorna površina. Jedna od tih tehnika jest produbljivanje žlijeba neizravnim bušenjem pri čemu se kost buši bušilicom od vrška fibule prema proksimalno usporedno s retromaleolarnim žlijebom.^{20,22-27} Kada se dovoljno kosti ukloni bušilicom, dno se žlijeba samo utisne dublje u fibulu ostajući pritom prekriveno fibrokartilaginornom površinom. Žlijeb se može produbiti i tako da se dio retromaleolarnog žlijeba izreže i odigne od koštane podloge poput poklopca. Zatim se kiretom ukloni dio kosti koji se nalazi ispod odignutog poklopca. Na kraju se poklopac utisne natrag u fibulu stvarajući novi žlijeb dijelom pokriven fibrokartilaginornom površinom, a dijelom spongioznom kosti.^{20,22-27} No, valja istaknuti da, bez obzira na način produbljivanja žlijeba, u literaturi ne nalazimo izvješća o pojavi komplikacija niti opise pojave adhezija tetiva, a ni opise njihova oštećenja zbog trenja o rubove žlijeba ili zbog dodira sa spongioznom kosti.^{20,22-27}

Osnovni smisao kirurškog liječenja LPT-a preusmjeravanjem peronealnih tetiva ispod kalkaneofibularnog ligamenta jest u tome da taj ligament onda preuzme funkciju nekompetentnoga gornjega peronealnog retinakula i tako stabilizira peronealne tetive. Platzgummer je 1967. godine opisao tu metodu, a izvodio ju je tako što je presjekao kalkaneofibularni ligament blizu hvatišta za fibulu, postavio peronealne tetive ispod kalkaneofibularnog ligamenta koji je zatim zašio na njegovo prirodno hvatište.²⁹ Uz to u svih je bolesnika produbio retromaleolarni žlijeb. Izvijestio je o odličnom rezultatu u svih sedam bolesnika koje je pratio između 2 i 11 godina.²⁹ Steinbock i Pinsger tim su postupkom operirali 17 bolesnika, a u svojem su radu prikazali odlične rezultate bez pojave ponovne luksacije u 13 bolesnika koje su pratili između 2 i 13,5 godina.³⁰ Opisane su modifikacije te metode, i to u prvom redu radi očuvanja integriteta kalkaneofibularnog ligamenta pa je tako, primjerice, Leitz³¹ izveo osteotomiju vrška fibule, dok su Poll i Duijffes³² odvajali hvatište kalkaneofibularnog ligamenta s kalkaneusa. Modifikacija koju su Poll i Duijffes opisali i izvjestili o odličnom rezultatu bez pojave ponovnih luksacija u svih 10 bolesnika praćenih prosječno 4 godine, najviše je zaživjela.³² Tako su, primjerice, Ferroudji i sur.³³ te Wang i sur.³⁴ izvjestili o odličnom rezultatu uz samo jednu ponovnu luksaciju tetiva nakon tako izvedenog zahvata u sveukupno 36 bolesnika. Valja istaknuti da su u pojedinih bolesnika i oni produbljivali retromaleolarni žlijeb. Sarmiento i Wolf³⁵ opisali su 1975. godine u prikazu bolesnika modifikaciju originalne Platzgummerove metode tako da su presjekli peronealne tetive, provukli ih zatim ispod intaktnoga kalkaneofibularnog ligamenta i ponovo zašili. Martens i sur.³⁶ tom su metodom operirali 11 LPT-a u devet bolesnika i izvjestili o odličnom rezultatu liječenja bez ponovnih luksacija u svih bolesnika nakon prosječnog praćenja od 30 mjeseci. Kao osnovni nedostatak metode preusmjeravanja peronealnih tetiva ispod kalkaneofibularnog ligamenta valja istaknuti moguću pojavu smanjene pokretljivosti gležnja i stopala nakon zahvata zbog pojave adhezija oko tetiva i prenapućenosti u prostoru ispod kalkaneofibularnog ligamenta.³⁷ Tako su, primjerice, Stenquist i sur.³⁷ izvjestili da su čak u 4 od 18 (22,2%) operiranih bolesnika

morali u drugom aktu načiniti adheziolizu tetiva radi poboljšanja opsega pokreta i smanjenja boli.

Tendoskopija peronealnih tetiva posljednjih je godina postala metodom izbora kirurškog liječenja ozljeda i oštećenja tih tetiva. Valja istaknuti da se tendoskopija peronealnih tetiva može izvoditi i kao samostalan zahvat, ali i u kombinaciji s nekim drugima, bilo artroskopskim bilo otvorenim kirurškim zahvatima u području gležnja.³⁸⁻⁴¹ Van Dijk i Kort³⁸ opisali su 1998. godine tehniku peronealne tendoskopije s pomoću dvaju standardnih ulaza, a to su proksimalni, koji se izvodi između 2 i 2,5 cm proksimalno od vrška lateralnog maleola te distalni, koji se čini između 1,5 i 2 cm distalno od vrška lateralnog maleola. Tendoskopija se izvodi standardnim artroskopom (4,5 mm, 30°), a samo iznimno potreban je artroskop manjeg promjera (2,7 mm, 30°). Tek 2006. godine nalazimo u literaturi prvo izvješće o tendoskopskom liječenju LPT-a. Tada je Lui⁴² izvjestio o dva bolesnika s LPT-om kod kojih je tendoskopski izveo anatomsku repoziciju i refleksiju gornjega peronealnog retinakula na fibulu koristeći se pritom koštanim sidrima. Guillo i sur.⁴³ opisali su detaljno 2013. godine tendoskopski zahvat kojim su u sedam muškaraca prosječne životne dobi od 33 godine izveli anatomsku repoziciju i refleksiju gornjega peronealnog retinakula koristeći se dvama resorptivnim koštanim sidrima. Izvijestili su da su se svi bolesnici vratili svojim sportskim aktivnostima, i to na istu razinu kao i prije zahvata. Tijekom prosječnog praćenja od 22 mjeseca (raspon 15 – 28) ni u jednog bolesnika nije došlo do ponovne luksacije tetiva.⁴³ U jednog se bolesnika morao načiniti novi zahvat tri mjeseca nakon tendoskopije tijekom kojeg je uklonjen jedan od šavova kojima je bio refiksiran retinakul jer je kontinuirano iritirao kožu. De Leeuw i sur.⁴⁴ prikazali su 2008. godine endoskopsku tehniku produblivanja retromaleolarnog žlijeba na fibuli. Pritom su rabili endoskopski pristup kroz dva ulaza u stražnji dio gležnja koji su 2000. godine opisali van Dijk i sur.⁴⁵ da bi zatim s pomoću trećeg ulaza, postavljenog 4 cm proksimalno od standardnoga posterolateralnog ulaza, pristupili u retromaleolarni žlijeb, odmaknuli tetive i s pomoću motoriziranog instrumenta produbili žlijeb. Vega i sur.⁴⁶ izvjestili su 2013. godine o uspješnom liječenju sedam bolesnika prosječne dobi od 24 godine, bez pojave ponovne luksacije tetiva nakon prosječnog praćenja od 15 mjeseci, u kojih su tendoskopije peronealnih tetiva izvedene na uobičajen način – samo su produbili retromaleolarni žlijeb. Valja istaknuti da su u četiri od sedam operiranih bolesnika tijekom zahvata dijagnosticirali i otrgnuće gornjega peronealnog retinakula s fibule, ali ga nisu reponirali i fiksirali natrag na fibulu. Vega i sur.⁴⁶ nisu izvjestili o komplikacijama ni tijekom zahvata, a ni u poslijeoperacijskom razdoblju. No, izvjestili su o pojavi neugode i osjetu preskoka u retromaleolarnom području prilikom aktivnog pokreta everzije i dorzifleksije stopala u dva bolesnika, a u jednog od njih tijekom zahvata dijagnosticirano je otrgnuće gornjega peronealnog retinakula. U tih se bolesnika tijekom kontrolnih pregleda nije uspijevalo luksirati tetive iz retromaleolarnog prostora, a zbog tih su smetnja za vrijeme sportske aktivnosti morali nositi ortoza za gležanj. Jednakim su postupkom Maqdes i sur.⁴⁷ operirali dječaka u dobi od 13 godina i izvjestili o odličnom rezultatu uz potpuni povrat sportskim aktivnostima već tri mjeseca nakon zahvata, i to bez pojave ponovne luksacije i/ili boli tijekom praćenja od 24 mjeseca.

Iako Van Dijk i sur.⁴⁸ u sistematskom pregledu literature o povratku sportskim aktivnostima i kliničkom ishodu nakon kirurškog liječenja LPT-a u istom kontekstu spomi-

nju i komentiraju rezultate liječenja subluksacije peronealnih tetiva u omotaču (engl. *intrasheath subluxation of peroneal tendons*), ipak mislimo da je riječ o dva entiteta koji se u mnogočemu razlikuju pa se niti mogu niti smiju zajedno analizirati. Prvo, LPT nastaje kao posljedica ozljede gležnja koja dovodi do oštećenja gornjega peronealnog retinakula, dok je u bolesnika sa subluksacijom peronealnih tetiva u omotaču gornji peronealni retinakul potpuno očuvan, a bolesnici prije pojave preskoka ne navode ozljedu ili je ona minorna.⁴⁹ Drugo, u bolesnika s LPT-om jedino ispitivač može tijekom pregleda luksirati tetivu(e) iz retromaleolarnog prostora preko ruba lateralnog maleola na fibulu, i to ili manualno ili s pomoću Safranovog testa, dok ih pokretanjem gležnja i stopala bolesnik ne može luksirati. Upravo je suprotna situacija u bolesnika sa subluksacijom peronealnih tetiva u omotaču.^{49,50} Naime, tijekom pregleda tih bolesnika ispitivač ne može nikakvim manevrom luksirati tetivu(e) iz retromaleolarnog prostora, već jedino bolesnik svojom aktivnom, maksimalnom kretnjom, i to dorzifleksije i everzije stopala i gležnja dovodi do pojave preskoka u retromaleolarnom području, a taj se preskok može i vidjeti i palpirati.^{49,51} Osim toga, valja istaknuti da taj preskok nikada ne pomiče tetive preko ruba lateralnog maleola, već one ostaju u retromaleolarnom prostoru. Dakle, dok je u bolesnika s LPT-om uzrok luksacije tetive(a) ozljeda gornjega peronealnog retinakula, u bolesnika sa subluksacijom peronealnih tetiva u omotaču gornji peronealni retinakul potpuno je očuvan, a uzrok nastanka preskoka jest promjena uobičajenog anatomske položaja peronealnih tetiva u retromaleolarnom prostoru.^{49,51} Razlikuju se dva tipa subluksacije: dok se u jednom tetiva peroneusa longusa subluksira ispred tetive peroneusa brevis (tip A), u drugome se tetiva peroneusa longusa subluksira kroz uzdužni rascjep tetive peroneusa brevis (tip B).^{49,51} Valja istaknuti da su neka anatomska odstupanja uzroci nastanka subluksacije tipa A, primjerice, izbočina na pretpostavljenome mjestu brazde na stražnjoj strani fibule, odnosno prekobrojan peronealni mišić ili pak intrasinovijalno smješteno tijelo mišića peroneusa brevis. Ako preskok dovodi i do pojave boli, potrebno je liječenje koje je redovito uvijek kirurško, a danas se ono u najvećem broju slučajeva izvodi endoskopski.^{49,51-53} Tako su, primjerice, Vega i sur.⁵² 2011. godine prikazali šest bolesnika s tipom A subluksacije: u tri su uklonili „spušten trbuh“ peroneusa brevis, u dva resecirali prekobrojan peronealni mišić (m. peroneus quartus), a u dva produbili fibulu (u jednog su i resecirali prekobrojan mišić i produbili fibulu). Tri su bolesnika prikazali Michels i sur.⁵³ 2013. godine: dok su u dva uklonili „spušten trbuh“ peroneusa brevis, treći je imao subluksaciju tipa B i njemu su samo uklonili puknut dio tetive i očistili mjesto puknuća. Prema svemu rečenome može se zaključiti da je subluksacija peronealnih tetiva u omotaču poseban entitet koji se niti može niti treba gledati u kontekstu LPT-a i za liječenje kojih je tendoskopski zahvat danas metoda izbora.

Zaključak

Uvijek valja posumnjati na mogućnost postojanja LPT-a u osoba koje se nakon ozljede gležnja žale na pojavu boli i povremenog preskoka iza fibule i/ili na nestabilnost. Za postavljanje dijagnoze LPT-a dovoljni su pomno uzeta anamneza i detaljan klinički pregled, a pomoći može i dinamički UZ pregled. Neoperacijsko liječenje LPT-a u najvećem je broju slučajeva neuspješno. Za planiranje

kirurškog liječenja savjetuje se načiniti CT i/ili MR, i to radi procjene koštane anatomije fibule i kalkaneusa (CT), odnosno radi uočavanja nekih anatomskih varijacija u retromaleolarnom prostoru (MR). Rezultati dosad provedenih istraživanja o kirurškom liječenju LPT-a, kao i ishod liječenja u naših bolesnika, upućuju na to da je tzv. singapurski postupak izrazito učinkovit, s odličnim funkcionalnim rezultatima i nakon višegodišnjeg praćenja. Tomu u prilog govori i samo jedan opisani slučaj ponovne luksacije nakon kirurškog zahvata. Stoga možemo zaključiti da je singapurski postupak izvođen otvorenim načinom danas metoda izbora za kirurško liječenje LPT-a. No, mislimo da će se u bliskoj budućnosti taj zahvat izvoditi potpuno tendoskopski, s jednako dobrim rezultatima i bez pojave ponovnih luksacija peronealnih tetiva.

LITERATURA

- Selmani E, Gjata V, Gjika E. Current concepts review: peroneal tendon disorders. *Foot Ankle Int* 2006;27:221–8.
- Ogawa BK, Thordarson DB. Current concepts review: peroneal tendon subluxation and dislocation. *Foot Ankle Int* 2007;28:1034–40.
- Philbin TM, Landis GS, Smith B. Peroneal tendon injuries. *J Am Acad Orthop Surg* 2009;17:306–17.
- Heckman DS, Gluck GS, Parekh SG. Tendon disorders of the foot and ankle, part 1: peroneal tendon disorders. *Am J Sports Med* 2009;37:614–25.
- Roth JA, Taylor WC, Whalen J. Peroneal tendon subluxation: the other lateral ankle injury. *Br J Sports Med* 2010;44:1047–53.
- Bojanić I, Dimnjaković D, Smoljanović T. I peronealne tetive postoje, zar ne? *Liječ Vjesn* 2014;136:269–77.
- Espinosa N, Maurer MA. Peroneal tendon dislocation. *Eur J Trauma Emerg Surg* 2015;41:631–7.
- Saragas NP, Ferrao PN, Mayet Z, Eshraghi H. Peroneal tendon dislocation/subluxation - Case series and review of the literature. *Foot Ankle Surg* 2016;22:125–30.
- Purnell ML, Drummond DS, Engber WD, Breed AL. Congenital dislocation of the peroneal tendons in the calcaneovalgus foot. *J Bone Joint Surg Br* 1983;65:316–9.
- Eckert WR, Davis EA. Acute rupture of the peroneal retinaculum. *J Bone Joint Surg Am* 1976;58:670–2.
- Oden RR. Tendon injuries about the ankle resulting from skiing. *Clin Orthop Relat Res* 1987;216:63–9.
- Das De S, Balasubramaniam P. A repair operation for recurrent dislocation of peroneal tendons. *J Bone Joint Surg Br* 1985;67:585–7.
- Dombek MF, Lamm BM, Saltrick K, Mendicino RW, Catanzariti AR. Peroneal tendon tears: a retrospective review. *J Foot Ankle Surg* 2003;42:250–8.
- Stover CN, Bryan DR. Traumatic dislocation of the peroneal tendons. *Am J Surg* 1962;103:180–6.
- Escalas F, Figueras JM, Merino JA. Dislocation of the peroneal tendons. Long-term results of surgical treatment. *J Bone Joint Surg Am* 1980;62:451–3.
- Hui JH, Das De S, Balasubramaniam P. The Singapore operation for recurrent dislocation of peroneal tendons: long-term results. *J Bone Joint Surg Br* 1998;80:325–7.
- Adachi N, Fukuhara K, Tanaka H, Nakasa T, Ochi M. Superior retinaculoplasty for recurrent dislocation of peroneal tendons. *Foot Ankle Int* 2006;27:1074–8.
- Maffulli N, Ferran NA, Oliva F, Testa V. Recurrent subluxation of the peroneal tendons. *Am J Sports Med* 2006;34:986–92.
- Tomihara T, Shimada N, Yoshida G, Kaneda K, Matsuura T, Satake S. Comparison of modified Das De procedure with Du Vries procedure for traumatic peroneal tendon dislocation. *Arch Orthop Trauma Surg* 2010;130:1059–63.
- Cho J, Kim JY, Song DG, Lee WC. Comparison of outcome after retinaculum repair with and without fibular groove deepening for recurrent dislocation of the peroneal tendons. *Foot Ankle Int* 2014;35:683–9.
- Millar TMS, Garg SK. The Singapore operation for chronic recurrent peroneal tendon subluxation – Short-term follow-up in four patients. *Foot Ankle Surg* 2009;15:146–8.
- Zoellner G, Clancy W Jr. Recurrent dislocation of the peroneal tendon. *J Bone Joint Surg Am* 1979;61:292–4.
- Karlsson J, Eriksson BI, Sward L. Recurrent dislocation of the peroneal tendons. *Scand J Med Sci Sports* 1996;6:242–6.
- Kollias SL, Ferkel RD. Fibular grooving for recurrent peroneal tendon subluxation. *Am J Sports Med* 1997;25:329–35.
- Porter D, McCarroll J, Knapp E, Torma J. Peroneal tendon subluxation in athletes: fibular groove deepening and retinacular reconstruction. *Foot Ankle Int* 2005;26:436–41.
- Ogawa BK, Thordarson DB, Zalavras C. Peroneal tendon subluxation repair with an indirect fibular groove deepening technique. *Foot Ankle Int* 2007;28:1194–7.
- Walther M, Morrison R, Mayer B. Retromalleolar groove impaction for the treatment of unstable peroneal tendons. *Am J Sports Med* 2009;37:191–4.
- Saxena A, Ewen B. Peroneal subluxation: surgical results in 31 athletic patients. *J Foot Ankle Surg* 2010;49:238–41.
- Platzgummer H. Über ein einfaches Verfahren zur operative Behandlung der habituellen Peroneaussehenluxation. *Arch Orthop Unfallchir* 1967;61:144–50.
- Steinböck G, Pinsger M. Treatment of the peroneal tendon dislocation by transposition under the calcaneofibular ligament. *Foot Ankle Int* 1994;15:107–11.
- Leitz G. Modifikation des von Platzgummer angegebenen Verfahrens zur operativen Behandlung der habituellen Peronealsehenluxation. *Arch Orthop Unfallchir* 1968;64:245–51.
- Pöll RG, Duijffes F. The treatment of recurrent dislocation of the peroneal tendons. *J Bone Joint Surg Br* 1984;66:98–100.
- Ferroudjy M, Spaas F, Martens M. Rerouting operation for recurrent dislocation of the peroneal tendons by the Pöll and Duijffes procedure. *Foot Ankle Surg* 2003;9:103–8.
- Wang CC, Wang SJ, Lien SB, Lin LC. A new peroneal tendon rerouting method to treat recurrent dislocation of peroneal tendons. *Am J Sports Med* 2009;37:552–7.
- Sarmiento A, Wolf M. Subluxation of peroneal tendons. *J Bone Joint Surg Am* 1975;57:115–6.
- Martens MA, Noyez JF, Mulier JC. Recurrent dislocation of the peroneal tendons. Results of rerouting the tendons under the calcaneofibular ligament. *Am J Sports Med* 1986;14:148–50.
- Stenquist DS, Gonzalez TA, Tepolt FA, Kramer DE, Kocher MS. Calcaneofibular ligament transfer for recurrent peroneal tendon subluxation in pediatric and young adult patients. *J Pediatr Orthop* 2018;38(1):44–48. doi: 10.1097/BPO.0000000000000731.
- Van Dijk CN, Kort N. Tendoscopy of the peroneal tendons. *Arthroscopy* 1998;14:471–8.
- Sammarco VJ. Peroneal tendoscopy: indications and techniques. *Sports Med Arthrosc* 2009;17:94–9.
- Vega J, Golano P, Batista JP, Malagelada F, Pellegrino A. Tendoscopic procedure associated with peroneal tendons. *Tech Foot & Ankle* 2013;12:39–48.
- Bojanić I, Dimnjaković D, Bohaček I, Smoljanović T. Peroneal tendoscopy – more than just a solitary procedure: case-series. *Croat Med J* 2015;56:57–62.
- Lui TH. Endoscopic peroneal retinaculum reconstruction. *Knee Surg Sports Traumatol Arthrosc* 2006;14:478–81.
- Guillo S, Calder JD. Treatment of recurring peroneal tendon subluxation in athletes: endoscopic repair of the retinaculum. *Foot Ankle Clin* 2013;18:293–300.
- de Leeuw PAJ, VanDijk CN, Golanó P. A 3-portal endoscopic groove deepening technique for recurrent peroneal tendon dislocation. *Tech Foot Ankle Surg* 2008;7:250–6.
- van Dijk CN, Scholten PE, Krips R. A 2-portal endoscopic approach for diagnosis and treatment of posterior ankle pathology. *Arthroscopy* 2000;16:871–6.
- Vega J, Batista JP, Golanó P, Dalmau A, Viladot R. Tendoscopic groove deepening for chronic subluxation of the peroneal tendons. *Foot Ankle Int* 2013;34:832–40.
- Maqdes A, Steltzlen C, Pujol N. Endoscopic fibular groove deepening for stabilisation of recurrent peroneal tendons instability in a patient with open physes. *Knee Surg Sports Traumatol Arthrosc* 2017;25:1925–8.
- van Dijk PA, Gianakos AL, Kerkhoffs GM, Kennedy JG. Return to sports and clinical outcomes in patients treated for peroneal tendon dislocation: a systematic review. *Knee Surg Sports Traumatol Arthrosc* 2016;24:1155–64.
- Raikin SM, Elias I, Nazarian LN. Intratheath subluxation of the peroneal tendons. *J Bone Joint Surg Am* 2008;90:992–9.
- Safran MR, O'Malley D Jr, Fu FH. Peroneal tendon subluxation in athletes: new exam technique, case reports, and review. *Med Sci Sports Exerc* 1999;31:S487–92.
- Bojanić I, Dimnjaković D, Smoljanović T, Lovrić D. Endoskopsko liječenje subluksacije peronealnih tetiva u trinaestogodišnjeg dječaka. *Paediatr Croat* 2014;58:135–40.
- Vega J, Golanó P, Dalmau A, Viladot R. Tendoscopic treatment of intratheath subluxation of the peroneal tendons. *Foot Ankle Int* 2011;32:1147–51.
- Michels F, Jambou S, Guillo S, Van Der Bauwhede J. Endoscopic treatment of intratheath peroneal tendon subluxation. *Case Rep Med* 2013;2013:274685.