

Povezanost pojave peritumoralnih pukotina u duktalnom invazivnom karcinomu dojke s miofibroblastičnom reakcijom strome

Leniček, Tanja; Kos, Marina

Source / Izvornik: **Liječnički vjesnik, 2018, 140, 190 - 199**

Journal article, Published version

Rad u časopisu, Objavljena verzija rada (izdavačev PDF)

<https://doi.org/10.26800/LV-140-7-8-25>

Permanent link / Trajna poveznica: <https://um.nsk.hr/um:nbn:hr:105:743124>

Rights / Prava: [In copyright](#) / [Zaštićeno autorskim pravom.](#)

Download date / Datum preuzimanja: **2024-07-25**



Repository / Repozitorij:

[Dr Med - University of Zagreb School of Medicine
Digital Repository](#)



POVEZANOST POJAVE PERITUMORALNIH PUKOTINA U DUKTALNOM INVAZIVNOM KARCINOMU DOJKE S MIOFIBROBLASTIČNOM REAKCIJOM STROME

THE CORRELATION OF PERITUMORAL CLEFTS WITH MYOFIBROBLASTIC STROMAL REACTION IN INVASIVE DUCTAL BREAST CARCINOMA

TANJA LENIČEK¹, MARINA KOS^{1,2}

Deskriptori: Tumori dojke – metabolizam, patologija; Duktalni karcinom dojke – metabolizam, patologija; Miofibroblasti – metabolizam, patologija; Stromalne stanice – metabolizam, patologija; Limfne metastaze; Tumorska invazivnost; Aktini; Glatki mišići; Vimentin; Antigeni, CD34; Imunohistokemija

Sažetak. Cilj: Utvrditi postoji li povezanost između peritumoralnih pukotina i miofibroblastične reakcije strome u duktalnim invazivnim karcinomima dojke bez posebnih obilježja. Metode: U 100 invazivnih duktalnih karcinoma dojke u žena analizirani su postojanje peritumoralnih pukotina i imunohistokemijska izraženost CD34, vimentina i glatkomišićnog aktina (SMA) u tumorskoj stromi. Rezultati: Peritumoralne pukotine nađene su u 92% karcinoma, dok u okolnom tkivu i oko žarišta duktalnog karcinoma *in situ* nisu nađene. Proširenost pukotina bila je 5 do 100%. Apsolutni postotak peritumoralnih pukotina bio je znatno povezan s količinom SMA+ miofibroblasta u stromi, veličinom tumora i pT-stadijem bolesti, prisutnošću metastaza u aksilarnim limfnim čvorovima i udjelom pozitivnih limfnih čvorova. Tumori s opsežno izraženim peritumoralnim pukotinama (u > 30% tumora) imali su znatno veću količinu SMA+ miofibroblasta u stromi, češće metastaze u aksilarne limfne čvorove i veći udio pozitivnih limfnih čvorova. Zaključak: Peritumoralne pukotine morfološki su izraz promijenjenih osobina tumorske strome u obliku zadobivanja miofibroblastičnog fenotipa.

Descriptors: Breast neoplasms – metabolism, pathology; Carcinoma, ductal, breast – metabolism, pathology; Myofibroblasts – metabolism, pathology; Stromal cells – metabolism, pathology; Lymphatic metastasis; Neoplasm invasiveness; Actins; Muscle, smooth; Vimentin; Antigens, CD34; Immunohistochemistry

Summary. Aim: To determine the correlation of peritumoral retraction clefts and myofibroblastic stromal reaction in invasive breast carcinomas of no special type. Methods: Peritumoral clefts were analyzed in 100 invasive ductal breast carcinomas. Stromal reaction was analyzed immunohistochemically with CD34, vimentin and smooth muscle actin (SMA). Results: Peritumoral clefts were found in 92% of invasive carcinoma tissue and were absent in surrounding normal tissue and around ducts of *in situ* component. The extent of peritumoral clefts ranged from 5% to 100% and correlated significantly with the quantity of SMA+ stromal myofibroblasts, increased tumor size, pT stage, presence of lymph node metastasis and the rate of positive lymph nodes. Extensive peritumoral clefts (in >30% of tumor tissue) correlated significantly with higher quantity of SMA+ myofibroblasts, higher frequency of lymph node metastases and higher rate of positive lymph nodes. Conclusion: Peritumoral retraction clefts are morphological expression of the phenotypic changes of tumor stromal cell that acquire myofibroblastic characteristics.

Liječ Vjesn 2018;140:190–199

Peritumoralne pukotine (engl. *peritumoral clefts*) prvi su opisali Halpert i sur. 60-ih godina prošlog stoljeća, proučavajući adenokarcinome prostate, ali je njihova važnost dugo zanemarivana.^{1,2} One se često mogu uočiti na rutinski obojenim histološkim preparatima bazeocelularnog karcinoma kože, gdje su jedan od dijagnostičkih kriterija, ali i u tkivu karcinoma prostate te mikropapilarnim inačicama karcinoma različitih organa poput dojke, debelog crijeva, mokraćnog sustava i drugdje.^{3–5} Varma i sur. te Krušlin i sur. proučavali su pojavnost peritumoralnih pukotina u uzorcima tkiva prostate dobivenim iglenom biopsijom i na uzorcima tkiva tumora nakon radikalne prostatektomije. Pritom su uočili da se ovo morfološko svojstvo statistički značajno češće pojavljuje u adenokarcinomu prostate u usporedbi s kontrolnom grupom benignih promjena prostate i s normalnim tkivom prostate. Isti autori predložili su da se utvrđeni znatni postotak peritumoralnih

pukotina vrednuje kao dijagnostički kriterij adenokarcinoma prostate, osobito u uzorcima dobivenim iglenom biopsijom. Novija istraživanja ovih autora otkrivaju da je prisutnost jako izraženih peritumoralnih pukotina u karcinomima prostate jasno povezana s agresivnijim tumorskim fenotipom, kraćim razdobljem do biokemijskog recidiva bolesti i kraćim preživljenjem.^{5,6}

U tkivu invazivnog karcinoma dojke pojavnost peritumoralnih pukotina uočena je češće nego u karcinomu *in*

¹Klinički zavod za patologiju i citologiju „Ljudevit Jurak“, KBC Sestre milosrdnice, Zagreb (dr. sc. Tanja Leniček, dr. med.; prof. dr. sc. Marina Kos, dr. med.), ²Zavod za patologiju Medicinskog fakulteta Sveučilišta u Zagrebu

Adresa za dopisivanje: Prof. dr. sc. M. Kos, Klinički zavod za patologiju i citologiju „Ljudevit Jurak“, KBC Sestre milosrdnice, Vinogradska 29, 10000 Zagreb; e-mail: dr.marina.kos2412@gmail.com

Primljeno 9. veljače 2018., prihvaćeno 15. svibnja 2018.

situ pa ih neki smatraju jeftinim i učinkovitim „markerom invazivnog karcinoma“ i mogućim dijagnostičkim pomagalom.^{7,8} U istraživanju Iriea i sur. pokazalo se da oko 60% karcinoma dojke pokazuje različitu izraženost peritumoralnih pukotina te da je njihov nalaz statistički značajno povezan s veličinom, histološkim tipom i gradusom tumora, kao i s limfovaskularnom invazijom, zahvaćenošću aksilarnih limfnih čvorova, znatno lošijom prognozom i kraćim preživljenjem bolesnica. Također, pokazalo se da postoji znatna pozitivna povezanost između proširenosti peritumoralnih pukotina i limfangiogeneze (mjerene s pomoću gustoće limfnih žila i ekspresije vaskularnog endotelnog čimbenika rasta C/VEGF-C/ u središtu tumora i na periferiji) te se zaključilo da je veća pojavnost peritumoralnih pukotina povezana s agresivnijim fenotipom tumora.^{8,9}

Na smrznutim rezovima tumorskog tkiva peritumoralne se pukotine ne uočavaju pa je ovo morfološko svojstvo tradicionalno shvaćano kao artefakt nastao zbog retrakcije strome prilikom fiksacije i laboratorijske obrade tkiva.¹ Poboľšanjem kvalitete laboratorijskog postupka smanjuje se mogući nastanak artefakata te su, prema novijim shvaćanjima, peritumoralne pukotine morfološka promjena čijem nastanku vjerojatno pridonose biološke značajke tumora poput abnormalnosti bazalne membrane, gubitka adhezivnih čimbenika i izraženosti kolagenaza ili drugih enzima ekstracelularnog matriksa koji su odgovorni za invazivni rast tumora. Danas se zna da karcinom ne obilježava samo nekontrolirana dioba epitelnih stanica već i poremećena interakcija epitelnih komponente tumora i mezenhimalne strome koja epitelnu komponentu okružuje. To međudjelovanje tumora i njegove strome ima važnu ulogu u razvoju i progresiji tumora, a promjene stromalnog mikrookoliša poput razvoja žila (angiogeneze i limfangiogeneze), promjene sastava ekstracelularnog matriksa, nalaza upalnih stanica ili nebalansirane aktivnosti proteaza imaju ključnu ulogu u rastu i invaziji tumora.¹⁰ Više istraživača misli da su peritumoralne pukotine neprepoznati put limfatičkog širenja tumora kroz kompleksnu mrežu stromalnih (prelimfatičkih) kanala povezanu s glavnim limfatičkim sustavom tkiva dojke, s objašnjenjem da interakcija strome i tumora potiče pretvorbu mezenhimalnih stanica strome u endotelne stanice te da bi peritumoralne pukotine mogle biti rani stadij limfokapilarne invazije gdje ta pretvorba nije privedena kraju.⁷⁻⁹ S obzirom na to, peritumoralne pukotine u karcinomu dojke česti su dijagnostički problem, jer morfološki oponašaju limfovaskularnu invaziju koja se nalazi u oko 15% invazivnih duktalnih karcinoma dojke.¹¹ Pretpostavili smo da peritumoralne pukotine u invazivnom karcinomu dojke nastaju kao posljedica promjena u tumorskoj stromi, a cilj su istraživanja bili određivanje prisutnosti i zastupljenosti fibroblasta i miofibroblasta u stromi, kao i utvrđivanje povezanosti pojave miofibroblasta s pojavom peritumoralnih pukotina u tkivu invazivnoga duktalnog karcinoma dojke bez posebnosti.

Materijal i metode

U istraživanju je upotrijebljen arhivski materijal dobio nakon operacije tumora dojke i histološki verificirane dijagnoze invazivnoga duktalnog karcinoma bez posebnih obilježja (engl. *no special type*) na Kliničkom zavodu za patologiju i citologiju „Ljudevit Jurak“ Kliničkoga bol-

ničkog centra Sestre milosrdnice u Zagrebu. Analizirano je 100 slučajeva invazivnoga duktalnog karcinoma dojke čija je dijagnoza postavljena u žena, u razdoblju od 1. 1. 1998. godine do 1. 6. 2007. godine. Od 100 slučajeva 41 (41%) bio je bez metastaza u limfne čvorove aksile, a 59 (59%) s njima.

Prvotna dijagnoza nakon operacije postavljena je na uzorcima tumora obrađenim standardnom histološkom metodom koja uključuje fiksaciju tkiva u 10%-tome pufiranom formalinu i uklanjanje u parafinske blokove, rezanje na debljinu od 5 µm, deparafiniranje i bojenje hemalaun-eozinom (HE). Za imunohistokemijsku (IH) analizu upotrijebljeni su dodatni prerezi tkiva. Prisutnost fibroblasta i miofibroblasta analizirana je imunohistokemijski upotrebom monoklonskih protutijela na vimentin (monoklonsko mišje; klon V9; kod M 0725; razrjeđenje 1 : 50; Dako Epos, Danska), CD34 (monoklonsko mišje; klon QBEnd 10; kod M 7165; razrjeđenje 1 : 50; Dako Epos, Danska) i glatkomišićni aktin – SMA (monoklonsko mišje; klon 1A4; kod M 0851; razrjeđenje 1 : 50; Dako Epos, Danska). Imunohistokemijska analiza tumora na vimentin, CD34 i SMA učinjena je metodom LSAB kao vizualizacijskim sustavom na automatiziranom stroju za imunohistokemijsko bojenje Dako TechMate™ uz primjenu streptavidin imunoperoksidaze prema protokolu MSIP (engl. *microwave streptavidin immunoperoxidase*). (Mio)fibroblasti su se smatrali pozitivnima na promatrana bojenja ako su citoplazme pokazivale žučkasto-smeđu obojenost. Imunohistokemijska reakcija stanica tumorske strome na vimentin i CD34 (odnosno prisutnost i zastupljenost fibroblasta) određivana je na malom povećanju mikroskopa (40×), na cijeloj površini odabranog prereza kroz tumor, a bilježena je semikvantitativno u obliku postotka imunoreaktivnih stanica na temelju kojeg su pacijentice svrstane u skupine koje su označene brojem ovisno o izraženosti reakcije. Tako je odsutnost reakcije označena s 0, slabo izražena reakcija (reakcija izražena u do 33% stanica) označena je brojem 1, srednje izražena reakcija označena brojem 2 smatrala se ona u 33 do 66% stanica, a jako izražena reakcija označena brojem 3 bila je pozitivna reakcija u više od 66% stanica.

Uz postotak imunoreaktivnih stanica strome na vimentin dodatno je bilježen i intenzitet te reakcije, i to kao slaba reakcija za blagu obojenost citoplazme stromalnih stanica i kao jaka reakcija za intenzivnu obojenost citoplazme stromalnih stanica. S obzirom na to da pozitivnu imunohistokemijsku reakciju na vimentin daju i fibroblasti i miofibroblasti, a pozitivna reakcija na SMA nalazi se samo u miofibroblastima, reakcija stanica tumorske strome na SMA (odnosno prisutnost i zastupljenost miofibroblasta) određena je tako što se jačina obojenosti stanica strome na SMA usporedila s jačinom njihove obojenosti na vimentin, i to pregledom preparata na malom povećanju (40×) cijelom površinom odabranog prereza kroz tumor. Pritom se reakcija stromalnih stanica na SMA određivala kao: slaba (1) kad je bila slabije izražena nego reakcija na vimentin i jaka (2) kad je reakcija stromalnih stanica na SMA bila izražena jednako ili jače nego reakcija na vimentin.

Peritumoralnim pukotinama smatrali su se slobodni prostori bez endotelnog pokrova, koji su okruživali tumorske stanice, žlijezde i gnijezda i odvajali ih od okolne strome. Prisutnost peritumoralnih pukotina određena je s pomoću svjetlosnog mikroskopa na vidnom polju malog

povećanja (40×) na svim dostupnim histološkim preparatima svakog od analiziranih tumora te je zastupljenost bilježena u obliku postotka invazivnog karcinoma koji pokazuje peritumoralne pukotine.

Statističkom obradom dobivenih rezultata prvo je apsolutni postotak peritumoralnih pukotina uspoređen sa svim kliničkim, histološkim i imunohistokemijskim parametrima koji su promatrani u ovom radu da bi se vidjelo postoji li među njima povezanost. Zatim je učinjena statistička analiza krivuljom ROC (engl. *receiver operating characteristic*) kojom je, dijeleći pacijentice u dvije prognostički različite skupine (one s metastazama u limfnim čvorovima aksile i one bez njih), određena prediktivna, granična vrijednost postotka peritumoralnih pukotina (engl. *cut-off*). Prema graničnoj vrijednosti dobivenoj analizom ROC, pacijentice su svrstane u dvije skupine (one s postotkom peritumoralnih pukotina manjim ili jednakim graničnoj vrijednosti i one s postotkom tih pukotina većim od granične vrijednosti).

Na temelju takve podjele pacijentica u dvije skupine promatrala se povezanost drugih histoloških i imunohistokemijskih parametara s izraženošću peritumoralnih pukotina. To su bili: veličina tumora (izražena u mm) i pT-stadij, histološki gradus tumora u skladu s Nottinghamskom modifikacijom Bloom-Richardsonove klasifikacije prema Elstonu i Ellisu, zahvaćenost aksilarnih limfnih čvorova (pN-stadij), udio pozitivnih aksilarnih limfnih čvorova dobiven kao omjer broja pozitivnih i negativnih limfnih čvorova, status estrogenskih i progesteronskih receptora i status HER2/neu određivan prema imunohistokemijskoj reakciji.¹² Od kliničkih parametara s izraženošću peritumoralnih pukotina uspoređena je dob pacijentica. Od ostalih značajka vidljivih na histološkim preparatima upotrijebljenim u istraživanju, s nalazom peritumoralnih pukotina uspoređivao se način rasta tumora, definiran kao ekspanzivni (dobro ograničen tumor, čvorasta oblika, građen od tumorskih stanica i dezmozoplastične strome) ili infiltrativni (kad je tumor infiltrirao preegzistirajuće strukture).

S obzirom na raspodjelu podataka, u radu su upotrijebljeni neparametrijski testovi (Spearmanov koeficijent korelacije, Mann-Whitneyev U-test i Wilcoxonov test) te neparametrijski način prikaza podataka (medijan i pripadajući interkvartilni raspon). U analizi razlika u kategorijskim varijablama upotrijebljen je χ^2 -test. Za određivanje statistički značajne granične vrijednosti peritumoralnih pukotina (engl. *cut-off value*) upotrijebljena je analiza ROC. Sve p-vrijednosti manje od 0,05 smatrane su značajnima. Pri analizi rabljena je programska potpora IBM SPSS Statistics 19.0.0.1.

Rezultati

Peritumoralne pukotine s različitom izraženošću pronađene su u 92% (92/100) analiziranih duktalnih invazivnih karcinoma dojke bez posebnosti, a proširenost peritumoralnih pukotina kretala se od 5 do 100% (tablica 1., slika 1.). Uz tkivo tumora u 28% (28/100) slučajeva nalazilo se i uredno građeno tkivo dojke s očuvanim duktusima i acinusima. Peritumoralne pukotine nisu uočene oko kanalića i acinusa normalnog tkiva dojke, kao ni oko žarišta duktalnog karcinoma *in situ*. Statističkom usporedbom apsolutnog postotka peritumoralnih pukotina s kliničkim, histološkim i imunohistokemijskim parametrima nađe-

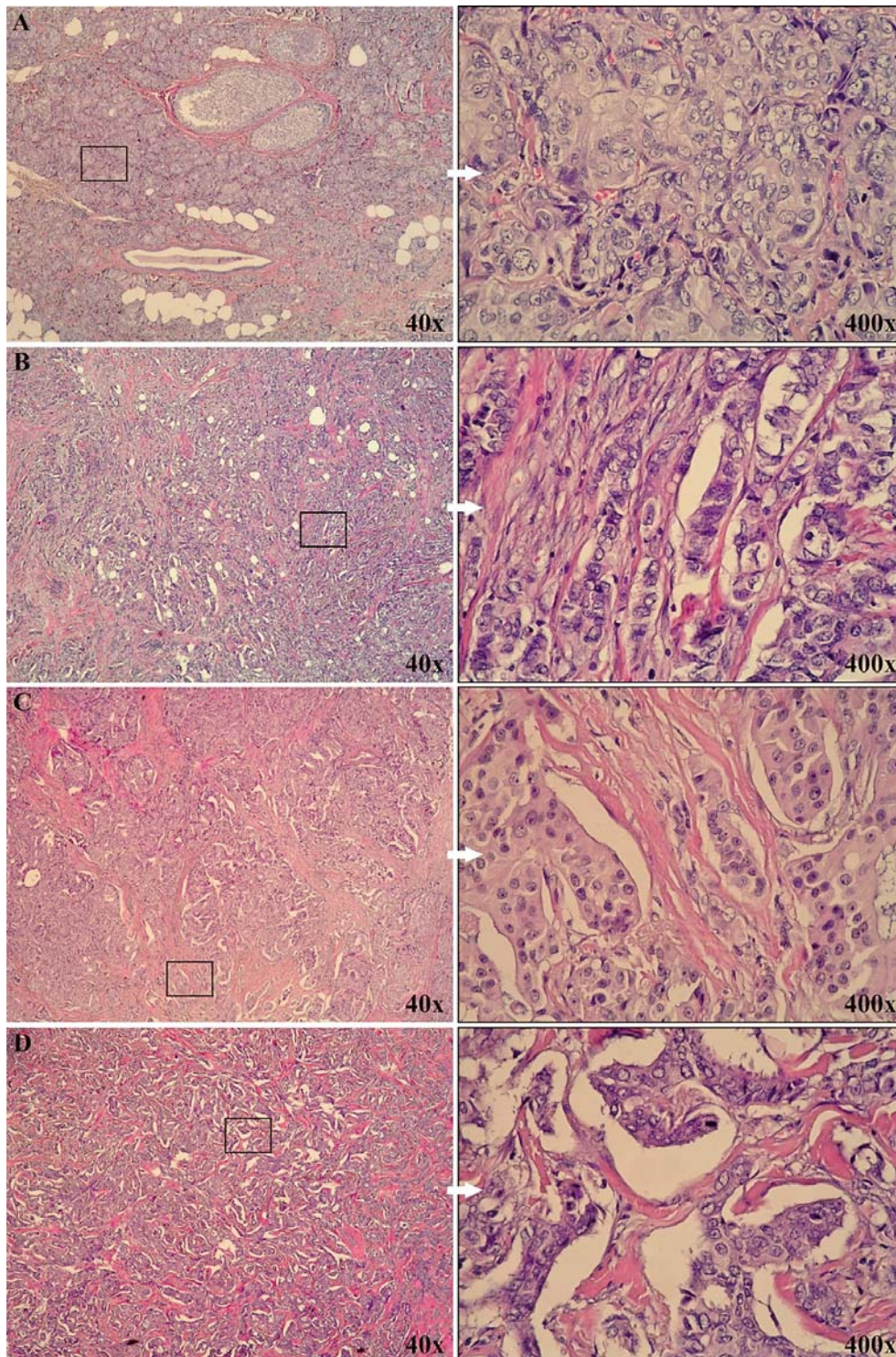
no je da je veći postotak peritumoralnih pukotina bio statistički značajno povezan s većim promjerom (veličinom) tumora u mm ($p = 0,009$), pT-stadijem bolesti ($p = 0,018$), prisutnošću metastaza u aksilarnim limfnim čvorovima ($p < 0,001$) i udjelom pozitivnih limfnih čvorova ($p < 0,001$) te s jačinom obojenosti strome karcinoma na SMA ($p < 0,001$).

Dodatno učinjenom statističkom analizom ROC, kojom su bolesnice podijeljene u dvije prognostički različite skupine (skupinu s metastazama u aksilarnim limfnim čvorovima i skupinu bez njih), kao znatna granična vrijednost (engl. *cut-off*) utvrđena je izraženaost peritumoralnih pukotina od 30% (osjetljivost 73% i specifičnost 63%). Na temelju dobivene granične vrijednosti peritumoralnih pukotina od 30% karcinomi dojke podijeljeni su u dvije skupine: onu koja je sadržavala peritumoralne pukotine u $\leq 30\%$ površine tumora, što se smatralo oskudnim nalazom, i na onu u kojoj su peritumoralne pukotine nađene u $> 30\%$ površine tumora, što se smatralo opsežnim (ekstenzivnim) nalazom. Od 100 promatranih slučajeva 33% karcinoma nije sadržavalo peritumoralne pukotine ili su one bile oskudne, a u 67% karcinoma bile su opsežno izražene. Rezultati usporedbe promatranih kvantitativnih i kategorijskih pokazatelja s izraženošću peritumoralnih pukotina u dvije skupine bolesnica (s oskudnim i s opsežnim nalazom peritumoralnih pukotina) pokazuju da se u skupini bolesnica s karcinomima dojke koji sadržavaju opsežne peritumoralne pukotine statistički značajno češće nalaze metastaze u aksilarnim limfnim čvorovima i da je u tih bolesnica znatno veći udio pozitivnih limfnih čvorova u odnosu prema negativnima. Karcinomi dojke s opsežnim nalazom peritu-

Tablica 1. Izraženost peritumoralnih pukotina u 100 slučajeva invazivnoga duktalnog karcinoma dojke bez posebnih obilježja (engl. *no special type*)

Table 1. Expression of peritumoral clefts in 100 cases of invasive ductal carcinoma of no special type

Izraženost peritumoralnih pukotina (% Tumorskog tkiva) /Expression of peritumoral clefts (% Of tumor tissue)	Broj slučajeva /Number of cases
0%	8
5%	5
10%	5
15%	2
20%	11
25%	2
30%	9
35%	0
40%	4
45%	5
50%	1
55%	4
60%	7
65%	2
70%	9
75%	0
80%	8
85%	5
90%	8
95%	4
100%	1



Slika 1. Izraženost peritumoralnih pukotina (HE): A – tumor bez peritumoralnih pukotina, B – tumor s 20% peritumoralnih pukotina, C – tumor sa 60% peritumoralnih pukotina, D – tumor s 90% peritumoralnih pukotina

Figure 1. Expression of peritumoral clefts (HE): A – tumor with no clefts, B – tumor with 20% of clefts, C – tumor with 60% of clefts, D – tumor with 90% of clefts

moralnih pukotina pokazali su i znatno izraženiju reakciju na SMA u stromi (tablice 2. i 3.). Usporedbom prosječne veličine tumora (i pT-stadija bolesti) između skupine bolesnica s oskudnim i onih s opsežnim nalazom peritumoralnih pukotina dobivenim prema analizi ROC, nije nađe-

na statistički značajna povezanost između veličine tumora (odnosno pT-stadija) i peritumoralnih pukotina ($P = 0,08$). Preostali promatrani pokazatelji (dob, gradus tumora, status hormonskih receptora i izraženost HER2/neu) nisu pokazali povezanost s izraženošću peritumoralnih pukoti-

Tablica 2. Usporedba kvantitativnih vrijednosti između skupina peritumoralnih pukotina prema analizi ROC ($\leq 30\%$ i $> 30\%$): Mann-Whitneyev U-testTable 2. Comparison of quantitative values between the groups of peritumoral clefts by ROC analysis ($\leq 30\%$ i $> 30\%$): Mann-Whitney U test

Kvantitativna vrijednost /Quantitative value	Kleftovi: skupine /Clefts: groups	N	Aritmetička sredina /Mean value	SD	Min.	Maks./Max	Percentile		
							25.	Medijan/Median	75.
Dob/Age	$\leq 30\%$	33	61,09	12,43	35	87	52,5	58	68
	$> 30\%$	67	63,99	13,04	37	87	53	66	74
Veličina tumora (mm) /Tumor diameter (mm)	$\leq 30\%$	33	22,94	12,82	7	62	13,5	19	30
	$> 30\%$	67	30,66	20,24	7	98	17	23	40
Udio pozitivnih limfnih čvorova* /Ratio of positive lymph nodes*	$\leq 30\%$	33	0,14	0,28	0	1	0	0	0,15
	$> 30\%$	67	0,3	0,32	0	1	0	0,17	0,46

*P < 0,001

na. Od 100 promatranih duktalnih invazivnih karcinoma dojke 39% (39/100) pokazivalo je ekspanzivni način rasta, a 61% (61/100) infiltrativni. Izraženost peritumoralnih pukotina nije pokazala povezanost s načinom rasta tumora.

U 28% slučajeva u kojima je uz tumorsko nađeno i uredno građeno tkivo dojke, u urednom tkivu duktusi i acinusi te veće krvne žile bili su okruženi gustom, koncentričnom mrežom fibroblasta pozitivnih na CD34. Njihova se gustoća smanjivala na većoj udaljenosti od žljezdanih i žilnih struktura. Fibroblasti strome i mioepitelne stanice duktusa i acinusa pokazivali su pozitivnu reakciju na vimentin, a miofibroblasti pozitivni na SMA ni u jednom slučaju nisu nađeni u stromi normalnog tkiva dojke (slika 2.).

Stroma invazivnoga dukalnog karcinoma dojke u svih je 100 promatranih slučajeva imunohistokemijskim bojenjem na CD34 pokazala potpuni gubitak fibroblasta pozitivnih na CD34, dok je okolno, zdravo tkivo dojke (u slučajevima gdje je bilo prisutno) zadržalo njihovu normalnu raspodjelu. Uz to su u svim slučajevima karcinoma dojke stromalni (mio)fibroblasti pokazivali pozitivnu reakciju na vimentin (slika 3.).

U svih 100 slučajeva stroma invazivnog karcinoma dojke sadržavala je veliku količinu ($> 66\%$) stromalnih stanica koje su pozitivne na vimentin, a izraženost reakcije na vimentin bila je jaka u 88% (88/100) karcinoma, dok je u preostalih 12% (12/100) karcinoma intenzitet reakcije bio slabo izražen. Kad je jačina reakcije imunohistokemijske obojenosti strome karcinoma dojke na vimentin (koji boji i fibroblaste i miofibroblaste) uspoređena s jačinom obojenosti strome na SMA (koji boji samo miofibroblaste), 43% (43/100) slučajeva pokazalo je slabiju reakciju stromalnih stanica na SMA u odnosu prema vimentinu, odnosno sadržaj manjeg broja miofibroblasta. U preostalih 57% (57/100) slučajeva intenzitet reakcije na SMA u stromalnim stanicama bio je jednak ili jači nego intenzitet reakcije na vimentin, odnosno ti su slučajevi sadržavali relativno veći broj miofibroblasta (slika 4.). Statističkom analizom utvrđena je znatna povezanost jačeg intenziteta reakcije na SMA (odnosno većeg broja miofibroblasta) s prisutnošću peritumoralnih pukotina promatranih u apsolutnom postotku (Wilcoxonov test, $p < 0,001$), kao i prema skupinama dobivenim analizom ROC (Pearsonov c^2 -test, $p < 0,001$). Usporedbom životne dobi i histopatoloških pokazatelja (veličina tumora, način rasta tumora, pT-stadij, N-stadij, udio pozitivnih limfnih čvorova, histološki gradus te ER, PR i HER2/neu) nisu nađene statistički značajne razlike između grupe karcinoma s manjim

brojem miofibroblasta i one s većim brojem miofibroblasta u stromi.

Rasprava

Histološki je tkivo karcinoma dojke građeno od malignih epitelnih stanica uklopljenih u mikrookoliš koji, uz krvne i limfne žile te upalne stanice, sadržava i znatan broj stromalnih stanica okruženih izvanstaničnim matriksom. Osim što tumorski mikrookoliš stvaranjem novih krvnih žila potpomaže rast tumora osiguravajući mu prehranu, dokazano je da on ima važnu ulogu u progresiji i metastaziranju raka dojke, izlučujući čimbenike rasta i citokine koji potiču proliferaciju endotelnih stanica i pericita te pojačavajući pokretljivost i invazivnost karcinomskih stanica.¹³⁻¹⁶ Brojni radovi pokazuju da stroma karcinoma dojke sadržava tzv. aktivirane fibroblaste ili miofibroblaste (zajedno često zvane i fibroblastima povezanim s karcinomom – engl. *carcinoma associated fibroblasts* – CAFs), a sve je više dokaza da su za rast i širenje tumora oni podjednako važni kao i maligna epitelna sastavnica.¹⁷⁻²⁰ U svojem istraživanju Rønnev-Jessen i Petersen još su 1993. godine opisali da se normalni fibroblasti kultivirani *in vitro* s karcinomskim stanicama mijenjaju u miofibroblaste koji zauzvrat potiču rast tumora, a poslije su opisali i drugačiji način nastanka miofibroblasta, tzv. epitelno-mezenhimalnom tranzicijom, kada aktivacijom embrionalnih transkripcijskih programa epitelne stanice gube svoje značajke i mijenjaju strukturu citoskeleta kako bi zadobile svojstva i pokretljivost mezenhimalnih stanica.²¹ Noviji radovi također opisuju da tijekom progresije tumora postojeći stromalni fibroblasti stječu autokrine signalne putove (koji uključuju TGF-beta i SDF-1) koji se postupno pojačavaju i dovode do njihove diferencijacije u miofibroblaste što imaju sposobnost promocije tumora.^{14,22} Mogućim načinom nastanka miofibroblasta smatra se i tzv. epitelno-mezenhimalna tranzicija, a neki autori kao prekursore miofibroblasta navode cirkulirajuće fibroците podrijetla iz koštane srži.²³⁻²⁵ U normalno građeno tkivo dojke duktusi i acinusi te mišićne krvne žile okruženi su stromom s gustom mrežom fibroblasta pozitivnih na CD34 koji imaju tanke, izduljene produljke poput dendrita i male, neupadljive jezgre, dok stanica strome pozitivnih na SMA nema.

Potaknuti radovima koji distribuciju fibroblasta pozitivnih na CD34 rabe kao vrijedan pomoćni pokazatelj u diferencijalnoj dijagnostici benignih i malignih tumora kožnih adneksa, Barth i sur. prvi su proučavali prisutnost fibroblasta pozitivnih na CD34 u duktalnom invazivnom karcinomu dojke i u dobroćudnim promjenama u dojci

Tablica 3. Usporedba kategorijskih vrijednosti između skupina pacijentica dobivenih prema analizi ROC peritumoralnih pukotina ($\leq 30\%$ i $> 30\%$): χ^2 -test

Table 3. Comparison of category values between the groups of patients by ROC analysis of peritumoral clefts ($\leq 30\%$ and $> 30\%$): χ^2 test

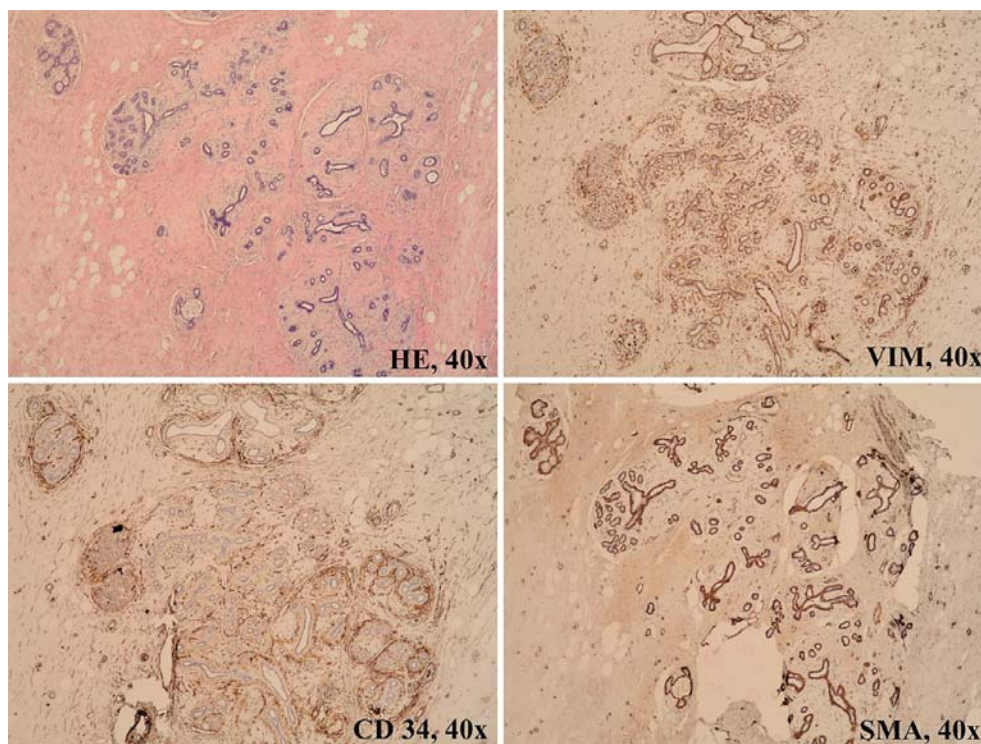
Kategorijska vrijednost / Category value		Peritumoralne pukotine: skupine / Peritumoral clefts: groups			
		$\leq 30\%$		$> 30\%$	
		N = 33	N = 67	N	%
Rast tumora / Tumor growth	Ekspanzivni / Expansive	11	33,30%	28	41,80%
	Infiltrativni / Infiltrative	22	66,70%	39	58,20%
T-stadij / T stage	1	17	51,50%	27	40,30%
	2	11	33,30%	22	32,80%
	3	0	0,00%	2	3,00%
	4	5	15,20%	16	23,90%
N-stadij* / N stage*	0	22	66,70%	19	28,40%
	1	7	21,20%	22	32,80%
	2	3	9,10%	23	34,30%
N-skupina: metastaze** / N group: metastases**	Nema metastaza / None	22	66,70%	19	28,40%
	Metastaze u LČ / Metastases in LN	11	33,30%	48	71,60%
Gradus / Grade	1	6	18,20%	3	4,50%
	2	14	42,40%	40	59,70%
	3	13	39,40%	24	35,80%
ER	0	8	24,20%	10	14,90%
	1	3	9,10%	5	7,50%
	2	6	18,20%	6	9,00%
	3	16	48,50%	46	68,70%
PR	0	12	36,40%	16	23,90%
	1	4	12,10%	9	13,40%
	2	5	15,20%	4	6,00%
	3	12	36,40%	38	56,70%
HER2/neu	0	18	54,50%	45	67,20%
	1	5	15,20%	6	9,00%
	2	0	0,00%	1	1,50%
	3	10	30,30%	15	22,40%
HER2 /neu-skupina / HER2 /neu-group	Slaba izraženost (0, 1, 2) / Weak expression (0,1,2)	23	69,70%	52	77,60%
	Jaka izraženost (3) / Strong expression (3)	10	30,30%	15	22,40%
SMA – jačina reakcije u stromi** / SMA – stromal expression**	Slaba/Weak	23	69,70%	20	29,90%
	Jaka/Strong	10	30,30%	47	70,10%

*P < 0,05, **P < 0,001

poput duktalne hiperplazije, sklerozirajuće adenoze, fibroadenoma i filodes tumora.²⁶ Sve proučavane benigne promjene dojke u stromi su sadržavale fibroblaste pozitivne na CD34, a tek su poneke (rijetki fibroadenomi i filodes tumori) dodatno sadržavale i miofibroblaste pozitivne na

SMA. Nasuprot tomu, stroma svih invazivnih i duktalnih karcinoma dojke *in situ* nije sadržavala fibroblaste pozitivne na CD34. Većina invazivnih karcinoma i karcinoma *in situ* sadržavala je stromalne stanice pozitivne na SMA, odnosno miofibroblaste.²⁶ Gubitak populacije fibroblasta pozitivnih na CD34 pokazao se mogućim specifičnim markerom stromalnih promjena povezanih sa zloćudnošću, dok se nakupljanje miofibroblasta pozitivnih na SMA pokazalo manje specifičnim, ali ipak važnim znakom promjene strome. Do sličnih rezultata došli su i drugi autori koji u stromi karcinoma dojke također opisuju gubitak CD34-pozitivnih fibroblasta, no budući da je isti gubitak uočen i u nekim slučajevima atipične duktalne hiperplazije, u većine duktalnih karcinoma *in situ* visokoga gradusa te u radijalnom ožiljku nalaz se ipak smatra nepouzdanim dijagnostičkim svojstvom.^{26,27} Iste skupine autora pojavu miofibroblasta pozitivnih na SMA nalaze u čak 100% karcinoma dojke.^{26,27} Nakayama i sur. opisuju gubitak fibroblasta pozitivnih na CD34 u stromi invazivnoga kolorektalnog karcinoma, a Barth i sur. njihov gubitak u stromi karcinoma pločastih stanica usne šupljine, ždrijela i grkljana, pri čemu se u stromi tih vrsta karcinoma javljaju i miofibroblasti pozitivni na SMA.^{28,29} U ovom je istraživanju u 28/100 slučajeva, uz tkivo duktalnog invazivnog karcinoma dojke, rubno bilo prisutno i normalno tkivo dojke s očuvanim duktusima i acinusima, što je omogućilo analizu ekspresije CD34, vimentina i SMA i u uredno građenom tkivu dojke. Acinusi, duktusi i veće krvne žile bili su okruženi gustom, koncentričnom mrežom fibroblasta pozitivnih na CD34 čija se gustoća smanjivala s povećanjem udaljenosti od tih struktura. Fibroblasti strome tog dijela tkiva dojke pokazivali su i pozitivnu reakciju na vimentin, dok u njemu nisu nađeni miofibroblasti pozitivni na SMA. U ovom istraživanju, sukladno već spomenutim istraživanjima, stroma invazivnoga duktalnog karcinoma dojke u svih je 100 promatranih slučajeva pokazala potpuni gubitak fibroblasta pozitivnih na CD34, uz nalaz velike količine stromalnih stanica (fibroblasta i miofibroblasta) pozitivnih na vimentin.²⁴⁻²⁷ U svim su slučajevima u stromi karcinoma nađeni miofibroblasti pozitivni na SMA. Premda pojedini autori u svojim radovima naoko jasno i relativno lako „broje“ miofibroblaste u stromi karcinoma dojke, iskustvo iz ove studije govori da je zbog difuzne obojenosti citoplazme stromalnih stanica, koje često nisu jasno ograničene staničnom membranom, kvantifikacija miofibroblasta teška.¹⁸ Da bi se njihov broj ipak kvantificirao, u radu su međusobno uspoređene reakcije stromalnih stanica na obojenost vimentinom i SMA. Kad je jačina imunohistokemijske reakcije strome karcinoma dojke na SMA (u miofibroblastima) uspoređena s izraženošću reakcije strome na vimentin (u fibroblastima i miofibroblastima), 43% karcinoma pokazalo je slabiju reakciju na SMA u odnosu prema vimentinu (odnosno relativno manji broj miofibroblasta), a 57% jednak ili jači intenzitet reakcije strome na SMA nego na vimentin (odnosno relativno veći broj miofibroblasta). Nalaz miofibroblasta pozitivnih na SMA u stromi karcinoma dojke u skladu je s rezultatima iz literature i potvrđuje stajalište da se stromalne stanice normalnog tkiva dojke fenotipski razlikuju od onih u stromi karcinoma.^{17,26,27}

Razlike u prisutnosti i količini miofibroblasta u pojedinim serijama karcinoma opisanih u literaturi posljedica su



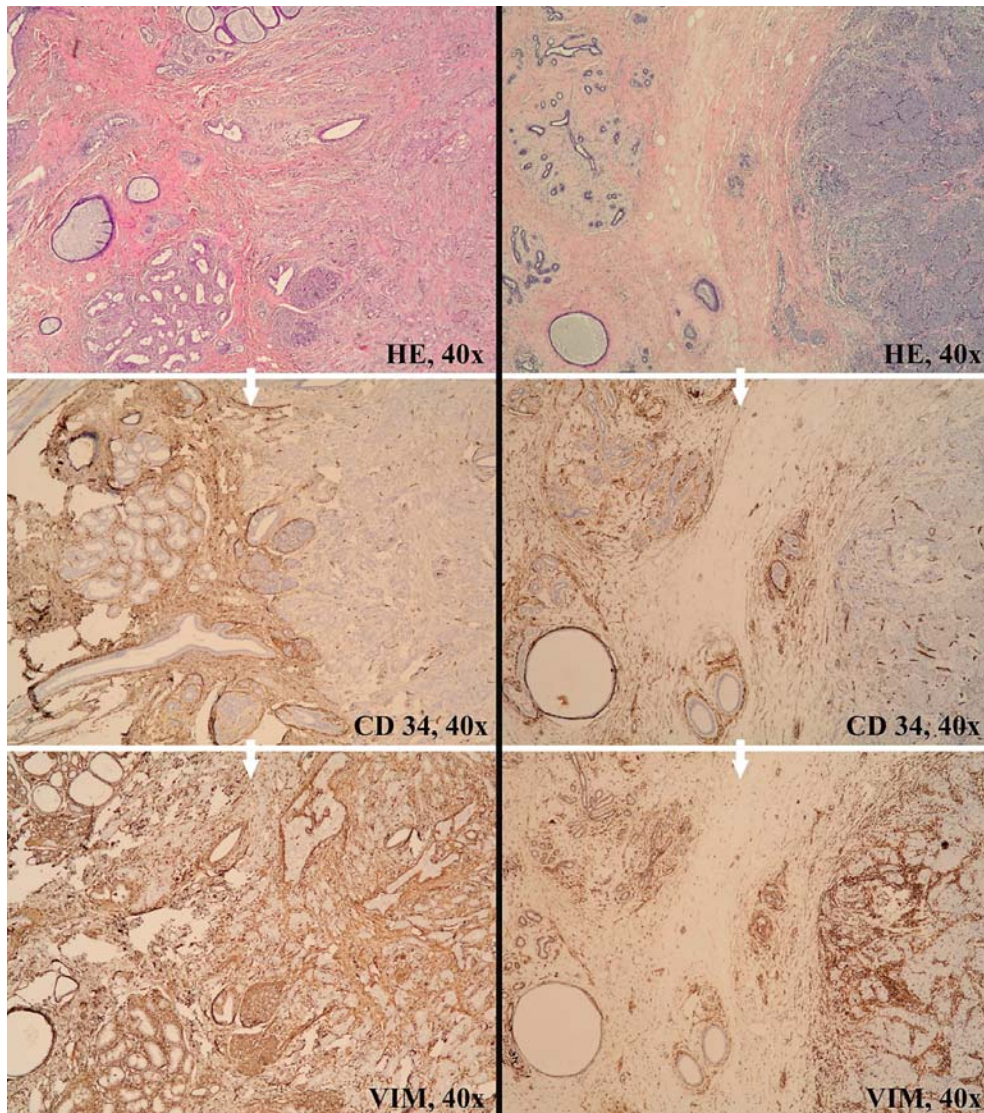
Slika 2. Histološke i imunohistokemijske osobine uredno građenog tkiva dojke. U stromi se, oko duktusa i acinusa, vide koncentrično poredani fibroblasti pozitivni na CD34, a miofibroblasta pozitivnih na SMA nema. Pozitivnu reakciju na SMA pokazuju samo mioepitelne stanice duktusa i acinusa

Figure 2. Histological and immunohistochemical characteristics of healthy breast tissue. Ducts and acini are surrounded by concentric layers of CD34 positive fibroblasts, no SMA positive fibroblasts are present. Positive expression of SMA is seen only in myoepithelial cells around ducts and acini

razlika u metodi promatranja i teškoća u njihovoj kvantifikaciji na preparatima s imunohistokemijskom reakcijom na SMA. Naime, dok neki autori pozitivnim rezultatom smatraju prisutnost bilo koje količine stromalnih stanica pozitivnih na SMA, drugi pozitivnim rezultatom smatraju tek nalaz $>10\%$ tih stanica.^{17,18,27} Prema Orimu i sur., CAFs izdvojeni iz karcinoma dojke, samostalno 10 puta presadeđeni *in vitro* i s karcinomskim stanicama ubrizgani u imunodeficientne miševe, promoviraju rast tumora i angiogenezu više nego kada se zajedno s karcinomskim stanicama ubrizgaju normalni fibroblasti dojke iste pacijentice, a pokazuju osobine miofibroblasta poput ekspresije SMA i veće kontraktilnosti.³⁰ U svjetlu današnjih spoznaja čini se da ti fibroblasti povezani s karcinomom, koji se još nazivaju i peritumoralni miofibroblasti (PMY), imaju najvažniju ulogu u širenju karcinomskih stanica.^{19,20} U studijama koje su pojavnost stromalnih miofibroblasta uspoređivale s kliničkopatološkim značajkama tumora opisana je povezanost miofibroblasta s metastazama u limfne čvorove, višim histološkim gradusom i većom gustoćom malih krvnih žila sa zloćudnijim fenotipom tumora i lošijom prognozom, pa čak i s udaljenim metastazama.^{14,18,31} Međutim, u ovom istraživanju usporedbom dobi bolesnica i histopatoloških pokazatelja (veličina tumora, pT-stadij, N-stadij i udio pozitivnih limfnih čvorova, histološki gradus, sadržaj hormonskih receptora i HER2/neu te način rasta tumora) između grupe karcinoma s manjim brojem miofibroblasta i one s njihovim većim brojem nisu nađene statistički značajne razlike. Ovakvo neslaganje s rezulta-

tima opisanim u literaturi moglo bi biti posljedica spomenutih teškoća u kvantifikaciji miofibroblasta u tumorskoj stromi i razlika u primijenjenoj metodi te upotrijebljenim protutijelima različitih proizvođača.

Uzevši u obzir opisane promjene koje se događaju u stromi karcinoma dojke, poput pojave miofibroblasta, u ovom se radu pokušalo utvrditi postoji li povezanost između njih i pojave tzv. peritumoralnih pukotina. Peritumoralne pukotine, koje su u ovom istraživanju nađene u 92% invazivnih duktalnih karcinoma dojke, mogu se smatrati morfološkim odrazom fenotipskih promjena stromalnih stanica koje okružuju maligne epitelne stanice, odnosno zadobivanjem miofibroblastičnih svojstava stromalnih stanica što svojim kontraktilnim sposobnostima dovode do stvaranja retrakcijskih peritumoralnih pukotina. Slično kao u istraživanju Acsa i sur., statističkom usporedbom apsolutnog postotka peritumoralnih pukotina s kliničkim, histološkim i imunohistokemijskim parametrima nađena je znatna povezanost izraženosti peritumoralnih pukotina s veličinom tumora ($p = 0,009$) i pT-stadijem bolesti ($p = 0,018$) te s prisutnošću metastaza u aksilarnim limfnim čvorovima ($p < 0,001$) i udjelom pozitivnih limfnih čvorova ($p < 0,001$).^{7,8} Razlika u učestalosti pojave peritumoralnih pukotina između ovog rada (92%) i istraživanja Acsa i sur. (60%) može se objasniti razlikom promatranog uzorka.⁷ Naime, Acs i sur. u svojem su istraživanju proučavali uzorak od 304 karcinoma dojke stadija pT1 i pT2, prosječne veličine 1,5 cm, od kojih je 23% imalo pozitivne limfne čvorove aksile, a u ovom je radu pro-

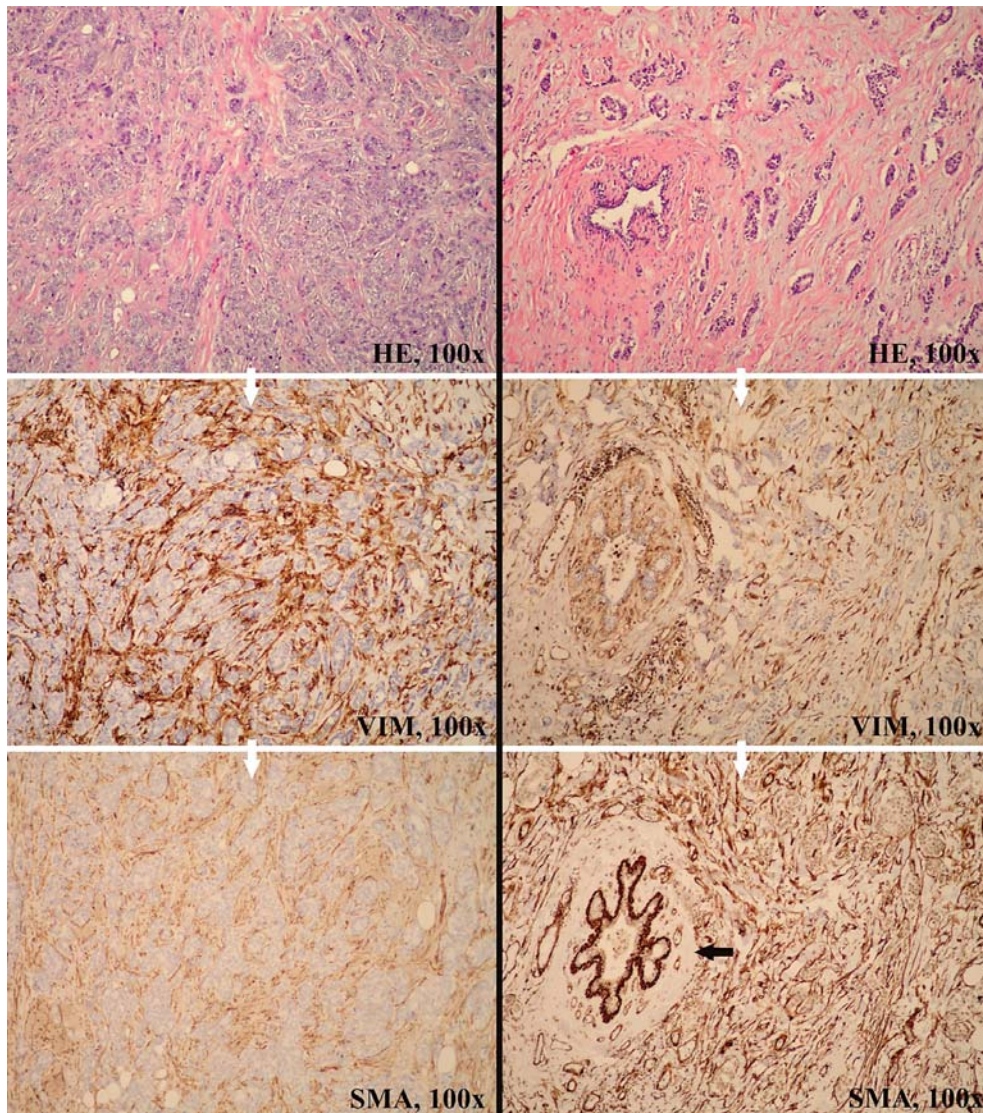


Slika 3. Dva slučaja (lijevi i desni red slika) obojenosti strome na CD34 i vimentin. Normalno tkivo dojke sadržava fibroblaste pozitivne na CD34 (slike lijevo), dok se u stromi karcinoma (slike desno) oni gube. Vimentin u stromi karcinoma ostaje pozitivan

Figure 3. Two cases (left and right rows of pictures) of stromal cell expression of CD34 and vimentin. Healthy breast tissue contains CD34 positive fibroblasts (pictures on the left), that are not seen in the stroma of ductal carcinoma (pictures on the right). In the stroma of the ductal carcinoma the vimentin expression remains positive

matrano 100 karcinoma svih stadija (pT1 – pT4), veće prosječne veličine (2,6 cm), od kojih je 51% imalo metastaze u limfne čvorove. Na temelju analize ROC, pri kojoj su bolesnice podijeljene u dvije prognostički različite skupine (skupinu s metastazama u limfne čvorove i onu bez njih), slučajevi koji su pokazivali barem 30% peritumoralnih pukotina smatrali su se tumorima s opsežnim nalazom peritumoralnih pukotina. Analizirajući tumore na taj način, bolesnice s karcinomima dojke koji pokazuju opsežne peritumoralne pukotine statistički su značajno češće imale metastaze u aksilarne limfne čvorove ($p < 0,001$) i veći udio pozitivnih limfnih čvorova ($p < 0,001$). Time su u ovom radu tumori s opsežnim nalazom peritumoralnih pukotina povezani s agresivnijim fenotipom, što se poklapa s istraživanjima Acsa i sur. koji ih pritom povezuju i s kraćim preživljenjem.^{7,8} Najnovija istraživanja naglašava-

vaju ulogu ekstracelularnog matriksa, odnosno njegove neelastičnosti (engl. *stiffness*) u procesu metastatskog širenja zloćudnih epitelnih stanica te se sve više govori o mehaničkim osobinama ekstracelularnog matriksa zloćudnih tumora.^{32,33} Fibroblasti povezani s karcinomom, zvani još i peritumoralni miofibroblasti, izlučuju lizil oksidazu koja ima ulogu u križnom povezivanju kolagenih vlakana čime stroma tumora postaje manje elastična, što pridonosi rasapu tumorskih stanica.^{34,35} Kad se u ovom istraživanju usporedila prosječna veličina tumora (i pT-stadij bolesti) između skupina pacijentica s oskudnim i opsežnim nalazom peritumoralnih pukotina, povezanost između veličine tumora (odnosno pT-stadija) i peritumoralnih pukotina nije bila statistički značajna ($P = 0,08$), ali je ipak uočena tendencija da veći tumori imaju opsežnije izražene peritumoralne pukotine. Preostali promatrani



Slika 4. Lijevo: karcinom dojke čija stroma pokazuje slabiji intenzitet obojenosti strome na SMA nego na vimentin (odnosno relativno manji broj miofibroblasta). Desno: karcinom dojke čija stroma pokazuje jači intenzitet obojenosti strome na SMA nego na vimentin (odnosno relativno veći broj miofibroblasta). Crna strjelica pokazuje stromu oko očuvanoga normalnog kanalića tkiva dojke u kojoj nema miofibroblasta pozitivnih na SMA

Figure 4. Left: ductal breast carcinoma that shows weaker expression of SMA in the stromal cells in comparison to vimentin expression (i.e. relatively fewer myofibroblasts). Right: ductal breast carcinoma that shows stronger expression of SMA in the stromal cells (i.e. larger number of myofibroblasts). The black arrow points to the stroma surrounding a preserved normal duct with no SMA positive myofibroblasts surrounding it

parametri (dob pacijentica, gradus tumora, sadržaj hormonskih receptora, izraženost HER2/neu i način rasta tumora) nisu pokazali znatnu povezanost s izraženošću peritumoralnih pukotina. Imunohistokemijsko određivanje izraženosti SMA u tumorskoj stromi u ovom je radu pokazalo znatno veći broj miofibroblasta pozitivnih na SMA u stromi karcinoma dojke, s većim apsolutnim postotkom peritumoralnih pukotina te njihovim opsežnim nalazom ($p < 0,001$, $p < 0,001$), što upućuje na to da bi njihova pojava mogla pridonijeti nastanku toga morfološkog svojstva.

Histološki nalaz opsežnih peritumoralnih pukotina mogao bi pomoći pri izdvajanju bolesnica čiji bi tumori klinički mogli imati agresivniji tijek, osobito u slučajevima

bez metastaza u aksilarne limfne čvorove, a peritumoralne pukotine morfološki su odraz zadobivanja miofibroblastičnog fenotipa, odnosno preobrazbe fibroblasta tumorske strome u CAFs, koji izlučivanjem različitih čimbenika i enzima olakšavaju metastaziranje malignih epitelnih stanica.

NAPOMENA

Ovaj rad je izvadak iz Leniček T. Povezanost pojave peritumoralnih pukotina u duktalnom invazivnom karcinomu dojke s miofibroblastičnom reakcijom strome i gustoćom krvnih žila. (disertacija). Zagreb: Sveučilište u Zagrebu, Medicinski fakultet; 2012.

LITERATURA

- Halpert B, Schmalhorst WR. Carcinoma of the prostate in patients 70 to 79 years old. *Cancer* 1966;19:695–8.
- Yeh I-T. Atlas of microscopic artifacts and foreign materials. Baltimore: Williams & Wilkins; 1997.
- Verdú M, Román R, Calvo M *i sur*. Clinicopathological and molecular characterization of colorectal micropapillary carcinoma. *Mod Pathol* 2011;24:729–38.
- Kwon GY, Ro JY. Micropapillary variant of urothelial carcinoma. *Adv Urol* 2011;2011:217153.
- Varma M, Lee MW, Tamboli P *i sur*. Morphologic criteria for the diagnosis of prostatic adenocarcinoma in needle biopsy specimens. A study of 250 consecutive cases in a routine surgical pathology practice. *Arch Pathol Lab Med* 2002;126:554–61.
- Krušlin B, Tomas D, Rogatsch H *i sur*. Correlation of periacinar retraction clefting in needle core biopsies and corresponding prostatectomy specimens of patients with prostatic adenocarcinoma. *Int J Surg Pathol* 2005;13:67–72.
- Acs G, Dumoff KL, Solin LJ *i sur*. Extensive retraction artifact correlates with lymphatic invasion and nodal metastasis and predicts poor outcome in early stage breast carcinoma. *Am J Surg Pathol* 2007;31(1):129–40.
- Acs G, Paragh G, Rakosy Z *i sur*. The extent of retraction clefts correlates with lymphatic vessel density and VEGF-C expression and predicts nodal metastasis and poor prognosis in early-stage breast carcinoma. *Mod Pathol* 2012;25:163–77.
- Irie J, Manucha V, Joffe OB, Silverberg SG. Artefact as the pathologist's friend: peritumoral retraction in situ and infiltrating duct carcinoma of the breast. *Int J Surg Pathol* 2007;15:53–9.
- Weidner N, Semple JP, Welch WR, Folkman J. Tumor angiogenesis and metastasis correlation in invasive breast carcinoma. *N Engl J Med* 1991;324:1–8.
- Uzzan B, Nicolas P, Cucherat M, Perret GY. Microvessel density as a prognostic factor in women with breast cancer: a systematic review of the literature and meta-analysis. *Cancer Res* 2004;64:2941–55.
- Elston CW, Ellis IO. Pathologic prognostic factors in breast cancer. I. The value of histologic grade in breast cancer: Experience from a large study with long-term follow-up. *Histopathology* 1991;19:403–10.
- Weigelt B, Bissell MJ. Unraveling the microenvironmental influences on the normal mammary gland and breast cancer. *Semin Cancer Biol* 2008;18:311–21.
- Kojima Y, Acar A, Eaton EN *i sur*. Autocrine TGF-beta and stromal cell-derived factor-1 (SDF-1) signaling drives the evolution of tumor-promoting mammary stromal myofibroblasts. *Proc Natl Acad Sci USA* 2010;107(46):20009–14.
- Kalluri R, Zeisberg M. Fibroblasts in cancer. *Nat Rev Cancer* 2006;6:392–401.
- Karnoub AE, Dash AB, Vo AP *i sur*. Mesenchymal stem cells within tumour stroma promote breast cancer metastasis. *Nature* 2007;449:557–63.
- Cîmpean AM, Raica M, Narița D. Diagnostic significance of the immunoeexpression of CD34 and smooth muscle cell actin in benign and malignant tumors of the breast. *Rom J Morphol Embryol* 2005;46:123–9.
- Yazhou C, Wenlv S, Weidong Z, Licun W. Clinicopathological significance of stromal myofibroblasts in invasive ductal carcinoma of the breast. *Tumour Biol* 2004;25:290–5.
- Luo H, Tu G, Liu Z, Liu M. Cancer-associated fibroblasts: A multifaceted driver of breast carcinoma progression. *Cancer Lett* 2015;361:155–63.
- Han Y, Zhang Y, Jia T, Sun Y. Molecular mechanism underlying the tumor-promoting functions of carcinoma-associated fibroblasts. *Tumour Biol* 2015;36:1385–94.
- Ronnov-Jessen L, Petersen OW. Induction of alpha-smooth muscle actin by transforming growth factor-beta 1 in quiescent human breast gland fibroblasts. Implications for myofibroblast generation in breast neoplasia. *Lab Invest* 1993;68:696–707.
- Catteau X, Simon P, Noel JC. Myofibroblastic stromal reaction and lymph node status in invasive breast carcinoma: possible role of the TGF-b1/TGF-βR1 pathway. *BMC Cancer* 2014;14:499–65.
- Petersen OW, Nielsen HL, Gudjonsson T *i sur*. Epithelial to mesenchymal transition in human breast cancer can provide a nonmalignant stroma. *Am J Pathol* 2003;162:391–402.
- Zeisberg EM, Potenta S, Xie L, Zeisberg M, Kalluri R. Discovery of endothelial to mesenchymal transition as a source for carcinoma-associated fibroblasts. *Cancer Res* 2007;67:10123–8.
- Direkze NC, Hodiwala-Dilke K, Jeffery R *i sur*. Bone marrow contribution to tumor-associated myofibroblasts and fibroblasts. *Cancer Res* 2004;64:8492–5.
- Barth PJ, Ebrahimsade S, Ramaswamy A, Moll R. CD34+ fibrocytes in invasive ductal carcinoma, ductal carcinoma in situ, and benign breast lesions. *Virchows Arch* 2002;440:298–303.
- Chauhan H, Abraham A, Phillips JR, Pringle JH, Walker RA, Jones JL. There is more than one kind of myofibroblast: analysis of CD34 expression in benign, in situ, and invasive breast lesions. *J Clin Pathol* 2003;56:271–6.
- Nakayama H, Enzan H, Miyazaki E, Kuroda N, Naruse K, Hiroi M. Differential expression of CD34 in normal colorectal tissue, peritumoral inflammatory tissue, and tumour stroma. *J Clin Pathol* 2000;53:626–9.
- Barth PJ, Schenck zu Schweinsberg T, Ramaswamy A, Moll R. CD34+ fibrocytes, alpha-smooth muscle antigen-positive myofibroblasts, and CD117 expression in the stroma of invasive squamous cell carcinomas of the oral cavity, pharynx, and larynx. *Virchows Arch* 2004;444:231–4.
- Orimo A, Gupta PB, Sgroi DC *i sur*. Stromal fibroblasts present in invasive human breast carcinomas promote tumor growth and angiogenesis through elevated SDF-1/CXCL12 secretion. *Cell* 2005;121:335–48.
- Hasebe T, Sasaki S, Imoto S, Ochiai A. Proliferative activity of intratumoral fibroblasts is closely correlated with lymph node and distant organ metastases of invasive ductal carcinoma of the breast. *Am J Pathol* 2000;156:1701–10.
- Majeski HE, Yang J. The 2016 John J. Abel Award Lecture: Targeting the Mechanical Microenvironment in Cancer. *Mol Pharmacol* 2016;90:744–54.
- Levental KR, Yu H, Kass L *i sur*. Matrix crosslinking forces tumor progression by enhancing integrin signaling. *Cell* 2009;139(5):891–906.
- Wei SC, Yang J. Forcing through tumor metastasis: the interplay between tissue rigidity and epithelial-mesenchymal transition. *Trends Cell Biol* 2016;26:111–20.
- Pickup MW, Lacklai H, Acerbi I *i sur*. Stromally derived lysyl oxidase promotes metastasis of transforming growth factor-beta-deficient mouse mammary carcinomas. *Cancer Res* 2013;73:5336–46.