

# Kirurško liječenje ulceroznog kolitisa

---

**Braovac, Duje**

**Master's thesis / Diplomski rad**

**2015**

*Degree Grantor / Ustanova koja je dodijelila akademski / stručni stupanj:* **University of Zagreb, School of Medicine / Sveučilište u Zagrebu, Medicinski fakultet**

*Permanent link / Trajna poveznica:* <https://um.nsk.hr/um:nbn:hr:105:832239>

*Rights / Prava:* [In copyright](#)/[Zaštićeno autorskim pravom.](#)

*Download date / Datum preuzimanja:* **2025-03-07**



*Repository / Repozitorij:*

[Dr Med - University of Zagreb School of Medicine Digital Repository](#)



**SVEUČILIŠTE U ZAGREBU  
MEDICINSKI FAKULTET**

**Duje Braovac**

**Kirurško liječenje ulceroznog kolitisa**

**DIPLOMSKI RAD**

**Zagreb, 2015.**

Ovaj diplomski rad izrađen je u Klinici za kirurgiju Kliničke bolnice Sveti Duh i Medicinskog fakulteta Sveučilišta u Zagrebu pod vodstvom doc.dr.sc. Žarka Rašića, dr.med. i predan je na ocjenu u akademskoj godini 2014./2015.

## **POPIS KRATICA**

5-ASA - 5-aminosalicylic acid (5-aminosalicilna kiselina)

ASCA - Anti-Saccharomyces cerevisiae antibodies (Antitijela protiv Saccharomyces cerevisiae)

CB – Crohnova bolest

CRP - C-reaktivni protein

CT - Computed tomography

CTE - Computed tomography enterography

DALM - Dysplasia-associated lesion or mass (Displazija s udruženom lezijom ili masom)

GWAS - Genome-wide association study (Cjelogenomske studije)

HLA - Human leukocyte antigen (Humani leukocitni antigen)

IBD – Inflammatory bowel disease (Upalna bolest crijeva)

IL - interleukin

IPAA - Ileal pouch–anal anastomosis (Ilealni zdjelični rezervoar i ileoanalna anastomoza)

IRA – Ileorektalna anastomoza

MR - Magnetska rezonancija

MRE - Magnetic resonance enterography

NBI – Narrow band imaging (Prikaz svjetlom suženog spektra)

pANCA - Perinuclear Anti-Neutrophil Cytoplasmic Antibodies (Perinuklearna antineutrofilna citoplazmatska protutijela)

PPV - Pozitivna prediktivna vrijednost

SE – Sedimentacija eritrocita

TNF - Tumor necrosis factor (Čimbenik nekroze tumora)

TT – Tjelesna težina

UC – Ulcerative colitis

UK – Ulcerozni kolitis

## SADRŽAJ

1. SAŽETAK	
2. SUMMARY	
3. UVOD.....	1
4. ULCEROZNI KOLITIS.....	3
4.1. EPIDEMIOLOGIJA.....	3
4.2. PATOFIZIOLOGIJA.....	5
4.3. PATOLOGIJA.....	6
4.4. KLINIČKA SLIKA.....	7
4.5. DIJAGNOZA.....	11
4.6. LIJEČENJE.....	18
4.7. PROGNOZA.....	20
5. KIRURŠKO LIJEČENJE ULCEROZNOG KOLITISA.....	21
5.1. UVOD I POVIJESNI PRIKAZ.....	21
5.2. INDIKACIJE ZA KIRURŠKO LIJEČENJE.....	23
5.3. VRSTE KIRURŠKIH ZAHVATA.....	27
5.4. KOMPLIKACIJE PROKTOKOLEKTOMIJE S IPAA.....	40
6. ZAHVALE.....	42
7. LITERATURA.....	43
8. ŽIVOTOPIS.....	59

# 1. SAŽETAK

Kirurško liječenje ulceroznog kolitisa

Duje Braovac

Ulcerozni kolitis (UK) je kronična upalna bolest sluznice debelog crijeva, obilježena izmjenama faza relapsa i remisije. Simptomi i težina bolesti znatno variraju u različitim bolesnika s ulceroznim kolitisom. UK se može prezentirati kao blaga bolest, ali i kao akutni fulminantni kolitis. To je životno ugrožavajuće stanje koje može zahtijevati i operacijsko liječenje. Najčešći simptomi UK su: rektalno krvarenje, proljevi, grčevi u abdomenu, urgencija i tenezmi. Prema podacima epidemiološke studije za Primorsko-goransku županiju za razdoblje od 2000. do 2004. incidencija ulceroznog kolitisa je 4,3/100.000/godinu. Medikamentno liječenje UK nije kurativno, već je usmjereno na kontroliranje upalnog procesa crijeva i ublažavanje simptoma. Operacijsko liječenje je važna terapijska opcija u ulceroznom kolitisu. Naime, UK je bolest koja je ograničena na kolon i rektum pa se ulcerozni kolitis proktokolektomijom, za razliku od Crohnove bolesti, može kirurški izliječiti. Odstranjenje kolona i rektuma, osim što dovodi do izliječenja, u potpunosti uklanja mogućnost za razvoj maligne bolesti.

Indikacije za operacijsko liječenje UK su: na terapiju rezistentni fulminantni kolitis, toksični megakolon, masivno krvarenje, perforacija, karcinom i slab odgovor na medikamentnu terapiju. Usprkos stalnom napretku medikamentnog liječenja, još uvijek mnogi bolesnici s UK na kraju ipak trebaju i operacijsko liječenje. U ovom diplomskom radu govori se o UK općenito, a posebna pozornost je posvećena kirurškom liječenju. Postoji pet glavnih kirurških opcija za liječenje UK. To su: subtotalna kolektomija s ileostomijom, kolektomija s ileorektalnom anastomozom, totalna proktokolektomija s ileostomijom, proktokolektomija s kontinentnom ileostomijom (Kock pouch) i proktokolektomija s ilealnim spremnikom („J“ pouch) i analnom anastomozom. Zasebno se analizira svaka od ovih kirurških opcija sa svojim prednostima i nedostacima. Raspravlja se i o indikacijama i kontraindikacijama različitih kirurških zahvata, kao i o ranim i kasnim komplikacijama te ishodu.

Ključne riječi: ulcerozni kolitis, UK, upalna bolest crijeva, operacijsko liječenje, proktokolektomija

## 2. SUMMARY

Surgical management of ulcerative colitis

Duje Braovac

Ulcerative colitis (UC) is a relapsing and remitting inflammatory disorder of the colonic mucosa. The severity of the disease can vary greatly. UC can take the form of a mild disease, but it can also present as an acute fulminant and potentially fatal disorder requiring urgent surgery. The most common symptoms of ulcerative colitis are: bloody diarrhoea, abdominal pain, urgency and tenesmus. The incidence of ulcerative colitis in Primorje-Gorski Kotar County is 4,3/100.000/year. In ulcerative colitis, medical therapy, which is not curative, is directed at controlling symptoms and reducing the underlying inflammatory process. Surgery is a very good treatment option in UC, mainly because the disease is confined to the colon and rectum, and therefore proctocolectomy is curative. Removal of the colon and rectum not only cures the disease but also eliminates the possibility of developing a malignancy.

Indications for surgery are: resistant fulminant colitis, toxic megacolon, massive haemorrhage, perforation, cancer and failure to respond to medical therapy. Despite important advances in medical therapy, which reduced the abovementioned catastrophic complications, many patients with UC will eventually require a surgical resection. Currently, there are several options for patients requiring surgery for ulcerative colitis. Subtotal colectomy and ileostomy is often performed in patients requiring surgery urgently or emergently. The more definitive options include colectomy and ileorectal anastomosis (IRA), total proctocolectomy and end ileostomy, proctocolectomy with continent ileostomy (Kock pouch), and restorative proctocolectomy with ileoanal reservoir/ileal pouch–anal anastomosis (IPAA). The purpose of my thesis is to explore these surgical options for UC all with their own advantages and disadvantages. I discuss indications for each of the surgical options, elective and urgent operative management, early and late complications of surgery, and outcome.

Key words: ulcerative colitis, UC, inflammatory disorder, surgery, surgical resection, proctocolectomy

### 3. UVOD

Ovaj diplomski rad bavi se ulceroznim kolitisom, a poseban naglasak stavljen je na kirurško liječenje ove bolesti. Ipak, držim da je svaka rasprava o ulceroznom kolitisu nemoguća bez prethodnog upoznavanja sa širim pojmom *upalnih bolesti crijeva* (engl. *IBD – Inflammatory Bowel Disease*).

*Upalna bolest crijeva* naziv je za skupinu kroničnih upalnih bolesti koje zahvaćaju probavni sustav. Ove bolesti po svom karakteru jesu idiopatske, kronične, inflamatorne i nepredvidive, a kako je u osnovi poremećaja prepoznat imunosni poremećaj, onda ih nazivamo i imunosnim bolestima (Vucelić i Čuković-Čavka 2006). Predstavnik ove skupine bolesti, uz ulcerozni kolitis, je i Crohnova bolest.

Upala u upalnim bolestima crijeva je posljedica staničnog imunološkog odgovora sluznice probavnog trakta. Točan uzrok ovih bolesti je nepoznat. Prvi opisi ulceroznog kolitisa i Crohnove bolesti datiraju još iz antike. Moderni opisi, međutim, javljaju se tek u 18. stoljeću. Morgagni je 1761. prvi opisao upalu crijevu koju danas možemo prepoznati kao opis Crohnove bolesti. Prvi patološki opis ulceroznog kolitisa nalazimo nešto kasnije. Učinio je to Wilkes 1859. godine (Sands 2007).

Upalne bolesti crijeva mogu zahvatiti bilo koji dio probavne cijevi, od usne šupljine do anusa. Osim što se javljaju u probavnom traktu, ove bolesti mogu imati i brojne ekstraintestinalne manifestacije. Mogu tako izazvati patološke promjene i simptome na mnogim drugim organima (koža, oči, zglobovi). Usprkos sličnostima između Crohnove bolesti i ulceroznog kolitisa u većini slučajeva ove se bolesti mogu jasno razgraničiti. Crohnova bolest najčešće zahvaća ileum i kolon, ali može zahvatiti bilo koji dio crijeva i to često ne u kontinuitetu. U ulceroznom kolitisu zahvaćen je uvijek samo kolon, a promjene se javljaju u



kontinuitetu od rektuma prema proksimalno, zahvaćajući nekad kolon u cijeloj njegovoj dužini (pankolutis). U Crohnovoj bolesti upala je obično transmuralna, dok je kod ulceroznog kolitisa često ograničena na sluznicu. Uz Crohnovu bolest su, za razliku od ulceroznog kolitisa, često vezane i brojne specifične intestinalne komplikacije: fibrostenotičke ili upalne strikture, fistule i intraabdominalni apscesi. Pušenje utječe drugačije na ove dvije bolesti. Čini se da doprinosi nastanku ili pogoršanju Crohnove bolesti, ali smanjuje rizik od ulceroznog kolitisa. Unatoč svim navedenim razlikama, u otprilike 10% slučajeva kolitis je nedeterminiran. Radi se o tzv. intermedijarnom obliku bolesti u kojem ne možemo na temelju kliničkih i dijagnostičkih kriterija sa sigurnošću postaviti dijagnozu Crohnove bolesti ili ulceroznog kolitisa. Iako se liječnici u rutinskom radu uglavnom služe podjelom na ova tri klasična oblika bolesti, danas smatramo da Crohnova bolest i ulcerozni kolitis predstavljaju “dva kraja spektra” ove bolesti s obzirom na to da je ova grupa bolesnika vrlo heterogena pa je samo pitanje vremena kada će se s obzirom na rezultate genetičkih istraživanja moći učiniti detaljnija podjela kliničkih oblika (fenotipova) bolesti. Na taj će način bolesnici biti točnije podijeljeni prema identificiranim genotipovima u veći broj fenotipova čime će se omogućiti i preciznije liječenje (Abraham i Cho 2009; Vucelić i Čuković-Čavka 2006).

Incidencija i prevalencija ovih bolesti jasno su povezane s urbanim načinom života i sa sjevernim geografskim širinama, a relativno su rijetke u Aziji, Africi i Latinskoj Americi (Shivananda i sur. 1996). Incidencija upalnih bolesti crijeva u svijetu zadnjih desetljeća raste, a taj podatak ilustrira i recentno istraživanje provedeno u Hrvatskoj s podatkom o incidenciji za ulcerozni kolitis koja iznosi 4,3/100.000, a za Crohnovu bolest 7,0/100.000 (Irwine i sur. 2001; Armitage i sur. 2001; Mijandrušić Sinčić i sur. 2006.).

## 4. ULCEROZNI KOLITIS

### 4.1. EPIDEMIOLOGIJA

Ulcerozni kolitis je bolest modernog društva i njegova incidencija u razvijenim zemljama povećava se od sredine 20. stoljeća. Incidencija upalnih bolesti crijeva, prvo ulceroznog kolitisa, a potom i Crohnove bolesti, u proteklim je desetljećima kontinuirano rasla. Isprva se to odnosilo na najrazvijenije zemlje Zapadne Europe i Skandinavije te zemlje Sjeverne Amerike. Zadnje studije ipak pokazuju da je stopa incidencije ulceroznog kolitisa dosegla plato ili se čak i smanjila u zemljama Sjeverne Amerike i zapadne Europe (Molinié i sur. 2004), dok se u zemljama u razvoju ona kontinuirano povećava (Appleyard i sur. 2004). Incidencija ulceroznog kolitisa u zapadnim zemljama je 8-14/100,000, a prevalencija 120-200/100,000 (Cosnes i sur. 2011). Prevalencija je niža u zemljama u razvoju. Tako se npr. u azijskim populacijama kreće u rasponu od 5,3 do 63,6 na 100000 ljudi (Niriella i sur. 2010; Asakura i sur. 2009), dok je u sjevernoj Americi u rasponu od 37.5 do 238 na 100000 ljudi (Cosnes i sur. 2011). Uz ovu razliku između istoka i zapada, primijećena je također i razlika u incidenciji između sjeverne i južne Europe pa se tako, uz par iznimaka, ulcerozni kolitis češće javlja na sjeveru nego na jugu Europe (Shivananda i sur. 1996). Međutim, unazad desetak godina raste broj oboljelih u mediteranskim zemljama, pa se u Europi smanjuje tzv. "sjever-jug" gradijent incidencije upalnih bolesti crijeva (Mijandrušić Sinčić i sur. 2006). Prema podacima epidemiološke studije za Primorsko-goransku županiju za razdoblje od 2000. do 2004. incidencija ulceroznog kolitisa je 4,3/100.000/godinu (Mijandrušić Sinčić i sur. 2006). Zapadnjački način života i okoliš povezani su s pojavom upalnih bolesti crijeva. Ponajprije se misli na pušenje, prehranu bogatu masnoćama i rafiniranim šećerom, korištenje lijekova, stres i visok socioekonomski status. Upalna bolest crijeva povezana

je i s apendektomijom (Danese i sur. 2004.). Od svih spomenutih faktora, samo su pušenje i apendektomija nedvojbeno povezani s pojavom ulceroznog kolitisa. Pušenje prati blaži oblik bolesti, manje komplikacija i kraće hospitalizacije (Birrenbach i Bocker, 2004). Apendektomija rano u životu povezana je sa smanjenom incidencijom ulceroznog kolitisa, dok za Crohnovu bolest vrijedi suprotno (Rutgeerts i sur. 1994).

U drugoj polovici 20. stoljeća započeo je polagan pad broja umrlih od ulceroznog kolitisa, vjerojatno zbog početka liječenja kortikosteroidima i sulfasalazinom, kao i zbog optimizacije kirurških tehnika (Evans 1971). Unatoč tom napretku, podatci iz osamdesetih godina prošlog stoljeća pokazuju da je smrtnost kod ulceroznog kolitisa znatno veća nego u općoj populaciji (Gyde i sur. 1982). Srećom, oboljeli od ulceroznog kolitisa danas imaju slične ili samo neznatno više stope mortaliteta od onih u općoj populaciji (Jess i sur. 2007; Manninen i sur. 2012). Ovakvi ohrabrujući podatci vrlo su vjerojatno posljedica sve raširenije upotrebe imunosupresivnih lijekova u terapiji ulceroznog kolitisa zadnjih godina (César da Silva i sur. 2014).

Većina oboljelih od ulceroznog kolitisa ima 30-40 godina u vrijeme dijagnoze (Cosnes i sur. 2011). Uočeno je da je prosječna dob pri dijagnozi nešto viša u azijskim zemljama nego na zapadu (Prideaux i sur. 2012). Iako se ulcerozni kolitis rjeđe javlja u djece, novije studije pokazuju da se broj oboljelih od ulceroznog kolitisa povećava i u pedijatrijskoj i adolescentskoj populaciji. U Škotskoj je, na primjer, zadnjih godina primijećen porast incidencije u djece ispod 16 godina (Henderson i sur. 2012).

## 4.2. PATOFIZIOLOGIJA

Patogeneza upalnih bolesti crijeva intenzivno se istražuje već više desetljeća. No, tek odnedavno postoji konsenzus o zajedničkom djelovanju gena, okoliša i imunskog odgovora na razvoj ulceroznog kolitisa (Mayer 2010). Novi nas dokazi upućuju na to da u podlozi ulceroznog kolitisa postoji neadekvatan imunološki odgovor (preagresivan T-stanični imunski odgovor) na crijevne bakterije u genetski osjetljivih osoba. I Crohnova bolest i ulcerozni kolitis često se javljaju u više članova iste obitelji što nam ukazuje na genetsku podlogu bolesti. Ipak, iako se čini da genetska predispozicija postoji i u članova obitelji oboljelih od ulceroznog kolitisa, puno jaču predispoziciju nalazimo kod Crohnove bolesti (Forbes i sur. 2013). Jak utjecaj okoliša na razvoj upalnih bolesti crijeva potvrđuje nam i relativno niska stopa podudarnosti u jednojajčanih blizanaca (~50% kod Crohnove bolesti i ~10% kod ulceroznog kolitisa) (Halfvarson i sur. 2003). Danas se misli da je najvažniji događaj u patogenezi upalnih bolesti crijeva gubitak tolerancije na vlastitu crijevnu mikrofloru. Upalna bolest crijeva nastaje kao rezultat abnormalnog i kontinuiranog upalnog odgovora kojeg domaćin ne može zaustaviti. Oboljeli od Crohnove bolesti i ulceroznog kolitisa imaju aktivirane i urođene (makrofagi, neutrofili) i stečene (T i B stanična imunost) imunski odgovore, kao i gubitak tolerancije na crijevne komenzale (Duchmann i sur. 1995). Brojne cjelogenomske asocijacijske studije povezale su određene genetičke polimorfizme s Crohnovom bolešću i ulceroznim kolitisom. GWAS (engl. Genome-wide association study) proučava polimorfizme jednog nukleotida: varijacije jednog para nukleotida u populaciji prisutne s učestalošću većom od 1%. Ukupno 163 nezavisna genetička lokusa asociirana s IBD-jem pružila su novi uvid u moguće uzroke i mehanizme nastanka tih bolesti, poput autofagije, te pokazala povezanost s drugim upalnim bolestima, posebice sa psorijazom i ankilozantnim spondilitisom. Doprinos pronađenih genetičkih lokusa

IBD-u je samo 13,6% u slučaju Crohnove bolesti, odnosno 7,5% u slučaju ulceroznog kolitisa (Jostins i sur. 2012). U patogenezi ulceroznog kolitisa važni su geni odgovorni za sluznične obrambene mehanizme. Neki od gena uključenih u funkciju mukozne barijere su: ECM1, CDH1, HNF4 $\alpha$  i laminin B1. CDH1 gen (gen za E-kadherin) važan je i u patogenezi kolorektalnog karcinoma, koji je poznata komplikacija ulceroznog kolitisa. Neadekvatna funkcija interleukina (IL) 10, kao jednog od najvažnijih crijevnih protuupalnih citokina, danas se nameće kao jedan od najvažnijih terapijskih ciljeva (Thompson i Lees 2011).

### 4.3. PATOLOGIJA

Ulcerozni kolitis počinje u rektumu iznad *lineae pectinatae* i progredira prema proksimalno (Finkelstein i sur. 2002). Zahvaćenost je najčešće difuzna. Pošteđen rektum i/ ili nejednolika (segmentirana) zahvaćenost kolona mora pobuditi sumnju na Crohnovu bolest. Promjene su najčešće ograničene na mukoza i površinsku submukoza, iako upala može zahvatiti i cijelu debljinu stijenke, što se najčešće susreće kod fulminantnog kolitisa. Takav oblik bolesti najčešće se onda klasificira kao nedeterminirani kolitis. Makroskopske promjene sluznice uključuju edem, hiperemiju i zrnatost sluznice te ulceracije i erozije s nalazom krvi u crijevnom lumenu. Inflammatory polipi nalaze se u oko 20% oboljelih, a nastaju nakon nekoliko uzastopnih egzacerbacija bolesti, kad epitel regenerira preko ulceracija u obliku uzdignutih otočića. Nakon dugotrajne bolesti kolon često razvije tzv. “burnt-out” izgled s gubitkom mukoznih nabora (atrofija). Kronična upala može dovesti do skraćivanja crijeva i fekalne inkontinencije, čak i u odsutnosti aktivne upale. Striktura crijeva kod ulceroznog se kolitisa rijetko javlja, a ako postoji mora pobuditi sumnju na malignu bolest (Forbes i sur. 2013; Tomić i sur 2011). U čak 24% slučajeva uzrok pronađenih striktura je maligna bolest (Gumaste i sur. 1992). Iako je ulcerozni

kolitis ograničen na kolon i rektum, opisan je i poseban oblik bolesti poznat pod nazivom „backwash ileitis“. Vjeruje se da ova upalna promjena terminalnog ileuma nastaje kao posljedica refluksa sadržaja debelog crijeva u terminalni ileum kroz insuficijentnu ileocekalnu valvulu u pacijenata s pankolitisom (Goldstein i Dulai 2006).

Infiltracija kripti neutrofilima (tzv. kriptitis) i „kriptalni apscesi“ patognomonični su za aktivni ulcerozni kolitis. Ovo je udruženo s difuznom kroničnom upalom lamine propije. Stupanj neutrofilne infiltracije smatra se najvažnijim pokazateljem aktivnosti bolesti. Povlačenjem aktivne bolesti ulcerirana se područja ispunjavaju granulacijskim tkivom. Za razliku od Crohnove bolesti, ne nalaze se granulomi. Crijevne kripte pokazuju znakove regeneraturnih promjena: grananje, skraćenje, nepravilnost, proširenje i resičasti izgled. Epitel koji oblaže kripte može pokazivati i znakove displazije visokog i niskog stupnja, iz čega se s vremenom mogu razviti *s displazijom udružene lezije ili mase te invazivni karcinomi*. Ulcerativni kolitis je, kao što je već rečeno, bolest crijevne sluznice i transmuralna upala nije značajka ove bolesti. Ipak, iznimka je fulminantni ulcerativni kolitis u kojega se javljaju duboki ulkusi i transmuralna upala. No, za razliku od Crohnove bolesti, transmuralna upala ograničena je na područja ulceracije (Forbes i sur. 2013; Tomić i sur. 2011).

#### **4.4. KLINIČKA SLIKA**

Simptomi i težina bolesti znatno variraju u različitim bolesnika s ulceroznim kolitisom. Ulcerozni kolitis može se prezentirati kao blaga promjena u radu crijeva, ali i kao akutni brzoprogresivni fulminantni kolitis koji može biti udružen i s dilatacijom crijeva (toksični megakolon) i prijetecom perforacijom. Akutna teška epizoda kao inicijalni način prezentacije javlja se u oko 10% bolesnika, a mnogi od njih zahtijevaju hitnu kolektomiju i prije definitivne

dijagnoze (Langholz i sur. 1994). S obzirom na to da je ulcerozni kolitis bolest koja zahvaća debelo crijevo od samog početka rektuma, glavni simptom bolesti je rektalno krvarenje tj. pojava krvavih stolica. Nastup bolesti je najčešće podmukao, a pacijenti se žale i na povećan broj stolica, kao i na prisutnost sluzi i gnoja u stolici. Tegobe su vrlo često praćene tenezmima i urgencijom koji mnogo puta ne rezultiraju stolicom pa ih nazivamo „lažnim pozivima” (Vucelić i Čuković-Čavka 2006). Često se javljaju i blagi grčevi u predjelu donjeg abdomena. Ulceracije mogu biti ograničene samo na sluznicu rektosigmoidne regije. Tada stolica može biti normalna ili je pak izbacivanje suhe stolice otežano, uz primjese sluzi, svježe krvi i gnoja. Kad se ulceracije prošire prema oralno, stolice postaju proljevaste (Vucelić i Čuković-Čavka 2006), a bolesnici ih mogu imati čak i više od 10 dnevno, uz izrazite grčeve i rektalne tenezme. Stolice mogu biti vodenaste ili sadržavati sluz, a često se u cijelosti sastoje od krvi i gnoja. U teškim slučajevima, bolesnici mogu značajno krvariti kroz nekoliko sati što zahtijeva hitnu transfuziju (Tonkić 2010).

Prema Montrealskoj klasifikaciji iz 2005. godine ulcerozni kolitis se prema makroskopskom izgledu sluznice tijekom kolonoskopskog pregleda može definirati kao proktitis, lijevostrani i prošireni kolitis (Silverberg i sur. 2005). (Tablica 1.) Populacijske skandinavske studije su pokazale da u vrijeme postavljanja dijagnoze 40 % bolesnika s UC ima bolest ograničenu samo na rektum (ulcerozni proktitis, distalni ulcerozni kolitis), 30-40 % ima zahvaćenu sluznicu sve do lijenalne fleksure (ulcerozni proktosigmoiditis, lijevostrani kolitis), a u 20-30 % bolest je aktivna i proksimalnije od lijenalne fleksure odnosno zahvaća cijeli kolon (prošireni UC, pankolitis) (Ekbom i sur. 1991; Langholz i sur. 1991).

**Tablica 1.** *Proširenost ulceroznog kolitisa (UC) (Montrealški konsenzus). Prema: Katičić (2013), str. 93.*

Oznaka	Proširenost	Opis
E1	Proktitis	UC zahvaća samo rektum (proksimalna granica bolesti niže je od rektosigmoidalnog prijelaza)
E2	Lijevostrani kolitis	UC proširen na kolon distalnije od lijenalne fleksure (analogno 'distalnom' kolitisu)
E3	Prošireni (ekstenzivni) kolitis	UC proširen i proksimalnije od lijenalne fleksure, uključujući i pankolitis

Važno obilježje ulceroznog kolitisa je, već spomenuta, izrazita raznolikost kliničkih značajki, kao i biokemijskih, endoskopskih i histoloških nalaza, u različitim bolesnika. Upravo ta raznolikost aktivnosti bolesti zahtijeva objektivno mjerenje te aktivnosti kao preduvjeta za racionalan odabir terapije. U današnje je vrijeme dostupan veliki broj indeksa aktivnosti za ulcerozni kolitis (Katičić 2013). Jedan od vjerojatno najpoznatijih i najstariji je Trueloveov i Wittsov indeks aktivnosti bolesti (Tablica 2). Truelove i Witts su 1955. godine, ocjenjujući rezultate liječenja aktivnog ulceroznog kolitisa oralnim kortizonom, bolest podijelili u tri kategorije: blagu, umjereno tešku i tešku. Podjela je bazirana na 6 varijabli: broju stolica na dan, pojavi krvi u stolici, temperaturi, puls, hemoglobinu i sedimentaciji eritrocita. Autori su



definirali “kliničku remisiju” kao 1-2 stolice na dan, bez primjesa krvi, bez sistemnih simptoma kao što su povišena temperatura i tahikardija, uz “normalni” hemoglobin i sedimentaciju (Katičić 2013).

**Tablica 2.** *Trueloveov i Wittsov indeks aktivnosti bolesti. Prema: Katičić (2013), str. 94. i <http://www.gpnotebook.co.uk/>*

	<b>Blaga</b>	<b>Umjereno teška</b>	<b>Teška</b>
<b>Krvave stolice/dan</b>	Manje od 4	4-6	6 ili više
<b>Puls viši od 90/min</b>	ne	ne	da
<b>Temperatura</b>	< 37.5°C	≤ 37.8°C	>37.8 °C
<b>Hemoglobin</b>	>11.5 g/dL	≥10.5 g/dL	<10.5 g/dL
<b>SE</b>	<20 mm/h	≤30 mm/h	>30 mm/h
<b>CRP</b>	ispod 30	ispod 30	iznad 30

Termini „akutni teški“ i „teški“ zamijenili su tradicionalnije pojmove kao što su fulminantni ili toksični kolitis. Prednost novijih termina su jasni dijagnostički kriteriji čiji su standardi temeljeni na znanstvenim dokazima (Strong 2010). Sve novije klasifikacije kao temelj su uzele originalnu *Trueloveovu i Wittsovu* klasifikaciju. Ipak, termin fulminantni kolitis još uvijek se koristi, posebno u kliničkoj praksi. Fulminantni kolitis zapravo je kritični oblik teškog kolitisa. Općeprihvaćeni klinički kriteriji za dijagnozu fulminantnog kolitisa su: više od 10 stolica dnevno, kontinuirano svakodnevno krvarenje, potreba za transfuzijom, povišena sedimentacija (iznad 30 mm/h), vrućica (>37.5°C), tahikardija (90 i više bpm), bolovi u abdomenu, distenzija abdomena i dilatacija crijeva na nativnoj snimci abdomena (Hanauer 1996). Toksični megakolon predstavlja ekstremni oblik bolesti iz spektra fulminantnog kolitisa (Marshak i Lester 1950) i pojavljuje se u oko 5% bolesnika s akutnim teškim kolitisom (Gan i Beck 2003). Formalno se definira kao totalna ili segmentalna neobstruktivna dilatacija kolona veća od 5.5 cm (Sheth i LaMont 1998) udružena sa slikom fulminantnog kolitisa.

U sklopu ulceroznog kolitisa mogu se pojaviti i ekstraintestinalne manifestacije bolesti. Ekstraintestinalne manifestacije bolesti koje koreliraju s intenzitetom upale crijeva jesu periferni artritis, nodozni eritem, gangrenozna pioderma i episkleritis. Primarni sklerozirajući kolangitis, uveitis, ankilozirajući spondilitis i sakroileitis su ekstraintestinalne manifestacije bolesti koje su često asocirane uz promjene HLA-sustava i nisu objektivno povezane sa stupnjem upalne aktivnosti u debelom crijevu (Vucelić 2002).

## **4.5. DIJAGNOZA**

Do danas nije nađen patognomonični dijagnostički test za potvrdu ulceroznog kolitisa ili Crohnove bolesti. To znači da je dijagnoza upalne bolesti crijeva doista rezultat ukupne analize kliničke prezentacije i rezultata dijagnostičkih pretraga (Vucelić i Čuković-Čavka 2006). U dijagnostici ulceroznog kolitisa koriste se: endoskopske metode, laboratorijske pretrage, radiološke pretrage i patohistološka analiza.

### **4.5.1. Laboratorijske pretrage**

Iako same po sebi, bez patohistološke analize, laboratorijske pretrage nisu dijagnostičke, važne su za bolju procjenu i monitoring težine i aktivnosti bolesti (Danese i Fiocchi 2011). U aktivnoj bolesti nalazimo ubrzanu sedimentaciju eritrocita, povišene vrijednosti C-reaktivnog proteina i povišene vrijednosti fibrinogena (Vucelić i Čuković-Čavka 2006). Mjere se i fekalni laktoferin i kalprotektin koji također pomažu u procjeni težine upale. Potrebna je i detaljna mikrobiološka analiza stolice da bi se isključila infektivna etiologija. Preporučuje se analiza uzorka stolice na *Clostridium difficile*, *kampilobakter* i *Escherichiu coli* 0157:H7 (Danese i

Fiocchi 2011). Svakako treba isključiti infekciju s *Entamoeba histolytica* pregledom svježih uzoraka stolice. Kad se sumnja na amebijazu na temelju epidemiološke i putničke anamneze, potrebno je napraviti serološke pretrage i biopsiju sluznice crijeva (Tonkić 2010). Hematološke pretrage u aktivnoj bolesti rezultiraju nalazom anemije, leukocitoze i trombocitoze. Biokemijskim pretragama u akutnoj fazi bolesti često potvrđujemo hipoalbuminemiju i povišene jetrene enzime koji mogu biti posljedica djelovanja toksemije, sepse ili loše uhranjenosti na jetru (Vucelić i Čuković-Čavka 2006). Pacijenti s teškom, refraktornom bolešću trebali bi biti testirani na citomegalovirusnu infekciju (Rahier i sur. 2009). Sve veća važnost pridaje se i određivanju protutijela protiv *sacharomyces cerevisiae* (engl. Anti-Saccharomyces cerevisiae antibodies - ASCA) i protutijela na citoplazmu neutrofila (engl. Perinuclear Anti-Neutrophil Cytoplasmic Antibodies - pANCA). Ovi testovi se, zbog svoje niske specifičnosti i osjetljivosti, ne koriste toliko u potvrđivanju dijagnoze, ali zato zauzimaju važno mjesto u diferencijalnoj dijagnostici i razlikovanju Crohnove bolesti, ulceroznog kolitisa i indeterminiranog kolitisa (Linskens i sur. 2002).

#### **4.5.2. Endoskopske pretrage**

U aktivnoj fazi bolesti ulceroznog kolitisa nativnom rektoskopijom procjenjujemo stupanj upalne aktivnosti. Inače, nakon smirivanja akutne faze potrebno je pri inicijalnom dijagnosticiranju IBD-a evaluirati cijelu probavnu cijev radi procjene proširenosti bolesti (kolonoskopija, ezofagogastroduodenoskopija, a u slučaju negativne pasaže tankog crijeva i sumnje na CB ev. i enteroskopija odnosno endoskopija kapsulom). Najranije promjene sluznice debelog crijeva koje registriramo endoskopski u ulceroznom kolitisu jesu hiperemija, edem i gubitak vaskularnog crteža, zatim granuliranost, frijabilnost i krvarenja na sluznici, a u uznapredovalijoj bolesti nalazimo ulceracije, pseudopolipe i strikture (Vucelić i Čuković-Čavka

2006). Promjene su uniformne i kontinuirane, bez područja zdrave sluznice između njih. Diskontinuirane (*skip lezije*) karakteristične su za Crohnovu bolest. U pankolitisu, upala prestaje kod ileocekalne valvule, a rijetko zahvaća i distalni ileum, u već spomenutom obliku bolesti, poznatom pod nazivom „backwash ileitis“ (Goldstein i Dulai 2006).

Kad se na kolonoskopiji pronađu strikture, potrebne su višekratne biopsije da bi se isključila maligna bolest (Danese i Fiocchi 2011). Iako nema jasnih dokaza da redovite kolonoskopije i biopsije produžuju preživljenje (Collins i sur. 2006), redoviti kolonoskopski pregledi vrše se u vrijeme remisije, a savjetuju se bolesnicima koji boluju dulje od osam godina. Biopsije treba uzimati svakih 10 cm uzduž cijelog kolona. Bilo koji stupanj utvrđene displazije unutar upalno promijenjene sluznice može prijeći u karcinom te predstavlja striktnu indicaciju za totalnu kolektomiju, osim u slučajevima kad je displazija jasno ograničena i diskretna unutar u cijelosti ekscidiranog polipa. Ključno je razlučiti potvrđenu neoplastičnu displaziju od reaktivnih ili regenerativnih promjena koje su posljedica upale. Međutim, ukoliko je nalaz displazije nesumnjiv, odgađanje kolektomije zbog ponavljanih kolonoskopija s biopsijama predstavlja rizičnu strategiju. Pseudopolipi nemaju prognostički značaj, ali ih je ponekad teško razlikovati od neoplastičnih polipa. Stoga, svaki sumnjivi polip zahtijeva kompletnu eksciziju uz patohistološku analizu (Tonkić 2010). Novije endoskopske tehnike, kao što su kromoendoskopija, endoskopski prikaz svjetlom suženog spektra (engl. narrow band imaging - NBI) i autofluorescencija bitno su unaprijedile rano otkrivanje displastičnih promjena (D'Haens i sur. 2007; Kiesslich i sur. 2003; van den Broek i sur. 2008).

### **4.5.3. Radiološke pretrage**

Radiološke pretrage nisu od dijagnostičkog značaja, ali ponekad mogu ukazati na pojedine poremećaje. U teškim oblicima bolesti od izuzetne je važnosti nativna snimka abdomena kojom se isključuje ili potvrđuje toksični megakolon, ileus ili perforacija crijeva. Irigografija je važna za evaluaciju cijelog debelog crijeva, ako to endoskopski nije moguće zbog suženja crijeva (Vucelić i Čuković-Čavka 2006). Dvokontrastna barijeva klizma je važna metoda u dijagnostici ulceroznog kolitisa i Crohnove bolesti, čak i u bolesnika u ranoj fazi bolesti, jer detaljno prikazuje i najfinije detalje crijevnih sluznica (Carucci i Levine 2002). Standardni CT, CTE (engl. computed tomography enterography), MR i MRE (engl. magnetic resonance enterography) koriste se za isključivanje komplikacija (npr. perforacija), kao pretrage prve linije za isključivanje aktivne bolesti tankog crijeva i za detekciju crijevnih upala. Također, CT kolonografija i MR kolonografija novije su tehnike s mogućim primjenama u dijagnostici ulceroznog kolitisa (Deepak i Bruining 2014). Radi evaluacije mogućih komplikacija na bilijarnom traktu i urotaktu koristan je i pregled ultrazvukom (Vucelić i Čuković-Čavka 2006).

### **4.5.4. Diferencijalna dijagnoza**

Odabir pojedinog lijeka ili odabir tipa kirurške operacije značajno se razlikuje za bolesnike s Crohnovom bolešću, ulceroznim kolitisom i indeterminiranim oblikom upalne bolesti crijeva. S obzirom na moguće značajno preklapanje kliničkih karakteristika između ova tri oblika upalne bolesti crijeva, iznimno je važno što točnije odrediti fenotip već pri inicijalnoj prezentaciji bolesti (Vucelić i Čuković-Čavka 2006).

Upalne promjene kod Crohnove bolesti najčešće nisu u kontinuitetu, nego se izmjenjuju segmenti zdravog i bolesnog crijeva (engl. skip lesions). Ulceracije su u Crohnovoj bolesti

linearne i često dovode do klasičnog izgleda sluznice poput kaldrme. Crohnova bolest može zahvatiti cijeli probavni sustav, dok ulcerozni kolitis obično zahvaća samo debelo crijevo. Mikroskopski, upale u ulceroznom kolitisu i Crohnovoj bolesti mogu izgledati slično, ali nekazeozni granulomi javljaju se samo u Crohnovoj bolesti. Upala u Crohnovoj bolesti može biti transmuralna, dok je u ulceroznom kolitisu ograničena na mukozu i submukozu (<http://emedicine.medscape.com/article/183084-differential>). Tradicionalno mišljenje da ulcerozni kolitis zahvaća samo debelo crijevo dovedeno je u pitanje, jer su u djece s ulceroznim kolitisom pronađene značajne gastroduodenalne upalne promjene. Ipak, aftozni ulkusi smatraju se obilježjem isključivo Crohnove bolesti (Kaufman i sur. 1997). Najvažnije razlike između Crohnove bolesti i ulceroznog kolitisa prikazane su u Tablici 3.

Velik broj drugih patoloških poremećaja može imitirati upalnu bolest crijeva te ih je stoga važno razlikovati i na vrijeme pravilno dijagnosticirati. U te poremećaje spadaju: infekcije, vaskularne bolesti, maligne bolesti, jatrogeni uzroci i ostale bolesti koje uzrokuju bol u trbuhu i/ili proljev (Tablica 4) (Vucelić i Čuković-Čavka 2006).

**Tablica 3.** Razlike između Crohnove bolesti i ulceroznog kolitisa. Prema: Tonkić (2010), str. 150

<b>CROHNOVA BOLEST</b>	<b>ULCEROZNI KOLITIS</b>
Tanko crijevo je zahvaćeno u 80% slučajeva.	Bolest je ograničena na kolon.
Rektosigmoidna regija je često pošteđena; bolest se obično javlja u desnom dijelu kolona	Rektosigmoidna regija je uvijek zahvaćena; bolest se češće javlja lijevom dijelu kolona.
Značajno rektalno krvarenje je rijetko, osim u 75 do 85% slučajeva Crohnovog kolitisa	Značajno rektalno krvarenje je uvijek prisutno
Čest je nastanak fistula, infiltrata i apscesa.	Fistule ne nastaju.
Perianalne lezije su značajne u 25 do 35% slučajeva	Značajne perianalne lezije nikada ne nastaju.
Radiološki nalaz ukazuje na asimetrično i segmentalno zahvaćanje crijevnih stijenki, uz "preskočene zone" između zahvaćenih segmenata	Sluznica debelog crijeva zahvaćena je simetrično i kontinuirano od rektuma prema proksimalno
Endoskopski nalaz ukazuje na mrljasto zahvaćanje sluznice, uz diskretne ulceracije odvojene segmentima sluznice normalnog izgleda	Upala je jednolika i difuzna
Patohistološki nalaz ukazuje na transmuralno širenje upale i fisura; lezije često pokazuju fokalnu distribuciju	Upala je ograničena na sluznicu izuzev u teškim slučajevima
Epitelioidni (poput sarkoida) granulomi mogu se utvrditi unutar crijevnih stijenki ili limfnih čvorova u 25 do 50% slučajeva (patognomonični)	Tipični epitelioidni granulomi se ne nalaze

**Tablica 4.** Diferencijalna dijagnoza upalnih bolesti crijeva. Prema: Vucelić i Čuković-Čavka (2006), str. 57.

Infekcije	Maligne bolesti	Jatrogeni uzroci	Vaskularne bolesti	Ostale bolesti
Salmonella	limfom	Pseudomembranozni kolitis	ishemija	divertikulitis
Shigella	adenokarcinom	Kolitis induciran nesteroidima	vaskulitis	celijakija
Campylobacter	sarkom	Kolitis induciran kontraceptivima	Behçetova bolest	upala crvuljka
Yersinia	leukemija	Postiradijacijski kolitis		kolageni ili limfocitni kolitis
Mycobacterium tuberculosis	karcinoid			sarkoidoza
Clostridium difficile				
Escherichia coli				
Entamoeba histolytica				
Herpes simplex				
Chlamydia trachomatis				
Histoplasma				
Cytomegalovirus				
Mycobacterium avium intracellulare				



## **4.6. LIJEČENJE**

Upalne bolesti crijeva liječe se medikamentno i kirurški. Za razliku od Crohnove bolesti, ulcerozni se kolitis može kirurški izliječiti. Budući da je tema ovog diplomskog rada „Kirurško liječenje ulceroznog kolitisa“, ista će biti obrađena u zasebnom poglavlju.

### **4.6.1. Medikamentno liječenje**

Pri odabiru plana liječenja treba uzeti u obzir aktivnost bolesti (blaga, umjerena, teška) u kombinaciji s proširenošću (proktitis, lijevostrani kolitis, ekstenzivni kolitis), razvojem i reakcijom bolesti na liječenje i pacijentovim željama (Stange i sur. 2008; Travis i sur. 2008; Kornbluth i Sachar 2010). Distalnu bolest liječimo topičkom terapijom (čepići, klizme), a ekstenzivniju bolest oralnom i/ili parenteralnom terapijom. Bolesnici s teškom bolešću zahtijevaju hospitalno liječenje, a oni s blagom/umjerenom mogu se liječiti i kod kuće (Vucelić i Čuković-Čavka 2006).

Sulfasalazin i 5-aminosalicilati (5-ASA) oralno, rektalno ili oboje, predstavljaju prvu liniju liječenja ulceroznog kolitisa s očekivanom stopom remisije od oko 50% (Nielsen i Munck 2007). Prvu liniju terapije za proktitis predstavlja topički mesalazin (čepići - 1g/dan; klizma – 2-4 g/dan ), sam ili u kombinaciji s oralnim mesalazinom. (Vucelić i Čuković-Čavka 2006). Ako ovakva terapija ne uspije, klizma kortikosteroida (hidrokortizon u dozi 100mg/dan) je sljedeći korak (Gionchetti i sur. 2005; Marshall i sur. 2010). Bolesnicima kojima se stanje ne popravlja kombinacijom oralnih i topičkih aminosalicilata ili steroida treba dodati oralne kortikosteroide u terapiju (do 40 mg prednizona) (Vucelić i Čuković-Čavka 2006; Danese i Fiocchi 2011).

Blagi do umjereni lijevostrani kolitis ili ekstenzivniju bolest treba liječiti kombinacijom rektalnih i oralnih pripravaka 5-ASA (do 4,8 g/dan) (Connolly i sur. 2009). Pacijenti s blagim do umjerenim ulceroznim kolitisom koji ne odgovaraju na rektalnu terapiju niti na oralne 5-ASA su kandidati za oralne kortikosteroide ili imunosupresivne lijekove (azatioprin ili 6-merkaptopurin). Oni koji ne odgovaraju na maksimalne doze 5-ASA ili oralnih kortikosteroida trebaju se liječiti intravenskom primjenom kortikosteroida (Kornbluth i Sachar 2010). Dugotrajna terapija steroidima nije dobra te bolesnici s kronično aktivnom bolešću ovisnom o steroidima, ali i oni koji ne odgovaraju na kortikosteroidnu terapiju trebaju biti liječeni s azatioprinom ili infliksimabom (TNF- $\alpha$  protutijelo) (Jarnerot i sur. 2005; Vucelić i Čuković-Čavka 2006). Kombinacija infliksimaba i azatioprina se pokazala superiornijom u odnosu na monoterapiju azatioprinom ili infliksimabom u izazivanju nekortikosteroidne remisije u bolesnika s umjerenim do teškim ulceroznim kolitisom (Panaccione i sur. 2011).

Bolesnike s teškim, ekstenzivnim kolitisom liječimo u bolnici steroidima intravenski (hidrokortizon 400 mg/dan ili metilprednizolon 60 mg/dan) (Vucelić i Čuković-Čavka 2006). Odgovor na kortikosteroide se procjenjuje treći dan od početka terapije. Prediktori lošeg odgovora na steroide i povećanog rizika za kolektomiju su težina bolesti i ekstenzija kolitisa te perzistencija broja stolica većeg od 8/dan ili vrijednost CRP-a iznad 45 mg/L nakon trodnevnog tretmana parenteralnim steroidima. Bolesnici koji ne odgovore na primjenu parenteralno datih kortikosteroida trebaju biti pripremljeni za medikamentnu terapiju spašavanja kolona (engl. “rescue therapy”) s infliksimabom ili ciklosporinom ili za kolektomiju (Vucelić i sur. 2013). Iako ciklosporin može biti uspješan u izazivanju remisije, najčešće samo odgađa, a ne sprječava kasniju kolektomiju (Campbell i sur. 2005). Ako nema poboljšanja unutar 4-7 dana od početka davanja terapije spašavanja kolona, preporuča se proktokolektomija. Infliksimab se može

primijeniti kao treća linija medikamentozne terapije za bolesnike s akutnim teškim ulceroznim kolitisom nakon neuspjeha terapije kortikosteroidima i ciklosporinom samo u posebno selekcioniranim slučajevima, isključivo u specijaliziranim IBD centrima, imajući u vidu povećani rizik razvoja komplikacija (Vucelić i sur. 2013).

Kod svih bolesnika s ulceroznim kolitisom preporučuje se terapija održavanja remisije. To osobito vrijedi za bolesnike s lijevostranom i ekstenzivnom bolesti. To vrijedi i za bolesnike s proktitisom koji imaju relaps više od jedanput na godinu. Za održavanje remisije treba rabiti mesalazin (2 g na dan), sulfasalazin, azatioprin (2-2,5 mg/kg TT) ili 6-merkaptopurin (1-1,5 mg/kg TT) (Carter i sur. 2004; Vucelić i Čuković-Čavka 2006).

#### **4.7. PROGNOZA**

Ulcerozni kolitis je kronična bolest, obično karakterizirana ponavljanim napadima razbuktavanja bolesti i remisijama. U otprilike 10% bolesnika, prvi napad bolesti je galopirajući s obilnim krvarenjem, mogućom perforacijom uz razvoj sepse i toksemije. Potpuni oporavak nakon pojedinačnog napada zabilježen je u 10% bolesnika. Bolesnici s lokaliziranim (izoliranim) ulceroznim proktitisom imaju bolju prognozu. Ozbiljne sistemske manifestacije, toksičke komplikacije i maligna degeneracija su rijetkost, a kasnije širenje procesa nastaje u otprilike 20% do 30% bolesnika (Tonkić 2010). Prema rezultatima IBSEN studije, stopa mortaliteta u bolesnika s ulceroznim kolitisom jednaka je onoj u općoj populaciji. Naime, od 519 pacijenata uključenih u studiju, nakon 10 godina praćenja umrlo je njih 53. Kumulativna stopa kolektomije nakon 10 godina bolesti bila je 9,8%. Relapsni oblik bolesti primijećen je u 83% bolesnika, no polovica njih (48%) bili su bez relapsa tijekom zadnjih pet godina. 20% pacijenata s proktitisom ili lijevostranim kolitisom progredirala je u ekstenzivni kolitis (Solberg i sur. 2009). Jess i sur.

objavili su 2012. godine meta-analizu populacijskih kohortnih istraživanja i utvrdili da se u 1,6% pacijenata s ulceroznim kolitisom razvije karcinom debelog crijeva tijekom 14 godina praćenja. Ulcerozni kolitis 2,4 puta povećava rizik od nastanka kolorektalnog karcinoma. Muški spol, dijagnoza u mladosti i ekstenzivni kolitis dodatno povećavaju rizik (Jess i sur. 2012).

## **5. KIRURŠKO LIJEČENJE ULCEROZNOG KOLITISA**

### **5.1. UVOD I POVIJESNI PRIKAZ**

Operacijsko liječenje je važna terapijska opcija u ulceroznom kolitisu. Budući da je to bolest koja je ograničena na kolon i rektum, ulcerozni kolitis se proktokolektomijom, za razliku od Crohnove bolesti, može kirurški izliječiti. Odstranjenje kolona i rektuma, osim što dovodi do izliječenja, u potpunosti uklanja mogućnost za razvoj maligne bolesti.

Sigmoidna kolostomija prva je poznata metoda kirurškog liječenja ulceroznog kolitisa. Tek krajem prve polovice 20. stoljeća postaje jasno da je totalna proktokolektomija s ileostomom jedina definitivna i ujedno kurativa kirurška metoda za liječenje ulceroznog kolitisa. Ileostoma je kirurški kreiran otvor završnog dijela tankog crijeva na koži. Ipak, ileostomija je od početka bila opterećena mnogim tehničkim problemima, uključujući neslaganje oko optimalne lokacije otvora na trbušnoj stijenci, kirurških tehnika koje će se koristiti do odabira vrste pomagala za stomu tj. vrećica (Forbes i sur. 2013). Veliki problem predstavljala je i dotadašnja praksa „prirodnog sazrijevanja“ (engl. „natural maturation“) stome, što je značilo postupnu, prirodnu autoeverziju mukoze, koja je trajala tjednima (Doughty 2008). Zbog svih tih problema učestalost komplikacija, kao i nezadovoljstvo pacijenata ishodom operacije bili su veliki. Tek je sredinom 1950-ih godina dr. Bryan Brooke učinio „kiruršku maturaciju“ (engl. „surgical maturation“)

stome standardnim dijelom ileostomije (Brooke 1952; McGarity 1992; Weakley 1994). Ova procedura, koja je postala poznata pod nazivom „Brookeova ileostomija“, brzo je postala tehnikom izbora za kirurško liječenje ulceroznog kolitisa i konačno je ponudila pacijentima mogućnost relativno dobrog ishoda (Forbes i sur. 2013) .

Alternativni kirurški postupak, koji bi uključivao poštedu rektuma i pružio bolji ishod i veće zadovoljstvo pacijenata, prvi je predložio Stanley Aylett iz Ujedinjenog Kraljevstva. On je ranih 1950-ih prvi počeo izvoditi ileo-rektalnu anastomozu (Aylett 1960). S vremenom je nakupio preko 300 slučajeva difuznog ulceroznog kolitisa koje je liječio totalnom kolektomijom s poštedom rektuma i ileo-rektalnom anastomozom (Aylett 1966). Sljedeći veliki napredak u kirurškom liječenju ulceroznog kolitisa bio je Kockov opis kontinentne ileostome (engl. Kock pouch) kasnih 1960-ih godina (Kock 1969). Kockova ideja bila je da napravi intraabdominalni rezervoar, koji bi zadržavao sadržaj tankog crijeva unutar tijela sve dok ga sam pacijent ne bi odlučio isprazniti. Pacijenti su entuzijastično prihvatili ovu alternativu klasičnoj Brookeovoj ileostomi, jer su kontinentnu stomu mogli sami prazniti kateterom i nisu morali nositi vanjsku vrećicu. Kockova tehnika je, uz ove velike prednosti, imala i mnoge nedostatke. Komplikacije su bile česte, kao i potreba za reoperacijom, a pacijenti su i dalje imali stomu (Forbes i sur. 2013). Zato su Parks i Nicholls (Parks i Nicholls 1978) te Utsunomiya i sur. (Utsunomiya i sur. 1980) prvi predložili koncept ilealnog spremnika s ileo-analnom anastomozom bez ileostome. Kontinencija i učestalost stolica bile su zadovoljavajuće, a pacijenti su mogli veliku nuždu obavljati na prirodan način. S vremenom, nakon dodatnih tehničkih dorada, ova operacijska tehnika mogla se izvoditi s relativno niskim morbiditetom, dobrim funkcionalnim ishodom i poboljšanom kvalitetom života (Forbes i sur. 2013). Zato je danas operacija izbora svakako

proktokolektomija s ileoanalnom anastomozom i formiranjem zdjeličnog rezervoara (Vucelić i Čuković-Čavka 2006).

## **5.2. INDIKACIJE ZA KIRURŠKO LIJEČENJE**

Indikacije za kiruršku terapiju dijelimo na hitne, urgentne i elektivne. Hitno se operiraju bolesnici koji masivno intraktabilno krvare, imaju perforaciju crijeva, toksični megakolon ili rezistentni fulminantni kolitis koji ne reagira na terapiju. Urgentna operacija je indicirana kod teškog kolitisa koji ne reagira na terapiju, detekcije karcinoma kolona, teške hemolitičke anemije ili teške gangrenozne pioderme. Elektivna operacija dolazi u obzir za bolesnike koji imaju intraktabilnu bolest s lošom kvalitetom života ili s očitom displazijom kolona (Vucelić i Čuković-Čavka 2006).

### **5.2.1. Fulminantni kolitis**

Već opisani fulminantni kolitis zapravo je kritični oblik teškog kolitisa. Općeprihvaćeni klinički kriteriji za dijagnozu fulminantnog kolitisa su: više od 10 stolica dnevno, kontinuirano svakodnevno krvarenje, potreba za transfuzijom, povišena sedimentacija (iznad 30 mm/h), vrućica ( $>37.5^{\circ}\text{C}$ ), tahikardija (90 i više bpm), bolovi u abdomenu, distenzija abdomena i dilatacija crijeva na nativnoj snimci abdomena (Hanauer 1996). Maksimalna medikamentna terapija koja se sastoji od intravenske nadoknade tekućine, potpune parenteralne prehrane i intravenskog davanja kortikosteroida je standard u početnom liječenju fulminantnog kolitisa, ako nema znakova peritonitisa. Izostanak kliničkog poboljšanja u periodu od 24 do 48 sati ili progresija bolesti su jaka indikacija za kirurško liječenje. Rano kirurško liječenje se pokazalo kao najuspješnije, zbog manjeg broja komplikacija (Frizelle i Burt 2001).

### **5.2.2. Toksični megakolon**

Toksični megakolon nastaje kada dođe do znatne dilatacije crijeva u prisutnosti fulminantnog kolitisa (Grucela i Steinhagen 2009). To je akutna dilatacija crijeva s pridruženom toksemijom (Frizelle i Burt 2001). Radiološka definicija toksičnog megakolona je dilatacija transverzalnog kolona veća od 5.5-6 cm (Truelove i Witts 1955; Cohen i sur. 2005). Pokazalo se da hipokalemija, antidijaroična terapija i barijeva klizma mogu pridonijeti nastanku toksičnog megakolona. Agresivna medikamentna terapija je indicirana. Potrebni su pregledi abdomena barem dva puta dnevno i dnevne nativne snimke abdomena da bi se isključila perforacija. Većina pacijenata je na steroidnoj terapiji što može smanjiti pouzdanost fizikalnog pregleda, a može doći i do paradoksalnog pada broja stolica zbog progresije bolesti. Izostanak kliničkog poboljšanja u periodu od 24 do 48 sati, pogoršanje u kliničkom statusu i dokazana perforacija su indikacije za kirurško liječenje (Frizelle i Burt 2001).

### **5.2.3. Krvarenje**

Masivno krvarenje u ulceroznom kolitisu je rijetko i pojavljuje se u manje od 1% pacijenata, a razlogom je oko 10% hitnih kolektomija u ulceroznom kolitisu. Indicirana je brza kirurška intervencija nakon hemodinamske stabilizacije. Rijetko se nađe samo jedno mjesto krvarenja. Puno češće radi se o difuznom krvarenju iz teško upaljene sluznice debelog crijeva. Pacijenti s masivnim krvarenjem često su u jako teškom stanju pa je preporučena vrsta kirurškog zahvata manje opsežna subtotalna kolektomija umjesto totalne proktokolektomije. Isto tako, poštediti rektuma omogućuje pacijentima lakši rekonstruktivni zahvat u budućnosti. Nedostatak ovog pristupa je što neki pacijenti mogu nastaviti krvariti iz pošteđenog rektalnog segmenta, ali je hitna proktokolektomija ipak rijetko potrebna (Forbes i sur. 2013).

### **5.2.4 Perforacija**

Akutna perforacija je rijetka pojava, a rizik je direktno povezan s opsegom bolesti i težinom napada akutnog kolitisa. Ukupni rizik od perforacije je manji od 4%, ali može doseći i 10% u slučaju akutnog teškog kolitisa. Perforacije su češće kod toksičnog megakolona. Međutim, bitno je istaknuti da toksični megakolon nije nuždan preduvjet za razvoj perforacije pa bi zbog toga mogućnost operativnog liječenja trebala biti razmotrena rano u pacijenata s akutnim teškim kolitisom koji ne odgovaraju na medikamentnu terapiju da bi se spriječila ova teška komplikacija. Metoda izbora za kirurško liječenje ulceroznog kolitisa s perforacijom je subtotalna kolektomija s ileostomijom (Forbes i sur. 2013).

### **5.2.5. Bolest koja ne reagira na medikamentnu terapiju (intraktabilna bolest)**

Ulcerozni kolitis se kod većine pacijenata može uspješno kontrolirati medikamentnom terapijom. Intenzivna medikamentna terapija je indicirana ako bolest prestane odgovarati na terapiju održavanja. To obično zahtijeva hospitalizaciju i primjenu intravenskih kortikosteroida da bi se inducirala remisija (Frizelle i Burt 2001). Bolesnici koji ne odgovore na primjenu parenteralno datih kortikosteroida trebaju biti pripremljeni za medikamentnu terapiju spašavanja kolona ("rescue therapy") s infliksimabom ili ciklosporinom ili za kolektomiju (Vucelić i sur. 2013). Iako ciklosporin može biti uspješan u izazivanju remisije, najčešće samo odgađa, a ne sprječava kasniju kolektomiju (Campbell i sur. 2005). Ako nema poboljšanja unutar 4-7 dana od početka davanja terapije spašavanja kolona, preporuča se proktokolektomija (Vucelić i sur. 2013). Dugotrajna terapija steroidima nije dobra te se u bolesnika s kronično aktivnom bolešću ovisnom o steroidima, ali i u onih koji ne odgovaraju na kortikosteroidnu terapiju treba razmotriti i mogućnost kirurškog liječenja. Neki bolesnici mogu se odlučiti na elektivni kirurški



zahvat zbog težine i dugog trajanja simptoma, čestih relapsa, nuspojava lijekova, ali i zbog straha od razvoja maligne bolesti (Frizelle i Burt 2001).

### **5.2.6. Displazija i rak**

Kolorektalni karcinom je najteža dugoročna komplikacija ulceroznog kolitisa. Procjenjuje se da je rizik za nastanak kolorektalnog karcinoma nakon 10 godina trajanja bolesti 2%, nakon 20 godina 8 %, a nakon 30 godina 18% (Munkholm 2003). Redoviti kolonoskopski pregledi s biopsijama savjetuju se bolesnicima koji boluju >8 do 10 godina. Profilaktička kolektomija se ne preporučuje. Ipak, postoji nekoliko iznimaka, kod kojih se kolektomija može učiniti i kad kolorektalni karcinom i displazija nisu potvrđeni. Tako se profilaktička kolektomija može učiniti kod pacijenata s dugotrajnom bolešću i multiplim pseudopolipima kad postoji opasnost da je zbog količine promjena teško razlikovati one benigne od malignih ili premalignih. Isto tako, pseudopolipi, iako benigni i bez malignog potencijala, pokazali su se kao svojevrsan predskazivač nastanka malignih promjena (Forbes i sur. 2013). Bolesnicima koji razviju strikture, također treba preporučiti operativno liječenje, jer je uočeno da je u čak 24% slučajeva uzrok pronađenih striktura maligna bolest (Gumaste i sur. 1992).

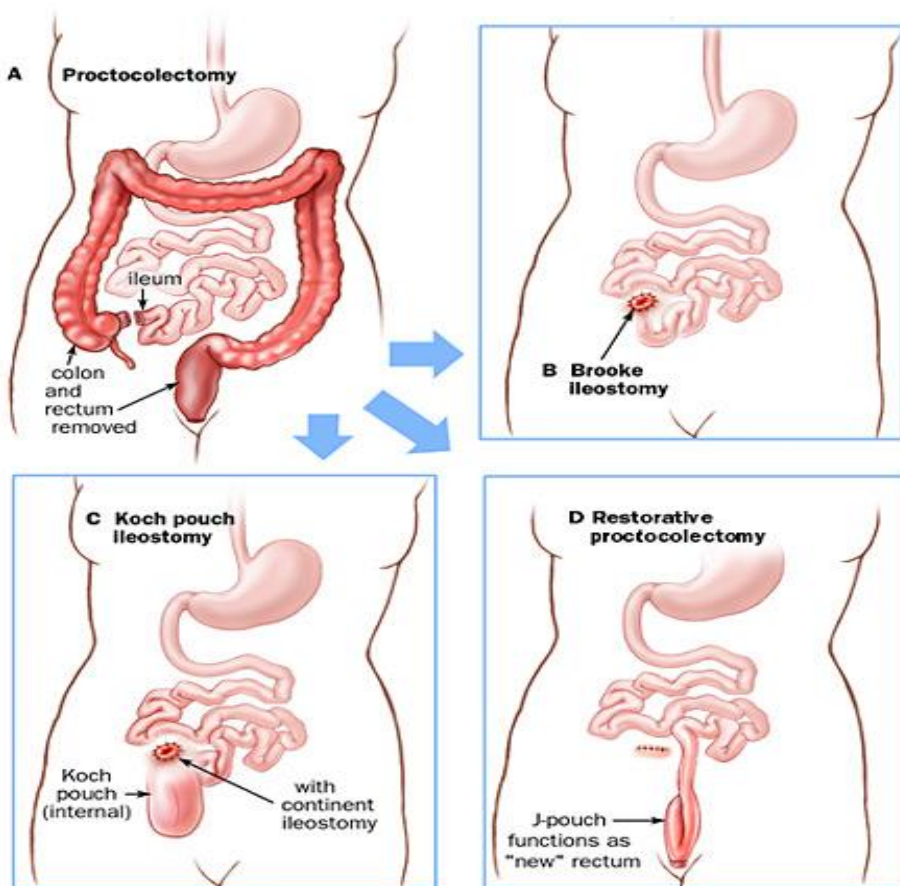
Displazija se može podijeliti na ravnu (engl. flat dysplasia) i na displaziju s udruženom lezijom ili masom (engl. Dysplasia-associated lesion or mass - DALM) (Butt i sur. 1983; Rubio i sur. 1984). Ova podjela je važna, jer ove dvije vrste displazije imaju različitu prognozu (rizik za nastanak karcinoma) pa se zbog toga i različito liječe. Ravnu displaziju možemo podijeliti na displaziju niskog i visokog stupnja. Ravna displazija niskog stupnja ima nisku stopu incidencije povezanog karcinoma nađenog nakon kolektomije (manje od 20%). Nadalje, prirodni tijek i razvoj displazije niskog stupnja još nisu dovoljno istraženi i postoji značajna varijabilnost u

interpretaciji uzoraka biopsije pa se za većinu pacijenata s niskim stupnjem displazije preporučuje samo pojačan nadzor (Itzkowitz 1997; Odze 2003). Ipak, rezultati nekih studija pokazuju da petogodišnja pozitivna prediktivna vrijednost (PPV) nalaza displazije niskog stupnja za razvoj displazije visokog stupnja ili karcinoma doseže čak 54% (Connel i sur. 1994). Nakon ovih saznanja, mnoge su institucije promijenile dotadašnje preporuke pa sada pacijentima s ravnom displazijom niskog stupnja savjetuju kirurško liječenje (Connel i sur. 1994; Itzkowitz 1997). Kod ravne displazije visokog stupnja postoji veća vjerojatnost postojanja pratećeg karcinoma (40-67%) i veći rizik za progresiju u karcinom (Bernstein i sur. 1994; Itzkowitz i sur. 1997) pa se displazija visokog stupnja liječi kolektomijom (Odze 2003). Nalaz bilo koje displazije (i visokog i niskog stupnja) udružene s polipom ili masom (DALM) je indikacija za kolektomiju zbog visokog rizika za nastanak karcinoma (40%-50%) (Blackstone i sur. 1981; Odze i sur. 2002).

### **5.3. VRSTE KIRURŠKIH ZAHVATA**

Postoji više kirurških postupaka koji se koriste u liječenju ulceroznog kolitisa (Slika 1). Subtotalna kolektomija s ileostomijom koristi se u pacijenata koji trebaju hitnu operaciju, a ne mogu podnijeti opsežan kirurški zahvat (Forbes i sur. 2013). „Pouch operacije“ bi se trebale izbjegavati u akutnom stanju (Becker 1999). Definitivnije opcije uključuju više elektivnih zahvata: kolektomiju s ileorektalnom anastomozom, proktokolektomiju s ileostomijom, proktokolektomiju s kontinentnom ileostomijom (Kock pouch) i proktokolektomiju s ilealnim spremnikom (engl. pouch) i analnom anastomozom (engl. Ileal pouch-anal anastomosis - IPAA). Svaki od ovih kirurških zahvata ima svoje prednosti i nedostatke i pacijent mora biti u potpunosti

obaviješten o rizicima i očekivanom ishodu svakog zahvata. No, bez obzira na vrstu izabranog zahvata, većina pacijenata ima bolju poslijeoperacijsku kvalitetu života (Forbes i sur. 2013).



*Slika 1. Vrste kirurških zahvata. Prema: <https://gi.jhsp.org>*

### 5.3.1. Subtotalna kolektomija s ileostomijom

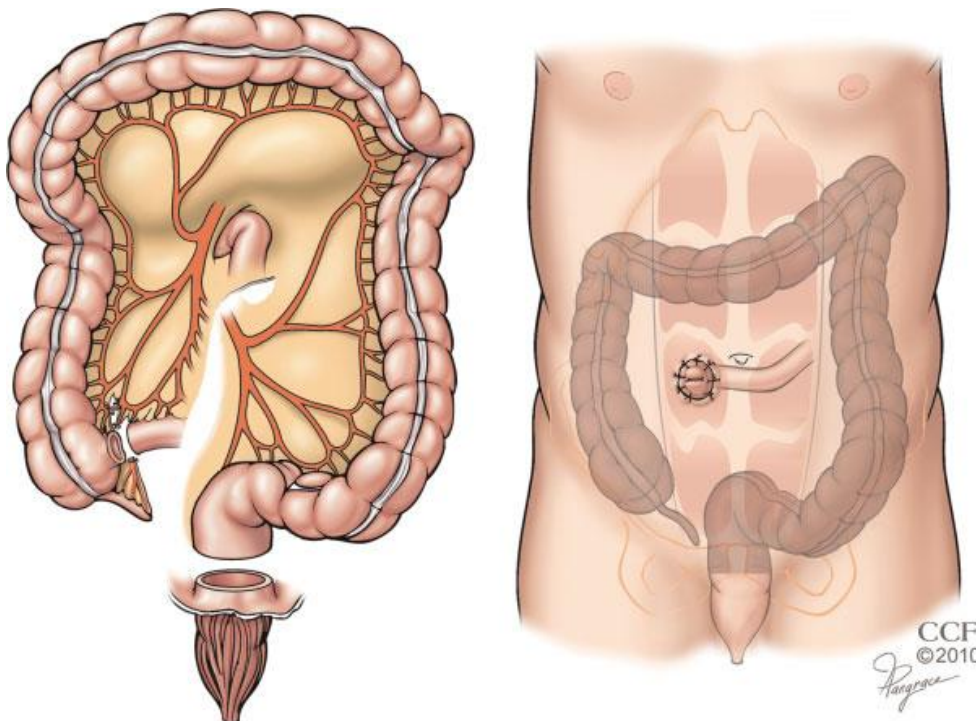
Subtotalna kolektomija s Brookeovom ileostomijom (Slika 2) i Hartmannovim zatvaranjem rektuma ili mukoznom fistulom je procedura izbora u hitnim okolnostima u pacijenata s akutnim teškim kolitisom, koji ne mogu podnijeti teži kirurški zahvat (Beck i Wexner 2003). Izvodi se obično kao privremeni zahvat prije definitivnog kirurškog zbrinjavanja. Čak i u pacijenata s akutnim, teškim kolitisom i masivnim krvarenjem, sama kolektomija obično

rezultira dramatičnim poboljšanjem bez morbiditeta povezanog s kirurgijom zdjelice (Strong 2010). Druga indikacija za ovu operaciju je kronična bolest u pacijenata koji su pothranjeni i na visokim dozama kortikosteroida. Ova metoda može biti korisna i u situaciji kada nije sigurna dijagnoza bolesti (Crohnova bolest ili ulcerozni kolitis) pa se nakon kirurškog uklanjanja kolona može napraviti opsežnija patološka analiza (Forbes i sur. 2013). Subtotalna kolektomija je izvrstan izbor u navedenim situacijama, ali nikako nije definitivno rješenje pa u budućnosti svakako treba izvršiti prokterektomiju (uklanjanje rektuma), ponajviše zbog rizika za razvoj maligne bolesti (Forbes i sur. 2013). Sve kasnije operacije trebaju se odgoditi bar nekoliko mjeseci ( $\geq 7$ ) da bi se maksimalno smanjio rizik intraoperativnih komplikacija i postoperativnih fistula (Dinnewitzer i sur. 2006).

Pristup zahvatu može biti klasičan ili laparoskopski (minimalno invazivan). Otvorena subtotalna kolektomija s ileostomijom izvodi se kroz medijalni rez dovoljne dužine da bi se dozvolila sigurna mobilizacija cijelog kolona koji može biti fragilan i lako lomljiv. Mezenteričke žile se obično ne diraju, a tanko crijevo se obično prereže neposredno iznad ileocekalne valvule da bi se maksimalno smanjio rizik ozlijeđivanja retroperitonealnih struktura, sačuvala duljina tankog crijeva i maksimizirao uspjeh budućih zahvata. Očuvanje omentuma povezuje se s rizikom postoperativne opstrukcije tankog crijeva, ali i s manjom učestalošću postoperativne intraabdominalne sepse. Iako se kolon i distalno tanko crijevo najčešće mobiliziraju prije odjeljivanja mezenterija, terminalnog ileuma i distalnog crijeva, ponekad je bolje izokrenuti taj redoslijed, posebno u slučaju jako fragilnog kolona kad se mobilizacijom riskira perforacija i razlijevanje crijevnog sadržaja. Ovako se znatno smanjuje mogućnost kontaminacije, jer se ozlijeđeno crijevo može brže maknuti iz operativnog područja. Nakon

kolektomije, ileostomija se izvodi kroz otvor u desnom ravnom trbušnom mišiću. Stoma je promjera manjeg od 2.5 cm, a protrudira više od 2 cm (Strong 2010).

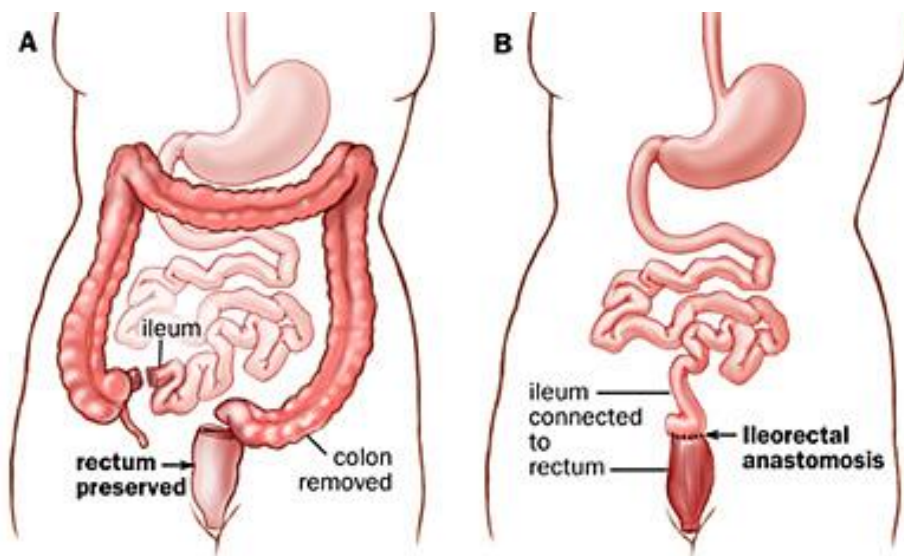
Velika većina pacijenata nakon ovog zahvata može se „skinuti“ sa svih lijekova, posebno sa steroida, unatoč ostatnoj bolesti u rektumu (Cohen i sur. 2005). Može se napraviti mukozna fistula s preostalim dijelom rektosigmoidnog kolona, ali to se obično ne preporučuje. Neki kirurzi ostavljaju rektalnu cijev (kateter) unutar rektuma za dekompresiju i drenažu u ranom postoperativnom periodu, a neki pričvrste zatvoreni rektosigmoidni batrljak u potkožnom tkivu na donjem kraju rane (Arnell 2004; Grucela i Steinhagen 2009). Ova tehnika omogućava puno lakše pronalaženje rektuma za vrijeme reoperacije i što je još važnije, eventualna dehiscencija rektalnog batrljka rezultirat će infekcijom rane, a ne intraperitonealnom infekcijom ili zdjeličnim apscesom (Arnell 2004; Grucela i Steinhagen 2009).



**Slika 2.** Subtotalna kolektomija s ileostomijom (zasjenjeno područje je uklonjeno prilikom operacije). Prema: Strong (2010), str. 279.

### 5.3.2. Kolektomija s ileorektalnom anastomozom

Kolektomija s ileorektalnom anastomozom može se koristiti samo kad je rektum minimalno upaljen i kad nema znakova displazije (Grucela i Steinhagen 2009). Ileum se spaja na rektum (Slika 3), koji mora biti rastezljiv i popustljiv, da može poslužiti kao rezervoar (Cohen i sur. 2005). Teško je predvidjeti ishod ove operacije. Neki pacijenti imaju i dalje problema s učestalim stolicama, kao i znakove perzistentne rektalne upale, dok neki nemaju nikakvih posebnih problema (Bellolio i sur. 2008). Ipak, u oko 25% pacijenata u budućnosti se mora ukloniti i rektum, bilo zbog perzistentnih simptoma bilo zbog razvoja karcinoma (Cohen i sur. 2005). Prednost ove operacijske tehnike je što se izbjegava disekcija zdjelice, čime se eliminira rizik impotencije kod muškaraca i smanjene plodnosti kod žena. Dok god je zahvaćenost rektuma upalom minimalna, funkcionalni rezultat ileorektalne anastomoze je bolji od ilealnog „J poucha“ (Grucela i Steinhagen 2009).

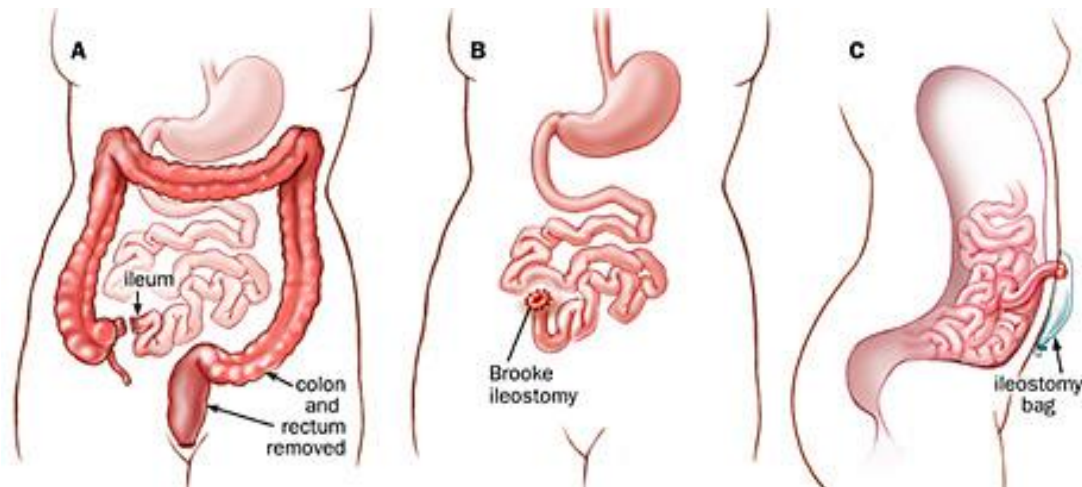


Slika 3. Kolektomija s ileorektalnom anastomozom. Prema: <https://gi.jhsps.org>

### 5.3.3. Proktokolektomija s ileostomijom

Totalna proktokolektomija s ileostomijom je konvencionalna kirurška metoda za liječenje ulceroznog kolitisa. Dugo je smatrana metodom prvog izbora (Holubar i sur. 2009). To je siguran, efektivan i kurativan zahvat koji omogućuje pacijentima da žive normalnim, aktivnim načinom života (Jimmo i Hyman 1998). Ovaj zahvat uključuje kirurško uklanjanje kolona, rektuma i anusa s formiranjem permanentne ileostome po Brookeu (Slika 4). Iako je proktokolektomija s ilealnim spremnikom i analnom anastomozom tijekom zadnja tri desetljeća polako zauzimala mjesto najpopularnije metode u kirurškom liječenju ulceroznog kolitisa, proktokolektomija s ileostomijom se još uvijek smatra metodom izbora za pacijente koji se odluče protiv IPAA metode, kao i za one s nekompetentnim analnim sfinkterima, značajnim komorbiditetima i distalnim rektalnim karcinomom. Koristi se i u bolesnika u uznapredovaloj dobi i u onih s prethodnom anoperinealnom bolešću (Fazio i sur. 2003; Cohen i sur. 2005; Metcalf 2007). Najveći nedostatak ove metode je postojanje trajne, inkontinentne stome. Bez obzira na tehniku, klasičnu ili laparoskopsku, totalna proktokolektomija s ileostomijom ima svoje komplikacije. Komplikacije se javljaju u oko 26% slučajeva (Metcalf 2007). Najčešći su problemi povezani sa stomom, kao što su stenoza i prolaps (Carlstedt i sur. 1987). Slijede ih komplikacije koje su česte kod svih abdominalnih i zdjeličnih kirurških zahvata, kao što su obstrukcija tankog crijeva, infekcija/fistula, konstantna bol, perinealna rana koja ne zarasta, impotencija, disfunkcija mokraćnog mjehura i neplodnost (Wikland i sur 1990; Metcalf i sur. 1986). U jednoj studiji u koju su bila uključena 44 pacijenta, dugoročna ukupna stopa komplikacija nakon proktokolektomije s ileostomijom bila je znatno niža nego ona nakon proktokolektomije s ilealnim spremnikom i analnom anastomozom (26% vs 52%) (Camilleri-

Brennan i sur. 2003). Postoji nekoliko opisanih slučajeva karcinoma na mjestu ileostome, što potvrđuje potrebu za kontinuiranim nadzorom (Annam i sur. 2008; Metzger i sur. 2008).



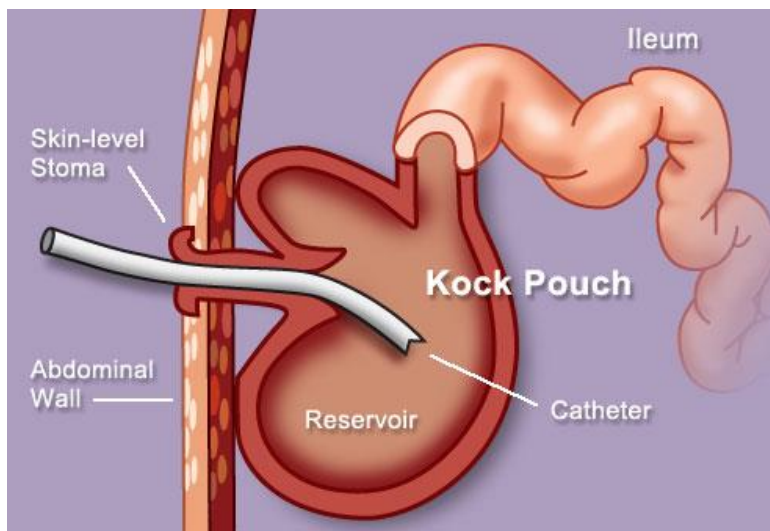
*Slika 4. Totalna proktokolektomija s ileostomijom. Prema: <https://gi.jhsps.org>*

#### **5.3.4. Proktokolektomija s kontinentnom ileostomijom (Kock pouch)**

Prvi je kontinentnu ileostomiju 1969. godine opisao profesor Nils Kock iz Švedske. Kockova ideja bila je da napravi intraabdominalni rezervoar (Slika 5), koji bi zadržavao sadržaj tankog crijeva unutar tijela sve dok ga sam pacijent ne bi odlučio isprazniti (Beck i Wexner 2003). Kock pouch sastoji se od rezervoara konstruiranog iz tankog crijeva i ventila (engl. nipple valve) koji zadržava sadržaj rezervoara unutar tijela, ali i dopušta pražnjenje putem katetera 4 do 6 puta dnevno (Kock 1969). Kontinentna stoma eliminira potrebu za vanjskom vrećicom, što uvelike olakšava socijalne i rekreacijske aktivnosti, a i estetski je prihvatljivija (Whitlow i Beck 1997). Ipak, proktokolektomija s Kock pouchem povezuje se s visokim stopama reoperacija i



komplikacija, uključujući slabljenje valvularnog mehanizma, obstrukciju, metaboličke komplikacije i pouchitis (Vernava i Goldberg 1988). Usprkos mnogim tehničkim modifikacijama, tzv. „valve slippage“ i dalje ostaje važan problem koji se pojavuje u 5-15% pacijenata na dugotrajnom praćenju. Pacijenti koji ne mogu intubirati stomu moraju potražiti medicinsku pomoć, jer može doći do potpune opstrukcije tankog crijeva (Beck i Wexner 2003). Pouchitis se pojavljuje u 5-43% pacijenata s Kock pouchem (Gorfine i sur. 1993). Razvoj IPAA metode značajno je smanjio potrebu za kontinentnim ileostomama. Ipak, kod malog broja ciljano odabranih pacijenata ovo je i dalje metoda izbora (Vernava 1988). To uključuj pacijente koji nisu kandidati za proktokolektomiju s ilealnim spremnikom i analnom anastomozom (rektalni karcinom i analna inkontinencija) i one u kojih ileoanalni rezervoar nije bio uspješan, najčešće zbog septičkih komplikacija. Može se razmotriti i u pacijenata koji su nezadovoljni s Brookeovom ileostomijom (Beck i Wexner 2003).



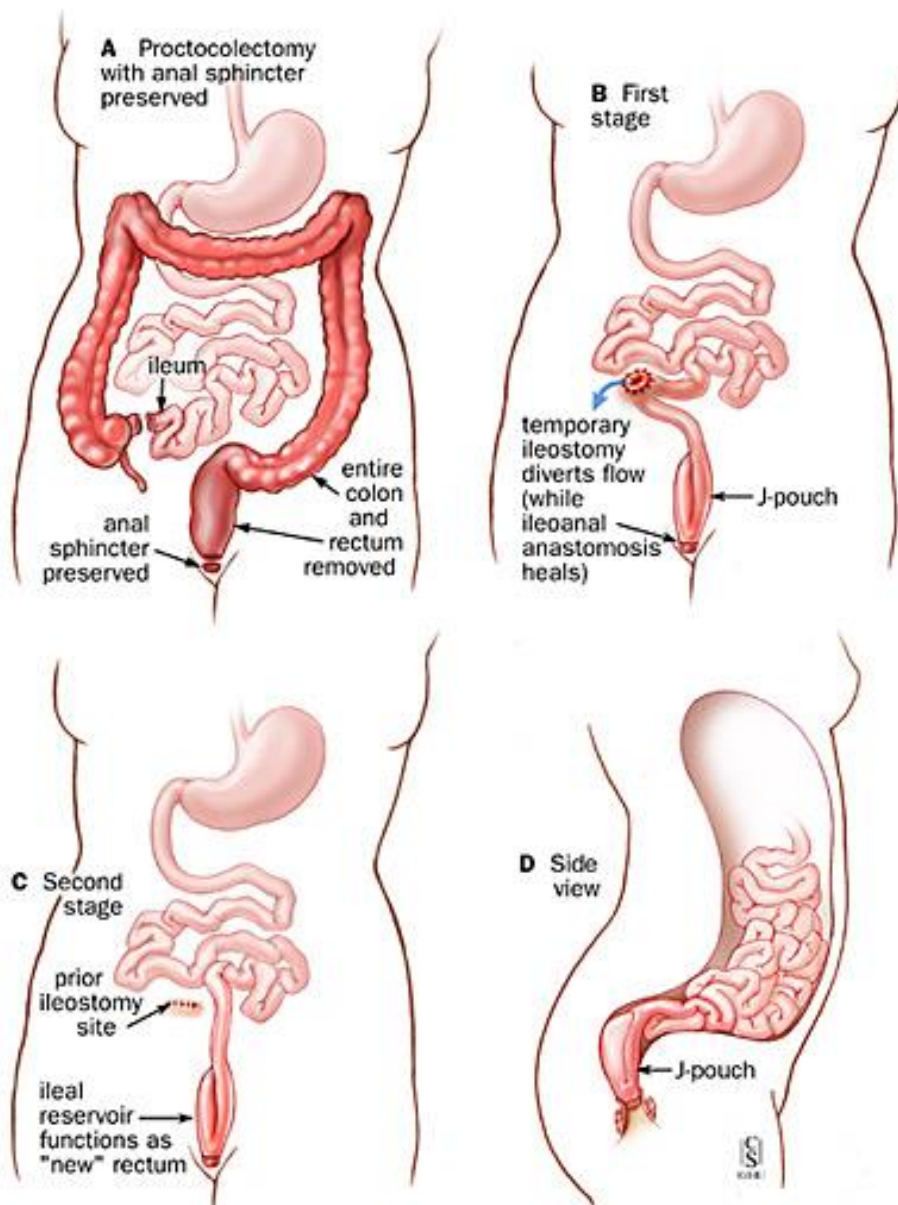
**Slika 5.** Kock pouch.

Prema: <http://www.webmd.com/ibd-crohns-disease/ulcerative-colitis/ss/slideshow-surgery>

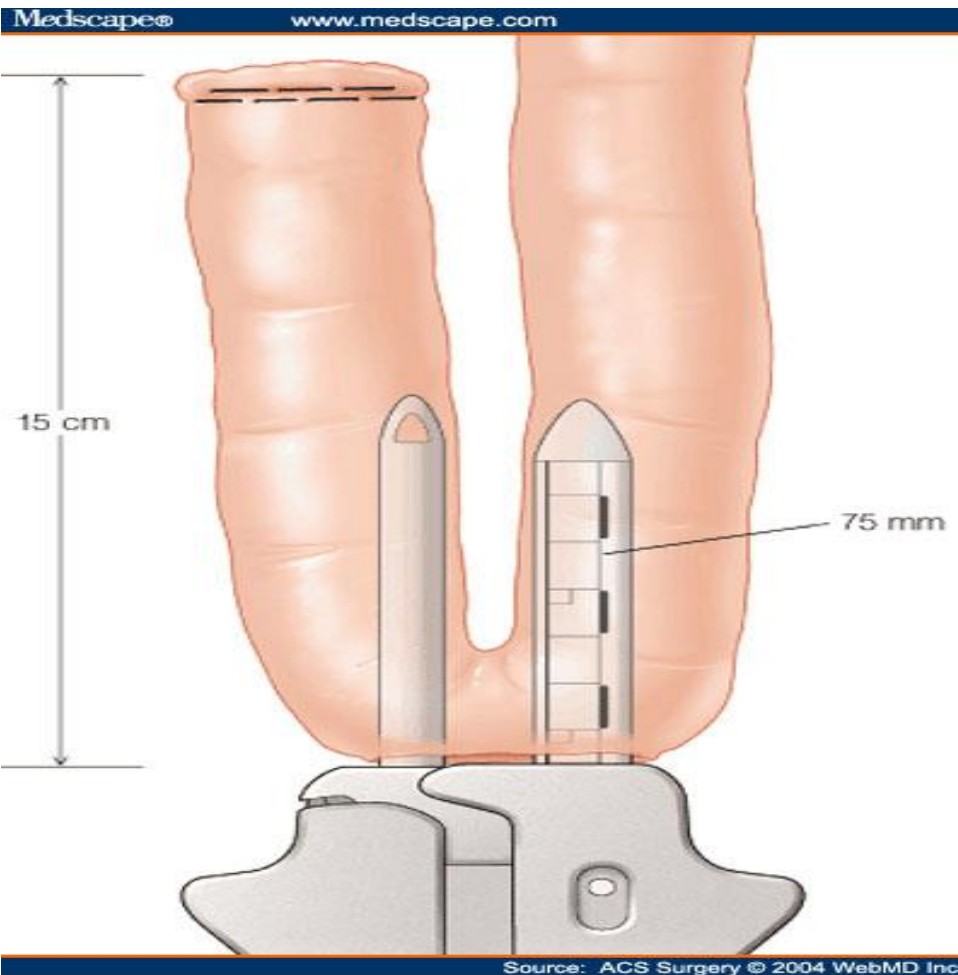
### **5.3.5. Proktokolektomija s ilealnim spremnikom i analnom anastomozom (IPAA)**

Operacija izbora je danas svakako proktokolektomija s ileoanalnom anastomozom i formiranjem zdjeličnog rezervoara (ilealni spremnik, engl. pouch) kako bi bio održan normalan put evakuacije stolice, spolna funkcija i funkcija analnog sfinktera bolesnika (Vucelić i Čuković-Čavka 2006). Zahvat definitivno rješava bolesnika teške bolesti, a u većini slučajeva i mogućnosti razvoja karcinoma na ostatku sluznice završnog dijela rektuma. Proktokolektomija s IPAA može se izvesti u jednom ili dva akta (Slika 6). Najčešće se izvodi u dva akta pa se uz formiranje ilealnog rezervoara i ileoanalne anastomoze formira i ileostoma. Svrha ileostome je da privremeno rastereti rezervoar i anastomozu do njihova potpunog cijeljenja. Sljedeća operacija izvodi se nekoliko mjeseci kasnije (2-3 mjeseca) kada se zatvara ileostoma i ponovno uspostavlja kontinuitet crijeva (Grucela i Steinhagen 2009). Zagovornici ovog pristupa vjeruju da kreiranje rasteretne ileostome pomaže u sprječavanju nastanka zdjeličnog apscesa i posljedične sepse (Cohen i sur. 2005). Stopa popuštanja anastomoze i posljedičnog curenja crijevnog sadržaja kreće se od 5% do 15 % (Bach i Mortensen 2007). Nasuprot tomu, oni koji zagovaraju izvođenje ovog zahvata u jednom aktu vjeruju da IPAA bez rasteretne ileostome ne povećava rizik za razvoj apscesa i sepse. Osim izbjegavanja ileostomije, navode i druge prednosti: izbjegavanje druge operacije i hospitalizacije, smanjene troškove, kraći ukupni boravak u bolnici, a možda čak i manju učestalost razvoja opstrukcije tankog crijeva (Sugerman i sur. 2000; Heuschen i sur. 2001). Ilealni rezervoar može se konstruirati na više načina. Postoje tri dizajna koja se koriste u formiranju ilealnog rezervoara: J-pouch, S-pouch i W-pouch. Iako izbor dizajna najviše ovisi o preferencijama kirurga, studije pokazuju slične rezultate J i W-poucha, dok se S-pouch pokazao kao lošiji izbor. Najviše se koristi J-pouch (Slika 7), ponajviše zbog lakoće konstrukcije (Frizelle i Burt 2001). Ileoanalna anastomoza može se izvesti na dva načina:

dvostrukom stapler tehnikom ili mukozektomijom s rukom šivanom anastomozom. Odabir je još uvijek kontroverzan (Grucela i Steinhagen 2009). Cilj mukozektomije je uklanjanje cjelokupne bolesne sluznice iznad nazubljene linije (lat. linea dentata) analnog kanala (Rodriguez-Sanjuan i sur. 1995; Remzi i sur. 2003). To omogućuje precizno postavljanje anastomoze točno na nazubljenu liniju (Cohen i sur. 2005). Ova je metoda tehnički zahtjevnija, a povezana je i s češćim ozljedama sfinktera i posljedičnom inkontinencijom (Bach i Mortensen 2007). Dugo je prevladavalo mišljenje da se mukozektomijom uklanja sva bolesna mukoza i samim time eliminira bilo kakav rizik od razvoja karcinoma. Međutim, neke su studije pokazale da postoji mali rizik ostatne mukoze i razvoja adenokarcinoma u anastomozi čak i nakon mukozektomije (Rodriguez-Sanjuan i sur. 1995). Anastomoza dvostrukom stapler tehnikom (Slika 8) postavlja se 1.5 do 2 cm iznad nazubljene linije što poboljšava funkcionalni ishod zbog boljeg osjeta (Frizelle i Burt 2001). Međutim, potreban je dugoročni nadzor ostatne rektalne sluznice, zbog potencijala za razvoj displazije i karcinoma (Remzi i sur. 2003; Cohen i sur. 2005). Dodatni problem je mogućnost upale tog preostalog dijela sluznice, što je zapravo ostatna bolest u tom kratkom rektalnom segmentu. Mukozektomija je metoda izbora u pacijenata s multiplim tumorima, displazijom ili lezijama blizu rektuma. (Metcalf 2007). Više studija je pokazalo da nema većih razlika u funkcionalnom ishodu ovih dviju metoda (Cohen i sur. 2005). Prema studiji koju su proveli Reilly i sur., nije bilo značajne razlike u broju perioperativnih komplikacija kao niti u funkcionalnim rezultatima između pacijenata koji su liječeni ovim dvjema metodama (Reilly i sur. 1997). Ipak, uočeno je da pacijenti koji su liječeni dvostrukom stapler tehnikom imaju manje problema s noćnom fekalnom inkontinencijom (Reilly i sur. 1997).

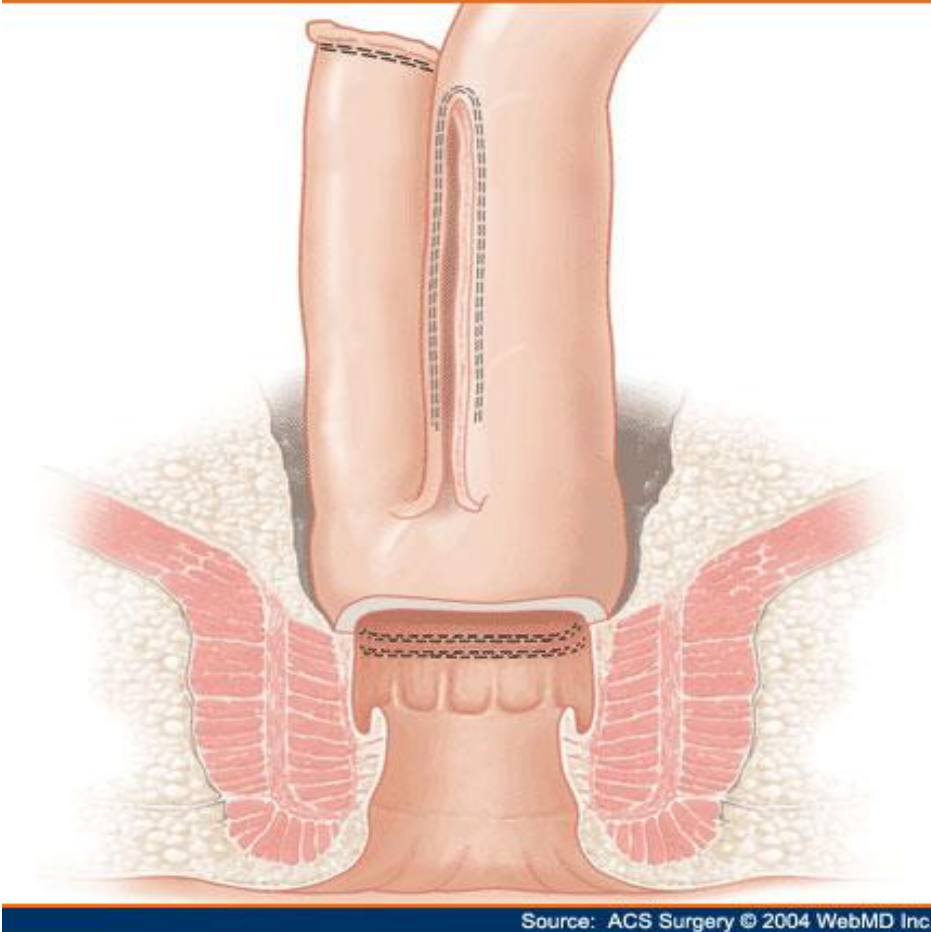


Slika 6. Proktokolektomija s IPAA u dva akta. Prema: <https://gi.jhsps.org>



*Slika 7. Formiranje J-poucha linearnim staplerom.*

*Prema: [http://www.medscape.com/content/2004/00/49/10/491057/491057\\_fig.html](http://www.medscape.com/content/2004/00/49/10/491057/491057_fig.html)*



*Slika 8. Ileoanalna anastomoza izvedena stapler tehnikom.*

*Prema: [http://www.medscape.com/content/2004/00/49/10/491057/491057\\_fig.html](http://www.medscape.com/content/2004/00/49/10/491057/491057_fig.html)*

## **5.4. KOMPLIKACIJE PROKTOKOLEKTOMIJE S ILEALNIM SPREMNIKOM I ANALNOM ANASTOMOZOM (IPAA)**

### **5.4.1. Rane komplikacije**

Proktokolektomija s ilealnim spremnikom i analnom anastomozom je tehnički zahjevna kirurška metoda sa značajnim povezanim morbiditetom. Najčešće rane komplikacije su: opstrukcija tankog crijeva, striktura anastomoze, krvarenje, propuštanje ilealnog spremnika (popuštanje anastomoze) i zdjelični apsces. Rana perioperativna opstrukcija tankog crijeva javlja se u oko 15% pacijenata nakon IPAA (Grucela i Steinhagen 2009). Većina odgovori na konzervativno liječenje, ali nekima je potrebna i reoperacija (Meagher i sur. 1998). Striktura anastomoze je komplikacija koja se javlja u oko trećine pacijenata nakon IPAA metode. Postoperativno popuštanje anastomoze i posljedični razvoj zdjeličnog apscesa javlja se u 5% do 24% pacijenata (Gorgun i Remzi 2004). Neki od tih pacijenata mogu se i konzervativno liječiti, intravenskom primjenom antibiotika i CT vođenom perkutanom drenažom. Ipak, većini je potrebna kirurška intervencija i fekalna diverzija (Meagher i sur. 1998).

### **5.4.2. Kasne komplikacije**

Kasne komplikacije su: opstrukcija tankog crijeva, fistule ilealnog spremnika (engl. pouch fistula), disfunkcija ilealnog spremnika, upala ilealnog spremnika (pouchitis), seksualna disfunkcija i smanjena plodnost kod žena (Grucela i Steinhagen 2009). Pouchitis je najčešća kasna komplikacija ove metode (Shen i Lashner 2008). Vjeruje se da je pouchitis zapravo imunološki odgovor na promjenu crijevne flore u zdjeličnom rezervoaru, a karakteriziran je dijarejom i pogoršanjem funkcije poucha (Grucela i Steinhagen 2009). Neki pacijenti imaju

vrućicu, abdominalne bolove i simptome slične kolitisu (Bach i Mortensen 2007). Pouchitis se javlja u 23% do 46% pacijenata 10 godina iza IPAA (Fazio i sur. 1995; Penna i sur. 1996). Metronidazol i ciprofloksacin su terapija prve linije za pouchitis (Bach i Mortensen 2007). Liječenje pouchitisa otpornog na antibiotike je jako zahtjevno pa se mora razmotriti i kirurško uklanjanje poucha (Bach i Mortensen 2007). Fistule se teško liječe. Postoje pouch-vaginalna i pouch-perianalna fistula (Grucela i Steinhagen 2009). Rane fistule najčešće jesu komplikacije operacije, ali kasne fistule moraju pobuditi sumnju na Crohnovu bolest (Cima i Pemberton 2005). Fertilitet žena oboljelih od UK (i u remisiji i u aktivnoj fazi bolesti) načelno je jednaka onoj u općoj populaciji. Međutim, postoji određeno smanjenje fertiliteta nakon učinjene proktokolektomije s ilealnim zdjeličnim rezervoarom i ileoanalnom anastomozom. Uzrok tomu najčešće je opstrukcija jajovoda postoperativnim priraslicama, a fertilitet se može značajno poboljšati primjenom metoda potpomognute oplodnje. Treba još napomenuti da se nakon IPAA kod 22–38% bolesnica javlja dispareunija, a 2–4% bolesnika postaje impotentno. Zanimljivo je da je nakon IPAA povećan spolni nagon, vjerojatno zbog poboljšanja općega zdravstvenog stanja bolesnika (Duvnjak i sur. 2006).



## **11. ZAHVALE**

Zahvaljujem se doc.dr.sc. Žarku Rašiću na mentorstvu, savjetima i pomoći koju mi je pružao prilikom izrade ovog rada. Veliko Vam hvala na vremenu, pristupačnosti i trudu.

Najveću zahvalnost dugujem svojim roditeljima, koji su mi tijekom cijelog studija pružali beskompromisnu podršku i pomoć. Posebno se zahvaljujem majci što je imala snage, volje i strpljenja proživjeti i izdržati sa mnom sve uspone i padove, lijepe i ružne trenutke.

Zahvaljujem se bratiću i prijateljima koji su uvijek bili uz mene.

## 12. LITERATURA

1. Abraham C, Cho JH. Inflammatory bowel disease. *N Engl J Med.* 2009;361:2066–2078.
2. Annam V, Panduranga C, Kodandaswamy C, Suresh DR. Primary mucinous adenocarcinoma in an ileostomy with adjacent skin invasion: a late complication of surgery for ulcerative colitis. *J Gastrointest Cancer.* 2008;39:138–140.
3. Appleyard CB, Hernández G, Rios-Bedoya CF *Inflamm Bowel Dis.* 2004; 10(2):106-11.
4. Armitage E, Drummond HE, Wilson DC i sur. Increasing incidence of both juvenile-onset Crohn's disease and ulcerative colitis in Scotland. *Eur J Gastroenterol Hepatol* 2001;13:1439-47.
5. Arnell, T.D. (2004). Surgical Management of Acute Colitis and Toxic Megacolon. *Clinics in Colon and Rectal Surgery*, 17(1), 71–74.
6. Asakura K, Nishiwaki Y, Inoue N, Hibi T, Watanabe M, Takebayashi T. Prevalence of ulcerative colitis and Crohn's disease in Japan. *J Gastroenterol.* 2009;44:659–665.
7. Aylett, S. O. (1960). Diffuse Ulcerative Colitis and its Treatment by Ileo-Rectal Anastomosis: Hunterian Lecture delivered at the Royal College of Surgeons of England on 10th March 1960. *Annals of The Royal College of Surgeons of England*, 27(4), 260–284.
8. Aylett, S.O. (1966). Three hundred cases of diffuse ulcerative colitis treated by total colectomy and ileo-rectal anastomosis. *Br. Med. J.*, 1001-1005.

9. Bach SP, Mortensen NJ. Ileal pouch surgery for ulcerative colitis. *World J Gastroenterol* 2007; 13: 3288–3300.
10. Becker JM. Surgical therapy for ulcerative colitis and Crohn's disease. *Gastroenterol Clin North Am* 1999; 28: 371–390.
11. Beck DE, Wexner SD (2003) *Inflammatory Bowel Disease: Ulcerative Colitis and Crohn's Disease*. U: Beck DE (Ur.) *Handbook of Colorectal Surgery*. Boca Raton, FL: CRC Press, Taylor & Francis Group, str. 259-300.
12. Bellolio RF, Zu'niga AJM, Wagner HP, et al. Ileorectal anastomosis in the surgical treatment of ulcerative colitis: long-term results. *Rev Med Chil* 2008; 136: 1121–1126.
13. Bernstein CN, Shanahan F, Weinstein WM. Are we telling patients the truth about surveillance colonoscopy in ulcerative colitis? *Lancet* 1994; 343: 71–74.
14. Birrenbach T, Bocker U. Inflammatory bowel disease and smoking: a review of epidemiology, pathophysiology, and therapeutic implications. *Inflamm Bowel Dis* 2004;10:848-859
15. Blackstone MO, Riddell RH, Rogers BHG, et al. Dysplasia-associated lesion or mass (DALM) detected by colonoscopy in long-standing ulcerative colitis: an indication for colectomy. *Gastroenterology* 1981; 8: 366–374.
16. Brooke B. The management of an ileostomy including its complications. *Lancet*. 1952;2:102-104.
17. Butt JH, Konishi F, Morson BC, et al. Macroscopic lesions in dysplasia and carcinoma complicating ulcerative colitis. *Dig Dis Sci* 1983; 28: 18–26.

18. Camilleri-Brennan J, Munro A, Steele RJ. Does an ileoanal pouch offer a better quality of life than a permanent ileostomy for patients with ulcerative colitis? *J Gastrointest Surg.* 2003;7:814–819.
19. Campbell S, Travis S, Jewell D. Ciclosporin use in acute ulcerative colitis: a long-term experience. *Eur J Gastroenterol Hepatol.* 2005;17:79–84
20. Carlstedt A, Fasth S, Hultén L, Nordgren S, Palselius I. Longterm ileostomy complications in patients with ulcerative colitis and Crohn's disease. *Int J Colorectal Dis.* 1987;2:22–25
21. Carter M. J., Lobo A. J., Travis S. P. L. Guidelines for the management of inflammatory bowel disease in adults. *Gut.* 2004;53(5):V1–V16.
22. Carucci LR, Levine MS. Radiographic imaging of inflammatory bowel disease. *Gastroenterol Clin North Am.* Mar 2002;31(1):93-117, ix.
23. Cima R, Pemberton JH. Medical and surgical management of chronic ulcerative colitis. *Arch Surg* 2005; 140: 300–310.
24. Cohen JL, Strong SA, Hyman NH, et al. Practice parameters for the surgical treatment of ulcerative colitis. *Dis Colon Rectum* 2005; 48: 1997–2009
25. Collins PD, Mpofu C, Watson AJ, Rhodes JM. Strategies for detecting colon cancer and/or dysplasia in patients with inflammatory bowel disease. *Cochrane Database Syst Rev.* 2006;(2):CD000279.

26. Connell WR, Lennard-Jones JE, Williams CB, Talbot IC, Price AB, Wilkinson KH. Factors affecting the outcome of endoscopic surveillance for cancer in ulcerative colitis. *Gastroenterology*. 1994;107:934–944.
27. Connolly MP, Poole CD, Currie CJ, Marteau P, Nielsen SK. Quality of life improvements attributed to combination therapy with oral and topical mesalazine in mild-to-moderately active ulcerative colitis. *Digestion* 2009;80:241-246
28. Cosnes J, Gower-Rousseau C, Seksik P, Cortot A. Epidemiology and natural history of inflammatory bowel diseases. *Gastroenterology*. 2011;140:1785–94.
29. Da Silva BC, Lyra AC, Rocha R, Santana GO. Epidemiology, demographic characteristics and prognostic predictors of ulcerative colitis. *World Journal of Gastroenterology : WJG*. 2014;20(28):9458-9467.
30. Danese S, Sans M, Fiocchi C. Inflammatory bowel disease: the role of environmental factors. *Autoimmun Rev* 2004;3:394-400
31. Deepak, Parakkal, and David H. Bruining. “Radiographical Evaluation of Ulcerative Colitis.” *Gastroenterology Report* 2.3 (2014): 169–177.
32. D'Haens G, Sandborn WJ, Feagan B, et al. A review of activity indices and efficacy end points for clinical trials of medical therapy in adults with ulcerative colitis. *Gastroenterology* 2007;132:763-786
33. Dinnewitzer A J, Wexner S D, Baig M K, et al. Timing of restorative proctectomy following subtotal colectomy in patients with inflammatory bowel disease. *Colorectal Dis*. 2006;8(4):278–282.

34. Doughty DB (2008) History of Ostomy Surgery. *Wound Ostomy Continence Nurs.* 2008;35(1):34-38.
35. Duchmann R et al. (1995) Tolerance exists towards resident intestinal flora but is broken in active inflammatory bowel disease (IBD). *Clin Exp Immunol* 102: 448–455
36. Duvnjak M, Lerotić I, Tomašić V, Pavić T, Virović L (2006) Upalne bolesti crijeva i trudnoća. *Liječ Vjesn* 128:48–55
37. Ekblom A, Helmick C, Zack M i sur. The epidemiology of inflammatory bowel disease: a large, population-based study in Sweden. *Gastroenterology.* 1991; 100: 350-8.
38. Evans, J. G. (1971). Trends in mortality from ulcerative colitis in England and Wales. *Gut*, 12(2), 119–122.
39. Fazio VW, Tekkis PP, Remzi F, et al. Quantification of risk for pouch failure after ileal pouch anal anastomosis surgery. *Ann Surg.* 2003;238:605–614.
40. Fazio VW, Tjandra JJ. Technique for nipple valve fixation to prevent valve slippage in continent ileostomy. *Dis Colon Rectum* 1992; 35:1177–1179.
41. Fazio VW, Ziv Y, Church J M, et al. Ileal pouch-anal anastomoses complications and function in 1005 patients. *Ann Surg.* 1995;222(2):120–127.
42. Finkelstein SD, Sasatomi E, Regueiro M. Pathologic features of early inflammatory bowel disease. *Gastroenterol Clin North Am.* 2002 Mar; 31(1):133–145
43. Forbes S, Messenger D, McLeod RS (2013) *Ulcerative colitis.* U: Zinner MJ, Ashley SW (Ur.) *Maingot's Abdominal Operations.* New York, NY: McGraw-Hill, str. 693-723.

44. Franke A, Balschun T, Karlsen TH, et al. Replication of signals from recent studies of Crohn's disease identifies previously unknown disease loci for ulcerative colitis. *Nat Genet.* 2008;40:713–715.
45. Frizelle FA, Burt MJ. Surgical management of ulcerative colitis. U: Holzheimer RG, Mannick JA, urednici. *Surgical Treatment: Evidence-Based and Problem-Oriented.* Munich: Zuckschwerdt; 2001.
46. Gan S I, Beck P L. A new look at toxic megacolon: an update and review of incidence, etiology, pathogenesis, and management. *Am J Gastroenterol.* 2003;98(11):2363–2371.
47. Gionchetti P, D'Arienzo A, Rizzello F, et al. Topical treatment of distal active ulcerative colitis with beclomethasone dipropionate or mesalamine: a single-blind randomized controlled trial. *J Clin Gastroenterol* 2005;39:291-297.
48. Goldstein N, Dulai M. Contemporary morphologic definition of backwash ileitis in ulcerative colitis and features that distinguish it from Crohn disease. *Am J Clin Pathol* 2006;126:365-37.
49. Gorfine SR, Bauer JJ, Gelernt IM. Continent stomas. In: MacKeigan J, Cataldo PA, eds. *Intestinal Stomas. Principles Techniques and Management.* St. Louis: Quality Medical Publishing, 1993:154–179.
50. Gorgun, E., & Remzi, F. H. (2004). Complications of Ileoanal Pouches. *Clinics in Colon and Rectal Surgery*, 17(1), 43–55.
51. Grucela, A. and Steinhagen, R. M. (2009), Current Surgical Management of Ulcerative Colitis. *Mt Sinai J Med*, 76: 606–612.

52. Gumaste V, Sachar DB, Greenstein AJ. Benign and malignant colorectal strictures in ulcerative colitis. *Gut*. 1992;33(7):938–941.
53. Gyde S, Prior P, Dew MJ, Saunders V, Waterhouse JA, Allan RN. Mortality in ulcerative colitis. *Gastroenterology*. 1982;83:36–43.
54. Halfvarson J et al. (2003) Inflammatory bowel disease in a Swedish twin cohort: a long-term follow-up of concordance and clinical characteristics. *Gastroenterology* 124: 1767–1773
55. Hanauer S B. Inflammatory bowel disease. *N Engl J Med*. 1996;334(13):841–848
56. Henderson P, Hansen R, Cameron FL, Gerasimidis K, Rogers P, Bisset WM, et al. Rising incidence of pediatric inflammatory bowel disease in Scotland. *Inflamm Bowel Dis*. 2012;18:999–1005.
57. Heuschen UA, Hinz U, Allemeyer EH, et al. One- or two-stage procedure for restorative proctocolectomy: rationale for a surgical strategy in ulcerative colitis. *Ann Surg* 2001; 234: 788–794.
58. Holubar SD, Privitera A, Cima RR, Dozois EJ, Pemberton JH, Larson DW. Minimally invasive total proctocolectomy with Brooke ileostomy for ulcerative colitis. *Inflamm Bowel Dis*. 2009;15:1337–1342
59. Irvine EJ, Farrokhyar F, Swarbrick ET. A critical review of epidemiologic studies in inflammatory bowel disease. *Scand J Gastroenterol* 2001; 36(2):2-15.
60. Itzkowitz SH. Inflammatory bowel disease and cancer. *Gastroenterol Clin North Am* 1997; 26: 129–139.



61. Jarnerot G, Hertervig E, Friis-Liby I, et al. Infliximab as rescue therapy in severe to moderately severe ulcerative colitis: a randomized, placebo-controlled study. *Gastroenterology* 2005;128:1805-1811
62. Jess T, Gomborg M, Munkholm P, Sørensen TI. Overall and cause-specific mortality in ulcerative colitis: meta-analysis of population-based inception cohort studies. *Am J Gastroenterol.* 2007;102:609–617.
63. Jess T, Rungoe C, Peyrin-Biroulet L. Risk of colorectal cancer in patients with ulcerative colitis: a meta-analysis of population-based cohort studies. *Clin Gastroenterol Hepatol.* 2012;10:639–645.
64. Jimmo B, Hyman NH. Is ileal pouch-anal anastomosis really the procedure of choice for patients with ulcerative colitis? *Dis Colon Rectum.* 1998;41:41–45.
65. Jostins, L., Ripke, S., Weersma, R. K., Duerr, R. H., McGovern, D. P., Hui, K. Y., ... Cho, J. H. (2012). Host-microbe interactions have shaped the genetic architecture of inflammatory bowel disease. *Nature*, 491(7422):119–124.
66. Katičić M (2013) Indeksi aktivnosti upalnih bolesti crijeva. *Acta Med Croatica* 67: 93-110
67. Kaufman SS, Vanderhoof JA, Young R, Perry D, Raynor SC, Mack DR. Gastroenteric inflammation in children with ulcerative colitis. *Am J Gastroenterol.* 1997;92(7):1209-12.

68. Kiesslich R, Fritsch J, Holtmann M, et al. Methylene blue-aided chromoendoscopy for the detection of intraepithelial neoplasia and colon cancer in ulcerative colitis. *Gastroenterology* 2003;124:880-888
69. Kock NG. Intra-abdominal “reservoir” in patients with permanent ileostomy. Preliminary observations on a procedure resulting in fecal “continence” in five ileostomy patients. *Arch Surg.* 1969;99:223–231.
70. Kornbluth A, Sachar DB. Ulcerative colitis practice guidelines in adults: American College Of Gastroenterology, Practice Parameters Committee. *Am J Gastroenterol* 2010;105:501-523
71. Langholz E, Munkholm P, Davidsen M, Binder V. Course of ulcerative colitis: analysis of changes in disease activity over years. *Gastroenterology.*1994;107(1):3–11.
72. Langholz E, Munkholm P, Nielsen OH, Kreiner S, Binder V. Incidence and prevalence of ulcerative colitis in Copenhagen county from 1962 to 1987. *Scand J Gastroenterol* 1991; 26: 1247-56
73. Linskens RK, Mallant-Hent RC, Groothuismink ZM, et al. Evaluation of serological markers to differentiate between ulcerative colitis and Crohn's disease: pANCA, ASCA and agglutinating antibodies to anaerobic coccoid rods. *Eur J Gastroenterol Hepatol* 2002;14:1013-1018
74. Manninen P, Karvonen AL, Huhtala H, Rasmussen M, Salo M, Mustaniemi L, Pirttiniemi I, Collin P. Mortality in ulcerative colitis and Crohn’s disease. A population-based study in Finland. *J Crohns Colitis.* 2012;6:524–528

75. Marshak R H, Lester L J. Megacolon a complication of ulcerative colitis. *Gastroenterology*.1950;16(4):768–772.
76. Marshall JK, Thabane M, Steinhart AH, Newman JR, Anand A, Irvine EJ. Rectal 5-aminosalicylic acid for induction of remission in ulcerative colitis [review] *Cochrane Database Syst Rev*. 2010;1:CD004115
77. Mayer L. Evolving paradigms in the pathogeneiss of IBD. *J Gastroenterol*. 2010;45:9–16.
78. McGarity W. The evolution of continence following total colectomy. *Am Surg*. 1992;58(1):1-16.
79. Meagher AP, Farouk R, Dozois RR, et al. J ileal pouchanal anastomosis for chronic ulcerative colitis: complications and long-term outcome in 1310 patients. *Br J Surg* 1998; 85: 800–803.
80. Metcalf AM, Dozois RR, Kelly KA. Sexual function in women after proctocolectomy. *Ann Surg*. 1986;204:624–627.
81. Metcalf AM. Elective and emergent operative management of ulcerative colitis. *Surg Clin North Am*. 2007;87:633–641.
82. Metzger PP, Slappy AL, Chua HK, Menke DM. Adenocarcinoma developing at an ileostomy: report of a case and review of the literature. *Dis Colon Rectum*. 2008;51:604–609.
83. Mijandrušić Sinčić B, Vucelić B, Peršić M i sur. Incidence of infl ammatory bowel disease in Primorsko-goranska County, Croatia, 2000-2004: A prospective populationbased study. *Scand J Gastroenterol* 2006, 41:437-44.

84. Molinié F, Gower-Rousseau C, Yzet T, Merle V, Grandbastien B, Marti R, Lerebours E, Dupas JL, Colombel JF, Salomez JL, Cortot A Gut. 2004; 53(6):843-8.
85. Monstad I, Øistein H, Solberga I, et al. Clinical course and prognosis in ulcerative colitis: results from population-based and observational studies. Ann Gastroenterol. 2014;27:95–104.
86. Munkholm P. Review article: the incidence and prevalence of colorectal cancer in inflammatory bowel disease. Aliment Pharmacol Ther. 2003;18(suppl 2):1–5.
87. Nielsen OH, Munck LK. Drug insight: aminosalicylates for the treatment of IBD. Nat Clin Pract Gastroenterol Hepatol 2007;4:160-170
88. Niriella MA, De Silva AP, Dayaratne AH, Ariyasinghe MH, Navarathne MM, Peiris RS, Samarasekara DN, Satharasinghe RL, Rajindrajith S, Dassanayake AS, et al. Prevalence of inflammatory bowel disease in two districts of Sri Lanka: a hospital based survey. BMC Gastroenterol. 2010;10:32.
89. Odze R. Diagnostic problems and advances in inflammatory bowel disease. Mod Pathol. 2003;16:354–358.
90. Odze RD, Goldblum JR, Noffsinger A. Interobserver variability in the diagnosis of ulcerative colitis-associated dysplasia by telepathology. USCAP 2002. Mod Pathol 2002; 15: 140A.
91. Panaccione R, Ghosh S, Middleton S, et al. Infliximab, azathioprine, or infliximab + azathioprine for treatment of moderate to severe ulcerative colitis: the UC Success Trial. Gastroenterology 2011; 140(Suppl. 1): S134.

92. Parks AG, Nicholls RJ. Proctocolectomy without ileostomy for ulcerative colitis. *Br Med J* 1978; 2:85–88.
93. Penna C, Dozois R, Tremaine W, et al. Pouchitis after ileal pouch-anal anastomosis for ulcerative colitis occurs with increased frequency in patients with associated primary sclerosing cholangitis. *Gut*.1996;38(2):234–239.
94. Prideaux L, Kamm MA, De Cruz PP, Chan FK, Ng SC. Inflammatory bowel disease in Asia: a systematic review. *J Gastroenterol Hepatol*. 2012;27:1266–1280.
95. Rahier JF, Ben-Horin S, Chowers Y, et al. European evidence-based consensus on the prevention, diagnosis and management of opportunistic infections in inflammatory bowel disease. *J Crohns Colitis* 2009;3:47-91
96. Reilly WT, Pemberton JH, Wolff BG, et al. Randomized prospective trial comparing ileal pouch-anal anastomosis performed by excising the anal mucosa to ileal pouch-anal anastomosis performed by preserving the anal mucosa. *Ann Surg* 1997; 225: 666–676.
97. Remzi FH, Fazio VW, Delaney CP, et al. Dysplasia of the anal transitional zone after ileal pouch-anal anastomosis: results of prospective evaluation after a minimum of ten years. *Dis Colon Rectum* 2003; 46: 6–13.
98. Rodriguez-Sanjuan JC, Polavieja MG, Naranjo A, et al. Adenocarcinoma in an ileal pouch for ulcerative colitis. *Dis Colon Rectum* 1995; 38: 779–780.
99. Rubio CA, Johansson C, Slezak P, et al. Villous, dysplasia: an ominous histologic sign in colitic patients. *Dis Colon Rectum* 1984; 27: 283–287.
100. Rutgeerts P, D'Haens G, Hiele M, Geboes K, VanTrappen G. Appendectomy protects against ulcerative colitis. *Gastroenterology*1994;106:1251-1253

101. Sands BE: Inflammatory bowel disease: past, present, and future. *J Gastroenterol* 2007;42:16
102. Shen, B., & Lashner, B. A. (2008). Diagnosis and Treatment of Pouchitis. *Gastroenterology & Hepatology*, 4(5), 355–361.
103. Sheth S G, LaMont J T. Toxic megacolon. *Lancet*. 1998;351(9101):509–513.
104. Shivananda S, Lennard-Jones J, Logan R i sur. Incidence of inflammatory bowel disease across Europe: is there a difference between north and south? Results of the European Collaborative Study on Inflammatory Bowel Disease (EC-IBD). *Gut* 1996; 39(5):690-7
105. Silverberg MS, Cho JH, Rioux JD, et al. Ulcerative colitis-risk loci on chromosomes 1p36 and 12q15 found by genome-wide association study. *Nat Genet*. 2009;41:216–220.
106. Silverberg MS, Satsangi J, Ahmad T i sur. Toward an integrated clinical, molecular and serological classification of inflammatory bowel disease: Report of a Working Party of the 2005 Montreal World Congress of Gastroenterology. *Can J Gastroenterol* 2005; 19(Suppl A): 5-36.
107. Solberg IC, Lygren I, Jahnsen J, et al. Clinical course during the first 10 years of ulcerative colitis: results from a population-based inception cohort (IBSEN Study) *Scand J Gastroenterol*. 2009;44:431–440.
108. Stange EF, Travis SPL, Vermeire S, et al. European evidence-based consensus on the diagnosis and management of ulcerative colitis: definitions and diagnosis. *J Crohns Colitis* 2008;2:1-23

109. Strong SA. Management of Acute Colitis and Toxic Megacolon. Clinics in Colon and Rectal Surgery. 2010;23(4):274-284.
110. Sugerman HJ, Sugerman EL, Meador JG, et al. Ileal pouch anal anastomosis without ileal diversion. Ann Surg 2000; 232: 530–541.
111. Thompson, A. I. and Lees, C. W. (2011), Genetics of ulcerative colitis. Inflamm Bowel Dis, 17: 831–848.
112. Tomić S, Pešutić-Pisac V, Alujević A, Manojlović S (2011) Bolesti probavnog sustava. U: Damjanov I, Jukić S, Nola M (Ur.) Patologija. Zagreb: Medicinska naklada, str. 505-564.
113. Tonkić A (2010) Upalne bolesti crijeva. U: Ivančević Ž, Rumbolt z, Bergovec M, Silobrčić V, Kuzman I, Štimac D, Tonkić A (Ur.) MSD priručnik dijagnostike i terapije. Split: Placebo, str. 149-159.
114. Travis SPL, Stange EF, Lemann M, et al. European evidence-based consensus on the management of ulcerative colitis: current management. J Crohns Colitis 2008;2:24-62  
Truelove SC, Witts LF. Cortisone in ulcerative colitis: final report on a therapeutic trial. BMJ 1955; 2: 1041–1048.
115. Ullman T, Odze R; Farraye FA. Diagnosis and management of dysplasia in patients with ulcerative colitis and Crohn's disease of the colon. Inflamm Bowel Dis. 2009;15:630–638.
116. Utsunomiya J, Iwama T, Imajo M, et al. Total colectomy, mucosal proctectomy, and ileoanal anastomosis. Dis Colon Rectum. 1980; 23(7):459–466.

117. van den Broek FJ, Fockens P, van Eeden S, et al. Endoscopic tri-modal imaging for surveillance in ulcerative colitis: randomised comparison of high-resolution endoscopy and autofluorescence imaging for neoplasia detection; and evaluation of narrow-band imaging for classification of lesions. *Gut* 2008;57:1083-1089
118. Vernava AM III, Goldberg SM. Is the Kock pouch still a viable option? *Int J Colorectal Dis* 1988; 3:135–138.
119. Vucelić B, Čuković-Čavka S, Banić M, Bilić A, Borzan V, Duvnjak M, Katičić M i sur. (2013) Hrvatski konsenzus o liječenju upalnih bolesti crijeva biološkom terapijom. *Acta Med Croatica*, 67:75-87
120. Vucelić, B, Čuković-Čavka S (2006) Upalne bolesti crijeva. *Medicus* 15:53-62
121. Vucelić, B. Upalne bolesti crijeva. U: Vucelić B i sur. ur. *Gastroenterologija i hepatologija*. Zagreb: Medicinska naklada; 2002, str. 723-60.
122. Weakley F. A historical perspective of stomal construction. *J Wound Ostomy Continence Nurs.* 1994;21:59-75.
123. Whitlow CB, Beck DE. Continent ileostomies. *Ostomy Quarterly* 1997; 35:42–46.
124. Wikland M, Jansson I, Asztély M, et al. Gynaecological problems related to anatomical changes after conventional proctocolectomy and ileostomy. *Int J Colorectal Dis.* 1990;5:49-52.
125. <http://emedicine.medscape.com/article/183084-differential>



126. [https://gi.jhsps.org/GDL\\_Disease.aspx?CurrentUDV=31&GDL\\_Cat\\_ID=AF793A59-B736-42CB-9E1F-E79D2B9FC358&GDL\\_Disease\\_ID=2A4995B2-DFA5-4954-B770-F1F5BAFED033](https://gi.jhsps.org/GDL_Disease.aspx?CurrentUDV=31&GDL_Cat_ID=AF793A59-B736-42CB-9E1F-E79D2B9FC358&GDL_Disease_ID=2A4995B2-DFA5-4954-B770-F1F5BAFED033)
127. [https://gi.jhsps.org/GDL\\_Disease.aspx?CurrentUDV=31&GDL\\_Cat\\_ID=AF793A59-B736-42CB-9E1F-E79D2B9FC358&GDL\\_Disease\\_ID=5F8BA0A9-ACCC-43B8-9815-7976ABA08EE2](https://gi.jhsps.org/GDL_Disease.aspx?CurrentUDV=31&GDL_Cat_ID=AF793A59-B736-42CB-9E1F-E79D2B9FC358&GDL_Disease_ID=5F8BA0A9-ACCC-43B8-9815-7976ABA08EE2)
128. <http://www.gpnotebook.co.uk/simplepage.cfm?ID=x20131105194020216972>
129. [http://www.medscape.com/content/2004/00/49/10/491057/491057\\_fig.html](http://www.medscape.com/content/2004/00/49/10/491057/491057_fig.html)
130. <http://www.webmd.com/ibd-crohns-disease/ulcerative-colitis/ss/slideshow-surgery>

### **13. ŽIVOTOPIS**

Rođen sam 7. listopada 1989. godine u Zagrebu. Završio sam Prvu osnovnu školu Dugave i osnovnu Glazbenu školu Zlatka Balokovića. Pohađao sam Petu gimnaziju u Zagrebu gdje sam maturirao 2008. godine. Paralelno sam pohađao i srednju Glazbenu školu Zlatka Balokovića – smjer gitara. Medicinski fakultet upisao sam u akademskoj godini 2008./2009. Aktivno se služim engleskim jezikom u govoru i pismu, a pasivno njemačkim jezikom.