

100 godina nakon prve splenektomije u imunosnoj trombocitopeniji - je li laparoskopna splenektomija još i danas dobra terapijska metoda? Prikaz vlastitih iskustava

Mitrović, Zdravko; Stipančić, Igor; Baković, Josip; Hariš, Višnja; Ajduković, Radmila; Jakšić, Ozren; Prka, Željko; Piršić, Mario; Knežević, Mario; Pejša, Vlatko

Source / Izvornik: *Liječnički vjesnik*, 2018, 140, 248 - 253

Journal article, Published version

Rad u časopisu, Objavljena verzija rada (izdavačev PDF)

<https://doi.org/doi:10.26800/LV-140-9-10-32>

Permanent link / Trajna poveznica: <https://urn.nsk.hr/urn:nbn:hr:105:853731>

Rights / Prava: [In copyright](#) / [Zaštićeno autorskim pravom](#).

Download date / Datum preuzimanja: **2024-07-29**



Repository / Repozitorij:

[Dr Med - University of Zagreb School of Medicine](#)

[Digital Repository](#)



**100 GODINA NAKON PRVE SPLENEKTOMIJE
U IMUNOSNOJ TROMBOCITOPENIJI – JE LI LAPAROSKOPSKA
SPLENEKTOMIJA JOŠ I DANAS DOBRA TERAPIJSKA METODA?
PRIKAZ VLASTITIH ISKUSTAVA**

**A HUNDRED YEARS AFTER FIRST SPLENECTOMY FOR IMMUNE THROMBOCYTOPENIA,
IS LAPAROSCOPIC SPLENECTOMY STILL VALID AS A TREATMENT OPTION?
A SINGLE CENTER EXPERIENCE**

ZDRAVKO MITROVIĆ¹, IGOR STIPANČIĆ², JOSIP BAKOVIĆ², VIŠNJA HARIŠ¹,
RADMILA AJDUKOVIĆ¹, OZREN JAKŠIĆ¹, ŽELJKO PRKA¹, MARIO PIRŠIĆ¹,
MARIO KNEŽEVIĆ², VLATKO PEJŠA¹

Deskriptori: Imunosna trombocitopenija – farmakoterapija, kirurgija; Splenektomija – metode; Laparoskopija – metode; Poslijeoperacijske komplikacije; Trombopoetinski receptori – agonisti; Vremenski čimbenici; Ishod liječenja; Retrospektivne studije

Sažetak. *Cilj istraživanja:* Prikazujemo vlastita iskustva s laparoskopskom splenektomijom (LS) u liječenju imunosne trombocitopenije (ITP), uz osvrt na ulogu splenektomije u kontekstu primjene agonista trombopoetinskih receptora (TPO-RA). *Ispitanici i metode:* U ovoj retrospektivnoj studiji prikazujemo rezultate liječenja 35 bolesnika operiranih tijekom razdoblja od 12 godina. Splenektomirano je 26 žena i 9 muškaraca s medijanom dobi od 50 godina (u rasponu između 19 i 85 godina). Svi su bolesnici prije splenektomije liječeni glukokortikoidima s dodatkom intravenskih imunoglobulina ili bez njih, a sedam bolesnika dobivalo je i rituksimab. Medijan vremena od postavljanja dijagnoze do LS-a jest sedam mjeseci (raspon od 1 do 103 mjeseca). *Rezultati:* U četiri (11%) bolesnika nije se povećao broj trombocita nakon LS-a, a šest ih je u kasnijem praćenju doživjelo recidiv bolesti. Tijekom praćenja (medijan 33 mjeseca) preostalih 25 bolesnika (71%) nije trebalo nikakvo daljnje liječenje. Procijenjena stopa petogodišnjeg odgovora iznosi 59%. Bolji dugotrajni odgovor imali su bolesnici splenektomirani do 12 mjeseci od postavljanja dijagnoze u odnosu prema onima kod kojih se sa splenektomijom čekalo dulje ($P = 0,048$). Nije bilo razlike u ishodu s obzirom na dob i spol. Četiri bolesnika imala su rane teške postoperativne komplikacije: trombozu portalne vene, duboku vensku trombozu, sepsu i krvarenje koje je nitalagalo reviziju. Nije bilo letalnih ishoda ni kasnih teških infekcija. Na umor nakon operacije žalilo se deset (29%) bolesnika. *Zaključci:* Stopa izlječenja od oko 60% odgovara do sada objavljenim studijama, s time da je opažen bolji dugotrajni odgovor ako je splenektomija učinjena prije. Smatramo da je LS i dalje sigurna, uspješna i financijski povoljna druga linija liječenja ITP-a, posebno za bolesnike koji žele brzo i u velikom postotku trajno izlječenje. Međutim, kao i u svijetu, primjena TPO-RA zasigurno će smanjiti broj splenektomija u Hrvatskoj.

Descriptors: Purpura, thrombocytopenic, idiopathic – drug therapy, surgery; Splenectomy – methods, laparoscopy – methods; Postoperative complications; Receptors, thrombopoietin – agonists; Time factors; Treatment outcome; Retrospective studies

Summary. *Aim:* A single center experience with laparoscopic splenectomy (LS) in the treatment of immune thrombocytopenia (ITP) is presented in this paper. In addition, we discuss the role of splenectomy in the era of thrombopoietin receptor agonists (TPO-RAs). *Patients and methods:* In this retrospective study, we present our 35 patients who underwent LS in the period of 12 years. There were 26 women and nine men with a median age of 50 years (ranging from 19 to 85 years). Prior to LS, all patients were treated with glucocorticoids +/- intravenous immunoglobulins (IVIG), whereas seven patients received also rituximab. The median time to splenectomy was seven months (ranging from one to 103 months). *Results:* Four (11%) patients failed to reach response after LS, and additional six patients relapsed during the follow up. After a median follow up of 33 months, the remaining 25 (71%) patients required no further treatment. The estimated sustained response rate at five years was 59%. Patients who underwent splenectomy in the first year after the diagnosis had better outcome when compared to patients with delayed splenectomy ($P = 0.048$). Sex and age did not influence the treatment outcome. Four patients had early serious postoperative complications of LS: portal vein throm-

¹Zavod za hematologiju, Klinika za unutarnje bolesti Medicinskog fakulteta Sveučilišta u Zagrebu, KB Dubrava (dr. sc. Zdravko Mitrović, dr. med.; Višnja Hariš, dr. med.; prim. Radmila Ajduković, dr. med.; prof. dr. sc. Ozren Jakšić, dr. med.; Željko Prka, dr. med.; mr. sc. Mario Piršić, dr. med.; prof. dr. sc. Vlatko Pejša, dr. med.), ²Zavod za abdominalnu kirurgiju, Klinika za kirurgiju Medicinskog fakulteta Sveučilišta u Zagrebu, KB Dubrava (prof. dr. sc. Igor Stipančić, dr. med.; Josip Baković, dr. med.; Mario Knežević, dr. med.)

Adresa za dopisivanje: Dr. Z. Mitrović, Zavod za hematologiju, Klinika za unutarnje bolesti Medicinskog fakulteta Sveučilišta u Zagrebu, KB Dubrava, Av. G. Šuška 6, 10000 Zagreb; e-mail: zdravko.mitrovic@mef.hr

Primljeno 11. ožujka 2018., prihvaćeno 5. rujna 2018.

basis, deep vein thrombosis of the leg, sepsis, and intraperitoneal bleeding that required surgical revision. There were no deaths, nor late serious infections. Ten (29%) patients reported fatigue after LS. *Conclusions:* Long-term cure rate of about 60% is comparable to other studies. However, we observed better response in patients who underwent splenectomy earlier. In our opinion, LS may still be considered as a safe, successful, and cost-effective second-line treatment of ITP, especially in patients who are in favor of fast and highly curative treatment. Nevertheless, the introduction of TPO-RAs will inevitably decrease the role of LS in Croatia, as in the western world.

Liječ Vjesn 2018;140:248–253

Uvod

Definicija bolesti

Imunosna trombocitopenija (ITP) stečeni je autoimunosni poremećaj koji dovodi do izoliranog smanjenja broja trombocita ispod $100 \times 10^9/L$ u perifernoj krvi, uz pojačanu sklonost krvarenju. Prije se bolest nazivala imunosna ili idiopatska trombocitopenična purpura odnosno Werlhofova bolest.^{1,2} Poslije se pokazalo da se ne radi samo o prekomjernom uništavanju trombocita u slezeni, jetri i perifernoj krvi nego i njihovih prekursora u koštanoj srži imunskim mehanizmima.³ Dakle, osim pojačane razgradnje trombocita, ITP je i bolest suboptimalne produkcije trombocita.⁴ Iako je donja referentna vrijednost normalnog broja trombocita u krvi oko $150 \times 10^9/L$, granična vrijednost broja trombocita za postavljanje dijagnoze ITP-a iznosi $100 \times 10^9/L$.⁵ Isto tako, postizanje vrijednosti iznad $100 \times 10^9/L$ smatra se kompletnim odgovorom na terapiju. Prema svojem tijeku, ITP se dijeli na novodijagnosticirani koji traje do 3 mjeseca, perzistentni koji traje od 3 do 12 mjeseci te kronični koji traje više od 12 mjeseci. Kronični oblik bolesti tipičan je za odrasle bolesnike, dok je kod djece potpuno obratno.² Nadalje, bolest se dijeli na primarni ITP (u kojem nije utvrđen uzrok imunskog poremećaja koji je doveo do trombocitopenije) i sekundarni ITP uzrokovan autoimunskim ili limfoproliferativnim ili infektivnim (najčešće virusnim) bolestima. Sekundarni ITP čini 20% svih ITP-a i liječi se najčešće liječenjem osnovne bolesti, a ovisno o broju trombocita i uzroku, može se liječiti i kao primarni ITP.

Terapijske opcije

Prva linija liječenja ITP-a i u Hrvatskoj i u svijetu neosporivo su glukokortikoidi.^{6–10} U situacijama kada je potrebno žurno podići broj trombocita (npr., jako krvarenje, hitan kirurški zahvat), pridodaju se i intravenski imunoglobulini (IVIg) koji su skupi i učinak im je redovito kratak (dva do četiri tjedna). Bez obzira na vrstu i shemu davanja glukokortikoida, nakon njihova ukidanja svega 10 do 30% odraslih bolesnika ostaje u remisiji.¹⁰

Splenektomijom se postiže brz odgovor u više od 80% bolesnika, a dugotrajna remisija u 60 do 70% splenektomiranih bolesnika.⁷ Prva splenektomija u ITP-u učinjena je još 1916. godine.¹¹ Do unatrag desetak godina splenektomija je bila „zlatni standard“ u liječenju ITP-a odraslih koji nisu odgovorili na glukokortikoidnu terapiju. Međutim, kirurški zahvat uklanjanja slezene (osobito kada se radi otvorenim, tj. klasičnim načinom), kao i svaka operacija, praćen je morbiditetom i mortalitetom koje valja uzeti u obzir pri odabiru ovoga terapijskog oblika u liječenju ITP-a. Nakon što je 1991. učinjena prva laparoskopna splenektomija (LS), laparoskopski pristup uklanjanju slezene postaje u većini centara operacijska metoda izbora.¹² Unatoč tomu što ne postoje prospektivne randomizirane studije usporedbe otvorene i laparoskopne splenektomije objavljeni podaci u proteklih četvrt stoljeća upućuju na to da je LS praćen manjom učestalošću perioperativnih komplikacija, manjim perioperativnim krvarenjem, nižim morbiditetom, kraćim boravkom u bolnici, manjom postoperativnom boli te boljim kozmetičkim rezultatom.^{13–15}

Posljednjih 10 do 15 godina kao druga ili treća linija terapije često se davao rituksimab. To je monoklonsko protutijelo protiv receptora CD20 prisutnog na površini B-limfocita, a odobren je za liječenje B-staničnih ne-Hodgkinovih limfoma. Primjenjuje se u liječenju ITP-a i drugih autoimunskih bolesti u čijoj je patogenezi autoimunost posredovana protutijelima, npr., reumatoidni artritis. Međutim, noviji rezultati ne idu u prilog primjeni rituksimaba kao kurativne terapije.¹⁶

Od ostalih lijekova u kroničnom ITP-u daju se tzv. *corticosteroid-sparing agents* koji omogućavaju sniženje doze glukokortikoida i izbjegavanje njihovih nuspojava: u Hrvatskoj je to najčešće azatioprin, a u svijetu se često rabi mikofenolat-mofetil.^{17,18} Dodatne su opcije ciklosporin, vinka alkaloidi, ciklofosfamid i dapson.^{19–22} Naposljetku, u posljednjih nekoliko godina pojavila se i potpuno nova klasa lijekova – agonisti trombopoetinskih receptora (TPO-RA) koji se daju prethodno splenektomiranim, ali i nesplenektomiranim bolesnicima.¹⁰ Stopa je odgovora oko 80%, nuspojave su vrlo prihvatljive, a izgleda da produljenom primjenom lijeka znatan broj bolesnika ostaje u remisiji bolesti i nakon što se lijek obustavi. U ovom trenutku nema općeprihvaćenih smjernica o optimalnoj drugoj liniji terapije nakon neuspjeha glukokortikoida. Posljednje svjetske smjernice datiraju od 2010. odnosno 2011. godine i djelomično su proturječne u tom pogledu, dok recentno objavljene hrvatske smjernice naglašavaju individualni pristup bolesniku pri izboru druge linije liječenja.^{6,7,10}

Prema našim saznanjima, u Hrvatskoj do sada nije publiciran nijedan rad o splenektomiji u liječenju ITP-a. Ovdje smo prikazali vlastita iskustava s LS-om koji je prvi put učinjen u našoj ustanovi 2003. godine.²³ Uz to dajemo i kritički osvrt na ulogu splenektomije u kontekstu moderne medikamentne terapije u svijetu i u Hrvatskoj.

Bolesnici i metode

Bolesnici

U razdoblju od svibnja 2003. do studenoga 2015. godine 35 bolesnika s primarnim ITP-om podvrgnuto je LS-u u Kliničkoj bolnici Dubrava. Bilo je 26 žena i 9 muškaraca od 19 do 85 godina i s medijanom dobi od 50 godina (tablica 1.). Od dijagnoze do samog zahvata svi su bolesnici prethodno liječeni glukokortikoidima. Uz glukokortikoide, 18 bolesnika liječeno je IVIg-om, a 7 bolesnika dobivalo je i rituksimab prije splenektomije. Broj trombo-

Tablica 1. Značajke bolesnika prije laparoskopije splenektomije (LS)
Table 1. Characteristics of the patients prior to laparoscopic splenectomy (LS)

Broj bolesnika / Number of patients	35
Dob (godine) / medijan (raspon) / Age (years) / Median (range)	50 (19 – 85)
Spol M/Ž / Sex M/F	9 / 26
Prethodno liječenje / Prior treatment	
Kortikosteroidi / Corticosteroids	35 (100%)
IVIg*	18 (51%)
Rituksimab / Rituximab	7 (20%)
Vrijeme do LS-a (mjeseci) / Time to LS (months)	
0 – 6	16 (46%)
7 – 12	9 (26%)
> 12	10 (29%)
Medijan (raspon) broja trombocita prije LS-a ($\times 10^9/L$) / Median (range) number of platelets prior to LS ($\times 10^9/L$)	100 (15 – 224)

*IVIg – intravenski imunoglobulini / intravenous immunoglobulins

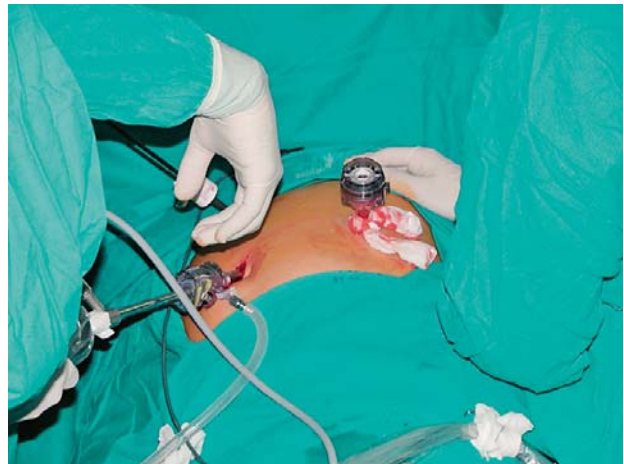cita prije operacije bio je od 15 do $224 \times 10^9/L$ (medijan $100 \times 10^9/L$). Medijan vremena od dijagnoze do LS-a bio je sedam mjeseci (raspon od 1 do 103 mjeseca). LS je učinjen u prvih šest mjeseci od postavljanja dijagnoze u 16 bolesnika, od čega je njih 7 operirano u tri mjeseca od postavljanja dijagnoze. U 9 bolesnika operacija je učinjena u roku od šest mjeseci do godine dana nakon postavljanja dijagnoze, dok je preostalih 10 bolesnika splenektomirano više od godinu dana poslije postavljanja dijagnoze.

Metode

Svi su bolesnici prije zahvata primili polisaharidno pneumokokno cjepivo. Nakon prve doze, ostale su primjenjivane sukladno preporukama epidemiologa u danom trenutku. Profilaksu tromboembolijskih incidenata heparinom niske molekularne mase započinjali smo dan prije zahvata sve do otpusta iz bolnice. Doppler splenoportalne cirkulacije rutinski smo radili između petog i sedmog dana nakon operacije radi otkrivanja asimptomatske tromboze portalne vene jer je u jedne bolesnice zabilježena klinički evidentna tromboza te vene.

LS je izveden u desnome bočnom položaju (slika 1.). Nakon uspostavljanja pneumoperitoneuma od 12 mmHg u području pupka i uvođenja kamere upotrijebili smo još 2 troakara: jedan od 5 mm u epigastriju u središnjoj liniji i jedan od 12 mm supkostalno u medioklavikularnoj crti. Mobilizacija slezene, presijecanje „ligamenata“ slezene i manjih krvnih žila uključujući i kratke želučane arterije načinjeni su visokotitrirajućim ultrazvučnim škarama (*Ultracision Ethicon*) ili kirurškim bipolarnim aparatom za zavarivanje krvnih žila (*LigaSure Covidien*). Krvne žile u hilusu slezene (arterija i vena lijenalis) zbrinjavane su bilo uporabom vaskularnog endoskopskog staplera (*Ethicon* ili *Covidien*) ili postavljanjem titanskih klipova. Nakon njezine potpune devaskularizacije i mobilizacije slezena je položena u vrećicu (*Endo Catch II Covidien*) i uklonjena poslije morcelacije. Zatim bismo provjerili hemostazu i isprali ležište slezene te u taj prostor postavili abdominalni dren koji je redovito uklonjen nakon 24 h.

Upotrijebili smo deskriptivne statističke metode. Krivulja odgovora napravljena je prema Kaplan-Meierovoj



Slika 1. Položaj bolesnika i troakara za vrijeme laparoskopije splenektomije

Figure 1. Position of the patient and the troacars during laparoscopic splenectomy

metodi, a za usporedbu između skupina primijenjen je log-rank-test.

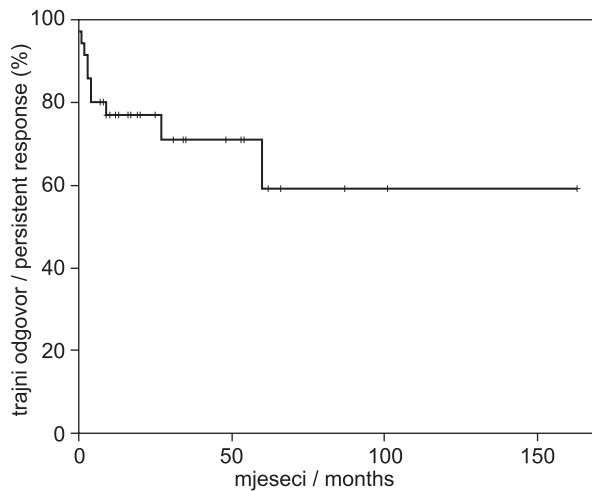
Rezultati

Od 35 bolesnika koji su podvrgnuti LS-u, u jednog je zbog priraslica učinjena konverzija u otvorenu operaciju. Teže postoperativne komplikacije (u 30 dana od zahvata) utvrđene su u četiri bolesnika. Jedna bolesnica čija je prijeoperacijska vrijednost trombocita iznosila $15 \times 10^9/L$ reoperirana je u roku od 24 h zbog intraabdominalnog krvarenja. Reoperacija i hemostaza zbog krvarenja iz jedne od kratkih želučanih arterija (aa. gastricae breves) provedene su laparoskopiskim putem. Tromboza portalne vene koja se klinički očitovala bolima u trbuhu, mučninom, povraćanjem i parezom crijeva utvrđena je u jedne bolesnice. U jedne bolesnice mjesec dana nakon zahvata nastala je duboka venska tromboza lijeve noge; naknadno joj je dokazana trombofilija (heterozigotnost za leidski faktor V). Jedna je bolesnica sedam dana nakon operacije imala kliničke znakove sepse uzrokovane *E. coli* koja je uspješno izliječena antibioticima. Nije bilo smrtnog ishoda. Od ostalih ranih komplikacija izdvajaju se crvenilo pupka na mjestu uvođenja troakara, koje je nalagalo antibiotsku terapiju, te trombocitopenija inducirana heparinom (HIT). U kasnijem praćenju zabilježeni su umor (10 bolesnika), protrahirana utrnulost u nozi (dva bolesnika), a u pojedinačnih bolesnika febrilitet, otok nogu i napuhnutost trbuha. Nisu zabilježene teže infekcije u kasnijem praćenju. Kod dvoje bolesnika otkrivena je maligna bolest u šest mjeseci nakon LS-a (karcinom kolona, recidiv melanoma).

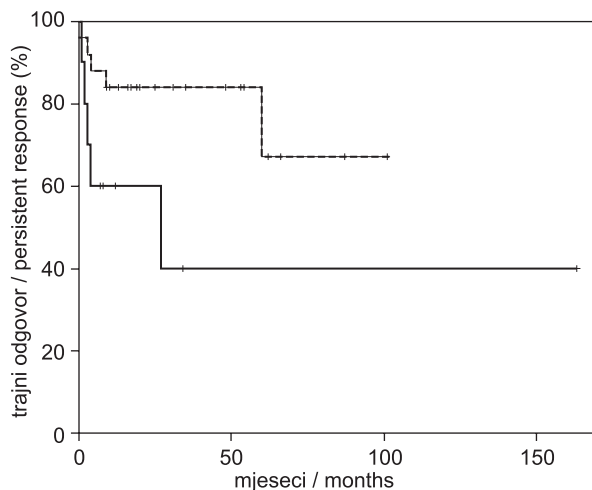
Medijan praćenja nakon splenektomije iznosio je 33 mjeseca (6 – 163 mjeseca). Četiri bolesnika (11%) bila su refraktorna – zbog niskih trombocita trebali su primjenu druge terapije u tri mjeseca od zahvata. Preostali su bolesnici postigli vrijednost trombocita višu od $30 \times 10^9/L$ (odgovor) ili višu od $100 \times 10^9/L$ (kompletan odgovor) u trajanju duljem od tri mjeseca nakon zahvata (tablica 2.). U daljnjem praćenju kod njih šest došlo je do pada broja trombocita (u razdoblju od 4 do 60 mjeseci, medijan od 7 mjeseci) i trebali su ponovno liječenje. Među njima je i

Tablica 2. *Odgovor bolesnika na laparoskopnu splenektomiju*
Table 2. *Response to laparoscopic splenectomy*

Broj bolesnika / Number of patients	35
Kompletni odgovor / Complete response	27 (77%)
Odgovor / Response	4 (11,5%)
Izostanak odgovora / Lack of response	4 (11,5%)
Trajna remisija / Persistent remission	25 (71%)
Gubitak odgovora / Loss of response	6 / 31 (19%)



Slika 2. *Dugotrajni odgovor nakon splenektomije*
Figure 2. *Long term response after splenectomy*



Slika 3. *Trajanje odgovora s obzirom na vrijeme od dijagnoze do splenektomije (puna crta: više od 12 mjeseci; isprekidana crta: do 12 mjeseci)*

Figure 3. *Duration of response by the time from diagnosis to splenectomy (full line: more than 12 months; dashed line: within 12 months)*

svih četvero bolesnika koji su postigli samo odgovor na LS. U trenutku posljednje kontrole 25 (71%) bolesnika nije trebalo dodatno liječenje ITP-a nakon LS-a. Procijenjeno petogodišnje trajanje remisije jest 59% (slika 2.). Analizirali smo trajanje odgovora s obzirom na prijeoperacijske parametre. Zamijetili smo trend k boljem ishodu bolesnika koji su u tijeku bolesti splenektomirani prije. Ta

razlika dosegla je statističku značajnost u bolesnika kod kojih je zahvat učinjen u 12 mjeseci od postavljanja dijagnoze u odnosu prema onima kod kojih se sa splenektomijom čekalo više od godinu dana ($P = 0,048$) (slika 3.). Nije bilo razlike u ishodu s obzirom na dob i spol bolesnika.

Bolesnici koji su trebali daljnje liječenje nakon splenektomije dobivali su glukokortikoide i neke od ovih terapija: azatioprin, IVIg, rituksimab i TPO-RA. Troje od 10 bolesnika s recidivom/refraktornom bolesti umrlo je: od recidiva melanoma, komplikacija nakon frakture kuka, a jedna bolesnica od nepoznatog uzroka.

Rasprava

Naši rezultati potvrđuju da je LS učinkovita metoda liječenja ITP-a koja u oko 60% bolesnika dovodi do trajnog izlječenja. To odgovara i iskustvima drugih centara u svijetu s dugim praćenjem nakon splenektomije.²⁴⁻²⁶ U skladu s tim su i nedavno prezentirani rezultati KBC-a Zagreb nakon klasične (otvorene) splenektomije.²⁷ Iako broj naših bolesnika nije velik, a interval u kojem su operirani relativno je dugačak, medijan praćenja od gotovo tri godine razmjerno zadovoljava. Naime, većina recidiva događa se u dvije godine od zahvata, premda kasni recidivi bolesti nisu rijetkost,²⁸ što potvrđuje i naša bolesnica s recidivom bolesti pet godina nakon operacije.

Što se tiče ranih komplikacija opaženih kod naših bolesnika, u njih četvero (11%) one se mogu klasificirati kao teške, jer su iziskivale reoperaciju, odnosno produljenu ili ponovljenu hospitalizaciju. U dva bolesnika došlo je do tromboembolijskog incidenta, što je uz krvarenje i infekcije najčešća komplikacija splenektomije.²⁹ Tromboza portalne vene dijagnosticirana je kod jedne bolesnice nakon čega je uveden obvezatni doplerski UZ splenortalne cirkulacije, uz rutinsku profilaksu heparinom niske molekularne mase. Tromboza portalne vene dobro je poznata i potencijalno letalna komplikacija splenektomije, iako prava učestalost ove komplikacije zbog češćeg asimptomatskog tijeka jako varira.³⁰ Duboka venska tromboza kod bolesnice s trombofilijom također je provocirana operativnim postupkom. Nije bilo drugih tromboembolijskih incidenata u kasnijem praćenju.

Česta pojava nakon operacije jest umor na koji se žalilo 10 (29%) bolesnika. To može biti posljedica suzdržavanja od glukokortikoida kojima je većina bolesnika liječena prije splenektomije, no umor je i relativno čest simptom samog ITP-a.³¹ U dva bolesnika javili su se zloćudni tumori od kojih je recidiv melanoma završio fatalno. Možda je takav ubrzani tijek melanoma posljedica prethodnog imunosupresivnog liječenja. Uz obavezno cijepljenje antipneumokoknim cjepivom nije bilo teških infekcija tijekom kasnijeg praćenja, iako se one ističu kao najveća dugoročna opasnost splenektomije.²⁹ Novije smjernice, uključivo i Hrvatske smjernice za ITP, preporučuju obvezatno cijepljenje ne samo protiv pneumokoka nego i protiv *Haemophilus influenzae*, a za neke skupine bolesnika i protiv meningokoka, najmanje dva tjedna prije zahvata.¹⁰

Većina bolesnika splenektomirana je u roku od godine dana, a čak 45% njih do šest mjeseci od postavljanja dijagnoze. Razlog za takvo naše stajalište bila su ohrabrujuća početna iskustva s brzim oporavkom i niskom stopom komplikacija nakon LS-a kod bolesnika s različitim bolestima slezene. Pritom smo imali na umu i veliku moguć-

nost ranog i trajnog izlječenja u odnosu prema produljenoj imunosupresivnoj terapiji. Zanimljivo je da su takvi bolesnici u našoj kohorti imali trend k povoljnijem ishodu koji je dosegao i statističku značajnost na granici od 12 mjeseci. Postoje studije^{26,32} koje navode kraće vrijeme do splenektomije i mlađu životu dob (do 40 godina) kao pretkazatelje trajnog odgovora, ali je veći broj onih koji to ne potvrđuju.^{24,25,33} Možda se ranijim uklanjanjem slezene, kao glavnog organa u kojem se uništavaju trombociti i proizvode antitrombocitna protutijela, prekida patološki imunوسي odgovor prije nego što se amplificira i tako dovede do uništavanja trombocita i izvan slezene, uz daljnje smanjenje proizvodnje u koštanoj srži. U smjernicama se preporučuje splenektomija nakon 6 do 12 mjeseci zbog mogućega spontanog oporavka broja trombocita. Naime, prema opservacijskoj studiji Stasija i suradnika, u oko 9% neliječenih odraslih bolesnika s više od $50 \times 10^9/L$ trombocita došlo je do spontanog oporavka nakon 6 mjeseci.³⁴ Nejasno je vrijedi li to i za ovu skupinu bolesnika koji imaju znatno manji broj trombocita. Ako se hematolog striktno držao preporuka, vrijeme čekanja do odgođene splenektomije donedavno je neminovno bilo ispunjeno glukokortikoidnom terapijom sa svim nuspojavama njihova produljenog uzimanja. Stoga ne iznenađuje što su bolesnici skloniji ranijoj splenektomiji nego proživljavanju produljenog liječenja glukokortikoidima.³⁵ U nedavnoj publikaciji autori iz Španjolske analizirali su pridržavanje smjernica u stvarnoj kliničkoj praksi.³⁶ Pokazali su da je većina bolesnika splenektomirana s medijanom od 161 dan (nešto više od 5 mjeseci), što je još prije nego u naših bolesnika.

Donedavno se umjesto glukokortikoidima primjenom rituksimaba pokušavalo „kupiti“ vrijeme do splenektomije. Međutim, nedavna randomizirana studija pokazala je da rituksimab dugoročno ne mijenja prirodni tijek kroničnog ITP-a, iako 20% bolesnika ima produljeni odgovor.¹⁶ K tomu je primjena rituksimaba u ITP-u izvan službeno registrirane indikacije, koja nije jeftina ako se primjenjuju pune doze rituksimaba (četiri ciklusa jedanput na tjedan u dozi od 375 mg/m^2). No, postoje i sheme s dozom rituksimaba od 100 mg fiksno jedanput na tjedan tijekom četiri tjedna.³⁷ Naposljetku, najnovija i znatno učinkovitija opcija jest primjena TPO-RA kao premošćujuće terapije do splenektomije ili kao trajne terapije. Oba preparata (romiplostim injekcije za supkutanu primjenu i eltrombopag tablete) pokazala su se vrlo učinkovitima i sigurnima, i u studijama i u kliničkoj praksi, s trajnim odgovorom u oko 80% bolesnika.^{38,39} To je revolucionaran korak u liječenju ITP-a, stoga ne iznenađuje da je ubrzo nakon njihove pojave došlo do smanjenja broja splenektomija u svijetu.⁴⁰ Sada su mnogi eksperti diljem svijeta,⁴¹ a i kod nas,⁹ stajališta da splenektomija postaje opcija tek za rijetke pacijente. Međutim, u Hrvatskoj, a i mnogim drugim državama, postoji određena ekonomska zapreka za primjenu TPO-RA kod svih bolesnika u drugoj liniji. Naime, cijena primjene TPO-RA po jednom bolesniku na godinu stoji više od 50.000 kn, ovisno o dozi lijeka i realnom trošku za Hrvatski zavod za zdravstveno osiguranje (HZZO). S druge strane, cijena laparoskopske splenektomije znatno je niža, izvodi se jednokratno i dovodi do izlječenja u 2/3 bolesnika uz nisku incidenciju nuspojava, što potvrđuju i ovdje prikazani rezultati. Analize u Španjolskoj, Irskoj ili u Velikoj Britaniji pokazale su

farmakoekonomičnost jednog ili drugog TPO-RA u usporedbi sa standardnom terapijom, ali su u te analize mahom bili uključeni bolesnici koji su već splenektomirani ili su imali kontraindikaciju za splenektomiju.⁴²⁻⁴⁴ Dakle, ne postoje izravne usporedbe troška i učinkovitosti (*cost-effectiveness*) za splenektomiju i TPO-RA. U Hrvatskoj je, prema sadašnjim pravilima HZZO-a (svibanj 2018.), TPO-RA odobren na teret HZZO-a kod odraslih splenektomiranih bolesnika s kroničnim ITP-om koji ne reagiraju na uobičajenu terapiju, kao i u drugoj liniji liječenja odraslih nesprenektomiranih bolesnika kod kojih je splenektomija kontraindicirana. Liječenje odobrava Bolničko povjerenstvo za lijekove na prijedlog hematologa. Kad se promatraju financijske implikacije, važno je reći kako najnovija iskustva pokazuju da tek dio bolesnika treba višegodišnju terapiju TPO-RA-om.⁴⁵ To može biti važan čimbenik koji će prevagnuti u korist medikamentne terapije, čak i u manje bogatim zemljama.

U kontekstu sužavanja indikacije za splenektomiju, kao jedan od prognostičkih parametara uspješnosti zahvata spominje se splenička sekvestracija trombocita detektirana scintigrafijom. Iako potencijalno zanimljiva, ona je tehnički zahtjevnija, posve je nestandardizirana i nije rutinska, nego zapravo eksperimentalna metoda s dvojbim prediktivnim potencijalom.^{46,47}

Zaključci

Naši rezultati potvrđuju učinkovitost LS-a u pogledu trajnog izlječenja u oko 2/3 bolesnika. Splenektomija učinjena u godinu dana od postavljanja dijagnoze povezana je s boljim trajnim odgovorom. Iako LS prati niži postoperativni morbiditet u odnosu prema otvorenoj splenektomiji, u oko 10% naših bolesnika zabilježene su teže postoperativne komplikacije. Nije bilo smrtnih ishoda, kao ni kasnih infektivnih komplikacija. Stoga smatramo da je splenektomija, osobito ako se radi laparoskopski, i nakon 100 godina validna metoda liječenja ITP-a. Međutim, unatrag nekoliko godina pojava TPO-RA dovela je do znatnog smanjenja broja LS-a u razvijenim zemljama. U svakodnevnoj kliničkoj praksi važno je bolesnike informirati o koristima i rizicima od svakog modaliteta liječenja. Za bolesnike koji žele brzo i u velikom postotku trajno izlječenje, uz prihvaćanje rizika od kirurškog zahvata, LS i dalje ostaje dobra terapijska mogućnost.

LITERATURA

1. Cines DB, Blanchette VS. Immune thrombocytopenic purpura. *N Engl J Med* 2002;346:995–1008.
2. Labar B, Hauptmann E (ur.). Hematologija. Zagreb: Školska knjiga; 2007.
3. Li S, Wang L, Zhao C, Li L, Peng J, Hou M. CD8+ T cells suppress autologous megakaryocyte apoptosis in idiopathic thrombocytopenic purpura. *Br J Haematol* 2007;139:605–11.
4. Neylon AJ, Saunders PW, Howard MR, Proctor SJ, Taylor PR; Northern Region Haematology Group. Clinically significant newly presenting autoimmune thrombocytopenic purpura in adults: a prospective study of a population-based cohort of 245 patients. *Br J Haematol* 2003;122:966–74.
5. Rodeghiero F, Stasi R, Gernsheimer T i sur. Standardization of terminology, definitions and outcome criteria in immune thrombocytopenic purpura of adults and children: report from an international working group. *Blood* 2009;113:2386–93.
6. Provan D, Stasi R, Newland AC i sur. International consensus report on the investigation and management of primary immune thrombocytopenia. *Blood* 2010;115:168–86.

7. Neunert C, Lim W, Crowther M, Cohen A, Solberg L Jr, Crowther MA; American Society of Hematology. The American Society of Hematology 2011 evidence-based practice guideline for immune thrombocytopenia. *Blood* 2011;117:4190–207.
8. Lambert MP, Gernsheimer TB. Clinical updates in adult immune thrombocytopenia. *Blood* 2017;129:2829–35.
9. Ostojić Kolonić S, Patekar MB, Milunović V. Dijagnostički pristup i liječenje imune trombocitopenije u odrasloj dobi. *Acta Med Croatica* 2013;67:3–11.
10. Zupančić-Šalek S, Pulanić D, Ostojić-Kolonić S, Pejša V, Valković T, Nemet D. Smjernice za dijagnostiku i liječenje primarne imunosne trombocitopenije u odraslih. *Liječ Vjesn* 2017;139:192–8.
11. Kaznelson P. Verschwinden der hämorrhagische Diathese bei einem Falle von "essentieller Thrombopenie" (Frank) nach Milzextirpation. Splenogene thrombolytische Purpura. *Wien Klin Wochenschr* 1916;29:1451–4.
12. Delaitre B, Maignien B. Splenectomy by the laparoscopic approach. Report of a case. *Presse Med* 1991;20:2263.
13. Winslow ER, Brunt LM. Perioperative outcomes of laparoscopic versus open splenectomy: a metaanalysis with an emphasis on complications. *Surgery* 2003;134:647–53.
14. Kucuk C, Sozuer E, Ok E, Altuntas F, Yilmaz Z. Laparoscopic versus open splenectomy in the management of benign and malign hematologic diseases: a ten-year single-center experience. *J Laparoendosc Adv Surg Tech A* 2005;15:135–9.
15. Bell RL, Reinhardt HE, Cho E, Flowers JL. A Ten-year, Single Institution Experience With Laparoscopic Splenectomy. *JLS* 2005;9:163–8.
16. Ghanima W, Khelifa A, Waage A i sur.; RITP study group. Rituximab as second-line treatment for adult immune thrombocytopenia (the RITP trial): a multicentre, randomised, double-blind, placebo controlled trial. *Lancet* 2015;385:1653–61.
17. Quiquandon I, Fenaux P, Caulier MT, Pagniez D, Huart JJ, Bauters F. Re-evaluation of the role of azathioprine in the treatment of adult chronic idiopathic thrombocytopenic purpura: a report on 53 cases. *Br J Haematol* 1990;74:223–8.
18. Provan D, Moss AJ, Newland AC, Bussel JB. Efficacy of mycophenolate mofetil as single-agent therapy for refractory immune thrombocytopenic purpura. *Am J Hematol* 2006;81:19–25.
19. Zver S, Zupan IP, Cernelc P. Cyclosporin A as an immunosuppressive treatment modality for patients with refractory autoimmune thrombocytopenic purpura after splenectomy failure. *Int J Hematol* 2006;83:238–42.
20. Stirnemann J, Kaddouri N, Khellaf M i sur. Vincristine efficacy and safety in treating immune thrombocytopenia: a retrospective study of 35 patients. *Eur J Haematol* 2016;96:269–75.
21. Reiner A, Gernsheimer T, Slichter SJ. Pulse cyclophosphamide therapy for refractory autoimmune thrombocytopenic purpura. *Blood* 1995;85:351–8.
22. Estève C, Samson M, Guilhem A i sur. Efficacy and safety of dapsone as second line therapy for adult immune thrombocytopenia: A retrospective study of 42 patients. *PLoS One* 2017;12:e0187296.
23. Stipančić I, Baković J, Ratkajec V, Cvjetičanin B, Bušić Ž, Rakić M. Laparoscopic splenectomy – initial experience in Dubrava University Hospital. *Acta Chir Croat* 2006;3(Supl 1):36.
24. Kojouri K, Vesely SK, Terrell DR, George JN. Splenectomy for adult patients with idiopathic thrombocytopenic purpura: a systematic review to assess long-term platelet count responses, prediction of response, and surgical complications. *Blood* 2004;104:2623–34.
25. Vianelli N, Palandri F, Polverelli N i sur. Splenectomy as a curative treatment for immune thrombocytopenia: a retrospective analysis of 233 patients with a minimum follow up of 10 years. *Haematologica* 2013;98:875–80.
26. Guan Y, Wang S, Xue F i sur. Long-term results of splenectomy in adult chronic immune thrombocytopenia. *Eur J Haematol* 2017;98:235–41.
27. Boban A, Morić Perić M, Zupančić-Šalek S i sur. Splenektomija u liječenju odraslih bolesnika s imunotrombocitopenijom. *Liječ Vjesn* 2017;139(Supl 2):17.
28. Mikhael J, Northridge K, Lindquist K, Kessler C, Deuson R, Danese M. Short-term and long-term failure of laparoscopic splenectomy in adult immune thrombocytopenic purpura patients: a systematic review. *Am J Hematol* 2009;84:743–8.
29. Boyle S, White RH, Brunson A, Wun T. Splenectomy and the incidence of venous thromboembolism and sepsis in patients with immune thrombocytopenia. *Blood* 2013;121:4782–90.
30. Harris W, Marcaccio M. Incidence of portal vein thrombosis after laparoscopic splenectomy. *Can J Surg* 2005;48:352–4.
31. Efficace F, Mandelli F, Fazi P i sur. Health-related quality of life and burden of fatigue in patients with primary immune thrombocytopenia by phase of disease. *Am J Hematol* 2016;91:995–1001.
32. Shojaiefard A, Mousavi SA, Faghihi SH, Abdollahzade S. Prediction of response to splenectomy in patients with idiopathic thrombocytopenic purpura. *World J Surg* 2008;32:488–93.
33. Rijcken E, Mees ST, Bisping G i sur. Laparoscopic splenectomy for medically refractory immune thrombocytopenia (ITP): a retrospective cohort study on longtime response predicting factors based on consensus criteria. *Int J Surg* 2014;12:1428–33.
34. Stasi R, Stipa E, Masi M i sur. Long-term observation of 208 adults with chronic idiopathic thrombocytopenic purpura. *Am J Med* 1995;98:436–42.
35. Khan LR, Nixon SJ. Laparoscopic splenectomy is a better treatment for adult ITP than steroids—it should be used earlier in patient management. Conclusions of a ten-year follow-up study. *Surgeon* 2007;5:3–4, 6–8.
36. Lozano ML, Revilla N, Gonzalez-Lopez TJ i sur. Real-life management of primary immune thrombocytopenia (ITP) in adult patients and adherence to practice guidelines. *Ann Hematol* 2016;95:1089–98.
37. Provan D, Butler T, Evangelista ML, Amadori S, Newland AC, Stasi R. Activity and safety profile of low-dose rituximab for the treatment of autoimmune cytopenias in adults. *Haematologica* 2007;92:1695–8.
38. Kuter DJ, Bussel JB, Newland A i sur. Long-term treatment with romiplostim in patients with chronic immune thrombocytopenia: safety and efficacy. *Br J Haematol* 2013;161:411–23.
39. Wong RSM, Saleh MN, Khelifa A i sur. Safety and efficacy of long-term treatment of chronic/persistent ITP with eltrombopag: final results of the EXTEND study. *Blood* 2017;30:2527–36.
40. Palandri F, Polverelli N, Sollazzo D i sur. Have splenectomy rate and main outcomes of ITP changed after the introduction of new treatments? A monocentric study in the outpatient setting during 35 years. *Am J Hematol* 2016;91:E267–72.
41. Anguita E, Candel FJ, González-Del Castillo J, Martín-Sánchez FJ. Splenectomy in ITP: we keep removing a healthy functional organ. *Ann Hematol* 2016;95:1911–2.
42. Parrondo J, Grande C, Ibáñez J, Palau J, Páramo JA, Villa G. Economic evaluation of Thrombopoietin Receptor Agonists in the treatment of chronic primary immune thrombocytopenia. *Farm Hosp* 2013;37:182–91.
43. Lee D, Thornton P, Hirst A, Kutikova L, Deuson R, Brereton N. Cost effectiveness of romiplostim for the treatment of chronic immune thrombocytopenia in Ireland. *Appl Health Econ Health Policy* 2013;11:457–69.
44. Boyers D, Jia X, Jenkinson D, Mowatt G. Eltrombopag for the treatment of chronic immune or idiopathic thrombocytopenic purpura: a NICE single technology appraisal. *Pharmacoeconomics* 2012;30:483–95.
45. Červinek L, Mayer J, Doubek M. Sustained remission of chronic immune thrombocytopenia after discontinuation of treatment with thrombopoietin-receptor agonists in adults. *Int J Hematol* 2015;102:7–11.
46. Navez J, Hubert C, Gigot JF i sur. Does the site of platelet sequestration predict the response to splenectomy in adult patients with immune thrombocytopenic purpura? *Platelets* 2015;26:573–6.
47. Palandri F, Polverelli N, Catani L i sur. The choice of second-line therapy in steroid-resistant immune thrombocytopenia: role of platelet kinetics in a single-centre long-term study. *Am J Hematol* 2014;89:1047–50.