

# Iktalna bradikardija s asistolijom u epileptičara - prikaz dvoje bolesnika

---

**Bradić, Lada; Šimonček, Tea; Glavaš Konja, Blanka; Šegović, Marina; Lovrić Benčić, Martina**

*Source / Izvornik:* **Liječnički vjesnik, 2019, 141, 20 - 23**

**Journal article, Published version**

**Rad u časopisu, Objavljena verzija rada (izdavačev PDF)**

<https://doi.org/10.26800/LV-141-1-2-3>

*Permanent link / Trajna poveznica:* <https://urn.nsk.hr/urn:nbn:hr:105:883942>

*Rights / Prava:* [In copyright](#)/[Zaštićeno autorskim pravom.](#)

*Download date / Datum preuzimanja:* **2024-09-29**



*Repository / Repozitorij:*

[Dr Med - University of Zagreb School of Medicine  
Digital Repository](#)





Kliničko zapažanje | Clinical observation

## Iktalna bradikardija s asistolijom u epileptičara – prikaz dvoje bolesnika

### Ictal bradycardia with asystole in patients with epilepsy – a case report

Lada Bradić<sup>1</sup>, Tea Šimonček<sup>1</sup>, Blanka Glavaš Konja<sup>1</sup>, Marina Šegović<sup>1</sup>, Martina Lovrić Benčić<sup>1</sup>

<sup>1</sup> Klinika za bolesti srca i krvnih žila, Medicinski fakultet Sveučilišta u Zagrebu, KBC Zagreb

#### Deskriptori

TEMPORALNA EPILEPSIJA – komplikacije, patofiziologija;  
AUTONOMNI ŽIVČANI SUSTAV – patofiziologija;  
BRADIKARDIJA – etiologija; SINKOPA – etiologija;  
SRČANI ZASTOJ – etiologija;  
IZNENADNA SMRT – etiologija, prevencija;  
ELEKTROSTIMULATOR SRCA

#### Descriptors

EPILEPSY, TEMPORAL LOBE – complications, pathophysiology; AUTONOMIC NERVOUS SYSTEM – pathophysiology; BRADYCARDIA – etiology; SYNCOPE – etiology; HEART ARREST – etiology; DEATH, SUDDEN – etiology, prevention and control; PACEMAKER, ARTIFICIAL

**SAŽETAK.** Epileptički napadaji, osobito frontotemporalnog ishodišta, mogu uzrokovati poremećaj središnje autonomne regulacije. Posljedična kardiorespiratorna i neurološka disfunkcija mogu dovesti do sinkope i iznenadne neočekivane smrti u epilepsiji. Prikazale smo dvoje bolesnika s temporalnom epilepsijom i dokumentiranom bradikardijom/asistolijom tijekom epileptičkog napadaja s asistoličkim pauzama u trajanju do 25 sekunda. S obzirom na kliničko značenje, nužni su veća svjesnost i pravodobno prepoznavanje popratnih srčanih aritmija, jer ugradnjom elektrostimulatora srca pri asistoliji možemo prevenirati kardiogenu komponentu sinkope te sniziti rizik od nagle smrti, padova i ozljeda u bolesnika refraktornih na antiepileptike.

**SUMMARY.** Epileptic seizures, particularly of frontotemporal origin, may cause central autonomic regulation disorder. Resulting cardiorespiratory and neurologic dysfunction can result in syncope and sudden unexpected death in epilepsy. We present two patients with temporal epilepsy and documented bradycardia/asystole during epileptic seizures with asystolic pauses lasting up to 25 seconds. Considering clinical implications, increased awareness and timely detection of concomitant arrhythmias is essential, since cardiac pacemaker implantation in case of asystole can prevent cardiogenic component of syncope, reduce risk of sudden death, falls and injuries in patients refractory to antiepileptics.

Parcijalni i generalizirani epileptički napadaji mogu uzrokovati poremećaj središnje autonomne regulacije, odnosno centralnu disautonomiju u preiktalnom, iktalnom i postiktalnom razdoblju.<sup>1</sup> Najčešće je riječ o epilepsiji temporalnog ili frontalnog ishodišta.<sup>1,2</sup> Širenje epileptičke aktivnosti u područje limbičkog sustava, između ostaloga, utječe na središnju autonomnu funkciju s posljedičnim kardiovaskularnim, respiratornim, gastrointestinalnim, okulokutanim, genitourinarnim i emocionalnim manifestacijama, odnosno promjenama percepcije u bolesnika.<sup>3</sup> Najčešće se radi o aktivaciji simpatomimetskog odgovora, rjeđe dolazi do prevage vagotonusa.<sup>1</sup> Tako je sinusna tahikardija zabilježena u više od 85% bolesnika, iktalna bradikardija u njih 2 – 6%, dok je asistolija uzrokovana epileptičkom aktivnošću vrlo rijetka. Prevalencija asistolije tijekom epileptičkog napadaja, dokumentirana EEG videopoligrafijom, odnosno kontinuiranim paralelnim elektroencefalografskim i elektrokardiografskim praćenjem (vEEG/EKG), iznosi 0,32 – 1% i u nekim se slučajevima povezuje s bolešću srca u podlozi.<sup>3–6</sup> U literaturi se opisuju asistoličke pauze u trajanju i do 96 sekunda.<sup>2,7</sup> Ugradnja elektrostimulatora u tih bolesnika sprječava kardiogenu komponentu sinkope.<sup>5,6</sup> Osim poremećaja frekvencije, u epilepsiji su zabilježene sve vrste poremećaja ritma, s različitim učestalošću.<sup>4</sup> Antiepileptici također utječu na autonomnu funkciju i

aritmogenezu.<sup>8</sup> Posljedična neurološka i kardiorespiratorna disfunkcija povisuju rizik od nagle smrti u bolesnika s epilepsijom, koja je glavni uzrok smrti tih bolesnika. Procjenjuje se da je nagla smrt 24 puta češća od one u općoj populaciji i vodeći je uzrok smrti bolesnika s kroničnom refraktornom epilepsijom.<sup>8,9</sup> U nastavku prikazujemo dvoje bolesnika s fokalnom epilepsijom i posljedičnom bradikardijom s asistoličkim pauzama.

#### Prikaz bolesnikâ

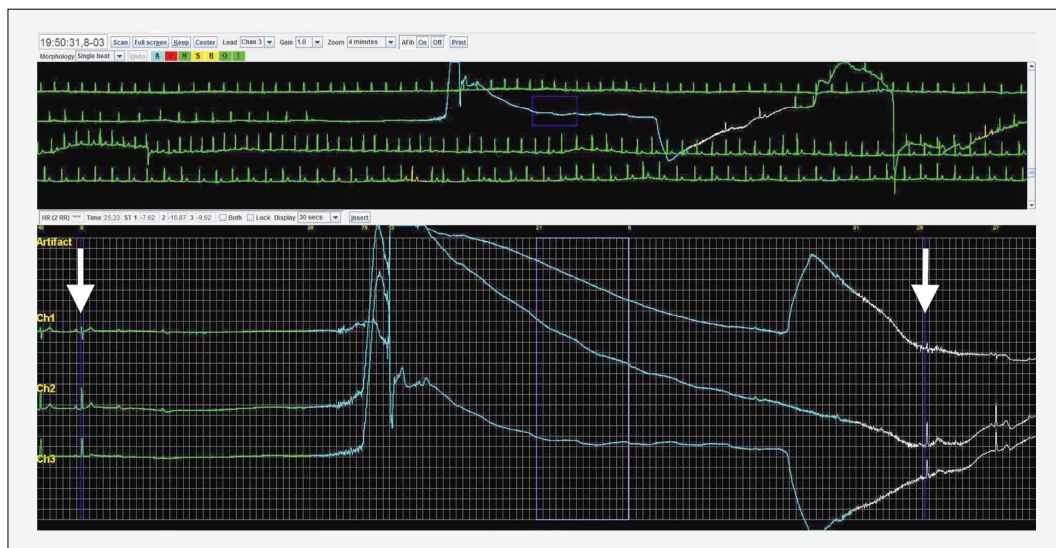
##### Slučaj 1.

Bolesnica u dobi od 26 godina primljena je u hitnoj službi zbog recidivirajućih sinkopa. Bila je pretila, a u anamnezi je imala sindrom policističnih jajnika i autoimunostnu bolest štitnjače. Iako je od ponavljanih gubitaka svijesti patila od 15. godine, dotad učinjenom obradom nije nađen uzrok sinkopa. Gubitcima svijesti u trajanju od nekoliko minuta prethodila je vegetativna simptomatologija s epigastričnom aurom, osjećajem mučnine, vrućine, znojenja i zaduhe; konvulziv-

#### Adresa za dopisivanje:

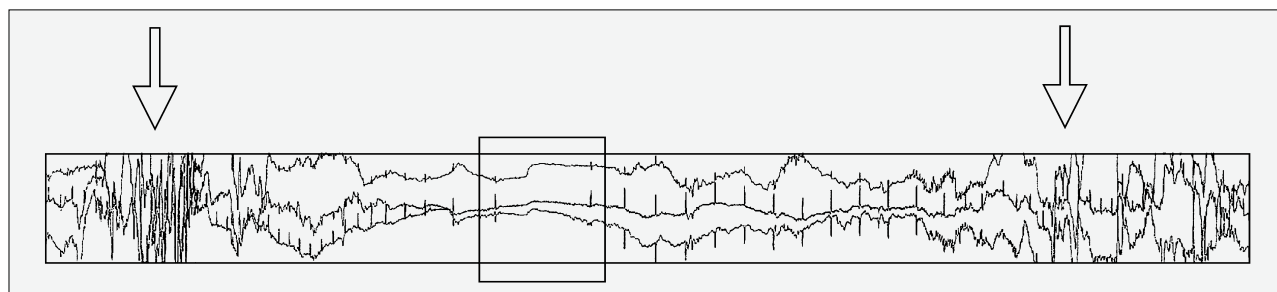
Prof. dr. sc. M. Lovrić Benčić, <https://orcid.org/0000-0001-8446-6120>  
Klinika za bolesti srca i krvnih žila, Medicinski fakultet Sveučilišta u Zagrebu,  
Kišpatičeva 12, 10000 Zagreb; e-mail: [mlbencic@icloud.com](mailto:mlbencic@icloud.com)

Primljeno 4. siječnja 2018., prihvaćeno 3. prosinca 2018.



SLIKA 1. ASISTOLIČKA PAUZA U TRAJANJU OD 25,3 SEKUNDE (STRJELICE) TIJEKOM EPILEPTOGENE SINKOPE S VEGETATIVNOM SIMPTOMATOLOGIJOM U 26-GODIŠNJE BOLESNICE (SLUČAJ 1.)

FIGURE 1. ASYSTOLIC PAUSE LASTING FOR 25.3 SECONDS (ARROWS) DURING EPILEPTOGENIC SYNCOPE WITH VEGETATIVE SYMPTOMATOLOGY IN A 26-YEAR-OLD PATIENT (CASE 1)



SLIKA 2. BRADIKARDIJA MINIMALNE FREKVENCIJE 19/MIN SA SINUSNIM PAUZAMA DO 5,0 SEKUNDA (UOKVIRENO) ZABILJEŽENA IZMEĐU ZNATNIH TEHNIČKIH SMETNJA KOJE ODGOVARAJU TONIČKO-KLONIČKOJ AKTIVNOSTI (STRJELICE) (SLUČAJ 2.)

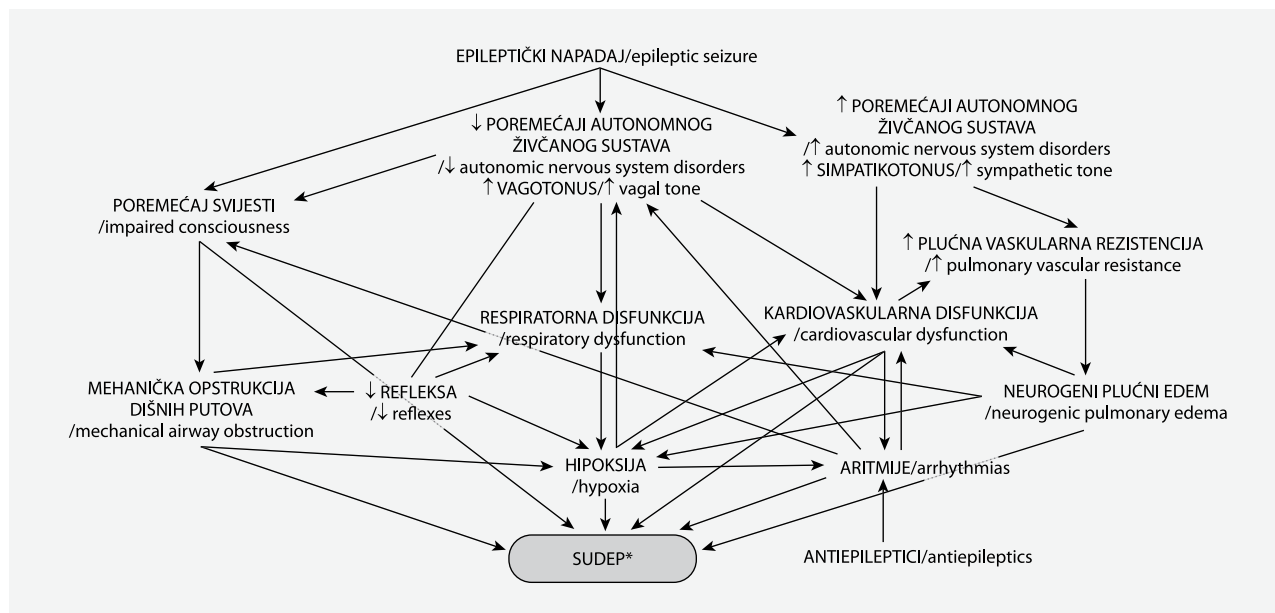
FIGURE 2. BRADYCARDIA WITH MINIMAL HEART RATE OF 19/MIN WITH SINUS PAUSES UP TO 5.0 SECONDS (FRAMED) REGISTERED BETWEEN SIGNIFICANT TECHNICAL DISTURBANCES THAT CORRESPOND TO TONIC-CLONIC ACTIVITY (ARROWS) (CASE 2)

nih elemenata nije bilo. Iako prije nije imala tegobe pri fizičkom naporu, ovoj je hospitalizaciji prethodio gubitak svijesti za vrijeme vožnje biciklom, s posljedičnim padom i zadobivenom lacerokontuznom ranom glave. Tijekom hospitalizacije imala je ponovni gubitak svijesti s vegetativnom simptomatologijom za vrijeme praćenja EKG holterom, pri čemu je zabilježena asistolička pauza u trajanju od 25,3 sekunde (slika 1.). Elektroencefalografskim videopoligrafskim ispitivanjem nađen je difuzno disritmički promijenjen nalaz EEG-a s lateralizacijom desno frontotemporalno i suspektom lateralizacijom lijevo frontotemporalno, uz paroksizmalnu tendenciju s elementima brže varijante abortivnog kompleksa šiljak-val, jedino na hiperventilaciju kao metodu provokacije. Na magnetskoj rezonanciji (MR) mozga nije bilo patološkog supstrata, ehokardiografski je nalaz bio normalan, a na MR-u srca nađene su tek diskretne fibrozne promjene koje bi mogle odgovarati stanju nakon preboljelog miokardi-

tisa u inače strukturno zdravom srcu. Ergometrijsko je testiranje bilo uredno, a test *tilt-up* negativan. Temeľjem navedenoga postavljena je dijagnoza epilepsije temporalnog ishodišta s autonomnom simptomatologijom i gubitkom svijesti s asistolijom u podlozi. Započeta je terapija antiepilepticima (karbamazepin), a zbog znatne asistolije bolesnica je prikazana na sastanku Radne skupine za elektrostimulaciju naše Ustanove te je postavljena indikacija za ugradnju trajnog elektrostimulatora srca. Gubitaka svijesti od tada nije bilo.

### Slučaj 2.

Bolesnik u dobi od 44 godine s dugogodišnjom temporalnom epilepsijom i kompleksnom psihomotornom simptomatologijom te sekundarnom generalizacijom, bez bolesti srca u anamnezi, došao je na redoviti pregled u našu Ustanovu. Statusom je dominirala psihomotorna usporenost bolesnika uz smanjenu kognitivnu funkciju. Uz antiepileptičku terapiju lamotrigi-



\*SUDEP – iznenadna neočekivana smrt u epilepsiji / Sudden Unexpected Death in Epilepsy

SLIKA 3. ETIOPATOGENEZA ARITMIJA I IZHENADNE SMRTI U EPILEPSIJI

FIGURE 3. ETIOPATHOGENESIS OF ARRHYTHMIAS AND SUDDEN DEATH IN EPILEPSY

nom, valproatom i levetiracetamom imao je rjeđe generalizirane napadaje s gubitkom svijesti, a simptomatologijom su dominirale psihomotorne manifestacije uz svakodnevne glavobolje. Koncentraciju antiepileptika u krvi redovito je kontrolirao. Uz navedenu je terapiju pri kontrolnom EEG-u zabilježena difuzno iregularna aktivnost. Tijekom redovitog praćenja 24-satnim EKG holterom zabilježena je progresivna sinusna bradikardija u trajanju od 30-ak sekunda, minimalne frekvencije 19/min sa sinusnim pauzama do 5,0 sekunda, bez doknadnog ritma. Bradikardija je zabilježena između znatnih tehničkih smetnja koje su odgovarale toničko-kloničkoj aktivnosti (slika 2.). U nativnom je EKG-u registriran sinusni ritam frekvencije 95/min s blažom prolongacijom PQ-a, a ehokardiografski je nalaz bio normalan. Ergometrijskim testiranjem na pokretnoj stazi postignut je ekvivalent opterećenja od 5,9 MET-a (zbog nemogućnosti bržeg praćenja pokretne staze), bez znakova ishemije i aritmija pri fizičkom opterećenju. U kontrolnom razdoblju od 2 mjeseca 3-dnevnim EKG holterom u jednom je navratu ponovo registrirana epizoda prolazne bradikardije u trajanju od 20-ak sekunda s padom frekvencije, s 95/min na 27/min (pauze RR-a do 2,5 sekunda) i spontanom oporavkom frekvencije na 90 – 110/min (bez jasnoga kliničkog korelata, jer je epizoda registrirana u snu).

### Rasprava

Prikazali smo dvoje bolesnika s temporalnom epilepsijom i sa sekundarnom generalizacijom te učestalim gubitcima svijesti odnosno bez njih. U oboje su

tijekom epileptičkog napadaja elektrokardiografski zabilježene epizode prolazne bradikardije s asistoličkim pauzama u trajanju od 5 do 25 sekunda i spontanom oporavkom srčane funkcije. U bolesnice je, s obzirom na učestalost sinkopa i duljinu asistolije, indicirana ugradnja trajnog elektrostimulatora srca, nakon čega sinkopa više nije bilo, dok je bolesniku bolest zadovoljavajuće regulirana kombinacijom antiepileptika.

### Etiopatogeneza sinkopa i nagle smrti u epilepsiji

Složena je interakcija između genskih i razvojnih čimbenika u neurobiologiji epilepsije temporalnog režnja. U procesu epileptogeneze upalna i glijalna reakcija, promjene genske ekspresije, sinaptogeneze, angiogeneze i neuroplasticiteta mozga snizuju prag podražljivosti i povisuju rizik od klinički manifestne epilepsije.<sup>9</sup> Autonomna simptomatologija tijekom epileptičkih napadaja koji zahvaćaju područje temporalnog režnja rezultat je neuronalne ekscitacije limbičkog sustava s posljedičnom centralnom disautonomijom.<sup>10</sup> Poremećaj središnje autonomne regulacije najčešće djeluje simpatomimetski, iako i vagotonus može prevladati. Aktivacija simpatičkoga živčanog sustava uzrokuje tahikardiju i tahipneju, može djelovati proaritmogeno, a povišenjem plućne vaskularne rezistencije sudjeluje u patogenezi neurogenoga plućnog edema. Sve navedeno može dovesti do kardiorespiratorne disfunkcije s posljedičnima hipoksemijom i hipoksijom. I antiepileptici mogu imati proaritmogeni

učinak. S druge strane, parasimpatomimetski odgovor s iktalnom bradikardijom i asistolijom također uzrokuje kardiovaskularnu disfunkciju koja hipoperfuzijom i hipoenergizom središnjega živčanog sustava pridonosi gubitku svijesti. Depresija autonomnoga živčanog sustava dovodi i do centralne hipopneje/apneje i respiratorne insuficijencije, što u kombinaciji s inhibicijom centralnih refleksa (gutanje, kašljanje...) i poremećajem svijesti tijekom epileptičkog napadaja te posljedičnom mehaničkom opstrukcijom dišnih putova pogoršava hipoksiju središnjega živčanog sustava kao glavnog čimbenika u patogenezi sinkope i iznenadne neočekivane smrti u epilepsiji (engl. *Sudden Unexpected Death in Epilepsy* – SUDEP). Slika 3. prikazuje složene etiopatogenetske mehanizme u podlozi nagle smrti u epilepsiji. SUDEP definiramo kao iznenadnu i neočekivanu smrt u osobe s epilepsijom, koju ne možemo pripisati drugoj bolesti, traumatskom uzroku ili suicidu, bez toksikološkog ili drugog anatomskeg uzroka nađenog obdukcijom.<sup>11</sup> Prema studiji MORTESMUS, incidencija SUDEP-a na temelju retrospektivne analize slučajeva kardiorespiratornog aresta u jedinicama za vEEG/EKG praćenje iznosila je 5,1 na 1000 bolesnika na godinu.<sup>11</sup> Navedena je studija omogućila bolji uvid u patofiziologiju postiktalnoga neurovegetativnog sloma u podlozi tog, inače rijetko osvjedočenog događaja. Smrtnom su ishodu u svih bolesnika prethodili generalizirani toničko-klonički grčevi, s inicijalnom tahikardijom/tahipnejom ili bez nje, a zatim je uslijedila kombinacija centralne apneje, bradikardije s asistolijom i generalizirane supresije EEG-a. U trećine je bolesnika inicijalni kardiovaskularni kolaps rezultirao smrću. Ostalim se bolesnicima srčana aktivnost privremeno oporavila, no zbog progresivne respiratorne insuficijencije, pogoršane, između ostaloga, i ležećim položajem, došlo je do apneje, a zatim i sekundarne asistolije.<sup>9,11</sup>

### Zaključak

Kardiovaskularna disfunkcija može pridonijeti nagloj smrti u bolesnika s epilepsijom, stoga su nužni

veća svjesnost i pravodobno prepoznavanje popratnih srčanih aritmija. Istodobno praćenje bolesnika videoelektroencefalogramom/elektrokardiogramom metoda je izbora pri postavljanju dijagnoze. Osim povišenog rizika od nagle smrti, iktalna asistolija može dovesti do smetenosti, vrtoglavica i sinkopa s posljedičnim padovima, povišenim rizikom od ozljeda i prometnih nesreća u bolesnika. Iako smjernice trenutačno ne postoje, ugradnja trajnog elektrostimulatora srca terapijska je mogućnost za bolesnike sa sindromom iktalne bradikardije i asistolijom te refraktorne na antiepileptičku terapiju, a radi prevencije sinkopa i nagle smrti u tih bolesnika.

### LITERATURA

1. Seeck M, Blanke O, Jallon P, Picard F, Zaim S. Symptomatic postictal cardiac asystole in a young patient with partial seizures. *Europace* 2001;3:247–52.
2. Rocamora R, Kurthen M, Lickfett L, Von Oertzen J, Elger CE. Cardiac asystole in epilepsy: clinical and neurophysiologic features. *Epilepsia* 2003;44(2):179–85.
3. Devinsky O. Effects of seizures on autonomic and cardiovascular function. *Epilepsy Curr* 2004;4(2):43–6.
4. van der Lende M, Surges R, Sander JW, Thijs RD. Cardiac arrhythmias during or after epileptic seizures. *J Neurol Neurosurg Psychiatry* 2016;87(1):69–74.
5. Newey CR, Sarwal A. Ictal Asystole in Focal Epilepsy: To Pace or Not to Pace? *Neurohospitalist* 2015;5(4):NP3–6.
6. Fava I, Del Gaudio S, Volpe E, Paolisso G, Rizzo MR. The ictal bradycardia syndrome: A case report. *Epilepsy Behav Case Rep* 2015;4:9–12.
7. Chaila E, Bhangu J, Tirupathi S, Delanty N. Ictal bradycardia and asystole associated with intractable epilepsy: a case series. *Br J Cardiol* 2010;17:245–8.
8. Ali R. Ictal Cardiac Rhythm Abnormalities. *Open Cardiovasc Med J* 2016;10:105–9.
9. Scharfman HE. The neurobiology of epilepsy. *Curr Neurol Neurosci Rep* 2007;7(4):348–54.
10. Baumgartner C, Lurger S, Leutmezer F. Autonomic symptoms during epileptic seizures. *Epileptic Disord* 2001;3(3):103–16.
11. Ryvlin P, Nashef L, Lhatoo SD i sur. Incidence and mechanisms of cardiorespiratory arrests in epilepsy monitoring units (MORTESMUS): a retrospective study. *Lancet Neurol* 2013;12(10):966–77.

