

# Jetrene metastaze kao prediktivni faktor uspješnosti liječenja kolorektalnog karcinoma

---

**Bezjak, Miran**

**Master's thesis / Diplomski rad**

**2014**

*Degree Grantor / Ustanova koja je dodijelila akademski / stručni stupanj:* **University of Zagreb, School of Medicine / Sveučilište u Zagrebu, Medicinski fakultet**

*Permanent link / Trajna poveznica:* <https://um.nsk.hr/um:nbn:hr:105:234707>

*Rights / Prava:* [In copyright](#)/[Zaštićeno autorskim pravom.](#)

*Download date / Datum preuzimanja:* **2024-09-05**



*Repository / Repozitorij:*

[Dr Med - University of Zagreb School of Medicine Digital Repository](#)



**SVEUČILIŠTE U ZAGREBU  
MEDICINSKI FAKULTET**

**Miran Bezjak**

**Jetrene metastaze kao prediktivni faktor  
uspješnosti liječenja kolorektalnog karcinoma**

**DIPLOMSKI RAD**



**Zagreb, 2014.**

**SVEUČILIŠTE U ZAGREBU  
MEDICINSKI FAKULTET**

**Miran Bezjak**

**Jetrene metastaze kao prediktivni faktor  
uspješnosti liječenja kolorektalnog karcinoma**

**DIPLOMSKI RAD**

**Zagreb, 2014.**

Ovaj rad je izrađen na Klinici za kirurgiju Kliničke bolnice „Dubrava“ u Zagrebu

Mentor rada: prof. dr. sc Leonardo Patrlj

*Zahvaljujem se mentoru i učitelju gospodinu prof. dr. sc. Leonardu Patrlju na uloženom trudu i stručnim savjetima, gospođi prof. Adeli Pavičić na lekturi te dragom prijatelju i kolegi Andriji Majcanu na crtežima koji su obogatili ovaj rad.*

# SADRŽAJ

1. UVOD.....	1
2. NEKA RAZMATRANJA O ANATOMIJI JETRE.....	2
2.1 Kirurška (funkcionalna) anatomija jetre.....	6
3. Fiziologija jetre.....	8
3.1 Regeneracija jetre.....	8
4. KOLOREKTALNI KARCINOM.....	9
4.1 Dijagnostika jetrenih metastaza.....	12
5. PRISTUP LIJEČENJU.....	14
5.1 Resekcija jetrenih metastaza.....	14
Kirurška tehnika resekcije jetre.....	15
Konvencionalni pristup.....	16
Prednji pristup.....	17
Tipovi resekcije jetre.....	20
Kada resecirati? .....	23
5.2 Simultana resekcija.....	24
5.3 Kontrola krvarenja tijekom resekcije jetre.....	26
5.4 Komplikacije nakon operacija na jetri.....	27
6. NOVE METODE.....	29
6.1 Embolizacija portalne vena.....	29
6.2 Ligatura portalne vene.....	32
6.3 Radiofrekventna ablacija.....	33
6.4 Kemoterapija.....	35
6.5 Minimalno invazivna kirurgija jetre.....	39
7. BIBLIOGRAFIJA.....	41
8. ŽIVOTOPIS.....	46

## SAŽETAK

# Jetrene metastaze kao prediktivni faktor uspješnosti liječenja kolorektalnog karcinoma

MIRAN BEZJAK

Jetra je najčešće sijelo metastaza različitih tumora iz cijeloga tijela, a poglavito tumora debeloga crijeva. Funkcija jetre kao glavnog sabirnog organa svih tvari iz probavnog sustava čine ju veoma privlačnom za maligne stanice. U jednoj trećini slučajeva bolesnici već u trenutku otkrivanja primarnoga tumora kolorektuma imaju prisutne metastaze u jetri, u drugoj trećini će se naknado dijagnosticirati u praćenju bolesnika, a kod treće trećine se nikada neće ni pojaviti. Problem metastatske bolesti kod takvih bolesnika ima ključnu ulogu u liječenju i daljnjoj prognozi. U današnje vrijeme tehnološkoga napretka i sveukupnog unaprijeđenja svake grane medicine postoji mnogo pristupa i modaliteta liječenja jetrenih metastaza, ali i dalje ključnu ulogu ima klasična kirurgija. Čak i unutar klasične kirurgije postoji više pristupa za odstranjenje, tj. resekciju tumorskoga tkiva. Nove spoznaje o fiziologiji jetre te o ponašanju malignih stanica uvelike su promijenile klasične operativne metode i doprinijele boljim rezultatima preživljavanja i boljoj kvaliteti života pacijenata. Važno je spomenuti i da se unatoč tome napretku mora poštivati načelo individualnosti i svakome pacijentu pristupati zasebno. Dopunske metode poput embolizacije portalne vene ili ligature portalne vene također su poboljšale rezultate kirurškoga liječenja te u nekim slučajevima neoperabilno stanje učinile operabilnim. Novim farmakološkim spoznajama i razvitkom velikog broja tzv. „pametnih lijekova“ poboljšalo se i kemoterapijsko liječenje tumora. Zajedno sa komplementarnim metodama kao što je radiofrekventna ablacija danas je moguć i palijativni pristup liječenju jetrenih metastaza i poboljšanje kvalitete preostalog života u terminalnih pacijenata, što unazad nekoliko desetljeća nije bio slučaj. U skoroj budućnosti bit će moguć minimalno invazivni ili laparoskopski pristup kako malignim bolestima općenito tako i jetrenim metastazama na što je dan osvrt u ovome radu. Zaključno treba napomenuti da je kirurgija bila i ostala glavna kurativna metoda jetrenih metastaza i da su sve ostale metode zapravo komplementarne metode koje trebaju biti kombinirane s kirurškim tretmanom, a nikako alternativne metode kirurgiji.

Ključne riječi: jetrene metastaze, kolorektalni karcinom, resekcija metastaza, komplementarne metode

## **SUMMARY**

# **Liver metastases: a predictive factor for the efficiency of colorectal carcinoma treatment**

**MIRAN BEZJAK**

The liver is the most common site of metastases from various tumours situated anywhere in the body, particularly of those caused by colorectal tumours. Its role as the primary collector of all substances from the digestive system makes the liver a highly attractive target for malignant cells. A third of the patients already present with liver metastases at the time they are diagnosed with primary colorectal tumour, in another third they will be detected during patient follow-up, while in the remaining third they will never develop. The status of metastatic disease in such patients is key to determining the course of treatment and the prognosis. Today, thanks to the technological advances and to the general progress of all branches of medicine, we have at our disposal a wide array of approaches to and modalities of treatment of liver metastases, but the role of classical surgery is still crucial. Even within classical surgery there are a number of tumour tissue removal (i.e. resection) procedures. Recent insights into the physiology of the liver and the behaviour of malignant cells have greatly impacted the classical operative methods, also increasing the survival rates and improving the patients' quality of life. It is important to note that despite these advances the principle of individuality has to be respected, and each patient has to be approached specific to his or her needs. Complementary methods such as portal vein embolisation and portal vein ligation have also improved the results of surgical treatment, and in some cases have converted inoperable cases into operable ones. As a result of new discoveries in pharmacology and of the development of a large number of the so-called "smart drugs", the chemotherapeutic treatment of tumours has also improved. Together with complementary methods such as radiofrequency ablation, today a palliative approach to liver metastases treatment is possible, improving the quality of the remaining lifetime for terminal patients, which a couple of decades ago was not the case. In the near future, minimally invasive and laparoscopic approaches to liver metastases and malignant diseases in general will be made possible; we discuss these in the present paper. Finally, it should be emphasised that surgery has been the curative method of choice for liver metastases, while all the other methods are purely complementary and as such are to be applied in combination with surgical treatment, never as alternatives to surgery.

Keywords: liver metastases, colorectal carcinoma, metastasis resection, complementary methods



## 1. UVOD

U ovome radu obrađena je problematika karcinoma debeloga crijeva. Točnije rečeno metastatske bolesti karcinoma kolona. Metastaze karcinoma iz cijeloga probavnog sustava, a pogotovo iz debeloga crijeva, najčešće se šire prema jetri. Važnost jetre kao glavnoga sabirnog centra svih tvari koje dolaze putem probavnoga sustava i krvotoka, te njezina sintetska moć i sposobnost regeneracije čine ovaj organ vrlo privlačnim za zloćudne stanice, ali nam i otvaraju veći manevarski prostor u liječenju. Metastatsku bolest jetre i danas, unatoč velikome napretku medicine, smatraju infaustnom dijagnozom i brojni liječnici i šira populacija. Rijetko se govori o izlječenju, a uspjeh liječenja se uglavnom mjeri preživljavanjem u godinama. To je preživljavanje i danas, nažalost, rijetko dulje od pet godina, a to u premalenome postotku. Sama priroda kolorektalnog karcinoma kao ishodišne bolesti svakako potvrđuje ove zlokobne prognoze. Ulažu se veliki napori da bi se ova „terminalna“ bolest učinila izlječivom. U radu su izložene i ukratko obrazložene brojne metode suvremene medicine kojima se nastoji promijeniti pogled na metastatsku bolest jetre. Od samoga kirurškog pristupa, kao početne stepenice, i svih dilema operatera u sali, preko radiofrekventne ablacije tumora, transarterijske kemoembolizacije, mogućnosti kemoterapije, pa i minimalno invazivnog pristupa u rješavanju problema. Većina tih metoda se razvijala u posljednjim desetljećima, a razvitak novih i modernijih pristupa danas eksponencijalno raste. To umanjuje vrijednost ovoga pregleda, jer će već za nekoliko godina biti i zastario i nepotpun. U radu donosim pregled osnova anatomije i fiziologije jetre, patoloških fenomena karcinoma debeloga crijeva te suvremenih metoda otkrivanja i liječenja metastaza u jetri.

## 2. NEKA RAZMATRANJA O ANATOMIJI JETRE

Jetra je najveći parenhimni organ, izvrsno vaskulariziran ali i najveća probavna žlijezda. Ona embrionalno pripada dvanaesniku jer nastaje iz pupoljaka njegove sluznice na mjestu gdje se poslije u dvanaesnik otvara glavni žučovod. Jetra se nalazi u desnoj i djelomično u lijevoj hipohondričnoj i epigastričnoj regiji. Njezin oblik i smještaj ovise o spolu i konstituciji čovjeka. Težina jetre iznosi otprilike 1500g (1000-2000) što čini prosječno 2 do 2,5% ukupne tjelesne težine. (1,2)

**VANJSKI OBLIK JETRE:** U anatomsko-morfološkom smislu treba razlikovati donju, konkavnu stranu (*facies visceralis*) i gornju, konveksnu stranu jetre (*facies diaphragmatica*). Gornja strana jetre otisak je svoda ošita i dijeli se na slobodni dio, koji je obložen peritoneumom (*pars libera*) i dio bez peritoneuma, koji je prirastao uz krakove ošita (*pars affixa, area nuda*). Visceralna strana jetre u odnosu je s brojnim trbušnim organima, koji na njoj oblikuju utisnuća. Najizrazitije je utisnuće u obliku slova H koje se sastoji od dvije sagitalne i jedne poprečne brazde koja ih spaja. Poprečna brazda, tzv. *porta hepatis* čini glavna vrata jetre. Kroz nju ulaze i izlaze strukture hepatoduodenalnoga ligamenta – portalna vena, ogranci jetrene arterije, žučni vodovi, limfne žile i živci. Desna sagitalna brazda sastavljena je od dva uleknuća. Prednje je ležište žučnjaka (*fossa vesicae felleae*), a stražnje ležište donje šuplje vene (*sulcus venae cavae*). Lijeva sagitalna brazda također ima dva dijela. Ispred vrata jetre nalazi se *fissura lig. teretis*, koja sadrži *lig. teres hepatis*, obliterated ostatak pupčane vene. Iza vrata jetre nalazi se *fissura lig. venosi* u kojoj je *lig. venosum*, ostatak fetalnog kanala koji spaja umbilikalnu s portalnom venom. Dio jetre između žučnjaka i *fissurae lig. teretis* naziva se *lobus quadratus*, dok se dio jetre koji leži između *fissurae lig. venosi* i brazde donje šuplje vene naziva *lobus caudatus* i on odozgo omeđuje Winslowljev epiploični otvor i ulaz u retroperitonealni prostor. (1,2,3)

**ODNOS JETRE I PERITONEUMA:** Jetra je omotana peritoneumom (*tunica serosa*) i svojom masom ventralni mezenterij dijeli na tri dijela:

1) *omentum minus*: dio razapet između jetre, želuca i dvanaesnika. Sastoji se od dva dijela - *lig. hepatogastricum* i *lig. hepatoduodenale* (sprijeda omeđuje ulaz u burzu omentalis);

2) *tunicu serosu*: serozni omotač jetre;

3) *lig. falciforme hepatis*: srpasta jetrena sveza, nalazi se na prednoj površini jetre i dijeli jetru na lijevi i desni režanj, veže se u središnjoj ravnini za ošit i prednju trbušnu stijenkicu do pupka. Na prijelazu gornje površine jetre u stražnju listovi sveze se razilaze i tako tvore vjenčanu jetrenu svezu, *lig. coronarium hepatis*, koja omeđuje *pars affixa*, *area nuda* jetre.

Izvana je jetra obavijena čvrstom Glissonovom vezivnom ovojnicom koja je povezana s peritonealnom presvlakom, a prema unutrašnjosti jetre šalje vezivne tračke. Zbog toga Glissonova ovojnica ne može biti odvojena od jetre, a da se ne ozlijedi i parenhim jetre. (1,2,3)

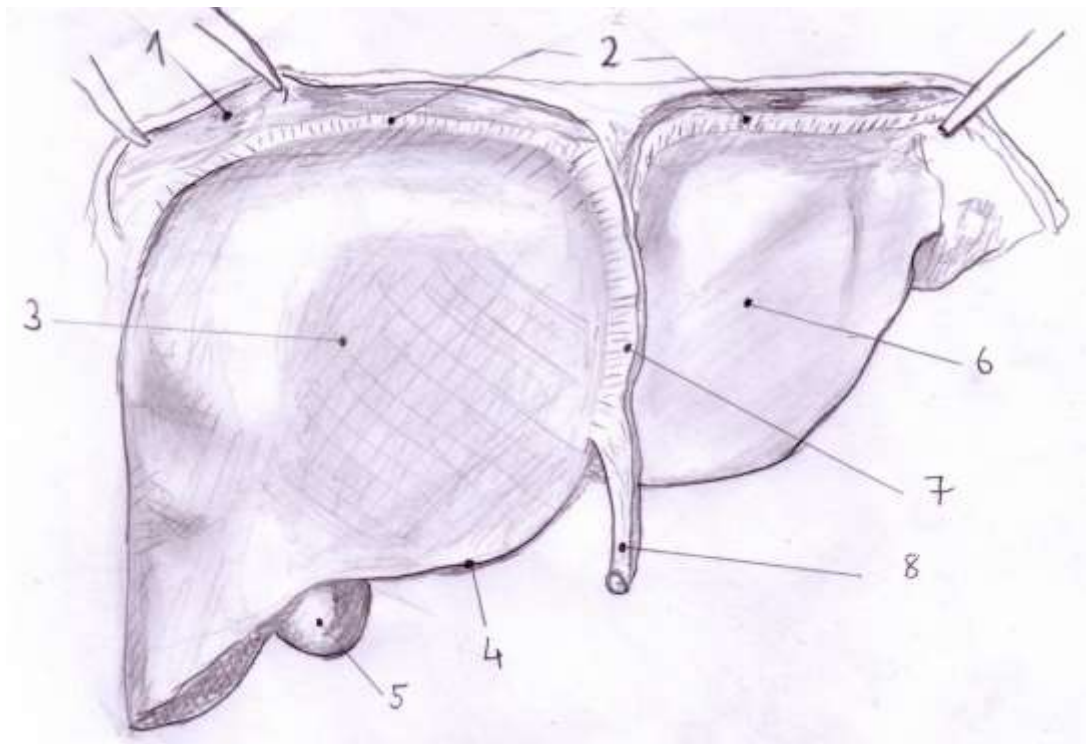
**VASKULARIZACIJA JETRE:** U jetri postoje dva krvotoka, funkcionalni i nutritivni. Funkcionalnim krvotokom u jetru dolazi oko 80% krvi, a čini ga sustav *v. portae*. Nutritivnim krvotokom jetri dolazi arterijska krv, a njega tvori sustav *a. hepaticae*. Vena vratarica nastaje iza glave gušterače od četiri glavna venska korijena (*v. mesenterica superior*, *v. mesenterica inferior*, *v. splenica*, *v. gastrica sinistra*) i vodi vensku krv iz trbušnih organa na detoksifikaciju u jetru. Jetra arterijsku krv prima iz *a. hepaticae propriae* (ogranak *truncusa coeliacusa*) koja u jetru dolazi kroz *lig. hepatoduodenale*. Venska krv jetre skuplja se iz sinusoida u centralne vene te otječe putem *vv. hepaticae* u donju šuplju venu i desno srce. (1,2)

**LIMFNA DRENAŽA:** U jetri postoje dva sustava limfne drenaže: površinski (subkapsularni) i duboki (parenhimski). Duboke limfne žile dijele se na silazne i uzlazne. Silazne prate tok *v. portae* i izlaze na vratima jetre u 10 do 15 područnih limfnih čvorova, a uzlazne prate *vv. hepaticae* i završavaju u 5 ili 6 limfnih čvorova smještenih oko završnog dijela donje šuplje vene. Površinske limfne žile šire se u nekoliko različitih pravaca i u konačnici se dreniraju u prednje i stražnje mediastinalne limfne čvorove te u

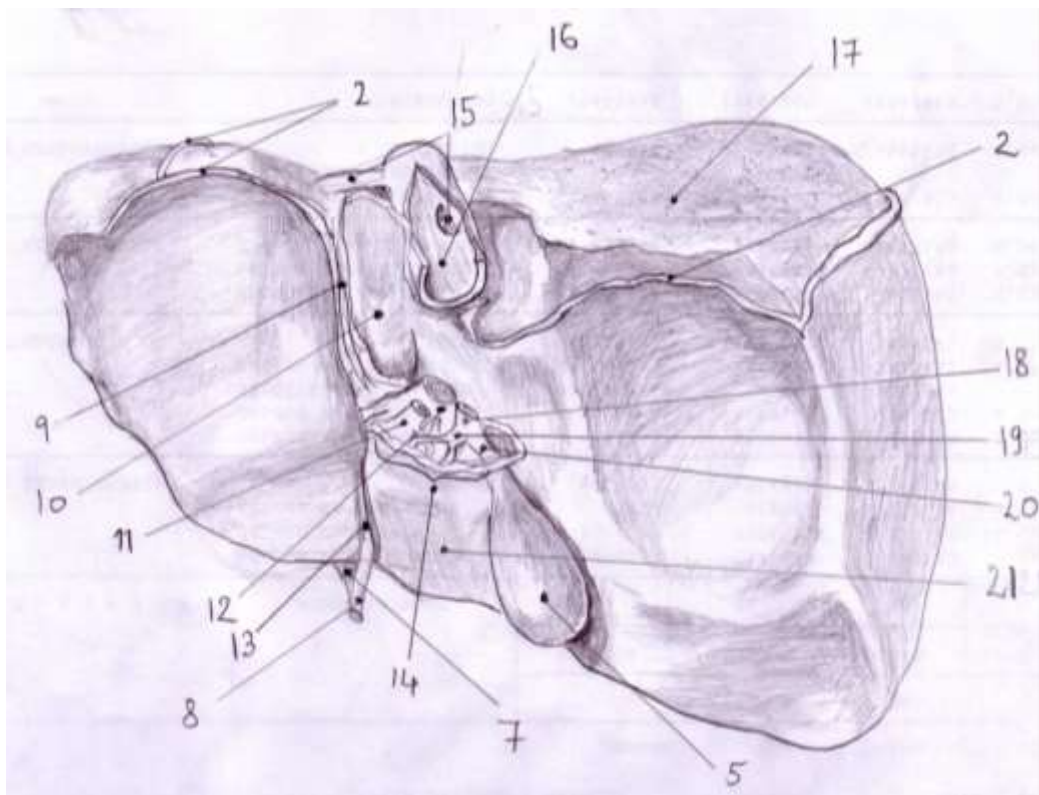
čvorove oko vrata jetre. Površinske limfne žile iz stražnjega dijela lijevoga režnja dreniraju se u čvorove smještene oko kardije želuca. (1,2)

*INERVACIJA JETRE* : Jetru inerviraju simpatička i parasimpatička vlakna. Simpatička vlakna dolaze iz celijačnoga plexusa, a parasimpatička od *n. vagusa*. Živci prodiru zajedno s arterijama u parenhim jetre (čineći tzv. autonomni plexus jetre), odakle tanke živčane niti ulaze u same režnjiće. Podraživanje plexusa jetre dovodi do vazokonstrukcije *a. hepaticae* i *v. portae*, a to za posljedicu ima smanjenje protoka krvi kroz jetru. Ako se prilikom prepariranja hilusa u svrhu resekcije povrijede niti plexusa u hepatoduodenalnome ligamentu dolazi do vazodilatacije žila i jakoga krvarenja na reznoj plohi jetre. U inervaciji jetre sudjeluje i *n. phrenicus* koji inervira Glissonovu čahuru i ligamentarni aparat jetre. Ta je inervacija isključivo senzibilna. (1,2,3)

Na *sl. 1* i *2* prikazana je osnovna anatomska građa jetre s označenim važnijim strukturama.



Slika 1. Jetra : prikaz sprijeda – 1. *diaphragma*, 2. *lig. coronarium*, 3. *lobus dexter*, 4. *margo inferior*, 5. *vesica biliaris*, 6. *lobus sinister*, 7. *lig. falciforme hepatis*, 8. *lig. teres hepatis*.



Slika 2. Jetra : prikaz straga – 2. *lig. coronarium*, 5. *vesica biliaris*, 7. *lig. falciforme hepatis*, 8. *lig. teres hepatis* 9. *fissura lig. venosi*, 10. *lobus caudatus*, 11. *a. hepatica propria*, 12. *v. portae*, 13. *fissura lig. teretis*, 14. *porta hepatis*, 15. *vv. hepaticae*, 16. *v. cava inferior*, 17. *area nuda*, 18. *ductus choledocus*, 19. *ductus hepaticus communis*, 20. *ductus cysticus*, 21. *lobus quadratus*.

## 2.1 Kirurška (funkcionalna) anatomija jetre

Anatomski se jetra dijeli na dva režnja: lijevi i desni. Granicu između obaju režnjeva čini *lig. falciforme hepatis*, a desnome režnju pripadaju još i *lobus caudatus* i *lobus quadratus*. Međutim, za modernu kirurgiju jetre od anatomske podjele značajnija je funkcionalna podjela na sektore i segmente. Većina kirurga prihvatila je rad francuskoga anatora i kirurga Claudea Couinauda (1954) koji je jetru podijelio na osam funkcionalnih segmenata. To je omogućilo izvođenje segmentalno orijentiranih resekcija te smanjilo opasnost od kompromitiranja vaskularne i žučne drenaže preostalog parenhima jetre.

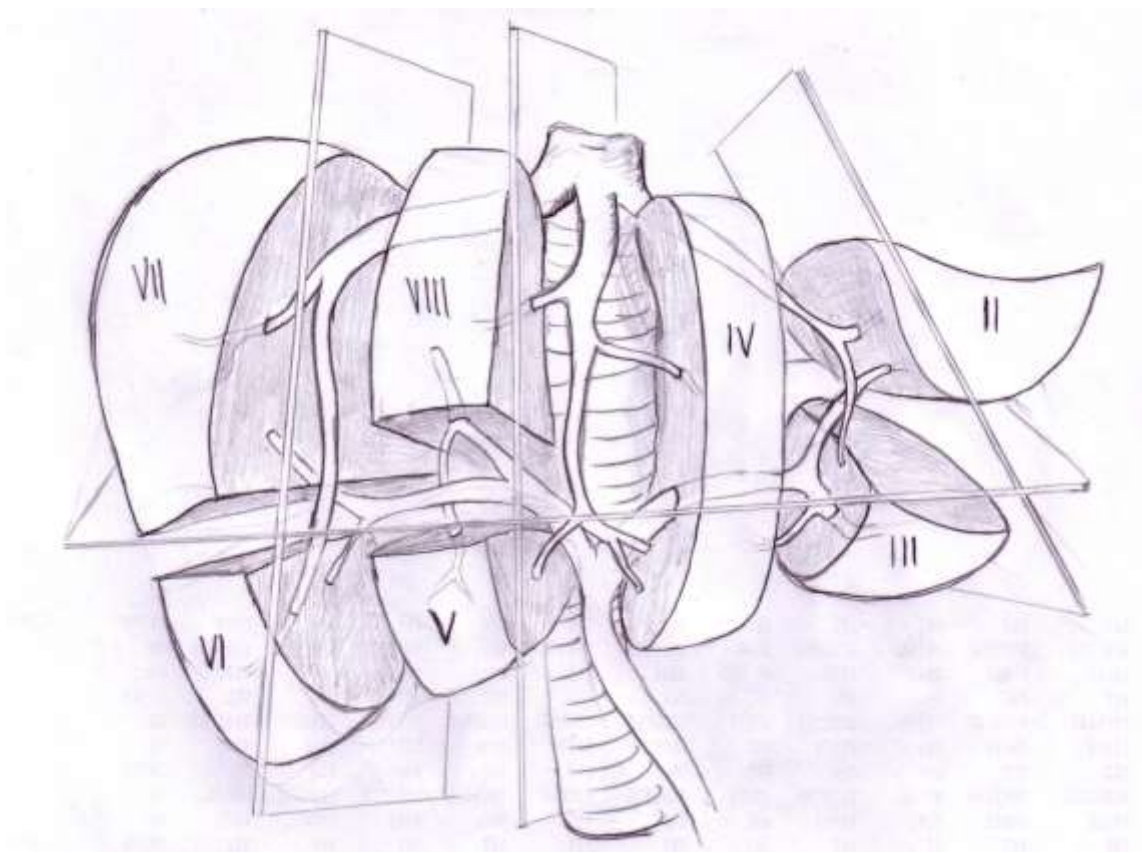
Kroz *portu hepatis*, glavna vrata jetre ulaze i izlaze strukture hepatoduodenalnoga ligamenta – portalna vena, ogranci jetrene arterije, žučni vodovi, limfne žile i živci. Svojim grananjem omogućuju opskrbu svakoga segmenta jetre. U početku grananja spomenute strukture su relativno razmaknute jedna od druge. Međutim, ulazeći dublje u parenhim jetre njihov međusobni odnos postaje veoma tijesan i isprepleten. Uzimajući u obzir te odnose, moguće je na jetri razlikovati tri jetrene fisure koje odgovaraju toku jetrenih vena. One dijele jetru u četiri sektora. Glavna jetrena fisura (*fissura principalis*, Cantlijeva linija) dijeli jetru na lijevu i desnu stranu, a ta se podjela razlikuje od morfološke podjele režnjeva čiju granicu čini *lig. falciforme hepatis*. Glavna jetrena fisura se proteže od ležišta žučnjaka prema lijevome rubu subdijafragmalnoga dijela donje šuplje vene. Obje strane jetre podijeljene su pomoćnim fisurama (*fissura accesoria dextra et sinistra*) na dva sektora. Na taj način razlikujemo na desnoj strani jetre posterolateralni i anteromedijalni sektor, a na lijevoj strani anteriorni i posteriorni sektor. (1,2)

**Segmenti desnoga dijela jetre** - posterolateralni sektor se dijeli na dva segmenta: segment VI i segment VII. Anteromedijalni sektor se također dijeli na dva segmenta: segment V i Segment VIII.

**Segmenti lijevoga dijela jetre** – lijevi anteriorni sektor se dijeli na segment IV (dijeli se na dva subsegmenta IVa-gornji dio i IVb-donji dio) i segment III, a posteriorni sektor odgovara segmentu II.

Segment I je *lobus caudatus* i izuzet je iz uobičajene sektorske podjele zbog svojih anatomskih specifičnosti. On prima krv iz obje jetrene arterije i tako predstavlja specifično područje u kojem su povezane krvne žile lijevoga i desnoga arterijskoga stabla jetre. To znači kako se funkcionalna podjela jetre ne primjenjuje samo u kirurgiji već i u dijagnostici (UZV, CT, MR, angiografija) u odnosu na lokalizaciju patološkoga procesa. (1)

Na sl. 3 prikazana je Couinaudova segmentalna podjela jetre s izuzetkom sektora I (*lobus caudatus*) koji se nalazi na stražnjoj strani jetre.



Slika 3. Couinaudova funkcionalna podjela jetre na segmente.

### 3. FIZIOLOGIJA JETRE

#### 3.1 Regeneracija jetre

Jetra ima izrazitu sposobnost samoobnavljanja nakon opsežnoga gubitka svojega tkiva do kojega dolazi resekcijom ili u sklopu neke bolesti jetre, ako nije riječ o virusnoj infekciji ili upali. Riječ je o pravoj regeneraciji s proliferacijom svih staničnih elemenata jetre: hepatocita, bilijarnih, vaskularnih i limfatičkih stanica. Začuđujući je podatak da se može odstraniti čak 70% tkiva jetre, a da se regeneracijom nadoknadi gubitak i uspostavi prvobitna veličina jetre. Zapravo, primijetilo se da, što je veći gubitak, to je veći podražaj na regeneraciju. Procesi regeneracije započinju odmah nakon resekcije, a posljedica su relativno povećanoga protoka krvi kroz preostali parenhim jetre. Nakon hipertrofije hepatocita dolazi do hiperplazije, odnosno povećanja broja stanica. Procjenjuje se kako se tijekom regeneracije hepatociti dijele jednom ili dvaput, a da se potom vraćaju u uobičajeno stanje mirovanja. Molekularni mehanizmi nadzora još uvijek nisu razjašnjeni i predmet su brojnih istraživanja, ali se čini da tzv. *čimbenik rasta hepatocita* ima važnu ulogu u diobi i rastu stanica jetre. Taj čimbenik luče mezenhimalne stanice jetre i ostalih organa. Fiziološki se zapazio i međuodnos između tjelesne mase i mase jetre. Zaključano je kako je važan optimalan omjer tjelesne mase i veličine jetre, koji omogućuje najpovoljniju metaboličku funkciju jetre, premda su još nepoznati načini kojima se to regulira. (4) U bolestima jetre praćenim fibrozom, upalom ili virusnom infekcijom proces regeneracije je poremećen. Valja upozoriti i na činjenicu da je za vrijeme regeneracije ubrzan i rast malignih stanica u njoj. To znači kako isti čimbenici koji djeluju na regeneraciju jetre, potiču i rast malignih stanica. Važno je znati kako je sposobnost regeneracije jetre i njezine funkcionalnosti još uvijek predmet istraživanja, te ih je nemoguće predvidijeti i ocijeniti. (1)

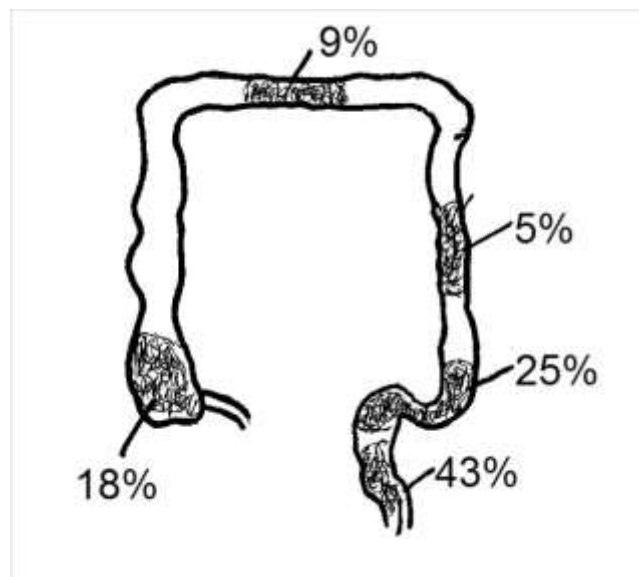


#### 4. KOLOREKTALNI KARCINOM

Karcinom debeloga crijeva maligni je tumor koji nastaje iz epitelnih stanica sluznice debeloga crijeva. To je najčešći maligni tumor abdomena u zemljama zapadne kulture (Europa i SAD). Po učestalosti je treći, a u ukupnoj smrtnosti od karcinoma zauzima drugo mjesto. (5)

U etiologiji ključno mjesto zauzima teorija „adenom-karcinom slijeda“ prema kojoj kolorektalni karcinomi rastu u adenomatoznom polipu. Opasnost je veća ako polip ima viloznu građu, ako je veći od 1cm i sesilan. U posebne rizične skupine ubrajaju se i osobe u čijoj najužoj obitelji ima oboljelih od karcinoma kolorektuma, oboljeli od Crohnove bolesti i ulceroznog kolitisa te osobe oboljele od obiteljske adenomatozne polipoze i drugih nasljednih polipoza kolona (Gardner, Turcot). (5,6)

Karcinom debeloga crijeva se postupno razvija iz polipa tijekom 10 do 15 godina prolazeći kroz razne stadije (žarišna kripta-adenomatozni polip-displazija-*carcinoma in situ*-kolorektalni karcinom). Prema lokalizaciji najčešće je zahvaćen rektum (43%), zatim sigma (25%), ascendens (18%), transverzum (9%) te descendentni kolon (5%). (sl. 4) Histološki je riječ o adenokarcinomu koji može biti dobro, srednje ili slabo diferenciran ili nediferenciran. (6)



Slika 4. Raspodjela karcinoma debeloga crijeva.

Postoji više metoda stupnjevna („staging“) kolorektalnoga karcinoma. Najčešće se koriste TNM i Dukseova podijela (*tbl. 1 i 2*). Širenje tumora može biti izravno, limfogeno, transperitonealno (u podmaklome stadiju) te hematogeno.

Klinička slika ovisi o smještaju karcinoma. Desnostrani se karcinomi klinički očituju umorom, slabošću i sideropeničnom anemijom, iako su najčešće asimptomatski, dok se lijevostrani otkrivaju ranije jer uz anemiju postoje i simptomi opstrukcije. Česte su promjene u pražnjenju stolice te stolica s primjesama krvi i sluzi.

Dijagnoza se temelji na anamnezi i kliničkome pregledu koji uključuje digitorektalni pregled te pregled endoskopskim i radiološkim metodama. Kolonoskopija je „zlatni standard“ u dijagnostici, a valja pregledati čitavo crijevo zbog mogućnosti postojanja multiplih lezija. Rendgenogramom pluća i pregledom transabdominalnim ultrazvukom može se utvrditi eventualno postojanje metastatske bolesti, a preoperativno valja odrediti i CEA (karcinoembrijski antigen).

Liječenje karcinoma debeloga crijeva temelji se na kirurškome liječenju kao osnovnom obliku liječenja te adjuvantnoj kemo- i radioterapiji. U pojedinim lokalizacijama karcinoma izvode se tipične resekcije debeloga crijeva. Kemoterapija se obično daje postoperativno, a sastoji se od primjene različitih kemoterapijskih protokola. Indicirana je u bolesnika sa stadijem Dukes C i D. Ako je karcinom debeloga crijeva napredovao, odnosno ako je neizlječiv, ali se može resecirati, to valja i učiniti. Time se izbjegavaju komplikacije poput opstrukcije, krvarenja, perforacije ili bolova i bitno poboljšava kvaliteta života bolesnika.

Prognoza ovisi o stadiju bolesti i stupnju diferencijacije tumora. Ako bolesnike razvrstavamo prema Dukesovoj klasifikaciji onda petogodišnje preživljavanje za stadij A iznosi više od 90%, stadij B 65 do 75%, a u stadiju C 30 do 45%. Bolesnici koji imaju karcinom rektuma imaju lošiju prognozu od onih koji imaju karcinom na ostalim dijelovima kolona. (5,6)

Tablica 1. TNM klasifikacija kolorektalnog karcinoma

T	Primarni tumor
Tx	Tumor se ne može ustanoviti
T0	Nema tumora
TIS	Karcinom <i>in situ</i> -ograničen na mukozu
T1	Tumor zahvaća submukozu
T2	Tumor zahvaća muskularis i propriju
T3	Tumor zahvaća subserozu
T4	Tumor invadira okolne strukture
N	Regionalni limfni čvorovi
Nx	Regionalni limfni čvorovi se ne mogu ustanoviti
N0	Nisu zahvaćeni regionalni limfni čvorovi
N1	Zahvaćena 1 do 3 regionalna limfna čvora
N2	Zahvaćeno 4 ili više regionalnih limfnih čvorova
M	Udaljene metastaze
Mx	Udaljene metastaze se ne mogu ustanoviti
M0	Nema udaljenih metastaza
M1	Postoje udaljene metastaze

Tablica 2. Dukseova  
klasifikacija kolorektalnoga  
karcinoma

A	Karcinom unutar stijenke crijeva
B	Karcinom prožima čitavu stijenku
C	Zahvaćeni parakolični i perirektalni limfni čvorovi
D	Postoje udaljene metastaze

## 4.1 Dijagnostika jetrenih metastaza

Dijagnoza se postavlja slikovnim radiološkim metodama, najčešće u sklopu primarne obrade tumora. Cilj je otkriti točan broj, veličinu i smještaj metastaza u jetri.

**Perkutana ultrasonografija** je najjednostavnija i najmanje agresivna metoda otkrivanja patoloških promjena u jetri koje su veće od 1 centimetar u promjeru. Pretraga je jednostavna i najmanje štetna za pacijenta jer ne posoji opasnost od zračenja. Osim što je moguće odrediti u kojemu se segmentu jetre nalazi patološki proces moguće je i vizualizirati krvne žile jetre i njihov protok.

**Kompjutorizirana tomografija (CT)** daje točan anatomski presjek u određenoj visini tijela pa time omogućuje uvid u odnos patološkoga procesa i biliovaskularnih struktura. CT-om se sa sigurnošću otkrivaju promjene veličine do pola centimetra ako su različite gustoće od gustoće parenhima jetre. Zbog toga katkada nije moguće dijagnosticirati karcinom u cirotično promijenjenoj jetri ili ga razlikovati od hipertrofičnoga nodusa.

**CT-angiografija** je selektivnija metoda od standardnoga CT-a. Temelji se na intravenskoj injekciji kontrastnoga sredstva u jetrenu arteriju neposredno prije snimanja. Na taj način može se s većom sigurnošću razlikovati primarne od sekundarnih tumora ili regeneracijskih nodula u jetri. Veliki značaj samoga CT-a je i u kompjutorskoj analizi podataka, tzv. volumetriji, kojom je moguće ocijeniti koliki bi postotak zdravoga tkiva jetre preostao nakon resekcije.

**Magnetska rezonancija (MR)** je perspektivna metoda koja pokazuje stanovite prednosti pred CT-om, jer pacijenta ne izlaže ionizirajućem zračenju te dobro prikazuje odnos patoloških struktura i krvnih žila, kao i strukture tumora. Jedini nedostatak metode je dugotrajnost postupka (snimanje traje do 1 sat). Zbog skupoće MR se najčešće koristi kada ranije nabrojanim dijagnostičkim metodama nije moguće postaviti konačnu dijagnozu. (1,6)

***Intraoperativni ultrazvuk*** je primjena sonde visoke frekvencije za prikaz malih supkapsularnih i dubokih parenhimskih metastaza. Često se koristi kao vodilja tokom operacije za prikaz vaskularnih struktura i lokaciju metastaza. Dokazano je da je korištenje intraoperativnog ultrazvuka smanjilo incidenciju pozitivnih resekcijskih rubova. U 10% slučajeva otkrivene su metastaze koje se drugim metodama nisu vidjele što također potvrđuje vrijednost korištenja ove metode. (7,8)

***Aspiracijska biopsija jetre*** navođena ultrazvukom omogućuje dobivanje uzorka lezije za citološku i histološku analizu. Važno je pitanje o isplativosti te metode za potvrdu metastatske bolesti jetre zbog opasnost diseminacije bolesti. Naime, nedavne studije pokazale su da je više od 98% novootkrivenih fokalnih lezija jetre u pacijenata s verificiranom malignom bolesti bilo metastatske prirode, a sama diseminacija malignih stanica tokom postupka uočila se u oko 10% pacijenata. Prema zadnjim smjernicama aspiracijska biopsija potencijalnoga metastatskog žarišta je kontraindicirana. (9,10)

## 5. PRISTUP LIJEČENJU

### 5.1 Resekcija jetrenih metastaza

Kako je napomenuto u uvodu jetra je često sijelo metastaza različitih tumora, a najčešće metastaze potječu od kolorektalnoga karcinoma. Prema kliničkim opažanjima u vrijeme otkrivanja karcinoma kolona samo jedna trećina pacijena nema metastaza na jetri. U preostale dvije trećine ili se nalaze okultne metastaze ili već razvijena metastatska bolest. U podmaklome stadiju karcinoma uvijek se postavlja pitanje treba li izvesti kirurški zahvat, prije svega resekciju metastaza. Sama ozbiljnost bolesti i oslabjelost organizma, kao i činjenica da resekcija neće izliječiti metastatsku bolest te da postoji velika vjerojatnost ponovnog javljanja metastaza glavni su argumenti zbog kojih se zahvat ne izvodi. (11,12) No novije kliničke studije pokazuju da je petogodišnje preživljavanje nakon resekcije metastaza na jetri do 40%, dok je prosječno preživljavanje nakon resekcije primarnoga tumora bez diranja jetre 4 do 12 mjeseci. (11) U *tbl. 3* se nalazi pregled petogodišnjega preživljavanje nakon resekcije metastaza na jetri kod karcinoma kolona prema različitim autorima. (11,12)

Tablica 3. Petogodišnje preživljavanje nakon resekcije jetrenih metastaza karcinoma kolona

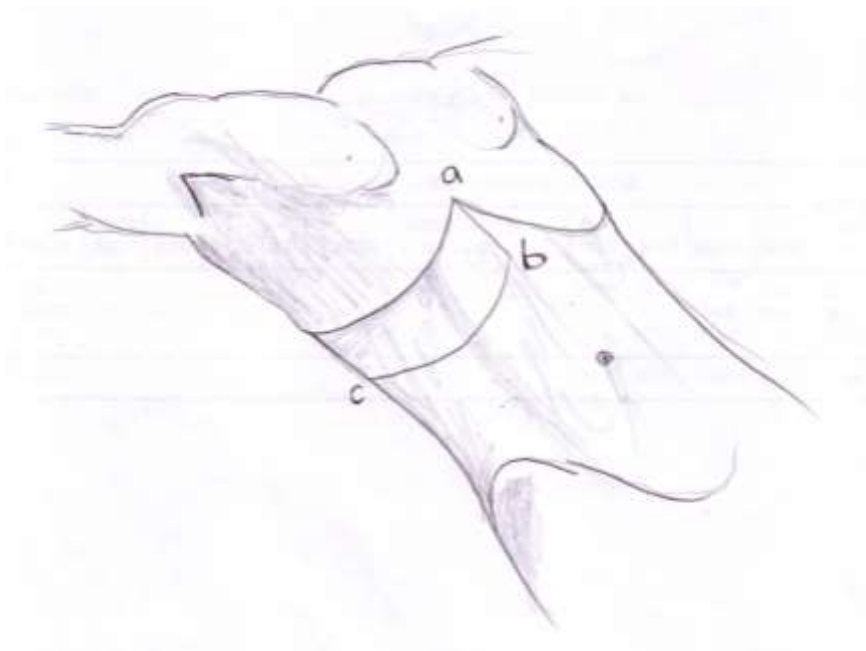
AUTOR	GODINA	BROJ PACIJENATA	PETOGODIŠNJE PREŽIVLJAVANJE
Yao	2005.	234	35%
Scheele	1991.	219	39%
Gayowski	1995.	204	32%
Fong	1999.	1001	37%

Metastaze su agresivnije od primarnih promjena iako je njihovo ponašanje teško predvidjeti. Razlog je heterogenost primarnih sijela iz kojih potječu, ali i individualne otpornosti samoga organizma. Većina metastaza je dugo bez simptoma, a kada se pojave tegobe najčešće su to umor, gubitak teka, gubitak tjelesne mase, mukla bol pod desnim rebrenim lukom ili difuzno u abdomenu te palpabilna masa pod desnim rebrenim

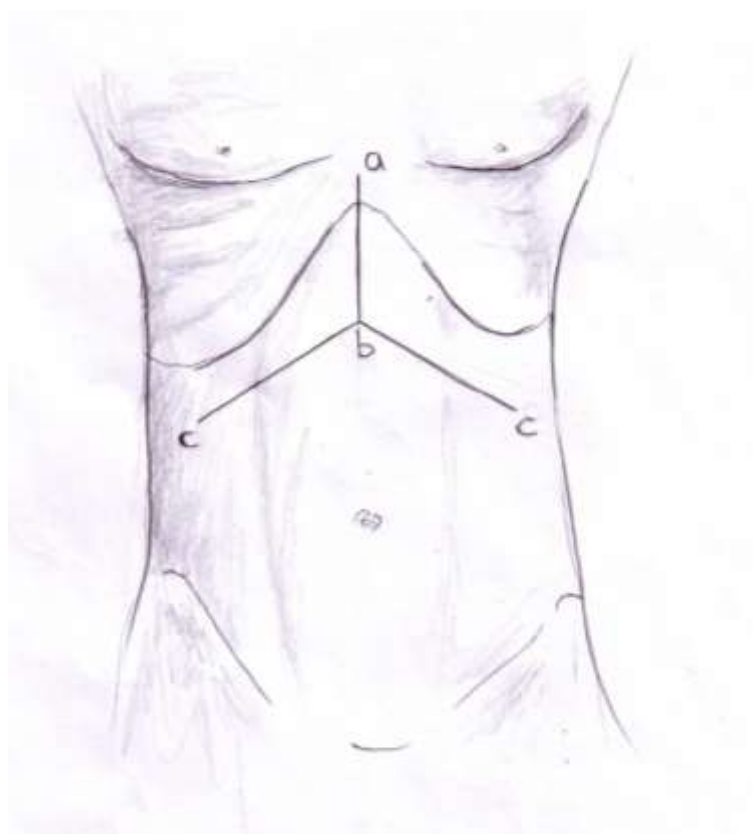
lukom. U uznapredovalome stadiju javljaju se vrućica, žutica te ascites s neravnotežom elektrolita i kaheksijom. (6)

### **Kirurška tehnika resekcije jetre.**

Osnovni operativni pristup je laparotomija, a veličina i oblik reza ovisi o veličini i lokalizaciji procesa te o konstituciji bolesnika. Bolesnik na operacijskome stolu leži na leđima, a područje gornjega abdomena je izbočeno. Stavlja se poldožak pod leđa ili se namjesti nagib operacijskoga stola. Kada se radi o operaciji malignoga procesa jetre prvo se izvodi gornja medijana laparotomija, a potom slijedi poprečni desni supkotalni rez (3 do 4 cm ispod desnog rebranog luka) do u lumbalnu regiju (sl. 5). Slijedi otvaranje peritoneuma koji priliježe uz prednji trbušni zid, a pritom treba paziti da se ne ozlijedi desna fleksura kolona. Alternativni rez, kada su u pitanju veći patološki procesi (i kod transplantacije) je rez u obliku znaka „Mercedes“ kod kojega se prvo ekscidira ksifoid, a potom se rez simetrično podijeli na lijevu i desnu subkostalnu regiju (sl. 6).



Slika 5. Poprečni desni supkotalni rez.



Slika 6. Rez u obliku znaka „Mercedes“.

Važno je zapamtiti da je izbor reza uvijek individualan i da se osnovni rezovi prilagođavaju svakom pacijentu ovisno o njegovoj bolesti i konstituciji. (1)

### **Konvencionalni pristup.**

Nakon što se izvrši laparotomija i eksploracija pristupa se mobilizaciji jetre koja ima svrhu osigurati dobar pristup na patološki proces. Najprije se presjeca *lig. teres hepatis*, potom *lig.falciforme hepatis* sve do prednjega lista *lig.coronarium*. Zatim se ovisno o tipu resekcije, nastavlja daljnja mobilizacija u odgovarajućemu opsegu. Detalji tih zahvata prelaze okvire ovoga rada tako da ovdje neće biti opisivani. Nakon toga slijedi prepariranje hepatoduodenalnoga ligamenta, a ako treba i subdijafragmalnoga segmenta donje šuplje vene što će omogućiti vaskularnu okluziju. Radi se o postupku kojim se u određenoj mjeri isključuje jetra iz cirkulacije, sa željom da se u najvećoj



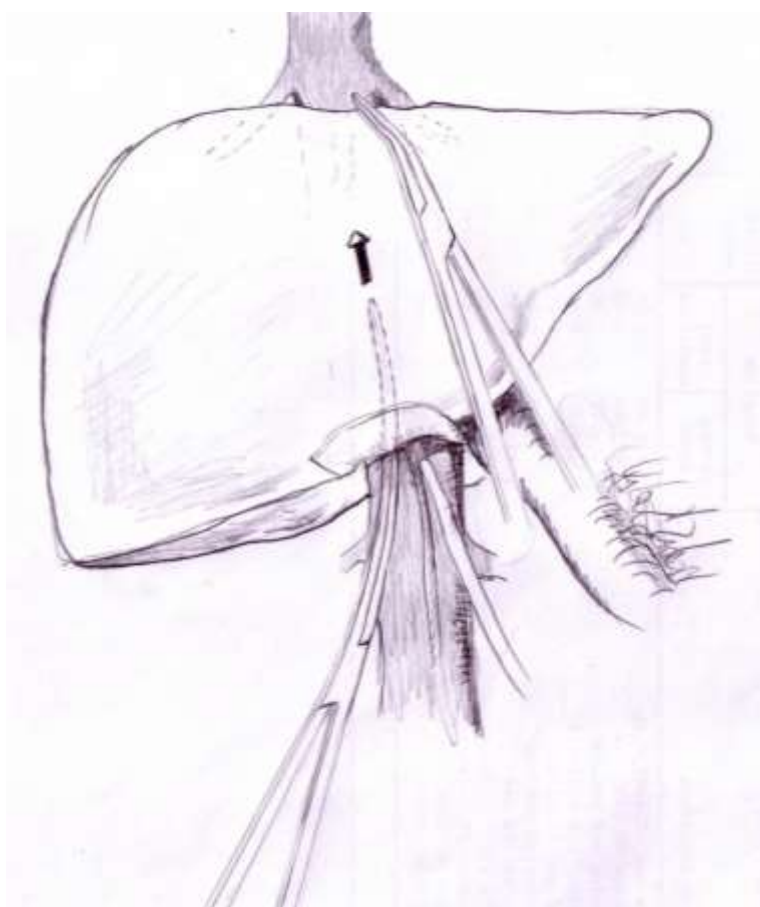
mogućoj mjeri smanji krvarenje tijekom resekcije. Taj postupak omogućuje i da resekcija bude preglednija i sigurnija. Kod zdrave jetre vaskularna okluzija može trajati sat do sat i pol. Vaskularnu okluziju može se za vrijeme operacije više puta otpuštati čime se produžuje vrijeme cjeloukupne okluzije. Parcijalna okluzija podrazumijeva prekid dotoka krvi putem *a. hepaticae* i *v. portae*, no time je još uvijek očuvan protok kroz donju šuplju venu koji ovisi o njezinu tlaku. Totalna vaskularna okluzija podrazumijeva okluziju i donje šuplje vene ispod ošita. Nakon što se vaskularna okluzija postigne prelazi se na disekciju jetre. Ona započinje incizijom Glissonove čahure duž linije resekcije elektrokauterom. Nakon toga slijedi resekcija parenhima jetre. Ona se vrši postepeno, najčešće postupkom digitoklazije (klasična metoda resekcije; doziranim pritiskom drobi se tkivo jetre između palca i kažiprsta) ili pomoću peana. U novije vrijeme u upotrebi su različita tehnička pomagala poput plastičnoga aspiratora, laserskoga disektora te ultrazvučnoga kirurško-aspiracijskog disektora (drobi jetru ultrazvučnim vibracijama). Bez obzira na tehniku valja istovremeno opskrbljivati krvne žile i žučne vodove ligaturama. Strukture manje od 1mm u promjeru mogu se okludirati elektrokoagulacijom.

(1)

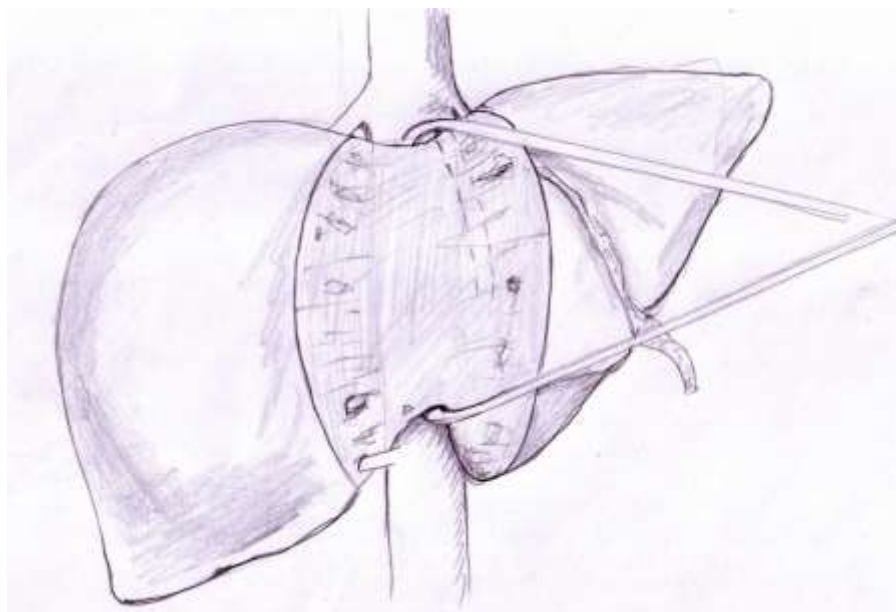
### **Prednji pristup.**

Prema brojnim radovima nakon poduzeta zahvata u 60 do 70% pacijenata dolazi do recidiva bolesti. (12) Jedan od mogućih razloga je diseminacija tumorskih stanica zbog mehaničke manipulacije tijekom operativnoga zahvata. Upravo to je razlog razmatranja drugačijih pristupa i operativnih tehnika resekcije jetrenih metastaza. Jedna takva metoda je i tzv. prednji pristup. Ta metoda primjenjuje se za veće resekcije desnoga režnja jetre. U toj metodi osnovno je postići dobru vaskularnu okluziju ligiranjem *a. hepaticae* i *v. portae*. Zatim se izvodi tzv. „liver hanging maneuver“ bez mobilizacije i manipulacije desnoga režnja. To je postupak kojim se olakšava resekcija jetre kod prednjega pristupa. Prvo se izvodi disekcija subdijafragmalnoga dijela donje šuplje vene, a potom se ispreparira *lobus caudatus* i područje između jetre i donje šuplje vene i napravi se tunel kroz koji se provuče traka čime se postiže dobra kontrola krvarenja, bez suvišne manipulacije desnoga režnja. (sl.7,8) (13,14,15) Nakon toga pristupa se resekciji parenhima jetre već opisanim tehnikama. Osnovne prednosti tih operativnih

metoda su manja manipulacija jetrom (nema rotacije jetre kao kod klasičnoga pristupa) i time manja mogućnost diseminacije tumorskih stanica tijekom operacije, manji utjecaj na cirkulaciju jetre te manji rizik od krvarenja zbog oštećenja jetrenih vena ili avulzije jetre. Primijećen je smanjen postotak rupture tumora. Osnovni nedostatak metode je u tome da, ukoliko dođe do pojačanoga krvarenja, ono se ne može zaustaviti kompresijom, već zahtijeva opsežnije postupke i time otežava zahvat. (15,16) Razlike između konvencionalnoga i prednjega pristupa prema Liu navedene su u *tbl. 4* (14)



Slika 7. Prednji pristup:disekcija subdijafragmalnog dijela donje šuplje vene.



Slika 8. Prednji pristup: „liver hanging maneuver“.

Tablica 4. Razlike između konvencionalnoga i prednjega pristupa operaciji jetre prema Liu (Liu CL, Ann Surg, 2006)

<b>Intraoperativni i postoperativni podaci</b>	<b>Prednji pristup</b>	<b>Konvencionalni pristup</b>
Intraoperativni gubitak krvi (L)	0,8 (0,5-1,4)	1,0 (0,5-2,2)
Broj pacijenata sa gubitkom krvi > 2 L	5 (8,3%)	17 (28,3%)
Intraoperativna transfuzija krvi (L)	0 (0-0)	0 (0-0,3)
Broj pacijenata bez transfuzije krvi	56 (93,3%)	43 (71,7%)
Abdominalna drenaža	17 (28,3%)	19 (31,7%)
Vrijeme trajanja operacije (min)	420 (360-503)	415 (330-484)
Dani provedeni u intenzivnoj njezi	1,5 (1-3)	2 (1-3)
Dani provedeni u bolnici	11 (7,3-15)	12,5 (8-19)
Postotak smrti u bolnici	1 (1,7%)	6 (10%)

## Tipovi resekcije jetre.

Nekada su se resekcije jetre dijelile na tipične i atipične. Danas se umjesto tih naziva upotrebljava podjela na anatomske i neanatomske resekcije ovisno o tome poštuje li se kirurška segmentalna dioba jetre ili ne. Anatomske resekcije obuhvaćaju resekciju jednoga ili više segmenata jetre te razlikujemo hepatektomije, lobektomije i segmentektomije. Neanatomske resekcije ne poštuju segmentalnu podijelu jetre i tu pripadaju rubne („wedge“) resekcije, ekscizije dijela jetre, pericistektomije i metastazektomije. Danas još uvijek nisu usklađeni nazivi pojedinih tipova resekcije unatoč prihvaćanju Coinaudove segmentalne podjele jetre.

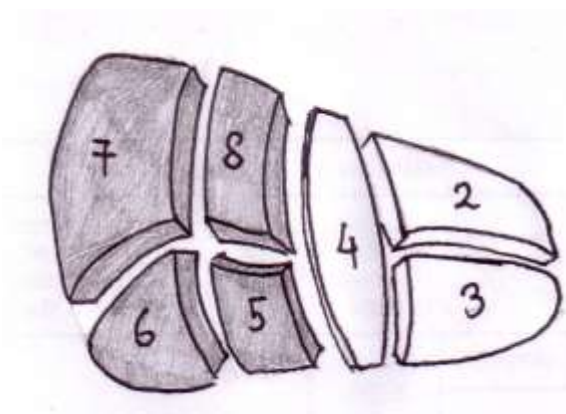
Desna lobektomija se naziva i desna hepatektomija, te obuhvaća 4 segmenta desnoga dijela jetre (V, VI, VII i VIII). Ukoliko desnom lobektomijom bude zahvaćen i segment IV lijevoga dijela jetre tada se naziva desnom proširenom lobektomijom (sl. 9, 10).

Lijeva lobektomija se naziva i lijeva hepatektomija i obuhvaća resekciju segmenata lijevog dijela jetre (II, III i IV). Ukoliko se resekcija proširi na segmente V i VIII tada se naziva lijevom proširenom lobektomijom (sl. 11, 12).

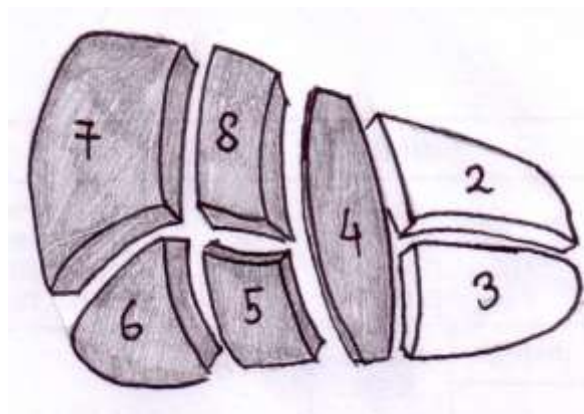
Segmentalne resekcije jetre se grupiraju prema broju i oznaci reseciranih segmenata. Monosegmentektomija je resekcija jednoga segmenta. Bisegmentektomija je resekcija dva, a polisegmentektomija tri ili više segmenata. Resekcija više segmenata u različitim dijelovima jetre se naziva multipla segmentektomija. Kod odstranjenja tumora važan je i pojam perisegmentektomije, tj. segmentalna resekcija koja rubno zahvaća susjedne segmente kako bi se očuvao dovoljan rub resekcije.

Lijeva medijalna segmentektomija predstavlja resekciju kompletnoga segmenta IV (sl. 13).

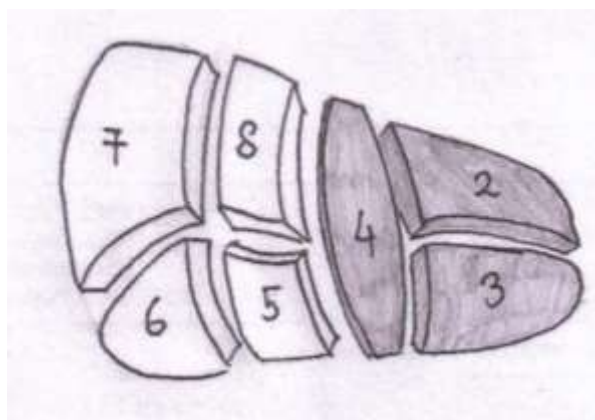
Lijeva lateralna segmentektomija jest odstranjenje jetre lijevo od *lig. falciforme hepatis*, tj. odstranjenje segmenata II i III (sl. 14) . Pritom može biti reseciran i segment I (*lobus caudatus*). (1,17)



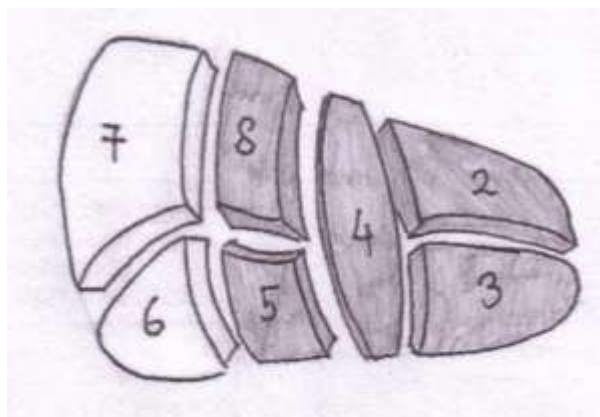
Slika 9. Desna lobektomija.



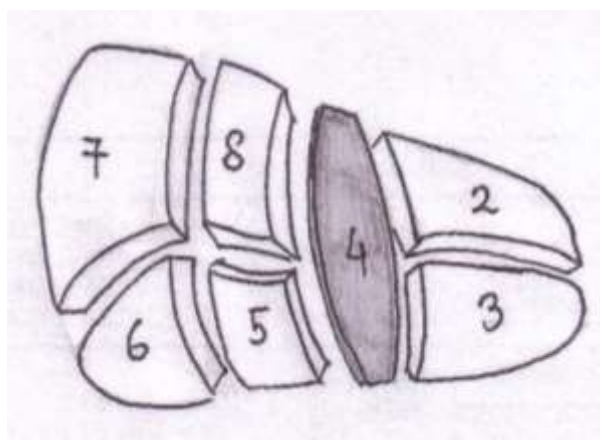
Slika 10. Desna proširena lobektomija.



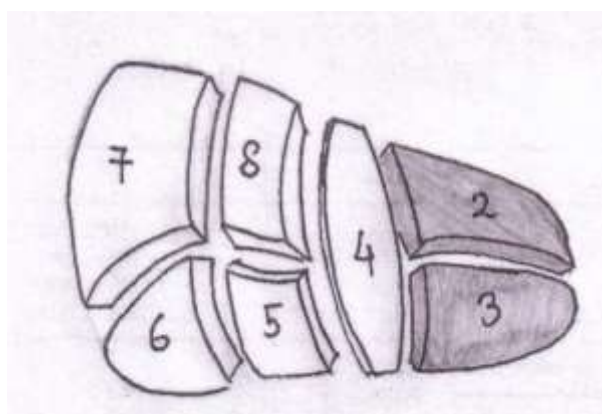
Slika 11. Lijeva lobektomija.



Slika 12. Lijeva proširena lobektomija.



Slika 13. Lijeva medijalna segmentektomija.



Slika 14. Lijeva lateralna segmentektomija.

## Kada resecurati?

Već je navedeno kako postoje pokazatelji da resekcija jetre i odstranjenje metastaza u odabranih bolesnika utječe na sveukupno preživljavanje. Nažalost samo oko 20 do 25% pacijenata s metastazama kolorektalnoga karcinoma može se kirurški liječiti. Nakon obavljenoga zahvata u 60 do 70% bolesnika se ponovno javljaju metastaze. Zbog toga što nemaju svi bolesnici oboljeli od kolorektalnoga karcinoma s postojećim metastazama na jetri koristi od agresivnoga kirurškog zahvata, vrlo je važna selekcija koja se temelji na objektivnim prognostičkim pokazateljima. (6) Prijašnji kriteriji resekcije temeljili su se na „*onome što treba resecurati*“ i uzimao se u obzir broj i veličina metastaza te postojanje ekstrahepatalne bolesti. Novi kriteriji temelje se na „*onome što treba očuvati*“ što znači kako se veći naglasak stavlja na funkciju jetre u postoperativnome razdoblju što izravno utječe na preživljavanje. Dovoljnim funkcionalnim kapacitetom jetre smatra se 8 grama po kilogramu tjelesne mase. (18) U slučaju stanja i bolesti koje smanjuju funkcionalnost jetre rezidualni volumen parenhima jetre mora biti veći.

Resecirati valja:

- 1) kada se može u potpunosti odstraniti maligno tkivo;
- 2) kada se može ostaviti barem 1 mm slobodnoga ruba jetre;
- 3) kada se može osigurati dovoljan funkcionalni kapacitet jetre:
  - a) >20% zdravoga parenhima jetre kada nema komorbiditeta,
  - b) od 30 do 60% kada je u pitanju jetra oštećena kemoterapijom, steatozom ili hepatitisom,
  - c) od 40 do 70% kada je riječ o cirozi jetre

U preoperativnoj pripremi, osim lokalizacije metastaza, važno je ustanoviti i odnos malignoga tkiva prema vaskularnim strukturama što utječe na veličinu parenhima koji može biti resecuran. (19)

## 5.2 Simultana resekcija

Najčešće u vrijeme otkrivanja karcinoma kolona samo jedna trećina pacijenata nema metastaza na jetri dok u preostale dvije trećine ili se nalaze okultne metastaze ili već razvijena metastatska bolest. Metastaze otkrivene tijekom inicijalne operacije se nazivaju sinkrone, a metastaze otkrivene u daljemu praćenju bolesti metakrone. Sinkrone metastaze kolorektalnoga karcinoma mogu se ukloniti sinkrono, tj. tijekom inicijalne operacije, ili nakon tri do četiri mjeseca novim operativnim zahvatom. Prema prijašnjim standardima veća se pažnja pridavala naknadnoj operaciji. Razlozi tome bili su bolja evaluacija progresije bolesti, a time i bolja kategorizacija pacijenata prema daljnjoj prognozi. Danas se, međutim, sve više pažnje pridaje simultanoj resekciji primarnoga tumora i metastaza na jetri. Velika prednost toga pristupa je izbjegavanje druge operacije i rizika koja ona nosi. Naime, stresni odgovor na operaciju potaknut kortizolom i ostalim imunosupresivnim čimbenicima narušava imunosne barijere organizma i potiče rast tumora. (20,21) Daljnja prednost toga pristupa jest izbjegavanje posljedica adjuvantne kemoterapije koja uzrokuje oštećenje jetre i smanjuje funkcionalni kapacitet jetre, te tako ograničava mogućnosti naknadne operacije. Primijećeno je i da metastaze na jetri imaju veći utjecaj na preživljavanje nego sam primarni tumor. Nakon odstranjenja primarnoga tumora slijedi adjuvantna kemoterapija što odgađa zahvat na jetri za najmanje tri mjeseca. Ako dođe do dehiscencije anastomoze ili kakve druge postoperativne komplikacije to još dodatno odgađa daljnji postupak. Važno je napomenuti da se za to vrijeme čekanja metastaze jetre nikako ne liječe. (20,21) Prema Peetersu rast metastaza na jetri u tome razdoblju nakon odstranjenja primarnoga tumora je nekoliko puta brži nego ranije. (22) Zbog tih razloga danšnji kirurški pristup sve se više usmjerava na odstranjenje metastaza jetre u istome aktu s odstranjenjem primarnoga tumora. Pritom se sve više pažnje pridaje prvo odstranjenju metastaza, a tek onda odstranjenju primarnoga tumora. Prednost takva pristupa jest i činjenica da je taj operativni zahvat ujedno i prognostički značajan te se njime najefikasnije može utvrditi stadij bolesti. Prema rezultatima različitih kliničkih istraživanja proizlazi da simultana resekcija ne povećava rizik od komplikacija u značajnom postotku, a daje bitno bolje rezultate preživljavanja u godinama što slijede (tbl. 5; 11,21) Mortalitet kompletnoga zahvata je ispod 5%, a komplikacije se javljaju u 15 do 25% slučajeva. Postoje jasno



određena ograničenja koja sprečavaju taj zahvat. U prvome redu to se odnosi na opće stanje pacijenta te proširenost metastatskoga procesa. Vodi se računa o broju i veličini postojećih metastaza. Potrebno je izračunati koliki bi funkcionalni volumen jetre preostao i je li on dostatan. Prisutnost metastaza u limfnim čvorovima jetre te ekstrahepatalnih metastaza kontraindikacija je za zahvat. (1,11,21) Valja odgovoriti na jedino pitanje koje preostaje: ako je moguća simultana resekcija što treba operirati prvo - primarni tumor kolona ili metastaze jetre? Danas još ne postoji velika prospektivna klinička studija koja bi dala odgovor na ovo pitanje, ali postoji više manjih studija koje ipak donose neke povoljne rezultate. (23)

Tablica 5. Usporedba simultane i odgođene metastazektomije prema raznim autorima

	SIMULTANI ZAHVAT	ODGOĐENI ZAHVAT
Mortalitet	0%-4,5%	
Vrijeme trajanja operacije	320 min	308 min
Komplikacije	18%	16%
Jednogodišnje preživljavanje	86%	81%
Dvogodišnje preživljavanje	63%	51%
Trogodišnje preživljavanje	43%	36%

### 5.3 Kontrola krvarenja tijekom resekcije jetre

Usprkos primjene već spomenute vaskularne okluzije, te bez obzira na primjenu suvremenih kirurških pomagala ne može se u potpunosti spriječiti krvarenje iz jetre tijekom resekcije. Kada je riječ o malignoj bolesti istraživanja su pokazala kako je važno izbjeći značajnija krvarenja koja bi iziskivala transfuziju krvi. Dokazano je, naime da transfuzija ima imunosupresivne učinke. Imajući u vidu da se metastazektomijom uklanjaju samo vidljive tumorske metastaze, a imunosni sustav ima pritom važnu ulogu u borbi s „nevidljivim“ tumorskim stanicama u organizmu, jasno je kako slabljenje imunosne obrane utječe na povratak bolesti. (24) Dobra kontrola krvarenja se postiže korištenjem intraoperativnoga ultrazvuka i točnoga lokaliziranja patološkoga procesa te primjenom pravilnih kirurških tehnika. Danas je najčešće korištena parcijalna vaskularna okluzija struktura hepatoduodenalnoga ligamenta (*Pringleov manevar*), dok se totalna rijetko izvodi. Upravo zato nastaje krvarenje iz hepatalnih vena zbog tlaka u donjoj šupljoj veni. Valja naglasiti kako se u slučaju kada nakon okluzije hepatoduodenalnoga ligamenta nema krvarenja na reznoj plohi jetre mora pomisliti na nizak tlak u donjoj šupljoj veni i upozoriti anesteziologa da povisi tlak u prsnoj koši. Sve vaskularne i bilijarne strukture u području rezne linije treba zbrinuti na pravilan način. Krvarenje iz rana jetre koje priliježu uz njezin prednji rub mogu se kontrolirati manualnom kompresijom. Sve vidljive krvareće krvne žile zahtijevaju sljedeći postupak: peanom se uhvati vidljiva krvna žila, zatim se nježno povuče prema van i oslobodi od okolnog parenhima, a na kraju se postavi vaskularni šav (neresorptivni monofilamentni šav). Isto vrijedi i za žučne vodove. Često se koriste i metalne klipse u istu svhu. Katkada se prilikom resekcije jetre javljaju laceracije jetrenih vena, što prati jako krvarenje. Tada treba laceriranu stijenkicu ušiti finim vaskularnim šavovima (4-0 ili 5-0). Vaskularne strukture do 1 mm u promjeru mogu se kontrolirati elektrokoagulacijom. Ako se resekcija izvodi pomoću ultrazvučnoga kirurško-aspiracijskog disektora krvarenje iz malih krvnih žila se može smanjiti tako da se u tekućinu za ispiranje stavi noradrenalin (1:1000). (1,6)

## 5.4 Komplikacije nakon operacija na jetri

Na razvoj komplikacija nakon operacija na jetri osim primarne patologije utječu i supostojeće bolesti kao što su masna infiltracija, ciroza jetre, anemija, šećerna bolest, sepsa te bolesti srca i pluća. Veliki značaj imaju i varijacije bilijarnoga sustava i krvnih žila jetre te ijetrogene lezije tih struktura.

**Krvarenje** je najčešća komplikacija. Može biti slaboga intenziteta sa stvaranjem hematoma uz reznu plohu jetre, a može biti i masivno što zahtijeva hitnu reoperaciju. Izvor krvarenja može biti rezna ploha jetre, presječene priraslice, neadekvatno zbrinute vaskularne strukture hilusa jetre te donja šuplja vena ili jetrene vene. Može se javiti i kao sekundarno krvarenje zbog poremećaja koagulacijske kaskade ili zbog naknadne demarkacije nekrotičnoga parenhima jetre. Kada do krvarenja dođe često se javljaju nove komplikacije kao što su infekcije, intraabdominalni apscesi, kardiovaskularne smetnje te zatajenje jetre ili bubrega. Poseban entitet predstavlja hemobilija što je krvarenje u žučne puteve i posljedičnom pojavom krvi u stolici.

**Infekcija** nakon operacije na jetri može nastati iz dva razloga. Prvi je oslabljen imunitet bolesnika, naročito kada je riječ o bolesniku s metastatskom bolešću, a drugi je intraoperativna kontaminacija koja je češća u septičkih bolesnika. Kada nastane bakterijska invazija parenhima jetre povećava se mogućnost pojave supfreničnoga ili suphepatičkog apscesa. Čimbenici koji tome pogoduju su istjecanje krvi i žuči iz reseksijske plohe. Antibiotici koji se koriste u liječenju apscesa jetre su ceftriakson (2x1g iv.) kombiniran s metronidazolom (3x500mg iv.) u trajanju od jedan do dva mjeseca. (25) Rijetko se može javiti i kolangitis, najčešće kada se puno manipulira sa žučnim vodovima. Primjer za to je popuštanje biliodigestivne anastomoze. Najteža komplikacija infekcije jetre jest sepsa. Glavni predisponirajući čimbenik su multipla infektivna žarišta parenhima jetre, te poremećaj homeostaze imunostoga sustava nakon operacije. Teška komplikacija je i peritonitis koji zahtjeva hitnu kiruršku eksploraciju i uklanjanje infektivnoga žarišta uz potpornu terapiju ciprofloksacinom i metronidazolom. (25)

**Insuficijencija jetre** je rijetka komplikacija. Ona ovisi o preostalom funkcionalnom volumenu jetre na što se u današnje doba obraća puno više pozornosti nego ranije.

Osim preopsežne resekcije ostali razlozi insuficijencije su sepsa te preegzistirajuća ciroza koja otežava postoperativni oporavak. Insuficijencija jetre se može očitovati na različite načine, ovisno o stupnju oštećenja parenhima. Najblaži oblik karakteriziraju hiperbilirubinemija i porast vrijednosti jetrenih enzima, a teže oblike prate promjena stanja svijesti (euforija, depresija, koma), krvarenje zbog manjka čimbenika koagulacije koje jetra normalno sintetizira (II, VII, IX i X) te popuštanje tonusa kontrole voljnih sfinktera. Karakterističan simptom je i specifičan miris koji se širi oko bolesnika, tzv. „*foetor hepaticus*“ (1,4)

**Portalna hipertenzija** nastaje kao posljedica opsežnih resekcija jetre. Postoperativno jednaka količina krvi mora proći kroz značajno smanjen volumen jetre što kao rezultat ima porast tlaka u portalnome krvotoku. Posljedica toga je razvoj ascitesa. Razlog može biti i intraoperativno uzrokovana tromboza portalne vene.

**Insuficijencija bubrega** nastaje kao posljedica smanjene perfuzije bubrega tijekom operacije. Smanjena oksigenacija uzrokuje oštećenje glomerula i smanjenu filtraciju. Vrijednosti uree i kreatinina rastu. Takva komplikacija je najčešća u pacijenata s preegzistirajućom bolesti bubrega.

**Plućne komplikacije** su česte komplikacije nakon opsežnih zahvata na jetri. Zbog položaja jetre pod ošitom i povezanosti limfatičnih sustava prsnoga koša i abdomena izražena je sklonost za razvoj komplikacija. Prilikom operacija često se manipulira s ošitom i na taj način lakše dolazi do pojave pleuralnoga izljeva ili pneumotoraksa. Posebno teška komplikacija je nastanak bronhobilijarne fistule. Otežavajući čimbenik je i slabija postoperativna ventilacija pluća s razvojem atelektaza, upale pluća i apscesa pluća.

**Kardiovaskularne komplikacije** s teškim hemodinamskim poremećajem mogu nastati prilikom desne hepatektomije, zbog torzije preostalog lijevog dijela jetre udesno. Dolazi do pritiska na donju šuplju venu i zastoja u radu srca. To se sprečava odgovarajućom, poštudnom mobilizacijom i dobrom fiksacijom preostalog dijela jetre poslije operacije. Druge kardiovaskularne komplikacije mogu biti razvoj tromboembolije i infarkt miokarda.

Takve se komplikacije mogu pojaviti nakon svakog većega operativnog zahvata i nisu specifične za resekciju jetre. (1,6)

## **6. NOVE METODE**

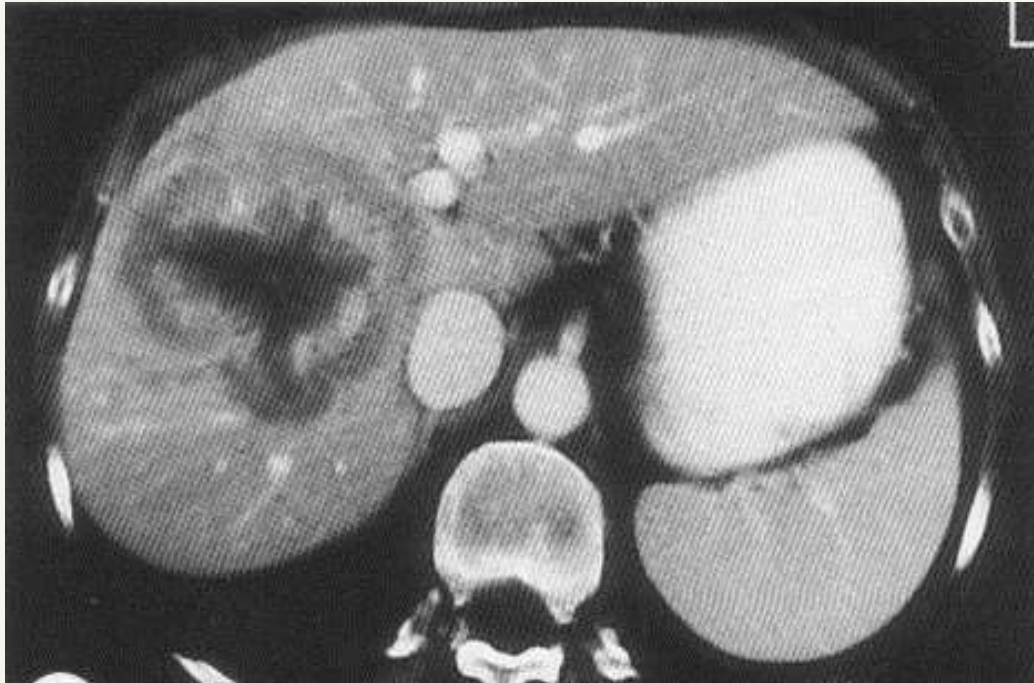### **6.1 Embolizacija portalne vene**

Transhepatalna embolizacija portalne vene je metoda indukcije selektivne hipertrofije jetre zbog povećanja funkcionalnoga kapaciteta jetre i smanjenja tumorske mase. Ova metoda se koristi u pacijenata koji imaju premalenu funkcionalnu rezervu jetre te ne mogu biti podvrgnuti metastazektomiji ili je, pak, sam zahvat previše rizičan. Pod sterilnim uvjetima i kontrolom ultrazvuka pristupa se sustavu vene porte i injicira se polivinil alkohol koji okludira ogranke krvnih žila. Tehnika izvođenja ovisi ponajviše o planiranoj resekciji jetre (lijeva ili desna hepatektomija, lobektomija, segmentektomija) tako da se koriste dva pristupa: perkutani transhepatalni ili transileokolični venski pristup. Ovaj potonji se može izvesti ili metodama intervencijske radiologije ili prilikom same laparotomije direktnom kanulacijom ileokolične vene. Apsolutnih kontraindikacija za embolizaciju vene porte nema, ali postoji određeni broj relativnih kontraindikacija. Razvijena metastatska bolest s ekstrahepatalnim metastazama te periportalna limfadenopatija primjer su stanja kada embolizacija vene porte nije prvi izbor. Pacijenti s proširenom intrahepatalnom bolesti koja zahvaća kompletni desni režanj te I. II. i III. segment ili zahvaća cijeli lijevi režanj sa segmentima VI i VII ne mogu biti podvrgnuti desnoj ili lijevoj trisegmentektomiji te nemaju koristi ni od embolizacije vene porte. Ostale relativne kontraindikacije su teška koagulopatija, tumorska invazija portalne vene, dilatacija bilijarnoga stabla, portalna hipertenzija i zatajenje bubrega. (26,27) U preoperativnoj pripremi vrlo je važan izračun rezidualnoga funkcionalnoga kapaciteta jetre pomoću CT volumetrije. Postoji više metoda i formula izračuna volumena jetre.

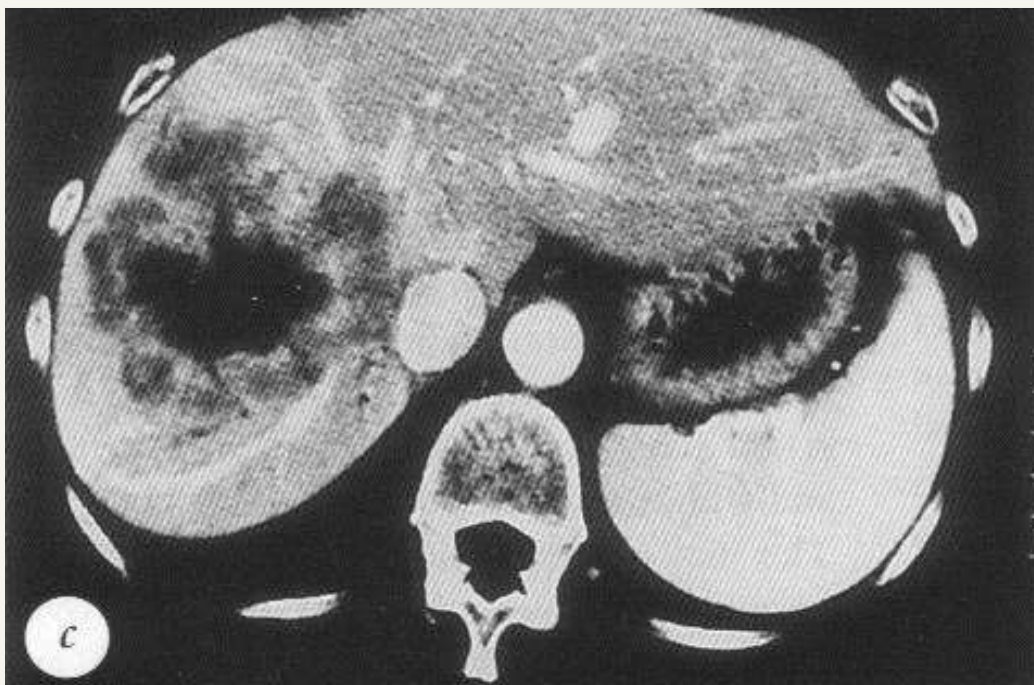
Jednu od njih koja uzima u obzir odnose tumorske mase, reseciranog volumena i cjeloukupnoga volumena jetre navodimo u daljnjem tekstu. (28)

resecirani volumen-volumen tumora  
cjeloukupni volumen jetre- volumen tumora

Postoperativna kontrola obuhvaća nadzor pacijenta i kliničkih znakova koji bi upućivali na zatajenje jetre te praćenje vrijednosti leukocita, enzima jetre (AST, ALT, GGT, ALP) i protrombinskoga vremena. Pacijenti se otpuštaju kada su klinički stabilni, obično za jedan do dva dana. Kontrolni CT se ponavlja za dva do četiri tjedna da se ustanovi stupanj hipertrofije jetre i raširenost metastaza. Ukoliko je došlo do zadovoljavajuće hipertrofije parenhima jetre te se bolest nije proširila može se učiniti resekcija jetre. Vrijedno je spomenuti i princip resekcije jetre u dva akta. Naime u prvome aktu odstranjuju se resektibilne metastaze potom slijedi embolizacija portalne vene i zatim se pristupa drugome aktu u kojemu se odstranjuju preostale metastaze. Jednogodišnje preživljavanje zabilježeno je u 70% pacijenata, a trogodišnje u svega 54% njih liječenih na ovaj način. Različitim je studijama pokazano da embolizacija portalne vene omogućuje u 75% slučajeva resekciju inače neresektibilnih metastaza jetre. Na *sl. 15 i 16* donosimo CT prikaz jetre neposredno nakon embolizacije portalne vene i prikaz rezultata nakon šest tjedana. (26)



SLIKA 15. CT jetre nakon embolizacije portalne vene (Jaeck D, Ann Surg 2004.).



SLIKA 16. CT jetre šest tjedana nakon embolizacije portalne vene (Jaeck D, Ann Surg 2004.).

## 6.2 Ligatura portalne vene

Ligatura portalne vene je metoda slična embolizaciji portalne vene, ali drugačije tehnike izvođenja. Ciljevi obje metode su isti, a to je povećanje funkcionalne rezerve jetre. Postoje brojne studije koje uspoređuju te dvije metode i njihov utjecaj na hipertrofiju jetre i olakšavanje resekcije. Zaključeno je da obje metode imaju podjednak utjecaj na hipertrofiju parenhima jetre. Prednosti embolizacije su u tome da se tim postupkom ne stvaraju adhezije što uvelike olakšava kasniju operaciju, dok ligatura portalne vene omogućuje bolje stupnjevanje metastatske bolesti (uz pomoć intraoperativnoga ultrazvuka). Nedostatak ligiranja portalne vene je to što postupak uzrokuje brži rast preostalih metastaza nego zdravoga parenhima jetre. (29) Algoritam za neoperabilne metastaze jetre nakon resekcije primarnoga tumora može ići u dva smjera. Jedan smjer podrazumijeva radiofrekventnu ablaciju metastaza jetre (što će kasnije biti prikazano) u kombinaciji s embolizacijom portalne vene nakon čega slijedi resekcija jetre. Drugi smjer upućuje na metastazektomiju u kombinaciji s ligaturom portalne vene nakon čega slijedi konačna resekcija metastaza. U *tbl. 6* prikazana je usporedba embolizacije portalne vene i ligature portalne vene izvedene na segmentima II, III, IV te *lobusu caudatusu*. (30)

Tablica 6. Usporedba embolizacije portalne vene i ligature portalne vene izvedene na segmentima II, III, IV te *lobusu caudatusu* (Capussoti L, Arch Surg 2008)

	Prije EPV /LPV		Poslije EPV /LPV		Udio porasta volumena (%)
	Volumen, ml	FRVJ(%)	Volumen, ml	FRVJ(%)	
Segmenti II i III					
EPV	204,5	17,5	302,5	24,7	53,4
LPV	204,0	17,7	265,0	26,9	43,1
Segment IV					
EPV	150,0	13,4	217,0	17,2	22,5
LPV	171,0	13,4	218,0	15,7	14,2
<i>Lobus caudatus</i>					
EPV	28,0	2,8	39,0	3,0	20,0
LPV	44,0	3,4	47,0	4,1	27,5

\*EPV-embolizacija portalne vene; LPV-ligatura portalne vene; FRVJ-funkcionalni rezervni volumen jetre



### 6.3 Radiofrekventna ablacija

Radiofrekventna ablacija ili paljenje radiovalovima (mikrovalovima) je minimalno invazivna metoda u području intervencijske radiologije i klasične kirurgije koja koristi toplinski učinak radiovalova za uništenje tumorskih stanica. Pri primjeni te metode je potrebna nazočnost anesteziologa, a ovisno o cilju zahvata i različitim specijalista, npr. otorinolaringologa, gastroenterologa, kardiologa... To je relativno nova metoda, stara oko 15 godina, koja se primjenjuje u liječenju tumora jetre (primarnih i sekundarnih), ali i tumora dojke, kosti, bubrega i pluća. Koristi se i u kardiologiji za uklanjanje abnormalnih provodnih puteva u srcu koji uzrokuju poremećaje ritma te vaskularnoj kirurgiji za liječenje varikoziteta donjih udova. Tehnika izvođenja temelji se na uvođenju iglene elektrode, navođene ultrazvukom, kompjutoriziranom tomografijom ili magnetskom rezonancijom u tkivo koje želimo ukloniti. Potom koristeći izmjeničnu struju visoke frekvencije (350-500 kHz) proizvodimo toplinu koja uništava tumorske stanice. Upotrebljavaju se iglene elektrode različitih veličina, ovisno o veličini tumorskoga žarišta. Što je tumor veći potrebna je veća elektroda. (31) Mogu se koristiti i monopolarne i bipolarnе elektrode. Monopolarna elektroda sastoji se od jedne aktivne elektrode koja prenosi struju visokoga napona. Papučica uzemljena postavljena je distalno od bolesnika i vraća struju u generator. Dakle, bolesnik je dio strujnoga kruga. Bipolarne elektrode su dvije elektrode, aktivna i povratna. Električna struja prolazi s jedne elektrode na drugu prolazeći pritom kroz samo mali dio tkiva između elektroda. Bolesnik nije dio strujnoga kruga. Kod monopolarne elektrode postoji veća mogućnost termičke ozljede nego kod bipolarne. (6) Postupak ablacije jednoga žarišta traje između 10 i 30 minuta. Više tumorskih žarišta može biti obuhvaćeno u jednom postupku. Ukupno trajanje postupka je obično oko jedan do dva sata. Ablacija se može ponavljati tri do četiri puta. Osim perkutanoga koriste se još i laparoskopski i otvoreni pristup za izvođenje ablacije. Elektrode zagrijavaju tkivo na temperaturu od 60 do 90°C i tako uzrokuju denaturaciju proteina i koagulacijsku nekrozu tkiva. Rezultati su to bolji što je tumorsko žarište manje. Veličina tumora ne bi smjela prelaziti tri do četiri centimetra u promjeru. Najbolji rezultati postižu se za tumorska žarišta do dva centimetra. (31,32) Prednosti ove metode su usmjerenost struje na ograničeno područje tkiva s minimalnom okolnom štetom i činjenica da elektrode ne stimuliraju direktno živce ili srčani mišić i zato

nije potrebna opća anestezija, već je lokoregionalna anestezija dovoljna. Kod otvorenoga pristupa radiofrekventna ablacija je često dopuna resekciji parenhima jetre. Kod paljenja tumorskih metastaza nekroza bi se trebala širiti barem jedan centimetar u zdravo tkivo da budemo sigurni kako je tumor maksimalno obuhvaćen. U liječenju većega broja broja metastatskih žarišta poželjno je da se područja nekroze preklapaju. Opasnost leži u lokalnim limfnim putevima parenhima gdje su tumorske stanice mogu neopaženo provući i uzrokovati rani recidiv. Zato je važno u cijelosti obuhvatiti tumor i komad zdravoga parenhima. Nakon postupka, ovisno o opsežnosti i početnome stanju pacijenta, obavlja se kontrolni pregled CT-om ili MR nekoliko sati do mjesec dana nakon ablacije. Traže se neposredne komplikacije i uništenje tumorskoga tkiva te eventualne rezidualne metastaze. Daljnje radiološke kontrole provode se svaka tri do četiri mjeseca. Ukoliko je pacijent primao kemoterapiju prije ablacije može odmah nakon završetka postupka nastaviti s terapijom. Komplikacije su raznolike, ali rijetko opasne. Kod perkutane radiofrekventne ablacije postoji mogućnost prijenosa infekcije s površine kože. To je rijetka komplikacija koja se događa u manje od 1:1000 pacijenata. Sljedeća komplikacija je upala žučnoga mjehura koja se može pojaviti i do nekoliko tjedana nakon zahvata. Otprilike u jednoga na četiri pacijenata može se javiti tzv. „postablacijski sindrom“ koji se očituje simptomima nalik gripi. Javlja se oko pet dana poslije zahvata. Tegobe traju nekoliko dana, a u terapiji se koriste paracetamol i ibuprofen. Postoji i opasnost od ozljede okolnih struktura (žučnjaka, žučnih vodova, ošita) . Zbog opasnosti od zračenja treba u svake žene provjeriti je li trudna. (31,32) Prema radovima Abdalle četverogodišnje preživljavanje nakon kirurške resekcije metastaza jetre kod kolorektalnoga karcinoma iznosilo je 65%. Kad se koristila samo radiofrekventna ablacija preživljavanje je zabilježeno u 33% slučajeva. Te dvije metode u kombinaciji za neresektabilne metastaze postigle su četverogodišnje preživljenje od 36%. Na temelju toga možemo zaključiti da je radiofrekventna ablacija još uvijek palijativna metoda u terapiji metastaza jetre i da nije dovoljno dobra zamjena za kiruršku resekciju metastaza, ali je svoje mjesto pronašla i kao dodatna metoda za kombinirano liječenje metastaza jetre kod kolorektalnoga karcinoma. (32)

## 6.4 Kemoterapija

Kemoterapija je primjena kemijskih lijekova zbog uništavanja tumorskih stanica. Ti se lijekovi često nazivaju citostatici, citotoksični, antitumorski ili antineoplastični lijekovi. To je „najmlađi“ način liječenja malignih bolesti. U većini solidnih tumora brzina rasta tumora ovisi o njegovoj veličini, što je tumor veći stanice se sporije dijele. Pretpostavlja se kako je razlog tome neadekvatna angiogeneza i prema tome nedostatna prokrvljenost tumora. Zbog toga u pojedinim dijelovima tumora dolazi do nekroze i cističnih deformacija. Danas se smatra da stanice solidnoga tumora pripadaju trima odjeljcima:

**odjeljak A:** sastavljen je od stanica koje se dijele, tj. koje su u kontinuiranom staničnom ciklusu;

**odjeljak B:** sastavljen je od stanica koje trenutno miruju (u G<sub>0</sub> fazi), ali se mogu početi dijeliti;

**odjeljak C:** sastavljen je od stanica koje se ne mogu dijeliti, ali svojom masom pridonose volumenu tumora.

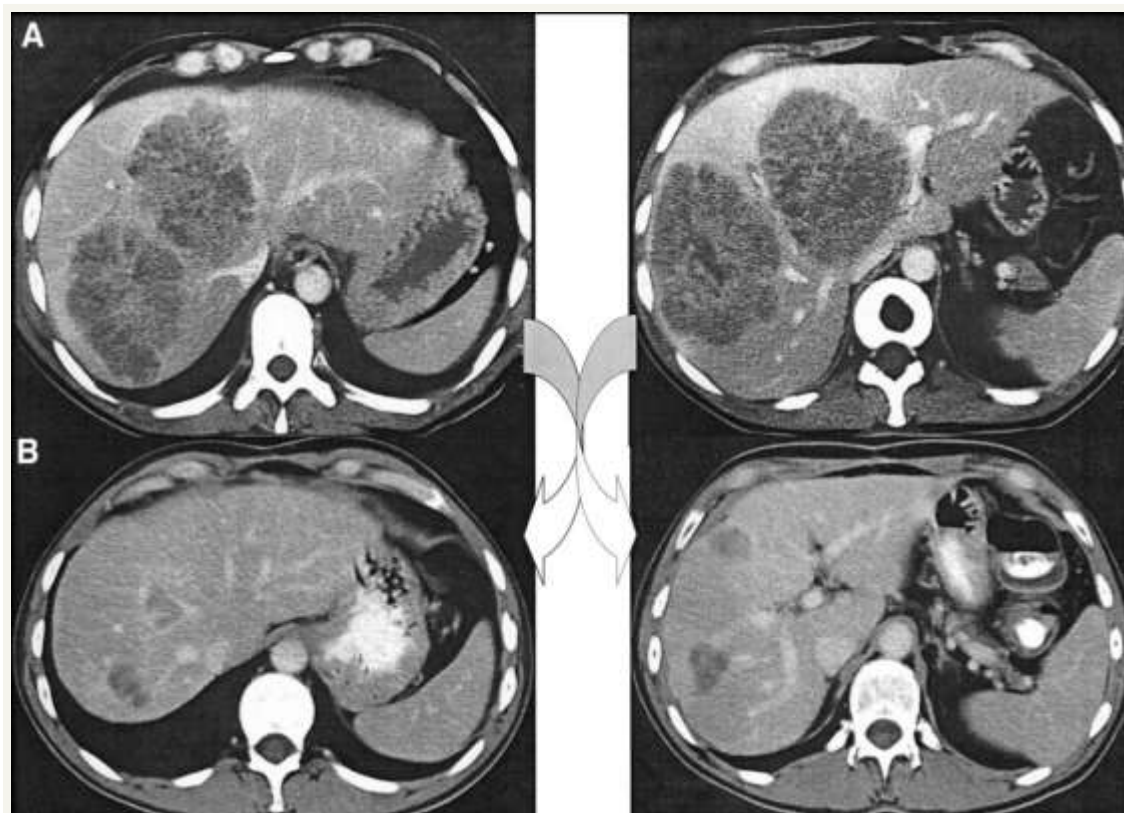Stanice iz odjeljka A, koje čine nekih 5% mase tumora, cilj su citostatika i reagiraju na terapiju. Stanice iz odjeljka C su cilj kirurške terapije i nisu terapijski problem, za razliku od stanica iz odjeljka B zbog kojih je antitumorska terapija teška. Naime, te stanice nisu jako osjetljive na citostatike, ali zato nakon provedene kemoterapije mogu obnoviti odjeljak A. (33) Većina današnjih citostatika su antiproliferativni lijekovi koji na razne načine oštećuju DNK i uvode stanicu u programiranu smrt-apoptozu. Oni nisu usmjereni na tumor, tj. nisu selektivni za tumorske stanice već uništavaju svaku stanicu koja se trenutno dijeli. Zbog toga mogu u većemu ili manjemu stupnju izazvati opće toksične učinke: depresiju koštane srži s leukopenijom i sklonosti infekcijama, produženo cijeljenje rana, gubitak dlaka (alopecija), oštećenje epitela probavnoga sustava (afte, mučnina, povraćanje, proljev), neplodnost, zaustavljanje rasta u djece i teretogenost. Način primjene je ograničen brojnim popratnim pojavama i zato se terapija odvija u ciklusima. Nakon svakoga ciklusa slijedi pauza od dva do četiri tjedna. To je korisno iz dva razloga: omogućuje se relativan oporavak koštane srži i stanica epitela i smanjuje

veće nakupljanje staničnih oštećenja. Time terapija postaje podnošljivijom za pacijenta, a i efikasnije je uklanjanje tumorskih stanica. Tumorske se stanice obnavljaju brže od normalnih, što je terapijski korisno, jer se tako smanjuje odjeljak B na račun odjeljka A koji je cilj kemoterapije. Izbor citostatika ovisi o vrsti zloćudnoga tumora, lokalizaciji, proširenosti bolesti te o općemu stanju bolesnika. Doza se određuje prema tjelesnoj masi i predviđenom broju ciklusa. (33,34) Prema vremenu primjene i terapijskome cilju kemoterapija se dijeli na:

- 1) **adjuvantnu kemoterapiju:** oblik sustavnog liječenja tumora nakon provedena lokalnoga liječenja (najčešće kirurškoga). Cilj je uništiti potencijalna mikrometastatska žarišta bolesti.
- 2) **neoadjuvantnu kemoterapiju:** koja je početni oblik liječenja bolesnika s lokalnom ili lokalno uznapredovalom bolešću kada se ne može obaviti kirurški zahvat ili je on ograničnoga opsega. Cilj te terapije je sniženje stadija bolesti što omogućava operaciju, tj. izvođenje poštjednijega kirurškoga zahvata.
- 3) **palijativnu kemoterapiju:** oblik palijativnoga liječenja bolesnika u visokome stadiju bolesti kada nije moguć niti jedan oblik lokalnoga liječenja.

U kemoterapiji karcinoma debeloga crijeva prvi izbor citostatika je 5-fluorouracil (analog pirimidina), te oksaliplatina (citostatik na bazi platine) u kombinaciji s leukovorinom (folna kiselina). To je poznati „*FOLFOX*“ protokol. Leukovorin je citoprotektivni lijek koji ima funkciju smanjiti oštećenje stanica koštane srži citostatikom. Ostali kemoterapeutici koji postoje su tzv. „pametni lijekovi“: bevacizumab (Avastin), cetuximab (Erbitux) i panitumumab (Vectibix) koji djeluju selektivno na različite čimbenike rasta. Od njih je svakako najznačajniji bevacizumab (Avastin) koji se zasada od navedenih jedini koristi u kliničkoj praksi. To je VEGF inhibitor (*vascular endothelial growth factor*), dakle čimbenik koji sprečava tumorsku neoangiogenezu i koristi se u kombinaciji s citostatikom. Preostala dva „pametna lijeka“ su u fazi eksperimentalnoga istraživanja. Kemoterapija se može, osim intravenski primjenjivati i oralnim putem. Primjer za takvu primijenu je kapecitabin (Xeloda). Riječ je o predlijeku. U probavnom sustavu se enzimatskom razgradnjom pretvara u 5-fluorouracil koji ima citostatičko djelovanje. (35,36)

U slučaju metastatske bolesti karcinoma debelog crijeva veliki je problem početna neoperabilnost tumora. Tada se pristupa neoadjuvantnoj kemoterapiji s ciljem smanjenja tumorske mase i kasnijega izvođenja operacije. Najčešće se koristi „*FOLFOX*“ protokol (5-FU+ oksaliplatina + leukovorin) u 10 ciklusa, iako se spominje i uporaba još nekih citostatika, primjerice irinotekana (antinoplastik i imunomodulator; imhibitor topoizomeraze I ). Prema Adamu 15 do 30% pacijenata dobro reagira na tu terapiju i ostvaruje mogućnost kasnije operacije. Važno je i odabrati povoljan trenutak za operaciju. Vodimo se načelom „što prije to bolje“, a povoljnim se pokazalo i izbjegavanje velikog razmaka između posljednjega ciklusa kemoterapije i operacije. Najpovoljniji rezultati se postižu kada se operaciji pristupi dva do tri tjedna nakon primjene posljednjega ciklusa. Na *sl. 17* su CT snimke koje kronološki prikazuju smanjenje tumorske mase postignuto neoadjuvantnom kemoterapijom. (36)



Slika 17. Smanjenje tumorske mase primjenom neoadjuvantne kemoterapije (Adam R, Ann Surg, 2004.).

Iako se tim pristupom u određenoga broja pacijenata može postići značajno smanjenje tumorske mase u jetri, to ne znači i nestanak bolesti, tj. izlječenje. Rezidualna bolest se histološkim nalazom otkriva u 83% pacijenata. To je samo metoda kojom se omogućava operabilnost tumora. Nakon operacije slijedi adjuvantna kemoterapija kojoj je cilj obuhvatiti mikrometastaze koje su zaostale nakon primjene ranijih postupaka. (37) U novije vrijeme razvija se i tumoru usmjeren kemoterapijski pristup. To je transkateterska kemoembolizacije (*Transcatheter arterial chemoembolization - TACE*), minimalno invazivni postupak u području intervencijske radiologije. Cilj je smanjenje opskrbe tumora krvlju i smanjenje tumorske mase. Postupak se temelji na injiciranju lipidola (embolizirajući agens) pomiješanoga s citostatikom (doksorubicin, cisplatina) u određene ogranke jetrene arterije koje opskrbljuju žarišta tumora. Velika prednost metode je zahvaćanje ograničenoga dijela jetre gdje se nalazi metastatsko žarište i samanjena sistemska toksičnost kemoterapeutika. TACE se u početku koristila u liječenju primarnoga tumora jetre – hepatocelularnoga karcinoma, ali se upotrebljava i u terapiji metastatskoga tumora jetre, iako u tom slučaju djeluje palijativno. (38) Postoji još jedna metoda koju vrijedi spomenuti. To je ugradnja posebnoga infuzijskog sustava u potkožno tkivo povezanog s kateterom koji se nalazi u jetrenoj arteriji (*Hepatic artery infusion chemotherapy – HAI*). To je metoda kojom se također može selektivno djelovati na metastatska žarišta. Preko infuzijskoga sustava putem jetrene arterije stvara se visoka lokalna koncentracija kemoterapeutika u jetri i smanjuje sistemska toksičnost lijekova. Infuzijski sustav omogućuje opetovanu primjenu lijekova u duljem vremenskom razdoblju. Tu terapiju pacijenti bolje podnose. Prema novijim istraživanjima postižu se i sve bolji rezultati u preživljavanju. (39,40)

## 6.5 Minimalno invazivna kirurgija jetre

U kirurgiji se uvijek teži što poštenijem pristupu patološkome procesu. Pojam laparoskopije ili minimalno invazivnoga zahvata poznat je već od početka 20. stoljeća, a prvi laparoskopski kirurški zahvat izveo je Nijemac Kelling 1901. godine u Dresdenu, pregledvši trbušnu šupljinu živoga psa pomoću cistoskopa. Švedski liječnik Jacobeus izveo je prvi laparoskopski zahvat na čovjeku 1910. godine u Stockholmu, ali sve do kraja 20. stoljeća laparoskopija je bila više teoretska nego praktična mogućnost liječenja. U posljednjih 30 godina razvojem moderne tehnologije dolazi do izuma brojnih instrumenata (automatskoga insuflatora ugljičnog dioksida, raznih optičkih uređaja, videokamera, ...) koji su omogućili primjenu laparoskopske kirurgije u različitim granama medicine. Danas je u abdominalnoj kirurgiji laparoskopija postala standard za izvođenje kolecistektomije (prva laparoskopska kolecistektomija u Hrvatskoj učinjena je u svibnju 1992. u OB Sveti duh, Zagreb) i za odstranjenje žučnih kamenaca, a rutinski se izvode i hernioplastike, apendektomije, splenektomije... Sve se više istražuju mogućnosti ovoga pristupa i u liječenju karcinoma debeloga crijeva i metastatske bolesti jetre. Laparoskopija je postupak kojim se umjesto klasičnoga kirurškog reza pristup operacijskome polju postiže preko tri do četiri uboda promjera do jedan centimetar u kojima se postavljaju tzv. radni kanali. U trbušnu šupljinu insuflira se neki plin (najčešće ugljični dioksid) i stvara se operacijsko polje što se naziva pneumoperitoneum. To se postiže pomoću insuflatora plina. Kroz preostale otvore uvode se optički uređaj spojen na ekran za vizualizaciju trbušne šupljine i posebni kirurški instrumenti kojima se izvodi operacija. Sama operacija se lakše podnosi nego ona klasičnim pristupom, postoperativni oporavak je kraći, a manji je i broj komplikacija. I estetski rezultat je bolji.

(6) Glavni problem ovoga pristupa kod metastatske bolesti jetre je izvođenje dovoljno radikalnoga zahvata. Prema Gigotu laparoskopijom se može učiniti dovoljno radikalni zahvat, ali i dalje je nedostatak takva pristupa nemogućnost palpacije tkiva i sveobuhvatna vizualizacija jetre. (41) U tih pacijenata sve prednosti ovoga pristupa dolaze do izražaja. Valja spomenuti kako je velika prednost manji stres za organizam i manja šteta za imunološki sustav što je posebno važno kada je riječ o tumorskoj bolesti. Manji broj dana provedenih u bolnici smanjuje mogućnost pojave bolničke infekcije, a manje agresivan zahvat smanjuje i potrebu za postoperativnom analgezijom. Dokazano

je kako je u slučaju potrebe ponovne resekcije jetre reoperacija lakša i može se izvesti u manjem vremenskom razmaku nego nakon klasične operacije. (41,42) Komplikacije laparoskopske kirurgije su manje učestale nego komplikacije klasičnih operacija. Postotak komplikacija ovisi o naravi zahvata te ponajviše o općemu stanju organizma. Zato se i može kod operacija metastatskoga procesa na jetri očekivati veći broj komplikacija nego nakon, npr., laparoskopske kolecistektomije u pacijenata dobrog općeg stanja. Vrste komplikacija su različite. Najčešće je riječ o ozljedama trbušnih organa i retroperitonealnih krvnih žila te toplinskoj ozljedi prilikom upotrebe monopolarnog elektroautera. Pneumotoraks, pneumomediastinum, ozljede ošita i supkutani emfizem su komplikacije pneumoperitoneuma. U bolesnika sa zloćudnim tumorom naročito su važne komplikacije nekontrolirano krvarenje iz tumora i rasap tumorskih stanica po trbušnoj šupljini. Infekcije rane su veoma rijetke, ali valja imati na umu i tu mogućnost. Poslije ozljede trbušnoga organa s perforacijom stijenke može se razviti klinička slika peritonitisa i sepse. Zbog toga su posebno opasne toplinske ozljede, jer nakon njih ne mora odmah doći do perforacije šupljega organa, nego tek do nekroze stijenke. Do perforacije dolazi nakon četiri do šest dana s pojavom peritonitisa. Prema Gigotu komplikacije se pojavljuju u manje od 22 % pacijenata. To je ipak visok postotak s obzirom na to da se radi o minimalno invazivnom pristupu, no kako je već navedeno treba uzeti u obzir da se radi o pacijentima lošijega općega stanja i smanjene tolerancije na stres. (6,42)



## 7. BIBLIOGRAFIJA

1. Štulhofer M i sur (1992) Kirurgija probavnog sustava. Zagreb: Grafički zavod 483-532.
2. Nikolić V, Keros P (2000) Klinička anatomija abdomena. Zagreb: Naklada Ljevak 155-161.
3. Krmpotić-Nemanić J (1981) Anatomija čovjeka. Zagreb: Jugoslavenska medicinska naklada 787-803.
4. Guyton i Hall (2006) Medicinska fiziologija. Zagreb: Medicinska naklada 859-861.
5. Damjanov I, Jukić S i Nola M (2011) Patologija. Zagreb: Medicinska naklada 555-559.
6. Šoša T, Sutlić Ž, Stanec Z, Tonković I i sur (2007) Kirurgija. Zagreb: Naklada Ljevak.
7. Zorzi D, Mullen JT, Abdalla EK, Pawlik TM, Andres A, Muratore A, Curley SA, Mentha G, Capussotti L, Vauthey JN (2006) Comparison between hepatic wedge resection and anatomic resection for colorectal liver metastases. *J Gastrointest Surg* 10:86-94.
8. Paul MA, Mulder LS, Cuesta MA, Sikkenk AC, Lyesen GK, Meijer S (1994) Impact of intraoperative ultrasonography on treatment strategy for colorectal cancer. *Br J Surg* 81:1660-3.
9. Metcalfe MS, Bridgewater FH, Mullin EJ, Maddern GJ (2004) Useless and dangerous-fine needle aspiration of hepatic colorectal metastases. *BMJ* 328:507-8.
10. Clayton RA, Clarke DL, Currie EJ, Madhavan KK, Parks RW, Garden OJ (2003) Incidence of benign pathology in patients undergoing hepatic resection for suspected malignancy. *Surgeon* 1:32-8.
11. Pawlik TM, Scoggins CR, Zorzi D, Abdalla EK, Andres A, Eng C, Curley SA, Loyer EM, Muratore A, Mentha G, Capussotti L, Vauthey JN. (2005) Effect of surgical margin status on survival and site of recurrence after hepatic resection for colorectal metastases. *Ann Surg* 241:715-722.

12. Lyass S, Zamir G, Matot I, Goitein D, Eid A, Jurim O (2001) Combined colon and hepatic resection for synchronous colorectal liver metastases. *J Surg Oncol* 78:17-21.
13. Schmidt T, Koch M, Antolovic D, Reissfelder C, Schmitz-Winnenthal FH, Rahbari NN, Schmidt J, Seiler CM, Büchler MW, Weitz J (2008) Influence of two different resection techniques (conventional liver resection versus anterior approach) of liver metastases from colorectal cancer on hematogenous tumor cell dissemination – prospective randomized multicenter trial. *BMC Surgery* 8:6.
14. Liu CL, Fan ST, Cheung ST, Lo CM, Ng IO, Wong J (2001) Anterior approach versus conventional approach right hepatic resection for large hepatocellular carcinoma: a prospective randomized controlled study. *Ann Surg* 244:194-203.
15. Belghiti J, Guevara OA, Noun R, Saldinger PF, Kianmanesh R (2001) Liver hanging maneuver: a safe approach to right hepatectomy without liver mobilization. *J Am Coll Surg* 193:109-11.
16. Miyazono F, Takao S, Natsugoe S, Uchikura K, Kijima F, Aridome K, Shinchi H, Aikou T (1999) Molecular detection of circulating cancer cells during surgery in patients with biliary-pancreatic cancer. *Am J Surg* 177:475-9.
17. Gadžijev EM (2011) Surgical terminology of liver anatomy and liver resection. *BH Surg* 1:6-13.
18. Shiffman ML, Brown RS Jr, Olthoff KM, Everson G, Miller C, Siegler M, Hoofnagle JH (2002) Living donor liver transplantation: summary of a conference at The National Institutes of Health. *Liver Transpl* 8:174-88.
19. Vladov N, Vasilevski I, Takorov I, Mutafchiyski V, Sergeev S, Odiseeva E, Katarov K (2012) Rational surgical aggression in multimodal treatment of liver colorectal metastases. *Hepato-gastroenterology* 59:241-244.
20. Elias D (1998) Impact of tumor doubling time on the therapeutic strategy: application to so-called synchronous metastases of colorectal cancers. *ANN Chir* 52:413-20.
21. Doko M, Zovak M, Ledinsky M, Mijić A, Perić M, Kopljar M, Culinović R, Rode B, Doko B (2000) Safety of simultaneous resections of colorectal cancer and liver metastases. *Coll Antropo* 24:381-90.

22. Peeters CF, de Waal RM, Wobbes T, Westphal JR, Ruers TJ (2006) Outgrowth of human liver metastases after resection of the primary colorectal tumor: a shift in the balance between apoptosis and proliferation. *Int J Cancer* 119:1249-53.
23. Mentha G, Roth AD, Terraz S, Giostra E, Gervaz P, Andres A, Morel P, Rubbia-Brandt L, Majno PE (2008) 'Liver first' approach in the treatment of colorectal cancer with synchronous liver metastases. *Dig Surg* 25:430-5.
24. Takemura M, Osugi H, Takada N, Kinoshita H, Higashino M (2003) Immunologic effects of allogeneic versus autologous blood transfusion in patients undergoing radical oesophagectomy. *Eur Surg Res* 35:115-22.
25. Zavod za kliničku farmakologiju, Klinički zavod za kliničku i molekularnu biologiju KBC Zagreb (2012) Smjernice za primjenu antimikrobnih lijekova. 34-35.
26. Jaeck D, Oussoultzoglou E, Rosso E, Greget M, Weber JC, Bachellier P (2004) A two-stage hepatectomy procedure combined with portal vein embolization to achieve curative resection for initially unresectable multiple and bilobar colorectal liver metastases. *Ann Surg* 240:1037-49.
27. Madoff DC, Hicks ME, Vauthey JN, Charnsangavej C, Morello FA Jr, Ahrar K, Wallace MJ, Gupta S (1997) Transhepatic portal vein embolization: anatomy, indications, and technical consideration. *Radiographics* 22:1063-76.
28. Kubota K, Makuuchi M, Kusaka K (1997) Measurement of liver volume and hepatic functional reserve as a guide to decision-making in resectional surgery for hepatic tumors. *Hepatology* 26:1176-1181.
29. Elias D, Ouellet JF, Bellon N, Pignon JP, Pocard M, Lasser P (2002) Percutaneous radiofrequency thermoablation as an alternative to surgery for treatment of liver tumour recurrence after hepatectomy. *Br J Surg* 89:752-6.
30. Capussotti L, Muratore A, Baracchi F, Lelong B, Ferrero A, Regge D, Delpero JR (2008) Portal vein ligation as an efficient method of increasing the future liver remnant volume in the surgical treatment of colorectal metastases. *Arch Surg* 143:978-82.
31. Shah DR, Green S, Elliot A, McGahan JP, Khatri VP (2013) Current oncologic applications of radiofrequency ablation therapies. *World J Gastrointest Oncol* 5:71-80.

32. Abdalla EK, Vauthey JN, Ellis LM, Ellis V, Pollock R, Broglio KR, Hess K, Curley SA (2004) Recurrence and outcomes following hepatic resection, radiofrequency ablation, and combined resection/ablation for colorectal liver metastases. *Ann Surg* 239:818-25.
33. Rang HP, Dale MM, Ritter JM, Moore PK (2006) *Farmakologija*. Zagreb: Golden marketing-Tehnička knjiga 693-709.
34. Vrhovac B, Jakšić B, Reiner Ž, Vucelić B (2008) *Interna medicina*. Zagreb: Naklada Ljevak 323-327.
35. Braun AH, Achterrah W, Wilke H (2004) New systemic frontline treatment for metastatic colorectal carcinoma. *Cancer* 100:1558-1577.
36. Adam R, Delvart V, Pascal G, Valeanu A, Castaing D, Azoulay D, Giacchetti S, Paule B, Kunstlinger F, Ghémard O, Levi F, Bismuth H (2004) Rescue surgery for unresectable colorectal liver metastases downstaged by chemotherapy: a model to predict long-term survival. *Ann Surg* 240:644-57.
37. Benoist S, Brouquet A, Penna C, Julié C, El Hajjam M, Chagnon S, Mityr E, Rougier P, Nordlinger B (2006) Complete response of colorectal liver metastases after chemotherapy: does it mean cure? *J Clin Oncol* 24:3939-45.
38. Ghanaati H, Mohammadzadeh V, Mohammadzadeh A, Firouznia K, Mohammadzadeh M, Motevali M, Kadivar S, Mohammadzadeh MA, Dargahi A, Jalali AH, Shakiba M, Azadeh P (2012) Efficacy of transarterial chemoembolization on lesion reduction in colorectal liver metastases. *Acta Med Iran* 50:535-40.
39. Cardona K, Donataccio D, Peter Kingham T, Allen PJ, Dematteo RP, Fong Y, Jarnagin WR, Cercek A, Kemeny NE, D'Angelica MI (2013) Treatment of Extensive Metastatic Colorectal Cancer to the Liver with Systemic and Hepatic Arterial Infusion Chemotherapy and Two-Stage Hepatic Resection: The Role of Salvage Therapy for Recurrent Disease. *Ann Surg Oncol* 21:815-21.
40. Liang YH, Shao YY, Chen JY, Liang PC, Cheng AL, Lin ZZ (2013) Modern prospection for hepatic arterial infusion chemotherapy in malignancies with liver metastases. *Int J Hepatol, Epub*.

41. Gigot JF, Glineur D, Santiago Azagra J, Goergen M, Ceuterick M, Morino M, Etienne J, Marescaux J, Mutter D, van Krunckelsven L, Descottes B, Valleix D, Lachachi F, Bertrand C, Mansvelt B, Hubens G, Saey JP, Schockmel R (2002) Hepatobiliary and Pancreatic Section of the Royal Belgian Society of Surgery and the Belgian Group for Endoscopic Surgery. Laparoscopic liver resection for malignant liver tumors: preliminary results of a multicenter European study. *Ann Surg* 236:90-7.
42. Edwin B, Mala T, Gladhaug I, Fosse E, Mathisen Y, Bergan A, Søreide O (2001) Liver tumors and minimally invasive surgery: a feasibility study. *J Laparoendosc Adv Surg* 11:133-9.

## 8. ŽIVOTOPIS

Rođen sam 04.listopada 1990 godine u Zagrebu gdje sam maturirao 2008 godine (II gimnazija). Za studij medicine opredijelio sam se već u ranoj mladosti. Potječem iz liječničke obitelji, otac, mr.sc. Miran Bezjak dr.med, liječnik subspecijalist digestivne kirurgije te djed po ocu prof.dr.sc. Branko Bezjak, specijalist za zarazne bolesti posvetili su svoj život medicini i znanstvenome radu. Majka Ljerka Maltarić Bezjak je u drugim granama te je prof. francuskog jezika i književnosti i talijanskog jezika.

Redovan sam student šeste godine Medicinskog fakulteta u Zagrebu. Za vrijeme studija obavljao sam djelatnost demonstratora na Katredri za medicinsku fiziku i biofiziku te Katedri za patologiju. Također sam se bavio znanstvenim radom. Na Zavodu za patologiju Kliničke bolnice „Sestre milosrdnice“ pod mentorstvom prof.dr.sc. Bože Krušlina 2011 godine sudjelujem na 22.Međunarodnom simpoziju komparativne patologije Ljudevit Jurak sa plakatom „Tubulocistic carcinoma of the kidney“ iz kojega je kasnije nastao članak koji trenutno čeka na objavu. Također u ožujku 2012 godine sudjelujem na 4. Okruglom stolu o apoptozi s radom „Apoptotsko-mitotski omjer u bazaliomima kože te karcinomima i onkocitomima bubrega“, a u siječnju 2014 godine u časopisu Acta Medica Croatica objavljen je uradak „Mijelolipomi nadbubrežne žlijezde-prikaz serije od 15 bolesnika“.

Osim akademskih nastojanja njegujem i druge interese. Završio sam osnovnu glazbenu školu „Pavao Markovac“ u Zagrebu gdje sam učio svirati klavir te informatičku školu „Proanima“ također u Zagrebu. Od desete godine treniram tenis na Šalati u klubu „Top tenis“, a također sam član skijaškog kluba „Ski klub Zagreb“.