

# Podjela i modaliteti liječenja kongenitalnih anomalija šake

---

Tucaković, Hrvoje

Master's thesis / Diplomski rad

2015

Degree Grantor / Ustanova koja je dodijelila akademski / stručni stupanj: **University of Zagreb, School of Medicine / Sveučilište u Zagrebu, Medicinski fakultet**

Permanent link / Trajna poveznica: <https://um.nsk.hr/um:nbn:hr:105:463189>

Rights / Prava: [In copyright](#) / [Zaštićeno autorskim pravom.](#)

Download date / Datum preuzimanja: **2024-07-30**



Repository / Repozitorij:

[Dr Med - University of Zagreb School of Medicine Digital Repository](#)



**SVEUČILIŠTE U ZAGREBU  
MEDICINSKI FAKULTET**

**Hrvoje Tucaković**

**Podjela i modaliteti liječenja kongenitalnih  
anomalija šake**

**DIPLOMSKI RAD**



**Zagreb, 2015.**

Ovaj diplomski rad rađen je na Specijalističkom zavodu za kirurgiju šake Klinike za plastičnu, rekonstrukcijsku i estetsku kirurgiju Medicinskog fakulteta u Zagrebu, KB Dubrava i predan je na ocjenu u akademskoj godini 2014./2015.

Mentor: prof. dr. sc. Rado Žic

Popis i objašnjenje kratica korištenih u radu:

BMP – eng. bone morphogenetic protein

CMC – eng. carpometacarpal

DIP – eng. distal interphalangeal

ECRL – lat. musculus extensor carpi radialis longus

FCR – lat. musculus flexor carpi radialis

FCU – lat. musculus flexor carpi ulnaris

FDS – lat. musculus flexor digitorum superficialis

FGF – eng. fibroblast growth factor

FPB – lat. musculus flexor pollicis brevis

FPL – lat. musculus flexor pollicis longus

IP – eng. interphalangeal

MCP – eng. metacarpophalangeal

PIP – eng. proximal interphalangeal

# Sadržaj

<b>1. Sažetak</b>	
<b>2. Summary</b>	
<b>3. Uvod .....</b>	<b>1</b>
<b>4. Embriologija razvoja ekstremiteta .....</b>	<b>7</b>
<b>5. Epidemiologija .....</b>	<b>8</b>
<b>6. Anomalije i liječenje .....</b>	<b>9</b>
6.1. Poremećaji formacije dijelova .....	9
6.2. Poremećaji diferencijacije i razdvajanja.....	19
6.3. Udvostručenja .....	23
6.4. Prerastanje dijelova šake (makrodaktilija) .....	26
6.5. Zaostajanje u rastu.....	27
6.6. Kongenitalni sindrom prstena .....	31
6.7. Generalizirane skeletne anomalije i fleksijski deformiteti .....	33
<b>7. Sindromi udruženi s anomalijama šake.....</b>	<b>38</b>
<b>8. Zahvale.....</b>	<b>40</b>
<b>9. Literatura.....</b>	<b>41</b>
<b>10. Životopis .....</b>	<b>48</b>

## 1. Sažetak

Podjela i modaliteti liječenja kongenitalnih anomalija šake

Tucaković Hrvoje, Žic Rado

**Sažetak:** Urođene anomalije šake predstavljaju izazov za rekonstruktivnu kirurgiju te postizanje zadovoljavajućeg estetskog i funkcionalnog rezultata u pacijenata. Ispravna klasifikacija je prvi korak za uspješno liječenje. Godinama nije postojala jedinstvena podjela koja u potpunosti objedinjuje embriološke i anatomske aspekte anomalija. Swansonova klasifikacija u sedam skupina bila je glavni kriterij više od 40 godina, no u 2014. godini, Međunarodna federacija društava za kirurgiju šake (*International Federation of Societies for Surgery of the Hand - IFSSH*) odobrila je novu klasifikaciju koju su osmislili Oberg, Manske i Tonkin, a koja koristi osnovne odrednice: malformacije, deformacije i displazije. Iako najnovija podjela ne nudi nove terapijske smjernice za kirurgiju pojedinih poremećaja, ona predstavlja bolji uvid u vezu između embrioloških mehanizama nastanka pojedinih. Zbog naglaska na kirurškom liječenju, ovaj pregledni rad je pisan uglavnom po Swansonovoj klasifikaciji i prema učestalosti anomalija podijeljen je na poglavlja u kojima su opisani i uspoređeni dijagnostički, kirurški modaliteti zbrinjavanja, kao i metode fizikalne medicine. Opisane su najčešće primjenjivane tehnike plastične, mikrovaskularne i ortopedske kirurgije. Zbog specifične dobi pacijenata, treba uzeti u obzir anesteziološke osobitosti, vrijeme zahvata i psihocijalne aspekte anomalija. Dio anomalija se javlja u sklopu sindroma, u nekima je poremećaj šake ključan element, dok je drugdje jedna u nizu anomalija. Epidemiološki podaci su skupljeni iz četiriju velikih populacijskih studija u Škotskoj, Švedskoj, Australiji i Finskoj. Nažalost, u Hrvatskoj ne postoji dovoljna količina podataka vezanih uz ovu problematiku.

Ključne riječi: kongenitalne anomalije šake kirurgija

## 2. Summary

Congenital anomalies of the hand: classification and treatment

Tucakovic Hrvoje, Zic Rado

**Summary:** Congenital anomalies of the hand present challenge for reconstructive surgery and for the achievement of adequate esthetic and functional results in patients. The correct classification is the first step towards successful treatment. For many years there was no unique classification system that would completely unite embryological and anatomical aspects of anomalies. The Swanson's classification into seven groups was the main treatment guideline for more than 40 years. In 2014, The International Federation of Societies for Surgery of the Hand (IFSSH) approved new classification from Oberg, Manske and Tonkin which uses general headings: malformations, deformations and dysplasias. Although the new classification does not offer new surgical algorithms, it offers a better point of view on embryological mechanisms of anomalies. Putting the surgical aspects in first place, this clinical review is divided in chapters according to groups of most common anomalies in which diagnosis, surgery and physical treatment options are presented and compared. The most commonly used techniques of plastic, microvascular and orthopedic surgery are described. Taking into account specific age of patients, anesthesia concerns, appropriate timing of surgery and psychosocial aspects of anomalies must be considered. The anomalies occur as part in many syndromes, in some cases as the main feature, in others are one of many disorders. Epidemiological data was collected from four population studies in Scotland, Sweden, Australia and Finland. Unfortunately, there is insufficient data of congenital anomalies of the hand in Croatia.

Key words: congenital anomalies hand surgery

### 3. Uvod

Postoji nekoliko sustavnih klasifikacija anomalija gornjeg ekstremiteta: od primitivne, samo na lake i teške (Saint-Hilaire 1829); nešto naprednije koja je razlikovala ektromeliju (nedostatak čitavog uda), fokomeliju (nedostatak dijelova uda) i hemimeliju (Saint-Hilaire 1932); te kasnije, namijenjene kirurzima radi lakših terapijskih odluka (Swanson 1964), koja je utemeljena je na anatomskim i kliničkim obilježjima zajedno s pretpostavljenim embriološkim mehanizmom nastanka (Lösch et al. 1984). Novija sistematizacija anomalija šake je kombinacija anatomskih i embrioloških značajki (Manske et al. 2009; Oberg et al. 2010) te je iskorištena da bi se stvorila posljednja (Oberg et al. 2011), prihvaćena u veljači 2014. od IFSSH kao službena. Naziva se „OMT“ klasifikacija, i koristi tri glavne odrednice: malformacije, deformacije i displazije. Na taj način shema obuhvaća morfološke značajke i embriološke mehanizme nastanka.

Malformacije su poremećaji razvoja i/ili diferencijacije te predstavljaju najčešći oblik anomalija gornjeg ekstremiteta (Ekblom et al. 2014). Razlikuju se malformacije cijelog gornjeg ekstremiteta i zone rasta šake ovisno o pogođenom mjestu tijekom embriogeneze.

Deformacije se javljaju nakon normalnog razvoja i diferencijacije te s aspekta intervencije, postoji veća vjerojatnost da su prisutna normalno strukturirana tkiva (Laub 2015). Dismorfolozi također govore o disrupcijama koje označavaju oštećenja već postojećih normalnih tkiva. Za svrhu klasifikacije, deformacije u užem smislu riječi i disrupcije su svrstane u zajednički klaster „deformacije“.

Displazije su abnormalnosti u razvoju i diferencijaciji koje zahvaćaju samo izolirana tkiva, npr. neuralno, vaskularno, vezivno.

Za potrebe ovog rada, zbog češće kliničke primjene i didaktičkih razloga poglavlja su pisana u skladu sa Swansonovom klasifikacijom.



**Tablica 1.** Usporedba Swansonove i nove IFSSH klasifikacije kongenitalnih anomalija šake. Preuzeto iz: Laub DJ (2015). *Congenital Anomalies of the Upper Extremity* New York: Springer.

<p>I. Poremećaji formacije dijelova/ zastoj razvoja</p> <ul style="list-style-type: none"> <li>– Transverzne deficijencije</li> <li>– Longitudinalne deficijencije</li> </ul> <p>II. Greške razdvajanja ili diferencijacije dijelova</p> <ul style="list-style-type: none"> <li>– Deficijencije mekih tkiva</li> <li>– Skeletne deficijencije</li> </ul> <p>III. Udvostručenja</p> <ul style="list-style-type: none"> <li>– Radijalna polidaktilija</li> <li>– Centralna polidaktilija</li> <li>– Ulnarna polidaktilija</li> <li>– Zrcalna šaka/Ulnarna dimelija</li> </ul> <p>IV. Prerastanje dijelova šake</p> <ul style="list-style-type: none"> <li>– Hemihipertrofija</li> <li>– Makrodaktilija</li> </ul> <p>V. Zaostajanje u rastu</p> <ul style="list-style-type: none"> <li>– Hipoplastična šaka</li> <li>– Brahimetakarpija</li> <li>– Brahidaktilija</li> </ul> <p>VI. Sindrom konstriksijske vrpce (prstena)</p> <p>VII. Generalizirane skeletne anomalije i fleksijski deformiteti</p>	<p>I. Malformacije</p> <p>A. Abnormalna os formacije/diferencijacije čitave ruke</p> <ol style="list-style-type: none"> <li>1. Proksimalno-distalna os</li> <li>2. Radialno-ulnarna (antero-posteriorna) os</li> <li>3. Dorzalno-ventralna os</li> <li>4. Nespecifična os</li> </ol> <p>B. Abnormalna os formacije/diferencijacije zone rasta šake</p> <ol style="list-style-type: none"> <li>1. Proksimalno-distalna os</li> <li>2. Radijalno-ulnarna (antero-posteriorna) os</li> <li>3. Dorzalno-ventralna os</li> <li>4. Nespecifična os</li> </ol> <p>II. Deformacije</p> <p>A. Sindrom konstriksijske vrpce</p> <p>B. Škljocavi prsti</p> <p>C. Druge nesvrstane deformacije</p> <p>III. Displazije</p> <p>A. Hipertrofija</p> <ol style="list-style-type: none"> <li>1. Cijele ruke</li> <li>2. Dijela ruke</li> </ol> <p>B. Tumori</p> <ol style="list-style-type: none"> <li>1. Vaskuarni</li> <li>2. Neurološki</li> <li>3. Vezivnog tkiva</li> <li>4. Koštanog tkiva</li> </ol> <p>IV. Sindromi</p>
---	--

**Tablica 2.** IFSSH(OMT) klasifikacija kongenitalnih anomalija šake . Preuzeto iz: Laub DJ (2015)

*Congenital Anomalies of the Upper Extremity* New York: Springer.

<p><b>I. MALFORMACIJE</b></p> <p>A. Abnormalna os formacije/diferencijacije - čitav gornji ud</p> <p>1. Proksimalno - distalna os</p> <ul style="list-style-type: none"><li>(i) Brahimelija s brahidaktilijom</li><li>(ii) Simbrahidaktilija<ul style="list-style-type: none"><li>(a) Polandov sindrom</li><li>(b) Čitav ekstremitet (osim Polandovog sindroma)</li></ul></li><li>(iii) Transverzni defekti<ul style="list-style-type: none"><li>(a) Amelija</li><li>(b) Na razini klavikule/skapule</li><li>(c) Na razini humerusa (iznad lakta)</li><li>(d) Na razini podlaktice (ispod lakta)</li><li>(e) Na razini ručnog zgloba<ul style="list-style-type: none"><li>(sa zahvaćanjem nadlaktice/ podlaktice)</li></ul></li><li>(f) Na razini metakarpusa (sa zahvaćanjem nadlaktice/ podlaktice)</li><li>(g) Na razini falangi (proksimalnih/ srednjih/ distalnih)</li></ul></li><li>(iv) Intersegmentalne deficijencije<ul style="list-style-type: none"><li>(a) Proksimalna (humeralna - rizomelijska)</li><li>(b) Distalna (podlaktična - mezomelijska)</li><li>(c) Totalna (fokomelija)</li><li>(v) Udvostručenje čitavog ekstremiteta/ utrostručenje</li></ul></li></ul> <p>2. Radijalno-ulnarna (antero-posteriorna) os</p> <ul style="list-style-type: none"><li>(i) Radijalna longitudinalna deficijencija - hipoplazija palca</li><li>(ii) Ulnarna longitudinalna deficijencija</li><li>(iii) Ulnarna dimelija</li><li>(iv) Radio-ulnarna sinostoza</li><li>(v) Kongenitalna dislokacija glave radijusa</li><li>(vi) Humeroradijal na sinostoza - ankiloza lakta</li></ul> <p>3. Dorzalno-ventralna os</p> <ul style="list-style-type: none"><li>(i) Ventralna dimelijaa<ul style="list-style-type: none"><li>(a) Fuhrmann/ Al-Awadi/ Raas-Rothschild sindrom</li><li>(b) Nail-patella sindrom</li></ul></li><li>(ii) Odsutni/ hipoplastični ekstenzori/ fleksori</li></ul> <p>4. Neodređena os</p> <ul style="list-style-type: none"><li>(i) Rame<ul style="list-style-type: none"><li>(a) Nespušteno (Sprengel)</li><li>(b) Abnormalni mišići ramena</li><li>(c) Ostalo</li></ul></li><li>(ii) Artrogripoza</li></ul> <p>B. Abnormalna os formacije/ diferencijacije - ploča rasta šake</p> <p>1. Proksimalno-distalna os</p> <ul style="list-style-type: none"><li>(i) Brahidaktilija (bez zahvaćanja nadlaktice/ podlaktice)</li><li>(ii) Simbrahidaktilija (bez zahvaćanja nadlaktice/ podlaktice)</li><li>(iii) Transverzni defekti (bez zahvaćanja nadlaktice/ podlaktice)<ul style="list-style-type: none"><li>(a) Na razini ručnog zgloba<ul style="list-style-type: none"><li>(odsutne proksimalne karpalne kosti / na razini proksimalnih karpalnih kostiju/ na razini</li></ul></li></ul></li></ul>
---

<ul style="list-style-type: none"> <li>distalnih karpalnih kostiju)</li> <li>(b) Na metakarpalnoj razini</li> <li>(c) Na razini falangi (proksimalnih/ srednjih/ distalnih)</li> </ul> <p>2. Radio-ulnarna (antero-posteriorna) os</p> <ul style="list-style-type: none"> <li>(i) Radijalna deficijencija (zahvaćen palac bez zahvaćanja nadlaktice/ podlaktice)</li> <li>(ii) Ulnarna deficijencija (bez zahvaćanja nadlaktice/ podlaktice)</li> <li>(iii) Radijalna polidaktilija</li> <li>(iv) Trifalangijalni palac</li> <li>(v) Ulnarna dimelija (<i>eng. mirror hand</i> - bez zahvaćanja nadlaktice/ podlaktice)</li> <li>(vi) Ulnarna polidaktilija</li> </ul> <p>3. Dorzalno-ventralna os</p> <ul style="list-style-type: none"> <li>(i) Dorzalna dimelija (palmarni nokat)</li> <li>(ii) Ventralna (palmarna) dimelija (uključujući hipoplastičan/ aplastičan nokat)</li> </ul> <p>4. Neodređena os</p> <ul style="list-style-type: none"> <li>(i) Meka tkiva <ul style="list-style-type: none"> <li>(a) Sindaktilija</li> <li>(b) Kamptodaktilija</li> <li>(c) Kongenitalni fleksijski deformitet palca (<i>eng. clasped thumb</i>)</li> <li>(d) Distalna artrogripoza</li> </ul> </li> <li>(ii) Skeletne deficijencije <ul style="list-style-type: none"> <li>(a) Klinodaktilija</li> <li>(b) Kirnerov deformitet</li> <li>(c) Sinostoza/ simfalangizam (karpalna/ metakarpalna/ falangijalna)</li> </ul> </li> <li>(iii) Složeni poremećaji <ul style="list-style-type: none"> <li>(a) Kompleksna sindaktilija</li> <li>(b) Centralna sinpolidaktilija</li> <li>(c) Rascjep šake</li> <li>(d) Apertova šaka</li> <li>(e) Ostalo</li> </ul> </li> </ul>
<b>II. DEFORMACIJE</b>
<ul style="list-style-type: none"> <li>A. Sindrom konstriksijske vrpce (prstena)</li> <li>B. Škljocavi prst (<i>eng. trigger finger</i>)</li> <li>C. Drugdje nesvrstane deformacije</li> </ul>
<b>III. DISPLAZIJE</b>
<ul style="list-style-type: none"> <li>A. Hipertrofije <ul style="list-style-type: none"> <li>1. Čitavog uda <ul style="list-style-type: none"> <li>(i) Hemihipertrofija</li> <li>(ii) Aberantni fleksorni/ ekstenzorni/ intrinzični mišići</li> </ul> </li> <li>2. Dijela uda <ul style="list-style-type: none"> <li>(i) Makrodaktilija</li> <li>(ii) Aberantna intrinzična muskulatura šake</li> </ul> </li> </ul> </li> <li>B. Tumori <ul style="list-style-type: none"> <li>1. Vaskularni <ul style="list-style-type: none"> <li>(i) Hemangiomi</li> <li>(ii) Malformacije</li> </ul> </li> </ul> </li> </ul>

- (iii) Ostali
- 2. Neurološki
  - (i) Neurofibromatoza
  - (ii) Ostali
- 3. Veživnog tkiva
  - (i) Juvenilni aponeurotički fibrom
  - (ii) Infantilni digitalni fibrom
  - (iii) Ostali
- 4. Koštani
  - (i) Osteohondromatoza
  - (ii) Enhondromatoza
  - (iii) Fibrozna displazija
  - (iv) Epifizealne abnormalnosti
  - (v) Ostali

#### IV. **SINDROMI**

##### A. Specifični

1. Akrofacijalna disostoza
2. Apert
3. Al-Awadi/ Raas-Rothschild/ Schinzel fokomelija
4. Baller-Gerold
5. Bardet-Biedl Carpenter
6. Catel-Manzke
7. Sindrom konstriksijske vrpce (prstena)
8. Cornelia de Lange (tipovi 1-5)
9. Crouzon
10. Down
11. Ektrodaktilija-ektodermalna displazija-rascjep
12. Fanconijeva pancitopenija
13. Fuhrmann
14. Goltz
15. Gorlin
16. Greigova cefalopolisindaktilija
17. Hajdu-Cheney
18. Hemifacijalna mikrosomija (Goldenhar sindrom)
19. Holt-Oram
20. Lakrimoaurikulodontodigitalni (Levy-Hollister)
21. Larsen
22. Leri-Weill dishondrosteoza
23. Moebius sekvenca
24. Multiple Synostoses
25. Nokat-patella
26. Noonan
27. Okulodontodigitalna displazija
28. Orofacijalnodigitalni
29. Otopalatodigitalni
30. Pallister-Hall
31. Pfeiffer
32. Poland
33. Proteus

34. Roberts-SC Phocomelia
35. Rothmund-Thomson
36. Rubinstein-Taybi
37. Saethre-Chotzen
38. Trombocitopenija i odsutan radijus
39. Townes-Brock
40. Trihorinofalangijalni (tipovi 1-3)
41. Ulnomamarni
42. VACTERLS asocijacija

**B. Ostali**

Lista A. sadrži klinički česte sindrome. Mnogi drugi udruženi s anomalijom ekstremiteta su sadržani pod "B. Ostali"

## 4. Embriologija razvoja ekstremiteta

Embriološki razvoj ekstremiteta se odvija istovremeno u tri anatomske osi: od proksimalno prema distalno, dorzalno prema palmarno i anteriorno prema posteriorno (gdje razlikujemo preaksijalno i postaksijalno).

Apikalni ektodermalni greben čini zadebljanje ektoderma na vodećoj strani osnove uda koje zajedno s podležećim mezenhimalnim stanicama sudjeluje u diferencijaciji proksimalno-distalne osi. (Beatty 1985)

Dorzalni ektoderm sudjeluje u razvoju dorzalne i palmarne ravnine, stvarajući fleksorne i ekstenzorske površine cijelom dužinom ruke (Vogel et al. 1995).

Zonu polarizirajuće aktivnosti čine nakupine mezenhimalnih stanica na preaksijalnoj površini osnove uda koje utječu na gradijent signalnih proteina po antero-posteriornoj osi (Summerbell 1979).

Osnova uda počinje kao izdanak iz ventrolateralnog zida embrija i javlja se 30.-og dana gestacije (Uthoff 1990). Lociran je u razini petog do sedmog cervikalnog somita. Tijekom embriogeneze, morfogeneza donjih udova zaostaje 1-2 dana za gornjim udovima. 33.-eg dana gestacije, počinje razvoj cirkulacije kroz ekstremitet. Apikalno se nalazi zona rasta šake na kojoj su razvijeni prsti vidljivi 44.-og dana i razaznaju se interdigitalni mezenhimalni odjeljci, koji do 52.-og dana propadaju apoptozom. Kasnija resorpcija tkiva između prstiju uzrokovana je otpuštanjem lizosomalnih enzima (Omi & Ide 1996). Do sedmog tjedna gestacije, osnova uda se rotira za 90 stupnjeva oko svoje duge osi i lakat dolazi dorzalno. Embriogeneza je kompletna do osmog tjedna gestacije nakon čega ekstremitet nastavlja rasti po veličini, a enhondralni osifikacijski centri zamjenjuju kartilaginozne elemente kako bi se dovršio razvoj uda.

## 5. Epidemiologija

Postoje 4 studije ukupne populacije koje pokazuju epidemiološke značajke kongenitalnih anomalija gornjeg ekstremiteta u Škotskoj (Rogala et al. 1974), Zapadnoj Australiji (Giele et al. 2001), Švedskoj (Ekblom et al. 2010) i Finskoj (Koskimies et al. 2011).

Škotsko istraživanje je pokazalo prevalenciju od 30 na 10000, a incidenciju anomalija 22.5 na 10000 živorođenih. 35% posto pogođenih osoba su imali druge anomalije.

11-godišnja studija iz zapadne Australije je pokazala prevalenciju od 19.76 na 10000 živorođenih. 46% pogođenih je imalo druge anomalije.

U Švedskoj je incidencija iznosila 21.5 na 10000 živorođene djece, a druge anomalije je imalo 23% pacijenata.

Finska studija je pokazala incidenciju anomalija u 5.26 na 10000 živorođenih.

Razlike između studija postoje zbog različitih klasifikacija prema kojima su rađene. Najčešće su pogreške razdvajanja i udvostručenja elemenata šake (Laub 2015).

## **6. Anomalije i liječenje**

### **6.1. Poremećaji formacije dijelova**

#### **6.1.1. Transverzni defekti**

Transverzni defekti gornjeg ekstremiteta se mogu javiti na bilo kojoj razini od ramena sve do falangi. Najčešće su na proksimalnoj trećini podlaktice i na ručnom zglobu. Na kraju takvog ekstremiteta se nalaze tkivni privjesci upitne vijabilnosti. Defekti se mogu javljati izolirano, unilateralno i sporadično (Lamb 1983). Smatra se da su rezultat vaskularne disrupcije u nekom trenutku embriogeneze (Hoyme et al. 1982). Glavna razlika transverznih defekata u odnosu na konstrikcijske sindrome na istoj razini je hipoplastičan proksimalni dio.

##### **6.1.1.1 Proksimalni transverzni defekti**

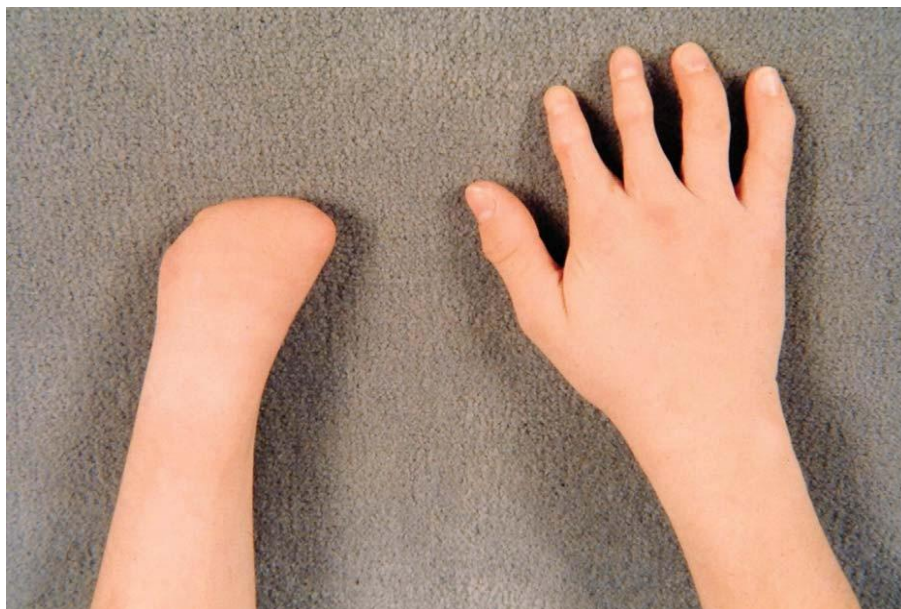Razlikuju se akarpija i kongenitalna amputacija podlaktice (Manske et al. 2009).

Akarpija. Urođeni nedostatak uda distalno od karpalnih kostiju.

Kongenitalna amputacija podlaktice ili deficijencija ispod razine lakta.

Ova podjela olakšava komunikaciju, ali nije kriterij za prognozu i terapiju, te isključuje embriološke aspekte nastanka anomalije.





**Slika 1.** Akarpija lijeve šake. Preuzeto iz: Manske P, Kerby C, Oberg J (2009) Classification and Developmental Biology of Congenital Anomalies of the Hand and Upper Extremity. *J Bone Joint Surg Am.*

*Liječenje.* Najčešće se svodi na protetikku (Lamb & Law 1987). Proteze mogu biti statičke ili dinamičke. Kontroliraju se ostatkom kostura ili mioelektričnim impulsima. Za djecu s defektom na razini ručnog zgloba ili metakarpusa se koristi volarna proteza. Pacijenti s bilateralnim defektima su primorani koristiti donje ekstremitete kako bi obavljali svakodnevne funkcije.

Kirurški tretman se svodi na uklanjanje nefunkcionalnih dijelova u obliku tkivnih privjesaka, te revizija amputacije kako bi proteza bolje odgovarala. U djece s bilateralnim defektima i oštećenim vidom se savjetuje Krukenbergova procedura kojom se odvaja distalna ulna od radijusa, kako bi se omogućila opozicija obje kosti prilikom supinacije u podlaktici (Swanson 1964).

#### 6.1.1.2. Interkalarna deficijencija (fokomelija)

Interkalarni defekti su djelomične transverznene deficijencije ekstremiteta. Klasificirani su 1960-ih u tri tipa.

Tip 1. Kompletna fokomelija. Potpuna deficijencija ruke i podlaktice sa šakom pričvršćenom direktno na trup.

Tip 2. Proksimalna fokomelija. Odsutan je humerus, a podlaktica i šaka se nastavljaju na trup.

Tip 3. Distalna fokomelija. Odsutna je podlaktica, a šaka se nastavlja na humerus.

#### 6.1.1.2. Transverzni zastoj razvoja distalno od metakarpalne razine

Razlikuje se brahidaktilija od simbrahidaktilije koja osim skraćanja uključuje i poremećaj diferencijacije tkiva pa izostaje adekvatno razdvajanje prstiju. Također razlikujemo izoliranu brahidaktiliju od brahidaktilije u skopu sindroma (*Vidi 7.3. Sindromi s brahidaktilijom*).

Brahidaktilija može biti uzrokovana odsustvom te slabijim ili nepravilnim razvojem falangi (brahifalangija), ili metakarpusa (brahimetakarpija) ili njihovom kombinacijom. Može zahvaćati sve ili samo pojedine prste. Izolirana brahidaktilija klasificirana je u tipove od A do E sa svojim podtipovima (Temtamy & McKusick 1978; Temtamy 1982).

Tip A-1. Brahimezofalangija II - V; brahifalangija I.

Tip A-2. Brahimezofalangija II.

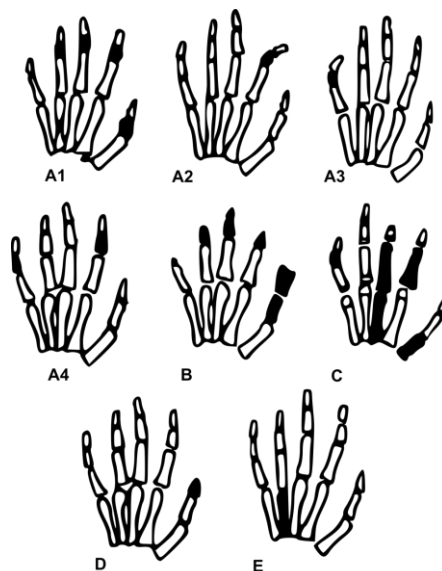
Tip A-3. Brahimezofalangija V.

Tip B. Aplazija terminalnih falangi II - V, hipoplazija srednjih falangi II - V, široka distalna falanga I.

Tip C. Brahimezofalangija II, III, V s hipersegmentacijom proksimalnih falangi II i III.

Tip D. Kratka, široka distalna falanga palca.

Tip E. Brahimetakarpija s brahimetatarzijom.

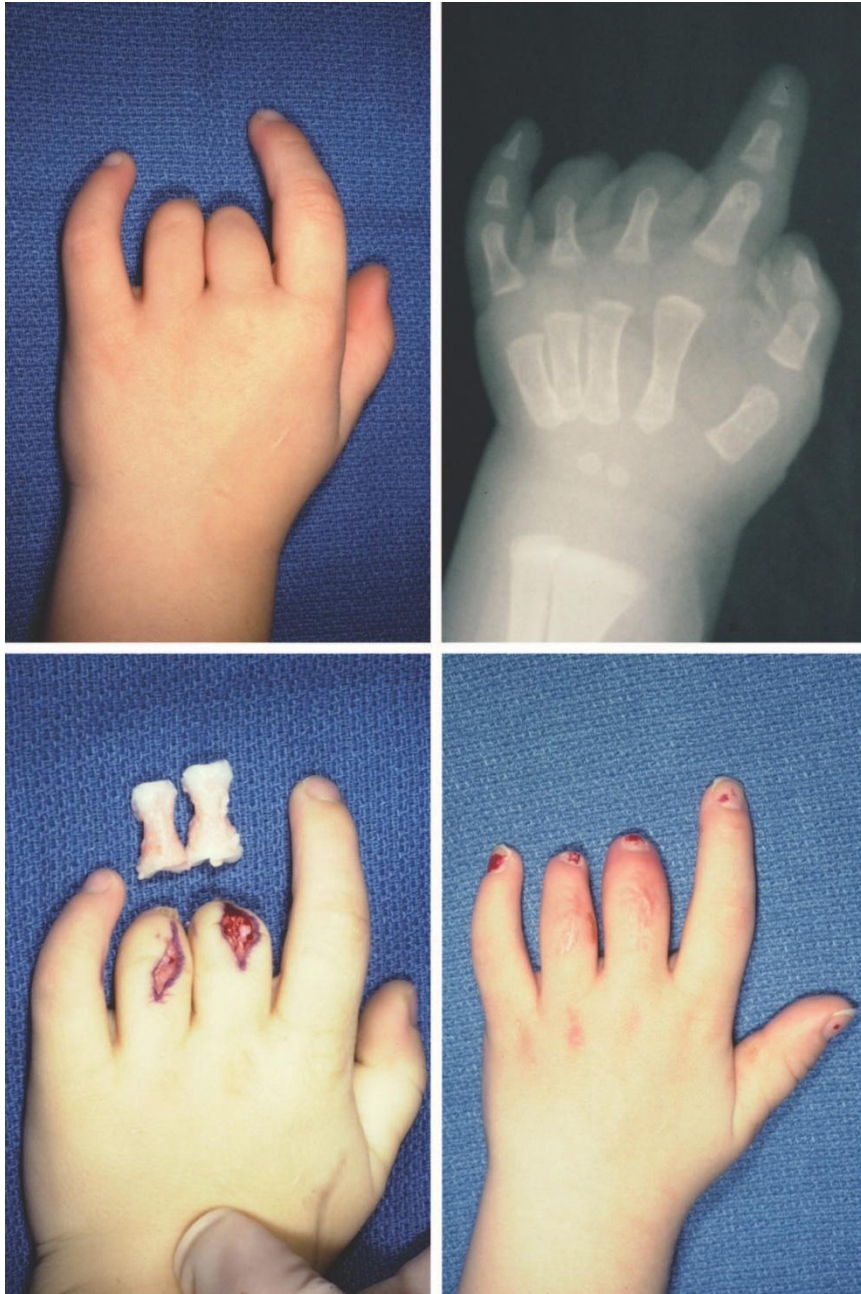

**Slika 2.** Tipovi brahidaktilije. Preuzeto sa:

<http://upload.wikimedia.org/wikipedia/commons/thumb/6/60/Brachydaktylia.svg/2000px-Brachydaktylia.svg.png> 4.5.2015.

*Liječenje.* Metakarpalno ili falangijalno produljivanje koristi principe distrakcijske osteogeneze kako bi se stvorila nova kost (Kessler & Baruch 1977). Distraktor se stavlja nakon osteotomije ili kortikotomije metakarpalnih kosti ili falangi te se kost produljuje 0.5 do 1 mm dnevno kroz 3 do 6 tjedana dok se ne postigne željena duljina prstiju. Rupa u kosti se može popuniti s regeneriranom kosti ili je potreban sekundarni autogeni ili alogeni koštani presadak.

Druga kirurška opcija je nadomještanje duljine nevaskularnim presatkom proksimalne falange drugog, trećeg i četvrtog nožnog prsta. Međutim, nema radova koji govore o rastu epifizne pukotine transplantirane falange. Preporučeno je operaciju raditi do 15 mjeseci starosti, kako bi se kolateralni ligamenti i tetive ponovno spojili i omogućili optimalne uvjete da pukotina ostane otvorena kako bi kost mogla dalje rasti (Radocha et al. 1993; Jones 2004).



**Slika 3.** Nevaskularni graftovi falangi nožnog prsta. (Gore) Transverzni poremećaj u rastu srednjeg prsta i prstenjaka na razini PIP zgloba. (Dolje, lijevo) Nevaskularni graftovi falangi II. i III.nožnog prsta. (Dolje, desno) Postoperativni rezultat. Preuzeto iz : Bates SJ, Hansen SL, Jones NF (2009) Reconstruction of Congenital Differences of the Hand. *Plast Reconstr Surg.*

Treća opcija je slobodni mikrovaskularni transfer nožnog prsta na šaku. Prvi transfer je učinio Nicoladoni za traumatski amputirani palac što zahtjeva višekratno operiranje kako bi se izvela dostatna vaskularizacija presatka (Nicoladoni 1897).

## 6.1.2. Longitudinalni defekti

### 6.1.2.1. Radijalni longitudinalni defekti (*eng. radial club hand*)

Klasifikaciju radijalnih defekata su izradili najprije Bayne i Klug (Bayne & Klug 1987), kao tipove I do IV na osnovu radioloških značajki radijusa. Kasnije je proširena i opisani su radijalno smješteni defekti karpusa (tip 0) i palca (tip N) (James et al. 1999). Najnovije, proširio ju je Goldfarb uključivši tip V (Goldfarb et al. 2006).

Tip 0. Radijus je normalne duljine. Skafoid i druge radijalne kosti su hipoplastične ili odsutne, što uzrokuje radijalnu angulaciju šake i karpusa. Ne pokazuju svi ručni zglobovi tipa 0 radijalnu angulaciju; nužne su kontrakture mišićno-tetivnog i mekog tkiva radijalne zglobne čahure za takav deformitet. Palac je hipoplastičan.

Tip N. Radijus i karpus su normalni. Defekti su ograničeni na palac. (*Vidi 6.6.1. Hipoplastični palac*)

Tip I. Kratak distalni radijus. Distalna porcija radijusa je do 2 mm kraća od distalnog kraja ulne. Proksimalni kraj je obično normalan, ali može postojati radio-ulnarna sinostoza ili kongenitalna dislokacija glavice radijusa.

Tip II. Hipoplastičan radijus. Radijus je hipoplastičan u potpunosti s formiranim proksimalnim i distalnim krajevima. Često ide s teškom angulacijom ulne.

Tip III. Parcijalni izostanak radijusa. Nema distalnog radijusa.

Tip IV. Kompletni izostanak radijusa

Tip V. Defekt proksimalnog radijusa. Proximalni defekt radijusa je isprva svrstan u fokomeliju. Frenz i O'Rahilly ga stavljaju među interkalarne defekte, jer je takve abnormalnost teško objasniti prema konceptima razvojne biologije. Ekstremiteti s tipom V radijalne uzdužne deficijencije imaju sljedeće karakteristike: abnormalan glenoid, odsutan proksimalni kraj humerusa, distalni kraj humerusa se uzglobljuje s ulnom te postoje abnormalnosti radijalne strane podlaktice. Klasifikacija olakšava komunikaciju, ali ne daje smjernice za liječenje niti prognostičke informacije. Pokušava uklopiti koncepte mehanizma razvoj anomalija.

*Liječenje.* Kirurškim tretmanom radijalnih longitudinalnih defekata se pokušava ostvariti bolji izgled i funkcija šake stabilizirajući karpus na ularnoj strani. U prošlosti su pokušani centralizacija karpusa preko ulne i umetanje koštih presadaka na mjesto odsutnog radijusa (Urban & Osterman 1990), ali je centralizacija karpusa na ulnu ostala definitivni tretman. Izvodi se obično u prvoj godini. Pristupa se incizijom za Z-plastiku na radijalnoj

strani ručnog zgloba kako bi se otpustio napeti kožni pokrov. Nakon prikazivanja n. medianusa, karpus se oslobađa radijalnih mišićnih struktura (titive FCR, ECRL) i centralizira se na ulnu. Po potrebi se uklanja os lunatum kako bi karpus odgovarao oblikom ulni. Koristi se uzdužni Steinmannov čavalo kako bi održao srednji prst uz ulnu idućih nekoliko mjeseci. Titive FCR, koje radijalno deformiraju premještaju se na ECU kako bi pomogle u ispravljanju karpusa.

Buck-Gramcko sugerira radijalizaciju karpusa u kojoj je deformitet korigiran s ulnarne strane tako da se ulna postavlja u ravninu II. metakarpalne kosti (Buck-Gramcko 1985). Preoperativno se može istegnuti karpus u ručnom zglobu kako bi se omogućilo pozicioniranje karpusa radijalno ili centralno bez potrebe za resekcijom karpalnih kostiju (Tonkin & Nanchahal 1995; Goldfarb et al. 2006).

Ako postoji značajna ulnarna devijacija, radi se osteotomija ili multiple osteotomije koje se fiksiraju Steinmannovim čavalom kako bi ispravile dugu os podlaktice.

#### 6.1.2.2. Ulnarni longitudinalni defekti (*eng. ulnar club hand*)

Ulnarni longitudinalni defekti se javljaju u jednog novorođenčeta na 100 tisuća živorođenih (Birch-Jensen 1949). Anomalije su često sporadične i nisu sindromski udružene s radijalnim deformacijama. Gotovo polovica pacijenata ima neki tip muskulo-skeletnih abnormalnosti uključujući kontralateralni gornji ekstremitet ili donje ekstremitete. Klinički se javlja u spektru od hipoplazije ulne s intaktnom epifizom do totalnog nedostatka ulne s radio-humeralnom sinostozom. U svakom slučaju, fibrozni tračak zamjenjuje nepostejću ulnu i postavlja se s ulnarne s ularne strane karpusa ili epifize distalnog radijusa. FCU nedostaje. Održani su n. medianus i n. ulnaris, no a. ulnaris često nedostaje (Carroll & Bowers 1977). Za razliku od radijalnog longitudinalnog defekta, ručni zglob je stabilan i najčešće s urednom funkcijom prstiju. Glava radijusa može biti dislocirana što dovodi do boli ili gubitka funkcije u laktu. U najtežim slučajevima, humerus je u unutrašnjoj rotaciji, a podlaktica pronirana, što kompromitira položaj ruke.

**Tablica 3.** Bayneova klasifikacija ulnarnih longitudinalnih defekata. Preuzeto iz: Bayne L (1998) *Ulnar Club Hand*. U: Green DP: *Operative Hand Surgery*. New York, Churchill Livingstone.

Tip 0	Deficijencija šake/ devijacija
Tip I	Nerazvijena ulna s 2 epifize
Tip II	Nedostaje dio ulne (češće distalni)
Tip III	Odsutna ulna
Tip IV	Radiohumeralna sinostoza
Postoje podtipovi svakog tipa na osnovu prvog interdigitalnog prostora: A = normalan B = blago sužen C = jako sužen (koštana sindaktilija) D = odsutan	

*Liječenje.* Ukoliko je riječ o blagoj devijaciji, tretman ulnarnog longitudinalnog defekta se sastoji od serijskih imobilizacija kako bi se ispravio položaj ručnog zgloba i lakta (Flatt 1994).

Ekscizija fibroznog tračka je indicirana u angulacija većih od 30 stupnjeva ili ako deformitet napreduje. Tračku se pristupa *lazy-S* incizijom, nakon čega se ekscidira od karpusa ili distalnog radijusa. Mogu se koristiti Kirschnerove žice kako bi se ručni zglob fiksirao. Nije potreban transfer tetiva, ali kod težih ukrivljenja je potrebna radijalna osteotomija kako kako bi se ispravila uzdužna os podlaktice. Ukoliko nema gubitka funkcije u laktu, proksimalna glavica radijusa se reseca i kreira se podlaktica s jednom kosti tako da se učini osteosinteza proksimalne ulne i preostalog distalnog radijusa (Smith & Lipke 1979).

U slučaju radio-humeralne sinostoze, radi se derotacijska osteotomija humerusa kako bi se ruka dovela u funkcionalniji položaj. Artroplastika lakta se ne savjetuje zbog niske uspješnosti zahvata (Smith & Lipke 1979).

#### 6.1.2.3. Centralni defekti ili rascjep šake (*eng. central ray deficiency, cleft hand*)

Rascjep šake se najprije klasificirao na tipični i atipični. Tipični je uzrokovan greškom razvoja III. prsta, distalno i uključujući III. metakarpalnu kost, što dovodi do V-oblika rascjepa. Susjedni prsti su često zahvaćeni u sindaktiliju s uskim interdigitalnim prostorom. Uzdužno postavljene kosti razdvajaju kažiprst i prstenjak. Atipični rascjep se smatra inačicom simbrahidaktilije. Središnji prsti su skraćeni ili odsutni, čest s mekotkivnim privjescima. Kliješta su raširena i ravna za razliku od V-oblika tipičnog rascjepa sa susjednim prstima u istoj ravnini. Nasljeđuje se najčešće autosomno dominantno s reduciranom penetracijom i

varijabilnom ekspresivnošću u članova obitelji. Može se javiti udruženo s kardijalnim, visceralnim, okularnim, auditornim i muskuloskeletnim abnormalnostima uključujući i rascjepljeno stopalo (Ogino 1990). Manske i Halikis su klasificirali rascjep šake na temelju zahvaćanja prvog interdigitalnog prostora, koji je najznačajniji pokazatelj funkcije šake i kriterij za kirurški tretman (Manske PR 1995). Flatt opisuje kliještastu šaku poput jastogovih kliješta kao „funkcionalnu, ali socijalnu katastrofu“ (Flatt 1977).

Tip I. Normalan interdigitalni prostor.

Tip II. Suženi interdigitalni prostor..

Tip III. Sindaktilija između kostiju.

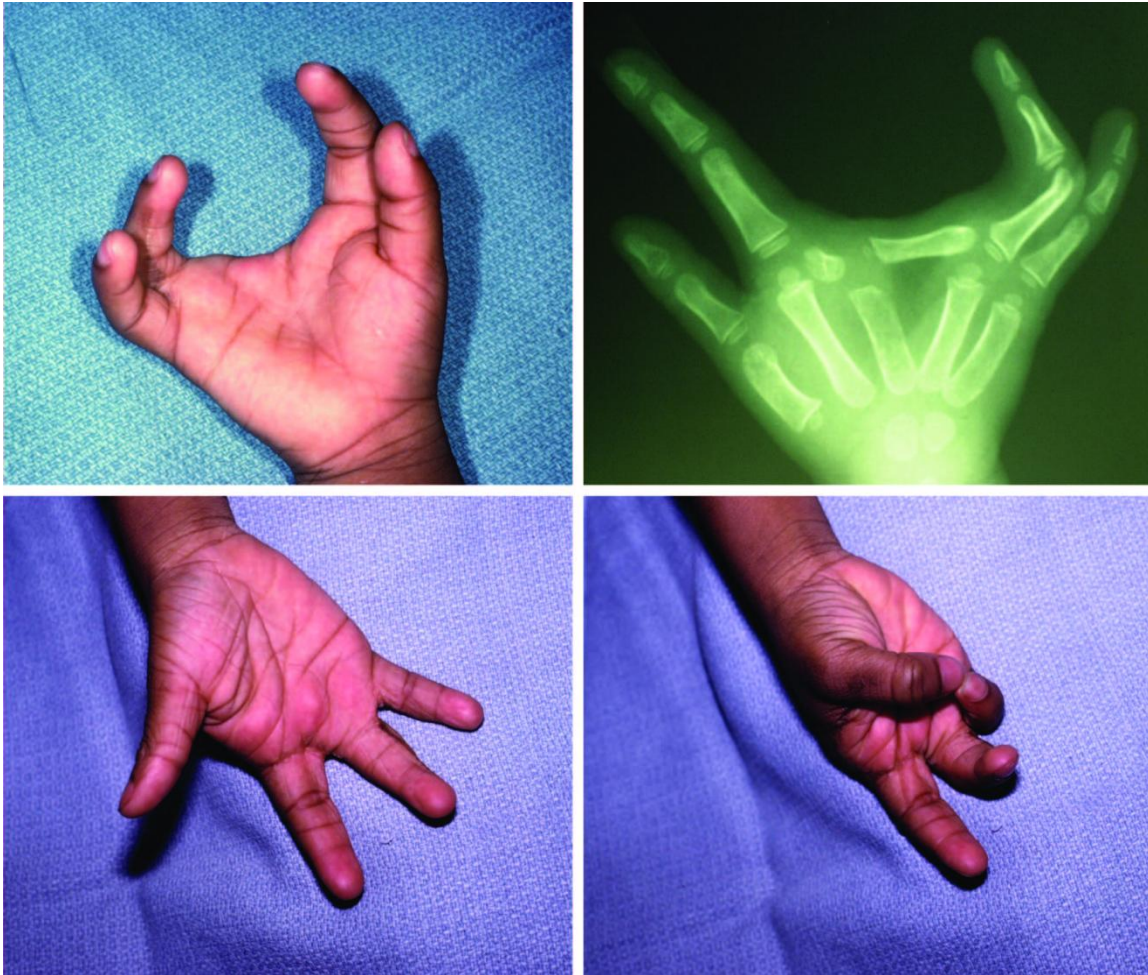
Tip IV. Zbijeni prsti zbog rascjepa.

Tip V. Izostanak interdigitalnih prostora.

*Liječenje.* Tretman se svodi na zatvaranje kliješta kako bi se poboljšao izgled šake i riješila sindaktilija koja može postojati. Poprečne kosti se uklanjaju, budući da bi svojim rastom razmicale kliješta. Ako su ularni rubni prsti sindaktilizirani mogu se razdvojiti prilikom zatvaranja kliješta. Snow-Littlerova procedura se koristi kako bi se razdvojila sindaktilija prvog interdigitalnog prostora tako da se prenese II. prst na metakarpalnu kost srednjeg prsta, čim se oslobađa interdigitalni prostor i zatvaraju kliješta istovremeno (Snow & Littler 1967).

Alternativno se mogu kliješta zatvoriti transpozicijom kažiprsta na poziciju srednjeg prsta što je prema nekima tehnički jednostavnije (Miura & Komada 1979).





**Slika 4.** Tipični rascjep jastgovih kliješta. (Gore, lijevo) Klinička prezentacija centralne deficijencije (Gore, desno) Rentgenski snimak iste šake. (Dolje, lijevo) Postoperativni izgled šake. (Dolje, desno) Uočite proširen prvi interdigitalni prostor i odličnu opoziciju palca. Preuzeto iz : Bates SJ, Hansen SL, Jones NF (2009) Reconstruction of Congenital Differences of the Hand. *Plast Reconstr Surg.*

## 6.2. Poremećaji diferencijacije i razdvajanja

### 6.2.1. Sindaktilija

Javlja se izolirano ili u sklopu drugih stanja u kojima je došlo do greške u formiranju ili do udvostručenja. Spada među najčešće malformacije s incidencijom jednog na 2000 živorođenih te je češća u bijele muške djece (MacCollum, 1940). U 50 posto slučajeva je bilateralna, od toga 10 do 40 posto ima pozitivnu obiteljsku anamnezu. Nasljeđuje se autosomno dominantno (Ger 1998).

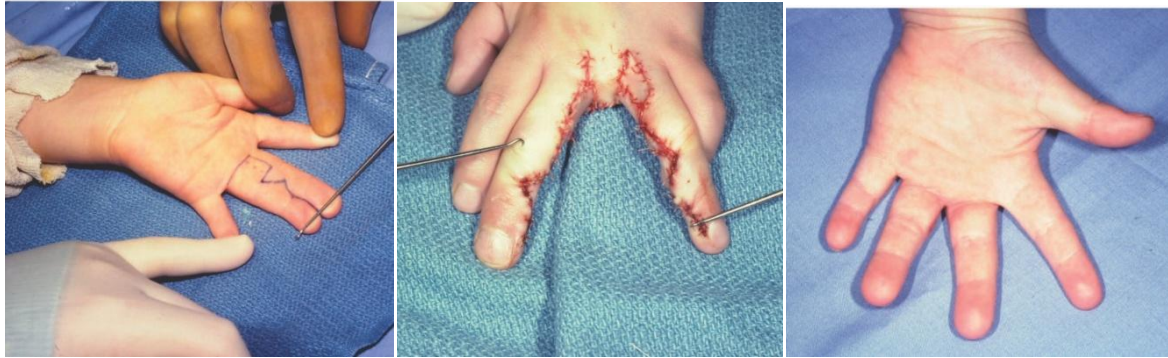Apoptozom stanica između prstiju stvaraju se interdigitalni prostori. Stanična smrt je regulirana koštanim morfogenim proteinom (*eng. bone morphogenetic protein, BMP*) i njemu pridruženim fibroblastnim faktorom rasta (*eng. fibroblast growth factor, FGF*) koji služe kao glasnici u apikalnom ektodermalnom grebenu. Disrupcija u interdigitalnom signaliziranju BMP-om ili FGF-om dovodi do interdigitalnog nerazdvajanja ili sindaktilije (Naruse et al. 2007; Pajni-Underwood et al. 2007).

Sindaktilije se dijele s obzirom na vrstu i složenost interdigitalnih prostora. Klasifikacija olakšavi komunikaciju, ali nema primjenu prilikom odabira metode liječenja ili prognoze (Flatt 1977; Dobyys 1993).

Jednostavna. Interdigitalni prostor sadrži samo kožu i meka tkiva, spaja cijele prstije sve do vrška prsta (potpuna) ili završava niže (nepotpuna).

Složena. Interdigitalni prostor sadrži koštane elemente koji spajaju susjedne prste.

Komplicirana. Interdigitalni prostor sadrži koštane elemente više od dva prsta te neurovaskularne i mišićnotetivne spojeve.



**Slika 5.** Sindaktilija. (Lijevo) Šaka sa sindaktilijom s palmarne strane i planom incizije preoperativno. (Sredina) Izgled šake neposredno nakon zahvata. (Desno) Postoperativni izgled šake s palmarne strane. Preuzeto iz : Bates SJ, Hansen SL, Jones NF (2009) Reconstruction of Congenital Differences of the Hand. *Plast Reconstr Surg.*

*Liječenje.* Preporučeno je rano kirurško liječenje kako bi se djetetu omogućio normalan rast prstiju te normalan grubi i pincetni hvat. Vrijeme operacije najviše ovisi o preferencijama samog operatera iako većina zahvat radi do dobi od 12 mjeseci s ciljem završavanja procedure prije polaska djeteta u školu. Rano razdvajanje prstiju uključuje razdvajanje prvog interdigitalnog prostora. Kompleksna sindaktilija koja uključuje distalne falange i sindaktilija s fleksijskim kontrakturama srednjeg prsta, zahtijevaju operaciju između 3. i 6. mjeseca (Sachar et al. 1994). Sindaktilija koja uključuje više od jednog interdigitalnog prostora, kao ona u Apertovom ili Polandovom sindromu, zahtjeva razdvajanje u fazama tako da se u jednom aktu razdvoji samo jedne strane prsta kako bi se izbjegla vaskularna kompromitacija u slučaju istovremenog bilateralnog razdvajanja. Granični prsti, palac i mali prst, se razdvajaju prvi, nakon čega slijede središnji prsti par mjeseci kasnije. U potpunoj sindaktiliji, interdigitalni prostor se rekonstruira trokutastim režnjem s bazom smještenom proksimalno. Oblik interdigitalnih režnjeva mora bit planiran pažljivo, trokutastim, cik-cak ili pravokutnim incizijama. Razdvajanje obično ne osigurava dovoljno kože kako bi se pokrila čitava cirkumferencija svakog prsta, stoga se koriste kožni transplantati. Transplantati pune debljine su bolji jer će manje vjerojatno dovesti do kontrakture (Toledo & Ger 1979). U nekompletnoj sindaktiliji, koriste se različite druge tehnike, uključujući Z-plastiku, *four flap* Z-plastiku ili *double - opposing* Z-plastiku koje omogućavaju razdvajanje prstiju i produbljenje interdigitalnog prostora bez potrebe za kožnih presatcima (Shaw et al. 1973).

## 6.2.2. Sinostoze

Razlikujemo tri koštane sinostoze na šaci i podlaktici na osnovu radioloških značajki. Klasifikacija nema implikacija na kirurgiju i prognozu.

### 6.2.2.1. Proksimalna radio-ulnarna sinostoza

Mital je napravio klasifikaciju na dvije skupine (Mital 1976), koju su kasnije Cleary and Omer proširili na četiri (Cleary & Omer 1985).

Tip I. Klinički vidljiva fuzija bez radiografskog dokaza (radioulnarna sindesmoza).

Tip II. Koštana radio-ulnarna sinostoza s normalnom glavicom radijusa.

Tip III. Koštana radio-ulnarna sinostoza s posteriono dislociranom glavicom radijusa.

Tip IV. Koštana radio-ulnarna sinostoza s anteriorno dislociranom glavicom radijusa.

### 6.2.2.2. Luno-trikvertalna koalicija

Moguće su koalicije između različitih kostiju karpusa u proksimalnom ili distalnom redu. Samo je luno-trikvertalna koalicija klasificirana (Minnaar 1952).

Tip I. Nepotpuna fibrozna ili kartilaginozna koalicija

Tip II. Proksimalna sinostoza, duboki (distalni) rascjep.

Tip III. Kompletna sinostoza

Tip IV. Kompletna sinostoza s drugim interkarpalnim fuzijama

### 6.2.2.3. Sinostoza 4. i 5. metakarpalne kosti

Woodova klasifikacija sinostoza 4. i 5. metakarpalnog prsta uzima u obzir skeletne abnormalnosti i funkciju malog prsta (Wood 1993).

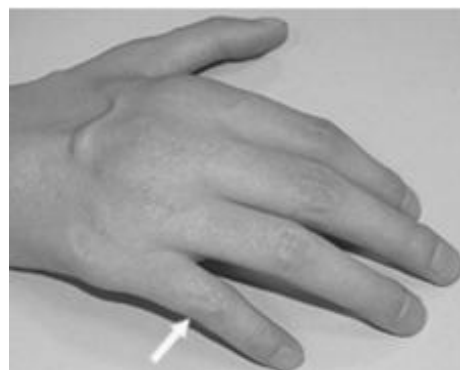
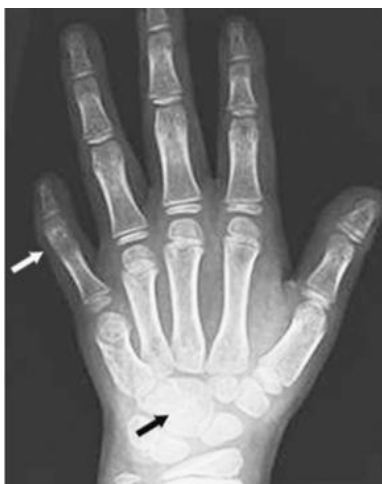Tip I. Sinostoza ograničena na bazu 4. i 5. metakarpalne kosti; minimalna funkcijska ograničenja i deformiteti.

Tip II. Sinostoza proksimalne polovice 4. i 5. metakarpalne kosti; mali prst hipoplastičan s ulnarnom devijacijom.

Tip III – Sinostoza pogađa više od polovice 4. i 5. metakarpalne kosti. Glave kosti su odvojene, ali je 5. metakarpalna kost skraćena i angulirana radijalno. Mali prst je hipoplastičan i abduciran.

### 6.2.3. Simfalangizam

Označava izostanak razvoja IP zglobova te fuziju proksimalne i srednje falange. Prvi ga je opisao Cushing 1916. (Cushing 1916) Ovo stanje čini 1 posto svih kongenitalnih anomalija gornjeg ekstremiteta i često se prenosi autosomno dominantno (Inman 1924). Flatt i Wood razlikuju tri tipa (Flatt & Wood 1975): simfalangizam bez drugih skeletnih anomalija, simfalangizam udružen sa simbrahidaktilijom, simfalangizam udružen sa sindaktilijom. Klinički, postoji smanjenje pokretljivosti te kožne brazde na pogođenim prstima. PIP zglob se ne razvija s rastom. Zahvaćeni prsti su u fleksiji, ali razvijeni MCP i DIP zglobovi su normalnog opsega pokreta.



**Slika 6.** Simfalangizam V prsta, radiografski snimak. **Slika 7.** Simfalangizam V prsta. Oboje preuzeto s: <http://www.nature.com/eihg/journal/v21/n10/thumbs/eihg2012306f2th.jpg> 4.5.2015.

*Liječenje.* Bilo je pokušaja rekonstrukcije i zamjene IP zglobova čiji rezultati nisu bili uspješni (Flatt 1977). Ako dijete ima slab hvat kao rezultat simfalangizma, može se ukloniti dio kosti s razine PIP-a te se prsti mogu fuzionirati pod kutem fleksije od 45 stupnjeva.

## 6.3. Udvostručenja

Razlikujemo postaksijalnu (ulnarnu), preaksijalnu (radijalnu) i centralnu polidaktiliju. Preaksijalna polidaktilija je češća u bijeloj populaciji dok je postaksijalna karakteristična za Afroamerikance (Woolf & Myrianthopoulos 1973; Flatt 1977).

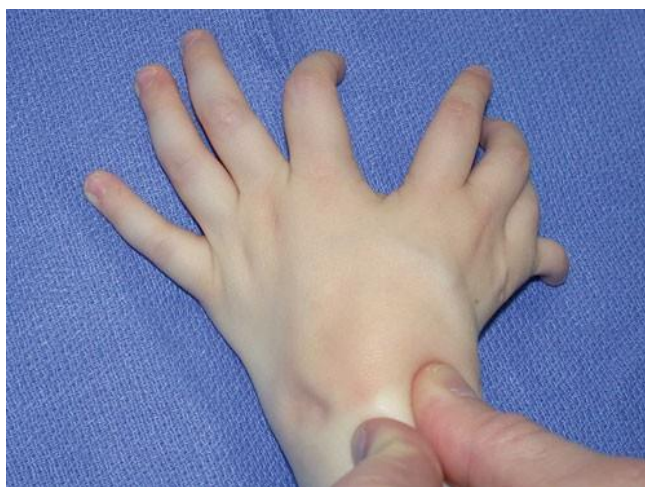### 6.3.1. Postaksijalna (ulnarna) polidaktilija i ulnarna dimelija

Razlikujemo 2 tipa ulnarne polidaktilije (Watson & Henrikus 1997).

Tip A u kojem je prekobrojni prst ulnarno od petog prsta dobro razvijen. Zahtjeva kiruršku ablaciju i ponovno spajanje ularnog kolateralnog ligamenta na metakarpofalangijalni zglob ili tetivu abduktora petog prsta.

Tip B u kojem je dupli prst rudimentaran i slabo razvijen. Tip B se zbrinjava ambulantnim ligiranjem peteljke izdanka tkiva. To dovodi do nekroze privjeska tkiva koji najčešće sam otpadne.

Ulnarna dimelija (*eng. mirror hand*) je rijedak poremećaj u kojem su ulnarna strana podlaktice, ručni zglob i šaka razvijaju i s preaksijalne i postaksijalne strane uda. Stanje je rezultat abnormalne formacije po antero-posteriornoj osi prilikom razvoja ekstremiteta (Laub 2015).



**Slika 5.** Ulnarna dimelija. Preuzeto iz: Laub DJ (2015) *Congenital Anomalies of the Upper Extremity*.

New York: Springer.

### 6.3.2. Preaksijalna (radijalna) polidaktilija i tipovi polidaktilije palca

Incidencija je 8 na 100000 poroda. Ulnarna i radijalna duplikatura palca pokazuju određeni stupanj hipoplazije, iako je radijalna duplikatura češće hipoplastična. Wassel je klasificirao duplikature palca u 7 tipova (Wassel 1969).

Tip I. Karakteriziran je rascjepljenom distalnom falangom.

Tip II. Duplikatura je na razini IP zgloba.

Tip III. Rascjepljena je proksimalna falanga.

Tip IV. Najčešći tip. Duplikatura je na razini MCP zglobova.

Tip V. Karakteriziran je s rascjepljenom metakarpalnom kosti

Tip VI. Duplikatura na razini CMC zgloba.

Tip VII. Polidaktilija palca s trifalangijalnim palcem

*Liječenje.* Terapija ovisi o tipu duplikature. Tipovi I i II se mogu zbrinuti resekcijom ulnarne duplikature ili centralnom resekcijom (Bilhaut operacija) svakog od dva palca, čuvajući njihove vanjske dijelove. Nabalansirani palac (s nestabilnim MCP zglobom) se u cijelosti amputira, a balansirani (palac sa stabilnim MCP zglobom) se zbrinjava centralnom resekcijom. Tretman III i IV tipa je individualiziran (Bilhaut 1890). Osnovno načelo je da se najbolji falangealni elementi ostavljaju kako bi se dobio što kvalitetniji palac (Dobyns et al. 1985). Radijalna duplikatura se obično amputira, jer je slabije razvijena, nakon čega se rekonstruira kolateralni ligament MCP zgloba i transferiraju se mišići tenara na bazu proksimalne falange s radijalne strane preostalog palca. Tretman tipova V i VI uključuje amputaciju radijalne duplikature skupa sa spajanjem insercije mišića tenara i rekonstrukcijom kolateralnog ligamenta. Mogu se raditi i osteotomije kako bi bolje prijanjali metakarpalna kosti i proksimalna falanga.

### 6.3.3. Centralna polidaktilija

Duplikature zahvaćaju drugi, treći i četvrti prst. To je najrjeđi tip polidaktilije, javlja se izolirano ili u sklopu sindroma (Graham & Ress 1988). Najčešća je duplikatura četvrtog, potom trećeg, a zatim drugog prsta (Temtamy & McKusick 1978). Centralna polidaktilija može biti udružena sa sindaktilijom što se naziva sinpolidaktilija.

*Liječenje.* Pristup ovisi o zahvećenosti prstiju. Kompletno formirani prsti s potpuno funkcionalnom centralnom polidaktilijom ne zahtjevaju ekciziju. Defekti u kojima su prsti djelomično formirani i/ili limitiraju pokretljivost zahtjevaju resekciju prsta. Budući da je riječ o velikom broju anatomskih abnormalnosti, neurovaskularni snopovi se trebaju pažljivo resecirati kako se ne bi ugrozili ostali središnji prsti.



## 6.4. Prerastanje dijelova šake (makrodaktilija)

Makrodaktilija označava povećanje svih dijelova zahvaćenog prsta. Predstavlja 1 posto svih urođenih anomalija šake. Većina slučajeva je sporadična, bez pozitivne obiteljske anamneze. 90 posto slučajeva je unilateralno i najčešće je zahvaćen kažiprst (Wood, 1969). Nekoliko mehanizama je predloženo: abnormalna inervacija koja vodi rastu bez otpora, povećana opskrbu prsta krvlju i abnormalni mehanizam stimulacije rasta (Inglis 1950; Allende 1967; Frykman & Wood 1978). Razlikujemo statički i progresivni tip polidaktilije. Statički: uočava se već pri porodu te zahvaćeni prsti rastu jednako brzo kao i ostali. Progresivni: jedan prst je veći pri porodu i raste disproporcionalno u odnosu na druge. Makrodaktilija se može povezati s hipertrofijom medijansua, ulnarisa ili digitalnih živaca što rezultira neuropatijom i zahtjeva dekompresiju. Makrodaktilija dolazi u sklopu različitih stanja: Ollierova bolest, Maffucci sindrom, Klippel-Trenaunay-Weberov sindrom i Proteusov sindrom. Klasifikacija se temelji na podležućem patološkom procesu i ne uzima u obzir razlike u izgledu niti predstavlja smjernice za kiruršku rekonstrukciju (Flatt 1994).

Tip 1. Gigantizam i lipofibromatoza. Povećani i masno infiltrirani živci prstiju se pružaju proksimalni kroz karpalni kanal. Ovo je najčešća forma.

Tip 2. Gigantizam i neurofibromatoza. Javlja se s pleksiformnom neurofibromatozom; često bilateralno. Povećani okoštani kostur se povezuje s hipertrofičnim osteohondralnim masama

Tip 3. Gigantizam i digitalna hiperostoza. Osteohondralne periartikularne mase se razvijaju u djetinjstvu. Nema značajnog povećanja živaca, a prsti su čvorasti i debeli.

Tip 4. Gigantizam i hemihipertrofija. Makrodaktilija je komponenta hemihipertrofije čitavog gornjeg ekstremiteta. Intrinzični mišići su abnormalni ili hipertrofični. Mogu biti zahvaćeni svi prsti, uključujući palac.

*Liječenje.* Nužna je kirurška intervencija kada nedostatak funkcije prsta ugrožava druge zdrave prste. Kirurške mogućnosti uključuju redukciju tkiva prsta ili prekidanje daljnjeg rasta s obliteriranjem epifizijalnih ploča. Zbog teškoće samog tretmana ove anomalije i osrednjih rezultata, treba ozbiljno razmotriti mogućnost amputacije kada su samo jedan ili dva prsta zahvaćeni. Ako je amputacija rizična za funkciju cijele šake ili roditelji odbijaju, savjetuje se višekratna redukcija tkiva.

## 6.5. Zaostajanje u rastu

### 6.5.1. Hipoplazija palca

Prvi Muller uvodi četiri kategorije, kojima Blauth 1967. dodaje petu (Blauth 1967). Naknadno James opisuje tip I detaljnije (James et al. 1996), a tip III je razradio Manske (Manske et al. 1995)

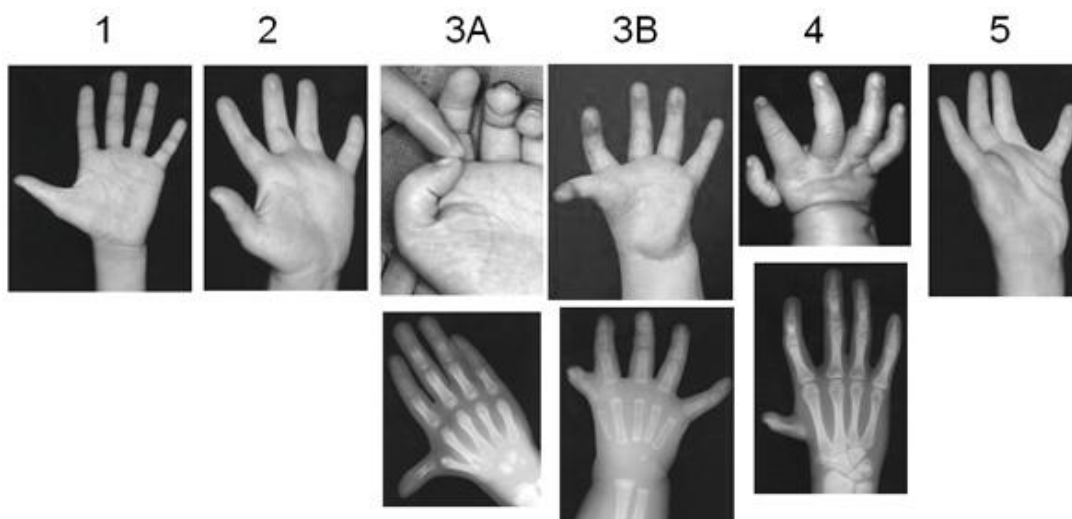
Tip I. Hipoplazija ili aplazija intrinzične muskulature zadužene za opoziciju m. abductor pollicis brevis i m. opponens pollicis.

Tip II. Obilježavaju ga tri značajke: (1) aplazija ili hipoplazija intrinzičnih mišića inerviranih n.medijanusom, s poštedom mišića inerviranih ulnarnim živcem; (2) suženje interdigitalnog prostora između palca i kažiprsta; (3) nestabilnost MCP zgloba zbog insuficijencije ularnog kolateralnog ligamenta.

Tip III. Uključuje 3 značajke tipa II, češće u težoj formi. Uz to uključuje još dvije značajke: (1) abnormalnosti ekstrinzične muskulature i tetiva: odsutan ili aberantan FPL, tetivne veze između EPL i FPL te različite intertetivne veze s volarne strane zgloba zapešća; (2) deficijencija baze prve metakarpalne kosti pa tako razlikujemo tip III-A s hipoplastičnom, ali prisutnom i stabilnom bazom te tip III-B bez baze metakarpalne kosti i nestabilnim MCP zglobom.

Tip IV. Palac je spojen na šaku kožnim mostom i neurovaskularnim strukturama bez mišićnotetivnih i koštanih elemenata koji bi ga stabilizirali.

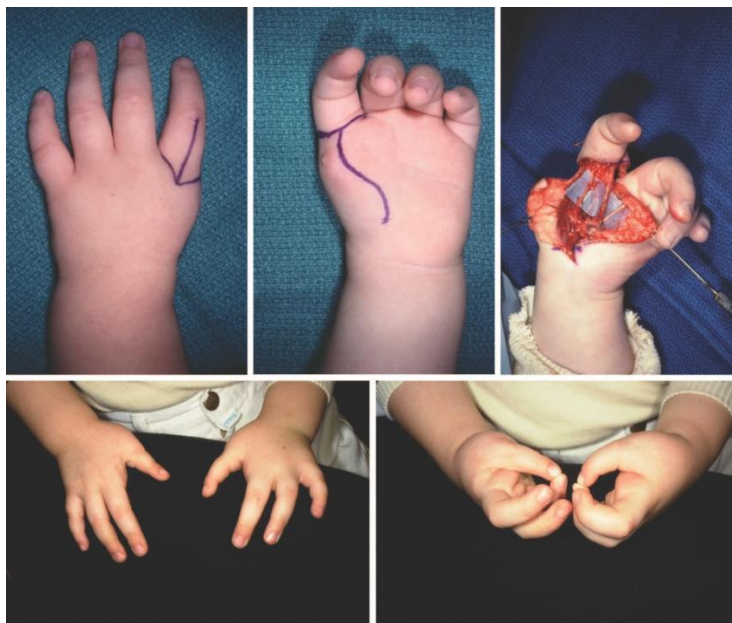Tip V. Palac je odsutan u potpunosti iako mogu zaostajati rudimentarni mišići tenara, tetive ili neurovaskularne strukture uz radijalnu stranu metakarpalne kosti kažiprsta.



**Slika 8.** Tipovi hipoplazije palca. Preuzeto s:

[https://www.peds.ufl.edu/divisions/genetics/\\_style/images/Thumb-hypoplasia-picts.jpg](https://www.peds.ufl.edu/divisions/genetics/_style/images/Thumb-hypoplasia-picts.jpg) 5.5.2015.

*Liječenje.* Tipovi I, II i IIIA su indikacija za rekonstrukciju palca. Tip I često ne zahtjeva nikakav tretman. Tipovi II i IIIA u kojima je karpometakarpalni zglob stabilan zahtjevaju produbljenje prvog interdigitalnog prostora i transfer tetive kako bi se omogućila opozicija. Proširenje interdigitalnog prostora se izvodi tradicionalnom *four flap* Z-plastikom. U Huberovom transferu se koristi m. abductor digit minimi kako bi se rekonstruirala tenarna eminencija i zamijenili hipoplastični mišići tenara (Huber 1921). FDS s malog prsta se također prebacuje kroz otvor u transverzalnom karpalnom ligamentu kako bi se omogućila opozicija palca. Deformiteti tipa IIIB, IV, V zahtijevaju kompletnu rekonstrukciju zbog nestabilnog ili odsutnog karpometakarpalnog zgloba. Terapija izbora se sastoji od ablacije palca i policizacije kažiprsta-palca. Policizaciju je originalno opisao Little (Littler 1953), a modificirao Buck-Gramcko (Buck-Gramcko 1971). U ovoj tehnici, kreiraju se kožni režnjevi kako bi se proširio interdigitalni prostor između novog palca i srednjeg prsta. Kažiprst se diže kao otočni režanj na radijalnim i ulnarnim neurovaskularnim peteljka, dorzalnoj veni i tetivama. Prva metakarpalna kost se osteotomira na nivou distalne epifizne ploče. Režanj kažiprsta se pronira između 140 i 160 stupnjeva, a druga metakarpalna kost se fiksira u 45 stupnjeva abdukcije u palmarnoj razini za bazu osteotomirane prve metakarpalne kosti. Glava metakarpalne postaje novi karpometakarpalni zglob. Prvi dorzalni interosealni mišić se prespaja kako bi vršio ulogu m. abductor pollicis brevis, a prvi palmarni interosealni mišić postaje m. adductor pollicis. M. extensor digitorum communis vrši ulogu m. abductor pollicis longus, a extensor indicis proprius postaje EPL.



**Slika 9.** Hipoplazija palca tip V. (Gore, lijevo i sredina) Priprema palca za policizaciju. (Gore, desno) Intraoperativno policizacija s vidljivim neurovaskularnim snopovima II prsta i radijalnim snopom srednjeg prsta. (Dolje, lijevo) Postoperativni izgled šaka s dorzalne strane. (Dolje, desno) Postoperativna funkcija šaka s intaktnom opozicijom. Preuzeto iz : Bates SJ, Hansen SL, Jones NF (2009) Reconstruction of Congenital Differences of the Hand. *Plast Reconstr Surg.*

### 6.5.2. Simbrahidaktilija

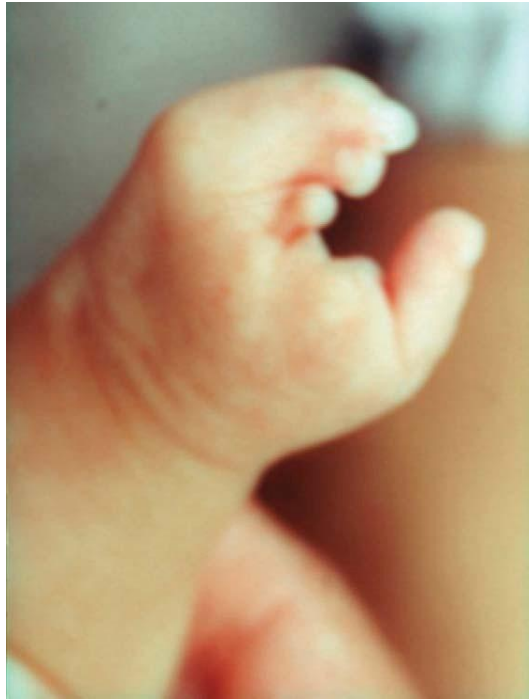Klasifikaciju je osmislio Pol (Pol 1921), kasnije su je doradili Blaut i Gekeler (Blauth W 1971), a iza njih drugi (Buck-Gramcko 1999).

Tip s kratkim prstima. U ovu skupinu spadaju ruke s kratkim i nerazvijenim ili odsutnim srednjim falangama.

Oligodaktilni tip. Označava djelomičan ili potpuni izostanak srednja 3 prsta. Ovaj tip simbrahidaktilije je nekoć zvan atipični rascjep šake. Sad se označava kao klješastati tip simbrahidaktilije (*eng. cleft hand type symbrachydactyly*).

Monodaktilni tip. Svi prsti su odsutni. Uključujući i dijelove metakarpalnih kostiju. Palac je prisutan, ali varira u veličini i stabilnosti.

Peromelijski tip. Nema niti jednog prsta. Nalaze se samo tkivni privjesci nerazvijenih prstiju i nerazvijeni nokti.



**Slika 10.** Simbrahidaktilija. Preuzeto iz: Classification and Developmental Biology of Congenital Anomalies of the Hand and Upper Extremity. Paul R. Manske, MD; Kerby C. Oberg, MD, PhD *J Bone Joint Surg Am.*

*Liječenje.* Kirurška terapija po istim načelima kao za brahidaktiliju i transverzne defekte u razvoju ovisno o pojedinom slučaju.

## 6.6. Kongenitalni sindrom prstena (vrpce)

Konstrikcijski prsten može oviti jedan, više prstiju ili čitav ekstremitet novorođenčeta uzrokujući različit stupanj vaskularne i limfne kompromitiranosti. Javlja se u 1 na 15000 poroda (Weidrich 1998). Može biti omotana cijela cirkumferencija ili neki dio tijela djelomično, ali najčešće je riječ o čitavim udovima. Uzrok ovog stanja nije sasvim poznat. Prema tzv. intrinzičnom mehanizmu, uzrokovan je vaskularnim prekidom u embrija (Clavert et al. 1980; Hil et al. 1988), a prema ekstrinzičnom mehanizmu, puknućem vodenjaka dolazi do omotavanja pupkovine i kompresije dijelova ili čitavog embrija in utero (Torpin & Faulkner 1966; (Granick et al. 1987). Patterson je podijelio konstrikcijske prstenove u 4 tipa (Patterson 1961).

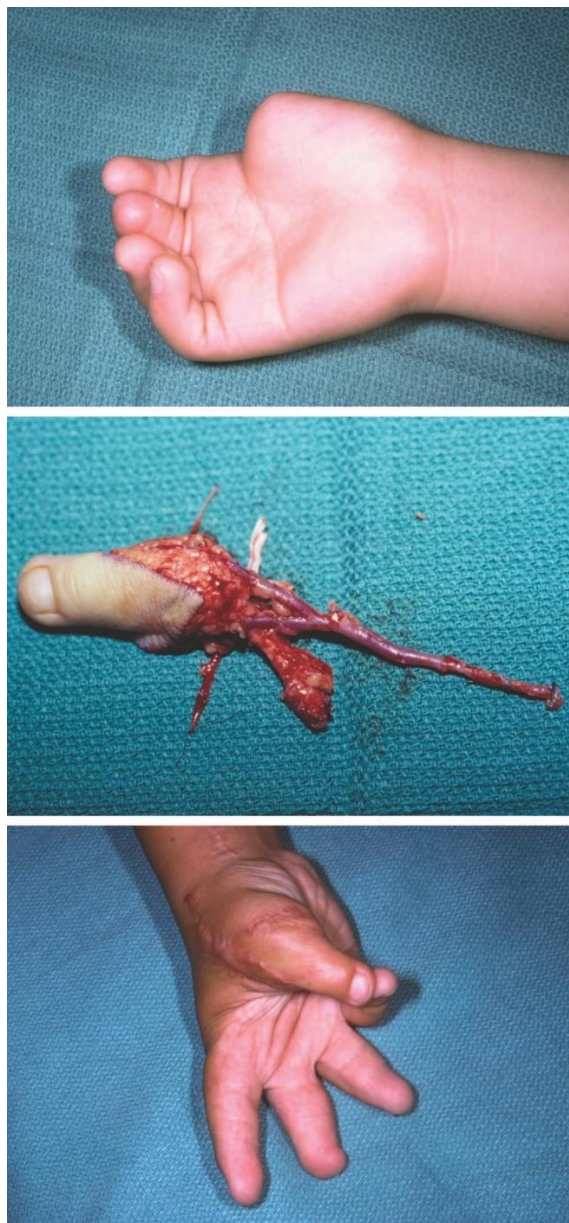
Tip 1. Postoji plitka transversalna ili kosa petlja oko prsta.

Tip 2. Postoji dublja petlja s abnormalnim distalnim dijelom.

Tip 3. Karakteriziran je nekompletnom ili kompletnom sindaktilijom distalnih dijelova, što se naziva akrosindaktilija.

Tip 4. Kompletna terminalna amputacija distalno od konstrikcije.

*Liječenje.* Tretman prsta ili okrajine oštećene prilikom poroda s distalnom ishemijom zahtjeva hitno uklanjanje prstena. Konstrikcijski prstenovi mogu također kompromitirati živce što zahtjeva hitnu dekompresiju. Prilikom otpuštanja prstena, koža i potkožno tkivo se incidiraju višestrukim Z i W plastikama. Neki kirurzi savjetuju otpuštanje konstrikcijskih prstenova u dvije faze. Pola cirkumferencije prstena se izrezuje u prvom aktu i koža se produljuje multiplim Z plastikama. Ostalih 50 posto prstena se na isti način otklanja odgođeno. Kakogod, dokazano je da se konstrikcijski prstenovi mogu uspješno ukloniti u jednoj operaciji (Upton & Tan 1991). Ukoliko su prstenovi transecirali ekstenzorsku ili fleksornu tetivu, nužna je rekonstrukcija s tetivnim graftovima ili presatcima. Ponekad je nužno razmotriti i amputaciju.



**Slika 11.** Mikrovaskularni transfer drugog nožnog prsta. (Gore) Konstriksijski sindrom prstena s odsustvom palca na distalnoj metakarpalnoj razini. (Sredina) Potpuna resekcija II nožnog prsta (Dolje) Postoperativni izgled i funkcija presađenog prsta. Uočite odličnu opoziciju s petim prstom, . Preuzeto iz: Bates SJ, Hansen SL, Jones NF (2009) Reconstruction of Congenital Differences of the Hand.

*Plast Reconstr Surg.*

## 6.7. Generalizirane skeletne anomalije i fleksijski deformiteti

### 6.7.1. Klinodaktilija

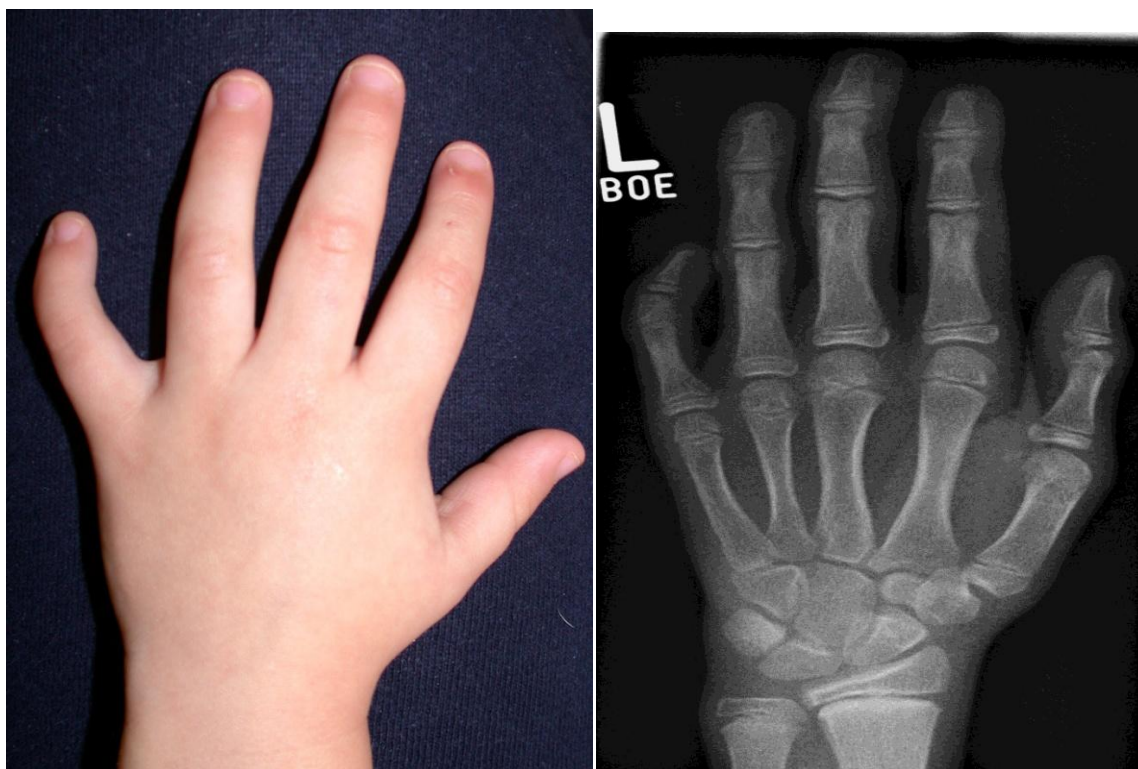
Ozačava radijalnu angulaciju malog prsta zbog trokutastog ili trapezoidnog oblika srednje falange. Obično se javlja izolirano, ali se može javiti združena sa sindaktilijom, polidaktilijom ili makrodaktilijom. Opisana je Cooneyevom klasifikacijom (Cooney 1991).

Tip I. Jednostavna. Postoji manji koštani deformitet (u DIP zglobu  $<45^\circ$  radijalno).

Tip II. Jednostavna komplicirana. Postoji veći koštani deformitet (u DIP-u  $>45^\circ$  radijalno).

Tip III. Složeni koštani deformitet (u DIP zglobu  $<45^\circ$  radijalno) udružen s deformitetima mekog tkiva (sindaktilija).

Tip IV. Složeni komplicirani koštani deformitet (u DIP zglobu  $>45^\circ$  radijalno) udružen s deformitetima mekog tkiva (polidaktilija, makrodaktilija).



**Slika 12.** Klinodaktilija. Preuzeto s: <http://congenitalhand.wustl.edu/2012/07/clinodactly.html> 5.5.2015.

**Slika 13.** RTG-snimak lijeva šake u pacijenta s klinodaktilijom. Preuzeto s: <http://upload.wikimedia.org/wikipedia/commons/4/4e/Klinodaktylie.jpg> 5.5. 2015.

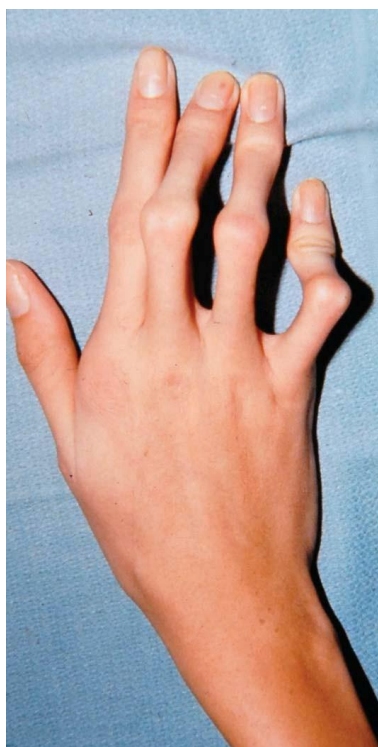

*Liječenje.* Potrebno je operirati jedino u slučaju potrebe za visokom funkcionalnošću malog prsta ili ako estetski aspekt uzrokuje stres. U pravilu, imobilizacija ne rješava problem. Kirurške opcije su: *closing wedge* osteotomija, *opening wedge* osteotomija i *reversed edge* osteotomija. Složena klinodaktilija zahtjeva popuštanje kože, translokaciju ekstenzorskih tetiva ili pojačavanje kolateralnih tetiva (Flatt 2005).

### 6.7.2. Kamptodaktilija

Karakteriziraju ju kontrakture u PIP zglobu. Razlikujemo tri tipa: tip I (infantilni tip), tip II (stečeni tip) i tip III (kamptodaktilija udružena sa sindromima) (Benson et al. 1994).

*Liječenje.* Tretman kamptodaktilije ovisi o težini deformiteta. Inicijalno, fizikalna terapija i udlage (statičke i dinamičke) mogu koristiti za istezanje prstiju. Ako kontraktura napreduje više od 60 stupnjeva fleksije, indicirana je operacija. Ona uključuje eksploraciju i oslobađanje svih struktura koje ometaju ekstenziju u PIP zglobu, uključujući kožu, fasciju, ligamente i/ili tetive. Opisan je transfer FDS ili njegove tetive na ekstenzorski aparat, čime se smanjuje fleksija u PIP zglobu.



**Slika 14.** Kamptodaktilija. Preuzeto iz: Manske P, Kerby C, Oberg J (2009) Classification and Developmental Biology of Congenital Anomalies of the Hand and Upper Extremity. *J Bone Joint Surg Am.*

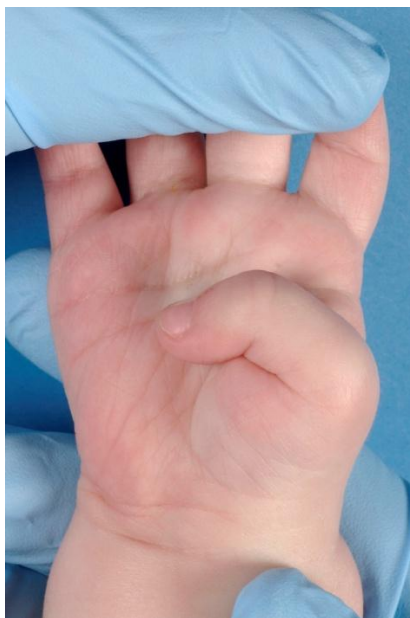### 6.7.3. Urođena fleksijska deformacija palca

Kongenitalna fleksijska deformacija (*engl. clasped thumb*, također poznata kao kao kongenitalni palac-dlan deformitet) predstavlja spektar anomalija palca. Češće se javlja bilateralno, dvostruko većom incidencijom u dječaka nego u djevojčica, no nepoznate etiologije (Weckesser et al. 1968). Blaga forma je uzrokovana nedostatkom ili hipoplazijom ekstenzorskog mehanizma palca. Srednje teška forma je povezana s kontrakaturama u zglobovima, abnormalnostima kolateralnih ligamenata, kontrakturom prvog interdigitalnog prostora i hipoplazijom tenara. Flektirani palac se često javlja u sklopu artrogripoze ili drugih sindroma (Bennett 1985). U klasifikaciji po McCarollu (McCarroll 1985), koju je proširio Mih razlikujemo 3 tipa (Mih 1998).

Tip I. Flektirani palac je fleksibilan s odsustvom ili hipoplazijom ekstenzornog sustava.

Tip II. Složeniji oblik sa zglobnim kontrakaturama, abnormalnostima kolateralnih ligamenata, kontrakturom prvog interdigitalnog prostora i hipoplazijom tenara.

Tip III. Flektirani palac je udružen s artrogripozom ili njoj pridruženim sindromima.



**Slika 15.** Kongenitalni fleksijski deformitet palca. Preuzeto s:

[http://en.academic.ru/pictures/enwiki/67/Congenital\\_clasped\\_thumb\\_right.jpg](http://en.academic.ru/pictures/enwiki/67/Congenital_clasped_thumb_right.jpg) 2.5.2015.

*Liječenje.* Incijalni tretman za kongenitalni flektirani palac uključuje imobilizaciju u ekstenziji i abdukciji u trajanju od 3 do 6 mjeseci. Cilj kirurškog liječenja je izvući palac iz dlana i omogućiti normalan hvat ispravljajući bilo koji ili sve defekte u prvom interdigitalnom prostoru, kontrakture ili deficijenciju intrinzične muskulature, deficijencije ekstenzornih tetiva i postizanje stabilnosti zgloba. (McCarroll 1985; Tsuyuguchi et al. 1985; Lipskeir & Weizenbluth 1989).

#### **6.7.4. Apertov sindrom**

Akrosindaktilija u sklopu Apertovog sindroma je teška deformacija koja zahvaća svih pet prstiju. Postoje dvije klasifikacije. Prva je Uptonova koja se temelji na obliku šake, prvenstveno zahvaćanju prvog interdigitalnog prostora i konfiguracije samog prsta (Upton 1991).

Šaka u obliku lopate (*eng. spade hand*). Nekompletna sindaktilija prvog interdigitalnog prostora. Ravnina prsta u ravnini dlana.

Šaka u obliku rukavice (*eng. mitten hand, spoon hand*). Svi prsti spojeni, osim palca.

Šaka u obliku kopita (*eng. hoof hand, rosebud hand*). Kompletna sindaktilija prvog interdigitalnog prostora.

Drugu klasifikaciju anomalija šake u sklopu Apertovog sindroma je osmislio Van Heest sa suradnicima vodeći se kirurškim planiranjem rekonstrukcije u stupnjevima. (Van Heest et al. 1997)

Tip I. Nema angularnih deformiteta u MCP slobovima. Kirurški cilj: šaka s 4 prsta.

Tip II-A. Blaga angulacija u MCP zglobovima. Kirurški cilj: šaka s tri prsta.

Tip II-B. Značajna angulacija u MCP zglobovima. Kirurški cilj: šaka s tri prsta.

Tip II-C. Značaja angulacija u MCP zglobovima. Kirurški cilj: šaka s tri prsta resekcijom 4 RAY.

### 6.7.5. Artrogripoza

Artrogripoza (*lat. arthrogryposis multiplex congenita*) je sindrom s neprogresivnim kontrakturama u zglobovima koje su prisutne po rođenju (Hall et al. 1983). Inačice artrogripoze se razlikuju po prezentaciji i težini kliničke slike, a uzrok je nepoznat. Može pogoditi sve zglobove. Najčešće, ručni zglob i prsti su flektirani, a palac je aduciran i flektiran u dlan.

*Liječenje.* Pristup terapiji je individualan kako bi se postigla bolja funkcija šake. Manipulacija fizioterapeuta za šaku odmah nakon rođenja pospješuje opseg pokreta i opći ishod (Smith & Drennan 2002). Ako nije postignut uspjeh do šestog mjeseca, ide se na kirurško liječenje. Odlaganje operacije iza prve godine otežava napredak jer kontrakture postaju sve teže. Većina kirurga savjetuje proceduru u kojoj se u istom aktu rješavaju kosti, zglobovi i meka tkiva što daje najbolji rezultat (Mennen et al. 2005).

## **7. Sindromi s anomalijama šake**

Navedeni su sindromi uz pojedine anomalija šake (Laub 2015).

### **7.1. Sindromi s polidaktilijom**

Postaksijalni tip polidaktilije (vidi više 6.6.6. Polidaktilija) je najčešći uopće i javlja se uglavnom izolirano. No, sve polidaktilije se mogu javiti u sklopu sindroma. Neki od njih su: Carpenter sindrom, Grebeova hondrodisplazija, Griegova cefalopolisindaktilija, Laurin-Sandrow sindrom, Allister-Hall, Simpson-Golabi-Behmel, Smith-Lemli-Opitz, Townes-Brocks i ulnar-mammary sindrom.

### **7.2. Sindromi sa sindaktilijom**

Epidemiološki je teže analizirati učestalost sindaktilije, jer blage kožne sindaktilije često prolaze neprijavljene kao kongenitalne anomalije. No, veliki broj kutanih i koštanih sindaktilija je udružen sa sindromima (Laub, 2015).

Najčešće je riječ o sindromima čije su glavno obilježje kraniosinostoze pa se nazivaju akrocefalosindaktilije: Apert, Carpenter, Pfeiffer i Saethre-Chotzen sindrom. Također postoji niz sindroma u kojima je sindaktilija glavno obilježje: fokalna dermalna hipoplazija (Goltz), Fraser, Greigova cefalopolisindaktilija, Laurin-Sandrow, okulodentodigitalni (ODD), orofacioidigitalni (OFD II), Pallister-Hall i Poland sindrom.

### **7.3. Sindromi s brahidaktilijom**

Sljedeći sindromi imaju brahidaktiliju za glavno obilježje: Aarskog-Scottov, akrodisostoza, Adams-Oliverov, Albrightova nasljedna osteodistrofija, brahidaktilija-ektrodaktilija-fibularna aplazija (Genuardijev sindrom), brahidaktilija-hallux varus-abdukcija palca (Christianov sindrom), brahidaktilija-hipertenzija, Carpenter, Coffin-Lowry, Coffin-Siris, Cohen, Cornelia de Lange sindrom, kranioektodermalna displazija, DOOR, Floating-Harbor sindrom, hand-foot-genital, Holt-Oram, Kabuki, Moebius, Pfeiffer, Polandov, Robinow, Rubinstein-Taybi, Saethre-Chotzen, Schinzel-Giedion, Smith-Magenis, Townes-Brocks, Turner.

#### **7.4. Sindromi s oligodaktilijom/ redukcijским defektima**

Oligodaktilija i redukcijски defekti javljaju se u sklopu sljedećih sindroma: Adams-Oliver, brahidaktilija-ektrodaktilija-aplazija fibule (Genuardi), CHILD, Cornelia de Lange, ektrodaktilija-ektodermalna displazija-rascjep, Fanconijeva anemija, hand-foot-genital, Holt-Oram, Nager, Poland, postaksijalna akrofacijalna disostoza (POADS ili Miller), Roberts Robinow, ulno-mamarni, VACTER.

## **8. Zahvale**

Zahvaljujem mentoru prof.dr.sc. Radi Žicu na ustupljenom vremenu i pomoći za pisanje ovog diplomskog rada.

## 9. Literatura

- Allende B (1967) Macroductyly with enlarged median nerve asociated with carpal tunnel syndrome. *Plast Reconstr Surg* 39:578–582.
- Bayne L, Klug M (1987) Long-term review of the surgical treatment of radial deficiencies. *J Hand Surg Am* 12:169–179.
- Beatty E (1985) Upper limb tissue differentiation in the human embryo. *Hand Clin* 1:391–404.
- Bennett JB, Hansen PE, Granberry WM, Cain TE (1985) Surgical management of arthrogryposis in the upper extremity. *Pediatr Orthop* 5:281–286.
- Benson LS, Waters PM, Kamil NL et al. (1994) Camptodactyly: classification and results of nonoperative treatment. *J Pediatr Orthop* 14:814-819.
- Bilhaut M (1890) Guerison d'un pouce bifide par un nouveau procede operatoire. *Congr Franc Chir* 4:576-580.
- Birch-Jensen A (1949) *Congenital Deformities of the Upper Extremities*. Odense, Denmark: Andelsbogtrykkeriet and Det Danske Forlag.
- Blauth W, Gekeler J (1971) Morphology and classification of symbrachydactyly. *Handchirurgie* 3:123-128.
- Blauth W (1967) Der hypoplastische Daumen. *Arch Orthop Unfallchir* 62:225-246.
- Buck-Gramcko D (1971) Pollicization of the index finger: Method and results in aplasia and hypoplasia of the thumb. *J Bone Joint Surg Am* 53:1605–1617.
- Buck-Gramcko D (1985) Radialization as a new treatment for radial club hand. *J Hand Surg Am* 10:964–968.
- Buck-Gramcko D (1999) Symbrachydactyly: a clinical entity. *Tech Hand Up Extrem* 3:242-258.
- Carroll R, Bowers W (1977) Congenital deficiency of the ulna. *J Hand Surg*, 2:169–174.
- Clavert J, Clavert A, Issa W, Buck P (1980) Experimental approach to the pathogenesis of the anomalies of amniotic disease. *J Pediatr Surg* 15:63-67.



- Cleary J, Omer GJ (1985) Congenital proximal radio-ulnar synostosis. Natural history and functional assessment. *J Bone Joint Surg Am* 67:539-545.
- Cooney, W (1991) Camptodactyly and clinodactyly. U: P. Carter, ur. *Reconstruction of the child hand*. Philadelphia: Lea & Febiger.
- Cushing, H (1916) Heredity ankylosis of proximal phalangeal joints (symphalangism). *Genetics* 1:90-106.
- Dobyns J (1993) Syndactyly. U: *Green's operative hand surgery*. New York: Churchill Livingstone.
- Dobyns J, Lipscomb P, Cooney W (1985) Management of thumb duplication. *Clin Orthop* 195:26-44.
- Ekblom A, Laurell T, Arner M (2010) Epidemiology of congenital upper limb anomalies in 562 children born in 1997 to 2007: a total population study from Stockholm, Sweden. *J Hand Surg Am* 35(11):1742–1754.
- Ekblom A, Laurell T, Arner M (2014) Epidemiology of congenital upper limb anomalies in Stockholm, Sweden, 1997 to 2007: application of the Oberg, Manske, and Tonkin classification. *J Hand Surg* 39(2):237–248.
- Flatt A (1977) Cleft hand and central defects. U: *The Care of Congenital Hand Anomalies*. St. Louis: Mosby.
- Flatt A (1977) *The care of congenital hand anomalies*. St. Louis: Mosby.
- Flatt A (1994) *The care of congenital hand anomalies*. (2nd ed.) St. Louis: Mosby. 317-333.
- Flatt A (2005) The troubles with pinkies. *Baylor University Medical Center Proceedings* 18(4):341-344.
- Flatt A, Wood V (1975) Rigid digits or symphalangism. *Hand* 7:197–213.
- Frykman G, Wood V (1978) Peripheral nerve hamartoma with macrodactyly in the hand: Report of three cases and review of the literature. *J Hand Surg Am* 3:307–312.
- Ger E (1998) Syndactyly. U: *Congenital Malformations of the Hand and Forearm*. London: Churchill Livingstone.
- Giele H, Giele C., Bower C, Allison M (2001) The incidence and epidemiology of congenital upper limb anomalies: a total population study. *J Hand Surg Am* 26(4):628–634.

Goldfarb C, Murtha Y, Gordon J, Manske P (2006) Soft-tissue distraction with a ring external fixator before centralization for radial longitudinal deficiency. *J Hand Surg Am* 31:952-959.

Goldfarb C, Wall L, Manske P (2006) Radial longitudinal deficiency: the incidence of associated medical and musculoskeletal conditions. *J Hand Surg Am* 31:1176-1182.

Graham T, Riss A (1988) Finger polydactyly. *Hand Clin* 14:49-64.

Granick M, Ramasastry S, Vries J, Cohen M (1987) Severe amniotic band syndrome occurring with unrelated syndactyly. *Plast Reconstr Surg* 80:829-832.

Hall J, Reed S, Driscoll E (1983) Part I. Amyoplasia: A common, sporadic condition with congenital contractures. *Am J Med Genet* 15:571-590.

Hil IL, Kislak S, Jones N (1988) Prenatal ultrasound diagnosis of a forearm constriction band. *J Ultrasound Med* 7:293-295.

Hoyme H, Benirschke K (1982) Vascular pathogenesis of transverse limb reduction defects. *J Pediatr* 101:839-843

Huber E (1921) Hilfsoperation bei median uslahmung. *Dtsch Arch Klin Med* 136:271.

Inglis K (1950) Local gigantism (a manifestation of neurofibromatosis): Its relation to general gigantism and to acromegaly; illustrating the influence of intrinsic factors in disease when development of the body is abnormal. *Am J Pathol* 26:1059-1083.

Inman L (1924) Four generations of symphalangism. *J Hered* 15:329-333.

James M, McCarroll HJ, Manske P (1996) Characteristics of patients with hypoplastic thumbs. *J Hand Surg Am* 21:104-113.

James M, McCarroll HJ, Manske P (1999) The spectrum of radial longitudinal deficiency: a modified classification. *J Hand Surg Am* 24:1145-1155.

Jones N (2004) Non-vascularized toe phalangeal bone grafts for congenital anomalies of the hand. *J Am Soc Surg Hand* 4:27.

Kessler I, Baruch A (1977) Experience with distraction lengthening of digital rays in congenital anomalies. *J Hand Surg* 2:394-401.

Koskimies E et al. (2011) Congenital upper limb deficiencies and associated malformations in Finland: a population-based study. *J Hand Surg Am*, Svezak 36(6):1058-1065.

- Lamb D (1983) Upper limb dysplasia: form and function. *J R Coll Surg Edinb* 28:203–213.
- Lamb D, Law H (1987) *Upper-Limb Deficiencies in Children: Prosthetic, Orthotic, and Surgical Management*. Boston: Little, Brown.
- Laub DJ (2015) *Congenital Anomalies of the Upper Extremity*. New York: Springer.
- Lipskeir E, Weizenbluth M (1989) Surgical treatment of the clasped thumb. *J Hand Surg Br* 14:72-79.
- Littler J (1953) Neurovascular pedicle method of digital transposition for reconstruction of the thumb. *Plast Reconstr Surg* 12:303-319.
- Lösch G et al. (1984.) An attempt to classify the malformations of the hand based morphogenic criteria. *Chir Plastica* 8:18.
- MacCollum D (1940) Webbed fingers. *Surg Gynecol Obstet* 7:782-789.
- Manske PR, Halikis MN (1995) Surgical classification of central deficiency according to the thumb web. *J Hand Surg Am* 20:687–697.
- Manske PR, Kerby C, Oberg, J (2009) Classification and Developmental Biology of Congenital Anomalies of the Hand and Upper Extremity. *J Bone Joint Surg Am* 91(4):3-18 .
- Manske PR, McCarroll IH Jr, James M (1995) Type III-A hypoplastic thumb. *J Hand Surg Am* 20:46-53.
- McCarroll IH Jr (1985) Congenital flexion deformities of the thumb. *Hand Clin.* 1:567–575
- Mennen U et al. (2005) Arthrogryposis multiplex congenital. *J Hand Surg (Br.)* 30:408-474.
- Mih A (1998) Congenital clasped thumb. *Hand Clin* 14:77–84.
- Minnaar A (1952) Congenital fusion between the lunate and the triquetral bones in the South African Bantu. *J Bone Joint Sur* 34:45-8.
- Mital M (1976) Congenital radioulnar synostosis and congenital dislocation of the radial head. *Orthop Clin North Am* 7:375-383.
- Miura T, Komada T (1979) Simple method for reconstruction of the cleft hand with an adducted thumb. *Plast Reconstr Sur* 64:65–67.

Naruse T et al. (2007) Busulfan-induced central polydactyly, syndactyly and cleft hand or foot: a common mechanism of disruption leads to divergent phenotypes. *Dev Growth Differ* 49:533-41.

Nicoladoni C (1897) Daumenplastik. *Wien Klin Wochenschr* 10:663–665.

Oberg K, Feenstra J, Manske P, Tonkin M (2010) Developmental biology and classification of congenital anomalies of the hand and upper extremity. *J Hand Surg Am* 35:2066–2076.

Oberg K., Feenstra J, Manske PR, Tonkin M (2011) A new classification of congenital anomalies of the hand and upper limb. *IFSSH Enzine* 1:3.

Ogino T (1990) Cleft hand. *Hand Clin* 6:661–667.

Omi M, Ide H (1996) Effects of digit tissue on cell death and ectopic cartilage formation in the interdigital zone in chick leg buds. *Dev Growth Differ* 38:419–428.

Pajni-Underwood S et al. (2007) BMP signals control limb bud interdigital programmed cell death by regulating FGF signaling. *Development* 134:2359-68..

Patterson T (1961) Congenital ring-constrictions. *Br J Plast Surg* 14:1–31.

Pol R (1921) 'Klinodaktylie'—Hyperphalangie und ihre Grundlagen: Form und Entstehung der meist unter dem Bild der Brachydaktylie auftretenden Varietäten, Anomalien und Mißbildungen der Hand und des Fußes. *Virchows Arch Path Anat* 229:388-530.

Radocha R, Netscher D, Kleinert H (1993) Toe phalangeal grafts in congenital hand anomalies. *J Hand Surg Am* 18:833–841.

Rogala E, Wynne-Davies R, Littlejohn A, Gormley J (1974) Congenital limb anomalies: frequency and aetiological factors. Data from the Edinburgh Register of the Newborn (1964-68). *J Med Genet* 11:221–33.

Sachar K, Akelman E, Ehrlich M (1994) Radioulnar synostosis. *Hand Clin* 10:399-404.

Saint-Hilaire I (1829) *Propositions sur la monstruosité*. Paris: Imp. Didot le Jeune.

Saint-Hilaire I (1932) *Histoire générale et particulière des anomalies de l'organisation chez l'homme et les animaux*. Paris: J.B. Bailliére.

Shaw D, Li C., Richey D, Nahigian S (1973) Interdigital butterfly flap in the hand (the double-opposing Z-plasty). *J Bone Joint Surg Am* 55:1677–1679.

- Smith D, Drennan J (2002) Arthrogyrosis wrist deformities: Results of infantile serial casting. *J Pediatr Orthop* 22:44-47.
- Smith R, Lipke R (1979) Treatment of congenital deformities of the hand and forearm. *N Engl J Med* 300:344–349.
- Snow J, Littler J (1967) Surgical treatment of cleft hand. U: *Transactions of the Society of Plastic and Reconstructive Surgery: 4th Congress in Rome*. Amsterdam: Excerpta Medica Foundation 888–893.
- Summerbell D (1979) The zone of polarizing activity: Evidence for a role in normal chick limb morphogenesis. *J Embryol Exp Morph* 50:217–233.
- Swanson A (1964) A classification for congenital malformations of the hand. *N J Bull Acad Med* 10:166-169.
- Swanson A (1964) The Krukenberg procedure in the juvenile amputee. *J Bone Joint Surg Am* 46: 1540–1548.
- Temtamy S (1982) Classification of hand malformations as isolated defects: an overview. *J Genet Hum* 30(4):281–290.
- Temtamy S, McKusick V (1978) The genetics of hand malformations. *Birth Defects Orig Artic Ser* 14(3):1–619.
- Toledo L, Ger E (1979) Evaluation of the operative treatment of syndactyly. *J Hand Surg Am* 4:556–564.
- Tonkin M, Nanchahal J (1995) An approach to the treatment of radial longitudinal deficiency. *Ann Acad Med Singapore* 24(4):101–107.
- Torpin R, Faulkner A (1966) Intrauterine amputation with the missing member found in the fetal membranes. *JAMA* 198:185-187.
- Tsuyuguchi Y et al. (1985) Congenital clasped thumb: A review of forty-three cases. *J Hand Surg Am* 10:613–618.
- Upton J (1991) Apert syndrome. Classification and pathologic anatomy of limb anomalies. *Clin Plast Surg* 18:321-355.
- Upton J, Tan C (1991) Correction of constriction rings. *J Hand Surg* 16:947–953.
- Urban M, Osterman A (1990) Management of radial dysplasia. *Hand Clin* 6:589–605.

- Uthoff H (1990) *The Embryology of the Human Locomotor System*. Berlin: Springer-Verlag.
- Van Heest A, House J, Reckling W (1997) Two-stage reconstruction of Apert acrosyndactyly. *J Hand Surg Am* 22:315-322.
- Vogel A, Rodriguez C, Warnken W, Izpisua Belmonte J (1995) Dorsal cell fate specified by chick Lmx-1 during vertebrate development. *Nature* 378:716–720.
- Wassel H (1969). The results of surgery for polydactyly of the thumb. A review. *Clin Orthope* 64:175–193.
- Watson B, Hennrikus W (1997) Postaxial type-B polydactyly: Prevalence and treatment. *J Bone Joint Surg Am* 79:65-68.
- Weckesser E, Reed J, Heiple K (1968) Congenital clasped thumb (congenital flexion-adduction deformity of the thumb): A syndrome, not a specific entity. *J Bone Joint Surg Am* 50:1417–1428.
- Weidrich T (1998) Congenital constriction band syndrome. *Hand Clin* 14:29-38.
- Wood V (1969) Macrodactyly. *J Iowa Med Soc* 50:922-928.
- Wood V (1993) Metacarpal synostosis. U: *Green's operative hand surgery*. New York: Churchill Livingstone 326-38.
- Woolf C, Myrianthopoulos N (1973) Polydactyly in American negroes and whites. *Am J Hum Genet* 25:397-404.

## 10. Životopis

Ime i prezime: Hrvoje Tucaković

Datum i mjesto rođenja: 14. 2. 1991., Vinkovci, Republika Hrvatska

Obrazovanje:

2009. – danas: Medicinski fakultet Sveučilišta u Zagrebu

Aktivnosti tijekom studija:

2014. sudjelovanje na Hrvatskom kirurškom kongresu s case report posterom (Tucakovic H, Bulic K. Nekrotizirajući fasciitis abdominalne stijenke, femoralne i glutealne regije. *Acta Chirurgica Croatica* )

2012. IFMSA studentska razmjena na American University of Beirut Medical Center, Beirut, Libanon (1 mjesec)

2012. StePP BLS tečaj

Strani jezici (stupanj znanja): engleski (C1), njemački (C1), francuski (B1)