Uloga lasera u liječenju makularnih bolesti

Koštro, Ilija

Master's thesis / Diplomski rad

2015

Degree Grantor / Ustanova koja je dodijelila akademski / stručni stupanj: **University of Zagreb, School of Medicine / Sveučilište u Zagrebu, Medicinski fakultet**

Permanent link / Trajna poveznica: https://urn.nsk.hr/urn:nbn:hr:105:931473

Rights / Prava: In copyright / Zaštićeno autorskim pravom.

Download date / Datum preuzimanja: **2024-03-29**

Repository / Repozitorij:

Dr Med - University of Zagreb School of Medicine Digital Repository

SVEUČILIŠTE U ZAGREBU
MEDICINSKI FAKULTET

Ilija Koštro

Uloga lasera u liječenju makularnih bolesti

DIPLOMSKI RAD

Zagreb, 2015.

SVEUČILIŠTE U ZAGREBU
MEDICINSKI FAKULTET

Ilija Koštro

Uloga lasera u liječenju makularnih bolesti

DIPLOMSKI RAD

Zagreb, 2015.

Ovaj diplomski rad izrađen je u Zavodu za bolesti stražnjeg očnog segmenta Klinike za očne bolesti KBC-a Zagreb pod vodstvom doc. dr. sc. Tomislava Jukića i predan je na ocjenu u akademskoj godini 2014./2015.

POPIS KRATICA

LASER	pojačavanje svjetlosti stimuliranom emisijom zračenja *(engl. Light Amplification by Stimulated Emission of Radiation)*
DCCT	*The Diabetes Control and Complications Trial*
UKPDS	*United Kingdom Prospective Diabetes Study*
VEGF	faktor rasta vaskularnog endotela *(engl. Vascular endothelial growing factor)*
IRMA	*Intraretinal Microvascular Abnormalities*
CSME	*Clinically Significant Macular Edema*
ETDRS	*Early Treatment Diabetic Retinopathy Study*
OCT	*Optical Coherence Tomography*
PEDF	*Pigment Epithelium Derived Factor*
RPE	*Retinal Pigment Epithelium*

Sadržaj

POPIS KRATICA II

SADRŽAJ III

SAŽETAK IV

SUMMARY V

1. LASER 1

1.1. Fizikalne osnove lasera 1

1.2. Djelovanje lasera na retinu 3

2. DIJABETIČKA RETINOPATIJA 5

2.1. Dijabetes 5

2.2. Kronične komplikacije šećerne bolesti 5

2.3. Dijabetička retinopatija 7

2.4. Makularni edem 9

2.5. Dijagnostika dijabetičke retinopatije 10

2.5. Laser fotokoagulacija u liječenju dijabetičke retinopatije 13

3. OKLUZIJA RETINALNIH VENA 16

3.1. Neishemijska okluzija centralne retinalne vene 16

3.2. Ishemijska okluzija centralne retinalne vene 17

3.3. Dijagnoza i liječenje okluzije centralne retinalne vene 17

4. ZAKLJUČAK 20

5. ZAHVALE 21

6. LITERATURA 22

7. ŽIVOTOPIS 26

SAŽETAK

ULOGA LASERA U LIJEČENJU BOLESTI MAKULE

Autor: Ilija Koštro

Različite bolesti mogu oštetiti makularnu funkciju. Dijabetička retinopatija je među najčešćim očnim bolestima i vodeći uzrok sljepoće u odraslog stanovništva. Uzrokovana je promjenama retinalnih krvnih žila. Kod nekih pacijenata krvne žile oteknu pa oko njih nastaje edem, dok kod drugih dolazi do rasta novih, abnormalnih krvnih žila. Okluzija mrežničnih vena označava opstrukciju malih vena retine koje odvode vensku krv iz retine. Retina je sloj fotoosjetljivog tkiva koji sliku sa očne pozadine prevodi u živčane signale koji idu dalje na obradu u mozak. U liječenju proliferativne retinopatije i okluzije retinalnih vena koristi se laserska fotokoagulacija. Laserska fotokoagulacija koristi toplinu laserske zrake da bi koagulirala abnormalnu, nefunkcionalnu krvnu žilu na retini. Dva su osnovna pristupa u liječenju dijabetičke retinopatije laserom: izravna (fokalna) fotokoagulacija i tzv. "grid" (rešetka) tehnika. Fokalna tehnika se koristi s ciljem da se koagulira specifična krvna žila na malom području retine, obično u blizini makule. Oftalmolog mora identificirati točno određenu krvnu žilu koju će tretirati točno određenim brojem laserskih pečata. Cilj "grid" tehnike je također sužavanje abnormalnih krvnih žila. U ovom slučaju oftalmogog će primijeniti 1000 do 2000 laserskih pečata na retini, pri tomu čuvajući područje makule. Za takvo liječenje koristi se velik broj laserskih pečata pa je nužno potpuni tretman provesti u nekoliko navrata. Ova tehnika može oštetiti neke aspekte vida, naročito percepciju boja i noćni vid, ali je ipak relativno dobar ostatak vidne funkcije.

Ključne riječi: dijabetes, mrežnica, makula, dijabetička retinopatija, okluzija mrežničnih vena, makularni edem, laserska fotokoagulacija, izravna fotokoagulacija, grid tehnika

SUMMARY

THE ROLE OF LASER IN THE TREATMENT OF MACULAR DISEASES

Author: Ilija Koštro

A range of problems can affect macula. Diabetic retinopathy is the most common diabetic eye disease and a leading cause of blindness in adults. It is caused by changes in the blood vessels of the retina. In some people with diabetic retinopathy, blood vessels may swell and leak fluid. In other people, abnormal new blood vessels grow on the surface of the retina. Retinal vein occlusion is a blockage of the small veins that carry blood away from the retina. The retina is the layer of tissue at the back of the inner eye that converts light images to nerve signals and sends them to the brain. Proliferative retinopathy and retinal vein occlusion are treated with laser photocoagulation. Laser photocoagulation uses the heat from a laser to seal or destroy abnormal, leaking blood vessels in the retina. One of two approaches may be used when treating diabetic retinopathy: focal photocoagulation or grid photocoagulation. Focal treatment is used to seal specific leaking blood vessels in a small area of the retina, usually near the macula. The ophthalmologist identifies individual blood vessels for treatment and makes a limited number of laser burns to seal them off. Grid laser treatment helps to shrink the abnormal blood vessels. 1,000 to 2,000 laser burns are placed in the areas of the retina away from the macula, causing the abnormal blood vessels to shrink. Because a high number of laser burns is necessary, two or more sessions usually are required to complete treatment. Although you may notice some loss of your side vision, grid laser treatment can save the rest of your sight. Scatter laser treatment may slightly reduce your color vision and night vision.

Key words: diabetes, retina, macula, diabetic retinopathy, retinal vein occlusion, macular edema, laser photocoagulation, focal photocoagulation, scatter photocoagulation

1. LASER

1.1. Fizikalne osnove lasera

Mogućnost stimulirane emisije fotona teorijski je predvidio 1917. godine A. Einstein, no prvi laser je napravljen tek 1960. godine. Bio je to rubinski laser. Već 1961. godine konstruiran He-Ne laser, a godinu dana kasnije dobivena je stimulirana emisija i u poluvodičima. Počela je tako izrada mnogih tipova laserskih uređaja i njihova široka primjena.

Za razumijevanje rada lasera potrebno je objasniti princip stimulirane emisije. Dakle atom se može nalaziti u osnovnom energijskom stanju (stanju najniže energije) ili u nekom od pobuđenih stanja (stanja više energije). Atom, pri prijelazu iz nekog pobuđenog u osnovno stanje može spotano emitirati samo foton kojemu je energija jednaka razlici energija odgovarajućih energijskih razina. Rezultat toga je da atom dođe na višu energijsku razinu, odnosno u neko pobuđeno stanje. U takvom stanju zadržava se veoma kratko (oko 10^{-8} s), spontano prelazi na nižu energijsku razinu i pri tom emitira foton, energija kojeg je jednaka razlici energija odgovarajućih energijskih razina. Tako nastaje spontana emisija fotona, a tako dobiveno zračenje je nekoherentno. To je zračenje bilo kojeg običnog izvora svijetlosti.

Međutim, moguće je atom koji se već nalazi u nekom pobuđenom stanju prisiliti na emisiju fotona prije nego što bi on to učinio spontano. Ako se atom već nalazi u pobuđenom stanju i ako na njega naleti foton energije, tada će upadni foton uzrokovati vraćanje atoma u osnovno stanje, pri čemu će se emitirati drugi foton iste energije, istog smjera i iste faze kao i upadni foton. Ovaj proces zove se stimulirana emisija fotona. Stimuliranom emisijom dobiju se dakle dva fotona koji mogu u lančanom procesu stimulirati ostale atome na emitiranje fotona. Rezultat tog lančanog procesa je intenzivno, koherentno, monokromatsko elektromagnetno zračenje koje zovemo lasersko zračenje. Sredstvo u kojemu se događa stimulirana emisija zovemo aktivno sredstvo, i ono mora imati atome koji se mogu pobuditi na prikladne više energijske razine, odnosno atome koji se mogu dovesti u stanje inverzne naseljenosti (stanje kada se većina atoma nalazi u istom pobuđenom stanju).

Tehnička izvedba lasera je relativno jednostavna. Tri bitna dijela za rad lasera su aktivna tvar, izvor energije i zrcala (*slika 1*).

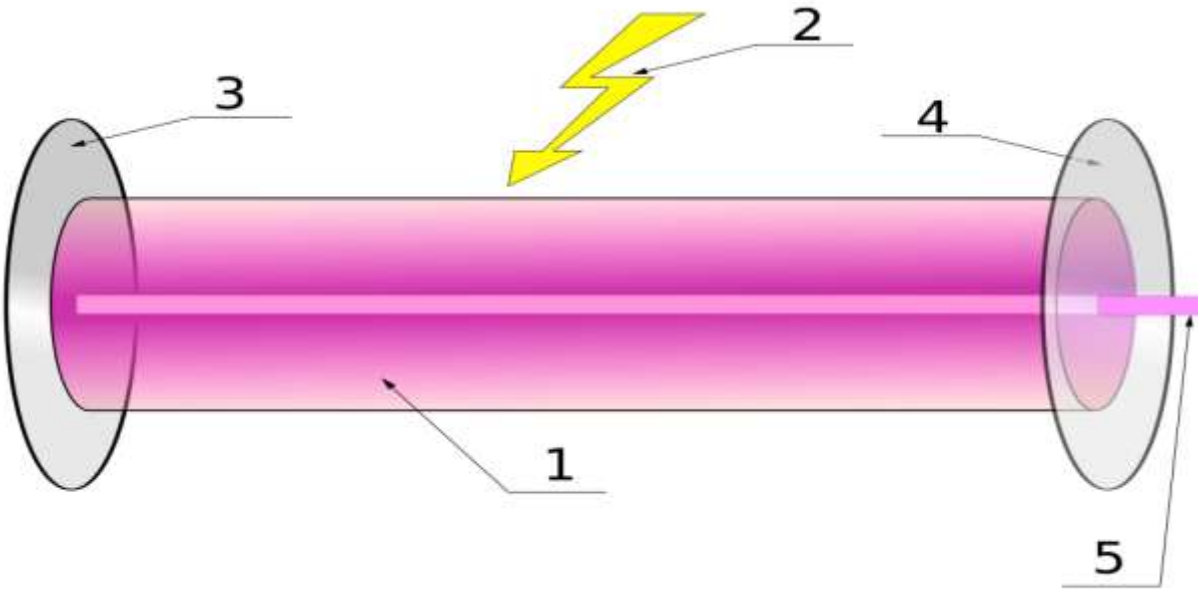

Slika 1. **Shema lasera.** Izvor energije (2) dovodi atome u aktivnom sredstvu (1) u pobuđeno stanje. Povratkom atoma u osnovno energijsko stanje oslobađaju se fotoni. Kada fotoni dođu do zrcala (3), reflektiraju se, gibaju se u suprotnom smjeru izazivajući na taj način dodatnu stimuliranu emisiju više atoma. Takvim gibanjem jedan dio fotona prođe kroz djelomično propusno zrcalo (4) i izađe vani u obliku uskog, strogo paralelnog koherentnog snopa laserskog zračenja (5), točno određene valne duljine. Preuzeto iz: http://hr.wikipedia.org /wiki/Laser#mediaviewer/File:Laser.svg (datum pristupa na stranicu: 27. 12. 2014.)

Ima različitih tipova lasera s obzirom na aktivno sredstvo u kojemu se događa laserska emisija. U plinskim laserima aktivno sredstvo je plin (npr. helij-neonski laser, argonski laser, CO_2 laser). Laseri s čvrstim aktivnim sredstvom jesu, na primjer, rubinski laser, YAG-laser itd. Laseri s tekućim aktivnim sredstvom jesu, primjerice, laseri pri kojima se rabe organske boje. Poluvodički laseri imaju poluvodičke diode (npr. galij-dušikov laser). U kemijskim laserima laserska se emisija izaziva nekom kemijskom reakcijom. laseri se također dijele na kontinuirane lasere (koji daju neprekinut laserski snop i impulsne lasere (koji daju isprekidane laserske snopove).[1,2]

1.2. Djelovanje lasera na retinu

Laser fotokoagulacija već godinama ima široku promjenu u oftalmologiji, osobito za liječenje oboljenja retine. Lasersko svjetlo je elektromagnetski val sastavljen od jedne ili više posebnih valnih duljina. Ta monokromatičnost dozvoljava precizni odabir određene valne duljine za specifične aplikacije lasera na određena ciljna tkiva. Laser fotokoagulacijom se svjetlosna energija apsorbira u pigmentnom epitelu i transformira se u toplinsku energiju unutar oštro ograničene zone retinskog tkiva, izazivajući u početku upalu, a kasnije i ožiljak. Učinak laserskog svijetla na retinu biti će veći što je ekspozicija duža, a spot veći. Apsorpcija ovisi njegovoj valnoj duljini i vrsti ciljnog tkiva. Ako je tkivo transparentno za svjetlo onda nema apsorpcije fotona niti će se tkivo zagrijavati. Retinalno tkivo ima nekoliko elementa koji apsorbiraju laserske fotone, što znači da je retina organ kod kojeg fotokoagulacija proizvodi izuzetan učinak. Ti elementi su melanin, hemoglobin i ksantofil.[3] Melanin najbolje apsorbira svjetlost i njegova kao i hemoglobinska apsorpcija opada porastom valne duljine svijetla. Reducirani hemoglobin ima bolju apsorpcijsku moć od oksigeniranog hemoglobina. Makularni ksantofil izuzetno dobro apsorbira plavo svjetlo te je stoga štetni ucinak plavog laserskog svjetla na makulu vrlo jak.[4]

Retinalna fotokoagulacija se javlja kada apsorpcija laserskog svjetla povisi temperaturu u pigmentnom epitelu za 10º-20 ºC. Tada na pigmentnom epitelu nastaje lokalizirano zabjeljenje tj. "retinalna opeklina". To zabjeljenje je manje intenzivno i neoštrije ograničeno u zonama tretiranog makularnog edema zbog edema i slabije transparentnosti okolnog tkiva. Ta činjenica je jako bitna kod fotokoagulacije makularnog edema jer se nastoji izbjeći ekscesivni tretman, tj. nepotrebno oštećenje i korioretinalni ožiljak. Tipična klinička fotokoagulacija odmah izazove vidljivu retinalnu leziju, dok podgranična ("subthreshold") laserska opeklina izaziva puno manji porast temperature pigmentnog epitela i postaje klinički vidljiva tek nekoliko sati nakon fotokoagulacije.

Nekoliko vrsta lasera se danas primjenjuje u fotokoagulaciji bolesti mrežnice, kao npr. zeleno-plavi argon laser valne duljine 488-514.5 nm, žuti dye laser 570-630 nm, crveni kripton 647 nm i Nd:YAG laser - laser dvostruke frekvencije (1064 i 532 nm). Zeleni argon i žuti dye laser su pogodni u fotokoagulaciji makularnog edema jer su dobro apsorbirani hemoglobinom te su pogodni za kogulaciju mikroanurizmi i kapilara.[5] Argon laseri su najrasprostranjeniji u kliničkoj praksi i sa njima je napravljen

najveći broj kliničkih istraživanja koja su dokazala efikasnost fotokoagulacije kod različitih oboljenja. U početku je argon laser imao plavo-zeleni spektar. Plavi laser širi previše energije u okolno retinalno tkivo izazivajući veća oštećenja, a ima i jači fototoksični učinak na fotoreceptore. Uz to za liječenje makularnih bolesti nije pogodan zbog dobre apsorpcije na makularnom ksantofilu. Tek kasnije, spoznajom o štetnosti plavog svjetla, proizvode se aparati sa samo zelenim svjetlom valne duljine 514.5nm. Posljednjih nekoliko godina u uporabi je diodni infracrveni mikropulsni laser valne duljine 810 nm, koji je lošije apsorbiran hemoglobinom i teže okludira mikroanurizme, ali gotovo selektivno koagulira pigmentni epitel, a razliku od već spomenutih lasera nema provodenja topline u okolinu te je oštećenje fotoreceptora minimalno ili ga uopće nema.[6,7]

Budući da termalna ozljeda ovisi o veličini i trajanju porasta retinalne temperature, mijenjajući snagu i trajanje laserske ekspozicije kao i veličinu spota može se manipulirati intenzitetom retinalnog oštecenja, ali i smanjiti bol pacijentu. Intenzitet ozljede mrežnice se smanjuje sa skraćivanjem trajanja ekspozicije, smanjenjem snage i povećenjem spota laserske zrake. Smanjenjem i veličine spota i ekspozicije može doći do izlaganja malog volumena tkiva velikoj energiji u vrlo kratkom vremenu što može dovesti do termomehaničke ozljede, rupturiranja tkiva i hemoragije.[8] Međutim smanjujući samo trajanje ekspozicije i snage laserske zrake može se smanjiti provođenje topline na okolno tkivo. Multipli kratki argon i diodni laserski pulsevi stvaraju oftalmoskopski nevidljiva oštećenja pigmentnog epitela, ali ne oštećuju fotoreceptore i koriokapilarni sloj, a djeluju na ponovnu uspostavu vanjske hematoretinalne barijere. Ovaj tip fotokoagulacije se može osobito primijeniti kod bolesti povezanih sa disfunkcijom retinalnog pigmentnog epitela, kao što su dijabetički difuzni makularni edem ili centralna serozna retinopatija.[7,9,10] Dok za diodni laser skraćivanje ekspozicije nije tako opasno za retinalno tkivo, ekspozicija argon laseru kraća od 0.05 sekundi, sa malim spotom, može dovesti do disrupcije tkiva i hemoragije.[11]

U liječenju oboljenja makule upotreba lasera danas je indicirana u bolesnika s dijabetičkom retinopatijom i okluzijom mrežničnih vena.[12]

2. DIJABETIČKA RETINOPATIJA

2.1. Dijabetes

Šećerna bolest je stanje kronične hiperglikemije obilježeno poremećenim metabolizmom ugljikohidrata, proteina i masti. Bolest karakteriziraju akutne metaboličke te kasne komplikacije na velikim i malim krvnim žilama, živcima te bazalnim membranama različitih tkiva. Nastaje zbog apsolutnog ili relativnog manjka inzulina, inzulinske rezistencije, povećana stvaranja glukoze te prekomjerna djelovanja hormona sa suprotnim učinkom od inzulina.

Prevalencija šećerne šećerne bolesti u cijelom svijetu bilježi dramatičan porast. Koncem prošlog stoljeća u svijetu je registrirano oko 150 milijuna bolesnika, a prognoza je da će njihov broj u naredna dva desetljeća doseći 340 milijuna oboljelih. Najveći broj bolesnika poznat je u tzv. zemljama u razvoju. U Sjedinjenim Američkim Državama broj bolesnika starije dobi porastao je s 8,9% u 1976. na 12,3% 1994. godine. U našoj se zemlji prevalencija šećerne bolesti kreće oko 9,2% za punoljetnu populaciju, što odgovara prevalenciji u razvijenim europskim zemljama.[13] U svijetu je općeprihvaćena klasifikacija Američke dijabetološke udruge koja dijabetes dijeli na *tip 1,* karakteriziran apsolutnim nedostatkom inzulina i *tip 2,* kojeg karakterizira greška u sekreciji inzulina i rezistencija perifernih tkiva na djelovanje inzulina. Veći dio, 90-95% oboljelih, ima dijabetes tipa 2, a oko 5-10% dijabetes tip 1.[14]

2.2. Kronične komplikacije šećerne bolesti

Dugotrajna bolest će, bez obzira na tip dijabetesa, izazvati kasne kronične komplikacije. One se dijele na vaskularne (mikrovaskularne i makrovaskularne) i nevaskularne kronične komplikacije (neuropatija). Mikrovaskularne su retinopatija i nefropatija, dok u makrovaskularne spadaju koronarna arterijska bolest, periferna vaskularna bolest i cerebrovaskularna bolest. Neuropatija je nevaskularna komplikacija šećerne bolesti.

Mehanizmi koji dovode do oštećenja tkiva nisu jasno utvrđeni. Postoje četiri pretpostavke o nastanku kroničnih komplikacija. Prema prvoj teoriji povišena

koncentracija glukoze putem stvaranja uznapredovalih produkata metabolizma glukoze će ubrzati nastanak ateroskleroze, prouzrokovati poremećaje endotela, poremetiti rad glomerula te sastav i strukturu izvanstaničnog matriksa. Druga teorija dovodi u vezu kroničnu hiperglikemiju s povećanim stvaranjem sorbitola, koji remeti staničnu funkciju. Treća teorija naglašava ulogu povišenog stvaranja diacilglicerola pri hiperglikemiji. Diacilglicerol aktivira određene oblike proteinske kinaze i na taj način mijenja tokove metaboličkih procesa. Posljednja teorija objašnjava stvaranje heksozaminskog puta iz fruktoza-6P u povećanje glukoza-6P. Svim teorijama je zajedničko preveliko stvaranje kisika u mitohondrijima.

Postoji više čimbenika koji su važni za patogenezu kroničnih komplikacija šećerne bolesti jer pridonose endotelijalnoj disfunkciji i rizik su za razvoj komplikacija: hiperglikemija, hipertenzija, dislipidemija, genetička predispozicija, oscilacije glukoze, debljina, koagulopatije i pušenje.[13]

Nekoliko je velikih epidemioloških studija dokazalo važnost dobre regulacije šećerne bolesti u sprečavanju mikrovaskularnih komplikacija šećerne bolesti. Tu se posebno izdvajaju DCCT i UKPDS studije. Strogom regulacijom glikemije za 76% reducirano je nastajanje dijabetičke retinopatije u odnosu na kontrolnu skupinu sa konvencionalnom terapijom, usporena je progresija retinopatije za 54%, te progresija u vrlo tešku neproliferativnu i proliferativnu formu za 47%. Reducirana je proteinurija za 54%, a neuropatija za 60%.[15,16] Osim toga UKPDS studija je pokazala da se sniženjem HbA1c za 1% mikrovaskularne komplikacije snižavaju za 35%, a smrtnost zbog dijabetičkih komplikacija za 25%.[17] Dakle ove, a i još neke studije su pokazale da stroga regulacija glikemije je povezana sa pozitivnim učinkom na dijabetičku retinopatiju, srce, bubrege i živčani sustav, reducirajući nastanak oštecenja, a kad već postoje, njihovo daljnje napredovanje.[18]

Šećerna bolest je uzrok brojnih komplikacija na očima, a najčešće među njima su dijabetička retinopatija, rubeoza šarenice uz neovaskularni glaukom i ishemijska neurooptikopatija. Često će uzrokovati značajno oštećenje vida ili čak sljepoću, osobito dijabetička retinopatija. I nevaskularne komplikacije (katarakta, pareze i paralize kranijalnih živaca okulomotora, senzorna keratopatija i promjene refrakcije) izazivaju vidne smetnje, ali u bitno manjoj mjeri od vaskularnih komplikacija.[19]

2.3. Dijabetička retinopatija

Ova mikroangiopatska komplikacija se razvija u 80% dijabetičara nakon dvadeset godina trajanja dijabetesa. To je čini vodećim uzrokom sljepoće u razvijenim zemljama. Dugotrajna hiperglikemija dovodi do zadebljanja bazalnih membrana krvnih žila te do gubitka pericita i vaskularnih endotelnih stanica, usljed čega će doći do veće propusnosti zida krvnih žila, stvaranja mikroaneurizmi i tromboze u novostvorenim proširenjima. Posljedica navedenog je slabija opskrba krvlju pojedinih dijelova mrežnice i hipoksija istih. Mrežnično tkivo na to odgovara proizvodnjom faktora rasta vaskularnog endotela (VEGF), koji dovode do neovaskularizacije. Dijabetička retinopatija češća je u dijabetesu tipa 1 (40%) nego u dijabetesu tipa 2 (20%), i vodeći je uzrok sljepoće u dobi između 20. i 65. godine života. Trajanje bolesti najveći je čimbenik rizika. Nakon 10 godina trajanja bolesti dijabetičku retinopatiju imati će 50% bolesnika, a nakon 30 godina čak 90%. Drugi važni čimbenici su slaba kontrola metabolizma, debljina i arterijska hipertenzija.

Dijabetičku retinopatiju dijelimo na neproliferacijsku i proliferacijsku dijabetičku retinopatiju. Kod neproliferacijske ("background") dijabetičke retinopatije u oftalmoskopskom pregledu fundusa možemo naći mikroaneurizme (IRMA, intraretinalna mikrovaskularna abnormalnost), točkasta i mrljasta krvarenja te eksudate i edem (*Slika 2*). Prema rasprostranjenosti patoloških promjena dijeli se na blagu, srednju i tešku neproliferacijsku dijabetičku retinopatiju. Vidna funkcija je obično dugo očuvana, sve do pojave makularnog edema, koji je najčešći uzrok slabljenja vida dijabetičkih bolesnika i zahtjeva liječenje.

Ako se ne liječi, neproliferacijska dijabetička retinopatija prelazi u proliferacijsku. Karakteristike ove retinopatije su fibrovaskularne proliferacijske promjene koje najčešće polaze sa glave vidnog živca i dižu se iznad nivoa mrežnice prema stražnjoj hijaloidnoj membrani (*Slika 3*). Dolaskom tih promjena do staklovine javljaju se i trakcijske sile te posljedično trakcijska ablacija mrežnice uz vitrealna krvarenja iz novostvorenih krvnih žila. U terminalnoj fazi proliferacijske dijabetičke retinopatije, kao znak opće ishemije oka, dolazi do neovaskularizacije šarenice (rubeosis iridis) što je vrlo loš znak. Uz to javlja se i povišen očni tlak (neovaskularni glaukom) sa vrlo skromnim mogućnostima liječenja.[12]

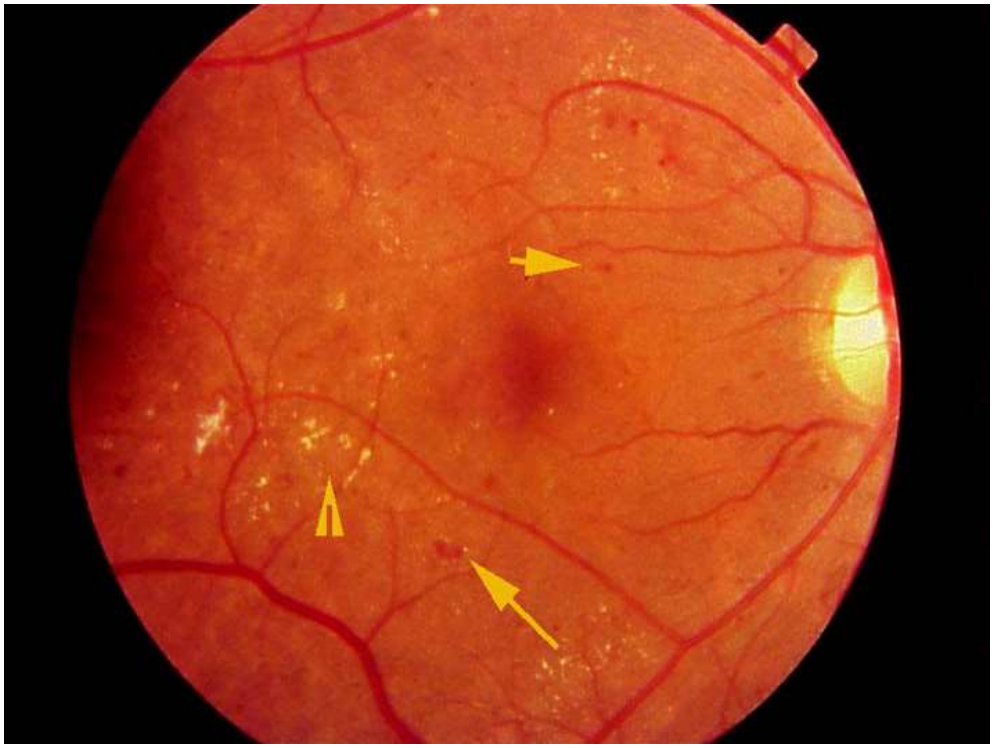

Slika 2. **Nalaz na retini kod neproliferativne dijabetičke retinopatije.** Prikazana su mrljasta krvarenja (duga strelica), mikroaneurizme (kratka strelica) i eksudat (glava strelice). Preuzeto iz: http://emedicine.medscape.com/article/1225122-overview (datum pristupa na stranicu: 03. 03. 2015.)

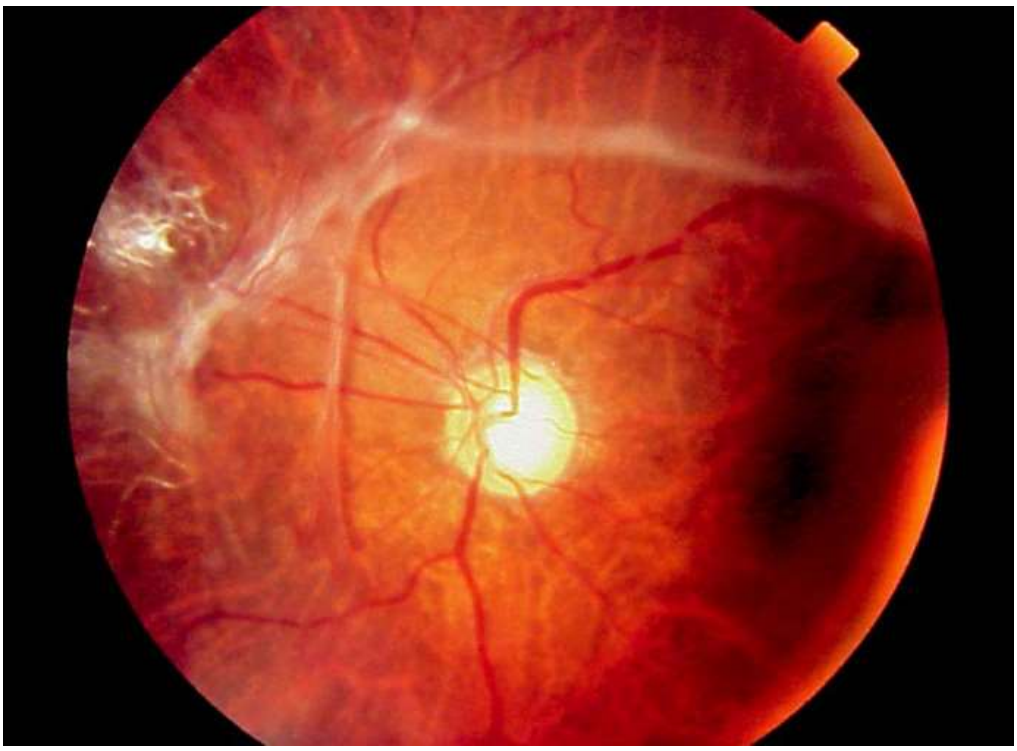

Slika 3. **Fibrovaskularne proliferacije.** Fibrovaskularne proliferacije u vitrealnoj šupljini. Preuzeto iz: http://emedicine.medscape.com/article/1225122-overview (datum pristupa na stranicu: 03. 03. 2015.)

2.4. Makularni edem

Edem žute pjege javlja se kod oba oblika retinopatije i najčešći je uzrok slabljenja vida. Nalazimo ga kod 38% pacijenata sa umjereno teškom i teškom neproliferativnom dijabetičkom retinopatijom, dok kod proliferativne forme ima ga 71% pacijenata.[20] Prevalencija makularnog edema kod dijabetičara izravno je povezana sa trajanjem i regulacijom bolesti.[21] Patofiziološki riječ je o proboju unutarnje hematookularne barijere na razini endotela retinalnih kapilara koji dovodi do propuštanja i nakupljanja fluida i sastojaka plazme u okolnu mrežnicu, točnije makulu. Postoje naznake da i poremećaj permeabilnosti vanjske hematookularne barijere tj. sloja pigmentnog epitela može biti povezan sa nastankom edema.[22,23,24] Osim intraretinalnog nakupljanja fluida i eksudata makularna funkcija može biti poremećena i okluzijom parafovealnih kapilara, krvarenjima u makuli, trakcijom na makulu, formiranjem makularne rupture ali i kombinacijom svih ovih poremecaja.[25] Mjesta propuštanja kroz hematookularnu barijeru, mikroaneurizme, kapilare te intraretinalne mikrovaskularne abnormalnosti (IRMA), propuštanja kroz pigmentni epitel, najbolje su vidljive metodom fluoresceinske angiografije koja je metoda izbora za dijagnostiku dijabetičke retinopatije.[26] (*Slika 4.*) No to samo za sebe nije dovoljan kriterij za utvrđivanje edema makule već taj termin prvenstveno koristimo za oči koje imaju zadebljanje retine u zoni makule.

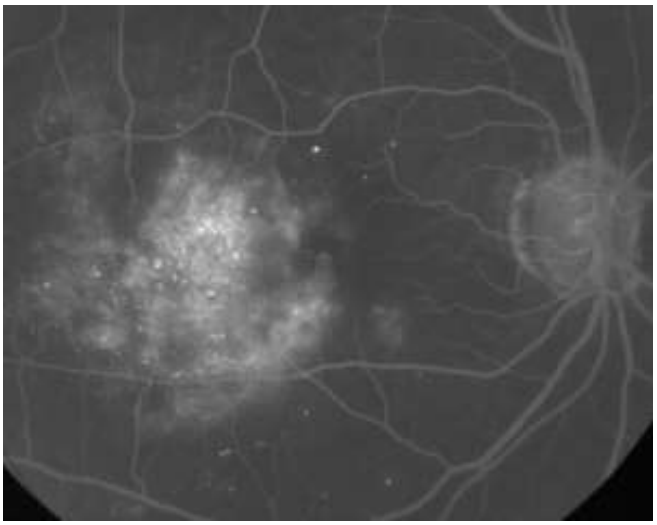

Slika 4. **Dijabetički makularni edem.** Kasna faza fluorescein angiografije. Preuzeto iz: http://www.reviewofophthalmology.com/content/d/retinal_insider/i/1310/c/25220/ (datum pristupa na stranicu: 09. 03. 2015.)

Retinalno zadebljenje i tvrdi eksudati sa zadebljenjem retine koje prijete ili zahvaćaju centar makule, ugrožavaju funkciju makule i smatraju se klinički signifikantnim. Klinički signifikantni makularni edem (CSME) uključuje neku od slijedećih lezija: retinalno zadebljanje unutar 500 μm od centra makule, tvrdi eksudati sa retinalnim zadebljenjem unutar 500 μm od centra makule ili retinalno zadebljanje najmanje jedne površine diska vidnog živca unutar udaljenosti promjera diska od centra makule.[27]

Morfološki makularni edem može biti fokalni i difuzni. Fokalni edem je lokalizirano retinalno zadebljanje primarno izazvano propuštanjem iz mikroaneurizmi ili rjeđe iz intraretinalnim mikrovaskularnih abnormalnosti sa zonama edema koje su često okružene tvrdim eksudatima. Biokemijski, ti su eksudati lipoproteini, vjerojatno iz plazme, a lokalizirani su u vanjskom ili unutarnjem sloju živcanih niti. Ponekad se odlažu ispod retine izazivajući degeneraciju fotoreceptora. Difuzni edem je izazvan propuštanjem iz dilatiranih i abnormalno propusnih kapilara te vjerojatno i poremećajem propusnosti retinalnog pigmentnog epitela. Ima vrlo malo ili najčešće nema tvrdih lipidnih eksudata, a za razliku od fokalnog edema, često je praćen nakupljanjem fluida u cistoidnim prostorima makule. Difuzni edem često bude bilateralan i simetričan. Klinički signifikantni makularni edem može se naći na svakoj razini uznapredovalosti dijabetičke retinopatije i predstavlja veliki zdravstveni problem. U trogodišnjem praćenju izaziva smanjenje vidne oštrine kod otprilike 33% očiju.[28]

2.5. Dijagnostika dijabetičke retinopatije

U dijagnostici i praćenju retinalnih, a osobito makularnih poremećaja važnu ulogu imaju fluoresceinska angiografija i fundus fotografija.

Fluoresceinska angiografija (*Slika 4.*) se temelji na načelima luminiscencije i fluorescencije. Luminiscencija je fizikalna pojava emisije svjetla iz određenog materijala kada se elektromagnetski val jedne valne duljine apsorbira te se reemitira elektromagnetski val druge valne duljine. Fluorescencija je luminiscencija izazvana kontinuiranom eksitacijom. Fluorescein natrij je narančasto-crvena tekućina koja se injicira intravenski kao kontrastno sredstvo, apsorbira svjetlost valne duljine 465 do

490 nm koja ga ekscitira i tada emitira svjetlost valne duljine 520 do 530 nm. Veći dio fluoresceina (80%) je vezan za proteine plazme, dok je samo 20% slobodnog, koji fluoresceira. Slobodni fluorescein ne prolazi kroz endotel retinalnih kapilara i kroz retinalni pigmentni epitel, ali izlazi iz kapilara koriokapilarnog sloja. Budući da ne prolazi kroz intaktnu hematoretinalnu barijeru, uz adekvatnu opremu kao što je fundus kamera sa posebnim filtrima, ovo se sredstvo koristi za otkrivanje poremećaja hematookularne barijere i drugih vaskularnih lezija.[29]

Unatoč činjenici da se fluoresceinska angiografija koristi već dugi niz godina, još nije izgubila na važnosti u dijagnostici i liječenju dijabetičke retinopatije i makularnog edema. Naročito služi za procjenu rizika od progresije retinopatije iz neprolifrerativnog u proliferativni oblik. Gubitak retinalnih kapilara koji može biti jedino dokumentiran fluoresceinskom angiografijom je općeprihvaćen čimbenik za progresiju neproliferativne u proliferativnu formu dijabetičke retinopatije.[26,30,31] Također je važna za razlikovanje intraretinalnih mikrovaskularnih abnormalnosti i neovaskularizacija, a osobito je korisna u detekciji manjih ekstraretinalnih neovaskularizacija koje mogu promaknuti pri fundoskopiranju ili fundus fotografiji kada optički mediji nisu dovoljno transparentni. Međutim najveća korist fluoresceinske angiografije je da služi kao vodič za laser fotokoagulaciju kod očiju sa klinički signifikantnim makularnim edemom.

Lezije kod makularnog edema koje na fluoresceinskoj angiografiji zahtijevaju liječenje su:

1. fokalno propuštanje dalje od 500 μm od centra makule za koje se smatra da izaziva zadebljanje retine i tvrde eksudate,
2. fokalno propuštanje 300-500 μm od centra makule koje se smatra da izaziva zadebljanje retine i tvrde eksudate i da fotokoagulacijom istih neće doći do uništavanja preostale kapilarne mreže,
3. zone difuznog propuštanja iz ekstenzivnog broja mikroaneurizmi ili IRMA-a,
4. avaskularne zone u makuli osim normalne centralne avaskularne zone.[25]

Fluoresceinska angiografija nam isto tako pomaže da odlučimo kada nema svrhe lijeciti dijabetički makularni edem kao što je kod ishemije makule.

Fundus kolor fotografija (*Slika 2.* i *Slika 3.*) je također standardna metoda za detekciju dijabatičke retinopatije. Kapilarna dilatacija i gubitak kapilarne mreže na fluoresceinskoj angiografiji i Early Treatment Diabetic Retinopathy Study (ETDRS) standardne kolor fotografije za gradaciju retinopatije daju vrlo slične prognostičke

rezultate.[30,32] Fundus kolor fotografije sedam standardnih polja fundusa nam služe za detekciju i klasifikaciju dijabetičke retinopatije, ali također za dokumentiranje regresije makularnog edema i neovaskularizacija.

Novija dijagnostička metoda Optical coherence tomography (OCT) nam daje dvodimenzionalnu sliku presjeka kroz mrežnicu prikazujući mikrostrukturni izgled retine (*Slika 5.*). Vrlo je senzitivan u detekciji i praćenju makularnog edema, osobito kod diskretnijih lezija koje su teže klinički detektabilne.[33,34,35] OCT nam daje kvantitativne informacije koje nisu dostupne kliničkim pregledom niti fluoresceinskom angiografijom i može se iskoristiti za detekciju ranih promjena kod dijabetičke retinopatije (*Slika 6.*). Međutim, ne daje nam informacije o mikrovaskularnim promjenama u retini i mjestima propuštanja kroz hematoretinalnu barijeru. Stoga fluoresceinska angiografija i fundus fotografija još uvijek zauzimaju najznačajnije mjesto u dijagnostici, ciljanom liječenju i praćenju dijabetičke retinopatije, osobito dijabetičkog makularnog edema.

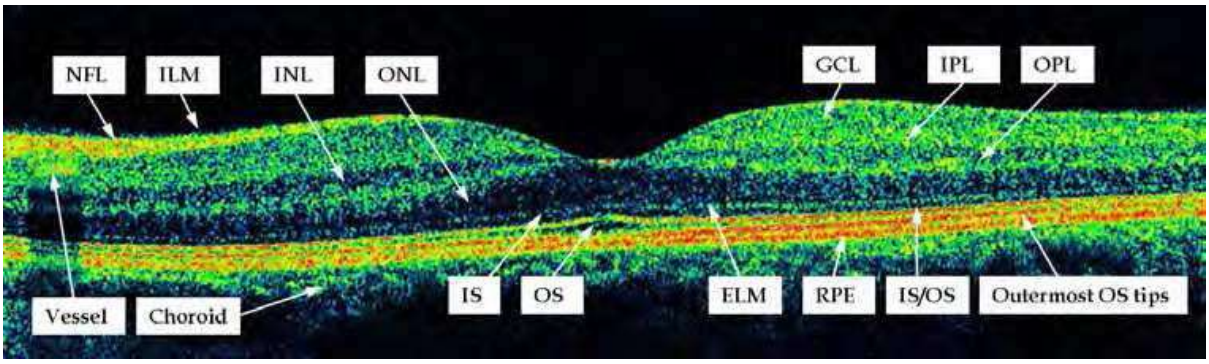

Slika 5. **Normalan OCT nalaz.** Prikazane strukture: unutrašnja granična membrana (ILM), sloj živčanih vlakana (NFL), sloj ganglijskih stanica (GCL), unutrašnji mrežasti sloj (IPL), unutrašnji zrnati sloj (INL), vanjski mrežasti sloj (OPL), vanjski zrnati sloj (ONL), vanjska granična membrana (ELM), unutarnji (IS) i vanjski segmenti (OS) fotoreceptora, pigmentni epitel mrežnice (RPE). Preuzeto iz http://www.intechopen.com/books/diabetic-retinopathy/optical-coherence-tomography-findings-in-diabeticmacular-edema (datum pristupa na stranicu: 04. 03. 2015.)

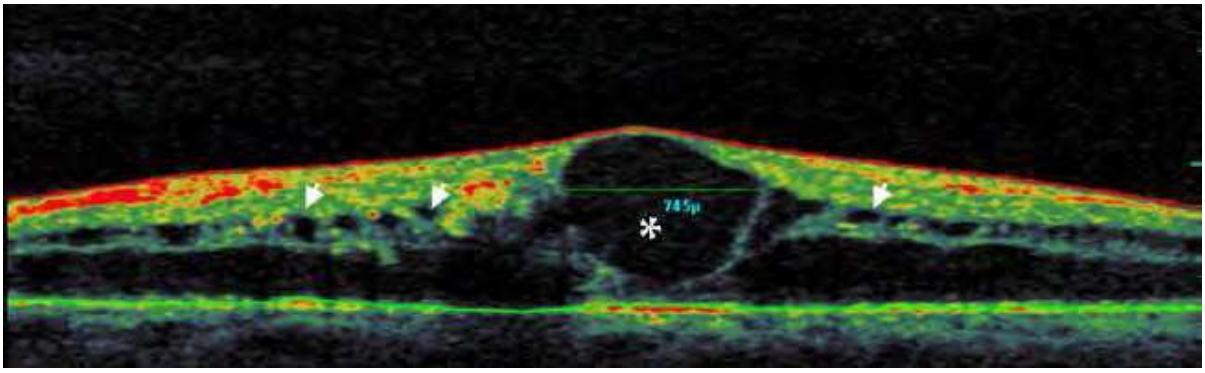

Slika 6. **Primjer patološkog OCT nalaza.** Dijabetički makularni edem sa cističnim prostorima: intraretinalna cista promjera preko 600μm (zvjezdica), manji cistični prostori (bijele strelice). Preuzeto iz http://www.intechopen.com/books/diabetic-retinopathy/optical-coherence-tomography-findings-in-diabeticmacular-edema (datum pristupa na stranicu: 04. 03. 2015.)

2.6. Laser fotokoagulacija u liječenju dijabetičke retinopatije

Postoje različiti pristupi i tehnike u liječenju fotokoagulacijom koje ovise o tipu i težini retinopatije i postojanju klinički signifikantnog makularnog edema. Postojanje klinički signifikantnog makularnog edema najčešće određuje način i dinamiku liječenja. Apsolutne indikacije za fotokoagulaciju su:

1. Klinički signifikantni makularni edem kod bilo kojeg stupnja retinopatije
2. Proliferativna dijabetička retinopatija
3. Vrlo teška neproliferativna dijabetička retinopatija
4. Ekstenzivna neovaskularizacija iridokornealnog kuta, bez obzira da li su vidljivi visokorizični elementi dijabetičke retinopatije.[25,36]

Osnovni načini fotokoagulacije su:

1. fokalna fotokoagulacija – kod klinički signifikantnog makularnog edema (CSME)
2. lokalna fotokoagulacija – izravno na neovaskularizaciju
3. panretinalna ili "scatter" (razasuta) fotokoagulacija – kod proliferativne i vrlo teške neproliferativne dijabetičke retinopatije.

U liječenju CSME koristi se fokalna fotokoagulacija sa dvije osnovne tehnike:

1. izravna fotokoagulacija – koristi se kod fokalnog edema i izravno koagulira mjesta propuštanja (mikroaneurizme),

2. tzv. "grid" (rešetka) tehnika – ciljano koagulira pigmentni epitel u zoni edema, plasiraju se u čitavoj makuli osim centralne zone 500 μm promjera, manji pečati bliže centru a veći dalje, uz jedan pečat razmaka.

3. kombinacija ovih dviju tehnika.[28,37]

Unatoč dugotrajnoj i raširenoj kliničkoj primjeni laser fotokoagulacije, još nije potpuno razjašnjen mehanizam povoljnog djelovanja lasera u prevenciji gubitka vida kod dijabetičke retinopatije. Povoljni efekt fotokoagulacije najčešće nije posljedica trenutne koagulacije nego je izazvan sekundarnim odgovorom tkiva.[9,21]

Kod proliferativne dijabetičke retinopatije koagulacijom ishemične retine smanjuje se produkcija vazoproliferativnog faktora, omogućava se bolja difuzija kisika iz koriokapilarisa u retinu, smanjuje se broj fotoreceptora koji su veliki potrošači kisika, a izravno se koaguliraju postojeće neovaskularne formacije.[38,39] Novija istraživanja pokazuju da se fotokoagulacijom pigmentnog epitela uspostavlja i bolja funkcija vanjske hematookularne barijere, vjerojatno regulacijom produkcije određenih vazoproliferativnih faktora, izmedu ostalih vrlo značajnog "pigment epitelium derived factor" (PEDF) koji pokazuje iznimno antivazoproliferativnu djelovanje.[40]

Kod dijabetičkog makularnog edema povoljni efekti fotokoagulacije laserom su takoder evidentni, ali njihov mehanizam je prilično nejasan. Kod fokalnog edema postoji donekle logično objašnjenje da se izravnom koagulacijom mikroaneurizmi eliminira uzrok propuštanja fluida i sastojaka plazme u retinu, ali još uvijek nije jasna uloga pigmentnog epitela, budući da je on primarno najjače koaguliran. Ustvari nije jasna ni njegova uloga u resorpciji edema i eksudata nakon tretmana.[41]

Kod difuznog edema makule mehanizam povoljnog učinka fotokoagulacije je još nejasniji. Zapravo nije potpuno razjašnjeno podrijetlo makularnog edema. Fluoresceinskom angiografijom vide se naznake da, uz difuzno propuštanje iz retinalnih kapilara, i oštećenje pigmentnog lista dopušta prodor fluoresceina iz koriocapilarisa što dovodi u vezu vanjsku hematookularnu barijeru i difuzni makularni edem.[21] Dakle, difuzni makularni edem nastaje zbog poremećaja i vanjske i unutarnje hematookularne barijere. Prema tome cilj djelovanja lasera bi trebali biti i retinalni pigmentni epitel i abnormalno propusne kapilare. Sukladno navedenom primjenjuje se odgovarajuca laser tehnika – "grid" fotokoagulacija. Nekoliko hipoteza pokušavale su objasniti povoljan efekt grid fotokoagulacije. Primarni koagulativni efekt je pretežno na pigmentni epitel, koriocapilaris i fotoreceptore. Dakle, primarni uzrok propuštanja, kapilare koje su zbog edema odmaknute od pigmentnog lista, praktično

su intaktne laserom! Postoji nekoliko teorija o uzroku povoljnog efekta "grid" tehnike na difuzni makularni edem. Prva tvrdi da laser eliminira oštećene RPE stanice te se premještanjem drugih stanica ponovo uspostavlja kompetentna vanjska hematookularna barijera.[42] Prema drugoj teoriji, laser uništava za kisikom visoko zahtijevne, fotoreceptore što reducira protok krvi ali i propuštanje.[38] Treća daje mogućnost ponovne uspostave funkcionalne unutarnje hematookularne barijere proliferacijom endotelnih stanica.[43]

Nekoliko eksperimentalnih i klinickih studija dovode u vezu makularni edem sa razinom vazoproliferativnih faktora, i to VEGF i PEDF u staklovini. Istraživanja su pokazala da oči sa makularnim edemom imaju povišenu razini VEGF-a te niže razine PEDF-a u odnosu na oči bez dijabetičkog makularnog edema.[40,44] Eksperimentalnom studijom kulture humanog retinalnog pigmentnog epitela i pigmentnog epitela očiju štakora dokazana je povišena razina PEDF-a nakon laser fotokoagulacije.[45] Ove činjenice upućuju na važnu vezu izmedu vazoproliferativnih i vazoinhibitornih čimbenika ne samo kod proliferativnih lezija kod dijabetičke retinopatije nego i u nastanku makularnog edema. Ulogu vazoproliferativnih faktora u genezi makularnog edema takoder potvrđuju i rezultati intravitrealne primjene anti VEGF pripravaka kod dijabetičkog makularnog edema gdje je zamjetan pozitivni efekt ove terapije.[46,47]

Uvođenjem u praksu diodnog lasera i proučavanjem njegovih mogućnosti u selektivnoj fotokoagulaciji pigmentnog epitela potvrđuje da retinalni pigmentni epitel igra bitnu ulogu kako u genezi tako i u resorpciji dijabetičkog makularnog edema. Liječenje diodnim laserom dijabetičkog makularnog edema pokazalo se uspješnim, mada je značajno prolongirano vrijeme resorpcije edema.[6,7,10,48] Multipli kratki argon laser pulsevi također su se pokazali uspješnim u selektivnoj koagulaciji pigmentnog epitela eksperimentalnih životinja, iako ta metoda kasnije nije našla širu kliničku promjenu.[9]

Unatoč nekim novijim potencijalnim načinima liječenja dijabetičke retinopatije kao što su intravitrealna primjena kortikosteroida, anti VEGF pripravaka ili inhibitora protein kinaze C, fotokoagulacija laserom je uz adekvatnu kontrolu glikemije ostala "zlatni standard" u liječenju dijabetičke retinopatije.[28,29,30,31,32,33,49]

3. OKLUZIJA RETINALNIH VENA

Nakon dijabetičke retinopatije, okluzija retinalnih vena je najčešća vaskularna bolest retine. Iako se može javiti u bilo kojoj životnoj dobi, najčešće se javlja u osoba starijih od 50 godina s većom učestalošću u bolesnika s dijabetesom, aterosklerozom i arterijskom hipertenzijom.

Okluziju najčešće uzrokuje tromboza centralne retinalne vene i njenih ogranaka. U podlozi je ateroskleroza koja dovodi do turbulentnog toka te oštećenja i posljedične proliferaciju endotela. Ostala stanja koja se mogu povezati s okluzijom su ubrzana sedimentacija eritrocita, povišena vrijednost antitrombina III, hematokrita, fibrinogena, hiperviskoznost krvi.

Okluzija centralne retinalne vene može se javiti u dva oblika, ishemijski i neishemijski. Klinički se manifestira naglim ili postupnim padom vidne oštrine i gubitkom djela vidnog polja. Za razliku od okluzije centralne retinalne arterije koja se može javiti bilo kad tokom dana, bolesnici sa okluzijom centralne retinalne vene uglavnom uoče poremećaj ujutro prilikom buđenja. Oba oka su zahvaćena u oko 5% slučajeva.[50,51]

3.1. Neishemijska okluzija centralne retinalne vene

Čak 70-80% pacijenata s okluzijom centralne retinalne vene ima ovaj oblik. Prisutan je blagi do umjeren pad vidne oštrine, dok aferentni pupilarni defekt je tek blago izražen. Aferentni pupilarni defekt se javlja pri oštećenjima prednjeg vidnog puta prije optičke hijazme. Sastoji se u smanjenoj amplitudi zjenične svjetlosne reakcije, produljenom periodu latencije i proširenju zjenice pri kontinuiranom osvjetljenju.

Oftalmoskopski se nalaze retinalna mrljasta krvarenja prisutna u sva četiri kvadranta, edem papile vidnog živca, blaga dilatacija i tortuoznost svih grana retinalne vene. Neovaskularizacija je izrazito rijetka, javlja se u manje od 2% slučajeva. Prijelaz neishemijskog u ishemijski oblik se javlja u 34% tokom tri godine odnosno u 15% u prva četiri mjeseca. Fluoresceinska angiografija pokazuje vensku stazu, ali dobru perfuziju retinalnih kapilara. Prognoza je dobra u 50% slučajeva jer većina patoloških nalaza, krvarenja i edem, se povlače kroz nekoliko mjeseci do

godine dana, a vidna oštrina se oporavi do normalne ili gotovo normalne. Međutim, ukoliko je došlo do razvoja kroničnog cistoidnog makularnog edema, posljedica može biti trajno oštećenje vidne oštrine.[50,51]

3.2. Ishemijska okluzija centralne retinalne vene

Ishemijski oblik okluzije je znatno rijeđi u odnosu na neishemijski te se javlja u 20-25% slučajeva. Nastaje kao rezultat gotovo potpune ili potpune okluzije centralne retinalne vene. Vidna oštrina je značajno smanjena (uvijek ispod 0,1), a relativni aferentni pupilarni defekt izražen.

Oftalmoskopski se nalaze masivna krvarenja retine u sva četiri kvadranta, posebice u stražnjem polu. Krvarenje može biti toliko opsežno da može oštetiti unutarnju graničnu membranu i uzrokovati vitrealno krvarenje. Papila vidnog živca je edematozna, dok su retinalne vene izrazito dilatirane i tortuozne. Također se nalaze meki eksudati i edem makule koji je u većini slučajeva prekriven krvarenjima uz cistoidne promjene. Incidencija neovaskularizacije prednjeg segmenta je 60% ili više, te je zabilježena već u prvih devet tjedana, dok neovaskularizacija optičkog diska i retine su također moguće, ali puno rijeđe.

Fluoresceinska angiografija pokazuje centralno maskiranje retinalnog vaskularnog stabla krvarenjma te perifernu kapilarnu neperfuziju. Kao i kod neishemijskog oblika, većina promjena se povlači za 6-12 mjeseci. Međutim prognoza je izrazito loša, te ukoliko se ne liječi laserfotokoagulacijom, u 50% slučajeva razvija se neovaskularizacija šarenice i sekundarni neovaskularizacijski glaukom.[50,51]

3.3. Dijagnoza i liječenje okluzije centralne retinalne vene

Dijagnoza ishemijske okluzije centralne retinalne vene se temelji na nalasku karakterističnih promjena na očnoj pozadini: retinalna krvarenja, dilatirane i tortuozne retinalne vene, makularni edem, te edem optičkog diska (*Slika 7.*). Fluoresceinska angiografija je najkorisnija dijagnostička metoda za utvrđivanje dvije najvažnije komplikacije okluzije centralne retinalne vene, neovaskularizacije prednjeg segmenta oka te makularnog edema.

Slika 7. **Okluzija centralne retinalne vene.** Vidljiva su krvarenja, distendirane vene, hiperemičan, otečen optički disk i cotton wool mrlje. Preuzeto iz http://avserver.lib.uthsc.edu:8080/Medicine/eye_exam/central_retinal_vein_occlusion.htm (datum pristupa na stranicu: 12. 05. 2015.)

U liječenju okluzije centralne retinalne vene nekada su se koristili brojni postupci i lijekovi, ali bez velikih rezultata. Zapravo specifičnog liječenja još uvijek nema. Liječenje je moguće u slučaju nastanka komplikacija. Učestali kontrolni pregledi te primjena laserske fotokoagulacije preporučena je terapija kod neovaskularizacije žilnice, ali i šarenice u svrhu sprječavanja neovaskularizacijskog glaukoma. Laserska terapija također se koristi kod posljedičnog edema makule. Istraživanja su pokazala bolji ishod liječenja u pacijenata kod kojih je uz laser primjenjivan i neki anti VEGF preparat, tako da se danas, uz laser, vrlo često ordiniraju intravitrealne injekcije anti VEGF preparata. Neka istraživanja pokazuju dobro djelovanje intravitrealnih injekcija kortikosteroida. Ako se u sklopu kliničke slike javi i vitrealno krvarenje, potrebna je pars plana vitrektomija. Najnovija istraživanja pokazuju korisnost kirurške intervencije

unutar lumena vene i uklanjanje tromba. Prognoza oporavka vida je slaba pa su teška oštećenja vida prisutna u 90% pacijenata.[12,50,51,52,53]

.

4. ZAKLJUČAK

Oko je parni organ te najvažnije ljudsko osjetilo. Pomoću njega primamo 90% svih informacija iz okoline. Omogućuje nam svjesnu percepciju svijetla, percepciju dubine, razlikovanje više od 10 milijuna različitih boja, te 500 nijansi sive boje i to sve u vidnom kutu od 200°. Nije potrebno niti spominjati važnost dobrog vida za radnu sposobnost, za rekreaciju, za učenje, općenito za svakodnevni život. Stoga ni ne čudi velik interes za očuvanje njegove funkcije.

Dijabetička retinopatija je među najčešćim očnim bolestima i vodeći uzrok sljepoće u odraslog stanovništva. Uzrokovana je promjenama retinalnih krvnih žila. Kod nekih pacijenata krvne žile oteknu pa oko njih nastaje edem, dok kod drugih dolazi do rasta novih abnormalnih krvnih žila. Okluzija mrežničnih vena označava opstrukciju malih vena retine koje odvode vensku krv iz retine. Budući da epidemiološki podatci ukazuju na sve veći broj oboljelih od ove dvije bolesti, što na koncu dovodi do većih ekonomskih troškova za bilo koji zdravsteni sustav, iznimno su važne adekvatne metode liječenja za navedenu patologiju.

Povijest lasera počinje prije stotinjak godina teorijskim predviđanjima A. Einsteina, no prvi laser biva izgrađen tek 1960. godine. Do primjene u medicini, a naročito u oftalmologiji, laser je morao proći mnoge modifikacije. Laser fotokoagulacija već godinama ima široku promjenu u oftalmologiji, osobito za liječenje oboljenja retine. Lasersko svjetlo je elektromagnetski val sastavljen od jedne ili više posebnih valnih duljina. Ta monokromatičnost dozvoljava precizni odabir određene valne duljine za specifične aplikacije lasera na određena ciljna tkiva.

Unatoč nekim novijim potencijalnim načinima liječenja dijabetičke retinopatije kao što su intravitrealna primjena kortikosteroida, anti VEGF pripravaka ili inhibitora protein kinaze C, fotokoagulacija laserom je uz adekvatnu kontrolu glikemije ostala neizostavna metoda u liječenju dijabetičke retinopatije.

Novija istraživanja pokazuju dobre rezultate u kombiniranoj primjeni lasera i anti VEGF pripravaka. Za očekivati je da ćemo u budućnosti poboljšanjem tehničkih svojstava lasera u kombinaciji sa novim i poboljšanim lijekovima imati i bolje rezultate u liječenju dijabetičke retinopatije i okluzije mrežničnih vena.

5. ZAHVALE

Zahvaljujem svojoj obitelji na neizmjernoj i bezuvjetnoj podršci tijekom mog školovanja i studiranja te mentoru na darovanom vremenu, strpljenju i korisnim savjetima pri izradi ovoga diplomskog rada.

6. LITERATURA

1. Andreis T, Plavčić M, Simić N, ur. Fizika 4. Zagreb: Profil; 2003, str. 153-156.
2. Paar V ur. Fizika 4. Zagreb: Školska knjiga; 2006, str. 56.
3. Mainster MA: Wavelenght selection in macular photocoagulation: tissue optics, thermal effects and laser systems. Ophtalmology 1986; 93:952-958.
4. Mainster MA, Warren K. Laser photocoagulation. U: Guyer DR, Yannuzzi LA Chang S, Shields JA, Gren WR, ur. Retina-Vitreous-Macula. Philadelphia: Saunders; 1999, str. 61-68.
5. Trempe CL, Mainster MA, Pomerantzeff O, Avila MP, Jalkh AE, Weiter JJ, McMeel JW, Schepens CL. Macular Photocoagulation. Optimal wavelenght selection. Ophtalmology 1982; 89(7):721-8.
6. Friberg TR, Karatza MD. The treatment of macular disease using a micropulsed and continuous wave 810-nm diode laser. Ophtalmology 1997;104:2030-2038.
7. Roider J, Brinkman R, Wirbelauer C, Laqua H, Birngruber R. Subthreshold (retinal pigment epithelium) photocoagulation in macular diseases: a pilot study. Br J Ophtalmol. 2000; 84:40-47.
8. Mainster MA. Classification of ophtalmic photosurgery. Lasers Light Ophtalmol 1994;6:65-67.
9. Roider J, Norman A, Michaud NA, Flotte TJ, Birngruber R. Response of retinal pigment epithelium to selective photocoagulation. Arch Ophthalmol 1992; 110:1786-1792.
10. Akduman L, Olk RJ. Subthreshold (invisible) modified grid diode laser photocoagulation in diffuse diabetic macular edema (DDME). Ophtalmic surg lasers 1999; 30(9):706-714.
11. Obana A, Lorenz B, Gassler A, Birngruber R: The therapeutic range of of chorioretinal photocoagulation with diode and argon laser – an experimental comparation. Lasers Light Ophtalmol 1992; 4:147-156.
12. Katušić D. Mrežnica i staklovina. U: Cerovski B, Jukić T, Juratovac Z, Juri J, Kalauz M, Katušić D, Kordić R, Petriček I, Pokupec R, Popović Suić S, Stiglmayer N, Vidović T, Vukojević N, ur. Oftalmologija. Zagreb: Stega tisak; 2012, str. 155-166.
13. Aganović I, Metelko Ž. Šećerna bolest. U: Vrhovac B, Francetić I, Jakšić B, Labar B, Vucelić B, ur. Interna medicina. Zagreb: Naklada Ljevak; 2008, str. 1244-1264.
14. American Diabetes Association: Classification and Diagnosis of Diabetes. Diabetes Care 2015;38(Suppl. 1):8-16
15. The Diabetes Control and Complications Trial Research Group. The effects of intensive treatment of diabetes on the development and progression of long-term complication in Insulin-Dependent Diabetes mellitus. N Engl J Med 1993; 329: 977-986.

16. The Diabetes Control and Complications Trial Research Group. Progression of retinopathy with intensive versus conventional treatment in the Diabetes Control and Complications Trial. Ophtalmology 1995; 102: 647-661.

17. U.K.Prospective Diabetes Study (UKPDS) Group: Intensive blood-glucose control with sulphonylureas or insulin compared with conventional treatment and risc of complication in patients with type 2 diabetes (UKPDS 33). Lancet 1998; 352-387.

18. Olsen BS, Sjolie A, Hougaard P, Johannesen J. Borch-Johnsen K, Marinelli K, Thorsteinsson B, Pramming S, Mortensen HB. A 6-year nationwide cohort study ofglycaemic control in young people with type 1 diabetes. Risk markers for the development of retinopathy, nephropathy and neuropathy. Danish Study Group of Diabetes in Childhood.J Diabetes Complicat 2000; 14(6):295-300.

19. Ugrinović N. Oštećenja oka u dijabetesu. U: Čupak K ur. Oftalmologija. Zagreb: Nakladni zavod Globus; 2004, str. 888-893

20. Klein R, Klein BE, Moss SE, Davis MD, DeMets DL. The Wisconsin Epidemiologic Study of Diabetic Retinopathy, IV. Diabetic macular edema. Ophtalmology 1984;91 : 1464-1474.

21. Bresnick GH. Nonproliferative diabetic retinopathy. U: Ryan SJ ur. Retina. St Louis: Mosby; 1994, str. 1277-1318

22. Frank RN. Etiologic mechanisms in diabetic retinopathy. U: Ryan SJ et al. Retina. Mosby: St Louis 1994; 1243-1276.

23. Vinores SA, Cadegbeku C, Campochiaro PA, Green WR: Imunohistocemical localisation of blood-retinal barrier breakdown in human diabetics. Am J Pathol 1989;134:231-235

24. Vinores SA, Mc Gehee R, Lee A, Cadegbeku C, Campochiaro PA. Ultrastructural localisation of blood-retinal barrier breakdown in diabetic and galactosemic rats. J Histochem Cytochem 1990;38: 1341-1352

25. Aiello LM, Cavellerano JD, Aiello LP, Bursell SE. Diabetic retinopathy. U: Guyer DR, Yanuzzi LA, Chang S, Shields JA, Gren WR, ur. Retina-Vitreous-Macula. Philadelphia: Saunders; 1999, str.316-344.

26. Early Treatment Diabetic Retinopathy Study Report Number 11. Classification of diabetic retinopathy from fluorescein angiograms. Ophtalmology 1991; 98:807-822

27. Early Treatment Diabetic Retinopathy Study Report Number 1. Photocoagulation for diabetic macular edema. Arch Ophthalmol 1985; 103: 1796-1806.

28. Early Treatment Diabetic Retinopathy Study Report Number 4: Photocoagulation for diabetic macular edema. Int Ophtalmol Clin 1987;27:265-272

29. Schatz H. Fluorescein angiography: basic principles and interpretation. U: Ryan SJ, ur. Retina. St Louis: Mosby; 1994, str. 911-984.

30. Early Treatment Diabetic Retinopathy Study Report Number 13. Fluorescein angiography risc factors for progression of diabetic retinopathy. Ophtalmology 1991;98:824-940.

31. Early Treatment Diabetic Retinopathy Study Report Number 19: Phocal photocoagulation treatment of diabetic macular edema. Relationship of treatment effect to fluorescein angiographic and other retinal characteristic at baseline. Arch Ophtalmol 1995;113:1144-1155.

32. Early Treatment Diabetic Retinopathy Study Report Number 12: Phundus photographic risc factors for progression of diabetic retinopathy. Ophtalmology 1991 ;98:823-833.

33. Baumal CR, Puliafito CA. New diagnostic and therapeutic approaches to retinal disease. U: Guyer DR, Yannuzzi LA, Chang S, Shields JA, Gren WR, ur. Retina-Vitreous-Macula. Philadelphia: Saunders: 1999, str. 69-76.

34. Kim BY. Smith SD. Kaiser PK. Optical coherence tomographic patterns of diabetic macular edema. Am J Ophtalmol 2006; 142(3):405-12.

35. Massin P. Girach A. Erginay A. Gaudric A. Optical coherence tomography: a key to the future management of patients with diabetic macular oedema. Acta Ophtalmol Scand 2006; 84(4):466-74.

36. Diabetic Retinopathy Study Report Number 14: Indications for photocoagulation treatment of diabetic retinopathy. Int Ophtalmol Clin 1987;27;239-253

37. Early Treatment Diabetic Retinopathy Study Report Number 9: Early photocoagulation for diabetic retinopathy. Ophtalmology 1991;98:766-785.

38. Weiter JJ, Zuckerman R. The influence oft he fotoreceptor-RPE complex on the iner retine: an explanation for the benefit effects of photocoagulation. Ophtalmology 1980; 87:1133-139.

39. Stefansson E, Hatchell, Fisher BL, Sutherland FS, Machemer R. Panretinal photocoagulation and retinal oxigenation in normal and diabetic cats. Am J Ophtalmol 1986;101:657-664.

40. Dowson DW, Volpert OV, Gillis P, et al. Pigment epithelium-derived factor: a potent inhibitor of angiogenesis. Science 1999;285:245-8.

41. Bresnick GH. Diabetic maculopathy: a critical review highlighting diffuse macular edema. Ophtalmology 1983;90:1301-1317.

42. Wallow IH. Repair of the pigment epithelial barrier following photocoagulation. Arch Ophthalmol 1984;102:102-126.

43. Marshall J, Glover G, Rothery S. Some new findings on retinal irradiation by krypton and argon lasers. Doc Ophtalmol Proc Ser 1984;36:21-37

44. Funatsu H, Yamashita H, Nakamura S, Mimura T, Eguchi S, Noma H, Hori S. Vitreous levels of pigment epithelium-derived factor and vascular endothelial growth factor are related to diabetic macular edema. Ophtalmology. 2006;113(2):294-301.

45. Ogata N, Tombran-Tink J, Jo N, Mrazek D, Matsumura M. Upregulation of pigment epithelium-derived factor after laser photocoagulation. Am J Ophtalmol. 2001; 132(3): 427-9.

46. Cunningham ET Jr, Adamis AP, Altaweel M i sur.; Macugen Diabetic Retinopathy Study Group. A phase II randomized double-masked trial of pegaptanib, an anti-vascular endothelial growth factor aptamer, for diabetic macular edema. Ophtalmology 2005;112(10):1747-57.

47. Haritoglou C, Kook D, Neubauer A, Wolf A, Priglinger S, Strauss R, Gandorfer A, Ulbig M, Kampik A. Intravitreal bevacizumab (Avastin) therapy for persistent diffuse diabetic macular edema. Retina. 2006; 26(9):999-1005.

48. Sinclar SH, Alaniz R, Presti P. Laser treatment of diabetic macular edema: comparasion of ETDRS-level treatment with treshold-level treatment by using high-contrast discriminant central visual field testing. Semin Ophtalmol 1999;14:214-222.

49. Shiba T, Inoguchi T, Sportsman JR et al. Correlation of dyaglicerol level and protein kinase C activity in rat retina to circularion. Am J Physiol 1993; 265(28):783-793.

50. Morley M.G., Heier J.S. Venous Obstructive Disease of the Retina. U: Yanoff M, Duker J.S. Ophthalmology, 2nd edition, Mosby, St.Louis, Missouri, 2004, str. 862-868.

51. Retinal vein occlusion; Kanski J.J.: Clinical ophthalmology A Systematic Approach, 5th edition, Butterworth-Heinemann, UK, 2003, str. 455- 462.

52. Azad SV, Salman A, Mahajan D, Sain S, Azad R. Comparative evaluation between ranibizumab combined with laser and bavacizumab combined with laser versus laser alone for macular oedema secundary to branch retinal vein occlusion. Middle East Afr J Ophthalmol 2014 Oct-Dec;21(4):296-301.

53. Yang CS, Liu JH, Chung YC, Chou YB, Hung KH. Combination therapy with intravitreal bevacizumab and macular grid and scatter laser photocoagulation in patients with macular edema secondary to branch retinal vein occlusion. J Ocul Pharmacol Ther 2015 Apr;31(3):179-85.

7. ŽIVOTOPIS

Osobni podatci

Ime i prezime:	Ilija Koštro
Datum i mjesto rođenja:	29. lipnja 1990. godine, Mostar (BiH)
Prebivalište:	Vir kod Posušja (BiH)
E-mail:	ilija.kostro@hotmail.com
Bračno stanje:	neoženjen

Obrazovanje

2009. - ...	Medicinski fakultet Sveučilišta u Zagrebu
2005. - 2009.	Opća gimnazija fra Grge Martića, Posušje (BiH)
1997. – 2005.	Osnovna škola Franice Dall'era, Vir, Posušje (BiH)

Vještine

Rad na računalu: aktivno i svakodnevno korištenje MS Office paketa

Strani jezici: njemački jezik, aktivno u govoru i pismu (posjedujem DSD certifikat od Goethe Instituta)

engleski jezik, aktivno u govoru i pismu

Hobi i interesi

Planinarenje, trčanje