

Diferencijalna dijagnoza limfadenopatija

Vuletić, Kristina

Master's thesis / Diplomski rad

2015

Degree Grantor / Ustanova koja je dodijelila akademski / stručni stupanj: **University of Zagreb, School of Medicine / Sveučilište u Zagrebu, Medicinski fakultet**

Permanent link / Trajna poveznica: <https://um.nsk.hr/um:nbn:hr:105:587693>

Rights / Prava: [In copyright](#)/[Zaštićeno autorskim pravom.](#)

Download date / Datum preuzimanja: **2025-02-19**



Repository / Repozitorij:

[Dr Med - University of Zagreb School of Medicine Digital Repository](#)



**SVEUČILIŠTE U ZAGREBU
MEDICINSKI FAKULTET**

Kristina Vuletić

Diferencijalna dijagnoza limfadenopatija

DIPLOMSKI RAD



Zagreb, 2015.

Ovaj diplomski rad izrađen je u Zavodu za hematologiju Klinike za unutarnje bolesti Kliničke bolnice Dubrava pod vodstvom **prof. dr. sc. Vlatka Pejše** i predan je na ocjenu u akademskoj godini 2014./2015.

KRATICE

ALL – akutna limfocitna leukemija

AML – akutna mijeloična leukemija

CMV – citomegalovirus

CNS – *engl.* central nervous system, središnji živčani sustav

CRP – C-reaktivni protein

EBV – Epstein-Barr virus

FNA – *engl.* fine needle aspiration

GVHD – *engl.* graft-versus-host disease

HIV – virus humane imunodeficijencije

HL – Hodgkinov limfom

HTLV-1 – humani T-stanični leukemijski virus 1

KLL – kronična limfocitna leukemija

KML – kronična mijeloična leukemija

LDH – laktat dehidrogenaza

MALT – *engl.* mucosa-associated lymphoid tissue

MCTD – *engl.* mixed connective tissue disease

NHL – Non-Hodgkinov limfom

SBOD – Stillova bolest odrasle dobi

RS – Reed-Sternbergova stanica

SADRŽAJ

1. Sažetak	V
2. Summary	VI
3. Limfni sustav	1
3.1 Anatomija i fiziologija	1
4. Limfadenopatija	4
4.1 Virchowljev čvor	7
5. Dijagnostički postupak u obradi limfadenopatije	7
6. Diferencijalna dijagnoza	12
7. Maligne limfadenopatije	13
7.1 Hodgkinov limfom (HL)	13
7.2 Non-Hodgkinov limfom (NHL)	16
7.3 Akutne leukemije	19
7.4 Kronična limfocitna leukemija (KLL)	21
8. Zahvale	24
9. Literatura	25
10. Životopis	29

Diferencijalna dijagnoza limfadenopatija

1. Sažetak

Autor: Kristina Vuletić

Limfadenopatija je izraz koji označava abnormalnost u veličini, konzistenciji i broju limfnih čvorova. Javlja se uslijed reakcije limfnog tkiva na različite vanjske i unutrašnje antigene, prilikom čega dolazi do porasta broja limfocita i makrofaga te posljedičnog povećanja samog čvora. Povećanje čvora može osim antigene stimulacije biti rezultat infiltracije čvora upalnim stanicama (limfadenitis), maligne proliferacije stanica u čvoru, infiltracije metastatskog karcinoma te bolesti nakupljanja. Normalnom veličinom čvora smatra se veličina do 1 cm uz iznimku epitrohlearnih (0.5 cm) i ingvinalnih čvorova (2 cm). Čvorovi mogu biti povećani u svim regijama, no najčešće govorimo o povećanim čvorovima glave i vrata (55%), aksilarnim (14%) i ingvinalnim (5%). Limfadenopatija, prema broju zahvaćenih regija, može biti lokalizirana ili generalizirana. Prema nalazu biopsije, koja se smatra zlatnim standardom u dijagnostici limfadenopatije, može biti benigna i maligna. Benigna limfadenopatija najčešće se javlja kao rezultat različitih infektivnih oboljenja. Iako se javlja u svim dobnim skupinama, najveća incidencija je u dječjoj dobi. Benigni čvor, u pravilu je naglo nastao, bolan, pomičan i mekane konzistencije. S druge strane, maligna limfadenopatija većinom je posljedica metastatskih karcinoma i malignih limfoma. Učestalija je u starijoj dobi (iznad 50 godina). Maligni čvor je obično bezbolan, sporo nastao, srednje do tvrde konzistencije i fiksiran uz podlogu. Većina pacijenata koja se prezentira sa limfadenopatijom u podlozi ima samoograničavajuću infekciju koju je jednostavno dijagnosticirati i liječiti. No, postoji i ona skupina kod kojih uzrok limfadenopatije nije tako jasno uočljiv. Najvažnije je kod takvih pacijenata otkriti da li je uzrok limfadenopatije maligna bolest. Limfni čvorovi veličine preko 1.5 cm, supraklavikularna lokalizacija i generalizirana limfadenopatija sa zahvaćanjem više od 3 regije obično su nepovoljni znaci.

Ključne riječi: limfadenopatija, limfni čvor

Differential diagnosis of lymphadenopathy

2. Summary

Author: Kristina Vuletić

Lymphadenopathy is a term which encompasses abnormality in size, consistency and number of lymph nodes. It occurs as a reaction of a lymph tissue to various external and internal antigens, during which lymphocyte and macrophage counts increase and the lymph node subsequently increases in size. The growth of a lymph node can also be the result of the infiltration of inflammatory cells (lymphadenitis), proliferation of malignant cells within the lymph node, metastatic infiltration and diseases of accumulation. A lymph node under the size of 1 cm is considered normal, with the exception of epitrochlear (0.5 cm) and inguinal (2 cm) lymph nodes. Lymph nodes can be enlarged in all regions, but most commonly enlarged nodes are of head and neck (55%), axillary (14%) and inguinal (5%) nodes. Lymphadenopathy, according to the number of affected regions, can be localized or generalized. According to biopsy, which is considered the gold standard in lymphadenopathy diagnostics, it can be benign or malignant. Benign lymphadenopathy mostly occurs because of various infections. Although it appears in all age groups, the highest incidence is in children. Benign lymph node usually grows rapidly and is tender, movable and of soft consistency. On the other hand, malignant lymphadenopathy mostly results from metastatic cancers and malignant lymphomas. It is more common in adults aged 50 or more. Malignant lymph node usually grows slowly, is non-tender, fixed and of firm consistency. Most patients presenting with lymphadenopathy have a self-limiting infection which is easy to diagnose and treat. However, there is also a group of patients where the cause of lymphadenopathy is not easily identifiable. The most important thing to establish in such patients is whether lymphadenopathy is a result of malignant disease. Lymph nodes greater than 1.5 cm in size, supraclavicular localization and generalized lymphadenopathy affecting more than 3 regions are usually unfavorable signs.

Key words: lymphadenopathy, lymph node

3. Limfni sustav

Limfni sustav prvi put je opisan u 17. stoljeću i to neovisno od strane dvojice znanstvenika Olaus Rudbecka i Thomasa Bartholinija. Njegova je osnovna funkcija zaštita organizma od napada i oštećenja mikroorganizmima i stranim tvarima. Limfni sustav djeluje i kao sekundarni cirkulacijski sustav u kojem tekućina cirkulira samo u jednom smjeru i to iz limfnog u kardiovaskularni sustav. Za razliku od kardiovaskularnog, limfni sustav nije zatvoreni sistem kojeg pokreće pumpa (srce). Sastoji se od tekućine-limfe, limfnih žila, organa građenih od limfnog tkiva te limfnog tkiva pridruženog sluznicama (engl. mucosa-associated lymphoid tissue - MALT). Primarni limfni organi su timus i koštana srž, dok sekundarne limfne organe čine slezena i limfni čvorovi. U koštanoj srži nastaju sve stanice, tako i limfociti. T-limfociti potom dozrijevaju u timusu, a B-limfociti nakon dozrijevanja u koštanoj srži, napuštaju je kao relativno imunokompetentne stanice. Zbog toga se razloga koštana srž i timus nazivaju primarnim (središnjim) organima iz kojih se limfociti nakon sazrijevanja sele na periferiju (u sekundarne limfne organe) gdje će se po prvi put susresti sa antigenima, što je ujedno i preduvjet svake imunosne reakcije. Limfno tkivo pridruženo sluznicama nalazi se u probavnom, dišnom, mokraćnom i spolnom sustavu jer su ta mjesta zbog lumena koji komunicira sa vanjskim svijetom često izložena djelovanju mikroorganizama. Velika rasprostranjenost limfnih tvorbi i stalna cirkulacija i recirkulacija limfnih stanica u krvi, limfi i vezivnom tkivu osigurava organizmu djelotvorni sustav nadzora i obrane imunokompetentnim stanicama.

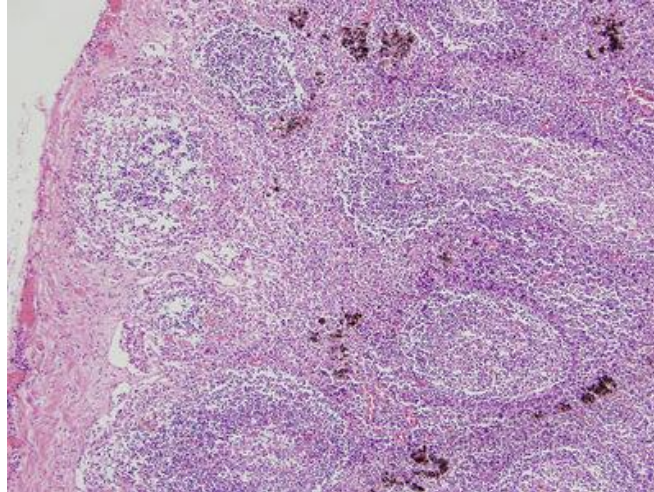
3.1 Anatomija i fiziologija

Limfni sustav izgrađuju organi i stanice razmješteni po cijelom tijelu. Stanice toga sustava mogu razlikovati vlastite makromolekule od tuđih te na taj način štiti organizam od štetnih stranih utjecaja. Limfni sustav ima tri osnovne funkcije:

- (1) sakupljanje i dostava viška međustanične tekućine u krv te održavanje ravnoteže tekućina u tijelu
- (2) apsorpcija masnoća i vitamina topljivih u masti iz probavnog sustava te njihov prijenos u krv
- (3) proizvodnja imunosnih stanica i obrana organizma od uzročnika bolesti

U gotovo svim tkivima u tijelu postoje limfne žile koje odvođe višak tekućine iz međustaničnog prostora. Iznimka su površinski slojevi kože, središnji živčani sustav (CNS), mišićni endomizij i kosti. (Guyton AC et al. 2006) U tim tkivima nalaze se tzv. prelimfne žilice koje utječu u limfne žile ili u cerebrospinalnu tekućinu te naposljetku u krv. Limfne žile iznutra su obložene slojem endotelnih stanica, imaju izrazito tanku glatko-mišićnu stijenku i adventiciju koja ih veže uz okolno tkivo. Po građi nalikuju na vene zbog velikog broja zalistaka koji usmjeravaju i potpomažu tok limfe prema srcu. Zalisci imaju vlastitu motoriku i kontrahiraju se spontano svaki put kada se stijenka žile rastegne zbog prisutnosti tekućine. Svaki odsječak limfne žile između susjednih zalistaka funkcionira kao zasebna, automatska crpka. Na potiskivanje limfe kroz limfne žile osim djelovanja zalistaka utječu i kontrakcije okolnih skeletnih mišića, pokreti dijelova tijela, pulzacije arterija ili pritisak na tijelo izvana. Gotovo sva limfa iz donjih dijelova tijela, lijeve strane glave, lijeve ruke i prsnog koša ulijeva se u torakalni vod (ductus thoracicus) koji se na spoju lijeve unutarnje jugularne vene i vene supklavije izliva u venski sustav. Limfa desne strane vrata i glave, desne ruke i prsnog koša ulijeva se u desni limfni vod (ductus lymphaticus dexter). Desni limfovod značajno je manji od torakalnog, a on u venski sustav utječe na spoju desne vene supklavije i desne unutarnje jugularne vene. Limfa nastaje od međustanične tekućine koja izlazi iz kapilara i ulazi u limfne žile. Zbog toga je i sastav limfe gotovo jednak sastavu međustanične tekućine. Limfa sadržava više lipida, limfocita i drugih bijelih krvnih stanica, a manje proteina od međustanične tekućine. Limfa također sadrži hranjive tvari, kisik, hormone kao i toksine te raspadne produkte stanica. Na području gastrointestinalnog sustava zbog glicerola i masnih kiselina ima mliječnu konzistenciju te se naziva mliječ. Limfa gastrointestinalnog sustava čini oko 2/3 cjelokupne limfe. Najveći postotak masti unesen je izvana hranom, što limfni sustav čini jednim od glavnih putova apsorpcije masti i vitamina topljivih u masti u organizmu. Ukupna količina limfe koja nastane cijedenjem međustanične tekućine iznosi 2-3 L/dan. Tekućina koja se limfnim žilama vraća u cirkulaciju vrlo je važna jer doprema tvari velike molekularne mase, poput bjelančevina, koje se nakon izlaska iz cirkulacije ne mogu apsorbirati ni na koji drugi način. To vraćanje bjelančevina iz međustaničnih prostora u krv bitna je funkcija bez koje bi čovjek umro za 24 sata. (Guyton AC et al. 2006) Na svom putu prema venskom sustavu limfa koja teče limfnim žilama dolazi do limfnih čvorova. Limfni čvorovi su ućahureni, okrugli ili bubrežasti organi izgrađeni od limfnog tkiva. (Junqueira LC et al. 2005) Nalaze se u pazuhu, preponi, duž velikih žila vrata, u prsnoj i trbušnoj šupljini te u mezenteriju. Obično prate tijek krvnih žila. Sva limfa koja

nastaje od tkivne tekućine filtrira se u najmanje jednom limfnom čvoru prije nego se vrati u krvni optok. Limfni čvorovi, dakle, čine filtere koji ograničavaju širenje infekcije i rasap maligne bolesti. Svaki limfni čvor obavijen je vezivnom čahuricom od koje se šire pregrade u unutrašnjost čvora. Na presjeku kroz čvor uočavamo njegovu konveksnu stranu i konkavni hilus kroz koji u čvor ulaze arterije i živci, a izlaze vene i limfne žile. Žile u hilusu su odvodne (eferentne) limfne žile, dok se aferentne (dovodne) žile nalaze na konveksnoj strani čvora. Limfni čvor izgrađen je od vanjske i unutrašnje kore te srži. Ispod vezivne čahure, a na području vanjske kore, nalazi se supkapsularni sinus u koji se izliva limfa iz dovodnih limfnih žila. Sinus čini rahla mreža makrofaga, retikularnih stanica i vlakana. Povezan je sa srži preko intermedijarnih sinusa koji prate pregrade vezivne čahure. Kroz intermedijarne sinuse limfa teče od supkapsularnog prema sržnim sinusima. Vanjska kora izgrađena je od mreže retikularnih stanica i retikulinskih vlakana, unutar kojih se nalaze B-limfociti. Limfno tkivo kore čine limfni čvorići bogati B-limfocitima koji nakon reakcije sa antigenima prelaze u imunocite. Limfni čvorići mogu imati svijetlu središnju zonu koja se naziva zametno središte zbog toga što sadržava veliki broj stanica koje se dijele i imunocita koji će nakon sazrijevanja prijeći u plazma stanice koje sintetiziraju protutijela IgG, IgA, IgM, IgE i IgD razreda. Na vanjsku koru nastavlja se unutarnja koja je pretežito građena od T-limfocita. Središnji dio čvora čini srž sa sržnim tračcima koji su međusobno odijeljeni sržnim sinusima. Srž sadržava B-limfocite i plazma-stanice. U sržne sinuse dopijeva limfa koja je prethodno prošla kroz supkapsularni i intermedijarne sinuse gdje je ujedno usporila tok kako bi makrofazi i dendritičke stanice imali dovoljno vremena razgraditi strani materijal dopremljen limfom. Dendritičke stanice podrijetlom su iz koštane srži odakle su nakon sazrijevanja u čvor dospjele krvotokom. Važne su za aktivaciju T-limfocita koji ne prepoznaju native proteine i ostale antigene. Za razliku od T-limfocita, B-limfociti mogu izravno prepoznati i reagirati na proteine, peptide, lipide i druge male molekule. (*Junqueira LC et al. 2005*) Tijekom prolaska kroz limfni čvor iz limfe se odstranjuju antigeni i dijelovi raspadnutih stanica ponajprije zahvaljujući fagocitozi makrofaga koji uklanjaju 99% stranog materijala. Pročišćena limfa zajedno sa aktiviranim limfocitima, eferentnim limfnim žilama dopijeva u krv. Sva limfa koja je stvorena u tijelu vraća se u krv, dok će se limfociti dopremljeni limfom postkapilarnim venulama vratiti natrag u čvor. Ta pojava naziva se recirkulacija (kružni tok) limfocita i omogućava limfocitima životni vijek od čak nekoliko godina.



Slika 1 Histološka građa limfnog čvora
(preuzeto iz *Junqueira LC et al. 2005*)

4. Limfadenopatija (uvećani limfni čvor)

Limfadenopatija je izraz koji označava abnormalnost u veličini, konzistenciji i broju limfnih čvorova. Javlja se uslijed reakcije limfnog tkiva na različite vanjske i unutrašnje antigene, prilikom čega dolazi do porasta broja limfocita i makrofaga u čvoru. Antigenom stimuliran limfni čvor povećava se vrlo brzo – za desetak dana može se povećati za 15 puta. (*Vrhovac B et al. 2008*) Povećanje čvora, osim antigene stimulacije, može biti posljedica infekcije čvora upalnim stanicama (limfadenitis), maligne proliferacije stanica čvora, infiltracije metastazama te bolesti nakupljanja. Limfadenopatija predstavlja bolest retikuloendotelnog sustava. Veličina limfnih čvorova u tijelu je promjenjiva, a povezana je sa dobi, lokacijom i prethodnom imunološkom povijesti. Od oko 600 limfnih čvorova u ljudskom tijelu, samo oni u submandibularnoj, aksilarnoj i ingvinalnoj regiji mogu biti normalno palpabilni kod zdravih ljudi. Normalna je veličina limfnih čvorova do 1 cm, tako da svaki čvor veličine preko te granične vrijednosti govori u prilog povećanju. Iznimka su čvorovi uz ingvinalni ligament čija veličina u dužem promjeru mora biti preko 2 cm da bi se smatrali uvećanima, kao i epitrohlearni čvorovi koji ne smiju biti veći od 0.5 cm. Povećani limfni čvorovi mogu biti u svim regijama. Najčešće ipak govorimo u uvećanim čvorovima glave i vrata (55%), zatim ingvinalnim (14%), aksilarnim (5%), dok su supraklavikularni uvećani u 1% slučajeva. Abnormalni limfni čvor može napipati sam pacijent, može ga otkriti liječnik tijekom fizikalnog pregleda te u današnje vrijeme različite metode oslikavanja (RTG, UZV, CT, PET)

pomažu u otkrivanju povećanih limfnih čvorova i na klinički nedostupnim mjestima kao što su abdomen i medijastinum. (Vrhovac B et al. 2008) Najčešće je to slučajan nalaz tijekom obrade nekakvog drugog medicinskog problema, a pojavljuje se razmjerno često i u svim dobnim skupinama. Godišnja incidencija limfadenopatije je 0,6-0,7% u općoj populaciji. (Chau I et al. 2003) Incidencija u dječjoj dobi je s druge strane izuzetno visoka i iznosi 38-45% (Larsson LO et al. 1994), a javlja se najčešće kao rezultat normalnog imunskog odgovora na različite infektivne uzročnike, protiv kojih se nezreli imunološki sustav djeteta susreće gotovo svakodnevno. Može se pojaviti kod 1/3 neonatusa i novorođenih i to najčešće kao posljedica kožne iritacije. Rasa i spol ne smatraju se čimbenicima rizika. Ipak, određeni rijetki uzroci limfadenopatija kao što su sarkoidoza češće se javljaju kod Afrikanaca, dok se Kikuchi-Fujimori bolest često javlja kod Azijata.

Postoji nekoliko podjela limfadenopatija, ali jednostavna i klinički važna jest podjela na generalizirane i lokalizirane limfadenopatije. Kod generalizirane limfadenopatije povećani su limfni čvorovi u dvije ili više nepovezanih regija, dok je kod lokalizirane riječ o jednoj zahvaćenoj regiji. Lokalizirana limfadenopatija javlja se tri puta češće (75%) od generalizirane (25%) i iznimno je bitno utvrditi o kojoj je riječ zbog toga što lokalizacija limfadenopatije često upućuje na njen uzrok. (Tablica 1) Limfadenopatije također možemo klasificirati kao benigne (reaktivne) i maligne prema rezultatima dobivenim biopsijom čvora (histološkom analizom). Najveći broj uvećanih limfnih čvorova (40-55%) je benignan i predstavlja nespecifičnu reakciju na različite antigene, bilo strane, bilo vlastite. Benigne limfadenopatije obično su rezultat različitih infektivnih oboljenja. Ovisno o tome u kojem dijelu limfnog čvora je promjena, benigne limfadenopatije dijelimo na folikularno-nodularne, sinusne, interfolikularne ili mješovite i difuzne. (Damjanov I et al. 2011) Često se vide kombinacije navedenih promjena u različitim odjeljcima čvora, stoga ova podjela nije striktna, i njen izgled može varirati obzirom na vrijeme uzimanja biopsata jer se radi o dinamičnim promjenama. Najčešće benigne limfadenopatije su folikularna hiperplazija i limfadenitis. U mladih osoba povećanje limfnih čvorova obično je upalno, a u bolesnika starijih od 50 godina maligna je bolest prisutna u više od 50% slučajeva. Također ako se radi o bolnom, mekom, pomičnom, naglo nastalom povećanju čvora, ono s velikom vjerojatnošću ukazuje na benignost dok su fiksirani, tvrdi čvorovi koji se sporo povećavaju češće vezani uz maligna oboljenja.

Tablica 1 Povezanost lokacije limfadenopatije sa izvoristhem bolesti

LOKACIJA ČVORA	DIFERENCIJALNA DG.
submandibularni	infekcije glave, vrata, sinusa, uha, oka, vlasišta i ždrijela
submentalni	sindrom mononukleoze, EBV infekcija, CMV infekcija, toksoplazmoza
jugularni	faringitis, rubela
stražnji cervikalni	tuberkuloza, limfom, karcinomi glave i vrata
subokcipitalni	lokalna infekcija
postaurikularni	lokalna infekcija
preaurikularni	vanjski slušni kanal
desni supraklavikularni	karcinom pluća, retroperitonealnog ili gastrointestinalnog sustava
lijevi supraklavikularni	karcinom želudca, limfomi, drugi intraabdominalni tumori, gljivična ili bakterijska infekcija
aksilarni	infekcije, bolest mačjeg ogreba, limfomi, karcinom dojke, silikonski implantati, melanom
epitrohlearni	infekcije, limfomi, sarkoidoza, sekundarni sifilis
ingvinalni	infekcije noge i stopala, spolno prenosive bolesti, limfomi, karcinomi u zdjelici

4.1 Virchowljev čvor

Virchowljev čvor (signalni čvor) je limfni čvor smješten u lijevoj supraklavikularnoj jami. Ujedno je i zadnji kontrolni čvor prije utoka limfe iz abdominalne šupljine u ductus thoracicus. (Mizutani M et al. 2005) Klinički nalaz uvećanog, tvrdog čvora (Troisierov znak) ukazuje na postojanje malignog karcinoma trbušne šupljine, najčešće karcinoma želudca. Karcinom želudca obično ima dugu asimptomatsku fazu, pa metastaziranje u Virchowljev čvor u najvećem broju slučajeva bude i prva klinička manifestacija već uznapredovalog tumora. Nazvan je po njemačkom patologu Rudolfu Virchowu koji je prvi opisao čvor i njegovu povezanost sa uznapredovalim karcinomom želudca. Nešto kasnije francuski patolog Charles Emile Troisier uočio je da u čvor mogu metastazirati i drugi maligni tumori trbušne šupljine, a ne samo tumor želudca. Diferencijalna dijagnoza povećanog Virchowljevog čvora stoga uključuje: infekcije (najčešće s područja ruke), limfome, karcinom dojke i različite intraabdominalne malignome.

5. Dijagnostički postupak u obradi limfadenopatije

- a) anamneza i fizikalni pregled
- b) laboratorijska dijagnostika
- c) UZV
- d) aspiracijska citološka punkcija
- e) ekscizija – biopsija ili ekstirpacija čvora (histološka analiza)
- f) imunofenotipizacija
- g) citogenetska i molekularna analiza

Dijagnostički postupak u obradi limfadenopatije, kao i svaki drugi dijagnostički postupak, započinje anamnezom i fizikalnim pregledom. U anamnezi pacijenata sa limfadenopatijom nužno je obratiti pažnju na moguću izloženost infekciji, kontakt sa životinjama, putovanja u strane zemlje, terapiju lijekovima, spolno ponašanje i obiteljsku anamnezu malignih oboljenja. Vrlo važan čimbenik u anamnezi jest i sama dob bolesnika. Veća životna dob povećava i rizik od malignog oboljenja. Kod pacijenata do 30 godina maligna limfadenopatija najčešće je uzrokovana Hodgkinovim limfomom, dok je kod onih starijih od 30 godina češća prisutnost Non-Hodgkin limfoma. U fizikalnom pregledu najvažnije je ispitati karakteristike

uvećanog čvora. Karakteristike koje najvjerojatnije upućuju na benigni čvor su naglo nastali, bolni čvor, mekane konzistencije i pomičan u odnosu na podlogu. Suprotno tome, maligni čvor uvećava se kroz dulji vremenski period, nije bolan na palpaciju, najčešće je tvrde konzistencije i fiksiran uz podlogu, a može srasti sa čvorovima u blizini i činiti klupko. Kao što smo naveli u Tablici 1, lokacija povećanog čvora najčešće upućuje na uzrok njegova uvećanja. Tako uvećani supraklavikularni limfni čvorovi imaju najveću incidenciju metastatskih karcinoma (54%) dok ingvinalni čvorovi imaju najveću incidenciju reaktivne hiperplazije i limfadenitisa (71%). (*Lee YT et al. 1982*) Bitno je također razlučiti da li se radi o lokaliziranoj ili generaliziranoj limfadenopatiji. To omogućava temeljita palpacija svih regija u kojima se limfni čvorovi nalaze. Na kraju, prisutnost pridruženih simptoma poput splenomegalije najčešće je vezana uz kronične i akutne leukemije, maligne limfome i EBV infekciju, a gotovo nikad se ne pojavljuje kod metastatskih karcinoma.

Na temelju anamneze i fizikalnog pregleda pacijente sa limfadenopatijom možemo razvrstati u tri skupine. Prvu skupinu čine pacijenti kod kojih je uzrok limfadenopatije očit, a najčešće je riječ o samoograničavajućoj bolesti poput infekcije gornjeg dišnog sustava, faringitisa ili žarišne kožne infekcije. Drugoj skupini pripadaju pacijenti kod kojih na temelju anamneze i pregleda možemo postaviti sumnju na određenu bolest koju ćemo specifičnim testiranjem potvrditi ili isključiti. Riječ je o pacijentima kod kojih postoji sumnja na infekciju HIV-om, EBV ili CMV virusom, tuberkulozom, bolest mačjeg ogreba, autoimunosni poremećaj ili spolno prenosivu bolest. Ukoliko se potvrdi radna dijagnoza takvi pacijenti nastavljaju liječenje prema zadanom algoritmu. Ukoliko testovi budu negativni, ti pacijenti zajedno sa onom grupom kod kojih limfadenopatija nema jasan uzrok ili postoji osnovana sumnja da je riječ o malignoj bolesti, čine treću skupinu pacijenata. Ta skupina svakako zahtjeva daljnju dijagnostičku obradu.

Laboratorijska dijagnostika temelji se na pregledu krvne slike uz morfološki razmaz periferne krvi. Nespecifični upalni parametri poput sedimentacije i CRP-a uvijek su povišeni ukoliko je u podlozi limfadenopatije infektivna bolest. No i u slučajevima malignih limfadenopatija kao KLL (četvrtina bolesnika) i HL (polovica bolesnika) pokazuju ubranu sedimentaciju i povišen CRP. KLL je karakterizirana limfocitozom, anemijom i/ili trombocitopenijom te povišenim brojem retikulocita u više od 40% bolesnika. Kod NHL-a može postojati anemija (tipa kronične bolesti, sideropenična ili hemolitička), a kod HL-a četvrtina pacijenata ima leukocitozu sa granulocitozom, često se nađu eozinofilija i monocitoza, dok je anemija prisutna u oko 10% bolesnika (po tipu kronične bolesti). Za akutne leukemije

patognomoničan je nalaz blasta u perifernoj krvi. Najveću vrijednost od biokemijskih parametara koji analiziramo iz krvi ima LDH. Povišena vrijednost LDH upućuje na oštećenje stanica ili tkiva. Vrijednosti LDH iznad 800 U/L pokazuju veliku povezanost sa zloćudnim oboljenjem. Iako nespecifičan marker koji može biti povišen i kod solidnih i kod metastatskih tumora te kod niza drugih stanja, povišeni LDH kod malignih limfoma, osobito NHL-a može biti prvi znak bolesti ili znak izrazite aktivnosti bolesti.

Dodatnim pretragama kao što je elektroforeza proteina u serumu ili urinu možemo otkriti postojanje disproteinemija (poremećaj sinteze globulina). Značajna je za dijagnozu hipogamaglobulinemije u sklopu KLL-a i dijagnozu monoklonskih gamopatija. One imaju specifičan izgled krivulje elektroforeze. Kod hipogamaglobulinemije u bolesnika sa kroničnom limfocitnom leukemijom pad frakcije gama-globulina posljedica je invazije koštane srži i drugih organa malignim stanicama te pojačane aktivnosti T-supresorskih stanica. Kod monoklonskih gamopatija (multipli mijelom) specifičan izgled krivulje (peak u području frakcije gama globulina) rezultat je neoplastične proliferacije plazma stanica koje luče monoklonski protein (M-protein), najčešće IgG ili IgA, a može ga činiti cijela molekula imunoglobulina ili samo laki ili teški lanci.

Ultrazvučna dijagnostika inicijalna je imaging metoda za dijagnostiku cervikalne limadenopatije u djece. (*Nolder AR 2013*) Zbog svoje neinvazivnosti koristi se i kod odraslih, osobito kada treba razmotriti potrebu za citološkom punkcijom ili biopsijom čvora. Benigni, kao i maligni limfni čvorovi obično imaju karakterističan ehografski prikaz. Benigni čvorovi na ultrazvučnom prikazu su duguljasti, jasno ograničeni, hipoehogeni sa tipičnom centralnom hiperehogenom zonom koja odgovara području hilusa, a karakteristična je za reaktivne hiperplazije. Takav ultrazvučni nalaz nikad se ne vidi kod maligno promijenjenih čvorova. (*Perin B et al. 1987*) Maligni čvorovi obično su okruglasti, hiperehogeni i bez hilusa. Problem ultrazvučne dijagnostike je što dio metastatski promijenjenih čvorova može izgledom imitirati benigne promjene čvora i tako davati lažno negativan nalaz. U takvim slučajevima naglašava se važnost ultrazvukom vođene ciljane citološke punkcije presudne za donošenje konačne dijagnoze.

Aspiracijska citološka punkcija (fine needle aspiration-FNA) limfnog čvora radi se kod svakog čvora kod kojeg postoji sumnja na malignitet koja je postavljena bilo kliničkom analizom bilo ultrazvučnim pregledom. (*Pilotti S et al. 1993*) FNA metoda smatra se alternativnom metodom ekcizijskoj biopsiji, a osnovni nedostatak je mala količina tkiva koja se dobije punkcijom i nemogućnost prikazivanja arhitekture čvora. Nalaz malignih stanica

citološkom punkcijom siguran je znak maligne bolesti. Korisnost citološke punkcije je što u velikom postotku slučajeva može isključiti potrebu za histološkom dijagnostikom ili u suprotnom usmjeriti na daljnju dijagnostičku obradu. Osobito je pouzdana u slučaju zajedničke citološke i imunohistokemijske analize prilikom postavljanja dijagnoze većine limfoma. (*Sneige N et al. 1990*) Problem nastaje kod onog dijela pacijenata kod kojih postoji maligna bolest, a rezultat citološke punkcije je negativan. To je čest slučaj kod pacijenata sa Hodgkinovim limfomom kod kojih se tumorske Reed-Sternbergove stanice nalaze u manje od 1% površine čvora dok je u ostalom dijelu reaktivna hiperplazija. Obzirom da od Hodgkinovog limfoma često oboljevaju mlađe osobe i da je riječ o brzoprogresivnoj bolesti koja u ranim stadijima ima dobru prognozu, kod sumnje na takvu dijagnozu citološka punkcija je samo orijentacijska metoda. Takav propust moguć je i kod biopsije iglom, stoga se kao najsigurnija metoda izdvaja ekstirpacija odnosno vađenje čvora nakon koje se na histološkim rezovima sa sigurnošću može utvrditi dijagnoza.

Histološka dijagnoza ima veću snagu rezolucije od citološke punkcije i smatra se zlatnim standardom u analizi povećanih limfnih čvorova, osobito ako se radi o primarnim lezijama čvora (benignim ili malignim).

Kod limfadenopatije neobjašnjenog uzroka najvažnije dijagnostičko pitanje je, treba li napraviti biopsiju čvora i kada je pravo vrijeme za nju. Kod mlađih pacijenata potreba za biopsijom može se točno predvidjeti prema sljedećim parametrima: (*Buis J et al. 2011*)

- a) abnormalni RTG nalaz pluća
- b) limfni čvor > 2cm
- c) simptomi bolesti nosa i grla

U djece sa limfnim čvorovima većim od 2 cm u promjeru (zajedno sa abnormalnom RTG snimkom pluća i simptomima uha, grla i nosa) velika je vjerovatnost da je uzrok limfadenopatije ili granulomatozna bolest ili karcinom (najčešće limfom). (*Pangalis GA et al. 1993*) Takva pravilno indicirana biopsija u 97% pacijenata (*Slap GB et al. 1984*) ujedno i pokazuje istovjetan nalaz.

Kod odraslih se nužnost biopsije čvora može pouzdano predvidjeti prema sljedećim kriterijima: (*Buis J et al. 2011*)

- a) dob
- b) mekoća čvora
- c) veličina čvora (konzistencija)
- d) povećani supraklavikularni čvorovi

e) generalizirani svrbež (pruritus)

Vjerovatnost malignog nalaza biopsije povećava se sa dobi iznad 40 godina (4%) i sa supraklavikularnom lokacijom (50%). (*Fijten GH et al. 1988*)

Ako se radi o generaliziranoj limfadenopatiji primarno se biopsija uzima sa najvećeg čvora na periferiji koji ne pripada ingvinalnim čvorovima. Ako su svi čvorovi jednake veličine ide se najprije sa supraklavikularnim, potom cervikalnim, aksilarnim, epitrohlearnim i na kraju ingvinalnim čvorovima. Biopsija ingvinalnih čvorova najmanje je dijagnostički značajna. Radi se u slučajevima u kojima je najdostupniji i najabnormalniji čvor upravo tamo smješten, u suprotnome se ne preporučuje jer često pokazuje reaktivnu hiperplaziju.

U suvremenoj hematologiji uz citološku i histološku dijagnostiku važno mjesto zauzimaju imunofenotipizacija i citogenetska analiza. Imunofenotipizacija se temelji na obilježavanju krvnih stanica monoklonskim protutijelima ili analizi protočnom citometrijom. Kod krvnih stanica specifični antigeni koje protutijela prepoznaju spadaju u skupinu leukocitnih diferencijacijskih antigena i svrstani su u jedinstveni CD sustav (engl. clusters of differentiation). Oni se eksprimiraju na membrani ili u unutrašnjosti stanice, a mogu biti specifični za staničnu lozu (CD-19 za B-limfocite), stupanj diferencijacije stanica ili za pojedine faze staničnog ciklusa. Najčešće se primjenjuje za imunofenotipizaciju hematoloških neoplazmi, izračunavanje udjela matičnih stanica (CD34+) u autolognom presatku te za analizu subpopulacija limfocita.

Imunofenotipizacija kod hematoloških tumora provodi se u nekoliko koraka. Najprije se utvrđuje razlika između normalnih i zloćudnih stanica, potom se određuje udio malignih stanica u ispitivanom materijalu i na kraju se vrši detaljna imunofenotipska analiza malignih stanica. Za zloćudne stanice analizom je utvrđeno ispoljavanje aberantnog imunofenotipa, bilo da je riječ o istovremenoj ekspresiji biljega dvije loze, istodobnoj ekspresiji biljega zrelih i nezrelih stanica, prekomjernoj ekspresiji jednog biljega ili neizražaju biljega u fazi kada se to očekuje. Imunofenotipizacija je metoda koja se koristi kao nadopuna morfološkoj dijagnostici u situacijama dvojbene dijagnoze ili prilikom ocjene ishoda liječenja.

Citogenetska analiza identificira genetske i molekularne poremećaje koji su udruženi sa pojedinim malignim bolestima. Najčešće je riječ o kromosomskim aberacijama ili mutacijama tumor-supresorskih gena. Takva analiza daje korisne dijagnostičko-prognostičke podatke.

6. Diferencijalna dijagnoza

Diferencijalna dijagnoza limfadenopatija obuhvaća veliki broj bolesti i uzroka. Objedinjeni su pod akronimom „CHICAGO“ (engl.) i navedeni u tablici.

Tablica 2 Uzroci limfadenopatije prema „CHICAGO“ klasifikaciji (Habermann TM et al. 2000)

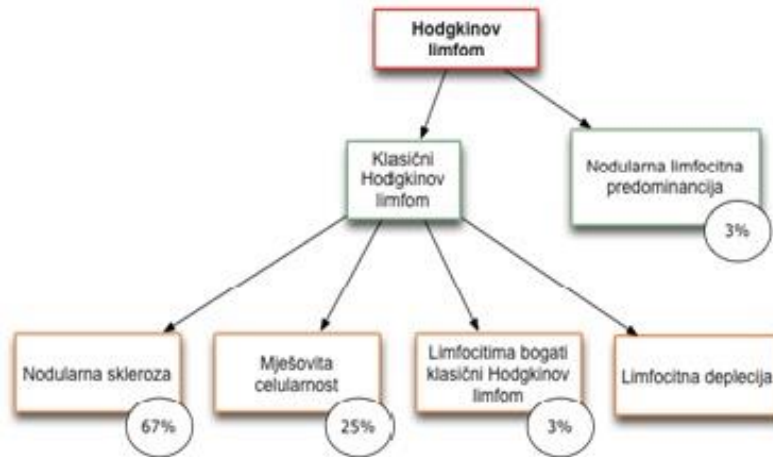
Tumori (engl. C ancers)	HL, NHL, AML, ALL, KML, KLL, Waldenström makroglobulinemija, multipli mijelom, sistemska mastocitoza, histiocitoza, neuroblastom, rabdomyosarkom, metastatski solidni tumori (dojka, pluća, prostata)
Sindromi preosjetljivosti (engl. H ypersensitivity sy.)	Serumska bolest, preosjetljivost na lijekove (difenilhidantoin, karbamazepin, alopurinol, indometacin, sulfonamidi...), preosjetljivost na silikon, preosjetljivost vezana uz cjepiva, GVHD
Infekcije (engl. I nfections)	Virusi: infektivna mononukleoza, CMV infekcija, infektivni hepatitis postvakcinalni limfadenitis, adenoviroza, zoster, HIV/AIDS, HTLV-1 Bakterije: streptokokna infekcija, stafilokokna infekcija, bolest mačjeg ogreba, tuberkuloza, čankir, melioidoza, atipična infekcija mikobakterijom, sifilis, ospice, rubeola, borelijoza, kuga Klamidije: lymphogranuloma venereum Rikecije: scrub tifus Protozoe: toksoplazmoza Mikoze: histoplazmoza, kokcidioza Paraziti: filarijaza
Bolesti vezivnog tkiva (engl. C onnective tissue diseases)	Reumatoidni artritis, sistemni eritematozni lupus, dermatomiozitis, Sjögrenov sindrom, MCTD, SBOD
Atipični limfoproliferativni poremećaji (engl. A typical lymphoproliferative disorders)	Castelmanova bolest, angioimunoblastična limfadenopatija sa disproteinemijom, limfomatozna granulomatoza, Wegenerova granulomatoza
Granulomatozne bolesti (engl. G ranulomatous lesions)	Kriptokokoza, silikoza, berilioza, sarkoidoza
Ostali rijetki uzroci (engl. O ther unusual causes)	Inflamatorni pseudotumor limfnih čvorova, Kikuchi limfadenitis, Rosai-Dorfmanova bolest, vaskularna transformacija sinusa, progresivna transformacija germinalnih centara, bolesti nakupljanja (Gaucherova bolest, Nieman-Pickova bolest, amiloidoza)

7. Maligne limfadenopatije

Maligne limfadenopatije najčešće su posljedica malignih limfoma i metastatskih karcinoma. Nešto rjeđe se javljaju u sklopu akutnih i kroničnih leukemija. Maligni limfomi obuhvaćaju skupinu Non-Hodgkin limfoma (B i T-staničnog podrijetla) i Hodgkinov limfom. Riječ je o zloćudnim bolestima limfatičkog sustava koje najčešće nastaju u limfnim čvorovima, ali mogu nastati svugdje gdje postoji limfno tkivo.

7.1 Hodgkinov limfom

Hodgkinov limfom (Hodgkinova bolest) spada u skupinu B-limfocitnih neoplazmi, koje karakterizira specifičan i patognomoničan mikroskopski nalaz mononuklearnih ili multinuklearnih Reed-Sternbergovih stanica (RS). Pojavljuje se rjeđe od Non-Hodgkinovog limfoma sa karakterističnom bimodalnom dobnom raspodjelom. Prvu skupinu čine mlađi pacijenti od 15-35 godina, a drugu odrasli, obično stariji od 55 godina. Kod mlađih pacijenata incidencija nodularne skleroze je u stalnom porastu, naročito u industrijskim zemljama, dok je incidencija mješovite celularnosti u svim dobnim skupinama u padu. (*Hartge P et al. 1994*) Godišnje se u SAD-u dijagnosticira oko 7400 novih slučajeva Hodgkinova limfoma. (*Schnitzer B 2009*) Nešto je češći u muškaraca (1,4 : 1) nego u žena (osim nodularne skleroze koja je češća kod žena). Rizik oboljevanja od Hodgkinovog limfoma povezan je sa infekcijom EBV-om u najvećem broju slučajeva, HIV infekcijom, autoimunskim bolestima, hipogamaglobulinemijom i pozitivnom obiteljskom anamnezom. Također novija istraživanja pokazuju povećani rizik oboljevanja od određenih podtipova HL-a (mješovita celularnost) u pušača. (*Kamper-Jørgensen M et al. 2013*) Kod Hodgkinovog limfoma razlikujemo klasični Hodgkinov limfom i zaseban kliničko-patološki entitet nodularne limfocitne predominacije (3% slučajeva). Klasična Hodgkinova bolest prema histološkom nalazu dijeli se na nodularnu sklerozu (70%), mješovitu celularnost (20-25%), limfocitima bogatu Hodgkinovu bolest (5%) i Hodgkinovu bolest sa limfocitnom deplecijom (5%). Klasičnu bolest karakterizira prisutnost RS stanica koje su zapravo transformirani postgerminalni B-limfociti s neuspjehom preuredbom imunoglobulinskih gena. (*Vrhovac B et al. 2000*)



Slika 2 Klasifikacija Hodgkinovog limfoma

RS stanica iako po podrijetlu iz B-limfocitne loze izgubila je većinu tipičnih antigena. Na svojoj površini izražava molekule bitne za prezentaciju antigena (HLA) i kostimulaciju (CD40). Za proliferaciju i blokadu apoptoze RS stanice, odgovoran je konstitutivni nuklearni faktor NF- κ B. Također RS stanica se u vrlo malom postotku, manje od 1%, nalazi unutar zahvaćenog limfnog čvora uz obilnu prisutnost upalnog odgovora. To igra veliku ulogu u njenom preživljavanju jer okolni stanični infiltrat suprimira citotoksični imunski odgovor i omogućava interakcije koje su stanici važne za rast i preživljavanje.

Većina pacijenata sa Hodgkinovim limfomom prezentira se jednostranom bezbolnom cervikalnom limfadenopatijom. Čvorovi su gumaste konzistencije, različite veličine, pojedinačni ili u „paketima“. Osim vrata i supraklavikularne regije koji su zahvaćeni u 75% slučajeva, mogu biti zahvaćeni i pazuh, prepone, medijastinum i retroperitonealni čvorovi. Povećani čvorovi mogu pritiskati na okolne strukture te izazivati simptome opstrukcije u vidu žutice, bubrežne insuficijencije, nefrotskog sindroma, pareze živaca ili dispneje. Bolest se širi tipično limfogeno, a može zahvatiti bilo koji organski sustav. Uz postojanje limfadenopatije kod četvrtine bolesnika javljaju se „B“ simptomi: gubitak tjelesne težine (>10% od uobičajene unatrag 6 mjeseci), pojačano noćno znojenje i povišena tjelesna temperatura. Hepatosplenomegalija je obično znak uznapredovale bolesti. Prodor u kosti ide obično bez simptoma, ali se znaju javiti bolne osteoblastične promjene kralježaka, a u rijetkim slučajevima i bolne osteolitičke lezije s kompresivnim prijelomima.

Za postavljanje dijagnoze ključna je histološka analiza. Biopsijom se otkrivaju velike, obično binuklearne Reed–Sternbergove stanice u karakteristično heterogenom infiltratu histiocita,

limfocita, monocita, plazma stanica i eozinofila. Određeni antigeni na površini RS stanica omogućuju razlikovanje Hodgkinovog od Non-Hodgkinovog limfoma (NHL), što ujedno predstavlja i najveći diferencijalno dijagnostički problem, kao i klasični oblik od tipa s limfocitnom predominacijom. Uz analizu čvora nužno je napraviti i laboratorijske nalaze (sedimentacija, kompletna krvna slika, jetrene testove, serumski kreatinin, koncentraciju mokraćne kiseline, LDH i kalcija).

Nakon postavljanja dijagnoze vrši se ocjena proširenosti bolesti jer se na njoj temelji liječenje. Obično se rabi Ann Arbor klasifikacija, koja uključuje simptome, podatke kliničkog pregleda, slikovnih prikaza, poput CT-a prsnog koša, trbuha i zdjelice, te biopsije koštane srži.

ANN ARBOR PODJELA LIMFOMA MODIFICIRANA PO COTSWOLDU

STADIJ	KRITERIJI PROŠIRENOSTI
I	Zahvaćena samo 1 limfna regija
II	Zahvaćeno ≥ 2 regije s iste strane ošita
III	Zahvaćeni limfonodi i/ili slezena s obje strane ošita
IV	Zahvaćena i ekстранodalna tkiva (npr. koštana srž, pluća, jetra)

Slovom A uz svaki stupanj označava se nazočnost općih simptoma, a slovo B označava nazočnost bar jednog.

Stupnjevi IA, IIA, IB i IIB se većinom liječe kombinacijom kemo i radioterapije, a izliječi se oko 80% bolesnika. Stupanj IIIA se uglavnom liječi kemoterapijom uz eventualno zračenje masivnih konglomerata. Izlječenje se postiže u 75–80% slučajeva. Stupanj IIIB zahtijeva kombiniranu kemoterapiju, ponekad uz radioterapiju. Samim se zračenjem ne može izliječiti, a preživljenje se kreće između 70 i 80%. Standardno liječenje stupnjeva IVA i IVB predstavlja kombinirana ABVD (doksorubicin, bleomicin, vinblastin, dakarbazin) kemoterapija, koja postiže potpune remisije u 70–80% liječenih, od kojih >50% ostaje izliječeno i nakon 10-15 god. Autologna transplantacija također je terapijska mogućnost koja najveću korisnost ima kod bolesnika sa kemosenzitivnim relapsom.

7.2 Non-Hodgkin limfom

Non-Hodgkinov limfom predstavlja heterogenu skupinu malignih monoklonskih bujanja limfoidnih stanica u sjedištima limforetikulskog sustava, poput limfnih čvorova, koštane srži, slezene, jetre i probavnog trakta. Non-Hodgkin limfomi spadaju u malobrojnu skupinu tumora sa primjetnim porastom incidencije i mortaliteta u zadnjih nekoliko desetljeća, što je osobito naglašeno u industrijaliziranim zemljama. (Zeeb H et al. 2001) Cjelokupna incidencija godišnje naraste za 3-4%. (Hartge P et al. 1994) U SAD-u incidencija je od ranih 1970-ih porasla za gotovo 60%, što je najbrži porast u odnosu na sve ostale maligne karcinome. (Chassagne-Clément C et al. 1999) Iako se to dijelom pripisuje boljim dijagnostičkim metodama u obradi limfoma i boljem poznavanju histopatologije tumora, etiološki faktori imaju značajan udio u tome. Etiološki faktori koji su prepoznati kao sigurni rizični čimbenici za razvoj NHL-a su jatrogena imunosupresija, HIV infekcija, EBV i HTLV infekcija te niz bolesti koje izazivaju oštećenje imunskog sustava. (Zeeb H et al. 2001) Velika američka retrospektivna studija na ukupno 60 057 slučajeva NHL-a utvrdila je incidenciju od 17.1, odnosno 11.4/100 000 bijelih muškaraca i žena, dok je među crnom rasom incidencija nešto manja i iznosi 12.6/100 000 muškaraca tj. 7.4/100 000 žena. (Groves FD et al. 2000) Incidencija također raste sa dobi te je u starijih (70 i više godina) gotovo dvostruko češći nalaz uznapredovalih oblika NHL-a od onih niskog gradusa. (Varterasian ML et al. 2000)

Pod nazivom Non-Hodgkin limfoma podrazumijevamo T i B-solidne neoplazme imunskog sustava. Većina, 80–85%, ovih novotvorina nastaje iz B stanica, a ostatak iz T i NK stanica. U svim slučajevima mogu biti pogođeni prekursori ili zrele stanice. Današnja klasifikacija (Svjetska zdravstvena organizacija 2000) razvrstava limfome na temelju morfoloških, kliničkih, imunoloških i genskih obilježja na specifične kliničko-patološke skupine koje imaju kliničko i terapijsko značenje. Postoji i podjela na indolentne i agresivne limfome. Indolentni sporo napreduju, odgovaraju na terapiju, ali još nisu izlječivi. Agresivni limfomi napreduju brzo, ali odgovaraju na terapiju i često su izlječivi. Iako se Non-Hodgkin limfom pojavljuje praktički svugdje u svijetu zamjećena je geografska varijabilnost u raspodjeli podtipova. Ona je najvjerojatnije kao i incidencija vezana uz niz demografskih, okolišnih i drugih neidentificiranih čimbenika. (Skrabek P et al. 2013)

Tablica 3 Morfološka obrada **B-STANIČNIH** Non-Hodgkin limfoma
(preuzeto iz Aurer I et al. 2007)

Podtip NHL-a	Imunofenotip – rutinski
Limfom malih limfocita / kronična limfocitna leukemija	CD20, CD23, CD5, CD43
Limfoplazmocitoidni NHL	CD20, CD79a, CD5, CD43, CD10, CD38
Splenički NHL marginalne zone	CD20, CD79a, CD5, CD10, CD23, CD43, Ki67
Nodalni NHL marginalne zone	CD20, bcl2, CD10, CD5, CD43, Ki67
Ekstranodalni NHL marginalne zone (MALT)	CD20, CD79a, CD5, CD10, CD23, CD43, Ki67
Folikularni limfom	CD20, CD10, CD5, bcl2, bcl6, MUM-1, Ki67
Limfom plaštenih stanica	CD20, CD23, CD5, CD10, bcl1, Ki67
Velikostanični NHL	CD20, CD5, CD10, bcl6, Ki67, MUM-1
Burkittov limfom	CD20, CD10, bcl6, bcl2, CD21, EBV+

Tablica 4 Morfološka obrada **T i NK STANIČNIH** Non-Hodgkin limfoma
(preuzeto iz Aurer I et al. 2007)

Podtip NHL-a	Imunofenotip – rutinski
T- periferni, nespecificirani tip	CD2, CD3, CD4, CD7, CD8
Mycosis fungoides	CD3, CD4, CD8
Angioimunoblastični T-NHL	CD2, CD3, CD4, CD7, CD8, CD10
T-NHL s enteropatijom	CD2, CD3, CD4, CD7, CD8
Hepatosplenički T-NHL	CD2, CD3, CD4, CD7, CD8
Panikulitisu sličan T-NHL	CD2, CD3, CD4, CD7, CD8
Anaplastični velikostanični limfom	CD3, CD20, CD30, CD15, EMA, ALK-1

Agresivni NHL obilježeni su pojavom maligno promijenjenih limfocita u limfnom čvoru ili u drugim organima. Limfociti mogu maligno alterirati na svakom stupnju diferencijacije. Karakteristični su zbog brzog porasta tumorske mase i posljedično brze progresije. Tu spadaju difuzni velikostanični limfom B-stanica, medijastinalni limfom velikih B-stanica, Burkittov limfom, limfoblastični limfom, T-limfoblastični limfom, periferni T-stanični limfom, anaplastički velikostanični limfom, angioimunoblastični T-stanični limfom, limfom mantle stanica, primarni limfomi CNS-a, T-stanični limfom koji zahvaća supkutano tkivo i primarni kožni anaplastički velikostanični limfom. U kliničkoj slici mogu se prezentirati različitim simptomima. Za razliku od HL-a, kod NHL-a puno je češća diseminirana bolest u trenutku postavljanja dijagnoze. Većina bolesnika javlja se zbog asimptomatske periferne limfadenopatije. Čvorovi su tvrdo-elastični, najprije odvojeni, a kasnije konfluiraju. Obično je zahvaćeno više regija, a ako je riječ o lokaliziranoj limfadenopatiji najčešće je smještena na vratu. Povećani medijastinalni i retroperitonealni čvorovi dovode do kompresije raznih organa. U bolesnika sa limfoblastičnim limfomom, povećani limfni čvorovi u prednjem medijastinumu koji izazivaju sindrom gornje šuplje vene, najčešće su prvi znak bolesti. U trećine bolesnika javljaju se opći simptomi te simptomi ektranodalne limfomske infiltracije (insuficijencija mijelopoeze, hiperkalcemija, smetnje gutanja).

Uobičajeni dijagnostički postupak temelji se na laboratorijskoj dijagnostici, patohistološkoj analizi uvećanog čvora, punkciji/biopsiji koštane srži (radi procjene zahvaćenosti) te procjeni proširenosti bolesti radiološkim metodama (tomografija, scintigrafija). Za procjenu stadija bolesti kao i kod HL-a koristi se Ann-Arbor klasifikacija. Uz patohistološki nalaz tipa limfoma, procjene stadija bolesti koriste se i prognostički indeksi na temelju kojih se pacijenti svrstavaju u jednu od četiri rizične skupine za smrtni ishod.

Tablica 5 (preuzeto iz Aurer I et al. 2007)
Međunarodni prognostički indeks (MPI)

Dob > 60 godina
Opće stanje (ECOG) > 1
Stadij > 2
Broj zahvaćenih ekstralimfatičkih organa > 1
LDH > gornje granice normale

Svaki navedeni parametar vrijedi 1 bod

0–1 niski rizik
2 srednje niski rizik
3 srednje visoki rizik
4–5 visoki rizik

Opće stanje (ECOG-Eastern Cooperative Oncology Group skala)

0 – normalno obavlja sve poslove

1 – obavlja sve poslove uz dodatni napor

2 – manje od pola vremena dok je budan provodi ležeći

3 – više od pola vremena dok je budan provodi ležeći

4 – vezan za krevet

U velikog broja bolesnika u trenutku postavljanja dijagnoze bolest je već u uznapređovalom stadiju (III i IV) pa se većina liječi kemoterapijom i to uobičajena CHOP shema (ciklofosfamid, doksorubicin, vinkristin, prednizon). Kod lokaliziranih limfoma dobre rezultate uz kemoterapiju daje i radioterapija.

Pacijenti koji su na kemoterapiji imaju najčešće simptome u vidu gubitka energije, gubitka kose i promjene prehrambenih navika. (*Bolukbas F et al. 2014*) Veliki problem je također što pacijenti sa NHL-om imaju veliku šansu oboliti od nekog drugog primarnog tumora. To se prvenstveno odnosi na pacijente starije od 60 godina, muškog spola i sa komorbiditetima poput kronične opstruktivne plućne bolesti, jetrene ciroze, hepatitis C infekcije i oni na radioterapiji. (*Chien SH et al. 2015*)

U skupinu indolentnih limfoma spadaju limfom malih limfocita, limfoplazmocitni limfom, folikularni limfom, limfom marginalne zone i Mycosis fungoides. Indolentni limfomi izuzetno sporo napreduju, pa pacijenti s njima mogu živjeti godinama, ponekad čak i bez liječenja te ih stoga smatramo kroničnim bolestima. Većinom su B-staničnog podrijetla, češći kod starijih ljudi, za razliku od agresivnih koji su češći kod djece. Mogu preći u agresivni oblik. Najčešće se očituju cervikalnom limfadenopatijom, a vrlo rijetko su prisutni opći simptomi, pa se zbog toga u lokaliziranoj fazi teško otkrivaju. Dijagnostički postupak istovjetan je ostalim limfomima, a liječenje se obično provodi kemoterapijom, radioterapijom i monoklonskim protutijelima.

7.3 Akutne leukemije

Akutnim leukemijama nazivamo skupinu zloćudnih bolesti koje nastaju neoplastičnom transformacijom krvotvornih matičnih stanica. Dijelimo ih prema staničnom podrijetlu na skupinu mijeloičnih (nelimfocitnih) i limfocitnih (limfoblastičnih) leukemija.

U akutne mijeloične leukemije (AML) spadaju:

- a) AML s povratnim citogenetskim lokacijama
- b) AML sa znakovima mijelodisplazije
- c) AML nakon terapije (sekundarna)
- d) ostale AML

Akutne limfocitne leukemije (ALL) dijele se na osnovi zahvaćene limfoidne loze na:

- a) prekursorske B-stanične ALL
- b) prekursorske T-stanične ALL
- c) akutna leukemija Burkittovih stanica

Incidencija akutnih leukemija najveća je u dječjoj populaciji u kojoj su akutne leukemije ujedno i najčešći maligni tumori. Jednako zahvaćaju oba spola.

Najčešće je povećani rizik od nastanka leukemije vezan uz viruse (humani T leukemijski virus-HTLV), određene nasljedne i stečene bolesti (to se posebice odnosi na kronične mijeloproliferativne bolesti i sindrom mijelodisplazije koji se nazivaju preleukemijama), ionizirajuće zračenje i djelovanje lijekova (kloramfenikol, sulfonamidi, citostatici).

Osnovni poremećaj kod akutnih leukemija je poremećaj genoma matične krvotvorne stanice koja se počinje nekontrolirano dijeliti. Klonovi, nastali od matične stanice, ne sazrijevaju kao normalne hematopoetske stanice nego su najčešće zaustavljeni u fazi blasta i promijelocita. Klinički simptomi bolesti javljaju se kada se leukemijske stanice umnože u dovoljnom broju. Leukemijska masa koja određuje AML prema Svjetskoj zdravstvenoj organizaciji je prisutnost 20% i više blasta u koštanoj srži. U većine bolesnika inicijalni simptomi akutne leukemije prisutni su kraće od tri mjeseca. Najčešće su to slabost, umor, bljedilo i dispneja (anemija). Simptomi akutnih leukemija najčešće nastaju kao posljedica insuficijencije koštane srži zbog potiskivanja leukemijskim klonom (pancitopenija u sklopu koje se javlja anemija, pojačana sklonost infekcijama i krvarenju), infiltracije leukemijskih stanica u različita tkiva i organe te metaboličkih komplikacija. Leukemija može infiltrirati bilo koji organ i tkivo. Posebno su sklone infiltraciji u primarne i sekundarne limfne organe. Infiltracija limfnog čvora malignim leukemijskim klonom izaziva limfadenopatiju koja se često vidi u sklopu kliničke slike ALL-a. Najčešće su zahvaćeni limfni čvorovi na vratu, aksilarno i ingvinalno. Obzirom na podrijetlo limfadenopatije čvorovi pokazuju sve karakteristike maligno uvećanih čvorova (bezbolni, tvrde konzistencije, slabo pomični). Poseban klinički problem karakterističan za akutne leukemije (osobito AML i KML) jest sindrom leukostaze. Zbog

velikog broja blasta u krvi, koji se specifično naslaguju u krvnim žilama najčešće pluća i mozga, dolazi do stvaranja leukemijskih tromba sa posljedičnim infarktom zahvaćenog područja. Tijekom blastične krize visoka je smrtnost od sindroma leukostaze. Dijagnoza akutne leukemije temelji se na analizi kompletne krvne slike, diferencijalne krvne slike, sternalnoj punkciji i biopsiji kosti te na citomorfologiji. U liječenju se primjenjuje kemoterapija, radioterapija, imunoterapija te ciljana terapija kojom se nastoji suprimirati molekularna promjena odgovorna za tumorski rast.

7.4 Kronična limfocitna leukemija (KLL)

Kronična limfocitna leukemija (KLL) je najčešći oblik leukemije u odraslih u zapadnim zemljama. Rijetko se javlja u ljudi ispod 50 godina, ali joj rizik progresivno raste sa dobi te je kod starijih muškaraca 2.8 puta veći nego kod žena iste dobi. (*Diehl LF 1999*) Obično se pojavljuje u dobi od 69 godina (*Eichhorst B et al. 2010*), ali danas se sve više susreće i kod mlađih osoba (*de Lima M et al. 1998*) Incidencija je kod muškaraca dvostruko veća nego kod žena (*Cartwright RA 2002*), a žene koje obole obično imaju dulje preživljenje. (*Molica S 2006*)

Za postavljanje dijagnoze, prema tradicionalnoj definiciji, potrebno je dokazati povećan broj limfocita periferne krvi ($>5 \times 10^9/L$) uz najmanje 30-postotnu infiltraciju koštane srži zloćudnim limfocitima bez obzira na infiltraciju limfoidnih, ali i ostalih organa. Današnji kriteriji, uz navedene hematološke parametre uključuju i imunološke i molekularne karakteristike. U sindromu kronične limfocitne leukemije (svi entiteti koje karakterizira apsolutna limfocitoza) više od 80% slučajeva otpada na klasičnu imunotipom definiranu B-KLL. Taj entitet uz tipičnu KLL obuhvaća i monoklonsku B-limfocitozu te limfom malih limfocita. KLL se smatra bolešću u kojoj zloćudni limfocit preko B-staničnog receptora i drugih molekula na površini stanice prima signale koji reguliraju apoptozu i proliferaciju i tako klonu daju maligni potencijal. Stanice B-KLL pokazuju koekspresiju CD19+, CD20+ slabijeg intenziteta, CD5+, CD23+, uz prisutnost klonalnosti (kapa ili lambda lakih lanaca), slabog intenziteta. CD10+ je tipično odsutan, a ekspresija CD38 (koja je inače normalno eksprimirana kod limfocita, kod pacijenata sa KLL-om eksprimirana je kod onih sa ne mutiranim genima za B-stanični receptor) i ZAP70 (tirozin kinaza) vezana je uz lošiju prognozu bolesti. Od genetskih abnormalnosti najčešće je prisutna delecija na dugom kraku kromosoma 13 koja pokazuje bolju prognozu u odnosu na druge kromosomske aberacije.

Klinička slika KLL-a može biti vrlo varijabilna, a ovisi o fazi u kojoj je bolest. Najčešće se pacijenti javljaju liječniku zbog niza nespecifičnih simptoma u vidu umora, slabosti i bljedoće. Dio pacijenata može se prezentirati limfadenopatijom, splenomegalijom ili rjeđe hepatomegalijom. Približno 80% pacijenata u trenutku dijagnoze ima prisutnu limfadenopatiju. Obično se radi o povećanim čvorovima na vratu, supraklavikularno ili aksilarno. Čvorovi su povećani u svim regijama simetrično, srednje tvrde konzistencije i bezbolni. Ukoliko se radi o povećanju čvorova u specifičnim regijama kao što je orofaringealno područje, pacijenti kao posljedicu mogu razviti opstrukciju gornjih dišnih putova. Kliničkim pregledom potrebno je istražiti sve dostupne organe kako bi se otkrile i druge moguće infiltracije ili popratne bolesti. Nakon postavljanja dijagnoze slijedi ocjena proširenosti bolesti. Također je bitno sustavno pratiti simptome i znakove koji se javljaju tijekom bolesti jer su oni dobar pokazatelj tijeka i prognoze liječenja. Za procjenu proširenosti bolesti koristi se klasifikacija po Rai-u i Binetu.

Tablica 6 Klasifikacija KLL-a prema Rai-u i Binetu (*Rai KR et al. 1975 & Binet JL et al. 1981*)

	STADIJ BOLESTI		KLINIČKI NALAZ	MEDIJAN PREŽIVLJENJA (god.)
Rai klasifikacija	0	niski rizik	limfocitoza	12.5
	I	intermedijarni i rizik	limfocitoza + limfadenopatija	8.4
	II		limfocitoza + splenomegalija (sa ili bez hepatomegalije i limfadenopatije)	5.9
	III	visoki rizik	limfocitoza + anemija	1.6
	IV		limfocitoza + trombocitopenija	1.6
Binet Klasifikacija	A		povećanje < 3 regije limfnih čvorova; bez anemije i trombocitopenije	nema razlike u odnosu na populaciju istog spola i dobi koja nema KLL
	B		povećanje ≥ 3 regije limfnih čvorova	7
	C		anemija i/ili trombocitopenija	2

Noviji načini klasifikacije uključuju procjenu ukupne tumorske mase, te prema njoj procjenjuju progresiju bolesti i terapijski učinak. Na temelju ocjene proširenosti bolesti i imunofenotipske analize, pacijente sa KLL-om možemo razvrstati u prognostičke grupe. Najlošiju prognozu imat će bolesnici sa ekspresijom CD38+ i ZAP-70+, sa delecijom 17p i mutacijama gena koji kodiraju za B stanični protein.

Liječenje KLL-a započinje se kod pacijenata sa srednjim i visokim rizikom (Rai klasifikacija), odnosno B ili C stadija (Binet klasifikacija) te ukoliko je zadovoljen jedan od sljedećih kriterija (*Hallek M et al. 2008*):

- (1) razvoj ili pogoršanje anemije i/ili trombocitopenije
- (2) splenomegalija (> 6 cm ispod rebrenog luka ili progresivna ili simptomatska)
- (3) limfadenopatija (> 10 cm jedan čvor ili progresivna ili simptomatska)
- (4) limfocitoza (50% povećanje broja u 2 mjeseca ili podvostručenje broja u manje od 6 mjeseci) (napomena: drugi čimbenici koji uzrokuju limfadenopatiju ili limfocitozu moraju se isključiti)
- (5) autoimuna anemija i/ili trombocitopenija koje slabo odgovaraju na standardnu terapiju
- (6) jedan ili više simptoma/znakova povezanih s bolesti (neželjeni gubitak tjelesne mase 10% i više u proteklih 6 mjeseci, značajan umor, nesposobnost za rad i obavljanje svakodnevnih poslova, temperatura veća od 38 °C u protekla najmanje 2 tjedna bez evidentnih znakova infekcije, noćno znojenje dulje od 1 mjesec)

Lijekovi koji se koriste u liječenju KLL-a spadaju u skupine alkilirajućih lijekova (klorambucil, bendamustin, ciklofosfamid), analoga purina (fludarabin, kladribin, pentostatin) te monoklonskih protutijela (rituximab, alemtuzumab). Primjenjuju se ili kao monoterapija ili u kombinacijama. Transplantacija autolognim hematopoetskim matičnim stanicama rijetko se primjenjuje zbog povećane incidencije posttransplantacijskog mijelodisplastičnog sindroma. Alogenična transplantacija zbog velikog broj komplikacija primjenjuje se isključivo kod mlađih bolesnika sa vrlo lošom prognozom.

8. Zahvale

Zahvaljujem mentoru prof. dr. sc. Vlatku Pejši na predloženoj temi, stručnoj i profesionalnoj pomoći te savjetima tijekom izrade mog diplomskog rada.

Također želim zahvaliti svojoj obitelji, osobito svojoj majci Slavici, na bezuvjetnoj ljubavi i potpori tijekom svih godina školovanja.

9. Literatura

1. Aurer I, Dominis M, Štern-Padovan R, Huić D, Šantek F (2007) Dijagnostika i liječenje limfoma – Hrvatski konsenzus *Liječ Vjesn* 129: 111–117
2. Binet JL, Auquier A, Dighiero G, Chastang C, Piguët H, Goasguen J, Vaugier G, Potron G, Colona P, Oberling F, Thomas M, Tchernia G, Jacquillat C, Boivin P, Lesty C, Duault MT, Monconduit M, Belabbes S, Gremy F (1981) A new prognostic classification of chronic lymphocytic leukemia derived from a multivariate survival analysis. *Cancer* 48: 198-206
3. Bolukbas F, Kutluturkan S (2014) Symptoms and symptom clusters in non Hodgkin's lymphoma patients in Turkey. *Asian Pac J Cancer Prev* 15: 7153-8
4. Buis J, de Jongh T (2011) Examining the lymph nodes. *Ned Tijdschr Geneeskd* 155: A2652
5. Cartwright RA, Gurney KA, Moorman AV (2002) Sex ratios and the risks of haematological malignancies. *Br J Haematol* 118: 1071-1077
6. Chassagne-Clément C, Blay JY, Treilleux I, Sebban C, Bergeron C, Biron P, Philip T (1999) Epidemiology of non-Hodgkin's lymphoma: recent data. *Bull Cancer* 86: 529-36
7. Chau I, Kelleher MT, Cunningham D, Norman AR, Wotherspoon A, Trott P, Rhys-Evans P, Querci Della Rovere G, Brown G, Allen M, Waters JS, Haque S, Murray T, Bishop L (2003) Rapid access multidisciplinary lymph node diagnostic clinic: analysis of 550 patients. *Br J Cancer* 88: 354–361
8. Chien SH, Liu CJ, Hong YC, Teng CJ, Hu YW, Ku FC, Yeh CM, Chiou TJ, Gau JP, Tzeng CH (2015) Development of second primary malignancy in patients with non-Hodgkin lymphoma: a nationwide population-based study. *J Cancer Res Clin Oncol*
9. Damjanov I, Jukić S, Nola M (2011) Patologija, Zagreb: Medicinska naklada
10. de Lima M, O'Brien S, Lerner S, Keating MJ (1998) Chronic lymphocytic leukemia in the young patient. *Semin Oncol* 25: 107-116

11. Diehl LF, Karnell LH, Menck HR (1999) The National Cancer Data Base report on age, gender, treatment, and outcomes of patients with chronic lymphocytic leukemia. *Cancer* 86: 2684-2692
12. Eichhorst B, Hallek M, Dreyling M (2010) Chronic lymphocytic leukaemia: ESMO Clinical Practice Guidelines for diagnosis, treatment and follow-up. *Ann Oncol* 21 (Suppl 5): 162-164
13. Fijten GH, Blijham GH (1988) Unexplained lymphadenopathy in family practice. An evaluation of the probability of malignant causes and the effectiveness of physicians' workup. *J Fam Pract* 27: 373-6
14. Groves FD, Linet MS, Travis LB, Devesa SS (2000) Cancer surveillance series: non-Hodgkin's lymphoma incidence by histologic subtype in the United States from 1978 through 1995. *J Natl Cancer Inst* 92: 1240-51
15. Guyton AC, Hall JE (2006) *Medicinska fiziologija*, Zagreb: Medicinska naklada
16. Habermann TM, Steensma DP (2000) Lymphadenopathy. *Mayo Clin Proc* 75: 723-32
17. Hallek M, Cheson BD, Catovsky D, Caligaris-Cappio F, Dighiero G, Döhner H, Hillmen P, Keating M, Montserrat E, Rai KR, Kipps TJ (2008) Guidelines for the diagnosis and treatment of chronic lymphocytic leukemia: A report from the International Workshop on Chronic Lymphocytic Leukemia updating the National Cancer Institute-Working Group 1996 guidelines. *Blood* 111: 5446-5456
18. Hartge P, Devesa SS, Fraumeni JF Jr (1994) Hodgkin's and non-Hodgkin's lymphomas. *Cancer Surv* 19-20: 423-53
19. Junqueira LC, Carneiro J (2005) *Osnove histologije*, Zagreb: Školska knjiga
20. Kamper-Jørgensen M, Rostgaard K, Glaser SL, Zahm SH, Cozen W, Smedby KE, Sanjosé S, Chang ET, Zheng T, La Vecchia C, Serraino D, Monnereau A, Kane EV, Miligi L, Vineis P, Spinelli JJ, McLaughlin JR, Pahwa P, Dosman JA, Vornanen M, Foretova L, Maynadie M, Staines A, Becker N, Nieters A, Brennan P, Boffetta P, Cocco P, Hjalgrim H (2013) Cigarette smoking and risk of Hodgkin lymphoma and its

subtypes: a pooled analysis from the International Lymphoma Epidemiology Consortium (InterLymph). *Ann Oncol* 24: 2245-55

21. Larsson LO, Bentzon MW, Berg Kelly K, Mellander L, Skoogh BE, Strannegård IL, Lind A (1994) Palpable lymph nodes of the neck in Swedish schoolchildren. *Acta paediatr* 10: 1091-4
22. Lee YT, Terry R, Lukes RJ. (1982) Biopsy of peripheral lymph nodes. *Am Surg* 48:536-9.
23. Mizutani M, Nawata S, Hirai I, Murakami G, Kimura W (2005) Anatomy and histology of Virchow's node. *Anatomical Science International* 4: 193-198
24. Molica S (2006) Sex differences in incidence and outcome of chronic lymphocytic leukemia patients. *Leuk Lymphoma* 47: 1477-1480
25. Nolder AR (2013) Paediatric cervical lymphadenopathy: when to biopsy? *Curr Opin Otolaryngol Head Neck Surg* 21: 567-70
26. Pangalis GA, Vassilakopoulos TP, Boussiatis VA, Fessas P (1993) Clinical approach to lymphadenopathy. *Semin Oncol* 20: 570-82
27. Perin B, Gardellin G, Nisi E, Perini L, Lunghi F, Frasson P (1987) Ultrasonic diagnosis of the central hyperechogenic area in lymph nodes. A sign of benign lymphadenopathy. *Radiol Med* 74: 535-8.
28. Pilotti S, Di Palma S, Alasio L, Bartoli C, Rilke F (1993) Diagnostic assessment of enlarged superficial lymph nodes by fine needle aspiration. *Acta Cytol* 37: 853-66
29. Rai KR, Sawitsky A, Cronkite EP, Chanana AD, Levy RN, Pasternack BS (1975) Clinical staging of chronic lymphocytic leukemia. *Blood* 46: 219-234
30. Schnitzer B (2009) Hodgkin lymphoma. *Hematol Oncol Clin North Am* 23: 747-68
31. Skrabek P, Turner D, Seftel M (2013) Epidemiology of non-Hodgkin lymphoma. *Transfus Apher Sci* 49: 133-8
32. Slap GB, Brooks JS, Schwartz JS (1984) When to perform biopsies of enlarged peripheral lymph nodes in young patients. *JAMA* 252: 1321-6

33. Sneige N, Dekmezian RH, Katz RL, Fanning TV, Lukeman JL, Ordoñez NF, Cabanillas FF (1990) Morphologic and immunocytochemical evaluation of 220 fine needle aspirates of malignant lymphoma and lymphoid hyperplasia. *Acta Cytol* 34: 311-22
34. Varterasian ML, Graff JJ, Severson RK, Weiss L, al-Katib AM, Kalemkerian GP (2000) Non-Hodgkin's lymphoma: an analysis of the Metropolitan Detroit SEER database. *Cancer Invest* 18: 303-8
35. Vrhovac B, Jakšić B, Reiner Ž, Vucelić B (2008) *Interna medicina*, Zagreb: Naklada Ljevak
36. Zeeb H, Blettner M (2001) Increasing incidence and mortality of non-Hodgkin lymphomas. An epidemiological review of recent studies on risk factors for non-Hodgkin lymphoma. *Med Klin (Munich)* 96: 87-100

10. Životopis

Rođena sam 14.05.1990. god.

Završila sam Osnovnu školu „Župa dubrovačka“ i „Opću gimnaziju Dubrovnik“.

Medicinski fakultet upisala sam 2008. god.

Aktivno se služim engleskim, španjolskim i talijanskim jezikom.