

Poslijeoperacijsko praćenje u jedinici intenzivne medicine bolesnika s mikrovaskularnom rekonstrukcijom glave i vrata

Martinko, Renata

Master's thesis / Diplomski rad

2023

Degree Grantor / Ustanova koja je dodijelila akademski / stručni stupanj: **University of Zagreb, School of Medicine / Sveučilište u Zagrebu, Medicinski fakultet**

Permanent link / Trajna poveznica: <https://um.nsk.hr/um:nbn:hr:105:365369>

Rights / Prava: [In copyright](#)/[Zaštićeno autorskim pravom.](#)

Download date / Datum preuzimanja: **2025-03-21**



Repository / Repozitorij:

[Dr Med - University of Zagreb School of Medicine Digital Repository](#)



SVEUČILIŠTE U ZAGREBU
MEDICINSKI FAKULTET
SVEUČILIŠNI DIPLOMSKI STUDIJ SESTRINSTVA

Renata Martinko

Poslijeoperacijsko praćenje u jedinici intenzivne medicine bolesnika s
mikrovaskularnom rekonstrukcijom glave i vrata

DIPLOMSKI RAD



Zagreb, 2023.

SVEUČILIŠTE U ZAGREBU
MEDICINSKI FAKULTET
SVEUČILIŠNI DIPLOMSKI STUDIJ SESTRINSTVA

Renata Martinko

Poslijeoperacijsko praćenje u jedinici intenzivne medicine bolesnika s
mikrovaskularnom rekonstrukcijom glave i vrata

DIPLOMSKI RAD

Zagreb, 2023

Ovaj diplomski rad izrađen je u Kliničkoj bolnici Dubrava - Klinika za anesteziologiju, reanimatologiju i intenzivnu medicinu pod vodstvom doc.dr.sc Emil Dediol, dr.med. i predan je na ocjenu u akademskoj godini 2023.

Sadržaj

2. Prijelomi kosti i ozljede u području lica	2
2.1. Ozljede mekih tkiva	2
2.2. Prijelomi donje čeljusti	3
3.1. Pseudociste	4
3.2. Lezije s orijaškim stanicama	4
3.3. Ameloblastom	5
3.4. Gnojne upale	6
4. Deformiteti čeljusti i malformacije lica	8
4.1. Deformiteti mandibule	8
4.2. Deformiteti maksile	9
4.3. Malformacije	10
5.1. Podjela malignih tumora	11
5.2. Mikrovaskularni reznjevi i rekonstrukcija defekta	15
6. Rizične skupine bolesnika	17
7. Poslijeoperacijska zdravstvena njega	18
8. Praćenje bolesnika u jedinici intenzivne medicine	20
9. Tkivna oksigenacija	22
11. Ciljevi rada	23
12. Ispitanici i metode istraživanja	24
12.1 Ustroj studije i ispitanici	24
12.2 Metode istraživanja	24
12.3 Rezultati	25
14. Zaključak	35
16. Literatura	38
17. Životopis	40

Sažetak

Poslijeoperacijsko praćenje u jedinici intenzivne medicine bolesnika s mikrovaskularnom rekonstrukcijom glave i vrata

Renata Martinko

U rekonstrukcijskoj kirurgiji glave i vrata veliki napredak donijelo je korištenje slobodnih reznjeva koji se uzimaju s udaljenih dijelova tijela. Najveća prednost upotrebe slobodnih reznjeva je ciljani izbor tkiva koja su potrebna za rekonstrukciju. Cilj ovog istraživanja je praćenje kliničkih parametara bolesnika tijekom boravka u jedinici intenzivne medicine u smislu učinkovitosti na preživljenje prenesenog slobodnog reznja. Ova prospektivna studija provedena je u Kliničkoj bolnici Dubrava na uzorku od 41 bolesnika koji su bili smješteni u jedinicu intenzivne medicine. Po demografskim podacima muškaraca je bilo 71% (najviše u dobi od 60-69 godina), a žena 29% (najviše u dobi od 70-79 godina). Planocelularni karcinom bio je kod 78% bolesnika a najveći postotak slobodnih reznjeva koji su rađeni bio je osteofasciokutani podlaktični režanj od 24.3%, fasciokutani podlaktični režanj od 21.9% i fibularni režanj od 21.9%. Kroz 24 satno praćenje bolesnika nakon operativnog zahvata klinički parametri unutar optimalnih vrijednosti za krvni tlak bili su kod 93% bolesnika, puls kod 73% bolesnika, hematokrit kod 29% bolesnika i periferna saturacija kod 100% bolesnika. Ukupna stopa preživljenja slobodnog reznja je 85.4% . Revizija anastomoza bila je potrebna u 5 bolesnika a nekroza slobodnog reznja bila je kod 1 bolesnika. Kvalitetno i dobro praćenje bolesnika nakon operativnog zahvata u jedinici intenzivne medicine pospješuje opstanak mikrovaskularnog reznja.

Ključne riječi: mikrovaskularna kirurgija, slobodni režanj, monitoring, revizija

Summary

Postoperative follow-up in the intensive care unit of patients with head and neck microvascular reconstruction

Renata Martinko

In reconstructive surgery of the head and neck, the use of free flaps taken from distant parts of the body brought great progress. The biggest advantage of using free flaps is the targeted selection of tissues that are needed for reconstruction. The aim of this research is to monitor the clinical parameters of patients during their stay in the intensive care unit in terms of effectiveness on the survival of the transplanted free lobe. This prospective study was conducted in the Clinical Hospital Dubrava on a sample of 41 patients who were placed in the intensive care unit. According to demographic data, there were 71% of men (mostly aged 60-69), and 29% of women (mostly aged 70-79). Squamous cell carcinoma was present in 78% of patients, and the highest percentage of free flaps that were performed was the osteofasciocutaneous forearm flap of 24.3%, fasciocutaneous forearm flap 21.9% and the fibular bone flap of 21.9%. During the 24-hour follow-up of patients after surgery, clinical parameters were within optimal values for blood pressure in 93% of patients, pulse in 73% of patients, hematocrit in 29% of patients, and peripheral saturation in 100% of patients. The overall survival rate of the free flap is 85.4%. Revision of the anastomosis was necessary in 5 patients and necrosis of the free flap was in 1 patient. Quality and good monitoring of patients after surgery in the intensive care unit improves the survival of the microvascular flap.

Key words: microvascular surgery, free flap, monitoring, revision

1.Uvod

Maksilofacijalna kirurgija je medicinska specijalnost koja se bavi kirurškim liječenjem prijeloma kosti i ozljeda u području lica, tumora glave i vrata, cističnih promjena i upalnih stanja, deformiteta čeljusti i malformacija lica, bolesti čeljusnog zgloba te rekonstrukcijskim, plastičnim i estetskim zahvatima u području glave i vrata (1). Mnogostruke funkcije sustava i organa smještenih u ovoj regiji od komunikacije (mimike i govora), prehrane, disanja a u širem smislu i osjetila vida i sluha, odnosno utjecaj i posljedice ozljede na navedene funkcije, potenciraju značaj evaluacije svih spoznaja u maksilofacijalnoj traumatologiji koje bi rezultirale efikasnijim liječenjem (4). Kao zasebna kirurška grana razvija se nakon Prvog svjetskog rata. Budući da se maksilofacijalna kirurgija razvila kasnije kao takva; bilo je prirodno i logično da maksilofacijalna kirurgija surađuje uz stomatologiju zbog povezanog nastanka i razvoja. Kao danas, ova grana medicine je također povezana s oralnom kirurgijom i otorinolaringologijom. Rano i adekvatno dijagnosticiranje maksilofacijalnih ozljeda preduvjet je pravovremenog liječenja. Dodatni razlog za rano zbrinjavanje je i to što su maksilofacijalne ozljede nerijetko udružene s kranio cerebralnim ozljedama i ozljedama drugih dijelova tijela. Odlaganje liječenja maksilofacijalne ozljede produžuje liječenje i oporavak bolesnika, a uz prijelome baze lubanje neposredno utječe i na slabiji ishod liječenja i pojavu komplikacija (4).

2. Prijelomi kosti i ozljede u području lica

Ozljede maksilofacijalnog područja čine znatan udio sa širokim spektrom kliničkih slika; od izoliranih ozljeda mekih tkiva do kompleksni kraniofacijalnih prijeloma lica. U ukupnoj traumatologiji maksilofacijalne ozljede sudjeluju i do 30%, a u ozljedama glave čak 50 %, dok ostalih 20% čini komocija (potres mozga) (2). Ozljede maksilofacijalne regije su najčešće udružene s ozljedama drugih regija, najčešće s kraniocerebralnim, ozljedama vratne kralježnice, trupa i udova. Bolesnici s maksilofacijalnim ozljedama pripadaju mlađoj populaciji i pretežno su muškarci (85%) što je povezano s najčešćim uzrocima ozljeda (2). Ozljede su najčešće u dobi između 18. i 40. godine života. Udio djece ispod 14 godina varira od 5 % do 20 % (3). Najčešći uzrok hospitalizacije bolesnika s maksilofacijalnim ozljedama su prometne nezgode u kojima su ozlijeđeni vozači i putnici u osobnom automobilu, zatim motociklisti i pješaci, od toga najveći postotak ozljeda čine prijelomi donje čeljusti i zigomatične kosti (1). Drugi najčešći uzrok ozljede čini nasilje, ono obuhvaća udarce šakom, nogom ili tupim predmetima (4). Isto tako kao i kod ozljeda uzrokovanih prometnim nezgodama ozljede su prvenstveno lokalizirane na području donje čeljusti, zigomatične i nosne kosti. Prijelomi mogu biti višestruki, te je važno razlikovati kominutivni prijelom od prijeloma gdje na istoj lokaciji postoje više frakturnih linija.

2.1. Ozljede mekih tkiva

Petinu maksilofacijalnih ozljeda čine izolirane ozljede mekih tkiva, a u trećine prijeloma kostiju lica pridružena je i opsežna ozljeda mekih tkiva (4). Vrsta ozljeda ovisi o načinu ozljeđivanja, ako dođe do udarca tupim oružjem nastanu kontuzije, dok kod udarca neravnom plohom dolazi do laceracije. Jačina sile isto tako ovisi o težini ozljede, što je sila jača veća je mogućnost do pucanja tkiva ili lacerokontuznih rana. Zbog dobre prokrvljenosti ove regije većina otvorenih rana popraćeno je difuznim krvarenjem. Profuzna arterijska krvarenja kod prijeloma donje čeljusti češća su iz a.alveolaris inf. ili čak a.lingualis, nego iz a.facijalis te je izvor krvarenja uputno tražiti u usnoj šupljini. Profuzna arterijska krvarenja kod prijeloma srednjeg lica mogu biti uslijed lezije a. maksilaris ili a.etmoidalis, koje su u pravilu nedostupne direktnom podvezivanju (4). Načini zaustavljanja ovakvih krvarenja bi bili: tamponada gazom ili kompresija balonom Folyevog katetera, selektivna embolizacija ako je tehnički izvediva, podvezivanje vanjske karotide iznad linguofacijalnog trunkusa. Važno je

kod svih rana eksplorirati i odstraniti strana tijela, te nakon toga napraviti hemostazu i rekonstrukciju po slojevima. Kod velikog gubitka tkiva vrši se primarna rekonstrukcija lokalnih režnjeva, te rjeđe slobodnim transplantatima kože po Thierschu. Kod rana u parotidnoj regiji i obrazu potrebno je ispitati funkciju ličnog živca i ukoliko su prisutni ispadi identificirati presječene krajeve živca, bilo da se radi o leziji debla ili ogranaka, te primarno sašiti perineuralnim šavovima.

2.2. Prijelomi donje čeljusti

Prijelom donje čeljusti jedan je od najčešćih prijeloma u maksilofacijalnoj kirurgiji. Svi prijelomi donje čeljusti klasificiraju se prema vrsti, tipu i smjeru prijeloma te prema stanju zubala (1). Prema vrsti prijeloma dijelimo ih na otvorene i zatvorene. Otvoreni prijelomi se javljaju kada je prijelom s frakturnom linijom u području grebena ili prema van prekidom kontinuiteta mekih tkiva i kože. Prema tipu dijelimo ih na infrakcije, subperiostalne prijelome, linearne prijelome i kominutivne prijelome. Prema smjeru linije prijeloma dijelimo ih na povoljne i nepovoljne. Prema smjeru prijeloma klasificiraju se kao povoljni (ravnina prijeloma je okomito na vlak živčanih mišića pa je dislokacija minimalna) i nepovoljni prijelomi (ravnina prijeloma je paralelna s vlakom muskulature te dolazi do pomaka zbog vlaka mišića i jake dislokacije) (3). Prema stanju zubala dijelimo ih na prijelome čeljusti s adekvatnim brojem zuba u okluziji i prijelome djelomično bezubih čeljusti.

Metode liječenja prijeloma donje čeljusti dijelimo na zatvorene (konzervativne) i otvorene (operativne). Zatvorene metode podrazumijevaju zatvorenu repoziciju i indirektnu imobilizaciju preko intermaksilarne fiksacije. Otvorene metode podrazumijevaju otvorenu repoziciju i direktnu fiksaciju fragmenata osteosintezom (4). Imobilizacija čeljusti izvodi se pomoću ortodontskih bravica koje se fiksiraju na krune zuba gornje i donje čeljusti, te se postavlja u suradnji s ortodontom. Otvorena repozicija i osteo-sinteza može se izvršiti na više načina; kroz vestibulum – intraoralnim pristupom ili vanjskim ekstraoralnim pristupom.

Prijelomi donje čeljusti zahtijevaju kirurško liječenje i postavljanje imobilizacije do četiri tjedana ovisno o lokalizaciji nastale traume. Uz prijelome donje čeljusti nerijetko se javljaju i prijelomi zigomatične kosti, orbite, nazo-orbito-etmoidalne regije, gornje čeljusti, dentoalveoralni prijelomi te strijelne i eksplozivne ozljede kao i ozljede mekih tkiva (3).

3. Cistične promjene i upalna stanja

Razvoj i bolesti zubi mogu u čeljustima izazvati epitelom pokrivenih šupljina, tj. odontogenih cista čeljusti. Ciste koje su povezane s razvojem zubala nazivaju se razvojne, one povezane s kroničnim upalnim procesima zuba, upalne. Ciste mogu isto tako nastati i bez povezanosti sa zubom, a one se nazivaju neodontogene ciste. Sve se ciste dijagnosticiraju na rendgenskoj snimci, gdje im je zajednička značajka prosvjetljenje kosti (1). Međutim, prosvjetljenje kosti ne mora samo označavati ciste čeljusti, već može i cistične promjene, te neke benigne i maligne tumore.

3.1. Pseudociste

Pseudociste se rendgenski ne razlikuju od cista, no prilikom eksploracije i histološkog pregleda utvrđuje se da nisu ciste jer nemaju epitelnih stijenki (2).

Hemoragična cista je rijetka promjena čeljusti koja je prazna ili ispunjena krvlju s nešto vezivnog tkiva. Nalaze se u stražnjem dijelu mandibule, te je veći dio „ciste“ lokaliziran iznad mandibularnog kanala. Takvu promjenu nalazimo samo kod mlađih osoba. Progresija hemoragične ciste je spora i smatra se da se može potpuno regredirati.

Statička koštana cista je promjena u distalnom dijelu mandibule, uvijek je ispod mandibularnog kanala i nije obložena epitelom (1). Ona je asimptomatska i nema sklonosti progresiji.

3.2. Lezije s orijaškim stanicama

Centralni gigantocelularni granulom je lezija karakteristična za čeljusti kod mlađih osoba i djece. Češće se javlja kod žena u mandibuli, a ne rijetko i u maksili. Razvija se u kosti alveolarnog grebena, u području gdje su postojali ili postoje mliječni zubi, koju „napuhuje“ i dislocira zube i rijetko svojim rastom probija zube (2). Pretpostavlja se da je uzrok nastanka centralnog gigantocelularnog granuloma trauma i posljedični hematoma koštane moždine koji nije uspostavio vezu s cirkulacijom. Centralni gigantocelularni granulom patohistološki ne spada u skupinu tumora. Terapija je ekscizija, recidivi su vrlo rijetki.

Smeđi tumor hiperparatiroidizma ne može se klinički, rentgenski ni patohistološki razlikovati od centralnog gigantocelularnog granuloma. Dijagnoza se postavlja na osnovi povišenih vrijednosti PTH, kalcija i sniženih vrijednosti fosfora u serumu. Bitno je da se analize učine prije operacije jer će otklanjanje uzorka (adenom parotidne žlijezde) dovesti do regresije „smeđeg tumora“, pa operacija neće biti potrebna (2).

Aneurizmalna koštana cista je promjena koja se javlja u svim kostima, osobito u dugima i u kralježnici, stoga nije specifična za čeljusti, međutim ako se promjena i pojavi na čeljusti onda je najčešće na mandibuli. Histološki se nalaze krvlju ispunjeni prostori sa znacima svježeg i starog krvarenja, a u okolini žarišta krvarenja brojne orijaške stanice (2).

Fibrozna displazija je rijetka bolest čeljusti pri kojoj je kost zamijenjena osteoidnim tkivom. Najčešće se javlja kod starije djece i mlađih osoba ženskoga spola. Lokalizira se „napuhnućem“ čeljusti gdje je tvorba tvrda, neelastična i bezbolna. Histološki je vidljivo da je koštano tkivo zamijenjeno vezivnim uz osteoklastičku aktivnost i orijaške stanice (2). Liječenje se obavlja kirurškim modeliranjem čeljusti.

Kerubizam je posebna oblik febrilne displazije koji se zbog svoje specifičnosti izdvojio kao zaseban entitet. Oteklina se javlja u ranom djetinjstvu u području donje čeljusti, a zbog anđeoskog izgleda djece bolest je dobila ime kerubizam (*kerubin*-anđeo). Ona je nasljedna za razliku od fibrozne displazije, a terapija je modelacija.

3.3. Ameloblastom

Ameloblastom je odontogeni tumor i specifičan je za čeljusti. Čini oko 1% svih tumora usne šupljine i oko 9-11% odontogenih tumora. Razvija se iz ameloblasta koji su se diferencirali iz caklinskog epitela. Češći je u mandibuli nego u maksili, a najčešća lokalizacija je u kutu donje čeljusti. Razvija se poput ciste koja može dosegnuti velike dimenzije, ponekad i čitav uzlazni krak mandibule. Ameloblastom je benigni tumor sklon recidiviranju; no mogući su i maligni oblici s limfogenim ili hematogenim metastazama (1). Ameloblastom je dobroćudan u gotovo 96-99% slučajeva, malignost se opaža samo u 1,5-4% bolesnika. Prosječna dob kada se pojavljuje je 35 godina i češća je kod muškaraca. Na rentgenskoj slici prikazano je prosvjetljenje koje se ne razlikuje od folikularne ciste i nekih pseudocista. Za razliku od pseudocista, ameloblastom resorbira korijene zubi s kojima je u kontaktu. Izljuštenje tumora najčešće završava recidivom, tako da se kao minimalno liječenje preporučuje rezanje okolne

kosti uz očuvanje integriteta. Radikalniji pristup u smislu liječenja ameloblastoma je resekcija zahvaćenog dijela mandibule i njena rekonstrukcija. Ako je uklanjanje ameloblastoma iz bilo kojeg razloga nemoguće ili je neoplazma zloćudna, propisuje se radioterapija (6).

3.4. Gnojne upale

Upale nastale u vezi sa zubima nazivamo odontogenim upalama. Drenaža periapikalne regije trepanacijom ili ranom ekstrakcijom zuba uzročnika i incizija s drenažom skraćuju tijek širenja i smanjuju šansu za moguće komplikacije (2). Važna je lokalizacija, proširenost upale i njene karakteristike. U 95% upala uzročnici su anaerobi sami ili u kombinaciji s aerobima (1). Odontogena upala najčešće nastaje u perikoronarnom prostoru, međutim ona se može proširiti i na meka tkiva, a to ovisi o bolesnikovoj otpornosti. Širenje upale ovisi o blizini koštane stijenke i njenoj debljini. Ako dođe do perforacije kosti gnojni se sadržaj nakuplja ispod periosta i nastaje subperioostalni apces. Nakon prodora upale kroz periost ona se širi u meka tkiva i razvija se pod kliničkom slikom flegmone.

Infekcija odontogenog podrijetla može se širiti *per continuitatem*, krvnim i limfnim žilama. Važno je navesti da su vena facijalis i vena angularis povezane preko donje i gornje oftalmičke vene s kavernoznim sinusom. Upalom izazvan tromboflebitis vene facijalis ili vene angularis može dovesti do tromboze kavernoznog sinusa. Na trombozu kavernoznog sinusa upućuju rani znakovi venske opstrukcije retine, konjunktive i kapaka, pareza III. i IV. kranijalnog živca, oftalmičke grane V. i VI. kranijalnog živca i zahvaćenost karotidnog simpatičkog pleksusa (1). Liječenje traži rano prepoznavanje, visoke doze antibiotika i kirurško rješavanje podloge koja predisponira infekciju. Širenje odontogene upale može dovesti do bakterijskog meningitisa, apcesa mozga, medijastinitisa i u rjeđim slučajevima do tromboze interne jugularne vene i erozije karotidne vene.

Ludvigova angina je obostrana oteklina sublingvalnog, submandibularnog i submentalnog prostora. Oteklina je bolna na dodir, dno usta i usana su odignuti što otežava respiraciju. Moguć je letalni ishod zbog ugušenja, septikemije, medijastinitisa i aspiracijske pneumonije. Ona se može liječiti visokim dozama antibiotika, a ako dođe do otežanog gutanja i respiracije onda se može i kirurški intervenirati incizijom ili traheotomijom.

Aktinomikoza je kronična bakterijska infekcija koja se javlja pod slikom gnojenja s formiranim fistulama i limfadenopatijom. Cervikofacijalna lokalizacija je najčešći i benigniji

bolesti koji zahvaća regiju lica i vrata (1). Humana aktinomikoza uzrokovana je u većini slučajeva s gram-pozitivnom bakterijom *Actinomycetes israelii*. Aktinomikoza isto tako može zahvatiti i kost. Za liječenje ordiniraju se antibiotici prema antibiogramu, a kirurški se uklanjaju fistule ili nekrotično tkivo, odnosno sekvestar ako je zahvaćena i kost.

Osteomijelitis je infekcija koja zahvaća tri komponente kosti: periost, kortikalis i spongiozu. Javlja se u akutnom i kroničnom obliku. Predispoziciju za osteomijelitis stvaraju dijabetes i terapija kortikosteroidima. Bolest ima pet specifičnih tipova: akutni gnojni osteomijelitis, kronični gnojni osteomijelitis, kronični fokalni sklerozirajući osteomijelitis, kronični difuzni sklerozirajući osteomijelitis i kronični osteomijelitis s proliferativnim periostitisom.

4. Deformiteti čeljusti i malformacije lica

Većina deformiteta uključuje nepravilnost okluzije. Odnosi mandibule i maksile promatraju se u anteroposteriornj, vertikalnoj i transverzalnoj dimenziji. Važno je odrediti lokalizaciju deformiteta u smislu zahvaća li deformitet obje čeljusti ili samo jednu, kosturni dio čeljusti ili dentoalveolarni dio. Deformiteti mogu biti dentoalveolarni, skeletni ili njihove kombinacije. U dentoalveolarne deformitete spadaju protruzije (izbačeni su zubi i alveolarni nastavak) i retruzije (uvučeni su zubi i alveolarni nastavak). Skeletni deformiteti uključuju preostali dio čeljusti bez dentoalveolarnog segmenta te se posebno dijeli na deformitet donje i gornje čeljusti. U kombinirane deformitete spadaju otvoreni i križni zagriz.

4.1. Deformiteti mandibule

Prognatizam mandibule najčešći je deformitet kostiju lica. Deformitet je vezan uz promjene zakrivljenosti između ramusa i korpusa ili uz promjene oblika kranijalne baze, dužine korpusa i visine ramusa donje čeljusti uslijed kompleksnih poremećaja kraniofacijalnih odnosa (2). Mandibularni kut tuplji je nego normalno i iznosi 130 stupnjeva. Deformitet ne mijenja samo izgled već utječe na govor i pridonosi ranijem gubitku zubi. Pojava se veže uz naslijeđe, uz endokrine bolesti ili u sklopu Pagetove bolesti. Liječenje može biti kirurški ili kombinirano s ortodontskom terapijom.

Opistogenija je deformitet gdje je donja čeljust mala, a korpus i uzlazni trak mandibule nisu dovoljno razvijeni (1). Gornja usna je izbočena i obično kraća, a donja povećana i u kontaktu s gornjim sjekutićima. Ovaj deformitet prati distookluzije (klasa II po Angleu). Uzroci su obično kongenitalni (intrauterino oblikovanje, sindromi, paraliza mastikatornih mišića) i stečeni (trauma, infekcija, reumatoidni artritis). Liječenje je isto tako kirurško ili ortodontsko-kirurško.

Laterognatizam ili asimetrija mandibule posljedica je disproporcionalnog rasta dviju polovica donje čeljusti. Jednostrano povećanje mandibule javlja se uz hiperplaziju kondila ili bez nje. Između 15. i 30. godine produžuje se izlazni krak i vrat kondila (2). Razlozi mogu biti stečeni i razvojni. Stečeni su u vezi s traumom, prijelomom, gubitkom kosti, tumorom. Razvojni uključuju promjene u regiji angulusa, npr. hipoplazija, hiperplazija ili devijacijski prognatizam. Česta je pojava otvorenog ili križnog zagriz. Da bi se dijagnosticirao mora se

postaviti razlika između funkcionalne laterodevijacije i anatomskog laterognatizma. Kirurško liječenje je kompleksno u smislu da ako je mandibula na jednoj strani slabije razvijena produžuje se i obratno.

Makrogenija je nasljedni deformitet gdje je brada veća od normalne. Ona se javlja kao samostalni deformitet ili zajedno s mandibularnim prognatizmom (2). Postoje tri tipa makrogenije s obzirom na smjer rasta: horizontalni, vertikalni ili kombinacija dvaju oblika. Korigira se uklanjanjem dijela kosti simfize, a ako uz makrogeniju postoji i mandibularni prognatizam deformiteti se korigiraju istovremeno (7).

Mikrogenija je deformitet nerazvijene mentalne simfize. Isto tako moguća je pojava uz mandibularni mikrognatizam. Deficit brade ispravlja se koštanim transplantatima, umetanjem aloplastičnih materijala ili horizontalnom kližućom osteotomijom mandibularne simfize (7).

4.2. Deformiteti maksile

Maksilarni prognatizam je deformitet što ga karakterizira abnormalno povećanje gornje čeljusti. Može biti povećana cijela maksila ili njen dentoalveolarni nastavak. Prednji rast maksile najviše mijenja koštanu podlogu nosnica (2). Prednji gornji zubi su izbočeni i donja usna je u kontaktu s njihovim incizalnim rubovima. Kada je maksila pretjeranog vertikalnog rasta, povećana je ukupna visina lica i to se naziva „sindrom dugog lica;“ lice je suženo, brada je retroponirana i usne je nemoguće spojiti. Kod horizontalnog rasta nalazimo na klasu II. malokluzije. Liječi se ortodontsko-kirurški.

Hipoplazija maksile je kongenitalni ili stečeni deformitet. Kongenitalni je prisutan u sindromima, a stečeni je rezultat poremećaja rasta zbog traume, tumora, kožnih bolesti, prijeloma, rascjepa usne i nepca. Srednje lice je uvučeno, zigomatična regija je spljoštena, povećana je širina baze nosnih krila, a nazolabijalni kut je oštiji (90 stupnjeva ili manje) (7). Za korekciju deformiteta primjenjuje se horizontalna maksilarna osteotomija po Le Fortovim linijama tip 1.

4.3. Malformacije

Najčešće malformacije maksilofacijalne regije su rascjepi usne i nepca. Rascjep usne i nepca je prirođena malformacija gdje dolazi do defekta tkiva zbog razdvajanja prethodno normalno strukturiranih tkiva. Većina rascjepa nastaje međudjelovanjem nasljednih (genetska predispozicija embrija) i vanjskih čimbenika (teratogena okolina koja utječe na razvoj). Posljedica ove anomalije je poremećaj funkcije prehrane i govora. Rascjepi mogu zahvatiti usnu, alveolarni nastavak, maksile i tvrdo nepce (1).

Rascjep usne učestaliji je kod muške djece i ta učestalost pojavljivanja raste sa životnom dobi majke. Rascjep usne može biti jednostran ili obostran te može zahvaćati djelomično ili cijelu usnu, dno nosnice i može se nastaviti na alveolarni nastavak gornje čeljusti.

Rascjep nepca učestaliji je kod ženske djece i ne pokazuje uzročnu vezu s dobi majke. Rascjep nepca može zahvatiti dio ili cijelo meko nepce, meko i dio tvrdog nepca ili meko i tvrdo nepce u cjelini.

Liječenje djece s jednostranim ili obostranim rascjepima započinje nakon rođenja, nastavlja se tijekom cijelog razvojnog razdoblja i često se produljuje na odraslo doba. Nakon rođenja uzimaju se otisci nepca te se izrađuje individualna nepčana ploča koju dijete nosi do kirurškog zahvata. Kirurško liječenje sastoji se od rekonstrukcije promijenjene anatomske strukture te uspostave normalne funkcije rascijepljene regije (1).

5. Tumori glave i vrata

Maligni tumori glave i vrata su vrlo heterogena skupina u koje ubrajamo tumore gornjega aerodigestivnog trakta – usnice i usne šupljine, orofarinksa, nazofarinksa, hipofarinksa, grkljana, žlijezda slinovnica, nosne šupljine i sinusa (8). Među malignim tumorima kože prevladavaju tzv. nemelanomski tumori (bazocelularni i planocelularni karcinom) te melanom. Karcinom glave i vrata šesti je najčešći maligni tumor u svijetu i godišnje se dijagnosticira više od 830.000, a više od 400.000 oboljelih umre (9). U Hrvatskoj su 2020. godine dijagnosticirana 1.003 karcinoma glave i vrata, a broj smrtnih ishoda je bio 476 te nije primjetna značajnija promjena incidencije zadnjih deset godina. Češće se pojavljuje kod muškaraca nego kod žena, u omjeru 2 : 1, no posljednjih se godina zapaža skok incidencije ovih tumora kod žena. Rak glave i vrata se svrstava u stadije prema veličini i lokalizaciji primarnog tumora, broju i veličini metastaza u limfne čvorove vrata te nalazu metastaza u udaljenim dijelovima tijela. Dijagnostika se temelji na anamnezi, inspekciji i palpaciji, CT-u, a potvrđuje se probatornom biopsijom. Liječenje karcinoma glave i vrata sastoji se od kirurgije, kemoterapije, radioterapije, ciljane terapije, imunoterapije te kombiniranja ovih postupaka (8). Plan kirurškog liječenja ovisi o veličini, lokalizaciji i histološkom tipu tumora.

5.1. Podjela malignih tumora

Rak kože je prognostički najpovoljniji zloćudni tumor u čovjeka. Učestalost raka kože ovisi o djelovanju vanjskih čimbenika, poput ultraljubičastih zraka i bioloških osobina kože. Češći je kod muškaraca u dobi od 50. do 70. godine života, te je u 90% slučajeva lokaliziran u području glave i vrata. Melanom kože je maligni tumor kože i bliskih sluznica, nerazriješene etiologije i u izravnoj vezi sa sintezom melanina. Najmaligniji je tumor kože. Nastanak melanoma vezan je za produkciju melanina koji se sintetizira u melanocitima i koji je ključan faktor u određivanju boje kože. Biološka uloga melanina je zaštita kože od ultraljubičastog zračenja. Sumnju na melanom pobuđuju promjene u postojećem madežu, ali i nastanak „madeža“ na prethodno nepromijenjenoj koži. Prva promjena je najčešće povećanje promjera madeža, važno je napomenuti da je melanom uvijek veći od 6 mm (2). Boja madeža se mijenja u tamniju, a rubovi prema okolnoj koži su nepravilni. Radi lakšeg dijagnosticiranja melanoma koristi se mnemotehničko pravilo ABCD : asimetrija, borders (rubovi), color (boja) i

dijametar. Melanom je prognostički povoljan tumor ako je lezija plitka, odnosno tanka. Dijagnozu malignog melanoma možemo postaviti samo biopsijom što treba učiniti kod svake pigmentirane lezije koja pokazuje bilo koji znak promjene. Liječenje melanoma je kirurški prema principu široke trodimenzionalne resekcije kože s primarnom lezijom. U području glave i vrata široke resekcije od 5 cm nisu moguće, ali 2,5 cm slobodnog ruba je apsolutni minimum kod uznapredovanijih melanoma (2). Poznato je da se melanom širi limfnim putovima te je zbog toga nemoguće učiniti elektivnu disekciju vrata ako je tumor došao do faze (klasifikacije) Clark IV i Clark V. Bolesnici s metastazama u limfnim čvorovima vrata imaju mnogo lošije izgleda za izlječenje. Adjuvantno liječenje melanoma može uključiti kemoterapiju, imunoterapiju i zračenje.

Karcinom usne česti je maligni tumor gornjeg digestivnog i respiratornog trakta. Termin karcinom usne upotrebljava se isključivo za lezije koje su smještene na prelasku kože usne na sluznicu, tj. na crvenilu usne. Česta lokalizacija je na donjoj usni gdje je tumor deset do petnaest puta učestaliji u odnosu na gornju usnu (2). Javlja se pretežito kod muškaraca. Maligni tumori su isključivo planocelularni, dok rjeđi tumori gornje usne su na koži i oni su bazocelularni. Planocelularni karcinom donje usne klinički se manifestira kao difuzna površinska lezija. U ranim stadijima liječi se jednostavno klinastom ekscizijom i primarnim zatvaranjem, a u uznapredovalijim stadijima obično s nekim od lokalnih režnjeva (po Abbeu, Karapandžiću, Websteru) (10).

Rak usne šupljine je najbrojniji, od čega 80% se javlja kao karcinom usne šupljine. Bazen sline je malo područje koje pokriva 20% površine oralne sluznice i sastoji se od dna usne šupljine, ventralne strane jezika, retromolarnog područja i donje desne čeljusti. Klinički se rak usne šupljine očituje kao baršunasto crvene lezije (eritemi), koje obično postaju ulcerirane, a rijetko nodularne lezije. U ovoj fazi rast tumora uglavnom je bez simptoma i može uzrokovati nelagodu u ustima. Tijekom razvojnih faza, klinička slika i simptomi ovise o lokalizaciji u usnoj šupljini (usno dno, bukalna sluznica, mandibularna i maksilarna gingiva, jezik, tvrdo nepce ili retromolarno područje). Tumori mogu biti egzofitični ometajući govor i gutanje ili mogu biti infiltrativni izazivajući otvrdnuće okolnih struktura. Kako raste, može zahvatiti izvodni kanal submandibularne žlijezde, uzrokujući nakupljanje sline u žlijezdi te je moguće krvarenje, klimanje zuba i refleksna bol u uhu. U bolesnika s karcinomom usne šupljine najčešća metastatska mjesta su limfne zone I, II i III, koje su uključene u selektivne disekcije. Selektivna se disekcija u ovom slučaju proteže posteriorno do kožnih grana cervikalnog pleksusa i sternokleidomastoidnog mišića , te dolje do kožne grane suprahoidnog mišića na

njegovom spoju s unutarnjom jugularnom venom. U slučaju raka jezika postoje dokazi da se metastaze nalaze i u IV regiji vrata.

Karcinom orofarinksa jedan je od najučestalijih tumora u području glave i vrata koji uglavnom zahvaća mušku populaciju srednje i starije životne dobi. U 85% slučajeva riječ je o planocelularnom karcinomu, malignomu epitelnog podrijetla (12). Najčešća mjesta za orofaringealni karcinom su baza jezika i tonzile. Klasifikacija orofaringealnih tumora vrši se s obzirom na prisustvo HPV infekcije i time se orofaringealni tumori klasificiraju na dvije vrste: orofaringealni tumori s negativnom HPV infekcijom i orofaringealni tumori s pozitivnom HPV infekcijom. Bolesnicima s HPV-pozitivnim karcinomom orofarinksa često se dijagnosticira mali primarni tumor s opsežno zahvaćenim limfnim čvorovima vrata (8). Više je od 90% primarnih karcinoma glave i vrata HPV-pozitivni karcinom orofarinksa, što je u neku ruku pozitivno jer HPV pozitivni tumori orofarinksa pogodniji su za liječenje te imaju znatno veću stopu preživljenja u usporedbi s HPV negativnim tumorima. Postoje tri načina širenja karcinoma: izravnom infiltracijom okolnih tkiva, limfogeno širenje tumora limfnim žilama u druge dijelove tijela i hematogeno širenje tumora krvnim žilama u druge dijelove tijela (12). Znakovi i simptomi tumora orofarinksa najčešće uključuju pojavu kvržice na vratu i upalu grla koja ne prestaje, otežano i bolno gutanje, nemogućnost potpunog otvaranja usta te otežano pomicanje jezika. Početni simptomi mogu se razlikovati kod bolesnika s HPV-OPSCC-om i HPV+ OPSCC-om. Oboljeli od HPV- OPSCC- a kao početnu tegobu obično navode bolno grlo, dok oboljeli od HPV+ tumora navode pojavu kvržice na vratu (14). Za karcinome koji zahvaćaju orofarinks, postoje dokazi da su lateralni i retrofaringealni limfni čvorovi također izloženi riziku od metastaza. Podregija IIB izložena je većem riziku od karcinoma orofarinksa u usporedbi s karcinomom grkljana i hipofarinksa.

Oralni i orofaringealni zloćudni tumori uglavnom se liječe u ranim fazama (T1 i T2) kirurškom intraoralnom resekcijom ukoliko su dostupni resekciji kroz usta. U uznapredovalijim stadijima (T3 i T4) a pogotovo ako postoji dokazana regionalna metastatska bolest liječi se kombiniranom blok resekcijom tj. disekcijom vrata s resekcijom primarnog tumora u jednom bloku. Ovakav način kirurškog liječenja ostavlja veliki defekt te je u 90% slučajeva potrebna rekonstrukcija s regionalnim ili danas najčešće slobodnim režnjevima. U kombinaciji s kirurškim liječenjem, radioterapija i kemoterapija koriste se kao adjuvantno i palijativno liječenje. Prognoza ovisi o stadiju bolesti, veličina tumora je obrnuto proporcionalna smrtnosti, što je tumor veći to su manje šanse za izlječenje. Prisutnost metastaza na vratu ukazuje na lošu prognozu, osobito kada je zahvaćeno mnogo limfnih

čvorova, kada postoje velike metastaze koje probijaju kapsulu limfnog čvora ili su smještene nisko na vratu.

Kirurški pristup je prvi izbor u liječenju ranih stadija tumora s ishodom izlječenja od 70–90%, međutim ono oštećuje važne funkcije, a to su govor i gutanje. Uz kirurgiju, radioterapija je najčešće primjenjivana metoda liječenja tumora glave i vrata, a kao jedini način liječenja primjenjuje se u ranim stadijima bolesti (stadij I i II) (8). Kada govorimo o kasnim stadijima (III. i IV.) liječenje se vrši kirurškim zahvatom uz primjenu radioterapije radi očuvanja organa. Commando operacija je kirurški zahvat gdje se u jednom bloku ukloni tumor i napravi disekcija vrata. Nakon takve operacije zaostaje defekt kojeg se kasnije treba rekonstruirati i pri tome očuvati estetiku i uspostavljanje funkcija poput žvakanja, gutanja i govora.

Liječenje lokalno uznapredovale bolesti uključuje multimodalni pristup, kirurgiju, zračenje i kemoterapiju. Pristup ovisi o stadiju bolesti, dostupnosti tumora, položaju i veličini te karakteristikama bolesnika. Kirurško liječenje u stadijima tumora T3 i T4 je resekcija tumora sa zdravim rubovima i neka vrsta disekcije vrata. Cervikalni limfni čvorovi podijeljeni su u šest skupina: submentalni, submandibularni, gornji jugularni, srednji jugularni, donji jugularni, stražnji trokut i prednji jugularni (13). Ovisno o opsegu uklonjenih limfnih čvorova i drugih struktura, disekcije vrata mogu se podijeliti u četiri kategorije: radikalna, modificirana radikalna, selektivna i proširena radikalna disekcija. Disekcija može biti kurativna ili elektivna, te prilikom primjene selektivne disekcije smanjuje se postotak recidiva bolesti i poboljšava se ukupno preživljenje bolesnika.

Nakon resekcije tumora, nastali defekt tkiva može se uglavnom zatvoriti lokalnim reznjevima, regionalnim reznjevima i slobodnim reznjevima. Tijekom posljednjih 30-ak godina, slobodni reznjevi postali su glavni oslonac rekonstruktivne kirurgije. Cilj je koristiti režanj s najnižim morbiditetom donorskog mjesta, zatim režanj koji donosi najbolju funkciju i na kraju režanj koji pruža najbolju rekonstruktivnu estetiku. S razvojem mikrokirurških tehnika široku su primjenu dobili slobodni reznjevi. Uspješnost transplantacije mikrovaskularnog tkiva je oko 98%. Tijekom prvih 72 sata preneseno tkivo mora se provjeravati svakih nekoliko sati radi ranog otkrivanja i prepoznavanja znakova venske ili arterijske tromboze. Boja reznja, tonus i temperatura, kapilarno punjenje i Doppler mogu se koristiti za praćenje prokrvljenosti reznja.

Kemoterapija je isto način liječenja gdje se primjenom lijekova zaustavlja rast karcinoma uništavanjem ili sprječavanjem dijeljenja stanica. Koristi se u kombinaciji sa zračenjem i kao adjuvantna terapija nakon operacije. Uobičajeno se koriste lijekovi cisplatin i 5-fluorouracil.

Međutim kod kemoterapije dolaze i nuspojave poput mučnine, povraćanja, gubitak apetita, promjene krvne slike (leukopenija).

Nuspojava radioterapije i kemoterapije mogu značajno smanjiti kvalitetu života, a ponekad i dovesti do prekida liječenja. Strategija liječenja deeskalacije koje se proučavaju idu u nekoliko smjerova. Jedan smjer je smanjenje doze cisplatina, drugi je zamjena cisplatina cetuksimabom, treći je smanjenje doze radioterapije nakon indukcijske kemoterapije (ovisno o odgovoru na primijenjeno liječenje), četvrti je provođenje samo radioterapije umjesto kemoradioterapije, a peti je postupno smanjivanje kemoradioterapije nakon inicijalnog kirurškog zahvata (uglavnom transoralne robotske kirurgije) (13).

5.2. Mikrovaskularni reznjevi i rekonstrukcija defekta

Režanj označava tkivo koje je premješteno s jednog dijela tijela na drugi i koje zadržava neki oblik vlastite vaskularne opskrbe i primjenjuje se prilikom rekonstrukcije defekta. Ovisno o opskrbi krvlju razlikujemo nasumično vaskularizirane i aksijalne reznjeve. Ovisno o vrsti tkiva, reznjevi se dijele na: kožni režanj (sastoji se od kože i potkožnog tkiva), fascijalni, fasciokutani režanj (sastoji se od fascije uz kožu i potkožno tkivo), mišićni režanj (sastoji se od mišića), miokutani režanj (mišić i koža iznad) i osteomiokutani režanj (mišić, kost i koža zajedno sa potkožnim tkivom). Prema mjestu uzimanja, reznjeve dijelimo na lokalne, regionalne i slobodne. Razlika između reznjeva je ta da se lokalni režanj opskrbljuje krvlju s nepoznatih žila subdermalnog plexusa, dok se regionalni i slobodni opskrbljuju poznatom aksijalnom krvnom žilom.

Lokalni režanj može biti klizni, rotacijski, transpozicijski ili interpozicijski režanj (3). Lokalni reznjevi su odignuti s iste regije na kojoj se nalazi defekt te su anatomske povezani s donorskim mjestom od kojeg dobivaju krvnu opskrbu, npr. jezični i bukalni reznjevi. Primjena lokalnih reznjeva je kod manjih operativnih zahvata, poput defekta nastalih ekscizijom malignih tumora kože.

Regionalni reznjevi su odignuti sa susjedne regiji u kojoj se nalazi defekt i također su povezani s donorskim mjestom. Najbolji je primjer pektoralis major, miokutani režanj. Najčešće korišteni regionalni reznjevi za rekonstrukciju defekata glave i vrata su pektoralis major, latissimus dorsi i trapezius režanj. Regionalni režanj je često „rezervni“ plan liječenja

pri planiranju velikih kirurških zahvata, npr. rekonstrukcije defekta gdje se koriste mikrovaskularni reznjevi.

Slobodni reznjevi su odignuti s udaljenog mjesta u tijelu, ne zadržavaju kontakt sa donorskom regijom već se kao samostalni dio tkiva s vlastitom krvnom opskrbom prenose u područje defekta i mikrokirurškom tehnikom anastomoziraju s prihvatnim žilama, primjerice, radijalni fasciokutani i anterolateralni natkoljениčni režanj (14). Danas su slobodni reznjevi često prvi izbor za složene rekonstrukcije glave i vrata zbog njihove sposobnosti pokrivanja velikih mekih i koštanih defekata uz relativno nizak morbiditet i izostanak ponovnih operacija. Uzimaju se s različitih dijelova površine tijela (donorsko područje) i postavljaju na udaljeni dio tijela (primateljsko područje). Na mjestu prihvatnog područja nalaze se prihvatne žile, obično iz cervikalne vaskulature (grane vanjske karotidne arterije i unutarnje jugularne vene) i odmah se anastomoziraju s žilama reznja pomoću mikrokirurških tehnika. Za rekonstrukciju glave i vrata najčešće se koriste podlaktični režanj, anterolateralni natkoljениčni režanj, režanj m. latissimus dorsi, fibularni režanj i slobodni režanj criste iliace (3). Korištenjem slobodnih reznjeva veći je funkcionalni i estetski rezultat, smanjen je postotak komplikacija i kraći boravak u bolnici. Smanjenjem površinske kirurške rane smanjuje se i rizik od infekcija i samim time razina boli je manja jer krvne žile i živci ostaju zaštićeni.

Podlaktični režanj je fasciokutani režanj prokrvljen preko a. radialis uz površinske ili prateće duboke vene, tanki je režanj pogodan za rekonstrukciju mnogih dijelova usne šupljine i ždrijela (15). Prije odluke o uporabi ovog reznja potrebno je procijeniti prohodnost ulnar arterije Allenovim testom (fizikalni pregled arterijskog protoka krvi u rukama). Prednost ovog reznja je što je postupak podizanja reznja jednostavan i dva kirurška tima mogu raditi istovremeno, jedan za uklanjanje tumora a drugi za podizanje reznja.

Prilikom odizanja anterolateralnog natkoljениčnog reznja, senzorna grana femoralnog živca može se sačuvati, režanj se lako i sigurno podiže, peteljka je duga, promjer arterije širok i dostupnost kože veća. Anterolateralni natkoljениčni režanj vrlo je svestran i može se koristiti za prekrivanje defekta na koži, usnoj šupljini i ždrijelu, kao miokutani, fasiokutani i miofascijalni režanj koristi se za rekonstrukciju defekta jezika.

Latissimus dorsi se prokrvљуje preko a. toracodorsalis i prateće vene. Koristi se u svrhe rekonstrukcije većih defekata srednjeg lica ili mekog oglavka. Vrlo je pouzdan režanj a glavni nedostatak je nemogućnost rada u dva tima.

Kod fibularnog reznja kost je opskrbljena periostalno i endostalno putem krvnih žila koje ulaze direktno u kost, time je vaskularizacija kosti vrlo pouzdana. Glavni je režanj za rekonstrukciju mandibule. Kao alternativa za koštanu rekonstrukciju mandibule pogotovo lateralnog dijela može poslužiti režanj kriste iliake.

Mikrokirurška tehnika spajanja tankih krvnih žila izvodi se pod povećanjem mikroskopa ili lupa s pomoću mikroinumenata. Ovo poboljšava ne invanzivnu prirodu postupaka, što znači da je oštećenje tkiva minimalizirano. Anastomoza se može napraviti pomoću mikrovaskularnih tehnika spajanjem krajeva žile (end-to-end), kraja na stranu (end-to-site), upotrebom arterijskog ili venskog grafta (interpozicija, graft) ili zatvaranjem ozlijeđene krvne žile (šivanje) (16).

6. Rizične skupine bolesnika

Zloćudni tumori glave i vrata čine 5-7% svih zloćudnih tumora. Oboljeli su većinom muškarci od 50. do 60. godine života. Najveći čimbenici rizika za oboljenje od tumora maksilofacijalne regije čine pušenje i alkohol. Osim pušenja i alkoholizma, humani papilomavirus povezuje se sa 50% karcinoma orofarinksa u zapadnim zemljama. Bolesnici koji su zbog tih čimbenika zadobili tumor pripadaju skupini III ASA klasifikacije (klasifikacija fizikalnog stanja bolesnika). ASA klasifikacija ima VI stupnjeva po kojoj se pacijent klasificira. U ASA III. stupanj ubrajamo teške sustavne bolesti koje ograničavaju aktivnost bolesnika. U ovu skupinu pripadaju bolesnici s bronhitisom, plućnim emfizemom, bolestima kardiovaskularnog sustava, citoza jetre i alkoholni delirij. Sve ove dijagnoze dodatno povećavaju mogućnost za razvijanje komplikacija nakon operacije. Bolesnici sa zloćudnim tumorima glave i vrata imaju slabiju mogućnost gutanja i smanjenog su teka te se prijeoperacijski često pojavljuje gubitak tjelesne mase, malnutricija, anemija, dehidracija i poremećaj elektrolita.

7. Poslijeoperacijska zdravstvena njega

Zbog složenosti operacijskog zahvata u kojem se ponekad radi istovremeno na donorskoj strani mikrovaskularnog reznja i priprema područja gdje se izvrši rekonstrukcija te sama rekonstrukcija, te težina osnovne operacije i komorbiditetima bolesnika, poslije zahvata bolesnik zahtjeva poslijeoperacijsko praćenje vitalnih funkcija u jedinici intenzivne medicine. Uobičajeno bolesniku nakon ovako složenog zahvata ostavljamo dovoljno vremena da spontano preuzme respiracijsku funkciju koju za to vrijeme potpomažemo različitim modalitetima mehaničke ventilacije.

Ako je bolesniku učinjena Commando operaciji onda je bolesnik traheotomiran radi prirode bolesti ili sprječavanja opstrukcije gornjeg dišnog puta te je na taj način omogućena bolja toalet respiratornog trakta i adekvatna respiracija. Najčešće takvim bolesnicima se produžuje ostanak na respiratoru kroz cijelu noć zbog mogućnosti pojave edema. Nakon operacije, bolesnika se smjesti u povišeni položaj, a aspiracija trahealnog sekreta i promjena trahealne kanile provodi se sukladno protokolima (3). Trahealna kanila se mijenja nakon drugog dana poslije operacije sa govornom ili plastičnom kanilom (Biesalska kanila).

Invazivno mjerenje tlaka je uobičajeno u jedinici intenzivne medicine kod ovih bolesnika. To je izravna metoda mjerenja sistemskog tlaka koja se kod ovih zahvata započinje u operacijskoj sali, a nastavlja u jedinici intenzivne medicine. Vrijednosti arterijskog tlaka prenose se iz kanile na monitor kao krivulja i u obliku brojčanih vrijednosti. Kod rekonstrukcije mikrovaskularnim reznjem važno je održavati hemodinamsku stabilnost sa što manjim varijacijama tlaka.

Intravenozna terapija se bolesniku primjenjuje putem centralnog venskog katetera što je olakšavajuće ako se radi o bolesniku s podlaktičnim reznjem zbog čega je onemogućena venepunkcija na ekstremitetima.

Važno je nakon operacije procijeniti nutritivni status pacijenta, uglavnom se daje visokoproteinska tekuća dijeta bolesnicima putem nazogastrične sonde ili perkutane endoskopske gastrostome (PEG). Nazogastrična sonda obično se mijenja svakih mjesec dana, vidljiva je na pacijentu, dok je prednost perkutane endoskopske gastrostom što se ne vidi a zamjena se predviđa ako je sve u redu za 8 - 12 mjeseci (16). Bolesnik ima uveden urinarni kateter putem kojeg se prati diureza, te je važno da ga bolesnik ima što kraće za vrijeme hospitalizacije zbog rizika za nastanak infekcije. Isto tako provjerava se i evidentira količina

drenažnog sadržaja. Nakon što operater procijeni dren se vadi uobičajeno kada sekrecija dođe do 50ml/24 h. Svakodnevno se provjeravaju krvni nalazi (KKS, albumini i elektroliti), acidobazni status i vitalni znakovi. Uloga medicinske sestre/tehničara je pomagati bolesnicima prilikom kupanja, oblačenja, hranjenja, uriniranja i defekacije. Isto tako važna je uloga i svakodnevno previjanje poslijeoperacijske rane ovisno o mjestu.

Ako je bolesnik bio na transplantaciji mikrovaskularnog reznja, bitno ga je nakon operacije utopeliti da ne bi došlo do vazokonstrukcije koja bi smanjila dotok krvi u režanj ili prouzročila trombozu arterijske anastomoze. Najpovoljniji položaj za bolesnika je povišeni, odnosno polusjedeći kako bi se smanjio edem. Monitoring reznja vrši se kliničkim pregledom gdje se prati boja reznja, oteklina, toplina, turgor i kapilarno punjenje koje se ispituje blagim pritiskom. Potrebna je kontrola povrata krvi koje se vrši ubodnim pin-prick testom pod kutom od 90 stupnjeva i debljinom igle od 20 G. Zadovoljavajuća brzina povrata je do pet sekundi. Prva dva dana režanj se kontrolira svakih 1 - 2 sata, treći dan svaka 2 - 3 sata, četvrti dan svaka 3 - 4 sata, petog do desetog dana rjeđe, tj. svakih 6 - 8 sati (17).

Neke od komplikacija mogu biti zastoj venske cirkulacije u reznju gdje se kapilarno punjenje smanji, postane cijanotičan i natečen. Suprotno od toga je ishemija gdje se onda kapilarno punjenje povećava, hladan je i blijed. Zato je bitna kontrola prvih nekoliko dana kako bi se uočile moguće komplikacije na vrijeme. Sam bolesnik može isto tako uzrokovati komplikacije, ako je u strahu ili je nemiran pa može potaknuti vazokonstrukciju. Svakodnevno se provjeravaju krvni nalazi gdje se prate vrijednosti hematokrita i hemoglobina. Svaki bolesnik s transplantiranim reznjem mora biti hidratiziran kako ne bi došlo do tromboze; dobivaju infuzije kristaloidnih otopina.

Jedna od glavnih komplikacija kod svih hospitaliziranih bolesnika su bolničke infekcije, njihovo suzbijanje provodi se mjerama koje se temelje na pravilima asepse i antiseptike. U slučaju sumnje na infekciju uzimaju se mikrobiološki uzorci (brisevi, sadržaj drena, bronhoaspirat). Adekvatnim monitoringom i prijevremenim intervencijama u 50% slučajeva s venskom trombozom režanj se može spasiti dok se slučajevi arterijske tromboze manje uspješno revidiraju i tu je pravovremena intervencija od ključnog značaja.

8. Praćenje bolesnika u jedinici intenzivne medicine

Nakon operacije s mikrovaskularnom rekonstrukcijom bolesnici se smještaju u jedinicu intenzivne medicine zbog potrebe aktivnog praćenja vitalnih funkcija, potrebne produžene respiracijske potpore i intenzivnog praćenja bolesnika od strane liječnika i medicinskih sestara. Rad u jedinicama intenzivne medicine je multidisciplinaran, te profesionalni tim čine anesteziolozi, medicinske sestre/tehničari, fizioterapeuti, kirurzi, rentgenski tehničari između kojih mora postojati dobra komunikacija. Osnovni nadzor veoma je bitan kako bi se na vrijeme otkrile moguće komplikacije liječenja i ostali problemi do kojih je moguće doći poput nepovoljnog tijeka liječenja.

Indikacije za prijem u jedinicu intenzivne medicine su nestabilni /ili vitalno ugroženi bolesnici koji zahtijevaju 24 satni nadzor i liječenje kardiovaskularnog i respiracijskog sustava. Nadzor vitalnih funkcija veoma je bitan kako bi se na vrijeme otkrile moguće komplikacije liječenja i ostali problemi koji mogu uzrokovati razvoj nepovoljnog tijeka liječenja.

Od vitalnih funkcija prati se krvni tlak, puls, periferna saturacija, tjelesna temperatura i uz to vrijednosti hematokrita i diureze. Krvni tlak je tlak kojim krv djeluje na stijenke krvnih žila u svakom dijelu tijela. Pri svakom izbacivanju krvi iz srca (sistola) tlak se povisuje, a kod ulijevanja krvi u srce (dijastola) tlak se snizuje (18). Stoga dijelimo tlak na sistolički i dijastolički, a oni se razlikuju po tlaku pulsa. Srednji arterijski tlak je prosjek svih tlakova, mjerenih milisekundu po milisekundu u određenom razdoblju, gdje 60% srednjeg arterijskog tlaka određuje dijastolički tlak, a 40% sistolički. Optimalni sistolički tlak varira između 130-150 mmHg, a dijastolički između 80-85 mmHg. Bitno je da sistolički tlak bude u parametrima zbog dobre perfuzije mikrovaskularnog reznja. Može se mjeriti invazivno i neinvazivno. Metode neinvazivnog mjerenja tlaka su palpacija i auskultacija. Invazivno mjerenje arterijskog tlaka osigurava kontinuirani nadzor u stvarnom vremenu, preciznost te izbjegavanje grešaka neinvazivnog mjerenja tlaka. Indikacije za mjerenje invazivnog arterijskog tlaka najčešće je kada je bolesnik bio na opsežnom i dugotrajnom zahvatu, npr transplantaciji mikrovaskularnog reznja. Mjesto pristupa arterijskom sustavu može biti na ruci najčešće a.radialis, zatim na a.brahialis i a.aksilaris. Stabilni krvni tlak s ciljem normotenzije također pridonosi dobroj prokrvljenosti reznja zbog čega su potrebne česte kontrole krvnog tlaka.

Puls je ritmično širenje žila kucavica (arterija) izazvano tlačnim valom kojim lijeva srčana klijetka pri svakoj sistoli u njih ubacuje krv. Normalne vrijednosti pulsa su između 60 -80 otkucaja u minuti, a parametri koji utječu na te vrijednosti su dob bolesnika, fizička aktivnost i tjelesna temperatura (19). Potrebno je napomenuti da povećanjem tjelesne temperature puls se povećava.

Bolesnici koji zahtijevaju respiracijsku potporu, liječnik-intenzivist određuje modalitet ventilacije. Uobičajena respiracijska potpora nakon rekonstrukcije s mikrovaskularnim režnjem je SIMV, BIPAP ili CPAP.

Sinkronizirana intermitentna mandatorna ventilacija (SIMV) zadani parametri respiratora su volumen koji se upuhuje i frekvencija disanja. Uređaj isporučuje zadane parametre ali i prepoznaje ako dođe do spontanog disanja i dopušta takav udah bez utjecaja na njega. BIPAP ili CPAP su modaliteti tlačno potpomognute ventilacije gdje su zadani parametri tlak kojim se vrši upuhivanje i frekvencija. Ovim načinima ventilacije uređaj prepoznaje inspirij bolesnika i isto vrijeme ga dopunjuje do zadanog tlaka, odnosno održava alveole otvorenim. Da li se radi dobra ventilacija bolesnika kontrolira se uz pomoć kapnografa, kapnometra i pulsoksimetra. Kapnografija prikazom dviju krivulja na samom respiratoru pokazuje cikluse disanja, akapnometrija brojčano pokazuje vrijednosti PaCO₂ (20).

Periferna saturacija je neinvanzivna metoda kojom mjerimo zasićenje hemoglobina s kisikom u arterijskoj krvi kontinuirano mjeri i frekvenciju pulsa. Mjeri se pulsni oksimetrom koji osim SpO₂ mjeri i srčanu frekvenciju. Normalne vrijednosti SpO₂ su >90%. U koliko su vrijednosti SpO₂ ispod 90%, bolesnik je u stanju hipoksije te treba nadoknaditi kisik koji se primjenjuje preko binazalnog katetera ili maske za lice.

Mjerenje temperature standardizirani je postupak koji se provodi više puta dnevno najčešće aksilarno i na membrani tympani. Raspon normalne tjelesne temperature kreće se od 36,0–37,2°C. Bitno je da bolesnik ne bude pothlađen kako ne bi došlo do vazokonstrukcije što može uzrokovati smanjen dotok krvi u režanj ili tromb.

Laboratorijske pretrage se provode više puta dnevno. Uobičajene pretrage su krvna slika, koagulogram, acidobazni status, elektroliti te biokemijski nalazi. Hematokrit predstavlja postotak koncentracije crvenih krvnih zrnca u krvi. Hematokrit se mjeri u sklopu kompletne analize krvne slike. Uz njega mjeri se i ukupna količina hemoglobina, te se broje eritrociti, leukociti i trombociti. Potrebno je voditi brigu da ne dođe do povećanja vrijednosti hematokrita i hemoglobina pa nastaje povećana viskoznost koja povećava mogućnost

nastanka tromboze u režnju (3). Mogućnost tromboze svodi se na najmanju mjeru kada je hematokrit u rasponu od 0,27 do 0,30. Bolesnik se tijekom boravka u jedinici intenzivne medicine stalno hidrira pazeći da se volumno ne optereti a na taj način se osigurava i dobra diureza.

Diureza je količina mokraće izlučena u tijeku 24 sata, normalno 1200–1500 ml (1800 ml) (19). Normalne vrijednosti diureze variraju od 0,5-1 ml/kg/h. Vitalno ugroženim bolesnicima potrebno je svakih sat vremena bilježiti izlučenu količinu mokraće (satna diureza).

Kontinuirano mjerenje boli kod bolesnika koji su u kontaktu u jedinici intenzivne medicine vrlo je važno za dobar ishod liječenja jer nam omogućuje da na vrijeme uz kontinuiranu analgeziju bolesniku uključimo u terapiju i dodatnu analgeziju.

9. Tkivna oksigenacija

Tkivna oksigenacija je nova metoda praćenja bolesnika. To je vrsta hemodinamskog monitoringa, koristi se u plastičnoj i rekonstruktivnoj kirurgiji za praćenje mikrokirurških režnjeva zbog rizika od vaskularne kompromitacije u ranom postoperativnom tijeku. Preko napredne platforme za monitoring (HemoSphere) pružaju se sveobuhvatne informacije o tkivnoj oksigenaciji i hemodinamici. Sustav ForeSight omogućuje pouzdano mjerenje StO₂ jer u obzir uzima debljinu kože, koncentracije melanina i bilirubina. Sustav je kalibriran za cerebralne i somatske regije: cerebralna oksimetrija SctO₂ kalibrirana je na zasićenost jugularne vene kisikom, a somatska oksimetrija SmtO₂ na zasićenost centralne vene kisikom. Međutim i ovaj sustav monitoringa tkivne oksigenacije ima nedostataka. Simpatički posredovana vazokonstrikcija uzrokovana, hipotermijom, boli i hipovolemijom mijenja oksigenaciju perifernog tkiva. Stoga mjerenje relativne procjene oksigenacije nije korisno kao monitoring apsolutnih vrijednosti i praga ozljeda tkiva.

10. Hipoteza

H1. Od ukupnog broja ispitanika, najveći postotak bolesnika ima dijagnozu planocelularnog karcinoma

H2. Nema razlike u ishodu uspjeha između primarne i sekundarne mikrovaskularne rekonstrukcije

11. Ciljevi rada

- Utvrditi postoji li statistički značajna razlika između ispitanika muškog i ženskog spola prilikom postavljanja dijagnoze.
- Istražiti vrstu i zastupljenost dijagnoza kod ispitanika.
- Istražiti kliničke parametre bolesnika iz uzorka prema kategorijama.

12. Ispitanici i metode istraživanja

12.1 Ustroj studije i ispitanici

Istraživanje je oblikovana kao prospektivna studija.

Ispitivanje je provedeno u Kliničkoj bolnici Dubrava od siječnja do prosinca 2022. godine i uključeni su operirani bolesnici s mikrovaskularnom rekonstrukcijom glave i vrata koji su bili poslijeoperacijski smješteni u jedinicu intenzivne medicine.

Prilikom provođenja istraživanja, istraživanje je odobreno od Etičkog povjerenstva Kliničke bolnice Dubrava.

12.2 Metode istraživanja

Za potrebe istraživanja prikupljeni su svi bolesnici iz protokola bolesnika intenzivne medicine od siječnja do prosinca 2022 godine. Nakon toga prikupljeni su svi potrebni rezultati iz Bolničkog informatičkog sustava (BIS) .

Uzeti su podaci bolesnika (spol, dob, klinička dijagnoza i vrsta operacijskog zahvata) te zapisi podataka vitalnih funkcija (krvni tlak, puls, hematokrit, periferna saturacija i tkivna oksigenacija) koji su se vodili u jedinice intenzivne medicine.

Statistička obrada podataka učinjena je pomoću deskriptivne statističke metode (mjere centralne tendencije i varijabiliteta) i inferencijalne statističke metode (t-test za nezavisne skupine).

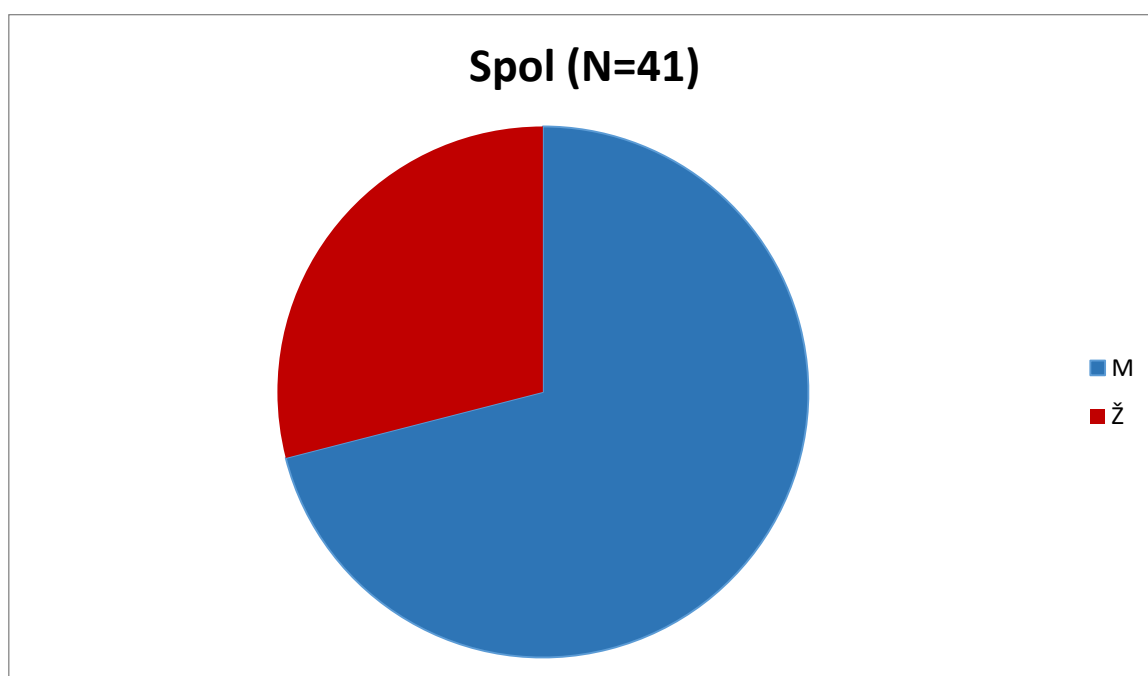
12.3 Rezultati

Uzorak istraživanja činilo je 41 ispitanik različitog spola, dobi i različitih dijagnoza.

Spol

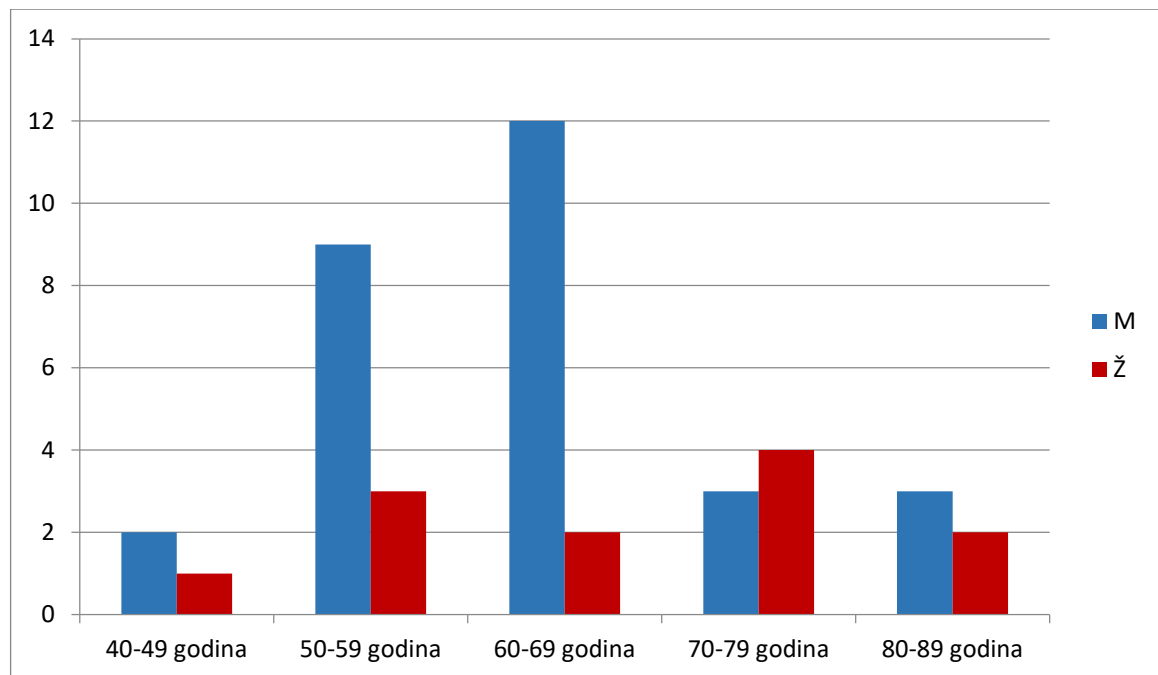
Tablica 1 . Raspodjela bolesnika po spolu

Spol	f	%
M	29	71%
Ž	12	29%
Ukupno	41	100%



Grafikon 1. Raspodjela bolesnika po spolu (frekvencije i postoci).

Dob



Grafikon 2. Raspodjela bolesnika po dobi

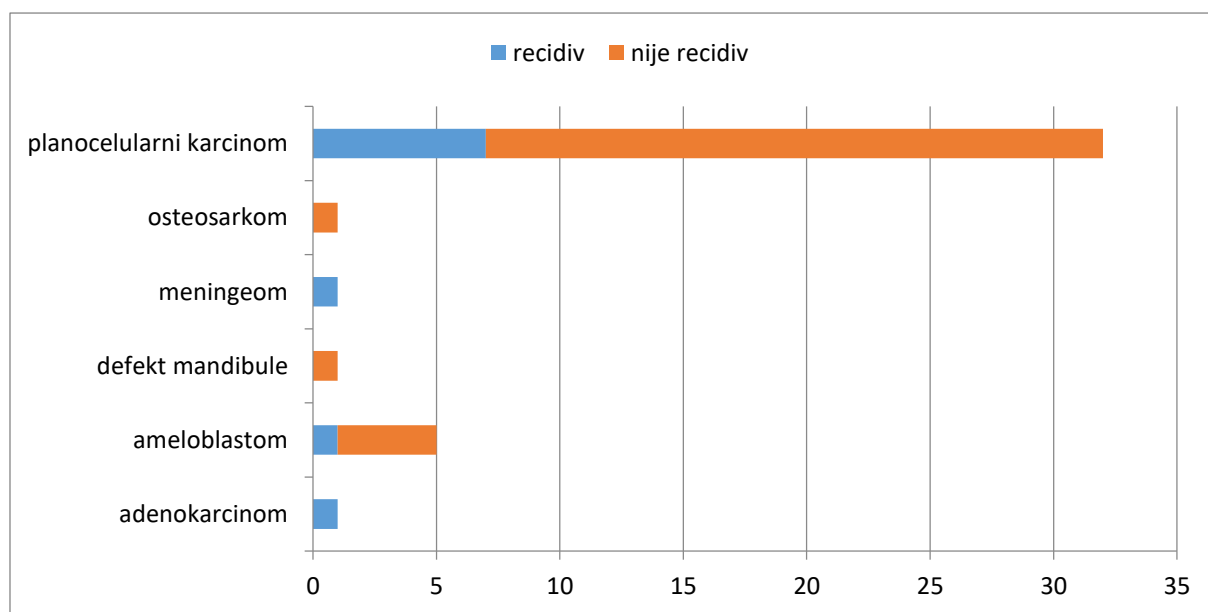
U dobnoj skupini od 40-49 godina su 1 žena i 2 muškarca, u dobnoj skupini od 50-59 godina su 3 žene i 9 muškarca, u dobnoj skupini od 60-69 godina su 2 žene i 12 muškaraca, u dobnoj skupini od 70-79 godina su 4 žene i 3 muškarca i u dobnoj skupini od 80-89 su 2 žene i 3 muškarca.

Najviši udio žene nalazi se u skupini od 70-79 godina dok najviši udio muškaraca nalazi se u skupini od 60-69 godina.

Zastupljenost dijagnoza

Tablica 2. Zastupljenost dijagnoza kod bolesnika

Dijagnoza	Recidiv	Nije recidiv	Ukupno	%
<i>adenokarcinom</i>	1	0	1	2.4%
<i>ameloblastom</i>	1	4	5	12.2%
<i>defectus mandibulae</i>	0	1	1	2.4%
<i>meningeom</i>	1	0	1	2.4%
<i>osterosarkom</i>	0	1	1	2.4%
<i>planocelularni karcinom</i>	7	25	32	78%
sve dijagnoze	10	31	41	100%



Grafikon 3. Prikaz zastupljenosti dijagnoza u uzorku (N=41)

Iz prikazanog je vidljivo da je u 78% bolesnika zastupljena dijagnoza planocelularnog karcinoma a ostali postotak otpada na druge dijagnoze.

Vrste planocelularnog karcinoma kod bolesnika u uzorku

Tablica 3. Udio i postotak bolesnika s određenim tipom planocelularnog karcinoma

PLANOCELULARNI KARCINOM (PCC)	BROJ BOLESNIKA	POSTOTAK BOLESNIKA
Retromolarni	2	6.3%
Jezika i sluznice obraza	3	9.4%
Gingive mandibule	7	21.9%
Sublingvalni	8	25%
Alveolarnog nastavka maksile	1	3.1%
Bukalne sluznice	1	3.1%
Maksilarnog sinusa	3	9.4%
Baze jezika	5	15.6%
Kavuma nosa	1	3.1%
Tvrđog nepca	1	3.1%

Iz priloženog možemo vidjeti koji su tipovi planocelularnog karcinoma zastupljeni kod bolesnika u ovom istraživanju. Retromolarni karcinom zastupljen je kod 6.3% bolesnika, karcinom jezika i sluznice obraza zastupljen je kod 9.4% bolesnika, karcinom gingive mandibule zastupljen je kod 21.9% bolesnika, karcinom alveolarnog nastavka maksile zastupljen je kod 3.1% bolesnika, karcinom bukalne sluznice zastupljen je kod 3.1% bolesnika, karcinom maksilarnog sinusa zastupljen je kod 9.4% bolesnika, karcinom baze jezika zastupljen je kod 15.6% bolesnika, karcinom kavuma nosa zastupljen je kod 3.1% bolesnika, karcinom tvrdog nepca zastupljen je u 3.1% bolesnika a najveći postotak zastupljenosti kod bolesnika je sublingvalni karcinom (25%).

Vrste karcinoma kod bolesnika u uzorku

Tablica 4. Udio bolesnika s ostalim tipovima tumora

	Dijagnoza	Broj bolesnika
Ameloblastom	<i>ameloblastoma mandibulae</i>	3
	<i>ameloblastoma sinus maxillaris</i>	2
Adenokarcinom	<i>adenocarcinoma sinus maxillaris</i>	1
Meningeom	<i>optic sheet meningeoma</i>	1
Osteosarkom	<i>osteosarcoma mandibulae</i>	1

Iz priloženog možemo vidjeti koji tipovi tumora su još zastupljeni kod bolesnika uz planocelularni karcinom. Ameloblastom mandibule zastupljen je kod 3 bolesnika, ameloblastom sinus maxillaris kod 2 bolesnika, adenokarcinom sinus maxillaris kod 1 bolesnika, optic sheet meningeom kod 1 bolesnika i osteosarkom mandibule kod 1 bolesnika.

Mikrovaskularni reznjevi

Tablica 5. Vrste mikrovaskularnih reznjeva kod operiranih bolesnika u uzorku (N=41)

Mikrovaskularni reznjevi	Broj bolesnika	Postotak bolesnika
FFF osteofasciokutani	9	21.9%
FFF osteomiofascijalni	1	2.4%
ALT miokutani	8	19.5%
RFFF fasciokutani	9	21,9%
RFFF osteofasciokutani	10	24.3%
DCIA osteofasciomiokutani	2	4.8%
RA miofascijalni	1	2.4%
LD + scapulae	1	2.4%

FFF- fibular free flap/režanj lisne kosti

ALT- anteriolateral thigh flap/anterolateralni natkoljениčni režanj

RFFF- radial forearm free flap/podlaktični režanj

DCIA- deep circumflex artery flap/režanj bočnog grebena zdjelice

RA- rectus abdominis/ravni trbušni mišić

LD- latissimus dorsi/široki leđni mišić

Iz priloženog možemo vidjeti vrste mikrovaskularnih reznjeva koji su rađeni kod operiranih bolesnika smještenih nakon operativnog zahvata u jedinicu intenzivne medicine. Najveći postotak čine osteofasciokutani podlaktični režanj (RFFF osteofasciokutani) od 24.3% fasciokutani podlaktični režanj (RFFF fasciokutani) od 21.9% , osteofasciokutani režanj lisne kosti (FFF osteofasciokutani) od 21.9% i miokutani anterolateralni natkoljениčni režanj (ALT miokutani) od 19.5%.

Postoperativne komplikacije

Tablica 6. Postoperacijske komplikacije kod bolesnika nakon operativnog zahvata

Revizija	Broj bolesnika
<i>krvarenje u području arterijske anastomoze</i>	2
<i>krvarenje u području venske anastomoze</i>	3
<i>nekroza slobodnog mikrovaskularnog režnja</i>	1

Iz priloženog možemo vidjeti da su kod 6 bolesnika bile postoperacijske komplikacije . Kod 2 bolesnika morao se raditi ponovni operacijski zahvat zbog krvarenja u području arterijske anastomoze. Kod 3 bolesnika morao se raditi ponovni operacijski zahvat zbog krvarenja u području venske anastomoze , dok kod jednog bolesnika došlo je do nekroze slobodnog mikrovaskularnog režnja. Ostalih 35 bolesnika nisu imali postoperacijske komplikacije, te je mikrovaskularni režanj bio vitalan i dobar.

Klinički parametri praćenja bolesnika

Tablica 7. Kategorizacija kliničkih parametara kod pacijenata iz uzorka (N = 41)

Parametar		Niska vrijednost		Optimalna vrijednost		Visoka vrijednost		Ukupno	
		<i>f</i>	%	<i>f</i>	%	<i>f</i>	%	<i>f</i>	%
Krvni tlak	Sistolički	0	-	38	93%	3	7%	41	100%
	Dijastolički	0	-	41	100%	0	-	41	100%
Puls		0	-	30	73%	11	27%	41	100%
Hematokrit		7	17%	12	29%	22	54%	41	100%
Periferna saturacija		0	-	41	100%	0	-	41	100%

Iz tablice je vidljiv broj i postotak bolesnika prema pojedinim kategorijama (niska, optimalna i visoka vrijednost).

Optimalnu vrijednost sistoličkog tlaka od 130-150 mmHg ima 38 bolesnika odnosno 93%, dok 3 bolesnika odnosno 7% ima povišenu vrijednost (iznad 150).

Nižu vrijednost hematokrita ima 7 odnosno 17% bolesnika u vrijednost od 0,27,

29% bolesnika ima vrijednost unutar optimalnog raspona 0,27-0,30, dok 54% bolesnika ima povišenu vrijednost (iznad 0,30).

Dobivene vrijednosti proizlaze iz prosjeka mjerenja unutar 24 sata.

Tablica 8. Vrijednosti kliničkih parametara bolesnika (N=41)

Parametar		<i>N</i>	<i>M</i>	<i>SD</i>	<i>p</i>
Krvni tlak (sistoli?ki)	Recidiv	10	130.80	14.77	> 0,05
	Nije recidiv	31	131.08	13.60	
	Ukupno	41	131.01	13.70	
Krvni tlak (dijastoli?ki)	Recidiv	10	63.43	8.48	> 0,05
	Nije recidiv	31	65.14	9.95	
	Ukupno	41	64.72	9.54	
Puls	Recidiv	10	76.67	8.61	> 0,05
	Nije recidiv	31	73.47	12.06	
	Ukupno	41	74.25	11.30	
Hematokrit	Recidiv	10	0.31	0.03	> 0,05
	Nije recidiv	31	0.31	0.04	
	Ukupno	41	0.31	0.04	
Periferna saturacija (%)	Recidiv	10	99.47	0.71	> 0,05
	Nije recidiv	31	99.42	0.80	
	Ukupno	41	99.43	0.77	
Tkivna oksigenacija	Recidiv	2	0.80	0.13	> 0,05
	Nije recidiv	9	0.81	0.12	
	Ukupno	11	0.80	0.12	

Legenda: *M* – aritmetička sredina; *SD* – standardna devijacija

U tablici su prikazani izračuni aritmetičkih sredina i standardnih devijacija (statistički parametri koji se prikazuju uz numeričke varijable) prema uzorku ispitanika, u ovom slučaju

za bolesnike kod kojih je dijagnoza recidiv te kod kojih dijagnoza nije recidiv odnosno za sve bolesnike.

Ispitana je razlika između dvije skupine bolesnika (t-test za nezavisne skupine) pri čemu je utvrđeno da nema statistički značajne razlike ($p > 0,05$).

Od ukupnog broja ispitanika kod njih 11 bila je praćena tkivna oksigenacija.

Tablica 9. Vrijednosti kliničkih parametara bolesnika (N=41)

Parametar	N	M	SD
Krvni tlak (sistolički)	41	131.01	13.70
Krvni tlak (dijastolički)	41	64.72	9.54
Puls	41	74.25	11.30
Hematokrit	41	0.31	0.04
Periferna saturacija (%)	41	99.43	0.77
Tkivna oksigenacija	11	0.80	0.12

Legenda: M - aritmetička sredina; SD - standardna devijacija

Tablica prikazuje vrijednosti kliničkih parametara svih bolesnika, njih ukupno 41, bez podjele u skupine.

Od ukupnog broja ispitanika kod njih 11 bila je praćena tkivna oksigenacija.

14. Zaključak

U jedinicu intenzivne medicine kroz 2022. godinu zaprimljeno je 41 bolesnik kod kojih je rađena mikrovaskularna rekonstrukcija glave i vrata. Statističkim istraživanjem također se potvrđuje kako je sklonost obolijevanja veća kod muškaraca (71%) dok je udio žena znatno manji (29%). Najveći udio muškaraca nalazi se u dobnoj skupini od 60-69 godina, a najveći udio žena nalazi se u dobnoj skupini od 70-79 godina. Od skupine bolesnika uključenih u ovo istraživanje prosječna dob kod kojih je prisutan recidiv bolesti i prosječna dob kod kojih nije prisutan recidiv bolesti statistički se ne razlikuju. Najviša zastupljenost po vrsti karcinoma bio je planocelularni karcinom (78%), dok ostatak otpada na adenokarcinom (2.4%), ameloblastom (12.2%), defectus mandibulae (2.4%), meningeom (2.4%) i osteosarkom (2.4%). Možemo reći da takav postotak potvrđuje svjetsku statistiku u kojoj je planocelularni karcinom najzastupljeniji karcinom u području glave i vrata.

Vrste mikrovaskularnih reznjeva koji su rađeni kod operiranih bolesnika smještenih nakon operativnog zahvata u jedinicu intenzivne medicine su podlaktični režanj (46.3% bolesnika), režanj lisne kosti (24.3% bolesnika), anterolateralni natkoljениčni režanj (19.5% bolesnika), te u manjem postotku režanj bočnog grebena zdjelice (4.8% bolesnika), režanj ravnog trbušnog mišića (2.4% bolesnika) i latissimus dorsi režanj (2.4% bolesnika).

Postoperacijske komplikacije nastale su kod 6 bolesnika. Kod 2 bolesnika morao se raditi ponovni operacijski zahvat zbog krvarenja u području arterijske anastomoze. Kod 3 bolesnika morao se raditi ponovni operacijski zahvat zbog krvarenja u području venske anastomoze, dok kod jednog bolesnika došlo je do nekroze slobodnog mikrovaskularnog reznja. Ostalih 35 bolesnika nisu imali postoperacijske komplikacije, te je mikrovaskularni režanj bio vitalan i dobar.

Kroz 24 satno praćenje nakon operacije s mikrovaskularnom rekonstrukcijom glave i vrata u jedinici intenzivne medicine većina bolesnika imala je osnovne kliničke parametre (krvni tlak, puls, hematokrit, periferna saturacija) unutar optimalnih vrijednosti. Optimalna vrijednost sistoličkog krvnog tlaka bila je u 93% bolesnika dok 3 bolesnika odnosno 7% ima povišenu vrijednost (iznad 150). Optimalna vrijednost pulsa bila je u 73% bolesnika. Nižu vrijednost hematokrita ima 7 odnosno 17% bolesnika u vrijednost od 0,27, 29% bolesnika ima vrijednost unutar optimalnog raspona 0,27-0,30, dok 54% pacijenata ima povišenu vrijednost (iznad 0,30). Dobivene vrijednosti proizlaze iz prosjeka mjerenja unutar 24 sata.

U praćenje bolesnika, njih 11 uključena je i nova metoda praćenja (tkivna oksigenacija) .To je vrsta hemodinamskog monitoringa , koristi se u plastičnoj i rekonstruktivnoj kirurgiji za praćenje mikrovaskularnih reznjeva u ranom postoperativnom tijeku. Na temelju mjerenja u jedinici intenzivne medicine prosjek tkivne oksigenacije iznosio je 80%. Ovaj sustav tkivne oksigenacije nije pouzdan jer na njega mogu utjecati razni čimbenici kao što su hipotermija, bol i hipovolemija koji mijenjaju oksigenaciju perifernog tkiva.

Kvalitetno i dobro praćenje u jedinici intenzivne medicine od velikog je značaja u ranoj postoperativnoj fazi, dobra korekcija nalaza i vitalnih funkcija pospješuje opstanku mikrovaskularnog reznja i smanjuje mogućnost postoperativnih komplikacija.

15. Zahvala

Zahvaljujem svom mentoru doc.dr.sc.Emil Dediol, dr.med. na razumijevanju i stručnom vodstvu u pisanju ovog diplomskog rada.

Zahvaljujem svojoj komentorici izv.prof.prim.dr.sc.Morena Milić, dr.med na savjetima i podršci da ostvarim rad na ovu temu.

Najviše zahvaljujem svojoj djeci na podršci.

16. Literatura

1. Lukšić I. i sur. Maksilofacijalna kirurgija. Zagreb: Naklada Ljevak; 2019.
2. Bagatin M., Virag M. i sur. Maksilofacijalna kirurgija. Zagreb: Školska knjiga; 1991.
3. Vuković Lj.ur. i sur. Snaga sestrinstva: Glasnik medicinskih sestara i tehničara Kliničke bolnice Dubrava. Zagreb: Klinička bolnica Dubrava; 2019., br. 8
4. Aljinović Ratković N. Maksilofacijalna traumatologija (doktorska dizertacija). Zagreb: Klinika za kirurgiju medicinskog fakulteta KB Dubrava; 2003.
5. Rapidis AD, Andressakis DD, Stavrianos SD, Faratzis G, Arnogiannaki-Liappi N, Lagogiannis GA et al. Ameloblastomas of the jaws: clinico-pathological review of 11 patients. *Eur J Surg Oncol.* 2004 Nov;30(9):998-1002
6. Philipsen HP, Reichart PA. Unicystic ameloblastoma. A review of 193 cases from the literature. *Oral Oncol.* 1998 Sep;34(5):317-25. doi: 10.1016/s1368-8375(98)00012-8. PMID: 9861335.
7. Reyneke JP. Essentials of orthognathic surgery. 2nd ed. Batavia: Quintessence books; 2010.
8. Prgomet D. Tumori glave i vrata. Zagreb: Medicinska naklada; 2019
9. Torre L, Bray F, Siegel R, i sur. Global cancer statistics: *CA Cancer J Clin.* 2015; 65(2):87-108.
10. Rogić, M., Juretić, M., Cerović, R., Lučev, A., Belušić-Gobić, M. i Petrić, D. (2012). Kirurško liječenje malignih tumora kože glave i vrata. *Medicina Fluminensis*, 48 (2), 193-201. Preuzeto s <https://hrcak.srce.hr/84194>
11. Tumori glave i vrata (glava i vrat). Dostupno na: <https://bcell.rs/edu-hub/diseases/44>, pristupljeno: 19. 06. 2023.surgery with primary microvascular free flap reconstruction. *Med Oral Patol Oral Cir Bucal.* 2015;20(6):744 – 50
12. Kalogjera L, Trotić R, Ivkić M. Skripta iz otorinolaringologije za studente stomatologije. Zagreb: Znanje; 2001.
13. National Cancer Institute [Internet]. Head and Neck Cancer- Patient Version. Dostupno na: <https://www.cancer.gov/types/head-and-neck>, pristupljeno 19.06.2023.

14. Vigneswaran N, Williams M. D. Epidemiological Trends in Head and Neck Cancer and Aids in Diagnosis. *Oral Maxillofac Surg Clin North Am.* 2014 May ; 26(2): 123–141
15. Vitez N. Temeljne informacije o uporabi slobodnih mikrovaskularnih režnjeva u rekonstruktivnoj kirurgiji; Osvrt na zdravstvenu njegu pacijenta. *Klinički bolnički centar Zagreb*; 2016. str. 245 - 8 Dostupno na: <https://doi.org/10.11608/sgnj.2016.21053>.
Pristupljeno 10.06.2023.
16. Juretić M, Rogić M, Belušić-Gobić M, Cerović R, Petrošić N, Petrić D. Mogućnosti enteralne prehrane kod bolesnika s tumorom usne šupljine i orofarinksa. *Medica Jadertina.* 2013; 43: 51-9
17. Markiewicz MR, Miloro M. The Evolution of Microvascular and Microneurosurgical Maxillofacial Reconstruction. *J Oral Maxillofac Surg.* 2018;76(4):687 - 99.
18. White WB. Systolic versus diastolic blood pressure versus pulse pressure. *Curr Cardiol Rep.* 2002;4(6):463-7.
19. Čukljek S. Osnove zdravstvene njege. Priručnik za studij sestrinstva. Zagreb, 2005.
20. Milić, M, Goranović, T; Osnovna načela anesteziologije i reanimatologije, SVU Dubrovnik, 2019

17. Životopis

OSOBNI PODACI

Ime i prezime: Renata Martinko

Datum rođenja: 26.3.1973

Mjesto rođenja: Zagreb

OBRAZOVANJE

2021.-2023: Sveučilište u Zagrebu, Medicinski fakultet, Sveučilišni diplomski studij sestrinstva

2011.-2014: Zdravstveno veleučilište Zagreb, Preddiplomski studij sestrinstva- stručna prvostupnica (BACCALAUREA) sestrinstva

1987.-1991: Srednja medicinska škola Vrapče

RADNO ISKUSTVO

1991- 1996 : Klinički bolnici centar Sestre milosrdnice

2000-: Klinička bolnica Dubrava, Klinika za anesteziologiju, reanimatologiju I intenzivnu medicine, Odjel intenzivne medicine