

# Prevenција i liječenje dijabetičkog makularnog edema nakon nekomplicirane operacije mrene

---

Ljubičić, Tomislav

Professional thesis / Završni specijalistički

2024

Degree Grantor / Ustanova koja je dodijelila akademski / stručni stupanj: **University of Zagreb, School of Medicine / Sveučilište u Zagrebu, Medicinski fakultet**

Permanent link / Trajna poveznica: <https://um.nsk.hr/um:nbn:hr:105:872007>

Rights / Prava: [In copyright](#) / [Zaštićeno autorskim pravom.](#)

Download date / Datum preuzimanja: **2024-09-04**



Repository / Repozitorij:

[Dr Med - University of Zagreb School of Medicine Digital Repository](#)



# Sveučilište u Zagrebu Medicinski fakultet

Tomislav Ljubičić, dr.med.

Prevenција i liječenje dijabetičkog makularnog  
edema nakon nekomplicirane operacije mrežne

Završni specijalistički rad

Zagreb, lipanj, 2023.

Ovaj rad je izrađen na Klinici za oftalmologiju Medicinskog fakulteta Sveučilišta u Zagrebu pod vodstvom izv. prof. dr. sc. Mira Kalauza.

## SADRŽAJ:

Popis kratica.....	1
Sažetak.....	3
Abstract.....	4
1. Uvod.....	5
2. Epidemioplogija.....	6
3. Etiopatogeneza.....	7
4. Klinička prezentacija.....	9
5. Dijagnoza i diferencijalna dijagnoza.....	11
6. Prevencija i liječenje.....	13
a. Kortikosteroidi.....	15
b. Nesteroidni protuupalni lijekovi.....	17
c. Anti-VEGF lijekovi.....	18
d. Laserska fotokoagulacija.....	21
e. Pars plana vitrektomija (PPV).....	24
7. Zaključak.....	26
8. Popis literature.....	28
9. Popis grafikona i tablica.....	32
10. Životopis.....	33

## Popis kratica:

AAO - American Academy of Ophthalmology

AGE - advanced glycated end products

BF - bromfenak

BCVA – best corrected visual acuity

CMT – central macular thickness

COX - cyclooxygenase

CSME – clinically significant macular edema

CSMT – central subfield mean thickness

DEX - dexamethasone

DM – diabetes mellitus

DME – dijabetički makularni edem

DR – dijabetička retinopatija

ESCRS – European Society of Cataract and Refractive Surgeons

ETDRS – Early Treatment Diabetic Retinopathy Study

FA – fluoresceinska angiografija

IGS – Irvine-Gassov sindrom

ILM – internal limitans membrane

IL-6 – interleukin-6

IRMA – intraretinalne mikrovaskularne abnormalnosti

IVB – intravitrealni bevacizumab

IVTA – intravitrealni Triamcinolon

logMAR – logarithm of Minimum Angle of Resolution

ME – makularni edem

NSAIL – nesteroidni antiinflamatorni lijekovi

OCT – optička koherentna tomografija

PCME – pseudofakični cistoidni makularni edem

PDR – proliferativna dijabetička retinopatija

PG - prostanglandini

PHACO - fakoemulzifikacija

PPV – pars plana vitrektomija

PREMED – PREvention of Macular EDema after cataract surgery

RNFL – retinal nerve fibre layer

RPE – retinalni pigmentni epitel

SD – spectral domain

VEGF – vascular epithelial growth factor

YAG – Yttrium Aluminum Garnet

# SAŽETAK

Predmet istraživanja je pojavnost makularnog edema nakon nekomplikirane operacije mrežnice u očima s dijabetičkom retinopatijom. Glavnu ulogu u razvoju dijabetičkog makularnog edema (DME) ima kronična upala, tako da se prevencija i liječenje temelje na blokadi proupalnih čimbenika na tri razine u kaskadi; kortikosteroidima, nesteroidnim protuupalnim lijekovima (NSAIL) i antagonistima vaskularnog endotelijalnog faktora rasta (VEGF).

Pregledom stručne literature, pokušali smo dati odgovor na pitanja: kako prevenirati razvoj DME kod dijabetičara bez retinopatije, koliko dugo koristiti NSAIL, kako liječiti aktivni DME, koji su režimi aplikacije antiVEGF i odgađamo li operaciju te treba li i kada kronični DME tretirati depo-kortikosteroidima.

Nova prekretnica može biti PREMEDI studija 2 koja sugerira da 1,25 mg intravitrealnog bevacizumaba nije imalo utjecaja na ishode operacije, tako da su potrebne nove studije i algoritmi za liječenje i prevenciju DME-a koji će istražiti individualiziranu kombiniranu terapiju.

# ABSTRACT

Subject of analysis is incidence of macular edema after uncomplicated cataract surgery in eyes with diabetic retinopathy has been reported. The keystone in the development of diabetic macular edema (DME) is chronic inflammation, so prevention and treatment are based on the blockade of pro-inflammatory factors at three levels; corticosteroids, nonsteroidal antirheumatic drugs and vascular endothelial growth factor (VEGF) antagonists.

By reviewing the literature, we tried to answer these questions: how to prevent DME in diabetics without retinopathy, for how long we need to use NSAID, how to treat active DME, what regime of anti-VEGF injections and do we need to postpone operation and do we treat chronic DME with depot corticosteroids and when. New landmark can be PREMED Study Report 2 which suggests that 1.25mg of intravitreal bevacizumab had no effect on postoperative outcomes, so new studies and new algorithms are needed to analyse individualized regimen of the combination therapy.



# 1. UVOD

Mrena (lat. katarakta) je najčešći uzrok sljepoće na svijetu koji se može liječiti. Dok je moderna kirurgija katarakte prešla dug put do učinkovitog liječenja iste, makularni edem (ME) još uvijek ostaje jedna od najčešćih komplikacija koja dovodi do loše vidne oštine nakon nekompliciranog kirurškog zahvata. To se osobito odnosi na populaciju dijabetičara kod kojih je stopa incidencije makularnog edema još veća (1).

Dijabetička retinopatija (DR), kao komplikacija šećerne bolesti (diabetes mellitus, DM) tipa 1 i tipa 2, je složena bolest i jedan je od vodećih uzroka sljepoće kod odraslih osoba. Može se podijeliti u različite podskupine; a jedna od njih je i tema ovog rada - dijabetički makularni edem (DME), tj. oticanje retine kao posljedica izlučivanja i nakupljanja izvanstanične tekućine i proteina u žutoj pjegi - makuli (2).

Kroz 20. stoljeće laserska fotokoagulacija retine je bila zlatni standard u liječenju dijabetičkog makularnog edema i proliferativne dijabetičke retinopatije (PDR), druge bitne podskupine komplikacija dijabetesa. Međutim, tijekom posljednja dva desetljeća, intraokularna primjena novih farmakoloških pripravaka je prepoznata i etablirana kao novi način liječenja i makularnog edema i proliferativne retinopatije (3).

## 2. EPIDEMIOLOGIJA

Mrena se kod dijabetičara javlja u ranijoj dobi te je 2-5 puta češća u odnosu na opću populaciju. Prema procjenama, od svih operacija mrežne 20% je izvedeno na dijabetičarima(4).

Obzirom da dijabetes pogađa više od 360 milijuna ljudi diljem svijeta, može se reći da je iznimno važan javnozdravstveni problem. Očekuje se da će ovaj broj premašiti 500 milijuna ljudi do 2030.g. Otprilike trećina osoba s dijabetesom ima znakove retinopatije, a između njih jedna trećina može imati makularni edem ili proliferativnu dijabetičku retinopatiju. Oba navedena oblika dijabetičke retinopatije su prijeteca za vid.

Iako je dijabetički makularni edem obično povezan i popraćen rastućom težinom retinopatije, također može postojati neovisno i razviti se čak i u ranoj fazi retinopatije (3).

Nakon operacije katarakte dijabetička retinopatija može još više napredovati. Takva progresija je primijećena u 20%-28% pacijenata unutar 12 mjeseci od operacije katarakte u usporedbi s 14% neoperiranih, tzv. fakičkih očiju (5).

### 3. ETIOPATOGENEZA

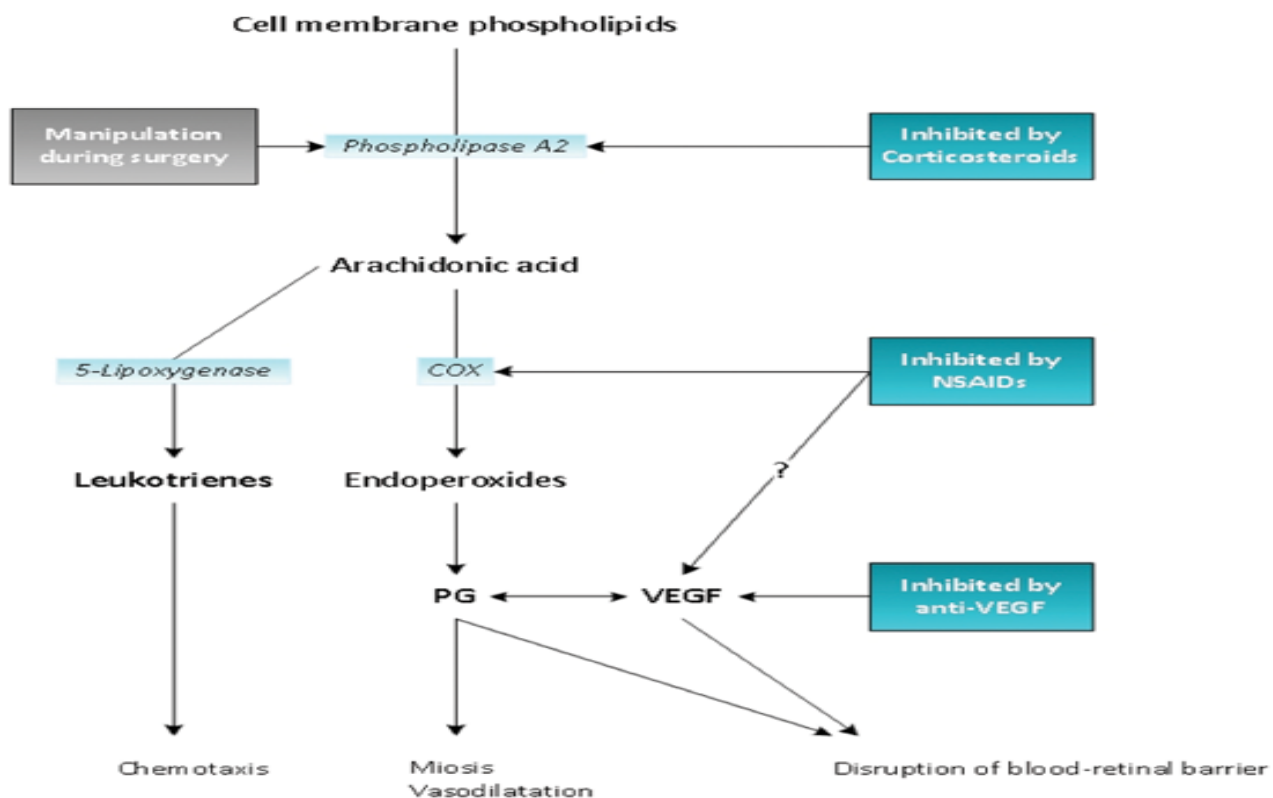
Mikrovaskularno oštećenje uzrokovano kroničnom akumulacijom s hiperglikemijom-povezanih konačnih produkata glikacije (eng. advanced glycated end products - AGE) može dovesti do dijabetičke retinopatije i to oštećenje je temeljno u patogenezi dijabetičkog makularnog edema.

Najnoviji dokazi ukazuju da je dijabetička retinopatija neurovaskularna bolest retine te se gubitak pericita i endotelnih stanica smatra primarnom histopatološkom značajkom(6).

Ipak, točna patofiziološka kaskada dijabetičkog makularnog edema nije do kraja jasna. Veliki broj studija na životinjama pokazuju da dijabetički makularni edem ima ne samo abnormalnu vaskularnu strukturu, već i karakteristike upalne bolesti. Glavna patogenetska teorija nastanka makularnog edema kod dijabetičara je zadebljanje bazalne membrane i povećana vaskularna propusnost što povećava nakupljanje tekućine u makuli i potencijalno stvaranje ciste u perifovealnom području (7,8).

Promijenjene koncentracije angiogenih čimbenika nakon operacije katarakte mogu pogoršati makulopatiju. Kirurška trauma uzrokuje otpuštanje enzima fosfolipaze A2 iz fosfolipida stanične membrane i započinje kaskadu upalnog odgovora posredovanog proizvodnjom arahidonske kiseline i enzima ciklooksigenaze (COX) kao što je prikazano na **grafikonu 1**.

Najvjerojatniji uzroci makularnog edema nakon operacije katarakte su: uklanjanje zamučene leće, djelovanje sila na stražnju hijaloidalnu membranu vitreusa, kao i slom krvno-retinalne barijere zbog prostaglandina (PG) i vaskularnog endotelijalnog faktora rasta (eng. VEGF) (1).



**Grafikon 1.** patofiziološka osnova i terapijski ciljevi

Izvor: <https://crstodayeurope.com/articles/2015-may/prophylactic-treatments-against-cme-after-cataract-surgery/>

## 4. KLINIČKA PREZENTACIJA

Klinička prezentacija dijabetičkog makularnog edema može biti varijabilna, od tek naznačenog zadebljanja ili eksudata na stražnjem polu (eng. apparently present), preko blagog i umjerenog pa sve do teškog makularnog edema gdje zadebljanje retine i/ili tvrdi eksudati zahvaćaju samo središte makule. (Međunarodna klinička ljestvica težine DME, AAO 2003.) (**Tablica 1.**)

INTERNATIONAL CLINICAL DIABETIC MACULAR EDEMA DISEASE SEVERITY SCALE	
Proposed disease severity level	Findings observable upon dilated ophthalmoscopy
DME apparently absent	No apparent retinal thickening or hard exudates in posterior pole
DME apparently present	Some apparent retinal thickening or hard exudates in posterior pole
DME present	Mild DME (some retinal thickening or hard exudates in posterior pole but distant from the center of the macula)
	Moderate DME (retinal thickening or hard exudates approaching the center of the macula but not involving the center)
	Severe DME (retinal thickening or hard exudates involving the center of the macula)

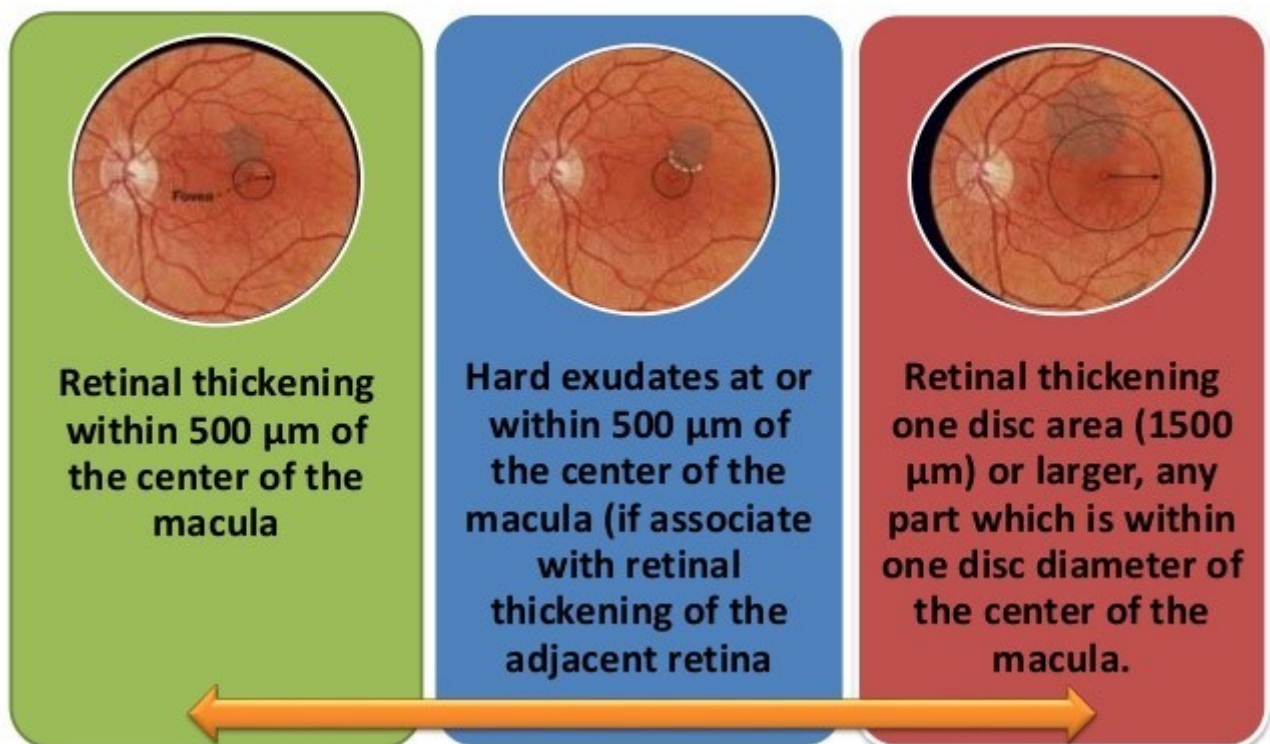
Proposed International Clinical Diabetic Retinopathy and Diabetic Macular Edema Disease Severity Scales  
Ophthalmology Volume 110, Number 9, September 2003

**Tablica 1.** Međunarodna klinička ljestvica težine DME, AAO 2003.

Izvor: Ophthalmology Volume 1109, Number 9, September 2003

Najteži oblik dijabetičkog makularnog edema je klinički značajan makularni edem (engl. clinically significant macular edema, CSME), koji je bio definiran Studijom ranog liječenja dijabetičke retinopatije (eng. ETDRS) kao: retinalni edem unutar 500  $\mu\text{m}$  od središta foveje; pojava tvrdih eksudata unutar 500  $\mu\text{m}$  od središta, ako su povezani sa susjednim zadebljanjem retine (koje može biti izvan granice od 500  $\mu\text{m}$ ); i jedan papilarni promjer edema retine (1500  $\mu\text{m}$ ) ili veće, čiji je bilo koji dio unutar jednog promjera papile vidnog živca od središta foveje (**Slikovna tablica 2.** Klinički značajan makularni edem po ETDRS-u).

## Clinically Significant Macular Edema (ETDRS)



**Slikovna tablica 2.** ETDRS-ova klasifikacija klinički značajnog makularnog edema

Izvor: <https://www.slideshare.net/gyanuraja/a-to-z-of-diabetic-retinopathy-78237374>

## 5. DIJAGNOZA I DIFERENCIJALNA DIJAGNOZA

Optička koherentna tomografija (OCT) glavni je dijagnostički alat za makularne bolesti budući pokazuje tri osnovne strukturne promjene: retinalni edem, cistoidni makularni edem i subretinalnu tekućinu. OCT je osjetljiviji u otkrivanju zadebljanja retine od funduskopije jer iskusni oftalmolog, generalno, ne može detektirati zadebljanje retine sve dok debljina retine nije  $\geq 300 \mu\text{m}$ . Stoga se OCT koristi za objektivnu procjenu vitreo-makularne trakcije i za izračunavanje standardizirane promjene u debljini makule.

Fluoresceinska angiografija (FA) se izvodi kako bi se identificirale cureće mikroaneurizme ili kapilare te područja retinalne ishemije. Curenje na angiogramu nije sinonim za edem retine. Na fluoresceinskoj angiografiji fokalni klinički značajan makularni edem karakteriziran je žarišnim curenjem iz mikroaneurizmi ili kapilara, dok se difuzni dijabetički makularni edem dijagnosticira kada su prisutna slabo razgraničena područja curenja na FA (6).

Kao što je prethodno navedeno, edem makule može se pojaviti neovisno o šećernoj bolesti. Drugi uzroci edema makule uključuju: okluziju retinalne vene, rupturu makroaneurizme, radijacijsku retinopatiju, hipertenzivnu retinopatiju, subfovealnu koroidalnu neovaskularizaciju i posebno pseudofakični cistoidni makularni edem (PCME) poznat i kao Irvine-Gassov sindrom (IGS).

Irvine-Gassov sindrom javlja se 4-6 tjedana postoperativno nakon fakoemulzifikacije i očituje se zamućenjem središnjeg vida i kliničkom slikom vrlo sličnom dijabetičkom makularnom edemu. Studije o dijabetičkom makularnom edemu nakon operacije mrežnice je teško provesti jer se moraju moći razlikovati promjene uzrokovane dijabetičkim od pseudofakičnog cistoidnog edema makule. Uvijek je korisno potražiti dijabetičke promjene na drugom oku radi potvrde ako su dijabetičke promjene u podlozi edema.

Do pojave OCT-a, diferencijalna dijagnoza između pseudofakičnog cistoidnog makularnog edema i dijabetičkog makularnog edema je rađena angiografijom, koja je invazivna i vremenski zahtjevnija. Fluoresceinska angiografija može pomoći u razlikovanju; ako angiografija pokazuje peteljkasti uzorak povezan s hiperfluorescencijom optičkog diska bez retinopatije ili mikroaneurizme, može se smatrati da je edem posljedica Irvine-Gassovog sindroma. Međutim, neki autori se ne slažu da hiperfluorescencija optičkog diska nužno ukazuje na prisutnost pseudofakičnog makularnog edema (4).

Makularni edem pokazuje karakteristične uzorke, morfološke značajke i sloj zadebljanja ovisno o osnovnom patološkom procesu (9). Dijagnostičko prepoznavanje ovih značajki koje može omogućiti kliničku i automatiziranu identifikaciju bolesti temelji se prvenstveno na spektralnoj analizi domene optičke koherentne tomografije (SD-OCT) (10).

Na temelju evaluacije SD-OCT, pseudofakični cistoidni makularni edem se može razlikovati od dijabetičkog makularnog edema procjenom maskiranog čitača i pomoću automatizirane analize, čak i kod pacijenata s dijabetičkom retinopatijom i pojavom makularnog edema nakon operacije katarakte (11).

Cardigos i suradnici zaključili su da bi debljina sloja živčanih vlakana optičkog diska (RNFL) mogla biti koristan alat za razlikovanje Irvine Gassovog sindrom od dijabetičkog makularnog edema jer su otkrili da je debljina nazalnog RNFL-a bila viša kod bolesnika s Irvine-Gassovim sindromom nego kod bolesnika s dijabetičkim makularnim edemom (9).



## 6. PREVENCIJA I LIJEČENJE

Liječenje dijabetičkom makularnog edema preporučuje se samo kad je klinički značajan, po već navedenim kriterijima. U očima bez klinički značajnog makularnog edema u vrijeme operacije, bilo da se stanje nije razvilo ili je uspješno izliječeno, ETDRS-ovo izvješće broj 25 nije pokazalo statistički značajnu razliku u prevalenciji makularnog edema prije i godinu dana nakon operacije (10), a ako se pojavi makularni edem postoji 75% vjerojatnost spontanog povlačenja do kraja prve godine nakon operacije (11).

Dijabetičke oči s već dijagnosticiranim kliničkim značajnim makularnim edemom u vrijeme operacije mrene su se ponašale sasvim drugačije. Kod niti jednog oka nije došlo do spontanog oporavka unutar godine dana i većina je pokazala kliničke i angiografske dokaze pogoršanja. Opisani su slučajevi teškog makularnog edema nakon operacije katarakte kao postoperativno pogoršanje već postojećeg makularnog edema koji nije liječen prethodno zbog nemogućnosti vizualizacije, tj. zbog samog zamućenja leće (4).

Prevenција i terapija dijabetičkog makularnog edema nakon fakoemulzifikacije usmjerena je na blokiranje kaskade proupalnih citokina, na tri razine; kortikosteroidima, nesteroidnim protuupalnim lijekovima (NSAIL) i anti-VEGF lijekovima, što je prikazano na grafikonu 1.

Postoji nekoliko metoda za liječenje dijabetičkog makularnog edema, uključujući već navedene nesteroidne protuupalne lijekove, kortikosteroide, VEGF antagoniste uz lasersku fotokoagulaciju i vitrektomiju.

Nesteroidni protuupalni lijekovi blokiraju enzim ciklooksigenazu u patofiziološkoj kaskadi makularnog edema.

Kortikosteroidi poboljšavaju patološke procese povezane s dijabetičkim makularnim edemom putem inhibicije leukostaze i smanjenjem ekspresije VEGF i upalnih citokina, što rezultira funkcionalnim i strukturnim poboljšanjima te bi trebali biti korišteni kao monoterapija ili u kombinaciji s anti-VEGF, laserom ili vitrektomijom.

Antagonisti VEGF ili VEGF inhibitori ometaju vezanje VEGF na VEGF receptore i pokazalo se da su važna terapija protiv difuznog dijabetičkom makularnog edema, u kombinaciji ili kao monoterapija.

Laserska terapija je korištena u većini ispitivanja kao terapija spašavanja (eng. rescue therapy) (12) iako je bila standardna terapija za liječenje dijabetičkog makularnog edema i proliferativne dijabetičke retinopatije desetljećima ranije. Primarni cilj laserske terapije za većinu bolesnika je očuvanje funkcionalnog vida ili sprječavanje neželjenih posljedica proliferativne dijabetičke retinopatije. Povratak izgubljenog vida nije uobičajen.

Osim toga, laserska terapija je povezana sa značajnim nuspojavama zbog svoje destruktivne prirode za mrežnicu. Ipak bez pravovremene laserske terapije pacijenti mogu razviti neovaskularne komplikacije koje prijete sljepoćom, poput hematovitreusa i trakcijske ablacije mrežnice, što dovodi do potrebe za kirurškom intervencijom – pars plana vitrektomijom (PPV) (3).

Tijekom posljednja dva desetljeća, intraokularna primjena farmakoloških sredstava (npr. kortikosteroida i anti-VEGF pripravaka) etablirana je kao novi modalitet liječenja proliferativne dijabetičke retinopatije i dijabetičkog makularnog edema (4,12).

Aplikacija ovih sredstava postiže se izravnim ubrizgavanjem u staklovinu, postupkom koji se obično izvodi u ambulantnim uvjetima od strane oftalmologa koristeći aseptičnu tehniku uz topikalnu anesteziju (3).

## 6. a. KORTIKOSTEROIDI

Uloga kortikosteroida u zadebljanju makule bila je u fokusu mnogih autora. Ahmadabadi i suradnici procijenili su učinak intraoperativne intravitrealne injekcije triamcinolona acetonid (IVTA) na kraju operacije na debljinu središnje točke makule (CMT), utjecaj na ishod vida i razvoj cistoidnog makularnog edema nakon fakoemulzifikacije u dijabetičara.

Intravitrealna injekcija triamcinolona smanjila je povećanje debljine središnje točke makule s 176,35  $\mu\text{m}$  na 168,3  $\mu\text{m}$  u terapijskoj skupini 1 mjesec postoperativno u usporedbi s 234,4  $\mu\text{m}$  u kontrolnoj skupini ( $P=,008$ ); na 166,3  $\mu\text{m}$  nakon 3 mjeseca u usporedbi s 204,8  $\mu\text{m}$  u kontrolnoj skupini ( $P= ,016$ ); i na 172,9  $\mu\text{m}$  u usporedbi sa 192,5  $\mu\text{m}$  u kontroli skupini nakon 6 mjeseci ( $P=.087$ ).

Terapijska skupina također je pokazala stanjenje središnjeg potpolja (subfield mean thickness - CSMT) od 1,0 mm nakon fakoemulzifikacije u očima dijabetičara i iako je također smanjena učestalost cistoidnog makularnog edema; klinički oblik istog se pojavio kod 4 oka (19,0%) u kontrolnoj skupini i niti na jednom oku u terapijskoj skupini ( $P=.059$ )(13).

Drugi autori su istraživali učinkovitost i sigurnost kombinacije fakoemulzifikacije i intravitrealnog implantata deksametazona (Ozurdex) kod bolesnika s mrenom i dijabetičkim makularnim edemom. Polagano intravitrealno otpuštanje deksametazona u kombinaciji s operacijom katarakte može biti učinkovit pristup na morfološke i funkcionalne ishode za bolesnike s kataraktom i dijabetičkim makularnim edemom najmanje tri mjeseca nakon operacije. Furino i suradnici su pokazali da se srednja centralna retinalna debljina statistički značajno smanjila s  $486\pm 152,4$   $\mu\text{m}$  na početku na  $365,5\pm 91$   $\mu\text{m}$  nakon 30 dana ( $p = 0.005$ ), na  $326\pm 80$   $\mu\text{m}$  nakon 60 dana ( $p = 0.0004$ ), te na  $362\pm 134$   $\mu\text{m}$  nakon 90 dana ( $p = 0.001$ ). Najbolja korigirana vidna oštrina (BCVA) bila je 20/105 (logMAR,  $0,72\pm 0,34$ ) na početku i poboljšana je značajno ( $p \leq 0,007$ ) u svim vremenskim točkama nakon operacije (14).

U drugoj studiji, Furino je sa suradnicima 2021.godine usporedio fakoemulzifikaciju sa istovremenom aplikacijom Ozurdexa (PHACO-Dex) i samu fakoemulzifikaciju (samo-PHACO) te dokazao da je kombinirani tretman kod dijabetičara s makularnim edemom i mrenom siguran, efektivan i superiorniji od standardne operacije gledajući i funkcionalne i tomografske parametre. U kombinaciji PHACO-Dex vidna oštrina je statistički značajno porasla već kod kontrole nakon mjesec dana ( $P = 0.0005$ ) dok je centralno zadebljanje makule sniženo nakon 2. kontrole ( $P = 0.049$  i  $P = 0.04$ ) i vrijednosti su ostale stabilne, na nižim razinama od grupe sa samom PHACO, u sljedećim kontrolama. (15)

Kako je dijabetička retinopatija neizlječiva kronična bolest oka koja zahtijeva dugotrajno praćenje i terapiju došlo se do spoznaje da bi pacijenti mogli imati koristi od produljenog liječenja. Intravitrealni implantat 0.19 mg floucinolon acetona za kontinuirano mikrodoziranje (Iluvien) dokazano je učinkovita i sigurna terapija u bolesnika s perzistentnim dijabetičkim makularnim edemom koji je nema zadovoljavajući odgovor na anti-VEGF i lasersko liječenje ili kao alternativna opcija terapije za bolesnike s anksioznošću ili kardiovaskularnim poremećajima (16,17,18).

Arruti i suradnici zaključili su da je Iluvien implantat poboljšao najbolju korigiranu vidnu oštrinu, od logMAR  $0,60 \pm 0,25$  do logMAR  $0,54 \pm 0,25$  kod bolesnika s dijabetičkim makularnim edemom tijekom prve godine sa značajnim smanjenjem središnje debljine makule; s  $459 \pm 118,6 \mu\text{m}$  na  $394 \pm 116,6 \mu\text{m}$  (19).

Barros i suradnici zaključili su da se viši intraokularni tlak, kao očekivana nuspojava, može uspješno kontrolirati lijekovima za intraokularno snižavanje istog (20). Utjecaj prethodne kortikosteroidne terapije na sigurnosne ishode liječenja Iluvienom može biti važan klinički prediktor vjerojatnosti neželjenih događaja jer otkriva povijest i ozbiljnost događaja povezanih s intraokularnim tlakom prije njegove primjene (21).

## 6.b. NESTEROIDNI PROTUUPALNI LIJEKOVI

Nesteroidni protuupalni lijekovi danas se naširoko koriste u oftalmologiji za smanjenje upale oka, boli i cistoidnog makularnog edema povezanog s operacijom katarakte. Uloga topikalnih nesteroidnih protuupalnih oftalmoloških otopina kao profilakse i liječenja postoperativnog cistoidnog makularnog edema opisana je u brojnim studijama.

Singh i suradnici procijenili su ulogu 0,1% suspenzije nepafenaka u prevenciji makularnog edema nakon operacije katarakte kod bolesnika s neproliferativnom dijabetičkom retinopatijom. Zaključili su da se 0,1% nepafenak pokazao statistički značajan i klinički relevantan u prevenciji makularnog edema (3,2% naprema 16,7% u kontrolnoj placebo grupi;  $P < 0,001$ ) i za održavanje vidne oštine kod dijabetičara nakon operacije katarakte (22)

Endo i suradnici usporedili su učinkovitost otopine bromfenak natrija (BF) kada se koristi profilaktički protiv cistoidnog makularnog edema i upale prednje očne sobice nakon operacije katarakte i za procjenu zadebljanja makule pomoću optičke koherentne tomografije.

Zaključili su da je bromfenak smanjio upalnu reakciju u prednjoj očnoj sobici i smanjio zadebljanja retine, prateći vrijednosti prosječne perifovealne debljine  $190,9 \pm 29,8 \mu\text{m}$  1. postoperativnog dana,  $205,9 \pm 23,6 \mu\text{m}$  u 1. tjednu,  $222,9 \pm 46,0 \mu\text{m}$  u 2. tjednu,  $211,1 \pm 19,4 \mu\text{m}$  u 4. tjednu i  $214,5 \pm 18,0 \mu\text{m}$  u 6. tjednu nakon operacije katarakte u bolesnika s neproliferativnom dijabetičkom retinopatijom (23)

Jukić i skupina hrvatskih autora su dali svoj doprinos uspoređujući efekt bromfenaka i deksametazona na koncentraciju interleukina 6 (IL-6) i incidenciju pseudofakičnog cistoidnog edema makule nakon operacije mrežnice kod dijabetičara s neproliferativnim oblikom bolesti. Zaključili su da navedeni lijekovi nisu imali statistički značajan učinak na koncentraciju IL-6 te da bromfenak nije efikasniji od deksametazona u reduciranju postoperativne centralne foveolarne debljine kod pacijentata s neproliferativnom dijabetičkom retinopatijom. (24)

## 6.c. ANTI-VEGF LIJEKOVI

Vaskularni endotelijalni faktora rasta je snažan citokin i čimbenik vaskularne propusnosti koji je ciljano istraživao u više velikih kliničkih studija. Višestruki lijekovi protiv VEGF naširoko se koriste u liječenju dijabetičkog makularnog edema kao prva linija liječenja te su dali rezultata ne samo u prevenciji gubitka vida već i njegovom poboljšanju. Anti-VEGF injekcije (bevacizumab ili ranibizumab) u staklasto tijelo mogu na dva načina pomoći pacijentima s dijabetičkom retinopatijom, tako da potaknu regresiju neovaskularizacije i da smanje vaskularnu propusnost (25).

Salehi i suradnici su procijenili učinkovitost intravitrealne injekcije bevacizumaba (IVB) za vrijeme operacije mrežne na postoperativno napredovanje dijabetičke retinopatije i makulopatije. Zaključili su da je IVB učinkovit i siguran u prevenciji dijabetičke retinopatije i dijabetičkog makularnog edema (26).

Slično istraživanje su napravili Fard i suradnici koji su proučavali ulogu intravitrealnog bevacizumaba ubrizganog u vrijeme operacije mrežne na postoperativno povećanje debljine retine u bolesnika s dijabetičkom retinopatijom. Mjesec dana nakon operacije, kontrolna skupina je pokazala značajno povećanje središnje makularne debljine, dok skupina s bevacizumabom nije pokazala porast. Nakon 6 mjeseci nije bilo značajnijeg razlika u debljini makule i postoperativnoj vidnoj oštini između dvije skupine. Zaključili su da je intravitrealna primjena 1,25 mg bevacizumaba u vrijeme operacije katarakte djelotvorna samo kratkoročno u prevenciji dijabetičke retinopatije i dijabetičkog makularnog edema, dok su rezultati nakon 6 mjeseci isti u obje skupine (27).

Cheema i suradnici također su procijenili ulogu IVB ubrizganog u vrijeme operacije katarakte na progresiju postojeće dijabetičke retinopatije i makulopatije. Intravitrealna primjena 1,25 mg bevacizumaba za vrijeme operacije katarakte je sigurna i učinkovita u prevenciji progresije dijabetičke retinopatije i makulopatije. Međutim, mnogi pacijenti s DME-om ne pokazuju potpuni odgovor na anti-VEGF lijekove unatoč višestrukim intravitrealnim injekcijama. Također, čini se da je učinak kod "respondera" prolazan, dok mnogi pacijenti ne pokazuju potpuno povlačenje tekućine (28).

O anti-VEGF terapiji u prevenciji progresije dijabetičke retinopatije i makulopatije kod pacijenata koji se podvrgavaju operaciji katarakte, Chae i ostali zaključili su da kod bolesnika sa stabilnom dijabetičkom retinopatijom bez značajnog makularnog edema, intravitrealna injekcija ranibizumaba na kraju operacije katarakte može spriječiti postoperativno pogoršanje istog te može poboljšati konačni ishod vida bez utjecanja na sigurnost (29).

Lanzagorta-Aresti i suradnici zaključili su da intravitrealna primjena bevacizumaba odmah nakon fakoemulzifikacije sprječava pogoršanje makularnog edema koje se vidi kod mnogih dijabetičara s neproliferativnom dijabetičkom retinopatijom i makularnim edemom. Međutim, čini se da ovaj učinak kratkotrajan. U ispitivanoj grupi tretiranoj bevacizumabom prijeoperacijska debljina makule bila je 282,62 +/- 57,64  $\mu\text{m}$ , nakon 3 mjeseca OCT-om je izmjerena debljina makule 292,46 +/- 104,75  $\mu\text{m}$ , a nakon 6 mjeseci 277,62 +/- 92,99  $\mu\text{m}$ . Rezultati u kontrolnoj placebo skupini su 310,38  $\mu\text{m}$  +/- 82,99 , nakon 3 mjeseca 367,62 +/- 75,24  $\mu\text{m}$  te nakon 6 mjeseci 387,46 +/- 74,11  $\mu\text{m}$ . Ove srednje vrijednosti debljine makule značajno su se razlikovale između skupina nakon 3 mjeseca ( $P = 0,046$ ) i 6 mjeseci ( $P = 0,002$ ) (30).

Takamura i suradnici proučavali su kliničku učinkovitost intravitrealne primjene bevacizumaba na kraju operacije katarakte za liječenje postoperativnog porasta retinalne debljine kod bolesnika s dijabetičkom makulopatijom. Bevacizumab ima potencijal ne samo spriječiti zadebljanje retine, već i smanjiti retinalnu debljinu kod dijabetičara nakon operacije katarakte. Kod 21 bolesnika srednja centralna retinalna debljina očiju uključenih u skupinu liječenu bevacizumabom pokazala je značajno smanjenje s 355,0  $\mu\text{m}$  na početku na 327,0  $\mu\text{m}$  u 1. mjesecu i 330,0  $\mu\text{m}$  u 3. mjesec ( $P = 0,0087$  odnosno  $P = 0,0217$ ). Srednja centralna retinalna debljina kod dijabetičara koji su bili podvrgnuti operaciji katarakte bez liječenja bevacizumabom (kontrolna skupina) povećala se s 351,6  $\mu\text{m}$  na početku na 389,0  $\mu\text{m}$  u 1. mjesecu i 379,9  $\mu\text{m}$  u 3. mjesecu, pri čemu je svaka razlika statistički značajna ( $P = 0,0013$  odnosno  $P = 0,0068$ ). Daljnje poboljšanje vidne oštine u očima liječenim bevacizumabom može ovisiti o smanjenju centralne debljine retine (31).

Prevenција cistoidnog makularnog edema nakon nekomplicirane fakoemulzifikacije kod dijabetičara bio je cilj još uvijek svježije randomizirane kontrolirane studije, pod nazivom ESCRS PREMED Study Report 2. Dvanaest europskih centara usporedilo je rezultate kod 213 pacijenata podijeljenih u skupine s obzirom na dodatnu terapiju na kraju operacije, 40 mg triamcinolon acetonida supkonjunktivno, 1,25 mg bevacizumaba intravitrealno, kombinacija dvaju lijekova ili ništa u kontrolnoj skupini.

Studija nije mogla identificirati značajan učinak intravitrealne injekcije 1,25 mg bevacizumaba, uz lokalno liječenje, u sprječavanju zadebljanja makule jer je CSMT bio 7,8  $\mu\text{m}$  niži u 6. tjednu ( $P=.083$ ) i 2,3  $\mu\text{m}$  niži u 12. tjednu postoperativno ( $P=.563$ ). Ali, dijabetičari koji su primili supkonjunktivalnu injekciju triamcinolon acetonida imali su 12,3  $\mu\text{m}$  niži CSMT nakon 6 tjedana ( $P=.007$ ) i 9,7  $\mu\text{m}$  niži 12 tjedana nakon operacije ( $P=.014$ ).

Stoga su Wielders i suradnici zaključili da se incidencija cistoidnog makularnog edema kod dijabetičara nakon nekomplicirane fakoemulzifikacije može značajno smanjiti jednom supkonjunktivnom injekcijom 40 mg triamcinolon-acetonida i da intravitrealni bevacizumab nema statistički značajan učinak (32).

Khalil i ostali su usporedili intravitrealnu injekciju bevacizumaba i subtenonsku injekciju Triamcinolona za vrijeme operacije u svrhu prevencije progresije makularnog edema, prateći centralnu makularnu debljinu i najbolju korigiranu vidnu oštrinu te su zaključili da obje metode mogu spriječiti progresiju istog kod dijabetičara. (33)



## 6.d. LASERSKA FOTOKOAGULACIJA

Lasersko liječenje dijabetičke retinopatije i dijabetičkog makularnog edema u nastanku provodi se laserima koji fotokoaguliraju toplinskom energijom, diodnim ili YAG laserom, udvostručenim na proizvedeno zračenje u zelenom spektru 532 nanometara. Klinički učinak laserske fotokoagulacije na mrežnicu kod dijabetičke retinopatije je još uvijek nedovoljno istražen, a najzastupljenija teorija je da dovodi do okluzije mikroaneurizme (34).

Prema ETDRS-u, postoje dvije tehnike: žarišni laser i mrežni laser.

Žarišno liječenje potrebno je za žarišne lezije smještene između 500 i 3000  $\mu\text{m}$  od centra makule. Pojam 'žarišne lezije' prema ETDRS-ovoj klasifikaciji uključuje: mikroaneurizme, intraretinalne mikrovaskularne abnormalnosti (IRMA) i kratke kapilarne segmente koji pokazuju žarišno curenje fluoresceina. Liječenje se sastoji od točkastih opekline veličine od 50 do 100  $\mu\text{m}$ , umjerenog intenziteta i trajanja od 0,05 do 0,1 sekunde, a krajnja točka tretmana je izbjeljivanje ili tamnjenje žarišnih lezija.

U žarišnom laserskom liječenju u slučajevima žarišnog edema makule, smatra se da izravna fotokoagulacija mikroaneurizme oko područja makule smanjuje curenje iz mikroaneurizmi s posljedičnim smanjenjem makularnog edema.

Rešetkasti laser, u kojem su laserski udari blage snage s veličinom točke od 50 do 200  $\mu\text{m}$ , za trajanja od 0,05 do 0,5 sekundi postigne blago izbjeljivanje retinalnog pigmentnog epitela, sa podešavanjem snage kako bi se spriječilo širenje opekline na više od 200  $\mu\text{m}$  u promjeru. U rešetkastoj tehnici liječenja laserom, predloženi su različiti mogući mehanizmi: povećana je koncentracija kisika kroz laserski ožiljak, smanjenje autoregulacije vazokonstrikcije i u cijelom području abnormalnog curenja i također obnova barijere načinjene retinalnog pigmentnog epitela (RPE).

Tretman rešetkastim laserom nije predviđen unutar 500 µm od centra makule ili unutar 500 µm ruba diska, ali se može tretirati papilomakularni snop. Mreža se može protezati do 2 promjera diska (3000 µm) od središta makule ili do granice prethodne panretinalne fotokoagulacijska, ako postoji. Sva žarišna curenja unutar područja obrade rešetke tretiraju se žarišno.

Rezultati ETDRS sugeriraju da bi se fotokoagulacija s rešetkastim laserom trebala razmotriti za sve oči s teškom neproliferativnom dijabetičkom retinopatijom ili težim oblikom bolesti, jer je stopa značajnog gubitka vidne oštine smanjen za više od 50% kod onih liječenih ranom laserskom fotokoagulacijom u usporedbi s očima kojima je urađena odgođena laserska fotokoagulacija. Što se tiče liječenja makularnog edema, ETDRS studija zaključuje da je fokalna ili rešetkasta laserska fotokoagulacija učinkovita (34,35).

Još jedna vrsta lasera koji se također koristi kod dijabetičkog makularnog edema je diodni mikropulsni (eng. subthreshold) tj. "ispod praga" laser. Fotokoagulacija pomoću diode od 810 nanometara djeluje u mikropulsima od 0,1 ms trajanja, a željeni učinak je smanjenje laserskog oštećenja očnog tkiva. Njegova primjena u makularnom području je vrlo obećavajuća radi liječenja DME s uzgrednog manje oštećenja mrežnice.

Blaga makularna laserska fotokoagulacija (eng. MMG) nova je tehnika korištenja laseru koja odnedavno u središtu interesa retinologa. Razlika u novom pristupu prema modificiranoj ETDRS žarišnoj fotokoagulaciji je da nema izravnog tretiranja mikroaneurizmi, već su male blage opekline aplicirane kroz cijelo područje makule te u područjima sa i bez edema.

Analizom studija Romero-Aroca sa suradnicima je potvrdio da laserska fotokoagulacija ostaje zlatni standard liječenja. Učinak laserske fotokoagulacija je stabilan i ključan nakon dvogodišnjeg praćenja. Trenutno najvažnija indikacija za lasersku fotokoagulaciju je žarišni makularni edem kod dijabetičara.

Tehnika rešetkaste laserske fotokoagulacije može biti indicirana u slučajevima rezistencije ili kontraindikacije za anti-VEGF lijekove. Povezanost laserske fotokoagulacije i intravitrealni anti-VEGF lijekovi, unatoč tome što se čini da imaju lošiji učinak od samog anti-VEGF-a, treba proučavati opsežnije, u studijama s praćenjem od tri ili više godina. Novi laseri i laserske tehnike, kao što je diodna mikropulsna laserska fotokoagulacija ispod praga, unatoč obećavajućim rezultatima, zahtjevaju opsežnija istraživanja (34).

Suto i suradnici proučavali su 29 pacijenata sa sličnom bilateralnom mrenom i teškom neproliferativnom ili ranom proliferativnom dijabetičkom retinopatijom koje su randomizirane za liječenje: u prvoj skupini s operacijom katarakte nakon panretinalne fotokoagulacije, dok je u drugoj skupini prvo urađena operacija, a potom laserska terapija. Prva skupina imala je približno 2 puta veću vjerojatnost progresije makularnog edema u odnosu na drugu skupinu (RR = 2,0; 95% CI, 1,49-2,51). Niti jedno oko nije imalo značajnu ishemiju makule. Zaključno, red kojim su panretinalna fotokoagulacija i operacija katarakte izvedeni nije imao učinka na postoperativnu retinopatiju, ali vidna oštrina je bila bolja i stopa progresije edema makule bila manja u skupini kojoj je prvo urađena operacija (36).

Ipak, mnoge studije pružaju čvrste dokaze da je intraokularna primjena anti-VEGF lijekova bolja terapija od laserske; kako u očuvanju tako i u poboljšanju vida za pacijente s dijabetičkim makularnim edemom. Kod bolesnika koji su primali kombiniranu terapiju ranibizumabom i laserom, najbolji dugoročni vizualni ishod pruža se primarnim intravitrealnim tretmanom anti-VEGF injekcijama nakon čega slijedi odgođena laserska terapija 6 mjeseci kasnije (37).

## 6.e. PARS PLANA VITREKTOMIJA

Kod kasnih komplikacija proliferativne dijabetičke retinopatije kirurgija ili lat. pars plana vitrektomija (PPV) ostaje ključni oblik liječenja čak i kod pacijenata koji su primili optimalnu medikamentoznu terapiju i kod kojih je učinjena laserska fotokoagulacija (38).

Analizom literature utvrđeno je da citokini, faktor rasta vaskularnog endotela, reaktivni kisikovi radikali i konačni produkti glikacije igraju jedinstvenu ulogu u dijabetičkom makularnom edemu. Vitreus (staklasto tijelo) služi kao fiziološki spremnik za sve upalne medijatore. Uklanjanje tog spremnika, tj. vitrektomija bi mogla omogućiti smanjenje razine citokina i proupalnih molekula iz staklastog tijela.

Uz to, ljuštenje membrane limitans interne (eng. ILM-peeling) moglo bi eliminirati i fizičku trakciju zadebljane strukture, a ne samo prirodni spremnik konačnih produkata glikacije, reaktivnih kisikovih radikala i upalnih molekula. Vitrektomija u kombinaciji s ILM-peelingom je kirurška opcija koju treba razmotriti pri liječenju bolesnika s kroničnim dijabetičkim makularnim edemom (39).

Dijabetički makularni edem koji je uzrokovan vitreomakularnom trakcijom ili napetom stražnjom hijaloidom membranom je indikacija za vitrektomiju radi uklanjanja trakcijske komponente koja pridonosi makularnom edemu (40).

Uloga vitrektomije kod makularnog edem bez makularne trakcije je kontroverzna. Postojani dijabetički makularni edem nakon vitrektomije s uklanjanjem stražnjeg hijaloida može biti uzrokovan napetom membranom limitans interna i objavljeno je da reagira na uklanjanje vitreusa i membrane limitans interne.

Međutim, nedavna studija objavila je rezultate vitrektomije sa ili bez ILM peelinga i izvijestila da vitrektomije i odvajanje stražnjeg vitreusa sa ili bez ILM peelinga ne poboljšava vid u bolesnika s dijabetičkim cistoidnim makularnim edemom i bez trakcije (38).

Adekvatan preoperacijski zahvat, panretinalna fotokoagulacija i dobra metabolička kontrola korisni su u smanjenju intraoperativnog stvaranja fibrina (41).

Kod dijabetičkog makularnog edem koji je uzrokovan trakcijom iz napetog stražnjeg dijela hijaloidne membrane, vitreomakularne trakcije ili epiretinalne membrane vitrektomija se pokazala uspješnom, što rezultira poboljšanjem vida i povlačenjem makularnog edema (42).

Henriques i suradnici su predstavili smjernice za dijabetički makularni edem (Guidelines of DME) u kojima su analizirali različita randomizirana klinička ispitivanja i predložili su novi i ažurirani algoritam za liječenje dijabetičkog makularnog edema, na temelju stadija bolesti, uz korištenje prednosti kombinirane terapije.

Individualizirani režim liječenja definiran je prema stadiju dijabetičkog makularnog edema; žarišni ili difuzni, sa ili bez zahvaćenosti središta makule i prema prisustvu epiretinalne membrane.

Ako kod dijabetičkog makularnog edema nije zahvaćeno središte makule treba ga tretirati u skladu s ETDRS-ovim protokolom, a ako je uz zahvaćena makula makula izvesti floresceinsku angiografiju radi klasificiranja u žarišni, difuzni ili ishemijski.

Ako je žarišni edem s eksudacijom, prva linija liječenja je laserska fotokoagulacija. Inače, ako je difuzni, treba koristiti anti-VEGF kao prvu liniju, a kortikosteroide kao drugu liniju liječenja. U ishemijskim slučajevima treba razmotriti intravitrealno liječenje. Ako pacijent ima makulu trakcijske i/ili epiretinalne membrane, treba razmotriti operaciju. Predlaže se laser kao terapija spašavanja kod onih koji ne reagiraju na liječenje (12).

## 7. ZAKLJUČAK

Veća učestalost makularnog edema nakon operacije katarakte je zabilježena kod pacijenata s dijabetičkom retinopatijom. Glavnu ulogu u razvoju dijabetičke retinopatije i dijabetičkog makularnog edema igra kronična upala, tako da se prevencija i liječenje temelje na blokadi proupalnih čimbenika na tri razine u njegova kaskada; kortikosteroidima, nesteroidnim protuupalnim lijekovima i antagonistima vaskularnog endotelijalnog faktora rasta.

Kako povećana proizvodnja VEGF čimbenika izravno uzrokuje dijabetički makularni edem, liječenje je usmjereno na blokiranje istog intravitrealnim antagonistima VEGF; što je učinkovitije od laserske terapije. Strategija za liječenje se prilagođava bolesnikovom stadiju retinopatije, prisutnosti makularnog edema i njegovom trajanju.

Za pacijente sa šećernom bolešću bez retinopatije, u obzir dolazi 6 tjedana postoperativne protuupalne medikamentozne terapije. Dijabetičari s retinopatijom, ali bez edema, imaju veći rizik od razvoja makularnog edema. Njih treba liječiti 6 tjedana protuupalnom terapijom te kontrolirati makulu tjedan dana nakon operacije mrežnice, a potom nakon mjesec dana.

Konačno, kod pacijenata s dijabetičkom retinopatijom i makularnim edemom trebalo bi odgoditi operaciju dok se ne izliječi makularni edem, što znači najmanje tri injekcije anti-VEGF terapije i da nema aktivnog edema prije same operacije.

Ako je edem kroničan, potrebno je razmotriti injekciju depo kortikosteroida prije ili za vrijeme operacije. Pacijenti s prethodno liječenim makularnim edemom ili s makularnim edemom u vrijeme operacije katarakte će imati koristi od intravitrealnog anti-VEGF-a na kraju operacije.

Kod bolesnika s proliferativnom dijabetičkom retinopatijom u terminu operacije mrežne, laserski tretman može se obaviti prije operacije ako se fundus može vizualizirati. Ako se fundus ne može vizualizirati ili je zamagljen, panretinalna laserska fotokoagulacija se može započeti na kraju fakoemulzifikacije i nakon ugradnje intraokularne leće.

Za kasne komplikacije proliferativne dijabetičke retinopatije kod bolesnika koji su primali optimalnu lasersku fotokoagulaciju i medikamentoznu terapiju, pars plana vitrektomija je korisna jer omogućuje smanjenje zalihe citokina i proupalnih molekula iz staklaste šupljine.

Budući je u PREMED Study Report 2 naglašeno da 1,25 mg intravitrealnog bevacizumaba nije imalo utjecaja na postoperativne ishode, možemo očekivati nove studije i algoritme za liječenje i prevenciju dijabetičkog makularnog edema koji će predložiti individualizirani režim, koristeći prednosti kombinirane terapije.

## 8. POPIS LITERATURE

- 1) Kohnen T. Prevention of cystoids macular edema after cataract surgery in diabetic patients. *J Cataract Refract Surg* 2018 ; 44:795-6
- 2) Ciulla TA, Amador AG, Zinman B. Diabetic retinopathy and diabetic macular edema: pathophysiology, screening, and novel therapies. *Diabetes Care* 2003;26(9):2653–64
- 3) Cheung N, Wong IY, Wong TY. Ocular Anti-VEGF Therapy for Diabetic Retinopathy: Overview of Clinical Efficacy and Evolving Applications *Diabetes Care* 2014;37:900–905
- 4) Javadi MA, Zarei-Ghanavati S. Cataracts in Diabetic Patients: A Review Article. *J Ophthalmic Vis Res.* 2008 Jan; 3(1): 52-65
- 5) Hong T, Mitchell P, de Loryn T, Rochtchina E, Cugati S, Wang JJ. Development and progression of diabetic retinopathy 12 months after phacoemulsification cataract surgery. *Ophthalmology* 2009;116:1510-4
- 6) [eyewiki.aao.org/Diabetic\\_Macular\\_Edema](http://eyewiki.aao.org/Diabetic_Macular_Edema); author: N Bhagat
- 7) Urias EA, Urias GA, Monickaraj F, McGuire P, Das A. Novel therapeutic targets in diabetic macular edema: Beyond VEGF. *Vision Res.* 2017 Oct;139:221-227
- 8) Marashi A. Using Anti-VEGF in Diabetic Retinopathy. *Adv Ophthalmol Vis Syst* 2016 4(4): 00116
- 9) Cardigos J, Crisostomo S, Basilio A, L. Costa, B. Carvalho, L. Vieira, R. Flores. Differential diagnosis of cystoid macular edema by optic disc thickness in optical coherence tomography. Abstracts from the 2017 European Association for Vision and Eye Research Conference. First published: 07 September 2017
- 10) Munk MR, Sacu S, Huf W, Sulzbacher F, Mittermüller TJ, Eibenberger K, Rezar S, Bolz M, Kiss CG, Simader C, Schmidt-Erfurth U. Differential diagnosis of macular edema of different pathophysiologic origins by spectral domain optical coherence tomography. *Retina.* 2014 Nov;34(11):2218-32
- 11) Munk MR, Jampol LM, Simader C, Huf W, Mittermüller TJ, Jaffe GJ, Schmidt-Erfurth U. Differentiation of Diabetic Macular Edema From Pseudophakic Cystoid Macular Edema by Spectral-Domain Optical Coherence Tomography. *Invest Ophthalmol Vis Sci.* 2015 Oct;56(11):6724-33. doi: 10.1167/iovs.15-17042
- 12) Henriques J. et al. Guidelines of diabetic macular edema (DME) – GER perspective towards a more personalised treatment, *EURETINA 2017 - Vascular Diseases and Diabetic retinopathy.* Abstracts: page 22.
- 13) Ahmadabadi HF, Mohammadi M, Beheshtnejad H, Mirshahi A. Effect of intravitreal triamcinolone acetonide injection on central macular thickness in diabetic patients having phacoemulsification. *J Cataract Refract Surg* 2010;36:917-22
- 14) Furino C, Boscia F, Niro A, Giacipoli E, Grassi MO, D'amico Ricci G, Blasetti F, Reibaldi M, Alessio G. Combined Phacoemulsification and Intravitreal Dexamethasone Implant (Ozurdex®) in Diabetic Patients with Coexisting Cataract and Diabetic Macular Edema. *J Ophthalmol.* 2017;2017:4896036.



- 15) Furino C, Boscia F, Niro A, D'Addario M, Grassi MO, Saglimbene V, Reibaldi M, Alessio G. DIABETIC MACULAR EDEMA AND CATARACT SURGERY: Phacoemulsification Combined With Dexamethasone Intravitreal Implant Compared With Standard Phacoemulsification. *Retina*. 2021 May 1;41(5):1102-1109. doi: 10.1097/IAE.0000000000002974. PMID: 32897932; PMCID: PMC8078110.
- 16) Reis P et al. 6 months outcomes of 20 chronic diabetic macular edema (DME) patients treated with steroid intravitreal implant continuous microdosing (Fluocinolone Acetonide 0.2 µg/day, (FAC)) in a real life setting. *EURETINA 2017 - Vascular Diseases and Diabetic retinopathy*. Abstracts: page 27.
- 17) Li B1, Ye JJ. [Pathophysiology and therapeutic progress of diabetic macular edema]. *Zhonghua Yan Ke Za Zhi*. 2018 Aug 11;54(8):625-630
- 18) Hassan A et al. Cortisone implants - Fluocinolone acetonide implant: Alternative therapy options in second-line therapy in the treatment of diabetic macular edema. *EURETINA 2017 - Vascular Diseases and Diabetic retinopathy*. Abstracts: page 21.
- 19) Arruti N et al. Sustained-delivery floucinolone acetonide intravitreal implant for diabetic macular oedema: 2 year results. *EURETINA 2017 - Vascular Diseases and Diabetic retinopathy*. Abstracts: page 11.
- 20) Barros Aet al. Functional and anatomical changes in treated chronic diabetic macular edema (DME) patients with 0.2 µg/day fluocinolone acetonide (FAC) implant (Iluvien®). *EURETINA 2017 - Vascular Diseases and Diabetic retinopathy*. Abstracts: page 13.
- 21) Bailey C et al. Real-world experience with 0.2 µg/day fluocinolone acetonide (FAC) intravitreal implant (Iluvien®) in the UK - an electronic medical record (EMR) based study to examine safety and efficacy outcomes from 14 clinical sites in the UK. *EURETINA 2017 - Vascular Diseases and Diabetic retinopathy*. Abstracts: page 12.
- 22) Singh R, Alpern L, Jaffe GJ, Lehmann RP, Lim J, Reiser HJ, et al. Evaluation of nepafenac in prevention of macular edema following cataract surgery in patients with diabetic retinopathy. *Clin Ophthalmol* 2012;6:1259-69
- 23) Endo N, Kato S, Haruyama K, Shoji M, Kitano S. Efficacy of bromfenac sodium ophthalmic solution in preventing cystoid macular oedema after cataract surgery in patients with diabetes. *Acta Ophthalmol* 2010;88:896-900
- 24) Kasalica Žužul R, Pavan J, Lovrić M, Kozmar A, Plavec D, Kuzman T, Kalauz M, Jukić T. Pseudophakic Cystoid Macular Oedema (PCME) Prevention in Patients with Non-Proliferative Diabetic Retinopathy (NPDR)-Randomized Controlled Trial. *Medicina (Kaunas)*. 2022 Nov 17;58(11):1667. doi: 10.3390/medicina58111667. PMID: 36422204; PMCID: PMC9694649.
- 25) Hendrick AM, Ip MS. Managing diabetic eye disease with intravitreal anti-vegf injections. *Retina Today* March 2016
- 26) Salehi A, Beni AN, Razmjoo H, Beni ZN. Phacoemulcification with intravitreal bevacizumab injection in patients with cataract and coexisting diabetic retinopathy: Prospective randomized study. *J Ocul Pharmacol Ther* 2012;28:212-8

- 27) Fard MA, Yazdanei Abyane A, Malihi M. Prophylactic intravitreal bevacizumab for diabetic macular edema (thickening) after cataract surgery: Prospective randomized study. *Eur J Ophthalmol* 2011;21:276-81
- 28) Cheema RA, Al-Mubarak MM, Amin YM, Cheema MA. Role of combined cataract surgery and intravitreal bevacizumab injection in preventing progression of diabetic retinopathy: Prospective randomized study. *J Cataract Refract Surg* 2009;35:18-25
- 29) Chae JB, Joe SG, Yang SJ, Lee JY, Sung KR, Kim JY, et al. Effect of combined cataract surgery and ranibizumab injection in postoperative macular edema in nonproliferative diabetic retinopathy. *Retina* 2014;34:149-56
- 30) Lanzagorta-Aresti A, Palacios-Pozo E, Menezo Rozalen JL, Navea-Tejerina A. Prevention of vision loss after cataract surgery in diabetic macular edema with intravitreal bevacizumab: A pilot study. *Retina* 2009;29:530-5
- 31) Takamura Y, Kubo E, Akagi Y. Analysis of the effect of intravitreal bevacizumab injection on diabetic macular edema after cataract surgery. *Ophthalmology* 2009;116:1151-7
- 32) Wielders LHP, Schouten JSAG, Winkens B, van den Biggelaar FJHM, Veldhuizen CA, Murta JCN, Goslings WRO, Kohlen T, Tassignon M-J, Joosse MV, Henry YP, Nagy ZZ, Rulo AHF, Findl O, Amon M, Nuijts RMMA. Randomized controlled European multicenter trial on the prevention of cystoid macular edema after cataract surgery in diabetics: ESCRS PREMED Study Report 2. *J Cataract Refract Surg* 2018 ; 44:836 - 847
- 33) Khalil MMAA, Mansour HO, Tawfik AMR, Elmahdy AG. Comparison between intravitreal ranibizumab injection and posterior subtenon triamcinolone acetonide injection at time of cataract surgery for prevention of progression of diabetic macular edema. *BMC Ophthalmol.* 2022 Dec 16;22(1):492. doi: 10.1186/s12886-022-02625-2. PMID: 36522705; PMCID: PMC9756666.
- 34) Romero-Aroca P, Reyes-Torres J, Baget-Bernaldiz M, Blasco-Suñe C. Laser Treatment for Diabetic Macular Edema in the 21st Century. *Curr Diabetes Rev.* 2014 Mar; 10(2): 100–112
- 35) Relhan N, Flynn HW Jr. The Early Treatment Diabetic Retinopathy Study historical review and relevance to today's management of diabetic macular edema. *Curr Opin Ophthalmol.* 2017 May;28(3):205-212
- 36) Suto C, Hori S, Kato S. Management of type 2 diabetics requiring panretinal photocoagulation and cataract surgery. *J Cataract Refract Surg* 2008;34:1001-6
- 37) Elman MJ, Qin H, Aiello LP, et al.; Diabetic Retinopathy Clinical Research Network. Intravitreal ranibizumab for diabetic macular edema with prompt versus deferred laser treatment: three-year randomized trial results. *Ophthalmology* 2012;119:2312–2318
- 38) Hoerauf H, Brüggemann A, Muecke M, Lüke J, Müller M, Stefánsson E, et al. Pars plana vitrectomy for diabetic macular edema. Internal limiting membrane delamination vs posterior hyaloids removal. A prospective randomized trial. *Arch Clin Exp Ophthalmol.* 2011;249:997–1008

- 39) Crim N, Velez-Montoya R, Morales-Canton V. Surgical Versus Medical Treatment for Diabetic Macular Edema: A Review. *Med Hypothesis Discov Innov Ophthalmol*. 2017 Winter;6(4):136-142.
- 40) Lewis H, Abrams GW, Blumenkranz MS, Campo RV. Vitrectomy for diabetic macular traction. *Ophthalmology*. 1982;99:753-9
- 41) Gupta V, Gupta A, Dogra MR, Singh R. *Diabetic Retinopathy Atlas and text*. New Delhi: Jaypee Brothers Medical Publishers (P) Ltd; 2007. pp. 75-88
- 42) Gupta V1, Arevalo JF. Surgical management of diabetic retinopathy. *Middle East Afr J Ophthalmol*. 2013 Oct-Dec;20(4):283-92

# POPIS GRAFIKONA I TABLICA

Grafikon 1. Patofiziološka osnova i terapijski ciljevi.....	8
Tablica 1. Međunarodna klinička ljestvica težine DME, AAO 2003.....	9
Slikovna tablica 2. ETDRS-ova klasifikacija klinički značajnog makularnog edema...	10

# ŽIVOTOPIS

Moje ime je Tomislav Ljubičić, rođen sam, živim i radim u Dubrovniku.

Nakon srednjoškolskog obrazovanja u Klasičnoj gimnaziji Ruđera Boškovića, 2006.g. sam upisao Medicinski fakultet Sveučilišta u Zagrebu te ga završio u roku od 6 godina. Za vrijeme školovanja sam nastupao na više natjecanja znanja te branio boje škole i fakulteta na terenima u više sportova, što je i okrunjeno s nekoliko medalja na Humanijadama.

Po završetku studija, vratio sam se u rodni Grad gdje sam obavio pripravnički staž. Potom sam godinu i pol radio kao liječnik Zavoda za hitnu medicinu.

Godine 2015. sam započeo specijalizaciju iz oftalmologije i optometrije koju sam završio 2019.g. te za vrijeme trajanja iste položio sve predmete poslijediplomskog studija.

Na svome odjelu u OB Dubrovnik sam uveo novu metodu transplantacije konjunktivalnog autografta kod operacije pterigija fibrinskim ljepilom te sam napravio prvu uspješnu trombolizu okluzije grane centralne retinalne arterije. Održao sam nekoliko predavanja na nacionalnim kongresima oftalmologa te objavio nekoliko stručnih radova.

Predsjednik sam Hrvatskog katoličkog liječničkog društva – podružnica Dubrovnik.